www.rejr.ru

ISSN 2222-7415

REJR

Russian Electronic Journal of Radiology
Российский Электронный Журнал Лучевой Диагностики

Том 4. №2. 2014 год.

REJR

Российский Электронный Журнал Лучевой Диагностики
Russian Electronic Journal of Radiology (REJR)
Том 4. № 2. 2014 год.

Редакционный отдел:
Редактор:
Е.В. Вовкогон
Редактор перевода:
М.А. Григович
Ю.А. Субботин
Редактор новостного раздела:
А.Е. Солопова
Технический редактор:
К.А. Харламов
Верстка:
А.А. Лисавин
О.П. Литвина

Адрес журнала:
www.rejr.ru
Почта журнала:
rejr@rejr.ru
(Все материалы - лекции, статьи и пр. присылать только на этот адрес)

Техническая поддержка:
admin@rejr.ru

REJR *– рецензируемое научное электронное периодическое издание по лучевой диагностике*

Периодичность издания 4 раза в год.

Языки: русский и английский

Журнал зарегистрирован в Федеральной службе по надзору за соблюдением законодательства в сфере массовых коммуникаций и охране культурного наследия
Регистрационный номер:
Эл №ФС77-44003
от 01 марта 2011 г.

ISSN 2222-7415

Все статьи в журнале рецензируются

Дизайн логотипа, обложки, сайта:
М.С. Кеслер
Mikhail Kesler Design
www.kezz.ru

Редакционная коллегия:
Главный редактор:
Академик РАН, профессор **С.К. Терновой** (Москва)
Заместители главного редактора:
Профессор **Бахтиозин Р.Ф.** (Москва)
Профессор **Шехтер А.И.** (Москва)
Ответственный редактор:
Профессор **Серова Н.С.** (Москва)

Профессор **Абдураимов А.Б.** (Москва)
Профессор **Вишнякова М.В.** (Москва)
Член-корр. РАН, профессор **Глыбочко П.В.** (Москва)
Профессор **Домбровский В.И.** (Ростов-на-Дону)
Профессор **Карлова Н.А.** (Санкт-Петербург)
Профессор **Лаптев В.Я.** (Новосибирск)
Профессор **Рогожин В.А.** (Киев, Украина)

Редакционный совет:
Академик РАН, профессор **Адамян Л.В.** (Москва)
Академик РАН, профессор **Акчурин Р.С.** (Москва)
Член-корр. РАН, профессор **Алекян Б.Г.** (Москва)
Профессор **Амосов В.И.** (Санкт- Петербург)
Профессор **Аржанцев А.П.** (Москва)
Академик РАН, профессор **Беляков Н.А.** (Санкт- Петербург)
Профессор **Брюханов А.В.** (Барнаул)
Профессор **Варшавский Ю.В.** (Москва)
Член-корр. РАН, профессор **Васильев А.Ю.** (Москва)
Академик РАН, профессор **Гранов А.М.** (Санкт-Петербург)
Профессор **Дергилев А.П.** (Новосибирск)
Член-корр. РАН, профессор **Долгушин Б.И.** (Москва)
Профессор **Завадовская В.Д.** (Томск)
Профессор **Зеликман М.И.** (Москва)
Профессор **Игнатьев Ю.Т.** (Омск)
Член-корр. РАН, профессор **Коков Л.С.** (Москва)
Академик РАН, профессор **Корниенко В.Н.** (Москва)
Профессор **Костылев В.А.** (Москва)
Академик РАН, профессор **Котельников Г.П.** (Москва)
Член-корр. РАН, профессор **Мардынский Ю.С.** (Москва)
Профессор **Митьков В.В.** (Москва)
Профессор **Морозов А.К.** (Москва)
Профессор **Морозов С.П.** (Москва)
Профессор **Ратников В.А.** (Санкт-Петербург)
Профессор **Рожкова Н.И.** (Москва)
Профессор **Трофимова Т.Н.** (Санкт- Петербург)
Профессор **Труфанов Г.Е.** (Санкт- Петербург)
Профессор **Тюрин И.Е.** (Москва)
Профессор **Тютин Л.А.** (Санкт- Петербург)
Профессор **Хайт Г.Я.** (Ставрополь)
Профессор **Черемисин В.М.** (Санкт-Петербург)
Профессор **Шахов Б.Е.** (Нижний Новгород)
Иностранные члены ред. совета:
Профессор **Адам Эндриас** (Великобритания)
Профессор **Гурцоянис Николос** (Греция)
Профессор **Маргулис Александр** (США)
Профессор **Рахимжанова Раушан Ибжановна** (Казахстан)
Профессор **Риенмюллер Райнер** (Австрия)
Профессор **Рингертс Ганс** (Швеция)
Профессор **Ходжибеков Марат Худайкулович** (Узбекистан)
Профессор **Холодный Андрей** (США)

TOSHIBA
Leading Innovation >>>

PRIME Aquilion

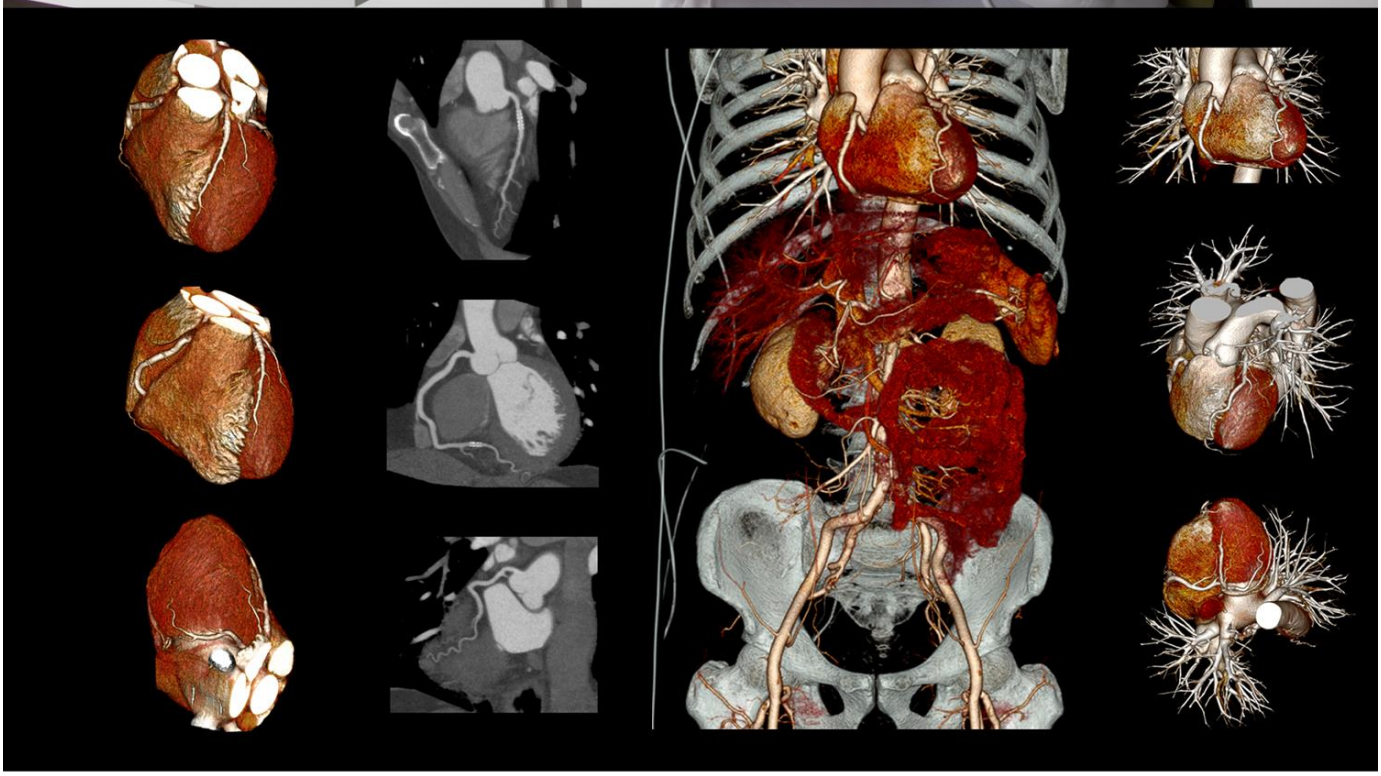

Aquilion PRIME -
Компьютерный томограф нового поколения

ЗАО «ТОШИБА МЕДИКАЛ СИСТЕМЗ»
123242, Новинский бульвар, 31, ТДЦ «Новинский Пассаж»,тел.: +7(495) 626 58 09,
факс: +7 (495) 626 58 07. www.toshiba-medical.ru

Mallinckrodt Pharmaceuticals

Рентгеноконтрастное вещество
Оптирей™ (Йоверсол)
в одноразовых
предзаполненных шприцах

Повышение безопасности пациента.
Снижение риска. Экономия времени.

- помогает предотвратить микробное загрязнение[1]
- снижает риск ошибочного введения[2]
- снижает риск воздушной эмболии
- повышает эффективность работы медперсонала

1. Buerke et al, Microbiologic Contamination and Time Efficiency of Use of Automatic MDCT Injectors With PrefilledSyringes: Results of a Clinical Investigation. AJR 2010; 194:299-303

2. Enterline DS. A multicenter time-efficiency trial. Imaging Economics 2003.

регистрационное удостоверение № П N014828/01

Представительство «Маллинкродт Недерландс Холдингс Б.В.»
Т: +7(495)787.4514 | http://www.mallinckrodt.com/

Mallinckrodt, символ торговой марки «M» и логотип Mallinckrodt Pharmaceuticals являются торговыми знаками компании Mallinckrodt. ©2013 Mallinckrodt.

CMDC -11/13-01-RU

СОДЕРЖАНИЕ

ОТ РЕДАКЦИИ.....7
ИСТОРИЯ
ИЗ ВОСПОМИНАНИЙ О ПРОФЕССОРЕ ИЛЬЕ АЛЕКСАНДРОВИЧЕ ШЕХТЕРЕ (1907-1975).....8
Шехтер А.И.
ЛЕКЦИЯ
РЕНТГЕНОДИАГНОСТИКА ТРАВМ ЧЕЛЮСТНО-ЛИЦЕВОЙ ОБЛАСТИ.....15
Аржанцев А.П.
НАУЧНЫЙ ОБЗОР
СИАЛОГРАФИЯ. ИСТОРИЯ И ПЕРСПЕКТИВЫ МЕТОДА.....28
Щипский А.В., Кондрашин С.А.
ОРИГИНАЛЬНЫЕ СТАТЬИ
ВОЗНИКНОВЕНИЕ АНАЛОГОВ СУХОЖИЛИЙ ЖЕВАТЕЛЬНОЙ МУСКУЛАТУРЫ У ПАЦИЕНТОВ С РЕКОНСТРУИРОВАННОЙ НИЖНЕЙ ЧЕЛЮСТЬЮ.....38
Караян А.С., Назарян Д.Н., Сенюк А.Н., Ронкин К.З., Снегирев Л.А.
МЕТОДИКА ОБРАБОТКИ ДАННЫХ МУЛЬТИСПИРАЛЬНОЙ КОМПЬЮТЕРНОЙ ТОМОГРАФИИ У ПАЦИЕНТОВ С АНОМАЛИЯМИ ЗУБОЧЕЛЮСТНОЙ СИСТЕМЫ..... .53
Гордина Г.С., Серова Н.С., Дробышев А.Ю., Глушко А.В., Фоминых Е.В.
ПОСЛЕОПЕРАЦИОННЫЕ ИЗМЕНЕНИЯ И ГИПОГЕНЕЗИЯ ВЕРХНЕЧЕЛЮСТНЫХ ПАЗУХ: ДИФФЕРЕНЦИАЛЬНО-ДИАГНОСТИЧЕСКИЕ КРИТЕРИИ ПРИ КОМПЬЮТЕРНОЙ ТОМОГРАФИИ.....63
Пискунов И.С., Бобрышев С.В., Казначеев В.И., Швачко Н.А.
ПРИМЕНЕНИЕ ДАННЫХ МСКТ ДЛЯ ЭСТЕТИЧЕСКОЙ ОЦЕНКИ ФОРМЫ НОСА.....67
Глушко А.В., Дробышев А.Ю., Гордина Г.С., Серова Н.С., Фоминых Е.В.
ВЫБОР МЕТОДИКИ ЦИСТОТОМИИ У ПАЦИЕНТОВ С КИСТОЗНЫМИ ОБРАЗОВАНИЯМИ ВО ФРОНТАЛЬНОМ ОТДЕЛЕ ВЕРХНЕЙ ЧЕЛЮСТИ В ЗАВИСИМОСТИ ОТ РЕЗОРБЦИИ ОКРУЖАЮЩИХ АНАТОМИЧЕСКИХ СТРУКТУР.....76
Щипский А.В., Годунова И.В., Серова Н.С
ЛУЧЕВАЯ ДИАГНОСТИКА ПРИ ДЕНТАЛЬНОЙ ИМПЛАНТАЦИИ В УСЛОВИЯХ ДЕФИЦИТА КОСТНОЙ ТКАНИ.....86
Ушаков А.И., Серова Н.С., Ушаков А.А., Юрьев Е.М. , Перова Н.Г.
ОПЫТ МАГНИТНО-РЕЗОНАНСНОЙ ТОМОГРАФИИ ВИСОЧНО-НИЖНЕЧЕЛЮСТНЫХ СУСТВОВ НА ГОЛОВНОЙ КАТУШКЕ.....97
Лисавин А.А., Устюжанин Д.В., Осокина А.П.
СОНОГРАФИЯ И КОМПЬЮТЕРНАЯ ТОМОГРАФИЯ В ДИАГНОСТИКЕ ДОБРОКАЧЕСТВЕННЫХ ОПУХОЛЕЙ БОЛЬШИХ СЛЮННЫХ ЖЕЛЕЗ.....102
Кобликов В.В., Сапожкова Л.П., Кондрашин С.А.
МАСТЕР-КЛАСС
СОСУДИСТАЯ ГИПЕРПЛАЗИЯ КАК ОСОБЫЙ КЛАСС СОСУДИСТОГО ПОРАЖЕНИЯ У ДЕТЕЙ.....107
Надточий А.Г.
СЛУЧАИ ИЗ ПРАКТИКИ
ЛУЧЕВАЯ ДИАГНОСТИКА ОСТЕОНЕКРОЗОВ КОСТЕЙ ЛИЦЕВОГО ЧЕРЕПА У ПАЦИЕНТОВ НА ФОНЕ УПОТРЕБЛЕНИЯ ДЕЗОМОРФИНА.....109
Бабкова А.А., Серова Н.С., Басин Е.М., Курешова Д.В., Паша С.П., Корнев А.И.
ПОДКОЖНАЯ ЭМФИЗЕМА ЧЕЛЮСТНО-ЛИЦЕВОЙ ОБЛАСТИ..115
Кукушкина Е.А., Захаров Р.С.
СОВРЕМЕННЫЕ ПОДХОДЫ К ДИАГНОСТИКЕ ТРАВМ ЧЕЛЮСТНО-ЛИЦЕВОЙ ОБЛАСТИ.....119
Бабкина Т.М., Демидова Е.А.
ФРОНТОНАЗАЛЬНАЯ ДИСПЛАЗИЯ И АГЕНЕЗИЯ ВЕРХНЕЧЕЛЮСТНЫХ ПАЗУХ.....127
Пискунов И.С., Пискунов В.С., Бобрышев С.В., Кононенко Н.И.
ОТЧЕТ О НАУЧНЫХ МЕРОПРИЯТИЯХ
VI ВСЕРОССИЙСКИЙ НАУЧНО-ОБРАЗОВАТЕЛЬНЫЙ ФОРУМ С МЕЖДУНАРОДНЫМ УЧАСТИЕМ “МЕДИЦИНСКАЯ ДИАГНОСТИКА”.....131

CONTENTS

FROM THE EDITOR.....7
HISTORY
MEMORIES OF PROFESSOR SHEKHTER I.A. 1907-1975).....8
Shekhter A.I.
LECTURE
DIAGNOSTIC IMAGING OF MAXILLOFACIAL INJURIES.....15
Arzhantsev A.P.
REVIEW
SIALOGRAPHY. HISTORY AND PROSPECTS OF THE METHOD.....28
Shchipskiy A.V., Kondrashin S.A.
ORIGINAL ARTICLES
TENDON ANALOGUES OF MASTICATORY MUSCLES IN PATIENTS WITH RECONSTRUCTED MANDIBLE.....38
Karayan A.S., Nazaryan D.N., Senyuk A.N., Ronkin K.Z., Snegirevt L.A.
POSTPROCESSING OF MSCT DATA IN PATIENTS WITH DENTOFACIAL ANOMALIES.....53
Gordina G.S., Serova N.S., Glushko A.V., Drobyshev A.U., Fominykh E.V.
POSTOPERATIVE CHANGES AND HYPOGENESIS OF MAXILLARY SINUSES: COMPUTED TOMOGRAPHIC DIFFERENTIAL DIAGNOSTIC CRITERIA.....63
Piskunov I.S., Bobryshev S.V., Kaznacheev V.I., Shvachko N.A.
AESTHETIC ANALYSIS OF NOSE SHAPE USING MULTISLICE COMPUTER TOMOGRAPHY DATA.....67
Glushko A.V., Drobyshev A.U., Gordina G. S., Serova N.S., Fominykh E.V.
CYSTOTOMY TECHNIQUES IN PATIENTS WITH CYSTIC LESIONS OF ANTERIOR MAXILLA ACCORDING TO THE RESORPTION OF SURROUNDING ANATOMICAL STRUCTURES.....76
Shchipskiy A.V., Godunova I.V., Serova N.S.
DIAGNOSTIC IMAGING IN IMPLANT DENTISTRY IN CASE OF BONE DEFICIENCY.....86
Ushakov A.I., Serova N.S., Ushakov A.A., Yur’ev E.M., Perova N.G.
MAGNETIC RESONANCE IMAGING OF TEMPOROMANDIBULAR JOINT USING STANDARD HEAD COIL: CLINICAL EXPERIENCE.....97
Lisavin A.A., Ustyuzhanin D.V., Osokina A.P.
SONOGRAPHY AND CT IN DIAGNOSTICS OF BENIGN TUMORS OF MAJOR SALIVARY GLANDS.....102
Koblikov V.V., Sapozhkova L.P., Kondrashin S.A.
MASTER-CLASS
IVASCULAR HYPERPLASIA AS A SPECIAL TYPE OF PEDIATRIC VASCULAR LESIONS.....107
Nadtochiy A.G.
CASE REPORT
RADIOLOGICAL DIAGNOSIS OF FACIAL OSTEONECROSIS IN PATIENTS TAKING DESOMORPHINE.....109
Babkova A.A., Serova N.S., Basin E.M., Kureshova D.V., Pasha S.P., Kornev A.I.
SUBCUTANEOUS EMPHYSEMA OF THE MAXILLOFACIAL AREA.....115
Kukushkina E.A., Zakharov R.S.
CURRENT APPROACHES TO THE DIAGNOSIS OF MAXILLOFACIALINJURIES.....119
Babkina T. M., Demidova E.A.
FRONTONASAL DYSPLASIA AND AGENESIS OF THE MAXILLARY SINUSES.....127
Piskunov I.S., Piskunov V.S., Bobryshev S.V., Kononenko N.I.
REPORT ON THE SCIENTIFIC EVENT
6TH RUSSIAN SCIENTIFIC AND EDUCATIONAL FORUM WITH INTERNATIONAL PARTICIPATION.....131
ANNOUNCEMENTS
MONOGRAPHY “RADIOLOGY IN ORAL IMPLANTOLOGY”.....137
“ATLAS OF UROLOGIC IMAING”.....138
X SCIENTIFIC AND PRACTICAL CONFERENCE “RADIOLOGY AND SCIENTIFIC-TECHNICAL PROGRESS IN CARDIOVASCULAR SURGERY AND CARDIOLOGY”.....139

АНОНСЫ

МОНОГРАФИЯ “ЛУЧЕВАЯ ДИАГНОСТИКА В СТОМАТОЛОГИЧЕСКОЙ ИМПЛАНТОЛОГИИ”.....137
«АТЛАС ВИЗУАЛИЗАЦИИ В УРОЛГИИ».....138
X НАУЧНО-ПРАКТИЧЕСКАЯ КОНФЕРЕНЦИЯ «ЛУЧЕВАЯ ДИАГНОСТИКА И НАУЧНО-ТЕХНИЧЕСКИЙ ПРОГРЕСС В СЕРДЕЧНО-СОСУДИСТОЙ ХИРУРГИИ И КАРДИОЛОГИИ».....139
АВТОРАМ.....140
FOR ATHORS.....140

От редакции

Дорогие коллеги!

Очередной выпуск Российского Электронного Журнала Лучевой Диагностики мы решили посвятить вопросам лучевой диагностики в челюстно-лицевой хирургии. Эта тема вызывает в последнее время все больший интерес у широкого круга специалистов.

Современная лучевая диагностика – неотъемлемая составляющая комплексного обследования пациентов с заболеваниями челюстно-лицевой области. Лучевые методы исследования применяются не только для диагностики различных состояний. В настоящее время активно внедряются технологии виртуального планирования, моделирования хирургических операций. Большое значение имеют методы лучевой визуализации в контроле выполненных оперативных вмешательств, в оценке рисков и диагностике возможных осложнений. Для решения этих задач мы используем полный спектр современных лучевых технологий – рентгенологические методики, мультиспиральную компьютерную томографию, широкое распространение в клинической практике приобретает специализированная методика – конусно-лучевая компьютерная томография, а также магнитно-резонансная томография, ультразвуковые и радионуклидные методики исследования. В этом выпуске REJR мы осветили лишь некоторые возможности этих методов в обследовании пациентов с различными заболеваниями и повреждениями челюстно-лицевой области.

В подготовке этого номера приняли участие специалисты лучевой диагностики, а также челюстно-лицевые хирурги, пластические хирурги, стоматологи, отоларингологи. Мы очень благодарны всем за сотрудничество!

Дорогие коллеги! Надеемся, этот выпуск журнала будет для Вас интересен. Мы ждем Ваших писем, предложений, отзывов.

До следующих встреч на страницах REJR!

С уважением,
ответственный редактор REJR
профессор Н.С. Серова

ИСТОРИЯ

ИЗ ВОСПОМИНАНИЙ О ПРОФЕССОРЕ ИЛЬЕ АЛЕКСАНДРОВИЧЕ ШЕХТЕРЕ (1907 – 1975)

Шехтер А.И.

ГБОУ ВПО Первый МГМУ им. И. М. Сеченова. Кафедра лучевой диагностики и лучевой терапии.
г. Москва, Россия

Предлагаемый вниманию читателей очерк условно может быть отнесен к жанру так называемой «профессиональной биографии». Главная его задача состоит в том, чтобы отразить основные моменты жизни и профессиональной деятельности одного из видных представителей славной «когорты» отечественных «классических» рентгенологов послевоенного периода. Часть материалов из данного очерка ранее опубликована в журнале «Диагностическая и интервенционная радиология» (2011 г., Том 5 №1). Публикация тогда была приурочена к 55-летию кафедры лучевой диагностики и лучевой терапии, основанной проф. И.А. Шехтером, Московского медицинского стоматологического университета имени А.И. Евдокимова.

Настоящая редакция очерка содержит ряд дополнительных фактических сведений и иллюстраций ранее не публиковавшихся. Это дает основание редакции предложить читателям первого в России Электронного журнала лучевой диагностики (REJR) в монотематическом номере, посвященном проблемам стоматологии, обновленный очерк об И.А. Шехтере в рубрике «История». Публикуемым в данной рубрике материалам редакционная коллегия журнала придает важное патриотическое и воспитательное значение.

MEMORIES OF PROFESSOR SHEKHTER I.A. (1907-1975)

Shekhter A.I.

I.M. Sechenov First Moscow State Medical University. Chair of radiology.
Moscow, Russia

We offer our readers an essay that can be attributed to the genre, so-called "professional biography." Its main task is to highlight the key points of life and professional activity of one of the prominent representatives of the glorious postwar radiologists "cohort". Some materials of this essay were previously published in the journal "Diagnostic and Interventional Radiology" (2011, 5, 1). The publication was dedicated to the 55th anniversary of the chair of radiology founded by prof. I.A. Shekhter (Moscow State University of Medicine and Dentistry named after A.I. Evdokimov).

However this edition of the essay contains previously unpublished additional information and illustrations. We offer our readers the updated essay in monothematic issue dedicated to the problems in dentistry. The editorial board attaches great patriotic and educational value to the material published in the "history" section of the journal.

«… и сидя над своей страницей,
я понял снова и опять,
что жизнь не сможет повторится,
ее не надо повторять.
А надо лишь с благоговеньем,
чтоб дальше действовать и быть,
те отошедшие виденья
в душе и памяти хранить».
Ярослав Смеляков (1967 г.)

Видный отечественный рентгенолог-клиницист, заслуженный деятель науки Илья Александрович Шехтер родился в 1907 году. Городом его рождения и детства, а также подросткового становления был Екатеринослав, в последующем Днепропетровск. Город в начале XX века представлял собой небольшой южный провинциальный, хоть и губернский, город Российской империи, какие описывал Н.В. Гоголь в некоторых своих произведениях.

И.А. Шехтер родился в бедной семье ремесленника, мастера обойных дел. Обучаясь сначала в церковно-приходской, а после революции в так называемой народной трудовой школе, Илья Александрович для себя твердо решил стать врачом. Однако после преобразований в системе народного образования и из-за введения специальных социальных и национальных квот сыну ремесленника, в то время, оказалось невозможно поступить в медицинский институт. Как следствие, для поступления на лечебный факультет документы в экзаменационную комиссию от него не приняли. Преодолевая эти препятствия, ему пришлось из глубокой провинции, каким был в то время город Екатеринослав (Днепропетровск), ехать в город Харьков (в то время столица Украинской ССР), чтобы попасть на прием к Председателю СНК республики В.Я. Чубарю (1891- 1939 гг.) и получить от него письменное персональное разрешение на сдачу вступительных экзаменов. После успешной их сдачи И.А.Шехтер был зачислен на первый курс лечебного факультета Днепропетровского мединститута, который он окончил в 1931 году.

Рис. 1. Фотография И.А. Шехтера в первый год войны.

Увлекшись новым для того времени методом диагностики, И.А. Шехтер выбирает профессию врача - рентгенолога. В 1936 году Илья Александрович стал ассистентом кафедры рентгенологии Днепропетровского медицинского института. Годом позже он защитил кандидатскую диссертацию, а в 1940 году был утвержден в ученом звании доцента. С должности доцента кафедры рентгенологии И.А. Шехтер был призван на военную службу.

Известно высказывание Н.И. Пирогова: «Война – это травматическая эпидемия». В отношении Великой Отечественной войны, с учетом оценки категории интенсивности и массового распространения патологических процессов, справедливый афоризм может быть перефразирован. Война это не эпидемия, а пандемия.

В годы Великой Отечественной войны, мобилизованный по призыву, И.А. Шехтер служил начальником рентгеновского отделения крупного эвакогоспиталя в звании капитана медицинской службы (Рис. 1).

Будучи рентгенологом, И.А. Шехтер активно использовал возможности рентгеновского метода, как и другие военные врачи во время военных действий, для распознавания и оценки локализации осколков и других инородных тел при огнестрельных ранениях и развившихся в условиях сочетанной травмы многочисленных разнохарактерных осложнений. В последующем, этот материал нашел отражение в ряде его публикаций, посвященных особенностям работы рентгеновских диагностических отделений эвакогоспиталей в разные по времени и по характеру периоды военных действий.

В 1942 году И.А. Шехтера назначают заведующим курсом рентгенологии при кафедре общей хирургии Казахского медицинского института в городе Алма-Ата (тогда столица Казахской ССР). В то время кафедрой хирургии заведовал видный отечественный хирург, академик Казахской академии наук, профессор А.Н. Сызганов, который с 1945 года стал директором Института клинической и экспериментальной хирургии. Он известен своими социально значимыми работами в области хирургической морфологии лимфатической и эндокринной систем.

В конце 1943 года И.А. Шехтер защитил докторскую диссертацию, которая была практически написана еще до начала войны и оккупации города Днепропетровска. Последний сохранившийся экземпляр этой работы был разыскан его супругой, Кучинской Ириной Аркадьевной, буквально в первый месяц после освобождения города от фашистских захватчи-

Рис. 2. И.А. Шехтер. 1948 год. Институт рентгенологии и радиологии.

ков.

После успешной защиты докторской диссертации Илью Александровича Шехтера переводят в Москву в Московский научно-исследовательский институт рентгенологии и радиологии. Ученое звание профессора ему присвоят уже в 1948 году (Рис. 2).

С 1948 по 1962 годы И.А. Шехтер в названном институте заведовал диагностическим отделом. Диагностический отдел в то время являлся одним из наиболее важных и авторитетных в научном и производственном отношениях подразделением любого научно-исследовательского медицинского учреждения клинического профиля.

В Московском институте рентгенологии и радиологии имени В.М. Молотова тогда работал «звездный» состав научных кадров, «цвет» московской рентгенологии, видные специалисты - профессора, яркие представители сравнительно новой медицинской специальности – рентгенологии и радиологии: В.Г. Гинзбург, В.В. Зодиев, Е.М. Каган, И.Г. Лагунова (будущий директор института), П.Н. Мазаев, Л.Д. Подляшук, Ю.Н. Соколов, С.А. Рейнберг (директор института), Л.С. Розенштраух, А.И. Рудерман, В.Я. Фридкин, И.М. Яхнич и многие другие.

К этому периоду времени относится и сравнительно недолгая совместная работа И.А. Шехтера с академиком Б.В. Петровским, который в течение непродолжительного времени заведовал хирургическим отделом того же института. Тогда у них сложились теплые, дружеские производственные и личные отношения, продолжившиеся в течение многих лет.

Атмосфера доброжелательности и взаимной поддержки, проявившаяся в медицинском сообществе в послевоенные годы, характеризовала и отношения между сотрудниками в Московском институте рентгенологии и радиологии. Безусловно, во многом это было связано с тем, что директором института тогда был выдающийся ученый, будущий лауреат Ленинской премии, профессор С.А. Рейнберг, благородный во всех отношениях человек, подлинный представитель российской интеллигенции.

Сотрудники позволяли иногда говорить о нем с чувством большого уважения и легким налетом фамильярности: «…посмотрите, даже в такое трудное время Самуил Аронович приходит на работу каждый день в новом галстуке». « Самулик» - так с уважением и любовью иногда между собой называли директора ординаторы и молодые сотрудники института.

Зародившиеся в то время в институте рентгенологии производственные и дружеские, иногда почти семейные, отношения (многие научные сотрудники, профессора и их семьи тогда жили территориально почти вместе, в нежилых помещениях, главным образом, в пристройках к основному зданию института). Дружеский, почти родственный характер отношений сохранился на многие последующие годы. Эти отношения поддерживали и поддерживают даже еще и сегодня уже давно немолодые представители семей профессоров П.Н. Мазаева, И.Г. Лагуновой, В.В. Зодиева, В.Г. Гинзбурга, И.А. Шехтера.

В 1954 году Илья Александрович Шехтер по личному распоряжению Министра здравоохранения РФ В.В. Трофимова, при полной поддержке ректората, создает в Московском медицинском стоматологическом университете новую кафедру рентгенологии и радиологии (в настоящее время – лучевой диагностики). Эта кафедра явилась первой в России кафедрой такого направления в высших медицинских образовательных учреждениях стоматологического профиля. Значительную помощь в организации кафедры и ее дальнейшем развитии оказал в то время доцент А.С. Павлов - выдающийся ученый и прекрасный человек, в последующем председатель Ученого совета при министерстве здравоохранения СССР, академик РАН.

Вновь образованная кафедра активно включилась в разработку рентгенодиагностических проблем в области стоматологии. Поскольку кадры рентгенологов в то время были весьма немногочисленны, при кафедре были организованы курсы подготовки специалистов, практических рентгенологов, очень востребованные и популярные, особенно в Москве.

Преподавание вели известные, весьма авторитетные в медицинской среде своей высокой профессиональной репутацией и большим практическим и преподавательским



Рис. 3. Монография «Оперированный желудок в рентгенологическом изображении» (М., 1948 г.).

опытом, сотрудники кафедры: В.Б. Богдашевская, В.П. Веретенникова, Г.А. Литваковская, Н.Т. Медведева, И.И. Рушанов, В.Б. Чепуленок и другие. Кафедрой и курсами И.А. Шехтер успешно руководил до последних дней своей жизни.

Являясь одним из ведущих рентгенологов нашей страны, Илья Александрович был непременным и активным участником многих рентгенологических съездов и конференций, достойно представлял отечественную рентгенологию до компьютерного времени на международных конгрессах и съездах.

Ученый большой работоспособности, блестящей эрудиции и широкого научного кругозора, И.А. Шехтер внес крупный вклад в развитие отечественной рентгенологии как науки. Им опубликовано около трехсот оригинальных научных трудов, монографии, учебник (совместно с А.С. Павловым) для высших медицинских учебных заведений.

Значителен вклад И.А. Шехтера в гастроэнтерологию. Его монография «Оперированный желудок в рентгенологическом изобра-

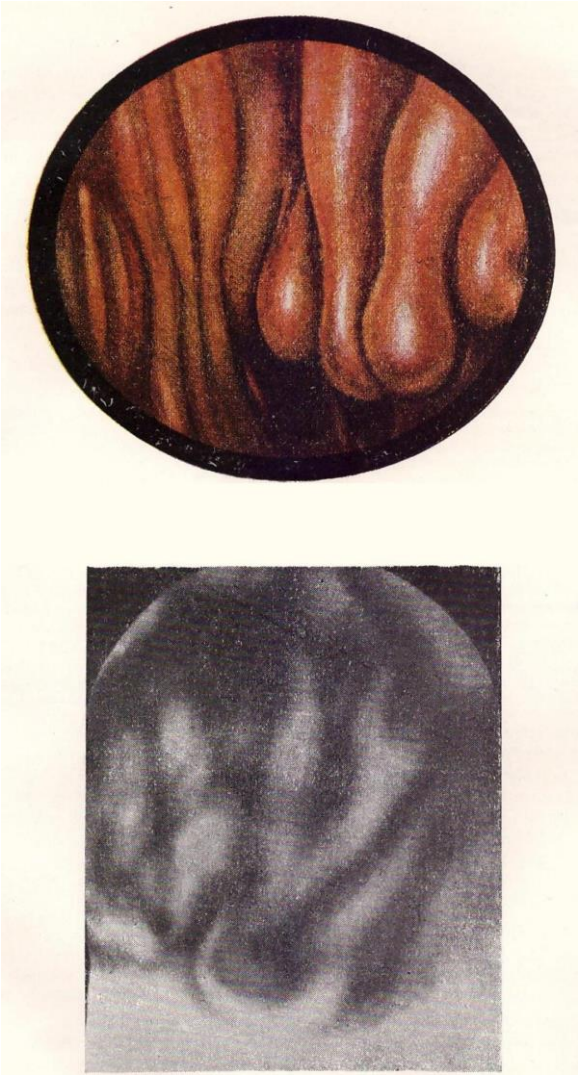

Рис. 4. Иллюстрации из книги И.А. Шехтера «Оперированный желудок в рентгенологическом изображении».

жении» (М.,1948 г.), написанная на основе оригинальных материалов докторской диссертации, в настоящее время стала библиографической редкостью (Рис. 3).

В предисловии редактора к первому изданию данной книги (издание совпало по времени с периодом активного продвижения и совершенствования методов желудочной хирургии, в первую очередь, при язвенной болезни) профессор С.А. Рейнберг, в то время директор Московского института рентгенологии и радиологии, писал:

«…Монография профессора И.А. Шехтера открывает перед читателем развернутую рентгенологическую картину желудочно-кишечного тракта после разнообразных оперативных вмешательств. Это первое у нас и наиболее полное в литературе обобщение всех относящихся сюда фактов на основе весьма обширного собственного первичного исследовательского материала. Указанный материал представлен в единственно правильном свете, в виде анатомо-рентгенологических и клинико-рентгенологических параллелей, причем к патологической анатомии и физиологии автор приводит читателя из рентгенологической анатомии и физиологии нормальной… Справедливо, что именно от рентгенолога хирурги и терапевты-гастроэнтерологи ждут авторитетного и решающего слова».

Книга И.А. Шехтера имела заслуженный успех. Она сохранила свое значение до настоящего времени благодаря оригинальным научным фактам и их четкому изложению. Следует особо отметить, что иллюстрации в книге были представлены в виде редких рентгенограмм и сопровождавших их рисунков в виде художественных изображений макропрепаратов слизистой оболочки в зоне выполненных резекций, анастомоза и в области различных отделов желудка до и после оперативных вмешательств (Рис. 4). Возможности эндоскопической техники того времени еще не позволяли получать фотографические изображения слизистой оболочки пищеварительного тракта. Должно было пройти около пятидесяти лет, чтобы методики эндоскопии и эндогастрографии широко внедрились в клиническую практику. В то время автор вынужден был прибегнуть к художественному способу фиксации результатов патологоанатомических сопоставлений. Живописные, цветные изображения макроморфологического строения измененных участков слизистой оболочки желудка прекрасно иллюстрируют «красоту» строения внутренних органов.

После публикации данной монографии, в особенности, стала очевидна справедливость и своевременность высказывания С.А. Рейнберга: «…рентгенология и гастроскопия счастливейшим образом друг друга дополняют и взаимно обогащают, и этот процесс должен и будет продолжаться и совершенствоваться».

Учебник, вышедший в свет в 1959 году (Рис. 5), был популярен среди студентов и врачей. На тот период времени в нем был отражен, безусловно, высокий уровень развития отечественной «классической» рентгенологии. Он был удачно скомпонован, четко структурирован и написан хорошим литературным языком.

Возглавив кафедру рентгенологии и радиологии в медицинском стоматологическом университете, И. А. Шехтер в 1968 году в издательстве «Медицина» выпустил в свет под своей редакцией и при своем участии серьезный коллективный труд « Атлас рентгенограмм зубов и челюстей в норме и патологии» (соавторы Ю.И. Воробьев и М.В. Котельников). В то время книга оказалась чрезвычайно востребованной, поскольку стоматология, представляя собой одно из бурно развивающихся и быстро технически совершенствующихся направлений клинической медицины, фактически была в практическом смысле лишена литературных пособий по лучевой диагностике.

В предисловии к книге академик А.И. Евдокимов писал: «Не только практические работники стоматологии, но и ученые-клиницисты найдут в этом труде много важных данных, облегчающих диагностику, лечение и прогноз заболеваний, с которыми им приходится встречаться в повседневной клинической практике».

Илья Александрович Шехтер был подлинным учителем молодежи, педагогом по при-



Рис. 5. Один из первых послевоенных учебников по рентгенологии и радиологии для студентов медицинских и стоматологических институтов.

званию (Рис. 6). Его содержательные выступления и лекции, обращенные к разуму и чувствам слушателей, помимо прямой передачи знаний, неизменно находили благодарный отклик, особенно в студенческой аудитории. Студенты его любили за «жизненный темперамент». И сегодня еще некоторые «маститые» стоматологи и рентгенологи, слышавшие когда-то его лекции, вспоминают тот эмоциональный «накал», который оставался в них после лекции Ильи Александровича.

Природная разносторонность и высокая эрудиция позволяли И.А. Шехтеру сочетать научно-педагогическую деятельность со значительной общественной работой. В разные годы он был членом Президиума Ученого Совета министерства здравоохранения России, почетным членом Всероссийского, Московского, нескольких региональных научных обществ рентгенологов и радиологов, заместителем главного редактора и членом редколлегии старейшего и авторитетнейшего профессионального журнала «Вестник рентгенологии и радиологии». Главным редактором со дня основания журнала в 1920 году был замечательный отечественный рентгенолог, основатель и первый директор Центрального рентгенорадиологического института в Санкт-Петербурге (Ленинграде) профессор М.И. Неменов. В дальнейшем журнал редактировали всегда весьма авторитетные представители рентгенологической профессии, в том числе Ю.Н. Соколов, один из заведующих кафедрой рентгенологии и радиологии в Первом Московском медицинском университете имени И.М. Сеченова.

И.А. Шехтер был также соредактором рентгенологического раздела «Большой медицинской энциклопедии», когда главным редактором издания был академик Б.В. Петровский.

Благодаря обстоятельствам, связанным с потребностью и возможностью чтения обширной специальной литературы на разных языках, И.А. Шехтер остро чувствовал перспективы нового направления развития специальности, целиком зависящие от технических достижений науки. Успехи «большой» науки, в конце концов, обусловили ограниченность в современных условиях «классической» рентгенологии, с которой профессор И.А. Шехтер, связал свою профессиональную жизнь. Понимая это и стремясь к познанию «новых веяний», он принял участие в разработке некоторых приемов ангиографии (совместно с профессором Г.А. Кучинским). Предчувствуя неизбежность внедрения в клиническую практику компьютерной томографии, он поручил сотруднику кафедры И.И. Рушанову литературную разработку этой темы. В результате ими был опубликован один из первых в отечественной печати литературный обзор о возможностях компьютерной томографии в практике клинической рентгенологии.

В апреле 1975 года на заседании Ученого совета Московского медицинского стоматологического университета заведующий кафедрой рентгенологии и радиологии,

Рис. 6. **И.А. Шехтер на экзамене у студентов. 1970 год.**

заслуженный деятель науки, профессор И.А. Шехтер должен был выполнить просьбу ректората и почетную обязанность ученого – прочитать актовую речь – лекцию на тему: «Ангиография и ее значение в клинической практике». Лекция была полностью готова, но «вмешалась» болезнь. Автор не дожил до нужного события нескольких дней.

Все годы до последнего своего дня Илья Александрович Шехтер работал на пределе своих возможностей, щедро даря окружающим тепло своего сердца и четкость своего ума. Шестьдесят докторских и кандидатских диссертаций защитили его ученики.

И.А. Шехтер был широко образован. Его редакторские способности известны всем, работавшим рядом с ним.

Он был человеком яркой индивидуальности, соединявшим в себе способности энергичного справедливого руководителя и талантливого ученого, доброжелательного и одновременно строгого воспитателя.

Он ценил оригинальную мысль, знал чувство радости от увлеченной работы. К нему, жизнелюбивому, остроумному, сердечному человеку большого таланта и доброты тянулись люди. Он был дружен со многими литераторами, композиторами, музыкантами-исполнителеями, другими деятелями культуры и искусства. В одних случаях они были его пациентами, в других - почитателями его врачебного и человеческого таланта.

Именно чувством уважения и патриотизма по отношению к отечественным врачам-рентгенологам, его товарищам по профессии и «по времени», проникнут рассказ известного новеллиста до и послевоенного периода отечественной литературы Л.М. Шейнина (1959 г.) «Контрастная пленка», опубликованный в сборнике рассказов автора. В ней И. А. Шехтер выведен под собственным именем как отечественный специалист - профессионал высокого класса, уверенно констатирующий отсутствие опасного заболевания по рентгенограммам отечественного производства, хотя и недостаточно высокого качества. Последнее обстоятельство было призвано подчеркнуть политический нюанс данного литературного произведения.

Остроумное четверостишие известного и популярного поэта, автора множества известных поэтических произведений М.А. Светлова было помещено в качестве дарственной надписи на титульном листе в книге стихотворений, подаренной профессору И.А. Шехтеру:

«Чтобы узнать, как век мой долог, меня просветит рентгенолог, но раньше, не жалея сил, его я книгой просветил» с припиской: «И.А. Шехтеру - поэту своего дела».

Время движется неумолимо. Прошли годы. В настоящее время кафедра, основанная профессором Ильей Александровичем Шехтером, находится на подъеме своих больших творческих возможностей.

Ею успешно руководит член-корреспондент РАН, заслуженный деятель науки, профессор Александр Юрьевич Васильев, отечественный рентгенолог нового поколения. Благодаря его инициативе, Ученый совет университета принял решение об учреждении специального приза имени профессора И.А. Шехтера за лучшую научную студенческую работу в области рентгенологии и радиологии, лучевой диагностики.

В течение последних четырех лет на конкурсе научных работ студентов из разных медицинских университетов приз имени И.А. Шехтера обязательно находит своего достойного «владельца», благодаря справедливому решению независимой, авторитетной комиссии, состоящей из известных профессоров-рентгенологов.

Дело Ильи Александровича Шехтера продолжается.

ЛЕКЦИЯ

РЕНТГЕНОДИАГНОСТИКА ТРАВМ ЧЕЛЮСТНО-ЛИЦЕВОЙ ОБЛАСТИ

Аржанцев А.П.

ФГБУ «Центральный научно-исследовательский институт стоматологии и челюстно-лицевой хирургии» Минздрава России.
г. Москва, Россия

Травмы челюстно-лицевой области отличаются многообразием и сложностью рентгеноскиалогической картины. Особенности отображения переломов лицевых костей и репаративного костного процесса зависят от локализации и характера повреждения.

Представлены сведения о диагностических возможностях рентгенологических методик и сроках проведения динамического наблюдения за состоянием костной ткани в зоне перелома.

РКТ рассматривается как оптимальная методика выявления травм лицевых костей различной локализации. При отсутствии РКТ применяется рациональное сочетание распространенных рентгенологических методик.

Поскольку только на основании данных РКТ диагностируются переломы тонких костных структур, при повреждениях костей средней зоны лица использование РКТ является необходимым.

Ключевые слова: травмы челюстно-лицевой области, переломы челюстей, рентгенодиагностика, рентгенологические методики, РКТ.

DIAGNOSTIC IMAGING OF MAXILLOFACIAL INJURIES

Arzhantsev A.P.

Central Research Institute of Dentistry and Maxillofacial Surgery.
Moscow, Russia

Maxillofacial injuries are diverse and have complex imaging features. Visualization of facial fractures and bone reparative process depends on the localization and type of the injury.

We provide information about the diagnostic role of X-ray techniques and timing of surveillance of the fracture zone.

Computed tomography (CT) is considered to be the optimal method for identifying lesions of the facial bones. In the absence of CT, rational combination of basic radiographic methods is used.

Fractures of thin bone structures are diagnosed only by CT, so performing CT is necessary for the midface fractures.

Keywords: maxillofacial injuries, jaw fractures, diagnostic imaging, X-ray techniques, CT.

Травмы челюстно-лицевой области, особенно возникшие вследствие дорожно-транспортных происшествий и чрезвычайных ситуаций, отличаются многообразием проявлений и тяжестью последующих осложнений. Повреждению в основном подвергается нижняя челюсть, скуло-орбитальный комплекс и кости носа. Несвоевременно диагностированная травма костей лица может привести к возникновению посттравматических деформаций с изменением конфигурации лица, нарушением функции жевания, зрения, носового дыхания, обоняния, речеобразования. Поэтому рентгенодиагностика должна осуществляться в минимальные сроки после получения пациентом травмы, в том числе при отсутствии явных клинических симптомов переломов костей. Задачами исследования является выявление перелома и его соотношения с расположенными рядом анатомическими деталями, определение наличия костных отломков, их количества и смещения.

Рис. 1.

Рис. 2,а.

Рис. 1. Зонограмма ВНЧС и ветви нижней челюсти слева в боковой проекции.

Трещина челюсти в области полулунной вырезки.

Рис. 2,а. Ортопантомограмма.

Двусторонний перелом нижней челюсти. Выявляются линии перелома, проходящие через околокорневые отделы 4.1, 4.2 зубов и ретенированного 3.8 зуба.

Рис. 2,б.

Рис. 3.

Рис. 2,б. Рентгенограмма черепа в лобно-носовой проекции.

Двусторонний перелом нижней челюсти. Выявляются линии перелома, проходящие через околокорневые отделы 4.1, 4.2 зубов и ретенированного 3.8 зуба.

Рис. 3. Ортопантомограмма.

Перелом в области переднего и бокового справа отделов нижней челюсти без смещения отломков, в проекции которого видны корни 3.2, 4.2, 4.3 зубов.

Рис. 4,а.

Рис. 4,б.

Рис. 4. (а) Ортопантомограмма. (б) Рентгенограмма черепа в прямой проекции.

Определяется двусторонний перелом нижней челюсти: основания мыщелкового отростка справа со смещением отломка вниз, вперед и кнаружи, тела челюсти слева со смещением отломка вверх и кнутри.

Повреждения нижней челюсти составляют почти 80% от всех травм лицевого отдела черепа и в основном связаны с бытовой травмой. Переломы локализуются в зонах пониженной сопротивляемости кости к травмирующему фактору – в центральном и боковых отделах, углах, мыщелковых отростках челюсти. По характеру приложения силы травмирующего агента переломы нижней челюсти подразделяются на прямые (возникшие в месте удара) и непрямые (отраженные; появившиеся не в зоне нанесения травмы, а в другом отделе челюсти). Прямые переломы обычно бывают оскольчатыми и на рентгенограммах имеют сложную линию повреждения. Отраженные переломы отображаются в виде линейной тени, костные осколки образуются не всегда.

Трещины нижней челюсти возникают редко. Рентгенологически линия повреждения прослеживается от одного из краев кортикальных пластин челюсти, не достигая противоположного края на различном от него расстоянии (Рис. 1).

Тень перелома пересекает челюсть в различных направлениях на всем протяжении от края до края кортикальных пластин противоположных сторон. Ход линии перелома в передних и боковых отделах тела нижней челюсти чаще бывает косо-вертикальным. Если тени повреждения наружной и внутренней кортикальных пластин суммируются, то видна только одна линия перелома (Рис. 2 (а, б)).

При переломах, проходящих на разных уровнях наружной и внутренней кортикальных пластин, визуализируются две линии просветления, которые могут быть почти параллельными (Рис. 3).

Переломы нижней челюсти часто сопровождаются вертикальным, передне-задним, наружно-внутренним смещением отломков (Рис. 4 (а, б)).

Направление смещения отломков в основном зависит от воздействия травмирующей силы и функции прикрепленных к области повреждения мышц. Наличие диастаза и (или) наружно-внутреннего смещения отломков обусловливает раздельное отображение наружной и внутренней кортикальных пластин каждого края фрагмента челюсти в виде четырех теней, что иногда симулирует картину образования костного осколка (Рис. 5).

Переломы ветви, включая мыщелковый отросток и головку нижней челюсти, обычно имеют косо-вертикальную или косо-горизонтальную направленность (Рис. 6 (а, б)).

Смещение отломков чаще происходит вниз и вперед в сочетании с наружно-внутренним смещением (Рис. 7, Рис. 8 (а- в)).

Повреждение головки нижней челюсти, как правило, сопровождается ее поворотом вокруг своей оси и смещением кнутри. Высота головки челюсти при вколоченном переломе уменьшается по сравнению со здоровой стороной, верхний контур головки становится неровным и нечетким, уплотняется тень нижнего отдела головки за счет отображения на ее фоне вколоченного верхнего фрагмента головки (Рис. 9).

Реже встречаются оскольчатые переломы головки челюсти и повреждения нижнечелюстной ямки височной кости. При внутрисуставных переломах контуры суставной щели значительно деформируются из-за смещения отломков и внутрисуставного кровоизлияния. Вследствие нанесения удара в нижнюю челюсть возникают повреждения мягкотканых элементов ВНЧС, в том числе при отсутствии перелома нижней челюсти, рентгенологически проявляющиеся неправильным положением и ограничением экскурсии головок нижней челюсти.

Переломы челюстей в зоне зубного ряда могут проходить через периапикальные ткани зубов, между их корнями, через ретенированные зубы или зачатки зубов. Травмы нижней челюсти иногда сочетаются с переломами расположенных в их зоне зубов (Рис. 10).

Огнестрельные ранения челюстно-лицевой области, встречающиеся в настоящее время не столь редко, сопровождаются формированием костных и зубных осколков, которые могут визуализироваться на расстоянии от перелома (Рис. 11).

В зоне перелома, с момента его возникновения, происходят процессы, направленные на репарацию костной ткани, которые претерпевают последовательное поэтапное течение. В первые 5-7 дней после травмы рентгенологически выявляется неровность костных краев отломков, увеличение линии перелома из-за рассасывания некротизированных костных тканей. Нарушение кровотока способствует развитию остеопоротической перестройки в краевых участках костных фрагментов. Одновременно продуцируется мезенхимальная ткань, скрепляющая костные отломки.

С 10-15 дня после травмы на рентгенограммах прослеживается постоянство ширины линии перелома, ровность и четкость костных фрагментов. В этот период из рыхлой соединительной ткани, фиксирующей костные фрагменты, начинает формироваться провизорная костная мозоль, в толще ее образуется остеоидная ткань.

Восстановление нижней челюсти сопровождается разными типами костеобразования. Периостальное образование кости является следствием обызвествления периостальных наслоений, формирующихся параллельно краям отломков. Эндостальная продукция кости занимает пространство между концами костных

Рис. 5.

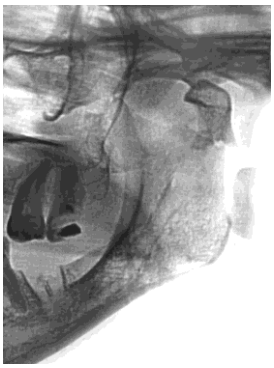

Рис. 6,а.

Рис. 5. Ортопантомограмма.

Перелом нижней челюсти, проходящий через околокорневые отделы 3.3 и 3.4 зубов. Ложная картина костного осколка в области основания челюсти.

Рис. 6,а. Фрагмент ортопантомограммы.

Определяется перелом мыщелкового отростка нижней челюсти слева со смещением отломка вниз, кзади и внутрь.

Рис. 6,б.

Рис. 7.

Рис. 6,б. Рентгенограмма черепа в лобно-носовой проекции.

Определяется перелом мыщелкового отростка нижней челюсти слева со смещением отломка вниз, кзади и внутрь.

Рис. 7. Зонограмма ВНЧС справа в боковой проекции.

Перелом мыщелкового отростка нижней челюсти со значительным смещением отломка вниз и вперед.

Рис. 8,а.

Рис. 8,б.

Рис. 8,в.

Рис. 8. (а) Фрагмент ортопантомограммы (б) РКТ ветви нижней челюсти в боковой проекции. (в) РКТ ветви нижней челюсти в прямой проекции.

а - Перелом мыщелкового отростка нижней челюсти справа. Выявляется линия перелома без смещения отломков.

б,в - Определяется смещение отломка внутрь и незначительно вперед.

Рис. 9.

Рис. 10.

Рис. 9. Ортопантомограмма.

Вколоченный перелом головки нижней челюсти справа.

Рис. 10. Фрагмент ортопантомограммы.

Перелом нижней челюсти в области угла слева, перелом 3.8 зуба.

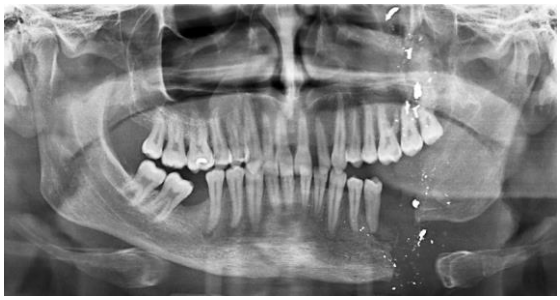

Рис. 11.

Рис. 12.

Рис. 11. Ортопантомограмма.

Дефект нижней челюсти слева вследствие огнестрельного ранения, множественные тени металлических осколков.

Рис. 12. Фрагмент ортопантомограммы.

Репаративные процессы в области перелома нижней челюсти слева, периостальные наслоения у основания челюсти, выявляемые через 4 месяца после травмы.

Рис. 13.

Рис. 14.

Рис. 13. Ортопантомограмма.

Консолидация отломком через 1 год и 2 месяца после перелома нижней челюсти, проходившего через околокорневые отделы 3.4 зуба. Тень от имеющегося ранее перелома нечетко прослеживается у основания челюсти в зоне 2 металлических мини-пластин.

Рис. 14. Ортопантомограмма.

Посттравматическая деформация нижней челюсти - мыщелкового отростка и переднего отдела челюсти слева, головки челюсти справа. Образование ложного сустава в области тела челюсти справа. Костный проволочный шов виден в проекции мягких тканей.

отломков. Паростальное костеобразование возникает на расстоянии от костных фрагментов и является последствием кровоизлияния в околочелюстные мягкие ткани.

К 60 дню от момента травмы остеоидная костная мозоль обызвествляется, превращаясь в костную мозоль. Появляются рентгеноконтрастные напластования у основания челюсти на уровне перелома, нарастает нечеткость границ костных фрагментов, постепенно уплотняется бесструктурная тень в линии перелома. На 90-е сутки после травмы образование костной мозоли завершается. В последующем в зоне перелома становятся интенсивными тени сформировавшейся кости с атипичным строением и слоистых периостальных наслоений у основания челюсти (Рис. 12). При восстановлении функциональной нагрузки на нижнюю челюсть происходит дальнейшая перестройка кости и рассасывание избыточных периостальных наслоений. Визуализируется полное слияние теней отломков и восстановление нормальной костной структуры.

Через полгода после травмы в зоне ранее имеющегося перелома рентгенологически обнаруживается типичная архитектоника костной ткани с утолщением костных балок. Однако в некоторых случаях линия перелома остается видна на рентгенограммах более года (Рис. 13).

При полной консолидации фрагментов челюсти без их смещения в последующем трудно или невозможно определить место ранее имеющегося перелома.

Сроки репарации костной ткани зависят от локализации и характера перелома, возраста больного, наличия смещения отломков и величины диастаза между ними, своевременности и эффективности репозиции и иммобилизации отломков.

Ускоренный процесс репарации кости происходит при переломах мыщелкового отростка челюсти. Через 3-4 месяца после травмы линия перелома рентгенологически уже не выявляется. Гораздо быстрее, чем у взрослых людей, консолидируют кости у детей и лиц молодого возраста.

Вследствие не устраненного смешения отломков может появиться грубая деформация челюсти, нарушение прикуса и функции ВНЧС. Деформация челюсти также возникает и при чрезмерном костеобразовании в зоне перелома.

Ложный сустав между отломками нижней челюсти формируется через 6-8 месяцев после травмы, часто осложненной посттравматическим остеомиелитом. Рентгенологически определяется дефект костной ткани со значительным диастазом и отсутствием костной мозоли между отломками. Четкость, ровность и сглаженность контуров краев костных фрагментов челюсти обусловлены образованием кортикальной выстилки (Рис. 14).

Травма головки и мыщелкового отростка нижней челюсти у детей и подростков может осложняться возникновением анкилоза ВНЧС, внесуставных костных спаек, нижней микрогнатии.

Повреждения альвеолярных отростков чаще встречаются в переднем отделе челюстей и имеют горизонтальное или косое направление. Являются следствием прямого воздействия травмирующей силы. Обычно сопровождаются возникновением множественных трещин альвеолярного отростка с образованием мелких костных осколков альвеол. Рентгенологически линии повреждения альвеолярного отростка нередко имеют неровные контуры и лучше выявляются в межальвеолярных перегородках (Рис. 15).

Переломы альвеолярных перегородок могут быть не видны из-за суммации с интенсивными тенями корней зубов. Смещения костных осколков, как правило, незначительные, либо отсутствуют.

На верхней челюсти повреждения боковых отделов альвеолярного отростка могут сочетаться с переломами дна и передней стенки верхнечелюстной пазухи, вследствие чего происходит пристеночное утолщение слизистой оболочки верхнечелюстной пазухи или снижение прозрачности пазухи из-за гемосинуса.

Линии трещин и переломов альвеолярных отростков челюстей на рентгенограммах визуализируются более отчетливо через 5-7 дней после травмы, чем непосредственно после ее возникновения, за счет рассасывания костной ткани в краевых участках костных фрагментов. Повреждения альвеолярного отростка нередко сопровождаются переломами, трещинами, вывихами и подвывихами расположенных в их зоне зубов.

Из распространенных рентгенологических методик наибольший объем информации о повреждениях костей нижней зоны лица предоставляет ортопантомография. Выявляется локализация перелома челюстей, взаимоотношение линии перелома с периапикальными тканями расположенных рядом зубов, повреждения зубов, наличие костных осколков и их вертикальное смещение. Диагностируются также повреждения дна, нижне-передних отделов наружной и внутренней стенок и задней стенки верхнечелюстных пазух, утолщение слизистой оболочки и выпот в нижних отделах верхнечелюстных синусов. Данная методика позволяет осуществлять динамический контроль за изменением положения костных фрагментов и характером смыкания зубных рядов. Визуализируются погрешности назубного шинирования: нарушение целостности, деформация металлической шины или фиксирующих ее проволоч-

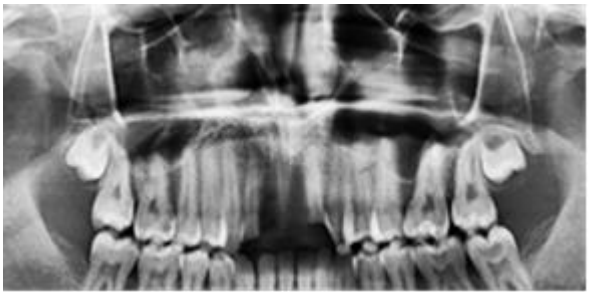

Рис. 15.

Рис. 16.

Рис. 15. Фрагмент ортопантомограммы.

Повреждение альвеолярного отростка, выявляемое в проекции корней 1.2, 2.2, 2.3, 2.4, 2.5 зубов и лунок отсутствующих 1.1 и 2.1 зубов. Полный вывих 1.1 и 1.2 зубов. Скол коронок 1.2, 2.2 зубов.

Рис. 16. Ортопантомограмма.

Ложная картина переломов нижней челюсти в симметричных участках ветвей челюсти вызвана наслоением воздушного столба, а на уровне лунок отсутствующих 3.5 и 4.5 – от теней подбородочного упора.

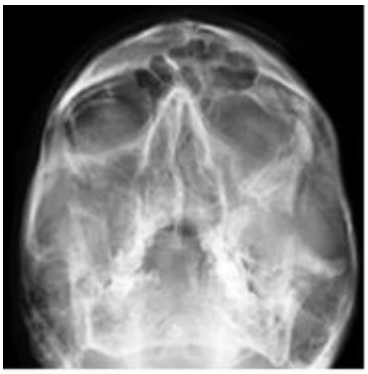

Рис. 17,а.

Рис. 17,б.

Рис. 17. Рентгенограммы черепа в полуаксиальной (а) и боковой (б) проекциях.

Повреждение скуло-орбитального комплекса слева. Определяются переломы дна лобной пазухи, верхней, наружной и нижней стенок орбиты, скуловой кости и дуги, скуло-альвеолярного гребня со смещением отломков. Снижена прозрачность верхнечелюстной пазухи слева.

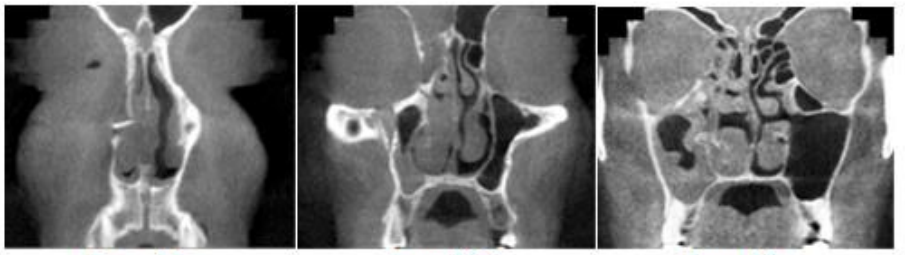

Рис. 18,а. Рис. 18,б. Рис. 18,в.

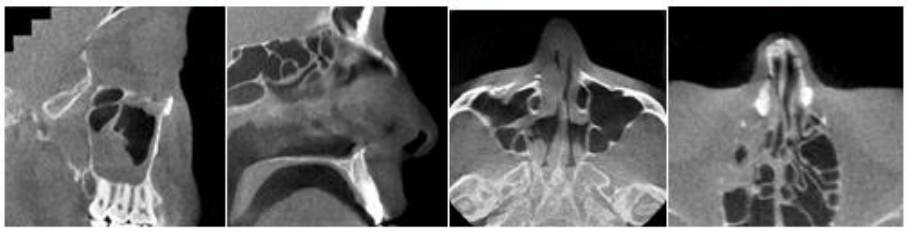

Рис. 18,г. Рис. 18,д. Рис. 18,е. Рис. 18,ж.

Рис. 18. Конусно-лучевые компьютерные томограммы (КЛКТ) лицевого отдела черепа в прямой (а, б, в), боковой (г, д) и аксиальной (е, ж) проекциях.

Повреждение носо-орбитального комплекса справа. Определяются переломы боковой стенки полости носа, внутренней и нижней стенок орбиты, перегородки и костей носа, стенок верхнечелюстной пазухи. Утолщена слизистая оболочка в верхнечелюстной и лобной пазухах, решетчатом лабиринте справа.

ных лигатур.

Следует учитывать, что ортопантомографическое изображение не всегда объективно отображает диастаз между отломками нижней челюсти и количество костных осколков. Могут неубедительно передаваться трещины и переломы без смещения отломков в подбородочном отделе, ветви челюсти, мыщелковых и венечных отростках. Нередко на изображение ветви челюсти наслаивается интенсивная тень воздушного столба глотки, из-за которой линия перелома становится малозаметной, либо создается иллюзорное представление о повреждении челюсти. Призрачная картина повреждения передних отделов нижней челюсти может быть образована тенью боковых поверхностей подбородочного упора (Рис. 16).

В тех случаях, когда передние отделы челюстей на ортопантомограммах видны недостаточно четко, назначаются панорамные рентгенограммы челюстей, внутриротовые снимки вприкус или для подбородочного отдела - внеротовые рентгенограммы.

Следует учитывать, что применение перечисленных методик, включая ортопантомографию, не позволяет определить наружно-внутреннее смещение отломков челюсти. Поэтому при обнаружении перелома ветви, мыщелкового отростка или бокового отдела тела челюсти дополнительно используются снимки черепа в лобно-носовой проекции (Рис. 6 (а, б)).

Переломы костных элементов ВНЧС диагностируются по зонограммам сустава в боковой и прямой проекциях. Повреждения внутрисуставных связок и (или) диска выявляются посредством МРТ.

Многопроекционная РКТ (КЛКТ, МСКТ) является оптимальной методикой диагностики переломов костей нижней зоны лица. Трехмерная реконструкция изображения предоставляет наглядную информацию о направлении и степени смещения костных отломков, избыточных процессах костеобразования. Достоверность отображения трещин альвеолярного отростка и зубов зависит от разрешающей способности РКТ изображения.

Рентгенологическое исследование при переломах нижней челюсти должно проводиться сразу после обращения пациента за помощью, затем после репозиции и иммобилизации отломков и при неосложненном течении процесса перед снятием бимаксиллярных шин. Рентгенограммы могут также выполняться в процессе лечения для объективизации контроля за заживлением костной ткани через 7 и 14 дней после травмы, при динамическом наблюдении через 2-3 месяца после перелома. Изучение отдаленных результатов лечения целесообразно проводить через 1,5-2 года после травмы.

Травмы костей средней и верхней зон лица в основном характеризуются односторонними или двусторонними переломами скуло-орбитального и носо-обитального комплексов. В большинстве случаев эти повреждения являются следствием дорожно-транспортных происшествий.

Переломы скуло-орбитального комплекса проявляются сочетанием нарушения целостности наружных отделов орбитального кольца, глазничных поверхностей скуловой и большого крыла клиновидной костей, наружного отдела глазничной поверхности лобной кости. Повреждаются стенки и дно орбиты, тело скуловой кости, передняя, боковая и задняя стенки верхнечелюстной пазухи, скуло-альвеолярный гребень. Происходит разрыв скуло-лобного шва. Деформируется контур верхне- и нижнеглазничной щели, нижнеглазничного канала. Может травмироваться глазничная поверхность верхней челюсти и скуловая дуга. Как правило, смещение костей скуло-орбитального комплекса происходит вниз, кзади и кнаружи (Рис. 17 (а, б)).

Повреждение носо-орбитального комплекса сопровождается переломами носовых и слезных костей, глазничной пластинки и ячеек решетчатой кости, внутреннего отдела глазничной поверхности лобной кости, стенок (чаще нижней и передней) лобной пазухи, глазничного отростка небной кости, глазничных поверхностей верхней челюсти и малого крыла клиновидной кости. Повреждается носовая часть лобной кости, лобный отросток верхней челюсти, перегородка носа, перпендикулярная пластинка небной кости (сошник), передняя и внутренняя стенки верхнечелюстной пазухи (Рис. 18 (а - ж)). Деформируется контур нижнеглазничного края и канала, дна орбиты. Нередки переломы чешуи лобной кости и отрыв носовых раковин.

При значительной травмирующей силе повреждения костей средней зоны лица могут возникать в различной комбинации и сочетаться с переломами верхней зоны лицевого скелета и основания черепа.

Встречаются также изолированные повреждения дна орбиты по типу «взрывных перелом», когда костные массивы в месте нанесения удара не травмируются, а возникает отраженный многооскольчатый перелом тонкостенных костей, образующих дно орбиты (Рис. 19 (а – в)).

Классические переломы верхней челюсти по Лефору встречаются крайне редко, характеризуются повреждениями, проходящими по носо-лобному шву, верхним отделам орбит, скуловым дугам, нередко в комбинации с травмой основания черепа (Лефор - I); по носо-лобному шву, нижним отделам орбит, скуловерхнечелюстному шву (Лефор - II); через нижние отделы стенок носа, по дну верхнечелюстных пазух

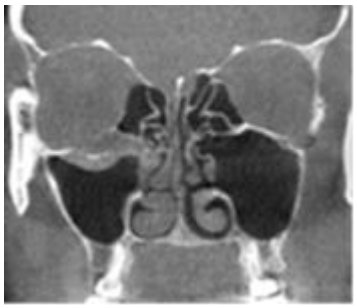

Рис. 19,а.

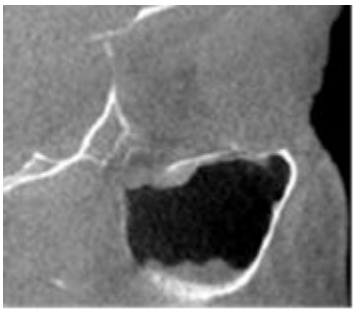

Рис. 19,б.

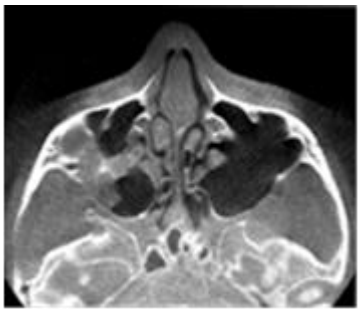

Рис. 19,в.

Рис. 19. КЛКТ черепа в прямой (а), боковой (б) и аксиальной (в) проекциях.

Изолированное повреждение дна орбиты справа. Выявляется деформация нижней стенки орбиты со смещением мягких тканей в просвет верхнечелюстной пазухи. Гипертрофия носовых раковин справа.

Рис. 20.

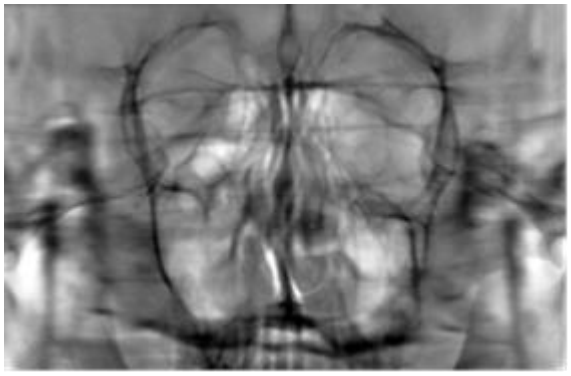

Рис. 21.

Рис. 20. Рентгенограмма черепа в полуаксиальной проекции

Двусторонний перелом костей носа. Переломы нижнеглазничного края и скуловой кости, скуло-альвеолярного гребня со смещением вниз, разрыв скуло-лобного шва слева. Снижена прозрачность левой верхнечелюстной пазухи (гемосинус).

Рис. 21. Зонограмма средней зоны лицевого отдела черепа.

Переломы нижнеглазничного края со смещением вниз, задней стенки дна орбиты, внутренней стенки верхнечелюстной пазухи слева, перегородки носа, гипертрофия носовых раковин.

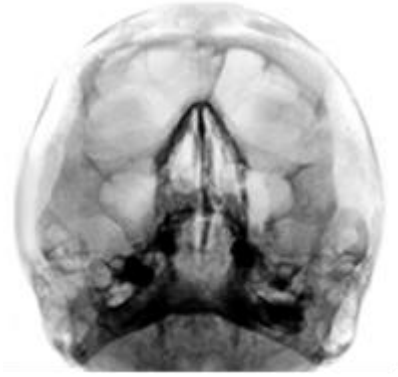

Рис. 22.

Рис. 23.

Рис. 22. Рентгенограмма черепа в полуаксиальной проекции.

Перелом скуловой дуги слева со смещением отломка.

Рис. 23. Фрагменты телерентгенограммы черепа в боковой проекции.

Переломы костей носа с вертикальным смещением отломков.

(Лефор - III).

Образование соединительнотканной мозоли, скрепляющей поврежденные кости средней и верхней зон лица, в том числе при смещении отломков, наступает в течение 14-20 дней после травмы. Соединительнотканная мозоль не превращается в костную мозоль. Поэтому рентгенологически повреждения костей обнаруживаются на протяжении всей жизни пострадавшего также отчетливо, как и недавняя травма. В связи с этим при проведении рентгенологической судебной экспертизы не следует пытаться определять сроки возникновения переломов данной локализации.

Своевременно не диагностированные и не устраненные смещения костных фрагментов являются причиной формирования посттравматических деформаций лицевого скелета. Повреждения орбитального дна впоследствии вызывают изменение положения глазного яблока, со смещением его в верхнечелюстную пазуху, сопровождающееся ухудшением зрения. Травма и рубцовая деформация носо-орбитального комплекса могут обусловить нарушение функции слезоотводящих путей. Повреждение стенок нижнеглазничного отверстия нередко приводит к изменению чувствительности кожных покровов лица.

Отсутствие возможности повсеместно использовать РКТ при диагностике повреждений костей средней и верхней зон лица требует рационального применения распространенных рентгенологических методик с учетом границ их диагностических возможностей. Первый этап диагностики в травматологических пунктах и общепрофильных лечебных учреждениях возможно осуществлять только на рентгенодиагностических аппаратах общего профиля, позволяющих исследовать череп в различных проекциях. Поэтому при травме средней и верхней зон лица используется рентгенография черепа в полуаксиальной, боковой и эксцентрической прямой проекциях, из которых большей информативностью обладает полуаксиальная проекция (Рис. 20).

Наличие томографической приставки к рентгенодиагностическому аппарату или специальной программы на ортопантомографе дает возможность выполнять соответственно линейную или панорамную зонографию передних и задних отделов лицевого отдела черепа. На зонограммах, в сравнении с рентгенограммой черепа в полуаксиальной проекции, более объективно передается направление смещения отломков, лучше выявляется изменение слизистой оболочки верхнечелюстных и лобных пазух, решетчатого лабиринта, переломы перегородки носа и носовых раковин (Рис. 21).

Однако на рентгенограммах и зонограммах черепа выявляются в основном грубые деформации со значительным смещением отломков, в то время как переломы тонкостенных структур (внутренней стенки и дна орбит, задних отделов стенок орбит и верхнечелюстных пазух, клеток решетчатого лабиринта) могут быть не распознаны. На панорамных зонограммах переломы заднего отдела дна орбит диагностируются при наличии прерывистости или исчезновении контура выпуклой линии глазничной поверхности верхней челюсти и глазничного отростка небной кости, которая проецируется на фоне просвета орбит.

Изолированные переломы скуловых костей и (или) дуг хорошо видны на рентгенограммах черепа в полуаксиальной проекции (Рис. 22), на которых отображается наружно-внутреннее и вертикальное смещение отломков.

Переломы костей носа выявляются на рентгенограммах носа в боковой проекции. Анализируется переднее-заднее и вертикальное смещение отломков (Рис. 23). Для обнаружения наружно-внутреннего смещения отломков костей носа и носовой перегородки производится рентгенография черепа в полуаксиальной проекции.

При грубых повреждениях и посттравматических деформациях костей лица, связанных с нанесением значительной травмирующей силы, как, например, при автокатастрофах, использование РКТ необходимо. РКТ является единственной из имеющихся рентгенологических методик, предоставляющей информацию не только о повреждении массивных костных анатомических деталей лица, но и о переломах тонкостенных костных структур орбит, верхнечелюстных пазух, решетчатого лабиринта. Особую ценность имеет информация о повреждении орбитального дна, так как его последствием может стать нарушение функции зрения, вплоть до потери пациентом трудоспособности.

При выявлении травм данной локализации МСКТ имеет преимущества перед КЛКТ в большей широте обзора черепа, четкости отображения тонких костных структур и слизистой оболочки околоносовых пазух (Рис. 24 (а - ж)).

На мультиспиральных компьютерных томограммах выявляется смещение глазного яблока, глазодвигательных мышц, зрительного нерва (Рис. 24 (з)). Для оптимального восприятия картины повреждения черепа выполняется построение трехмерного изображения (Рис. 25 (а, б)). Посредством использования измерения плотностных характеристик в единицах Хаунсфилда определяется характер изменений слизистой оболочки околоносовых пазух. Визуализируются внутримозговые гематомы и кисты, осумкованные субдуральные гематомы.

На основании данных РКТ при планировании оперативного вмешательства проводятся точные измерения смещенных фрагментов и

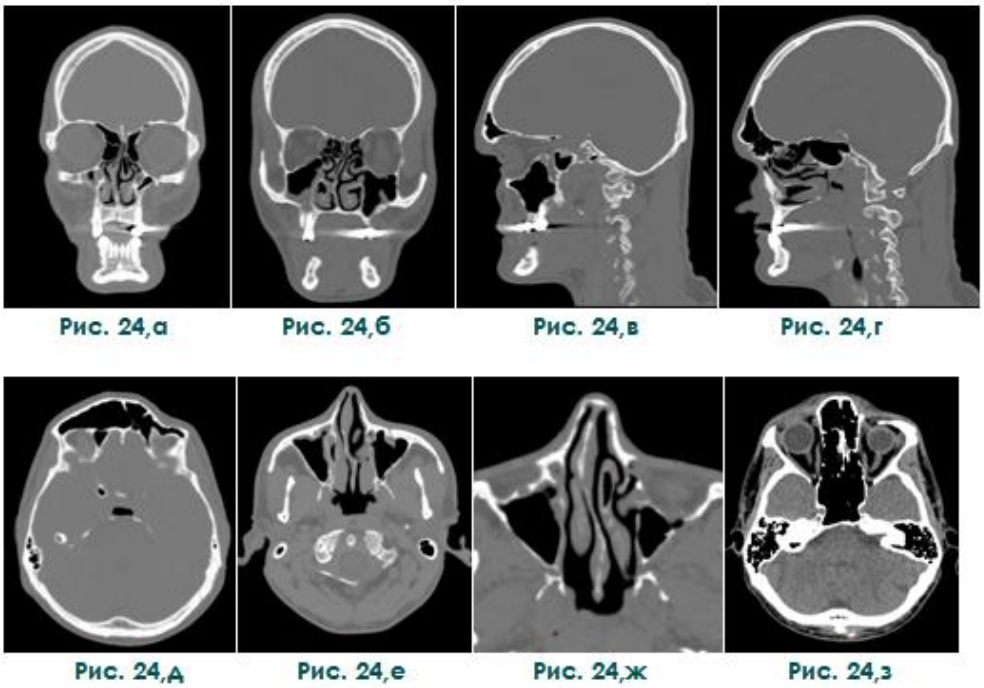

Рис. 24. МСКТ черепа в прямой (а, б), боковой (в, г), аксиальной (д, е, ж, з) проекциях.

Деформация верхней и средней зон лицевого черепа слева. Определяются переломы лобной кости, передней стенки лобной пазухи, всех стенок орбиты, костей и перегородки носа, стенок верхнечелюстной пазухи. Деформация дна орбиты со смещением мягких тканей орбиты в верхнечелюстную пазуху. Асимметричное положение глазных яблок.

Рис. 25,а.

Рис. 25,б.

Рис. 25. МСКТ. 3D-реконструкция лицевого отдела черепа того же больного.

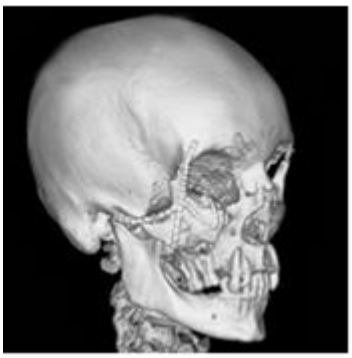

Рис. 26,а.

Рис. 26,б.

Рис. 26. МСКТ. 3D-реконструкция черепа.

Состояние после костно-реконструктивных операций на средней зоне справа (а), средней и нижней зонах лицевого отдела черепа (б).

образовавшихся дефектов лицевых костей, осуществляется моделирование и проектирование интраоперационных шаблонов.

РКТ исследование с построением трехмерной реконструкции изображения дает возможность объективно оценить результаты оперативного устранения посттравматической деформации (Рис. 26 (а, б)).

При диагностике травм лица РКТ имеет бесспорные преимущества перед другими рентгенологическими методиками, позволяя с минимальными временными потерями выявить наличие костных повреждений любой локализации, определить точное количество и направление смещения костных отломков. Это особенно важно при переломах средней зоны лицевого черепа, так как выполнение рентгенографии, панорамной или линейной зонографии не может решить все диагностические задачи.

Список литературы:

1. *Акадже А., Гунько В.И. Проблемы медицинской реабилитации больных с переломами скулоорбитального комплекса // Стоматология. – 2004. – № 1. – С. 24 - 27.*

2. *Басек И.В., Савелло В.Е., Бондарчук Д.В., Булычева Е.А. Применение мультиспиральной компьютерной томографии в диагностике повреждений лицевого черепа // Современная лучевая диагностика в многопрофильном лечебном учреждении: Материалы научной конф., посвященной 75-летию кафедры рентгенологии и радиологии ВМА. – Санкт-Петербург, 2004. – С. 28 - 30.*

3. *Безруков В.М., Робустова Т.Г. Руководство по хирургической стоматологии и челюстно-лицевой хирургии. – М.: Медицина, 2000. – С. 487 - 488.*

4. *Белоус И.М., Мадай Д.Ю. Сочетанные повреждения челюстно - лицевой области // Современная лучевая диагностика в многопрофильном лечебном учреждении: Материалы научной конф., посвященной 75 - летию кафедры рентгенологии и радиологии ВМА. – Санкт-Петербург, 2004. – С. 35 - 36.*

5. *Бельченко В.А. Реконструкция верхней и средней зон лица у больных с посттравматическими дефектами и деформациями лицевого скелета с использованием аутотрансплантатов мембранозного происхождения и металлоконструкций из титана: Автореф. дис. ... докт. мед. наук. – М., 1996. – 28 с.*

6. *Бельченко В.А. Черепно-лицевая хирургия. – М.: ООО «Медицинское информационное агентство», 2006. – 430 с.*

7. *Бернадский Ю.И. Травматология и восстановительная хирургия черепно-челюстно-лицевой области. – М.: Медицинская литература, 1999. – 444 с.*

8. *Васильев А.Ю., Воробьев Ю.И., Трутень В.П. Лучевая диагностика в стоматологии. – М., 2007. - 496 с.*

9. *Васильев А.Ю., Лежнев Д.А. Синдромальный подход в лучевой диагностике травм челюстно-лицевой области // Вестн. рентгенол. – 2007. – № 3. – С. 4-10.*

10. *Каламкаров Х.А., Рабухина Н.А., Безруков В.М. Деформации лицевого черепа. – М.: Медицина, 1981. – 235 с.*

11. *Кочанов С.М. Клинические проявления, диагностика и оперативные методы лечения больных с посттравматическими деформациями верхней зоны лица: Автореф. дис. ... канд. мед. наук. – М., 1992. – 26 с.*

12. *Лебедев В.В., Корольков Ю.И., Иоффе Ю.С. Рентгенодиагностика травматических повреждений черепа и головного мозга. – М.: Медицина, 1973. – 167 с.*

13. *Лежнев Д.А. Лучевая диагностика травматических повреждений челюстно-лицевой области: Автореф. дис. ... д-ра мед. наук. – М., 2008. – 43 с.*

14. *Лежнев Д.А., Бродецкий Б.М. Лучевые методы исследования в диагностике травм челюстно-лицевой области // Военно - мед. журн. – 2007. – № 12. – С. 48.*

15. *Лучевая диагностика в стоматологии: национальное руководство / Гл. ред. тома Васильев А.Ю. – М.: ГЭОТАР-Медиа, 2010. – 288 с.*

16. *Рабухина Н.А., Аржанцев А.П. Рентгенодиагностика в стоматологии. – М.: ООО "Медицинское информационное агентство", 2003. – 452 с.*

17. *Рабухина Н.А., Голубева Г.И., Перфильев С.А., Караян А.С. Общие принципы рентгенологического исследования при дефектах и деформациях лицево¬го скелета // Медицинский алфавит. Стоматология. – 2010. – № 2. – С. 7 - 9.*

18. *Ружило-Калиновка И., Ружило Т.-К. Трехмерная томография в стоматологической практике. Перевод с польск. – Львов: ГалДент, 2012. – 584 с.*

19. *Сангаева Л.М., Лежнев Д.А. Комплексная лучевая диагностика в визуализации инородных тел орбиты // Лучевая диагностика в стоматологии и челюстно-лицевой хирургии: Материалы межрегион. научно - практ. конф. с междунар. участием. – М., 2008. – С. 71 - 72.*

20. *Сиволапов К.А., Толкаева Ж.А. Диагностика и лечение изолированных деформаций и дефектов стенок глазницы // Сб. трудов II Всерос. национальн. конгресса по лучевой диагностике и терапии. – М., 2008. – С. 263 - 264.*

21. *Травмы мягких тканей и костей лица (руководство для врачей) / Под ред. А.Г.Шаргородского. – М.: ГЭОТАР-МЕД, 2004. – 384 с.*

22. *Троян В.Н., Лежнев Д.А., Бродецкий Б.М. Диагностика множественных повреждений челюстно-лицевой области // Сб. трудов. II Всерос. национальн. конгресса по лучевой диагностике и терапии. – М., 2008. – С. 287.*

23. *Филимонов Г.П. Компьютерная томография в оценке повреждений лицевого скелета // Вестн. рентгенол. – 1996. – № 4. – С. 125.*

24. *Фрегатов И.Д., Коссовой А.Л. Панорамная зонография в диагностике переломов глазниц // Вестн. офтальмологии. – 1992. – Т. 108, № 4 - 6. – С. 29-33.*

25. *Chayra G., Meador G., Gaskin D.M. Comparison of pan¬oramic and radiographs for the diagnosis of mandibular fractures // Oral Surg. – 1986. – Vol. 65, № 5. – P. 626 - 631.*

26. *Chen D.S., Chen C.T. Endoscopically assisted repair of frontal sinus fracture // J. Trauma. – 2003. – Vol. 55, № 2. – P. 378 - 382.*

27. *Chen C.S., Davis G.J., Selva D. Orbital foreign body misdiagnosed as superior orbital rim fracture // Clin. Experiment. Ophthalmol. – 2002. – Vol. 30, № 4. – P. 295 - 296.*

28. *Creasman C., Markowitz B., Kawamoto H. et al. Computed tomography in the as-sessment of fractures of the mandible //*

Ann. Plast. Surg. – 1992. – Vol. 29, № 2. – P. 109 - 113.

***29**. Drage N., Sivarajasingam V. The use of cone beam computed tomography in the management of isolated orbital floor fractures // Brit. J. Oral Maxillofac. Surg. – 2009. – Vol. 47, № 1. – P. 65 - 66.*

***30.** Freund M., Hahnel S., Sartor K. The value of magnetic resonance imaging in the diagnosis of orbital floor fractures // European Radiology. – 2002. – Vol. 12, №5. – P. 1127 - 1133.*

***31.** Gan Y.C., Charkravarty D., Flint G. Ring fracture of the skull base: case report and review of the literature // Brit. J. Neurosurg. – 2002. – Vol. 16, № 3. – P. 300 - 303.*

***32.** Go J.L., Vu V.N., Lee K.J., Becker T.S. Orbital trauma // Neuroimaging. Clin. N. Am. – 2002. — Vol. 12, № 2. – P. 311 - 324.*

***33.** Hollier L.H., Thornton J. The management of orbitozygomatic fractures // Plast. Reconstr. Surg. – 2003. – Vol. 3, № 7. – P. 2386 - 2392.*

***34.** Pasler F.A., Visser H. Рентгенодиагностика в практике стоматолога / Пер. с нем.; Под общ. ред. Н.А.Рабухиной. – М.: МЕДпресс-информ, 2007. – 352 с.*

***35.** Ploder O., Klug C., Voracek M. et al. A computer-based method for calculation of orbital floor fractures from coronal computed tomography scans // J. Oral Maxillofac. Surg. – 2001. – Vol. 59, № 12. – P. 1437 - 1442.*

***36**. Ploder O., Oeckher M. Follow-up study of treatment of orbital floor fractures: relation of clinical data and software-based CT-analysis // J. Oral Maxillofac. Surg. – 2003. – Vol. 32, № 3. – P. 257 - 262.*

***37**. Youssefzadeh S., Gahleitner A., Dorffner R. et al. Dental vertical root fractures: value of CT in detection // Radiology. – 1999. – Vol. 210. – P. 545- 549.*

НАУЧНЫЙ ОБЗОР

СИАЛОГРАФИЯ. ИСТОРИЯ И ПЕРСПЕКТИВЫ МЕТОДА

Щипский А.В.[1], Кондрашин С.А.[2]

1 – ГБОУ ВПО МГМСУ им. А.И. Евдокимова. Кафедра травматологии челюстно-лицевой области.
2 – ГБОУ ВПО Первый МГМУ им. И. М. Сеченова. Научно-образовательный клинический центр «Гибридных технологий лучевой медицины». г. Москва, Россия

Сиалография является дополнительным методом исследования слюнных желез. При бога-той истории метод на данный момент находится на переломном этапе развития. Аналоговая сиалография уже не соответствует современным требованиям к качеству исследования. Авторы обращают внимание на научно-методические особенности, с помощью которых сиалография может стать источником точной и практически значимой информации. В качестве такого исследования представляется дигитальная субтракционная сиалография.

Ключевые слова: сиалография, дигитальная субтракционная сиалография, диагностика заболеваний слюнных желез.

SIALOGRAPHY. HISTORY AND PROSPECTS OF THE METHOD

Shchipskiy A.V.[1], Kondrashin S.A.[2]

1 - A.I. Evdokimov Moscow State Medical and Dental University. Chair of maxillo-facial traumatology.
2 - I.M. Sechenov First Moscow State Medical University. Scientific-educational clinical center of hybrid technologies in radiology. Moscow, Russia

Sialography is an additional method of salivary glands examination. Possessing the rich history at the moment this method is at a critical stage of development. Analog sialography does not meet current requirements for the examination quality. The authors draw attention to the scientific and methodical features of sialography which are able to become a source of accurate and practically important information. Digital subtraction sialography can be used as such examiantion tool.

Keywords: sialography, digital subtraction sialography, diagnosis of salivary glands diseases.

Слюнные железы человека выполняют разнообразные функции и являются важной частью поддержания гомеостаза организма. Их состояние является областью профессионального интереса стоматологов, эндокринологов, ревматологов, урологов и других специалистов. Диагностика заболеваний слюнных желез проводится с использованием общих, частных и специальных методов исследования [35]. Уникальную информацию о структурной организации слюнных желез можно получить с помощью контрастного исследования, которое принято называть сиалографией. Согласно принятой классификации слюнных желез, для установки правильного диагноза данные сиалографии так же необходимы, как и клинические симптомы. К сожалению, в последнее время значение сиалографии начинает преуменьшаться, и она постепенно вытесняется из диагностического процесса другими современными методами лучевой диагностики. Это может отрицательно сказаться на оказании лечебной помощи населению. Целью данного обзора является желание напомнить специалистам о существовании важного метода диагностики заболеваний слюнных желез с богатой историей, которая состоит из научных достижений и нерешенных проблем. Обозначить перспективы метода, связанные с появлением современной аппаратуры для проведения лучевой диагностики.

Впервые контрастное исследование выполнил Шарпей в 1904 году на трупе человека с помощью ртути. Сиалографию на живом человеке впервые осуществил в 1913 году Арселин с использованием взвеси висмута [53]. Дальнейшее развитие метода сиалографии было связано с началом использования для контрастирования препаратов на основе соединений йода. Первым препаратом такого типа являлся липйодол. Он был получен из макового масла и содержал до 40% йода [90]. В результате сиало-

Таблица № 1. Водорастворимые контрастные препараты, применяемые для проведения сиалографии.

Международное непатентованное название	Торговое название аналогов	Содержание йода (мг/мл)	Осмолярность (мОсмоль/кг)	Характеристика
Ионные контрастные препараты				
Sodium amidotrizoate	верографин, гипак, визотраст, тразограф, триомбраст, триомбрин, уротраст	292	1550	Высокоосмолярный
Sodium amidotrizoate & Sodium ioksaglat	урографин,	292 (370)	1550	Высокоосмолярный
Неионные контрастные препараты				
Iohexol	омнипак, юнипак, юнигексол, томогексол	140 (180, 240, 300, 350)	884	Низкоосмолярный

графия стала более безопасным методом и начала активно внедряться в клиническую практику [54]. Популярность данного контрастного препарата сохранялась в течение последующих десятилетий [71, 79, 80, 81, 83, 87, 91]. Его модификации касались введения в состав масла всяких добавок, использования масел другого происхождения и поиска оптимальной концентрации йода. Так, при добавлении хлорофилла препарат приобрел зеленую окраску и стал известен как липйодол F и U [85]. Комбинированный препарат получил название – йодохлорол. Маковое масло в йодохлороле было заменено на арахисовое масло, а концентрация йода была уменьшена до 27% [64, 68, 77, 93]. В Советском Союзе длительное время применяли йодолипол на основе оливкового масла с 30% содержанием йода [13, 25, 26, 28, 29, 32, 34]. Для сиалографии вместо растительных масел использовали с хорошим результатом и синтетические препараты йода: йодистые калий, литий и стронций [15].

Врачи до сих пор вспоминают сиалограммы хорошего качества, выполненные с помощью масляных контрастных препаратов. Считается, что данные результаты были связаны с поверхностным натяжением масла при заполнении протоков и полостей. Среди специалистов продолжает обсуждаться и терапевтический эффект масляных контрастов на течение сиаладенита [32, 13, 64]. Существовавшие преимущества масляных препаратов рассматривались и в качестве серьезных недостатков. Так, масляный препарат медленно выводился из выводных протоков, а при некоторых процессах мог сохраняться в сиалэктазах в виде визуальных артефактов в течение нескольких лет [3, 4, 5, 78, 33]. При проведении сиалографии всегда существует риск повреждения выводных протоков. Масляные препараты, попадая в таких случаях в паренхиму, могли формировать вакуоли и липогранулемы и быть причиной воспалительного процесса [74, 89, 92]. В связи с этим, уже в начале 60-х годов прошлого столетия в клиническую практику начали внедрять препараты йода на водной основе. Специалисты неоднократно сравнивали масляные и водорастворимые контрастные препараты при проведении сиалографии. Результаты носили весьма дискуссионный характер [3, 5, 20, 86, 88]. Среди врачей были как аргументированные противники [20], так и убедительные сторонники применения водорастворимых контрастных препаратов [3, 5]. Данные аргументы сохраняют свою актуальность до настоящего времени, однако в процессе технологического развития стремления к более безопасному и функциональному исследованию постепенно вытеснили из клинической практики масляные аналоги. Водорастворимые контрастные препараты стали активно использоваться в ангиографии, и масляные контрасты потеряли, в том числе, и экономическую целесообразность. Для развития метода сиалографии это, впрочем, оказалось исключительным шансом, который был реализован в виде так называемой дигитальной субтракционной сиалографии, о чем отдельно.

Для проведения сиалографии до настоящего времени продолжают использовать водорастворимые вещества ионной природы. Наиболее известными из них являются урографин и верографин. При достаточном качестве контрастного изображения они являются относительно недорогими. Снижение осмолярности водорастворимых контрастных препаратов повысило безопасность их внутривенного введения при проведении ангиографии [37, 39, 58]. Сиалография менее инвазивное исследование, чем ангиография. Однако и в отношении ее наметился постепенный переход на использование неионных контрастных препаратов. Наиболее популярным препаратом из данной серии является омнипак. Возможны и другие

Таблица № 2. Количественные параметры контрастирования слюнных желез при проведении сиалографии.

Состояние слюнных желез	*Количество контраста (мл)*
Неизмененные слюнные железы	Околоушная железа: 1.5±0.3
	Поднижнечелюстная железа: 1.1±0.4
Паренхиматозный паротит	Околоушная железа: 1.4±0.2
Интерстициальная форма	Околоушная железа: 1.6±0.4
	Поднижнечелюстная железа: 1.4±0.2
Протоковая форма	Околоушная железа: 2.5±0.7
	Поднижнечелюстная железа: 1.9±0.5
Слюннокаменная болезнь	Поднижнечелюстная железа: 1.8±0.4
Новообразования слюнных желез	Околоушная железа:1.7±0.2

торговые марки, действующим веществом в которых является йогексол (Iohexol). В любом случае при выборе контрастного препарата следует ориентироваться, прежде всего, на его международное непатентованное название (Табл. № 1).

Методика сиалографии начинается с поиска устья околоушного или поднижнечелюстного протока и его катетеризации. Это непросто, особенно для поднижнечелюстной железы, устье которой меньше 1 мм и находится в спавшемся состоянии. Однако в большинстве случаев при массировании вытекающая слюна раскрывает устье, и оно становиться хорошо заметным. Сложнее найти устье при ксеростомии. В таких случаях предлагалось стимулировать слюноотделение, например ломтиком лимона [79, 80], и окрашивать зону интереса 2% р-ром метиленового синего или 3% р-ром йода [13]. Зондирование и катетеризация протока относительно безболезненная процедура, которая не требует специального обезболивания. Однако в истории метода некоторые авторы видели в этом определенную целесообразность. Слизистую оболочку в области устья предлагали смазывать раствором кокаина [65]. В проток железы перед исследованием вводили 1-2 мл 2% раствора новокаина или лидокаина [13], в области устья протока проводили инфильтрационную [62] или даже проводниковую анестезию для выключения щечного нерва или язычного нерва [64]. Это могло бы быть обосновано, если для проведения сиалографии, как считали некоторые специалисты, понадобилось бы накладывать на устье протока зажим [65] или перед установкой канюли рассекать проток слюнной железы [60, 64]. Впрочем, необходимость в этом при проведении сиалографии не подтвердилась. Следовательно, и необходимость в обезболивании при проведении сиалографии перестала быть актуальной.

Для бужирования протока перед катетеризацией разработаны специальные стоматологические зонды, однако при отсутствии таковых для этих целей можно пользоваться офтальмологическими зондами, которые применяются для зондирования слезных каналов [6, 7, 13, 32, 79, 56, 61, 80]. Долгое время для катетеризации протока применяли специальные металлические канюли или затупленные инъекционные иглы [8, 17, 25]. Однако при их установке всегда существовала вероятность перфорации стенки протока. Данного недостатка лишены различные эластичные катетеры. Еще в 1931 году для сиалографии пробовали приспособить урологические катетеры [79, 80], которые затем использовали и другие специалисты [27, 82]. В настоящее время наиболее подходящими для сиалографии являются стандартные анестезиологические катетеры [23, 41, 44]. Может возникнуть вопрос о глубине погружения катетера в выводной проток. Обычно для лучшей фиксации стараются установить его более глубоко, например 3-4 см и глубже [23]. Мы считаем глубокое погружение нежелательным, так катетер может создавать визуальные артефакты и нарушать визуализацию основного протока. В данном вопросе мы солидарны с авторами, которые рекомендовали вводить катетер на глубину от 0,5 см до 2 см [1, 13, 14). По нашему опыту, глубже 1 см катетер погружать в проток не следует [12, 45]. На фиксацию катетера глубина катетеризации не влияет, так как фиксация катетера и обтурация протока осуществляется на уровне устья протока.

Слюна в протоке может мешать процессу контрастирования и уменьшать контрастность изображения. Хотя в публикациях встречаются рекомендации специалистов о необходимости проведения сиалографии на «сухой железе» после подкожной инъекции 1 мл атропина [15, 22], мы считаем, что особой необходимости в этом нет. Тем более, что к атропину у некоторых пациентов могут иметься противопоказания. Выводные протоки можно освободить от слюнного секрета и с помощью массирования.

До настоящего времени в большинстве клиник сиалографию продолжают выполнять

Таблица № 3. Встречаемость сенсорных ощущений во время контрастирования слюнных желез.

Состояние слюнных желез	Неизмененные слюнные железы	Паренхиматозный паротит	Интерстициальная форма	Протоковая форма	Слюннокаменная болезнь	Новообразования слюнных желез
Варианты сенсорных ощущений	%	%	%	%	%	%
Распирание и боль	23	57	15	9	40	33
Только боль	12	14	31	9	20	22
Только распирание	47	14	38	50	27	44
Разные варианты	82	85	85	68	87	100
Ощущени нет	18	14	15	32	13	0

на аналоговых аппаратах, хотя уже наметился процесс перехода на использование для этой цели цифровой аппаратуры. В любом случае контрастирование слюнной железы врачу приходится производить «вслепую». Следовательно, продолжает оставаться крайне актуальным вопрос о количестве контрастного препарата, необходимого для оптимального контрастирования. По данным специалистов в околоушную железу можно ввести: 2,4 – 4,5 мл контраста [15], около 2 мл контраста [30, 85], 0,3 – 1 мл контраста [13]. В поднижнечелюстную железу рекомендовали вводить: 1,5 – 2,5 мл контраста [30] или 1 мл контраста [85]. По результатам проведенных сиалографий мы так же можем представить количественные показатели, на которые можно ориентироваться при контрастировании неизмененных слюнных желез и у пациентов с различными заболеваниями [46] (Табл. №2).

Очевидно, что для контрастирования околоушной железы у пациента требуется большее количество контрастного препарата по сравнению с поднижнечелюстной железой. Достоверное увеличение потребности в контрастном препарате следует учитывать при контрастировании слюнных желез у пациентов с протоковым сиаладенитом. При значительных эктазиях выводных протоков может понадобиться намного большее количество контраста. Так, описаны случаи введения у пациента со слюннокаменной болезнью в околоушную железу около 7 мл йодолипола [30], а у пациента с мегастеноном – около 10 мл контраста [2]. Применить количественные показатели при проведении сиалографии у конкретного пациента крайне сложно. Вряд ли таким образом можно гарантировать качество контрастного изображения. В тех случаях, когда качество контрастного изображения вызывает сомнения, предлагалось даже ориентироваться на количественные показатели предыдущей сиалографии и выполнить новую сиалографию с большим количеством контрастного препарата [85]. Для этого предлагалось извлекать катетер из протока только после проявления пленки и оценки качества сиалограммы [27]. Кроме катетера для задержки йодолипола в протоках предлагались и другие варианты. Например, накладывать на устье протока специально сконструированный зажим [11] или «москит» [85]. На наш взгляд данные предложения представляются вполне логичными мерами по повышению информативности аналоговой сиалографии, однако, не всегда выполнимыми в связи с дополнительной лучевой нагрузкой.

В свое время возникла идея, что для оптимального контрастирования контрастный препарат в слюнную железу следует вводить под определенным давлением [1, 76]. Для водорастворимого контрастного препарата называлось давление 150 мм рт. ст. [1], для масляного контраста – 300 мм рт. ст. [85]. Данная я методика получила название изобарической сиалографии [85]. Однако она так и не нашла применения в клинической практике. Возможно, из-за технологической громоздкости, так как введение препарата предлагалось осуществлять с помощью прибора, состоящего из катетера, емкости с контрастным препаратом и тонометра. Причем, так и не понятно, предпринимались ли попытки наладить серийное производство аппарата или речь шла об использовании опытных образцов.

Пожалуй, единственной работоспособной методикой индивидуального мониторинга, начиная с ранних работ [13, 15, 30] и до настоящего времени, является сенсорный мониторинг. Во время введения контрастного препарата ориентируются на появление в области

слюнной железы субъективных ощущений: сначала чувства распирания, затем – болевого ощущения. Сложилось мнение, что появление чувства распирания может соответствовать заполнению протоковой системы, а при появлении боли – паренхимы слюнной железы. При этом некоторые специалисты советуют остановить контрастирование при появлении чувства распирания, указывая, таким образом, на диагностическую значимость состояния выводных протоков [85], другие специалисты рекомендуют продолжить контрастирование до болевого ощущения [40]. Для получения контрастного изображения паренхимы железы некоторые авторы рекомендовали после появления первых ощущений дополнительно вводить в железу еще 0,5 – 1 мл контрастного препарата [94], что не советовали делать другие, так как контрастное изображение паренхимы при этом может превратиться в сплошную дольчатую тень [85]. Мы согласны с мнением, что возможности сенсорного мониторинга не следует преувеличивать [38], тем более, что по нашим данным, сенсорные ощущения встречаются далеко не у всех пациентов [46] (Табл. № 3).

Вариабельность и непостоянный характер сенсорных ощущений у пациентов не только с заболеваниями слюнных желез, но и в норме, значительно девальвирует практическую значимость использования сенсорных ощущений в качестве ориентира контрастирования при проведении сиалографии. Сенсорные девиации, по всей видимости, отображают индивидуальные особенности нейросенсорной организации слюнных желез и определяются порогом тактильной и болевой чувствительности. Тем не менее, при всех недостатках, ориентир на сенсорные ощущения можно признать в качестве единственного способа мониторинга за количеством вводимого во время аналоговой сиалографии контрастного препарата. При этом после появления жалобы на боль в слюнную железу мы рекомендуем дополнительно ввести еще около 0,5 мл контрастного препарата. При наличии только чувства распирания, например при сиалодохите, дополнительная порция может составить порядка 1 мл контрастного препарата. Интересно, что при слюннокаменной болезни, в отличие от других заболеваний, во время контрастирования сначала может возникать «ретенционная» боль при подвижке конкремента, и только затем распирание, что так же следует учитывать при проведении аналоговой сиалографии.

При проведении аналоговой сиалографии с использованием водорастворимых контрастных препаратов необходимо создать условия, позволяющие провести рентгеновскую экспозицию сразу же после завершения контрастирования. Увеличение времени между ними быстро приведет к падению контрастности и снижению информативности сиалограммы.

Проблема качества аналоговой сиалографии заключается не только в отсутствии объективных количественных критериев контрастирования, но и в других технологических ограничениях данного формата. Известно, что сиалографию в большинстве случаев выполняют в боковой проекции. Она идеально подходит для репрезентации структурно-пространственной организации слюнной железы. Однако интерпретация аналоговых сиалограмм в связи с наложением контрастного изображения на кости лицевого скелета может быть весьма затруднительной. Решить данную проблему пробовали за счет рентгенографии в специальной косой проекции, которая позволяла вывести изображение слюнной железы за пределы черепа [15]. Такими же возможностями обладает и ортопантомосиалография, которая также не получила должного распространения в клинической практике [24]. Интерпретацию контрастного изображения слюнных желез предлагали улучшить за счет введения в поднижнечелюстную или околоушно-жевательную область кислорода или закиси азота. [10, 19]. Однако методика оказалась опасной и требовала постоянного аспирационного контроля, поэтому на данный момент она представляет для специалистов только исторический интерес.

Основным недостатком сиалографии, который так и не преодолен в пределах аналогового формата, является статичный характер конечного изображения. Дело в том, что сиалограмма, выполненная в единственном экземпляре, не может рассматриваться в качестве прецизионного источника информации. Можно предположить, что при ее выполнении в слюнную железу было введено недостаточное или избыточное количество контрастного вещества. Возможно, при отсутствии данного патологического признака на сиалограмме, выполненной с контрастированием паренхимы, он мог бы визуализироваться на сиалограмме, выполненной на этапе контрастирования выводных протоков. Поэтому некоторые специалисты считали, что наибольшей диагностической значимостью обладают сиалограммы, выполненные на этапе заполнения выводных протоков [85]. Другие, наоборот, советовали выполнять сиалограммы с контрастированием не только выводных протоков, но и паренхимы железы [94]. Как раз в этом и заключается проблема аналоговой сиалографии, что в каждом конкретном клиническом случае может быть правильным каждый из представленных вариантов контрастирования. Чтобы исключить ошибку такого рода, предлагали выполнять у каждого пациента несколько сиалограмм по мере введения дополнительных порций контрастного препарата [25, 59, 75, 82].

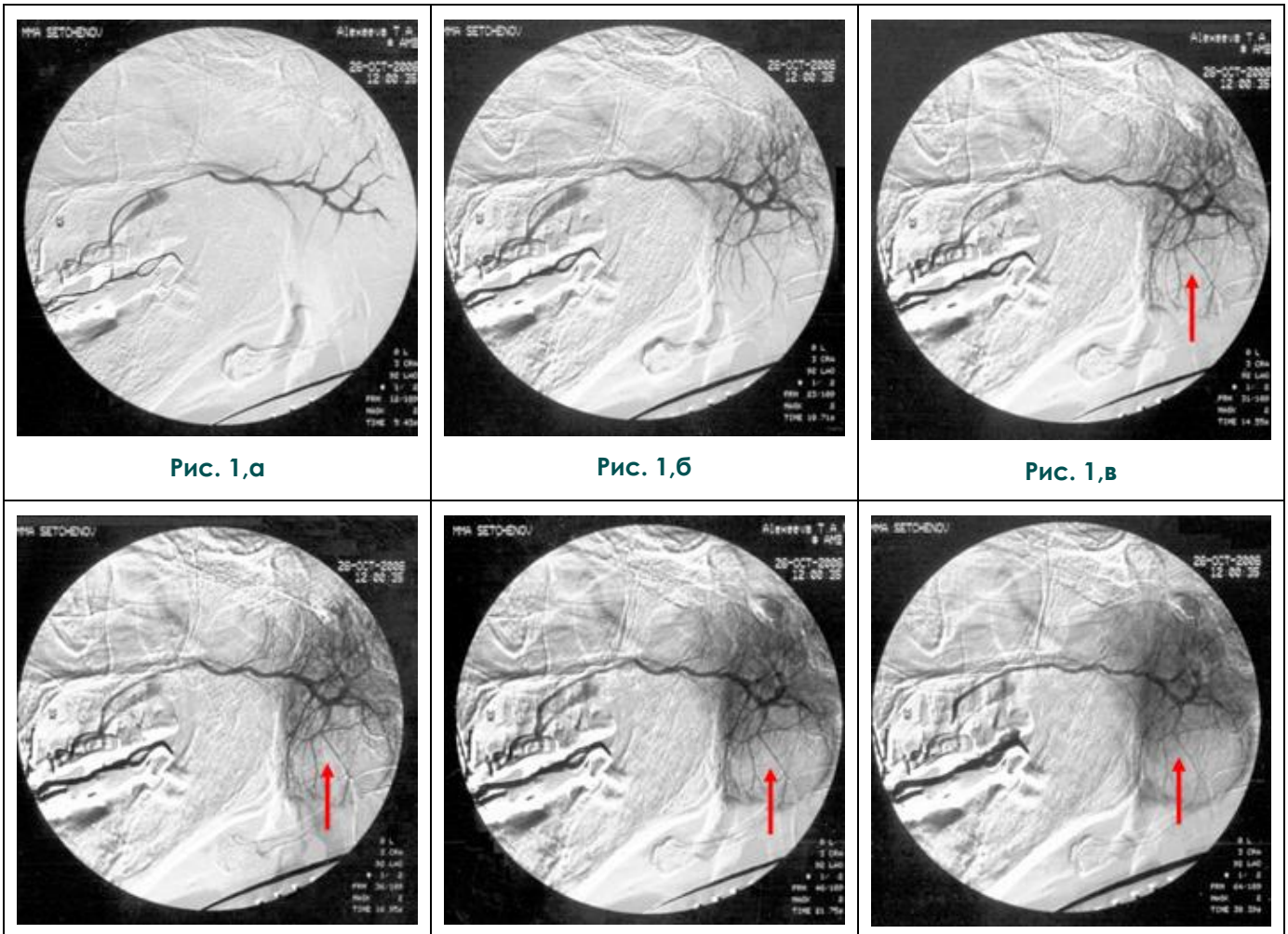

Рис. 1. Дигитальная субтракционная сиалография.

Пациент А. Диагноз: плеоморфная аденома левой околоушной железы. Новообразование, расположенное в толще железы, визуализируется в виде дефекта контрастирования паренхимы с характерными окаймляющими протоками (указан стрелками). Точность диагностики зависит от этапа контрастирования (а - е). Взаимосравнение сиалограмм на разных этапах контрастирования при анализе дигитальной сиалографии позволяет исключить диагностическую ошибку.

Таким же образом, предлагалось изучать и динамику опорожнения слюнных желез, что позволяло судить не только о структурных особенностях пораженного органа [85]. Идеи абсолютно правильные, только в пределах аналоговой методики сиалографии на практике нереализуемые. Для этого нужен был энтузиазм отдельных специалистов или жесткий диагностический стандарт, принять который из-за многократно увеличивающейся при проведении сиалографии лучевой нагрузки на пациента невозможно.

Таким образом, изучив историю развития методики сиалографии, выполняемой на аналоговых рентгеновских аппаратах, можно сделать вывод о том, что возможности совершенствования данной методики ограничены технологически и практически исчерпали свой потенциал. Может быть, это одна из основных причин, почему в последнее время значение сиалографии в диагностическом процессе начало игнорироваться. Однако заменить сиалографию другими, даже самыми современными методами исследования полностью не получиться. Ведь даже используемая классификация заболеваний слюнных желез основана на сиалографических данных. Однако существовавшая до настоящего времени сиалография действительно исчерпала себя и должна быть заменена другой методикой контрастного исследования и анализа изображения слюнных желез, которая могла бы соответствовать современным критериям качества. Такой метод сиалографии уже существует с 70-х годов прошлого столетия, когда контрастное исследование слюнных желез начали выполнять на цифровом ангиографе [66, 67, 69, 72, 73]. Он получил название дигитальной сиалографии (англ. digital – цифровой),

которая по своим возможностям стала практически новым специальным методом исследования слюнных желез (Рис. 1).

В отличие от предыдущих модификаций аналоговой сиалографии дигитальную сиалографию можно считать прецизионным методом диагностики. Высокая точность и информативность данного исследования основана на возможности введения в слюнную железу оптимального количества контрастного препарата под визуальным флюороскопическим контролем. Даже при таком абсолютном преимуществе информация о важных деталях может уточняться и перепроверяться при анализе сиалографического изображения в динамике контрастирования. Врачу для принятия решений могут быть предоставлены сиалограммы, отпечатанные на наиболее информативных и диагностически значимых этапах формирования контрастного изображения. Кроме того, программное обеспечение позволяет «удалить» из-под контрастного изображения слюнной железы подлежащий фон в виде костей лица. В таком качестве метод получил название дигитальная субтракционная сиалография (англ. subtraction – вычитание). И, наконец, преодолен самый основной недостаток аналоговой сиалографии – возможность анализа только статичного изображения. Как уже было отмечено, при проведении дигитальной сиалографии на экране монитора и в записи можно наблюдать не только процесс контрастирования, но и эвакуацию контрастного препарата после экстубации, что определяет данный метод исследования слюнных желез как функциональный со значительными диагностическими возможностями, изучить которые еще предстоит.

За рубежом дигитальная сиалография уже прочно вошла клиническую практику [55, 57, 63, 70]. К сожалению, в России данный метод еще не получил должного распространения, хотя начал использоваться и изучаться еще в начале 90-х прошлого века совместными усилиями сотрудников тогда еще Московского медицинского стоматологического университета и Московской медицинской академии им. И.М. Сеченова [49, 50]. Результаты научных исследований с использованием данного метода сиалографии представлены в кандидатских и докторских диссертационных работах [9, 18, 36, 52, 41, 44]. Дальнейшие совместные проекты продолжаются и в настоящее время между МГМСУ им. А.И. Евдокимова и ПМГМУ им. И.М. Сеченова. С внедрением специальной аппаратуры дигитальная сиалография начала выполняться непосредственно в МГМСУ им. А.И. Евдокимова [21].

Таким образом, получен опыт и создана научно-методическая база для внедрения дигитальной субтракционной сиалографии в широкую клиническую практику на смену технологически изжившей себя аналоговой сиалографии. Кроме того, созданы условия для автоматизированного анализа. Разработан базовый вариант интеллектуальной системы поддержки принятия врачебных решений. Данный инструмент позволит интенсифицировать работу диагностических центров и повысить эффективность врачей на местах [43, 44].

В качестве заключения можно сказать, что сиалография, выполненная в аналоговом режиме, не может восприниматься в качестве объективного источника информации о состоянии слюнных желез. В связи с переходом на цифровую аппаратуру сложились предпосылки для проведения сиалографии в цифровом формате, что значительно повысит качество изображения. Однако мы уверены, что со временем сиалография будет выполняться в лечебно-диагностических центрах, оснащенных ангиографами. Для проведения дигитальной субтракционной сиалографии врачу-рентгенологу следует освоить технику катетеризации и контрастирования слюнных желез. Данную часть исследования может выполнять специалист-стоматолог, введенный в штат отделения лучевой диагностики. Второй вариант, судя по опыту, нам представляется более эффективным, так как его заключение может иметь форму консультативного заключения для лечащего врача. При внедрении сиалографии в практику отделений ангиографии можно воспользоваться наработанной научно-методической базой и созданной интеллектуальной системой поддержки врачебных решений. Методика должна изучаться в тематике последипломного образования врачей-рентгенологов. Только таким образом сиалография сможет сохранить свое мультидисциплинарное значение в виде важного прецизионного источника информации о состоянии слюнных желез и основы для принятия правильных врачебных решений при их заболеваниях и реактивных состояниях.

Список литературы:

1. *Александрова Э.А., Колесов В.С., Бабич Н.И. Применение водорастворимых рент-геноконтрастных веществ при сиалографии/. Стоматология, 1972, п.6, стр. 41 - 43.*

2. *Афанасьев В.В. Сиаладенит (этиология, патогенез, клиника, диагностика и лече-ние): Дисс ... докт. мед. наук, М., 1993. 372 стр.*

3. *Бабич Н.И. Действие масляных и водорастворимых контрастных веществ на слюн-ные железы при сиалографии/. В кн.: "Хирургическая стоматология", выпуск 6, "Здоров'я", Киев, 1973, стр. 8 - 11.*

4. *Бабич Н.И. Роль сиалографии в диагностике заболеваний слюнных желез/. В кн.: "Хирургическая стоматология",*

выпуск 7, "Здоров'я", Киев, 1976, стр. 19 - 21.

5. *Бабич Н.И. Сиалография водорастворимыми рентгеноконтрастными веществами в диагностике заболеваний слюнных желез: Автореф ... дисс. канд. мед. наук, Киев, 1984. 21 стр.*

6. *Балоде В.А., Сиалография как вспомогательный метод диагностики сиалоаденитов и слюннокаменной болезни/. Сб. научных работ Рижского мед. института. Рига, 1961, п. 2, стр. 237-242.*

7. *Балоде В.А. Применение сиалографии в практике стоматологии/. Ученые Латвий-ской ССР - практике здравоохранения, Ч.2, Рига, 1975, стр.7 - 9.*

8. *Баранов А.И. К методике наливки слюнных желез йодолиполом при контрастной сиалографии/. Матер. 3-й расшир. краевой научно-практ. конф. стоматол. и зубн. врачей. Краснодар, 1964, стр. 147-148.*

9. *Бруслик С.В. Дигитальная субтракционная сиалография и магнитно-резонансная томография в диагностике объемных и воспалительных поражений слюнных желез: Дисс. ... канд. мед. наук, ММА им. И.М.Сеченова, 1999.*

10. *Васильев Г.А., Шехтер И.А., Ромачева И.Ф., Воробьев Ю.И. Двойное контрастиро-вание в диагностике новообразований подчелюстной слюнной железы/. Стоматология, 1966, №2, стр. 27-29.*

11. *Гепперт Б.П. Длительное задержание контрастного вещества при сиалографии/. Стоматология, 1966, п. 5, стр. 102.*

12. *Демурчян М.Ю., Щипский А.В., Кондрашин С.А., Кобликов В.В. Влияние методи-ки катетеризации на качество и информативность дигитальной субтракционной и аналоговой сиалографии / Диагностическая и интервенционная радиология, №3, Том 5, 2011, стр. 5 – 13.*

13. *Зедгенидзе Г.А. Рентгенодиагностика заболеваний слюнных желез/. Медгиз, М., 1953, 120 стр.*

14. *Кадочников Б.Ф. К вопросу о сиалографии/. Стоматология, 1960, п. 6, стр. 64-65.*

15. *Касаткин С.Н. Рентгеновское исследование слюнных желез/. Стоматология, 1947, п. 2, стр. 44-50.*

16. *Колесов В.С., Бабич Н.И. Рентгенологическое исследование слюнных желез при помощи водорастворимых контрастных веществ/. Хирургическая стоматология, Киев, 1973, вып.6, стр. 116 - 121.*

17. *Колодкин А.В. Игла для введения в слюнные протоки/. Стоматология, 1963, №6, стр. 82-83.*

18. *Кондрашин С.А. Лучевая диагностика заболеваний слюнных желез: Дис. ... докт. мед. наук, М., 1997.*

19. *Котельников М.В., Ланюк С.В. Рентгенологическое исследование околоушных слюнных желез в условиях двойного контрастирования/. Стоматология, 1973, п.4, стр. 21 - 23.*

20. *Криволуцкая Е.Г., Шарутина Т.Н. Контрастные вещества на водных и жировых основах, применяемые для сиалографии/. Стоматология, 1976, п.4, стр. 43 - 44.*

21. *Литвин В.О. Дигитальная сиалография в диагностике слюннокаменной болезни: Автореф. дис ... канд. мед. наук, М., 2010. 24 стр.*

22. *Лупан И.Г. и соавт. Применение водорастворимых контрастных веществ при сиа-лографии/. Материалы 1-й Республиканской конференции «Стоматология и здоровье ре-бенка», Кишенев, 1996, стр. 87-88.*

23. *Мингазов Г.Г., Шестаков Ю.М., Кузнецов О.Е. Использование полиэтиленовых катетеров для сиалографии/. Вестн. рентгенологии и радиологии, 1989, п.2, стр.67.*

24. *Морозов А.Н. Пантомосиалография при хронических некалькулезных сиалоадени-тах: Автореф. дисс. ... канд. мед. наук, М., 1978. 17 стр.*

25. *Неустроев В.В. Сиалография и ее значение в диагностике заболеваний слюнных желез/. Вопросы клинич. Стоматологии, 1965, п. 1, стр. 40-44.*

26. *Неустроев В.В. Острые и хронические неспецифические воспаления слюнных же-лез/. Дисс. ... канд. мед. наук, Воронеж, 1971, 396 стр.*

27. *Пачес А.И. Методика сиалоаденографии/. В кн.: Лечение опухолей околоушной слюнной железы, 1968, стр. 71-74.*

28. *Пшеничный Н.Ф. Сиалография при диагностике и лечении слюннокаменной бо-лезни/. В кн.: Проблемы челюстно-лицевой хирургии, 1963, стр. 153-156.*

29. *Пшеничный Н.Ф. Сиалография при дифференциальной диагностике заболеваний слюнных желез/. В кн.: Проблемы стоматологии. Киев, 1966, стр. 225-230.*

30. *Ромачева И.Ф. О сиалографии при слюннокаменной болезни/. Стоматология, 1949, №1, стр. 30-34.*

31. *Ромачева И.Ф. Рентгенодиагностика новообразований слюнных желез/. Стомато-логия, 1951, п. 2, стр. 35-39.*

32. *Ромачева И.Ф. Сиалография при заболеваниях околоушной и подчелюстной слюн-ных желез/. Дис ... канд. мед. наук, М., 1952, С. 144.*

33. *Ромачева И.Ф. Сиалография при воспалении околоушной и подчелюстной слюн-ных желез/. Стоматология, 1953, п. 1, стр. 45-51.*

34. *Ромачева И.Ф. Воспалительные заболевания слюнных желез: Дис ... докт. мед. наук, М., 1973. 533 стр.*

35. *Ромачева И.Ф., Юдин Л.А., Афанасьев В.В., Морозов А.Н. Заболевания и повре-ждения слюнных желез/.М., Медицина, 1987, стр. 239.*

36. *Саидкаримова У.А. Сиалозы (этиология, патогенез, диагностика, клиника, профи-лактика и лечение): Дисс. ... докт. мед. наук, М., 1991. 225 стр.*

37. *Сергеев П.В., Юдин А.Л., Поляев Ю.А., Шимановский Н.Л. Разработка контраст-но-диагностических средств для внутрисосудистого введения: от первых опытов до наших дней. Вестник рентгенологии и радиологии, 2002, п.1, стр. 48 - 61.*

38. *Солнцев А.М., Колесов В.С., Колесова Н.А. Заболевания слюнных желез/. Киев, 1991, 312 стр.*

39. *Шимановский Н.Л. Контрастные средства: руководство по рациональному приме-нению. – М., ГЭОТАР-Медиа, 2009. – 464 стр.*

40. *Шаргородский А.Г. Сиалография с прямым многократным увеличением изображе-ния и обработкой сиалограмм на аналоговой ЭВМ/. Стоматология, 1994, Т.73. п 4, стр. 36-39.*

41. *Щипский А.В. Дифференциальная диагностика различных форм хронических за-болеваний слюнных желез – сиалозов, сиаладенитов: Дисс. ... канд. мед. наук, М., 1997. 208 стр.*

42. *Щипский А.В., Афанасьев В.В., Полилов Д.А. Дифференциальная диагностика хронических заболеваний слюнных желез с помощью автоматизированной системы «Сиалодиагностика-2000» / Российский стоматологический журнал,*

№4, 2001, стр. 47 – 49.

43. *Щипский А.В., Афанасьев В.В. Диагностика хронических заболеваний слюнных желез с помощью дифференциально-диагностического алгоритма / Практическое руководство, М., ГОУ ВУНМЦ МЗ РФ, 2001, 160 с.*

44. *Щипский А.В. Сиаладеноз (сиалоз). Классификация, патогенез, клиника, диффе-ренциальная диагностика и выбор схем лечения. (Клинико-экспериментальное исследование): Дис. … докт. мед. наук, М., 2002. С. 357.*

45. *Щипский А.В., Демурчян М.Ю., Зубкова Ю.А. Анализ ошибок катетеризации про-тока слюнной железы при проведении сиалографии / Сибирский медицинский журнал, 2010, Том 25, №3, Выпуск 2. стр.117 – 119.*

46. *Щипский А.В., Кондрашин С.А., Демурчян М.Ю. Количественные параметры и сенсорный мониторинг контрастирования слюнных желез при проведении сиалографии // Болезни и травмы слюнных желез. Новые методы диагностики и лечения: Материалы научно-практической конференции с международным участием, посвящённой 65-летию профессора В.В. Афанасьева / – М.–Тверь: ООО «Издательство «Триада», 2012, – стр. 177 – 184.*

47. *Щипский А.В., Афанасьев В.В., Кондрашин С.А., Демурчян М.Ю. Дигитальная субтракционная сиалография // Болезни и травмы слюнных желез. Новые методы диагностики и лечения: Материалы научно-практической конференции с международным уча-стием, посвящённой 65-летию профессора В.В. Афанасьева / – М.–Тверь: ООО «Изда-тельство «Триада», 2012, – стр. 153 – 161.*

48. *Щипский А.В., Кондрашин С.А., Демурчян М.Ю. Экспертиза информативности аналоговой сиалографии с помощью дигитальной субтракционной сиалографии // Болезни и травмы слюнных желез. Новые методы диагностики и лечения: Материалы научно-практической конференции с международным участием, посвящённой 65-летию профессора В.В. Афанасьева / – М.–Тверь: ООО «Издательство «Триада», 2012, – стр. 162 – 172.*

49. *Юдин Л.А., Саидкаримова У.А., Таточенко К.В., Кондрашин С.А., Бруслик С.В. Функциональная дигитальная субтракционная сиалография в диагностике заболеваний слюнных желез/. Вестн. рентгенологии, 1991, n.5, стр. 44 - 48.*

50. *Юдин Л.А., Кондрашин С.А., Афанасьев В.В., Щипский А.В. Рентгеносемиотика слюннокаменной болезни при функциональной дигитальной субтракционной сиалографии / Вестник рентгенологии и радиологии, №.3, 1995, стр.15 – 18.*

51. *Язукявичюс Л.А. Электрорентгеносиалография в диагностике заболеваний боль-ших слюнных желез/. Стоматология, 1987, т.66, n.3, стр. 39 - 41.*

52. *Яковлев С.Б. Клиническая и структурно-функциональная характеристика около-ушных слюнных желез при доброкачественной опухоли: Дисс.. … канд. мед. наук, М., 1995.*

53. *Arselin Radiographie d'un calcus salivaire sub-linguale/. Lyon med., 1912, v. 118, 769-773*

54. *Barsony T. Idiopathische Stenongengdilatation/. Klin. Wschr., 1925, v.52, n.4, p.2500 - 2501.*

55. *Becker M., Marchal F., Becker C. Sialolithiasis and Salivary Ductal Stenosis: Diagnos-tic Accuracy of MR Sialography with a Three-dimensional Extended-Phase Conjugate-Symmetry Rapid Spin-Echo Sequence/. Radiology, 2000; v. 217, p. 347-358.*

56. *Blatt I., Rubin P., French A. Secretory sialography in diseases of the major salivary glands/. Ann. Otol., 1956, v. 65, p. 295-317.*

57. *Borkovic Z., Peric B., Ozegovic I. The Value of Digital Subtraction Sialography in the Diagnosis of Diseases of the Salivary Glands/. Acta Stomat Croat, 2002, v. 36, n. 4, p. 505-506.*

58. *Bontranger K.L., Lampignano J.P. Radiographic Positioning and Related Anatomy/ St. Louis: Elsevier Mosby (Seventh Edition), 2009. – 864 p.*

59. *Brands T. Die rontgenologicshe Untersuchungen der speicheldrusen unter besonderer Berucksichtigung der gezielten fraktionierten Sialographie/. Z. Laryng. Rhinol., 1969, v. 48, n. 2, p. 124-132.*

60. *Castigliano S.G. Sialography of the submaxillary salivary gland. A new technique/. Am. J. Roentgenol., 1962, v. 87, p. 385-386.*

61. *Cook T., Pollack J. Sialography: pathologic-radyologic correlation/. Oral Surg Med Pathol., 1966, n. 21, p. 559-573.*

62. *Dechaume I., Bonneau M. La sialographie Methode do Diagnostiv Dans les Affectiones des Glandes Salivaires /. Press. Med., 1951, v. 59, p. 561-564.*

63. *Drage N., Brown J., Escudier M. Interventional Radiology in the Removal of Salivary calculi/. Radiology, 2000, v.214, p. 139-142.*

64. *Eisenbud L., Cranin N. The role of sialography in the diagnosis and therapy of chronic obstructive sialadenitis/. Oral Surg., 1963, v. 16, n. 10, p. 1181-1199.*

65. *Feuz I. Uber die Speicheldrusen/ Eine neue Untersuchung metode/. Arch. Chr. Nas. Kehlk. Heilk., 1932, v. 4, p. 308-325.*

66. *Forton W.H. Subtraction Sialography/. Radiology., 1977, v. 122, n.2, p. 533.*

67. *Fortunato L., Amato M.,Ramaglia L. L'indagine scialografica e tomografica computer-izzata nella patologia della ghiandole salivari maggiori/. Minerva Stomatol., 1990, v.39, n.1, p. 45 - 52.*

68. *Gerry R.G.., Seigman E.L. Chronic sialadenitis and sialography/. Oral surg., med., path., 1955, n. 8, p. 453-478.*

69. *Gmelin E., Hollands-Thorn B., Rinast E. Digitale Subtrations Sialo-graphie/. Laryngol. Rhinol. Otol., 1987, v.66, n.8, p. 444 - 446.*

70. *Kalinowski M., Heverhagen J., Rehberg E. Comparative Study of MR Sialography and Digital Subtraction Sialography for Benign Salivary Gland Disorders/. American Journal of Neuroradiology, 2002, v. 23, p. 1485-1492.*

71. *Kimm H.T., Spies I.W., Wolfe I.I. Sialography with particular reference to neoplastic diseases/. Am. J. Roentgenol., 1935, v. 34, p. 289-296.*

72. *Landwehr P., Hohmann D., Krahe T., Lackner K. Wertigkeit der digitalen Subtrakti-onssialographie im Vergleich mit konventioneller Sialographie, Speicheldrusensonographie und Operationsbefund/. Rofo. Fortschr. Geb. Rontgenstr. Neuen. Bildgeb. Verfahr., 1992, v.156, n.5, p.437 - 442.*

73. *Lightfoote J.B., Friedenberg R.M., Smolin M.F. Digital subtraction ductography/. AJR Am J Roentgenol., 1985, v. 144, n. 3, p. 635-638.*

74. *Manashil G.B. Sialography – a simple procedure/. Med Radiogr Photogr., 1976, v. 52, 34-42.*

75. *Mehmke S. Warum Seriensialographie?/ Radiologe, 1967, n. 7, p. 152-158.*

76. *Ollerenshaw R.G., Rose S.S. Radiological diagnosis of salivary gland disease/. V Brit. J. Radiol., 1951, v. 24, p. 538-548.*
77. *Oppenheim H., Wing M. Sialography and surface anatomy of the parotid duct/. Arch. Otolaryng., 1960, v. 71, p. 80-83.*
78. *Ozdemir D., Polat N., Polat S. Lipiodol UF retention in dental sialography/. The British Journal of Radiology, 2004, v. 77, p. 1040-1041.*
79. *Payne R.T. Sialography: Its technique and applications/. Brit. J. Surg., 1931, n. 19, p. 142-148.*
80. *Payne R.T. Sialography/. Brit. J. Surg., 1932, n. 5, p. 492.*
81. *Pyrch L.N. Chronic parotitis: a report of four cases with sialograms /. Brit. J. Surg., 1933, n. 20, p. 508-515.*
82. *Putney F.J., Shapiro M.J. Sialography/. Arch. Otolaryngol., 1950, v. 51, n. 4, p. 526-534.*
83. *Rauch S. Die Speicheldrusen des Menschen/. Stuttgart: Gorg Thieme Verlag, 1959, 497 s.*
84. *Rinast E., Gmelin E., Hollands-Thorn B. Digital subtraction sialography, conventional sialography, high-resolution ultrasonography and computed tomography in the diagnosis of salivary gland diseases/. Eur J Radiol., 1989, v. 9, n. 4, p. 224-230.*
85. *Сазама Л. Болезни слюнных желез/. Прага, Авиценум, 1971, 254 стр.*
86. *Sazmova V. Srovnani kontrastnich latek uzivanych pri sialograficrych vysetrenich/. Cs. Stomal., 1969, v. 69, n. 2, p. 104-108.*
87. *Schulz M., Weisberger D. Sialography its value in diagnosis of swelling about the sali-vary glands/. Oral Surg., 1948, v. 1, n. 2, p. 233-248.*
88. *Schulz N.G. Das Rontgenbild der Kopfspeicheldrusen/. Leipzig, Barth, 1969.*
89. *Shigetaka Y., Masatsugu S., Yoshikuni F. Parotid and pterygomaxillary lipogranuloma caused by oil-based contrast medium used for sialography: report of a case/. J Oral Maxillofac Surg., 1996, v. 54, p. 350-353.*
90. *Sicard J.A., Forestier J. Iodized oil as contrast medium in radioscopy//. Bull. et. Mem., Sock., med., d. hop., de Paris., 1922, v. 46, p. 463-468.*
91. *Swinburne G. Sialoangiectasis/. Brit. J. Surg., 1940, n. 27, p. 713-716.*
92. *Verhoeven J.W. Choice of contrast medium in sialography/. Oral Surg., 1984, v. 57, p. 323-337.*
93. *White I.L. Submandibular gland sialoangiography/. Arch. Otolaryng. (Chicago), 1969., n. 89, p. 679-681.*
94. *Whinery J. Oral Surg., 1954, v. 12, p. 283.*

ОРИГИНАЛЬНАЯ СТАТЬЯ

ВОЗНИКНОВЕНИЕ АНАЛОГОВ СУХОЖИЛИЙ ЖЕВАТЕЛЬНОЙ МУСКУЛАТУРЫ У ПАЦИЕНТОВ С РЕКОНСТРУИРОВАННОЙ НИЖНЕЙ ЧЕЛЮСТЬЮ

Караян А.С.[1], Назарян Д.Н.[1], Сенюк А.Н.[2], Ронкин К.З.[3], Снегирев Л.А.[3]

1 - ГБОУ ВПО Первый МГМУ им. И.М. Сеченова. Кафедра пластической хирургии.
2 - ФГБУ "Центральный научно-исследовательский институт стоматологии и челюстно-лицевой хирургии» Минздрава России.
г. Москва, Россия

3 - Бостонский институт эстетической стоматологии.
г. Бостон, США

В статье описан современный подход к лечению пациентов с дефектами нижней челюсти. С помощью методов биометрической диагностики и КТ впервые подтверждено прикрепление мышц, участвующих в движении нижней челюсти, к пересаженным трансплантатам на сосудистой ножке, применяемым в целях устранения дефектов нижней челюсти. Использование электромиографии и компьютерной гнатографии позволило объективно оценить функциональное восстановление прикрепленных мышц и работу основных компонентов зубо-челюстной системы.

Ключевые слова: дефект челюсти, устранение дефекта головы, дентальная имплантация, восстановление жевательной функции у пациентов с дефектами челюстей, хирургическое лечение пациентов с дефектами челюстей, электромиография, компьютерная гнатография.

TENDON ANALOGUES OF MASTICATORY MUSCLES IN PATIENTS WITH RECONSTRUCTED MANDIBLE

Karayan A.S.[1], Nazaryan D.N.[1], Senyuk A.N.[2], Ronkin K.Z.[3], Snegirevт L.A.[3]

1 - I.M. Sechenov First Moscow State Medical University. Chair of plastic surgery.
2 - Central Research Institute of Dental and Maxillofacial Surgery. Moscow, Russia

3 - Boston Institute of Aesthetic Dentistry. Boston, USA

This article describes the modern approach to the treatment of patients with mandibular defects. It is the first time biometric methods and CT have confirmed the attachment of muscles involved in the mandibular movements to the vascular pedicle grafts used in order to eliminate the jaw defects. Electromyography and gnatography allowed us to objectively assess the functional recovery of attached muscles and the main components of the maxillodental system.

Keywords: mandibular defect, head defect removal, dental implantation, restoration of masticatory function in patients with jaw defects, surgical treatment of jaw defects, electromyography, gnatography.

Современные методы лечения пациентов с дефектами нижней зоны лица предусматривают применение лоскутов с осевым кровообращением. Для этого применяется техника предоперационного компьютерного 3D-моделирования, по результатам которого изготавливаются шаблоны для точного забора костного компонента лоскутов. Современный подход обусловлен функциональной и социально-эстетической реабилитацией пациентов, утративших часть или всю челюсть.

Ранее считалось, что жевательная функция у пациентов с дефектами нижней челюсти поддерживается за счет здоровой стороны с сохраненной мускулатурой, а также благодаря преобладанию мимической мускулатуры. Вопрос о прикреплении мышц к трансплантату, восстановлению тонуса мышц и функциональной активности до сих пор не был изучен и освещен в литературе.

Данное исследование ставило перед собой задачу использования биометрических методов обследования (электромиографии и компьютерной гнатографии) с целью изучения состояния мышц и функции ВНЧС у пациентов с дефектами нижней челюсти после костной пластики аутотрансплантатами.

В данной статье описан алгоритм комплексного подхода к лечению пациентов с дефектами нижней челюсти, показаны клиниче-

Таблица № 1. Электромиография пациентов с подбородочными дефектами нижней челюсти (среднеарифметические значения потенциалов действия в мВ).

Субтотальный дефект подбородочного отдела (N=3)	Потенциал в состоянии физиологического покоя	Потенциал в состоянии физиологического покоя (норма)	Потенциал в состоянии центральной окклюзии	Активность мышечных волокон при максимальном сокращении	Активность мышечных волокон при максимальном сокращении (норма)
Состояние височной мышцы слева	1.7	2.8	2.6	48	120-150
Состояние височно мышцы справа	1.6	2.8	2.6	41	120-150
Состояние жевательной мышцы слева	1.0	2.	1.0	30	150-200
Состояние жевательной мышцы справа	1.1	2.0	1.2	48	150-200
Состояние двубрюшной мышцы (переднее брюшко) слева	1.5	1.7	1.4		
Состояние двубрюшной мышцы (переднее брю ко) справа	2.6	1.7	2.6		

Таблица № 2. Электромиография пациентов с дефектом ветви и тела нижней челюсти с отсутствием мыщелкового отростка (среднеарифметические значения потенциалов действия в мВ).

Субтотальный дефект слева с отсутствием мыщелкового отростка (N=1)	Потенциал в состоянии физиологического покоя	Потенциал в состоянии физиологического покоя (норма)	Потенциал в состоянии центральной окклюзии	Активность мышечных волокон при максимальном сокращении	Активность мышечных волокон при максимальном сокращении (норма)
Состояние височной мышцы слева	9.0	2.8	27.6	306	120-150
Состояние височной мышцы справа	6.4	2.8	11.1	161	120-150
Состояние жевательной мышцы слева	2.5	2.0	3.4	16	150-200
Состояние жевательной мышцы справа	2.4	2.0	5.4	67	150-200
Состояние двубрюшной мышцы (переднее брюшко) слева	2.6	1.7	2.4		
Состояние двубрюшной мышцы (переднее брюшко) справа	2.8	1.7	3.6		

ские примеры и результаты.

Впервые продемонстрировано и доказано, что мышцы, участвующие в движениях нижней челюсти прикрепляются к пересаженным трансплантатам и их функциональная активность характеризуется изменением электромиографических показателей.

История проблемы.

Микрохирургическая аутотрансплантация в целях реконструкции челюстей в своем развитии на наш взгляд прошла несколько этапов:

1-й этап – качественное взятие аутотрансплантата, минимальное его моделирование и перенос в реципиентную зону. Основной задачей этого этапа было обеспечение приживления трансплантата (с 1978 по 1990 гг.);

2-й этап - включал в себя более качественное моделирование аутотрансплантатов с использованием обычных рентгенограмм и восковых шаблонов. Основной задачей этого этапа являлось восстановление эстетики лица. Нарушенная функция нижней челюсти восста-

Таблица № 3. Электромиография пациентов с подбородочными дефектами нижней челюсти (среднеарифметические значения потенциалов действия в мВ).

Субтотальный дефект тела нижней челюсти с сохраненным мыщелковым отростком (N=5).	Потенциал в состоянии физиологического покоя	Потенциал в состоянии физиологического покоя (норма)	Потенциал в состоянии центральной окклюзии	Активность мышечных волокон при максимальном сокращении	Активность мышечных волокон при максимальном сокращении (норма)
Состояние височной мышцы слева	3	2.8	4.9	70	120-150
Состояние височной мышцы справа	2.9	2.8	6.0	82	120-150
Состояние жевательной мышцы слева	2.2	2.0	2.4	50	150-200
Состояние жевательной мышцы справа	1.8	2.0	2.4	69	150-200
Состояние двубрюшной мышцы (переднее брюшко) слева	1.7	1.	1.7		
Состояние двубрюшной мышцы (переднее брюшко) справа	2.8	1.7	2.9		

Рис. 1,а

Рис. 1,б

Рис. 1,в

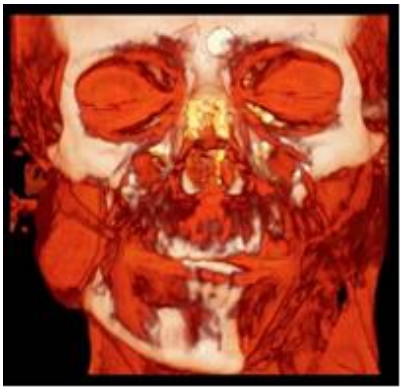

Рис. 1,г

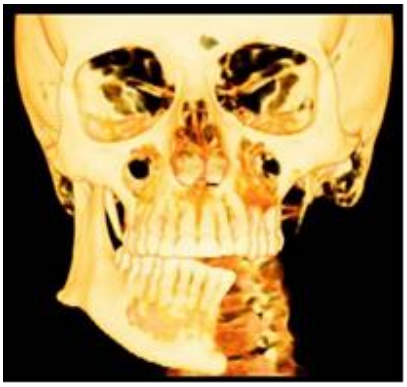

Рис. 1,д

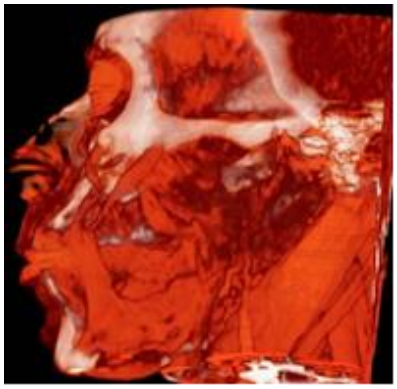

Рис. 1,е

Рис. 1. Пациентка П.

а, б – Фотографии внешнего вида пациентки. Диагноз: дефект нижней челюсти слева, состояние после субтотальной резекции по поводу фибросаркомы.

в – прикус пациентки;

г, д, е – КТ изображения до операции.

навливалась после ряда дополнительных корригирующих операций и съемного протезирования зубов (с 1990 по 1995 гг.);

3 этап - компьютерное моделирование нижней челюсти и восстановление жевательной функции при помощи протезирования с использованием дентальных имплантатов. Основной задачей этого этапа является восстановление эстетики лица и жевательной функции нижней челюсти без использования дополнительных корригирующих операций (с 1995 по 2011 гг.);

4 этап - восстановление не только идеального прикуса и стабилизации ВНЧС, но и устранение дисбаланса жевательной мускулатуры (собственно данная статья и открывает 4-й этап истории челюстно-лицевой микрохирургии).

Материалы и методы.

Оценка состояния мышц, восстановления амплитуды движения нижней челюсти, функции ВНЧС проводилась с использованием элек-

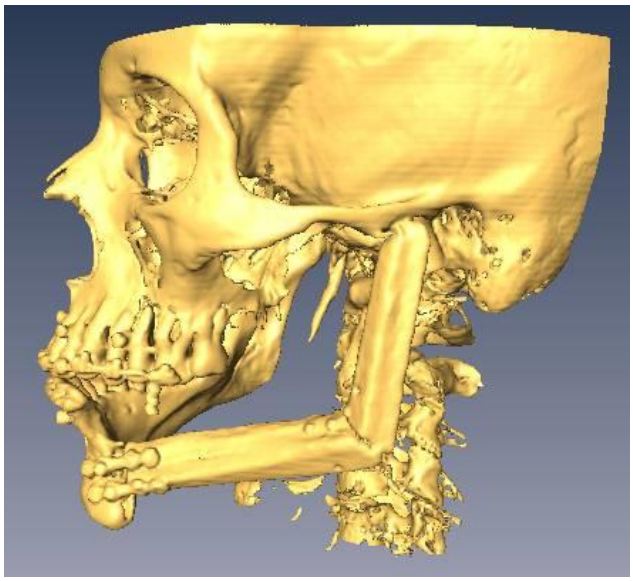

Рис. 2,а

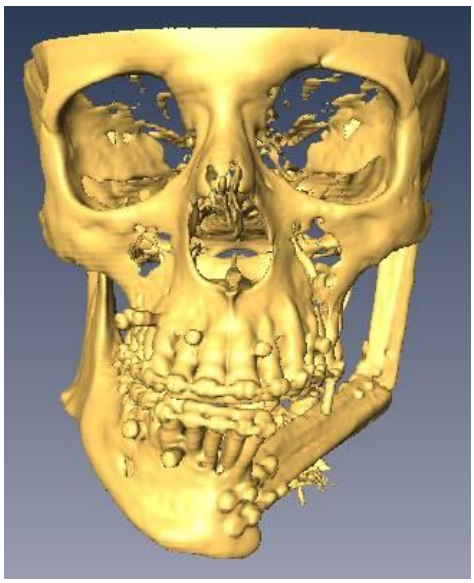

Рис. 2,б

Рис. 2. КТ черепа. 3D-реконструкция.

Прикус пациентки после операции и бимаксиллярного шинирования, постановки мини-имплантатов. Отмечается тенденция к открытому прикусу, несмотря на точное положение трансплантата в височной ямке.

Рис. 3,а

Рис. 3,б

Рис. 3,в

Рис. 3,г

Рис. 3,д

Рис. 3. Прикус пациентки на стадии ортодонтического лечения и после снятия брекетов.

тромиографии, компьютерной гнатографии и электросонографии (диагностическая система Миотроникс К7). Расслабление мышц проводилось с помощью сверхнизкочастотной электронейростимуляции миомонитором J5 (Миотроникс).

С целью оценки состояния мышц была проведена поверхностная электромиография четырех групп мышц: передних волокон височных, собственно жевательных, грудинно-ключично-сосцевидных мышц и переднего брюшка двубрюшной мышцы в состоянии физиологического покоя, максимального сжатия. Компьютерная гнатография проводилась для оценки амплитуды движения нижней челюсти и характера траектории открывания и закрывания рта. Некоторым пациентам была проведена электросонография с целью оценки шумов в области ВНЧС.

Результаты и обсуждение.

После положительных аутотрансплантаций (35 пациентов из 39) с 2010 по 2012 гг. с целью устранения нижнечелюстных дефектов, мы исследовали состояние костной ткани нижней челюсти на КТ изображениях и ортопантомограммах, состояние мышц на МСКТ изображениях в мягкотканом режиме и функциональное состояние на аппарате К7.

В зависимости от типа дефекта исследовались те мышцы, которые должны в норме располагаться в зоне аутотрансплантации. После устранения подбородочных дефектов мы изучали состояние двубрюшной, челюстно-подъязычной мышц. После устранения дефектов в проекции ветви и угла с наличием мыщелкового отростка нижней челюсти изучалось состояние собственно жевательных мышц, медиально-крыловидных мышц, височных мышц. После устранения дефектов нижней челюсти без наличия мыщелковых отростков изучались жевательные мышцы, медиально-крыловидные, височные мышцы.

Абсолютно во всех клинических наблюдениях при изучении на МСКТ в мягкотканом режиме спустя 4-6 месяцев отмечалось самопроизвольное прикрепление мышц (подбородочная, жевательная, челюстно-подъязычная) к пересаженным трансплантатам в анатомически близких по локализации зонах. При резекциях данные мышцы отсепаровываются от мест прикрепления на нижней челюсти, в ряде случаев частично иссекаются, а при пересадке трансплантатов на сосудистой ножке пришивание данных мышц в анатомическое положение может нарушить кровоснабжение мышечной муфты; в связи с этим абсолютно при всех

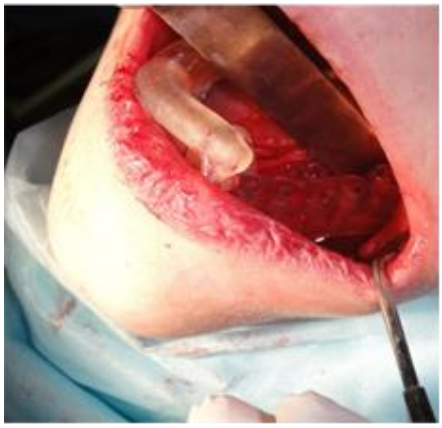

Рис. 4,а

Рис. 4,б

Рис. 4,в

Рис. 4. Спустя 6 месяцев пациентке выполнена дентальная имплантация по заранее изготовленному шаблону.

Рис. 5,а

Рис. 5,б

Рис. 5,в

Рис. 5. Установлены формирователи (а) и выполнено временное протезирование с опорой на имплантатах (б, в).

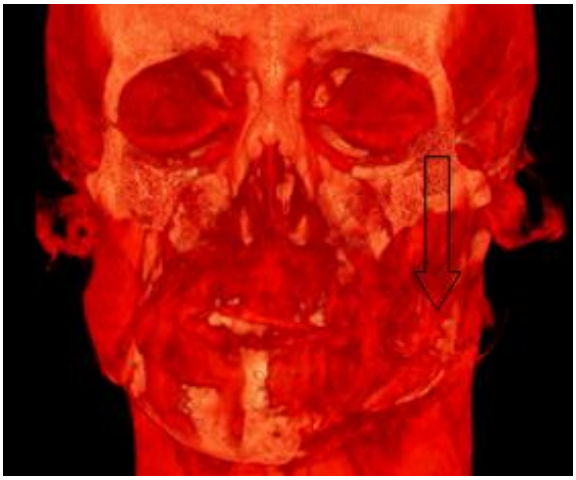

Рис. 6,а

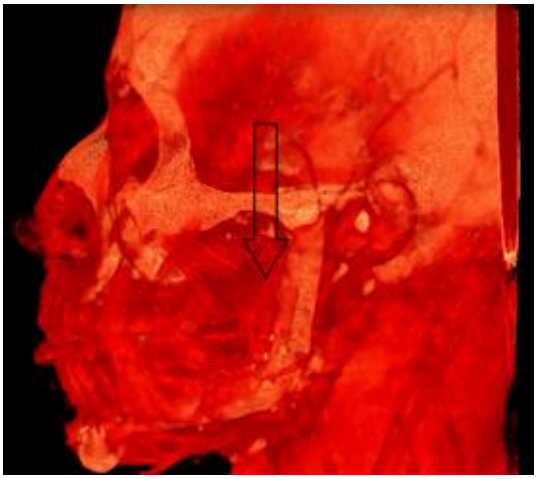

Рис. 6,б

Рис. 6. КТ пациента с визуализацией мышц.

Отмечается прикрепление жевательных мышц к костному компоненту ранее пересаженного трансплантата слева.

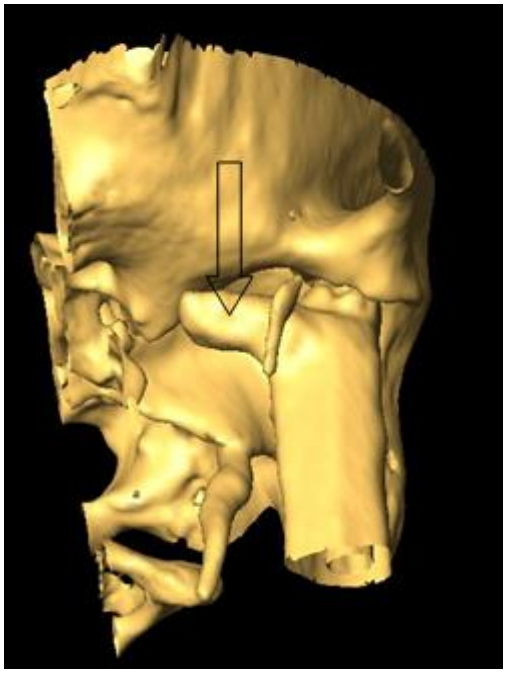

Рис. 7,а

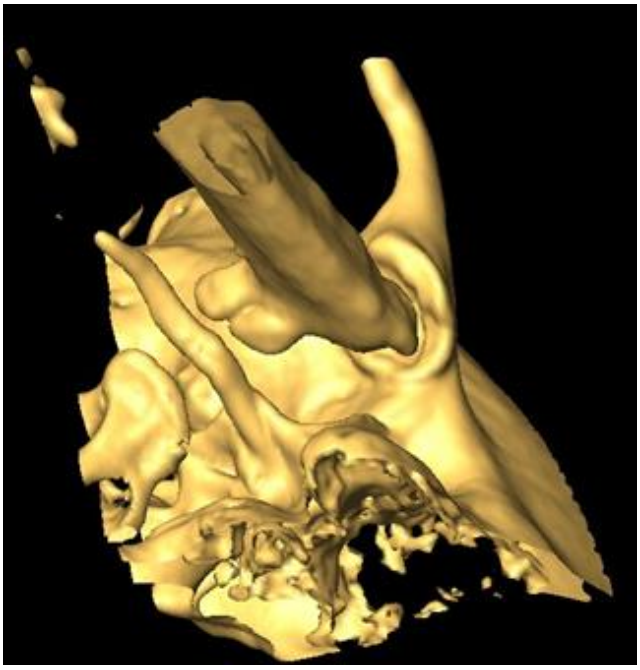

Рис. 7,б

Рис. 7. КТ. 3D-реконструкция.

Образование венечного отростка.

операциях мышцы оставались свободными в местах анатомического прикрепления к нижней челюсти.

На аппарате К7 мы провели исследования 15 пациентов с разнообразными дефектами нижней челюсти и фиксировали результат в таблицы; данные мышцы не только имели места прикрепления на компьютерных томограммах, но и выдавали потенциал действия, что доказывает функционирование мышц.

При подбородочных дефектах (Табл. №1) нижней челюсти отмечалось прикрепление двубрюшной и челюстно-подъязычной мышц, собственно отвечающих за опускание дна полости при его открывании и поднимании дна рта при глотании. При этом потенциал действия двубрюшной мышцы со стороны реконструированной части нижней челюсти был близок к физиологической норме. Показатели потенциалов височной и жевательных мышц были сни-

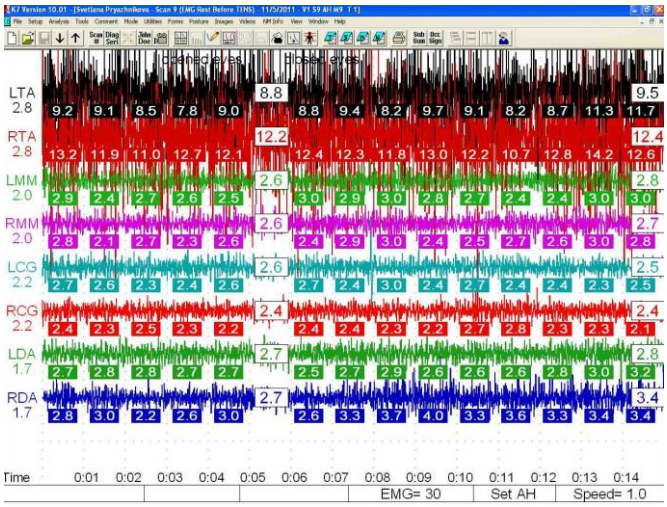

Рис. 8

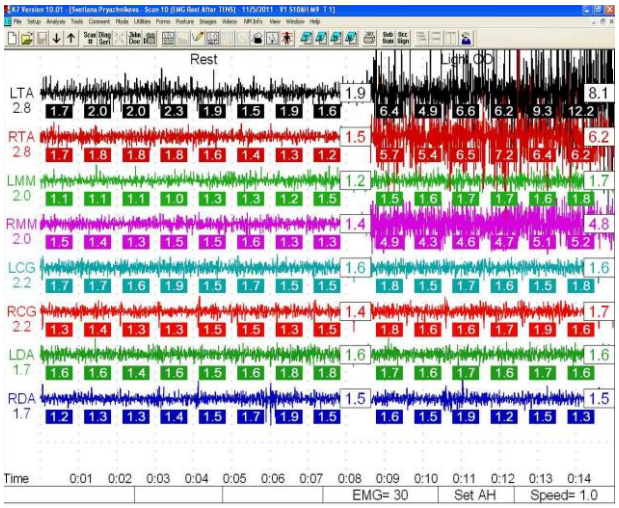

Рис. 9

Рис. 8. ЭМГ в состоянии покоя до расслабления. Значительный гипертонус передних волокон височных мышц.

Рис. 9. ЭМГ после электронейростимуляции. Тонус всех групп мышц сбалансирован и показатели значительно ниже. При смыкании зубов тонус височных и жевательных мышц повышается.

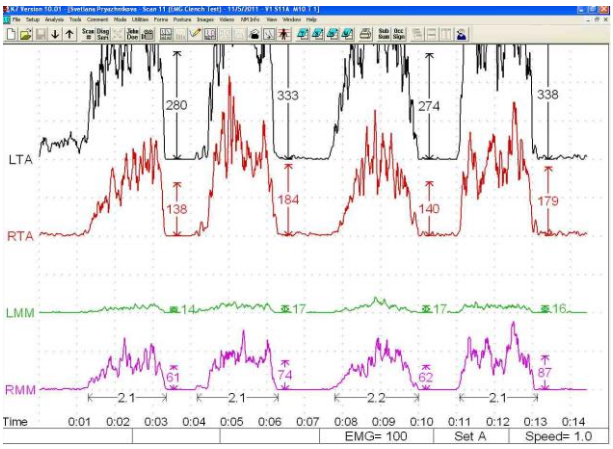

Рис. 10

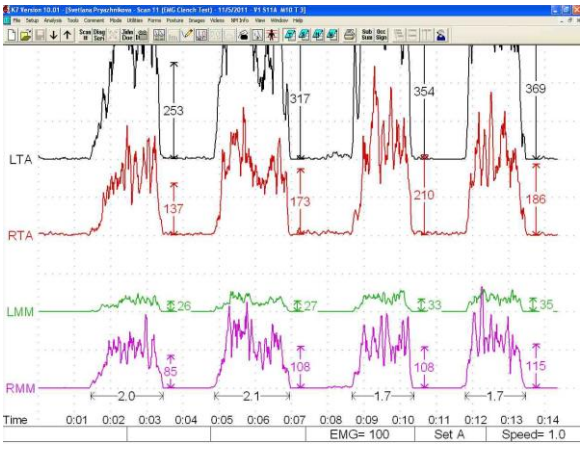

Рис. 11

Рис. 10. ЭМГ сжатия.

Хорошее вовлечение мышечных волокон височных мышц в функцию и сниженное вовлечение мышечных волокон жевательных мышц, особенно слева.

Рис. 11. ЭМГ сжатия после электрнейростимуляции.

Увеличение вовлечения в функцию мышечных волокон почти в 2 раза.

жены.

В таблице №2 описано состояние мышц при субтотальных дефектах нижней челюсти без сохранившегося мыщелкового отростка, при которых отмечается (при усредненных значениях) асимметрия в функциональной активности жевательных мышц: то есть в месте реконструкции прикрепившаяся жевательная мышца, безусловно, слабее, чем со здоровой стороны; однако височная мышца с патологической стороны имеет больший потенциал действия, чем со здоровой. Нами данный фактор может быть объяснен как компенсаторный механизм для полноценного функционирования жевательной системы.

При дефектах тела нижней челюсти (Табл. №3) с сохраненным мыщелковым отростком отмечалось прикрепление жевательных и двубрюшных мышц. В обследованной группе больных состояние прикрепившихся мышц было близко к физиологической норме.

Примеры клинических наблюдений.

Пациентка П. поступила в клинику 12.11.2010 г. с диагнозом: дефект нижней челюсти слева, состояние после субтотальной резекции по поводу фибросаркомы, асимметрия лица, нарушения жевательной функции (Рис. 1 (а – е)).

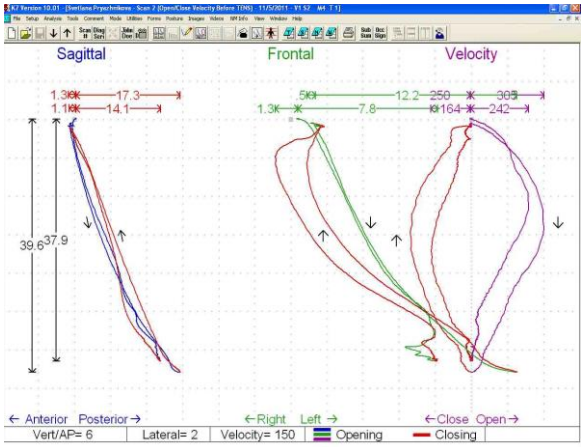

Рис. 12. Компьютерная гнатография.

Незначительное ограничение открывания рта. Отклонение нижней челюсти влево при открывании рта.

Несмотря на точное соблюдение предоперационного планирования, мы столкнулись с тем, что прикус пациентки стал нарушаться на вторые сутки за счет сохранения гиперфункции мышц на здоровой стороне и отсутствия нормальной мышечной функции на стороне дефекта.

Была проведена коррекция прикуса с использованием несъемной ортодонтической техники и введением ботулотоксина в область жевательной мускулатуры здоровой стороны до получения максимального фиссурно-бугоркового контакта (Рис. 3 (а – д)).

Лечение было завершено применением несъемной ортопедической конструкции на имплантатах, особенностью которой является применение искусственной десны в силу того, что воссозданный альвеолярный отросток ниже естественного.

После несъемного протезирования выполнена МСКТ с мягкотканым режимом и выявлено, что жевательные мышцы с патологической стороны прикрепились к костному компоненту трансплантата (Рис. 6 (а, б)).

Гетеротипическая остеоиндукция отмечена 90 % пациентов с дефектами нижней челюсти с отсутствием мыщелкового отростка в виде образования венечного отростка на малоберцовой кости. Образование венечного отростка может быть объяснено либо прикреплением височной мышцы и образованием костного выроста, либо окостенением сухожилия прикрепившейся мышцы (Рис. 7 (а, б)).

С целью оценки состояния мышц была проведена биометрическая диагностика с использованием системы Миотроникс К7.

Электромиография выявила значимый гипертонус передних волокон височных мышц справа и слева, причем справа средние значения ЭМГ были на 23% больше, чем слева (Рис. 8). Это может быть связано с дистальным положением нижней челюсти, снижением высоты прикуса, а также с тем, что височные мышцы берут на себя часть нагрузки, обычно приходящейся на жевательные мышцы.

Важным фактором явилось повышение ЭМГ активности жевательных мышц при смыкании зубных рядов, что говорит о способности прикрепленной жевательной мышцы увеличивать свою активность. После 60 минут ультранизкочастотной электронейростимуляции мышц, иннервируемых тройничным, лицевым и добавочным нервами, с помощью Миомонитора J5 (Миотроникс) электромиография показала снижение тонуса всех четырех групп мышц и выравнивание показателей ЭМГ правой и левой стороны (Рис. 9).

Такая реакция мышц на электронейростимуляцию свидетельствует о том, что их гипертонус может быть связан с неправильным положением нижней челюсти, нарушением окклюзии. Тест на максимальное сжатие показал значительное отставание в вовлечении мышечных волокон в функцию на стороне дефекта. Однако после расслабление повторный тест показал увеличение вовлечения мышечных волокон на стороне дефекта почти в 2 раза (Рис. 10).

Подобная реакция мышц на электронейростимуляцию дает все основания рассчитывать на хороший прогноз в восстановлении функции мышц, прикрепленных к трансплантату.

Компьютерное сканирование движения нижней челюсти выявило незначительное ограничение открывания рта, резкое смещение нижней челюсти влево (на 12 мм), что может быть связано с отсутствием нормального сустава слева, а также дистальный сдвиг нижней челюсти, который может быть результатом щелчка в правом суставе вследствие ротации шейных позвонков и переднего положения головы (Рис. 11, Рис. 12).

Таким образом, на основании данных КТ и биометрического обследования мы можем говорить о том, что у данной пациентки наблюдалось не только прикрепление мышц к трансплантату, но и их функция.

Пациентка К., 33 года, поступила 23.05.2011 года с диагнозом: амелобластома нижней челюсти подбородочного отдела (Рис. 13 (а – е), Рис. 14 (а – е)).

Через 2 месяца после операции пациентке выполнено временное протезирование при помощи бюгельной конструкции. Благодаря отсутствию нагрузки протезным ложем на трансплантат, мы избежали каких-либо проблем в периоде ношения съемного протеза (Рис. 15 (а – в)).

Через 4 месяца пациентке установлены

Рис. 13,а

Рис. 13,б

Рис. 13,в

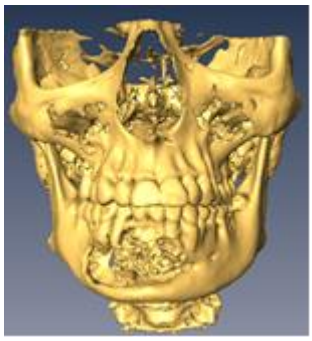

Рис. 13,г



Рис. 13,д

Рис. 13,е

Рис. 13. Пациентка К.

а, б – Фотография внешнего вида пациентки; в – прикус пациентки; г - КТ черепа; д - моделирование резекции; е - положение малоберцового аутотрансплантата.

Рис. 14,а

Рис. 14,б

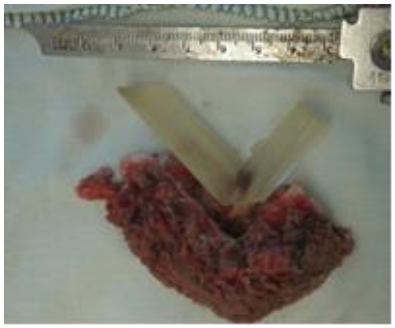

Рис. 14,в

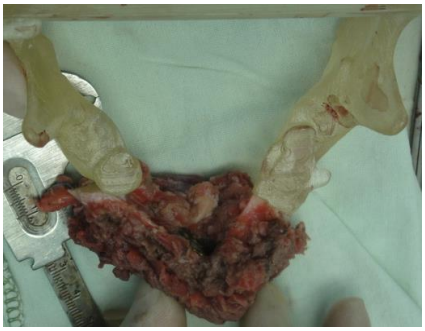

Рис. 14,г

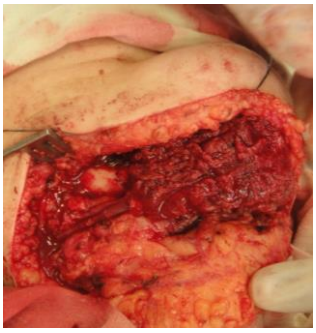

Рис. 14,д

Рис. 14,е

Рис. 14. Этапы оперативного вмешательства.

а - Резекция нижней фрагмента нижней челюсти, пораженного новообразованием; б -резецированный фрагмент нижней челюсти; в, г - моделирование малоберцового трансплантата; д - вид трансплантата после фиксации к нижней челюсти и запуска анастомозов;е - этап формирования микроанастомозов.



Рис. 15,а

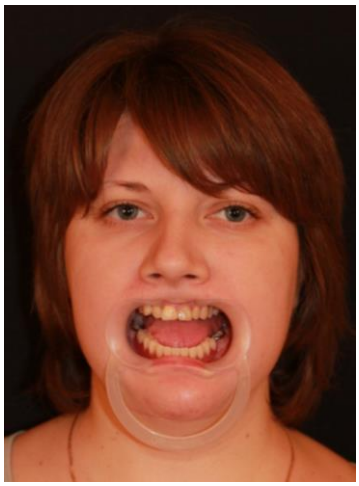

Рис. 15,б

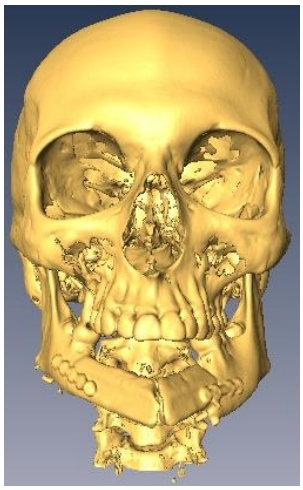

Рис. 15,в

Рис. 15. Фотографии в послеоперационном периоде.

а - Отмечается неизменившийся послеоперационный внешний вид пациентки;

б - несъемное протезирование;

в - КТ черепа через 2 месяца после операции.

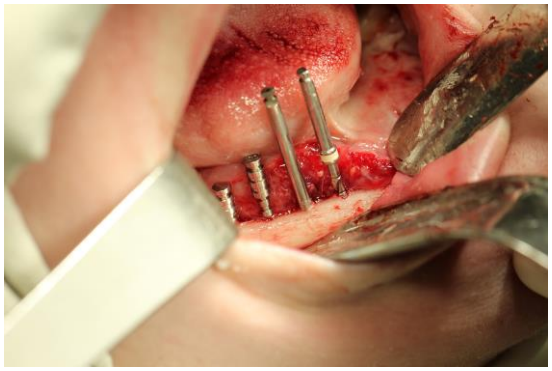

Рис. 16,а

Рис. 16,б

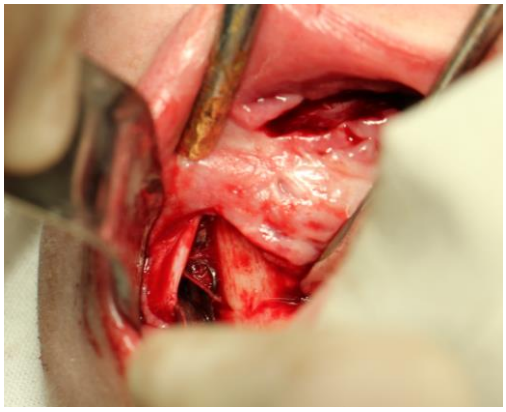

Рис. 16,в

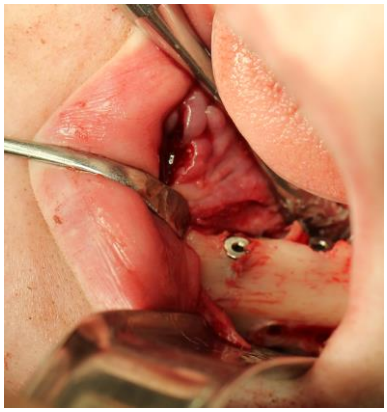

Рис. 16,г

Рис. 16. Этапы оперативного вмешательства.

а, б - Установка дентальных имплантатов 43, 44, 45, 46, 34, 35.

г, д - В проекции 34, 35 обнаружено образование сосуда в месте выхода подподбородочного сосудисто-нервного пучка.

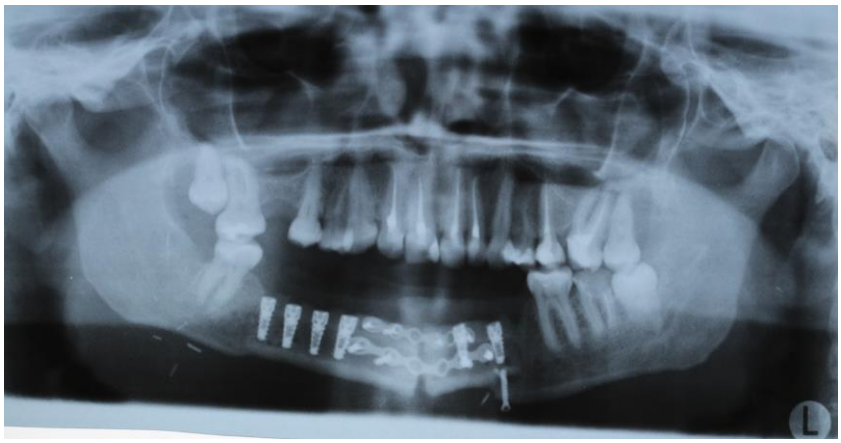

Рис. 17

Рис. 17. Ортопантомограмма.

Определяются дентальные имплантаты, используемые для несъемного протезирования.

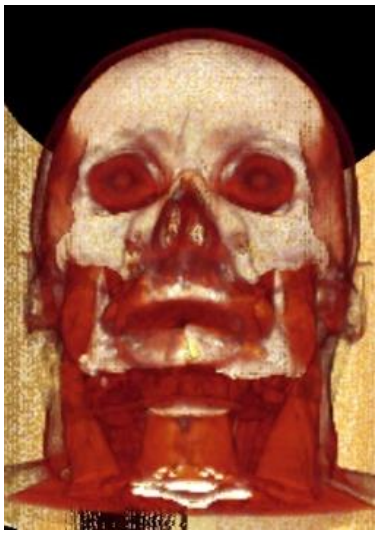

Рис. 18,а

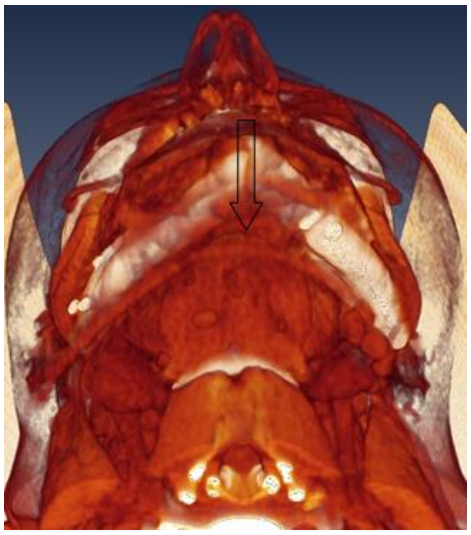

Рис. 18,б

Рис. 18. КТ.

Прикрепление двубрюшной и челюстно-подъязычной мышц к малоберцовому трансплантату.

Рис. 19,а

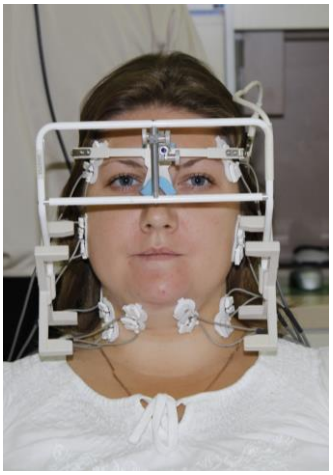

Рис. 19,б

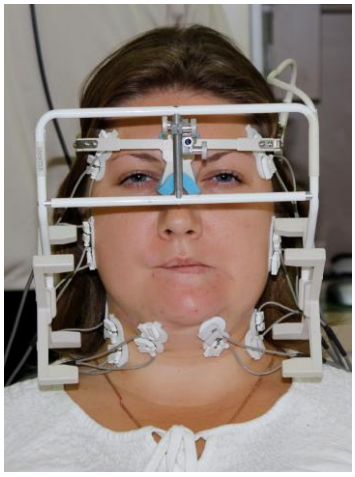

Рис. 19,в

Рис. 19. Диагностика на аппарате К7.

Амплитуда движения нижней челюсти в вертикальной плоскости в пределах нормы, амплитуда сагиттального перемещения ограничена, особенно слева.

дентальные имплантаты, при которой в проекции 34, 35 зубов обнаружен выход сосуда в месте выхода подподбородочного сосудисто-нервного пучка. Предварительно у пациентки при опросе выявлено возвращение чувствительности в области нижней губы через 3 месяца после операции (Рис. 16 (а – г)).

В послеоперационном периоде изучено прикрепление двубрюшной и челюстно-подъязычной мышц, отвечающих за опускание нижней челюсти к пересаженному трансплантату при помощи КТ в мягкотканом режиме и миографии на аппарате К7 (Рис. 18 (а, б), Рис. 19 (а – в), Рис. 20 (а – в)).

Биометрическая диагностика была проведена на этапе подготовки к несъемному протезированию. Согласно компьютерной гнатографии амплитуда движения нижней челюсти в вертикальной плоскости в пределах нормы, амплитуда сагиттального перемещения ограничена, особенно слева (5.2 направо, 2.7 налево). При открывании рта нижняя челюсть отклоняется влево на 6.6 мм. Наблюдается подвывих сустава. (Рис. 20 (а)).

Дистальный сдвиг нижней челюсти на уровне 20 мм от положения смыкания и соответствующее замедление скорости движения нижней челюсти может говорить о смещении артикуляционного диска вперед с соответствующим реципрокным щелчком в левом суставе (Рис. 20 (б)).

Миография в состоянии покоя характери

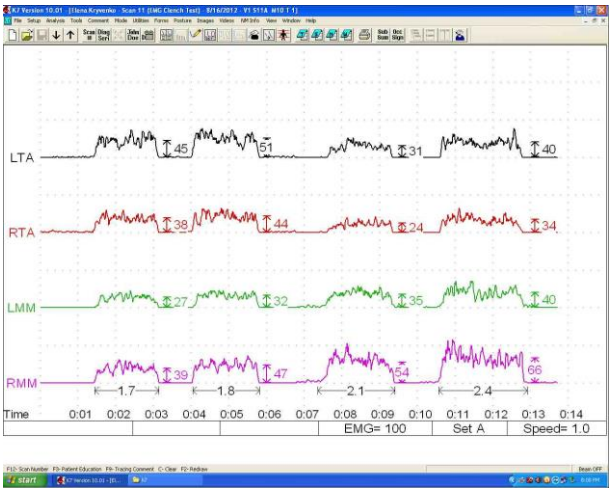

Рис. 20,а

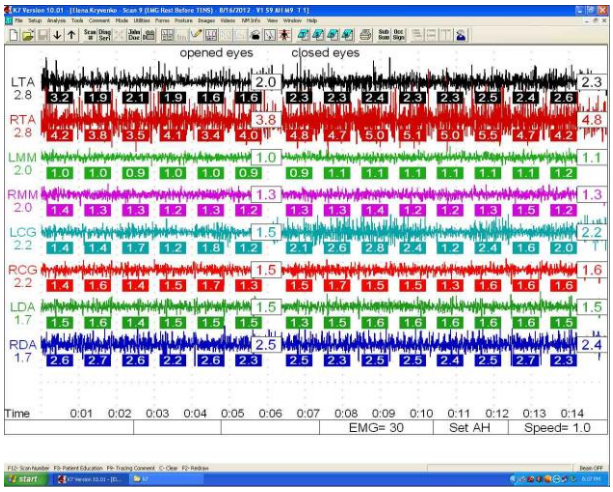

Рис. 20,б

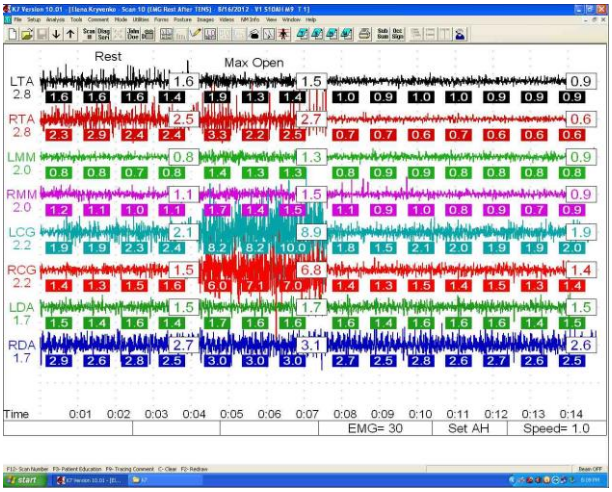

Рис. 20,в

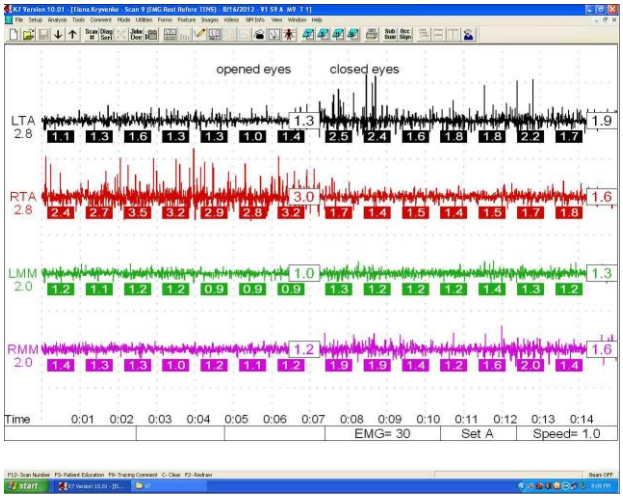

Рис. 20,г

Рис. 20. Результаты миографии пациентки К.

а - при открывании рта нижняя челюсть отклоняется влево на 6.6 мм. Наблюдается подвывих сустава;

б - дистальный сдвиг нижней челюсти на уровне 20 мм от положения смыкания и соответствующее замедление скорости движения нижней челюсти;

в - ЭМГ в состоянии покоя: сбалансированный тонус мышц за исключением гипертонуса передних волокон височной мышцы справа;

г - вовлечение мышц в функцию при сильном сжимании зубов характеризуется низкими значениями.

Рис. 21,а

Рис. 21,б

Рис. 21,в

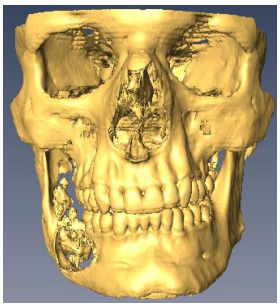

Рис. 21,г

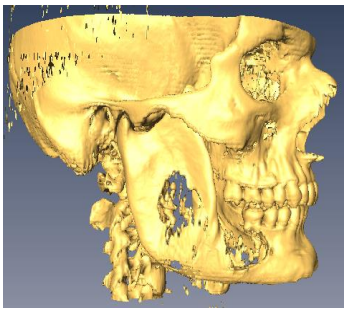

Рис. 21,д

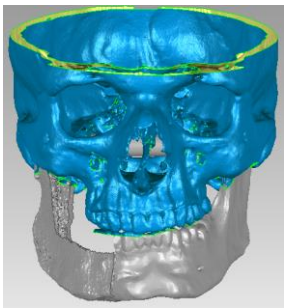

Рис. 21,е

Рис. 21. Пациент К.

а – Фотография внешнего вида пациента К. при поступлении;

б - прикус пациента;

в – ортопантомография;

г, д – КТ черепа, 3D-реконструкция;

е - 3D-моделирование операции, стереолитографические шаблоны.

Рис. 22,а

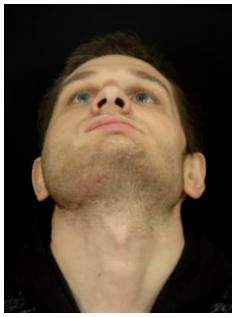

Рис. 22,б

Рис. 22,в



Рис. 22,г

Рис. 22. Фотографии внешнего вида пациента после операции.

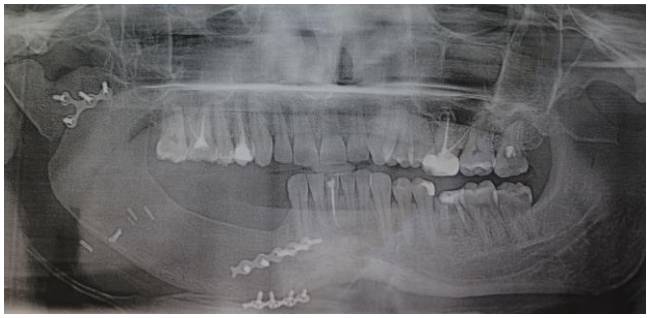

Рис. 22,а

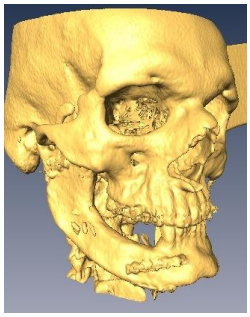

Рис. 22,б

Рис. 23. а – Ортопантомограмма; б – КТ черепа, 3D-реконструкция.

Демонстрируется анатомическая конгруэнтность воссозданного альвеолярного отростка.

зуется сбалансированным тонусом мышц за исключением передних волокон височной мышцы справа, которые находятся в гипертонусе. (Рис. 20 (в)). После электронейростимуляции тонус этой мышцы восстанавливается. Вовлечение мышц в функцию при сильном сжимании зубов характеризуется низкими значениями, что может быть связано с не сбалансированной окклюзией и наличием суперконтактов. (Рис. 20 (г)).

Функциональная активность переднего брюшка двубрюшных мышц характеризуется относительно нормальным тонусом, который повышается при открывании рта и снижается в положении физиологического покоя. Это свидетельствует о том, что мышцы, прикрепленные к трансплантату изменяют свою миографическую активность в соответствии с функцией, что говорит о их способности к поддержанию нормального тонуса и сокращению.

Пациент К., 26 лет, поступил в клинику с диагнозом: амелобластома нижней челюсти справа (Рис. 21 (а – е), Рис. 22 (а – г), Рис. 23 (а, б)).

Анализ результата: ввиду точной анатомической конгруэнтности подвздошной кости отмечен очень точный воссозданный альвеолярный отросток. Несъемная конструкция была изготовлена без искусственной десны и протезного ложа.

Дентальная имплантация не требовала специальных усилий, и воссозданный альвеолярный отросток позволил установить имплантаты размерами 6х16 мм, причем за 4 месяца образовалась кортикальная пластинка в проекции верхнего полюса подвздошной кости.

При КТ в режиме soft отмечено прикрепление жевательной мускулатуры к воссозданной

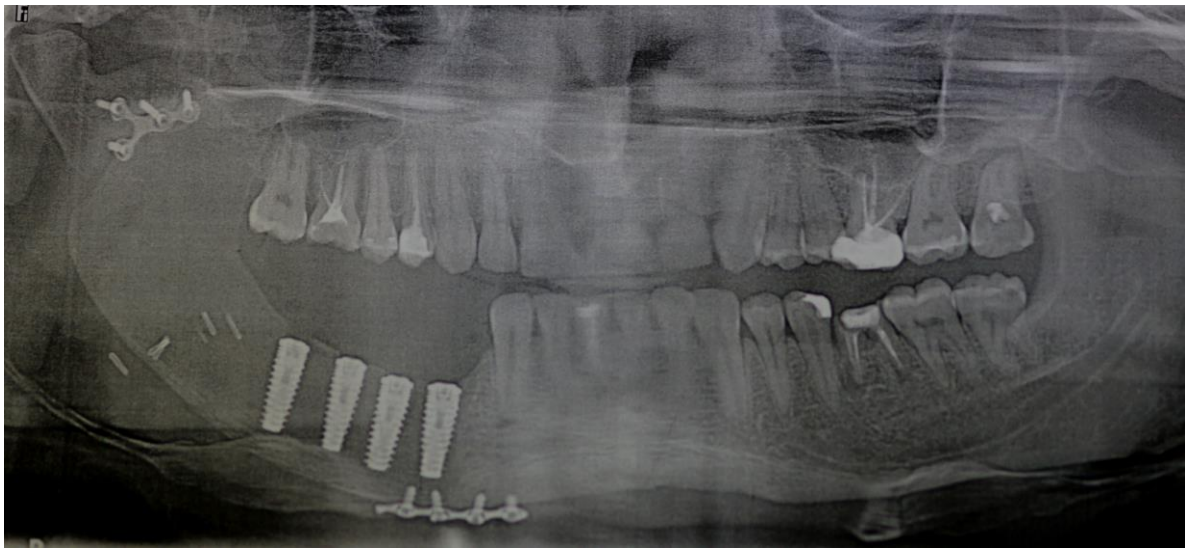

Рис. 24

Рис. 24. Ортопантомограмма.

Визуализируются установленные дентальные имплантаты 6х16 мм в проекции 4.4, 4.5, 4.6, 4.7 зубов.

Рис. 25,а

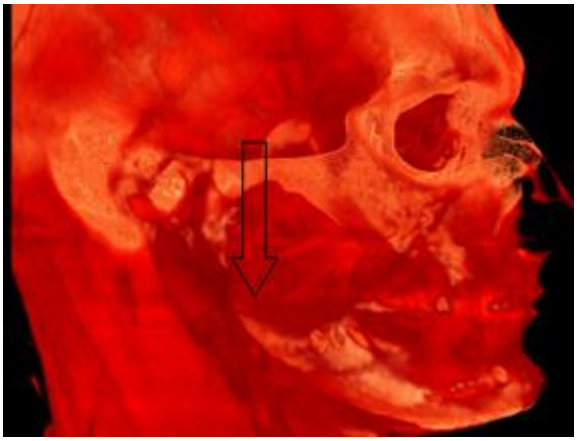

Рис. 25,б

Рис. 25. КТ, режим soft.

Отмечается прикрепление жевательной мускулатуры к подвздошному аутотрансплантату.

ветви нижней челюсти справа (Рис. 25 (а, б)).

Заключение.

Электромиографическое обследование, компьютерная гнатография совместно с КТ дали возможность подтвердить прикрепление мышц к аутотрансплантату и продемонстрировали способность прикрепленных мышц к сокращению и поддержанию мышечного тонуса. Микрохирургическая аутотрансплантация в целях устранения дефектов нижней челюсти является предпочтительной методикой, поскольку при использовании аутокостного трансплантата удается добиться возвращения жевательной функции, близкой к предоперационной. Восстановление функции жевания связано, прежде всего, с прикреплением жевательной мускулатуры к трансплантатам, нормализацией мышечного тонуса, созданием условий для нормализации работы ВНЧС, восстановлением оптимальной окклюзии при рациональном протезировании на имплантатах.

Список литературы:

1. *Агапов В.С., Арутюнов С.Д., Дробышев А.Ю. Применение дентальной имплантации в комплексе реабилитационных мероприятий у больных с дефектами челюстей. Актуальные вопросы детской черепно-лицевой хирургии и нейропатологии. Международный симпозиум, 4-й: Материалы. 2002; 27—28.*

2. *Вербо Е.В., Неробеев А.И. Реконструктивная лица реваскуляризированными аутотрансплантатами – М., «Медицина», 2008.*

3. *Гросс М.Д., Мэтьюс Дж.Д. Нормализация окклюзии / Пер. с англ.—М.: Медицина, 1986.С. 141-194*

4. *Крылов В.С. Микрохирургия в России// Гэотер – Медиа. – 2005. С. 332-386.*

5. *Acland R. Trombus formation in microvascular surgery: an experimental study of the effects of surgical traumosurgery // Surgery - 1973. – Vol. 73, N 5. – P. 766 – 771.*

6. *Beiser I.H., Kanat I.O. Biodegradable internal fixation. A literature review // J. Amer. Pediatr. Med Ass..-1990.Vol. 80, n 2.-P.72-75.*

7. *Bell W.H., Profitt W.R., White R.P. Surgical correction of dentofacial deformities.- Philadelphia, 1980, Vol 2.-P. 910.*

8. *Chau M.N., Jonsson E., Lee K.M. Traumatic neuroma following sagittal mandibular osteotomy // Int. J. Oral Maxillofac. Surg.-1989.-Vol.18,n2.-P.95-98 .*

9. *Collins P.C., Epker B.N. Reverse sagittal split of the mandibular ramus for an unusual deformity // J. Oral Maxillofac. Surg.-1983.-Vol.41,n 8.-P.530-533.*

10. *Doi K., Tominga S., Shibata T. Bone grafts with microvascular anastomosis of vascular pedicle: an experimental study in dogs // J. Bone Joint Surg. Am. – 1977. – Vol. 59, N 6. – P. 809 – 815.*

11. *Fassio E., de Mortillet S., Laulan. Et al. Lambiou de muscle serrarus anterior: indications et sequelles // Ann. Chir. Plast. Esthet. – 1997. – Vol. 44. – P. 175 – 182.*

12. *McLean D.H.. Buncke H.I. Autotransplant of omentum to a large scalp defect, with microsurgical revascularization //Plast. Reconst. Surg- 1972- Vol. 49, N9 3- P. 268-274*

13. *Gateno J., Miloro M., Hendler B.H., Horrow M. The use of ultrasound to determine the position of the mandibular condyle // J. Oral Maxillofac. Surg.- 1993.- Vol.51, n.10.-P.1081-1086.*

14. *Harrii K. Microvascular free flap transfer in reconstructive surgery // Ann. Acad. Med. Singapore. – 1979. – Vol. 8, N 4. – P. 425 – 439.*

15. *James E. Karlson Phisiologic occlusion. Medwest Press, 2009. 26-89 p.*

16. *John A. Hobkirk, Roger M. Watson, Lloyd Searson. Introducing Dental Implants. Churchill Livingstone 2003. 115 - 207*

17. *Watson R M, Welfare R D, Islami A. The difficulties of prosthetic management of edentulous cases with hemimandibulectomy following cancer treatment. J Oral Rehabil 1984; 11: 201-214.*

18. *Zarb G A, Schmitt A. The clinical effectiveness of osseo integrated dental implants; the Toronto study. Part 1 Surgical results. J Prosthet Dent 1990; 63: 451-457.*

ОРИГИНАЛЬНАЯ СТАТЬЯ

МЕТОДИКА ОБРАБОТКИ ДАННЫХ МУЛЬТИСПИРАЛЬНОЙ КОМПЬЮТЕРНОЙ ТОМОГРАФИИ У ПАЦИЕНТОВ С АНОМАЛИЯМИ ЗУБОЧЕЛЮСТНОЙ СИСТЕМЫ

Гордина Г.С.[1], Серова Н.С.[1], Дробышев А.Ю.[2], Глушко А.В.[2], Фоминых Е.В.[1]

1 - ГБОУ ВПО Первый МГМУ им. И.М. Сеченова. Научно-образовательный клинический центр «Гибридных технологий лучевой медицины».
2 – ГБОУ ВПО МГМСУ им. А.И. Евдокимова. Кафедра челюстно-лицевой хирургии.
г. Москва, Россия

Диагностика аномалий развития зубочелюстной системы и планирование ортогнатических операций на сегодняшний день базируется на основании применения лучевых методов исследования таких, как ортопантомография, телерентгенография головы, мультиспиральная компьютерная томография, магнитно-резонансная томография. Несмотря на широкое применение мультиспиральной компьютерной томографии у данной группы пациентов, ни у челюстно-лицевых хирургов, ни у рентгенологов не существует единого стандартизированного подхода к обработке изображений МСКТ.

Цель исследования. Оценить возможности использования и провести систематизацию данных компьютерной томографии. Смоделировать протокол обработки данных компьютерной томографии у пациентов с врожденными аномалиями развития зубочелюстной системы.

Материалы и методы. В исследовании приняли участие 84 пациента (64 пациента с мезиальной окклюзией и 20 пациентов с дистальной окклюзией). Компьютерная томография скелета лица проводилась всем пациентам до хирургического вмешательства. На рабочей станции у всех пациентов проводили построение двух- и трехмерных реконструкций в различных режимах.

Результаты. У всех 84 пациентов (100%) было проведено построение трехмерных реконструкций в мягкотканном и костном режимах, режиме «зубная система», 3D-MIP. У 12 пациентов (14 %), у которых впоследствии планировалось проведение одномоментной ортогнатической операции и риносептопластики, были проведены построения в режиме «воздухоносные пути». Построение двухмерных реконструкций (MPR, curved-MPR) было проведено у всех пациентов (n=84 , 100%).

Выводы. Мультиспиральная компьютерная томография является обязательным и наиболее информативным рентгенологическим методом исследования у пациентов с аномалиями зубочелюстной системы. Для детальной оценки патологии и планирования хирургического лечения необходимо использование как трехмерных, так и двухмерных реконструкций в различных режимах.

Ключевые слова: мультиспиральная компьютерная томография, МСКТ, МСКТ в ЧЛХ, челюстно-лицевая хирургия, ортогнатическая хирургия.

POSTPROCESSING OF MSCT DATA IN PATIENTS WITH DENTOFACIAL ANOMALIES

Gordina G.S.[1], Serova N.S.[1], Glushko A.V.[2], Drobyshev A.U.[2], Fominykh E.V.[1]

1 - I.M. Sechenov First Moscow State Medical University. Scientific-educational clinical center of hybrid technologies in radiology.
2 - A.I. Evdokimov Moscow State Medical and Dental University. Department of maxillofacial surgery.
Moscow, Russia

Nowadays the diagnosis of dentofacial anomalies and orthognathic surgery planning are based on different imaging modalities such as orthopantomography, teleroentgenography, multislice computed tomography and magnetic resonance imaging. Despite the widespread use of multislice computed tomography in this group of patients, neither maxillofacial surgeons, nor radiologists have standardized approach to MSCT image processing.

Aim. To assess the possibilities of MSCT and to systematize the data. To design CT data processing protocol for patients with congenital dentofacial anomalies.

Materials and methods. 84 patients were included in the study (64 patients with mesial and 20 patients with distal malocclusion). Computed tomography of the facial skeleton was performed prior to surgery. We made two- and three-dimensional reconstructions in various

modes.

Results. 3D-MIP and three-dimensional reconstructions were made for all 84 patients (100%) in soft tissue, bone and «dental system» modes. We used additional «airways» mode in 12 patients (14%), who underwent simultaneous orthognathic surgery and rhinoplasty. Two-dimensional reconstructions (MPR and curved-MPR) were performed in all patients (n = 84, 100%).

Conclusion. Multislice computed tomography is mandatory and the most informative diagnostic imaging modality for patients with congenital dentofacial anomalies. It is important to use both three- and two-dimensional reconstructions in various modes for the detailed assessment of pathology and surgical treatment planning.

Keywords: multislice computed tomography, MSCT, MSCT in MFS, maxillofacial surgery, orthognathic surgery.

Среди всех стоматологических заболеваний аномалии развития зубочелюстной системы занимают одно из ведущих мест [1, 2, 3], и до 15 % случаев данная патология требует хирургического лечения (по данным Национального института стоматологии США) [1]. Принципы лечения аномалий развития зубочелюстной системы зависят от степени выраженности и возраста пациента [1, 2, 3], и включают в себя комплексное лечение, состоящее из двух направлений — ортодонтического и хирургического (ортогнатическая операция). При патологии зубной системы зачастую достаточно ортодонтического лечения, но при скелетных формах, когда наблюдается диспропорция развития челюстей, показано ортодонтическое и хирургическое лечение [1, 2, 3].

Хирургическое лечение пациентов с аномалиями зубочелюстной системы состоит в получении правильного окклюзионного соотношения. Для этого проводят остеотомии верхней и/или нижней челюстей с последующим их пе-

1	Этап первичной консультации и составления плана лечения	• сбор анамнеза заболевания • внешний осмотр • стоматологический осмотр • фотографирование • *ортопантомография* • *телерентгенография* • *МРТ ВНЧС (при патологии ВНЧС)*
2	Этап ортодонтического лечения	• изготовление гипсовых моделей зубных рядов • *ортопантомография* • *телерентгенография*
3	Этап госпитализации и предоперационной подготовки	• общеклиническое обследование • стоматологический осмотр • осмотр полости носа • фотографирование • *ортопантомография* • *телерентгенография* • *МСКТ* • изготовления операционных сплинтов
4	Этап раннего послеоперационного периода (до 2-х недель)	• внешний осмотр • стоматологический осмотр • осмотр полости носа • фотографирование • *ортопантомография* • *телерентгенография*
5	Этап позднего послеоперационного периода	• внешний осмотр • стоматологический осмотр • фотографирование • осмотр полости носа • *МСКТ*

Рис. 1. План стандартного протокола клинического обследования пациентов с аномалиями развития зубочелюстной системы на различных этапах комплексного лечения.

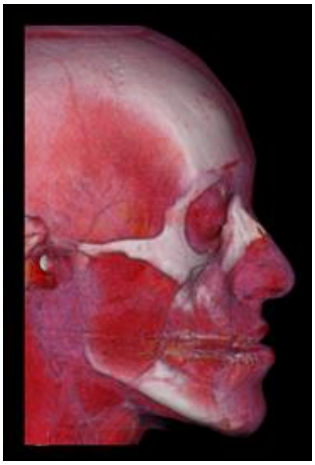

Рис. 2,а

Рис. 2,б

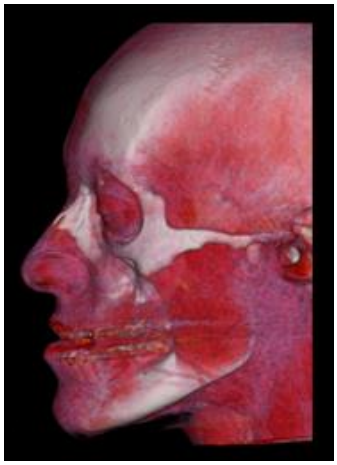

Рис. 2,в

Рис. 2. МСКТ. Трехмерные реконструкции в режиме мягких тканей.

(а - вид справа, б - вид спереди, в - вид слева). Пациентка Е., 40 лет. Диагноз: III класс развития аномалии зубочелюстной системы, мезиальная окклюзия. Врожденная деформация костного и хрящевого отделов носа.

Рис. 3,а

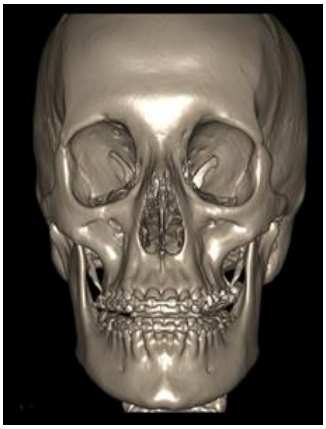

Рис. 3,б

Рис. 3,в

Рис. 3. МСКТ. Трехмерные реконструкции в костном режиме.

(а - вид справа, б - вид спереди, в - вид слева). Пациентка Е., 40 лет. Диагноз: III класс развития аномалии зубочелюстной системы, мезиальная окклюзия. Врожденная деформация костного и хрящевого отделов носа.

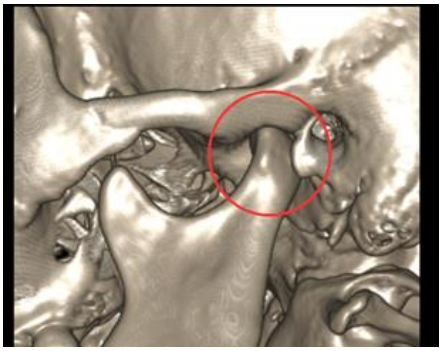

Рис. 4,а

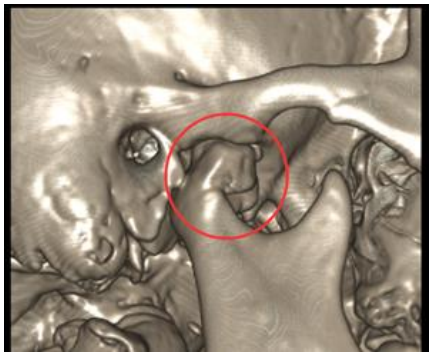

Рис. 4,б

Рис. 4. МСКТ. Трехмерные реконструкции области височно-нижнечелюстных суставов в костном режиме (область сустава выделена внутри красного круга).

а — левый височно-нижнечелюстной сустав, патологии не выявлено. б — правый височно-нижнечелюстной сустав, определяется увеличение размеров и деформация правого мыщелкового отростка нижней челюсти.

Пациентка Д., 37 лет. Диагноз: гиперплазия правого мыщелкового отростка.

ремещением и фиксацией [1, 2]. Ортодонтическое лечение также является обязательным у данной группы пациентов и проводится на предоперационном этапе с целью подготовки зубных рядов и в послеоперационном периоде для коррекции окклюзионных контактов [1, 2, 3].

Для получения оптимального результата хирургического лечения необходима детальная оценка патологии и проведение точных расчетов для последующего перемещения челюстей (планирование хирургического этапа лечения) [1, 2]. Диагностика аномалий развития зубочелюстной системы и планирование ортогнатической операции на сегодняшний день базируется на основании применения лучевых методов исследования таких, как ортопантомография, телерентгенография головы, мультиспиральная компьютерная томография [1, 2, 3] и, при наличии патологии височно-нижнечелюстных суставов, магнитно-резонансная томография [2, 4].

На рисунке 1 представлен план стандартного протокола клинического обследования пациентов с аномалиями развития зубочелюстной системы на различных этапах комплексного лечения [5], где наглядно можно оценить частоту использования лучевых методов обследования и их этапность.

Как видно из плана стандартного клинического обследования пациента с аномалиями развития зубочелюстной системы, лучевые методы обследования представлены достаточно широко и применяются на каждом этапе лечения.

Ортопантомография (ОПТГ) применяется у данной группы пациентов на различных этапах лечения для оценки костной ткани челюстей, состояния зубов, периодонта и парадонта, она дает возможность проследить каналы нижнечелюстных нервов, элементов височно-нижнечелюстных суставов, верхнечелюстных пазух [4, 6, 7]. Данный метод исследования является доступным и относительно дешевым, но не смотря на все эти достоинства, он не лишен недостатков и имеет свои ограничения. ОПТГ дает возможность получить лишь двухмерное изображение, которое является увеличенным, резкость некоторых деталей снижена, возможны артефакты [4, 6, 7]. Для получения качественного изображения очень важно правильное положение пациента во время исследования [4, 6, 7].

Телерентгенография головы (ТРГ) в обязательном порядке выполняется всем пациентам с аномалиями развития зубочелюстной системы на различных этапах лечения. Исследования проводят в прямой и боковой проекциях. ТРГ дает возможность оценить анатомию лицевого скелета [1, 4, 6, 8], провести планирование и оценку ортодонтического и хирургического этапов лечения [1, 2, 3, 9, 10]. Для планирования лечения пациентов с аномалиями зубочелюстной системы на основании данных ТРГ проводят цефалометрический анализ, который заключается в расчете угловых и линейных величин между различными мягкотканными и твердотканными точками [1, 2, 3, 9, 10]. На сегодняшний день различными фирмами разработаны специальные программные обеспечения для проведения цефалометрического анализа. ТРГ также является доступным и относительно дешевым методом исследования, но имеет ограничения: изображение является суммационным и двухмерным [4, 6, 9, 10]. Для получения качественного изображения очень важно правильное положение пациента во время исследования, так как точность проводимого цефалометрического анализа во многом зависит от качества выполненного снимка.

Мультиспиральная компьютерная томография (МСКТ) занимает все более прочные позиции в протоколе обследования пациентов с аномалиями зубочелюстной системы. При данном виде исследования врач получает изображение в реальном масштабе и имеет возможность визуализировать костные и мягкотканные структуры головы не только в двухмерном, но и трехмерном видах [4, 8, 10, 11]. Также МСКТ дает возможность точно оценить линейные, объемные, угловые величины, рентгенологическую плотность [10, 11, 12, 13]. К недостаткам МСКТ относят высокую стоимость исследования и высокую лучевую нагрузку.

На сегодняшний день, несмотря на все более широкое применение МСКТ в диагностике и планировании хирургического лечения пациентов с аномалиями развития зубочелюстной системы, у челюстно-лицевых хирургов не существует единого подхода к применению данных компьютерной томографии [11, 12, 13]. Эта же проблема касается и рентгенологов, так как не разработаны единые стандартизированные протоколы обработки и описания данных МСКТ пациентов с аномалиями развития зубочелюстной системы.

Цель исследования.

Оценить возможности использования и провести систематизацию данных компьютерной томографии. Смоделировать протокол обработки данных компьютерной томографии у пациентов с врожденными аномалиями развития зубочелюстной системы.

Материалы и методы исследования.

Было обследовано 84 пациента с аномалиями развития зубочелюстной системы (среди них 63 женщины (75%) и 21 мужчина (25%)). Возраст пациентов составил от 16 до 45 лет, средний возраст - 25 лет. В зависимости от типа окклюзии в сагиттальной плоскости пациен-

Рис. 5,а

Рис. 5,б

Рис. 5. МСКТ. Трехмерные реконструкции области височно-нижнечелюстных суставов (область сустава выделена внутри красного круга).

а — левый височно-нижнечелюстной сустав, патологии не выявлено. б — правый височно-нижнечелюстной сустав, определяется увеличение размеров и деформация правого мыщелкового отростка нижней челюсти.

Пациентка Д., 37 лет. Диагноз: гиперплазия правого мыщелкового отростка.

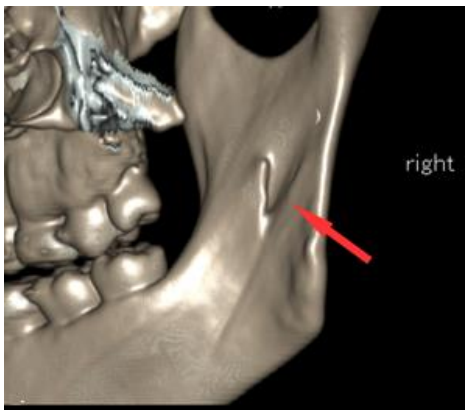

Рис. 6,а

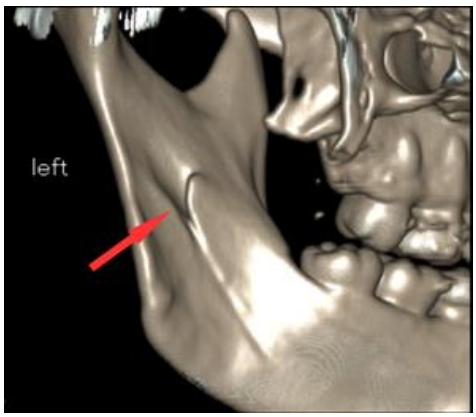

Рис. 6,б

Рис. 6. МСКТ. Трехмерные реконструкции в костном режиме.

Определяются нижнечелюстные отверстия каналов правого (а) и левого (б) нижнечелюстных нервов (указаны стрелками).

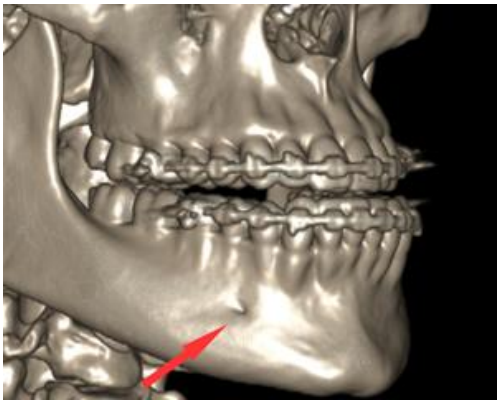

Рис. 7,а

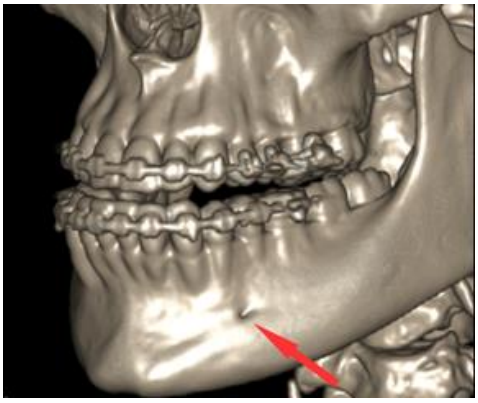

Рис. 7,б

Рис. 7. МСКТ. Трехмерные реконструкции в костном режиме.

Определяются подбородочные отверстия каналов правого (а) и левого (б) нижнечелюстных нервов (указаны стрелками).

ты были разделены следующим образом: с дистальной окклюзией - 20 человек (24 %), с мезиальной окклюзией - 64 человека (76%). У 16 пациентов (19%) из обеих групп наблюдалась несимметричная деформация челюстей. Всем пациентам (n=84; 100%) в последствие были выполнены двучелюстные операции (остеотомия верхней челюсти по типу Ле Фор I, межкортикальная остеотомия нижней челюсти). 12 пациентам (14%) выполнялась гениопластика, также 12 пациентам (14%) проводили риносептопластику.

Всем пациентам (n=84; 100%) до хирургического лечения была проведена мультиспиральная компьютерная томография лицевого скелета. МСКТ выполнялась на аппарате Toshiba Aquilion ONE с 320 рядами детекторов. Исследование выполнялось в положении пациента лежа на спине, плоскость физиологической горизонтали располагалась параллельно плоскости томографии. Исследование проводилось в положении закрытого рта. Для правильного положения головы использовался головной фиксатор и предварительная световая разметка. Технические характеристики томографирования: mAs - 100-120, kV - 120. Толщина среза - 0,5 мм. КТ выполняли в спиральном и в объемном режимах (зона исследования не более 16 см за один оборот трубки). Использовали костную (толщина среза 0,5 мм) и мягкотканную (толщина среза 1 мм) реконструкции.

На рабочей станции проводилась обработка полученных данных с построением трехмерных и двухмерных реконструкций.

Трехмерные реконструкции давали возможность оценить строение лицевого скелета в целом, что крайне важно при данной патологии, особенно у пациентов с несимметричными деформациями. На основании трехмерных реконструкций с помощью специальных компьютерных программ у 16 пациентов (19%) проводили виртуальные операции для планирования предполагаемых твердотканных и мягкотканных перемещений.

Двухмерные реконструкции давали возможность оценить структуру костной ткани челюстей, состояние зубов, периодонта, парадонта, анатомию хода каналов нижнечелюстных нервов, височно-нижнечелюстные суставы, околоносовые пазухи, полость носа.

Наиболее информативные изображения (трехмерные, двухмерные реконструкции) выносились рентгенологом на снимки, их данные использовались челюстно-лицевым хирургом на этапе повторной консультации и, при необходимости, во время хирургического вмешательства. Исследование записывалось на диск в формате DICOM, данные использовались хирургом для детальной оценки патологии, планирования хирургического этапа лечения, проведения виртуальных операций.

Результаты исследования.

Мультиспиральная компьютерная томография была выполнена всем пациентам (n=84, 100%) до хирургического лечения.

В процессе обработки полученных данных всем пациентам (n=84, 100%) было выполнено построение трехмерных реконструкций, использовались следующие режимы:

1. Режим мягких тканей (Рис. 2 (а – в)). Построение изображений в режиме мягких тканей проводилось всем пациентам анфас и в профиль (с правой и левой стороны) (n=84, 100%).

Данный режим использовался для анализа пропорций и профиля лица, оценки симметричности жевательных мышц.

2. Костный режим (Рис. 3 (а – в)). Построение изображений в костном режиме проводилось всем пациентам анфас и в профиль (с правой и левой стороны) (n=84, 100%).

Данный режим использовался для оценки костных структур лицевого скелета, оценки особенностей зубочелюстной аномалии.

Также у всех пациентов (n=84, 100%) в костном режиме проводилось построение области височно-нижнечелюстных суставов для визуальной оценки их формы, размеров, расположения головки мыщелкового отростка нижней челюсти относительно суставной ямки (Рис. 4 (а, б), Рис. 5 (а, б)).

У всех пациентов в обязательном порядке в костном режиме проводилось построение нижнечелюстных и подбородочных отверстий каналов нижнечелюстных нервов. Их четкая локализация очень важна во избежание повреждения нижнечелюстных нервов во время операции (межкортикальная остеотомия нижней челюсти) (Рис. 6 (а, б), 7 (а, б)). Для оценки хода самих каналов нижнечелюстных нервов использовались двухмерные реконструкции в режиме криволинейных реконструкций (curved-MPR) (Рис. 8 (а, б))

3. Режим «зубная система» (Рис. 9 (а, б)). Построение изображений в режиме «зубная система» проводилось всем пациентам анфас и в профиль (с правой и левой стороны) (n=84, 100 %).

Данный режим использовался для оценки формы, размеров и положения зубов. При выявлении дистопированных ретенированных зубов данный режим давал возможность не только четко локализавать сам зуб, но и оценить его расположение относительно корней рядом расположенных зубов.

4. Режим «воздухоносные пути» (Рис. 10 (а)). Построение изображений в режиме «воздухоносные пути» было выполнено только пациентам, у которых планировалось проведение одномоментной ортогнатической операции и ри-

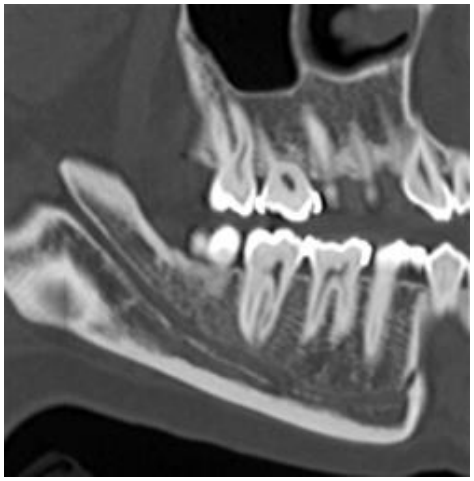

Рис. 8,а

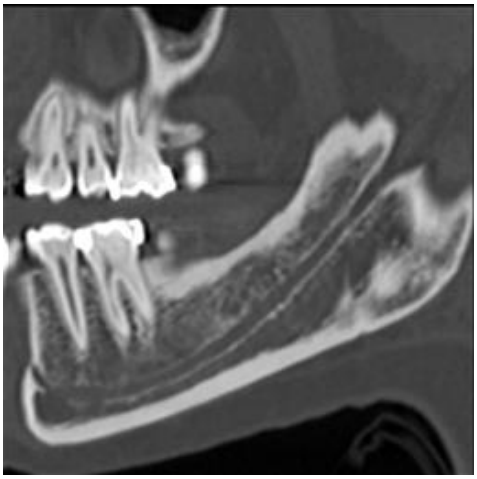

Рис. 8,б

Рис. 8. МСКТ. Криволинейные реконструкции (curved-MPR) каналов правого (а) и левого (б) нижнечелюстных нервов.

Рис. 9,а

Рис. 9,б

Рис. 9. МСКТ. Трехмерные реконструкции в режиме «зубная система» (а — вид слева, б — вид спереди).

Пациентка Э., 26 лет. Диагноз: III класс развития аномалии зубочелюстной системы, мезиальная окклюзия. Определяется дистопированный ретенированный зуб на уровне корней 21-24 зубов.

Рис. 10,а

Рис. 10,б

Рис. 10. МСКТ. Трехмерные реконструкции. Режим «воздухоносные пути» (а - вид спереди, б - вид сбоку).

Пациентка М., 28 лет. Диагноз: II класс развития аномалии зубочелюстной системы, дистальная окклюзия. Врожденная деформация костного и хрящевого отделов носа.

носептопластики (n=12, 14%). Данный режим использовался для визуальной оценки верхних дыхательных путей, околоносовых синусов.

5. Режим 3-Д проекции максимальной интенсивности (3D-MIP) (Рис. 10 (б)). Построение изображений в режиме 3D-MIP проводилось всем пациентам (n=84, 100%). Данный режим использовался для создания изображения-аналога телерентгенограммы и впоследствии применялся для проведения цефалометрического анализа. Достоинством данного режима является возможность выставить структуры лицевого скелета максимально ровно относительно друг друга, что снижает возможность ошибок при проведении расчетов.

В процессе обработки данных МСКТ всем пациентам (n=84, 100 %) было выполнено построение двухмерных реконструкций, использовались следующие режимы:

1. Мультипланарные реконструкции (MPR) в аксиальной, коронарной, сагиттальной и косых плоскостях. Данный режим использовался для оценки височно-нижнечелюстных суставов (ВНЧС), околоносовых синусов, полости носа, отдельных зубов.

Мультипланарные реконструкции височно-нижнечелюстных суставов (ВНЧС) строились у всех пациентов (n=84, 100%), количество изображений варьировало в зависимости от патологии (Рис. 11 (а - г)). Данный режим использовался для оценки размеров, формы, костной структуры суставной ямки, головки мыщелкого отростка нижней челюсти, для оценки суставной щели. При необходимости (n=6, 7%) дополнительно проводили исследование с открытым ртом для оценки степени и направления смещения суставной головки относительно суставного бугорка.

Мультипланарные реконструкции околоносовых синусов и полости носа строились только у пациентов с выявленными изменениями (n=60, 71%), количество изображений варьировало в зависимости от патологии.

Мультипланарные реконструкции зубов строились только у пациентов с выявленными изменениями (n=70, 83%), количество изображений варьировало в зависимости от патологии (Рис. 12 (а – в)). Обязательно проводилась нумерация выведенного зуба (например, 14).

2. Криволинейные реконструкции (curved-MPR). Данный режим использовался для оценки каналов нижнечелюстных нервов на всем протяжении (Рис. 8), верхней и нижней челюстей (панорамная картина зубной системы) (Рис. 13 (а, б)). Построение криволинейных реконструкций проводилось у всех обследованных пациентов (n=84, 100%).

Обсуждение полученных результатов.

На основании проведенного исследования, мы пришли к выводу, что мультиспиральная компьютерная томография на сегодняшний день является наиболее полным методом обследования пациентов с аномалиями зубочелюстной системы. В отличие от телерентгенографии и ортопантомографии, мультиспиральная компьютерная томография позволяет визуализировать структуры лицевого скелета в трехмерном объемном виде, что дает возможность челюстно-лицевому хирургу оценить саму зубочелюстную аномалию (особенности формы и размеров челюстей, симметричность поражения, тип окклюзии зубных рядов, особенности зубов, состояние височно-нижнечелюстных суставов), а также спланировать хирургический этап лечения (оценка расположения каналов нижнечелюстных нервов, цефалометрический анализ, проведение виртуальных операций).

В протоколе обработки и описания данных МСКТ пациентов с врожденными зубочелюстными аномалиями для получения полной картины патологии является необходимым использование трехмерных и двухмерных реконструкций. Они дают возможность детально оценить структуру челюстей, зубов, состояние височно-нижнечелюстных суставов, околоносовых синусов, полости носа, а также проследить ход каналов нижнечелюстных нервов на всем протяжении.

Выводы.

Мультиспиральная компьютерная томография на сегодняшний день является обязательным и наиболее информативным рентгенологическим методом исследования у пациентов с аномалиями зубочелюстной системы и должна быть проведена на этапе подготовки к хирургическому этапу лечения. Для детальной оценки патологии и планирования хирургического лечения необходимо использование как трехмерных, так и двухмерных реконструкций в различных режимах.

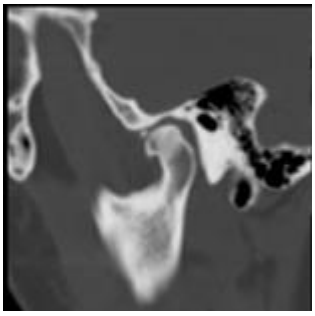

Рис. 11,а

Рис. 11,б

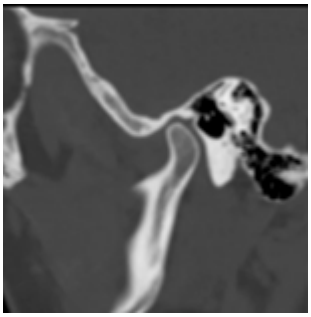

Рис. 11,в

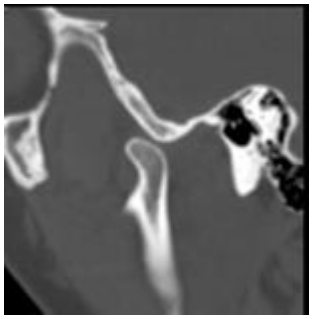

Рис. 11,г

Рис. 11. МСКТ. Мультипланарные реконструкции (MPR) височно-нижнечелюстных суставов. Косо-сагиттальные проекции.

а - правый ВНЧС в положении привычной окклюзии; б - правый ВНЧС в положении открытого рта; в - левый ВНЧС в положении в положении привычной окклюзии; г - левый ВНЧС в положении открытого рта. Пациентка Д., 37 лет. Диагноз: Гиперплазия правого височно-нижнечелюстного сустава.

Рис. 12,а

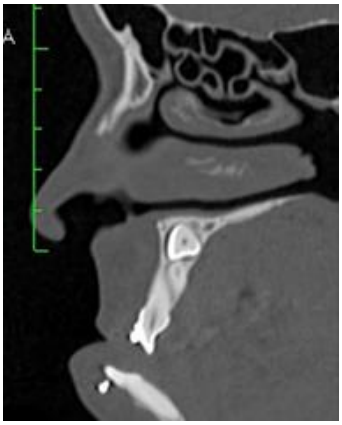

Рис. 12,б

Рис. 12,в

Рис. 12. МСКТ. Мультипланарные реконструкции (MPR) зубов.

(а - аксиальная, б -сагиттальная, в - коронарная проекции области ретенированного дистопированного зуба).

Пациентка Э., 24 года. Диагноз: III класс скелетной аномалии развития челюстей, мезиальная окклюзия, чрезмерное развитие нижней челюсти.

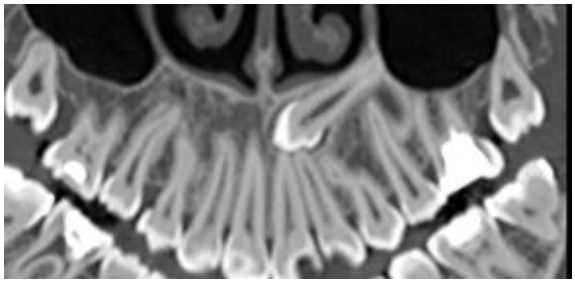

Рис. 13,а

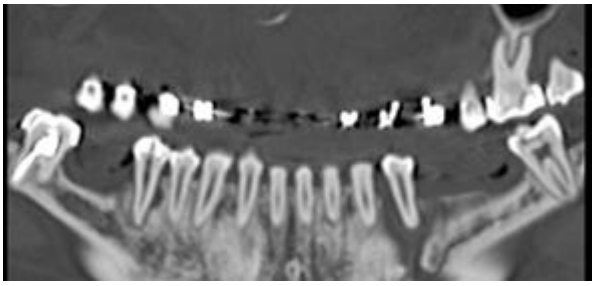

Рис. 13,б

Рис. 13. МСКТ.

(а - криволинейная реконструкция (curved-MPR) верхней челюсти).

Пациентка Э., 24 года с врожденной зубочелюстной аномалией. Определяется дистопированный ретенированный зуб у корней 21-24 зубов.

б - криволинейная реконструкция (curved-MPR) нижней челюсти. Пациентка М., 25 лет, с врожденной зубочелюстной аномалией. Определяется частичная вторичная адентия.

Список литературы:

1. *Дробышев А.Ю., Анастассов Г. Основы ортогнатической хирургии. — Москва: Печатный город, 2007. — 55 с.*

2. *Проффит У.Р. Современная ортодонтия. Перевод с английского. — М.: МЕДпресс-информ, 2006. — 559 с.*

3. *Персин Л.С. Ортодонтия. Современные методы диагностики зубочелюстно-лицевых аномалий. — Москва: ООО «ИЗПЦ «Информкнига», 2007. — 248 с.*

4. *Паслер А.Ф., Виссер Х. Рентгенодиагностика в практике стомалога. Пер. с нем. яз. — М.: МЕДпресс-информ, 2007. — 352 с.*

5. *Глушко А.В. Оценка морфометрических изменений верхних дыхательных путей у больных при проведении ортогнатических операций. Дис. … к.м.н. — М., 2013.- 245 с.*

6. *Рентгенодиагностика в стоматологии / Под ред. Рабухиной Н.А., Аржанцева А.П. — М.: Медицина, 1999. — 452 с*

7. *Аржанцев А.П. Диагностические возможности компьютерной ортопантомографии. Учебно-методические рекомендации. — М.: "Перемена", 2006. — 21 с.*

8. *Larheim T.A., Westesson P.-L. Maxillofacial imaging. — Springer, 2008. — 400 p.*

9. *Quintero J.C., Trosien A., Hatcher D., Kapila S. Craniofacial imaging in orthodontics: historical pespective, current status, and future developments // Angle orthod. — 1999. — Vol. 69. — P. 491-506.*

10. *Bholsithi W., Tharanon W., Chintakanon K., Komolpis R., Sinthanayothin C. 3D vs. 2D cephalometric analysis comparisons with repeated measurements from 20 Thai males and 20 Thai females // Biomed Imaging Interv J. — 2009. — Vol. 5(4) — P. 21-32*

11. *Rossini G., Cavallini C., Cassetta M., Barbato E.. 3D cephalometric analysis obtained from computed tomography. Review of the literature // Ann Stomatol (Roma). — 2011. — Vol. 2. — P. 31-39.*

12. *Gateno J., Xia J.J., Teichgraeber J.F. A New Three-Dimensional Cephalometric Analysis for Orthognathic Surgery // J Oral Maxillofac Surg. — 2012. — Vol. 69. — P. 606-622.*

13. *Rooppakhun S., Piyasin S., Sitthiseriprati K, Ruangsitt C., Khongkankong W. 3D CT Cephalometric: A Method to Study Cranio-Maxillofacial Deformities // Papers of Technical Meeting on Medical and Biological Engineering. — 2006. — Vol. 6. — N. 75-94. — P. 85-89.*

ОРИГИНАЛЬНАЯ СТАТЬЯ

ПОСЛЕОПЕРАЦИОННЫЕ ИЗМЕНЕНИЯ И ГИПОГЕНЕЗИЯ ВЕРХНЕЧЕЛЮСТНЫХ ПАЗУХ: ДИФФЕРЕНЦИАЛЬНО-ДИАГНОСТИЧЕСКИЕ КРИТЕРИИ ПРИ КОМПЬЮТЕРНОЙ ТОМОГРАФИИ

Пискунов И.С.[1], Бобрышев С.В.[2], Казначеев В.И.[2], Швачко Н.А.[2]

В статье содержится краткий обзор литературы по проблеме послеоперационных изменений структуры и морфологии верхнечелюстных пазух. Работа содержит результаты анализа компьютерных томограмм околоносовых пазух 27 пациентов с ранее выполненной операцией Колдуэлла-Люка. Выполнен сравнительный анализ послеоперационных изменений верхнечелюстной пазухи и одного из вариантов анатомического строения, а именно гипогенезии.

1 – ГБОУ ВПО Курский государственный медицинский университет.
2 – БМУ Курская областная клиническая больница.
г. Курск, Россия

Ключевые слова: верхнечелюстная пазуха, эндоскопическая гайморотомия, фиброзирующий синусит, гипогенезия верхнечелюстной пазухи, компьютерная томография.

POSTOPERATIVE CHANGES AND HYPOGENESIS OF MAXILLARY SINUSES: COMPUTED TOMOGRAPHIC DIFFERENTIAL DIAGNOSTIC CRITERIA

Piskunov I.S.[1], Bobryshev S.V.[2], Kaznacheev V.I.[2], Shvachko N.A.[2]

This article provides a brief literature review of postoperative changes in the structure and morphology of maxillary sinuses. We analyzed CT scans of the paranasal sinuses of 27 patients who had Caldwell-Luc surgery. We made a comparative analysis of postoperative changes of the maxillary sinus and one of the variants of anatomical structure, namely hypogenesis.

1 - Kursk State Medical University.
2 - Budget medical university "Kursk Regional Clinical Hospital".
Kursk, Russia

Keywords: maxillary sinus, endoscopic maxillary sinusotomy, fibrosing sinusitis, hypogenesis of maxillary sinus, computed tomography.

Воспалительные заболевания околоносовых пазух являются одной из самых актуальных проблем оториноларингологии. Среди больных, находящихся на лечении в оториноларингологических стационарах, от 15 до 36% составляют пациенты, страдающие синуситами [1], большинству из которых показано оперативное лечение в объеме согласно каждой конкретной клинической ситуации.

В последние десятилетия в ринохирургии все большую популярность завоевывают хирургические вмешательства, выполняемые с минимальной степенью инвазивности - функциональные эндоскопические операции, которые стали альтернативой расширенным радикальным.

Хирургические вмешательства на околоносовых пазухах предполагают частичное или полное удаление слизистой оболочки. Известно, что после операции происходит выраженное снижение числа ресничек мерцательного эпителия, сохранение признаков острого и хронического воспаления, снижение числа серозных желез, увеличение числа бокаловидных клеток. Результатом радикального удаления слизистой оболочки является застой секрета в верхнечелюстных пазухах, пролиферация фиброзной ткани и развитие процесса рубцевания, который, в конечном итоге, ведет к облитерации пазух.

При обострении воспалительного процесса в ранее радикально оперированной верхнечелюстной пазухе могут развиться три варианта хронического гайморита: продуктивный, гранулирующий с формированием полипов и фиброзирующий [2].

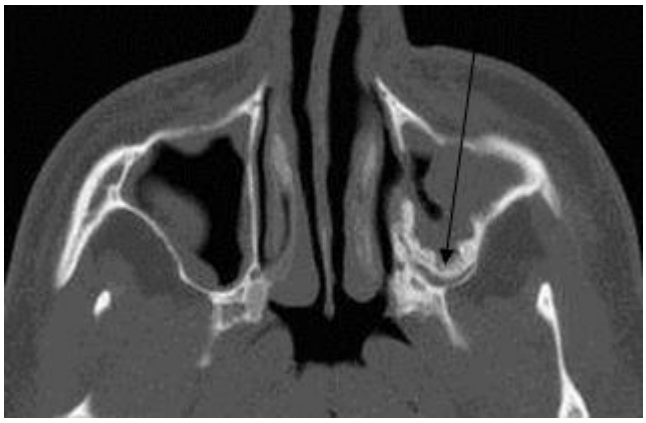

Рис. 1. КТ околоносовых пазух, аксиальная реконструкция.

Послеоперационные изменения левой верхнечелюстной пазухи. Пазуха уменьшена в объеме, заполнена рубцовой и полипозной тканью, оссификаты в тканях по задней стенке пазухи (стрелка).

Хронический продуктивный гайморит характеризуется появлением участков плоского эпителия, базальная мембрана в участках изменившегося эпителия утолщена и гиалинизирована. При хроническом гранулирующем гайморите на изменение эпителия и собственной пластинки оказывает влияние аллергический компонент. Этот тип воспаления при обострении характеризуется преобладанием в экссудате эозинофилов, высокой степенью сосудистой проницаемости на фоне полнокровия с явлениями плазморрагии сосудов микроциркуляции, формированием в собственной пластинке лимфоидных фолликулов, гиперплазией слизистых желез. Характерными признаками фиброзирующего гайморита являются клеточная пролиферация с преобладанием фибробластов, склероз сосудов различного калибра и атрофия желез [2].

Цели работы.

1) Изучить послеоперационные изменения верхнечелюстных пазух по данным компьютерной томографии.

2) Определить дифференциально-диагностические критерии гипогенезии и послеоперационных изменений верхнечелюстных пазух.

Методы и материалы исследования.

Нами проведен анализ результатов компьютерной томографии околоносовых пазух у 923 пациентов, прошедших исследование в отделении компьютерной томографии областной клинической больницы города Курска за 2005-2012 годы. В зону исследования входили верхнечелюстные пазухи, а также прилежащие структуры (полость носа, орбиты, ячейки решетчатой кости). Исследование выполнялось в коронарной и аксиальной проекциях. Во время исследования была выявлена группа больных (31 пациент) с послеоперационными изменениями верхнечелюстных пазух.

Результаты исследования и их обсуждение.

При анализе компьютерных томограмм 31 пациента после ранее выполненной радикальной операции по Колдуэллу-Люку нами были выделены наиболее характерные признаки послеоперационных изменений верхнечелюстных пазух: утолщение костных стенок синуса, уменьшение объема и деформация пазухи, наличие дефекта в передней и медиальной стенках пазухи, увеличение объема мягких тканей по внутренней поверхности синуса (что могло быть обусловлено утолщением слизистой оболочки или рубцовыми изменениями). В 7 случаях (22,6%) в указанных структурах наблюдались высокоплотные включения, соответствующие плотности кальция (Рис. 1).

Уменьшение объема пазухи при этом наблюдалось в 9 случаях из общего числа проанализированных компьютерных томограмм

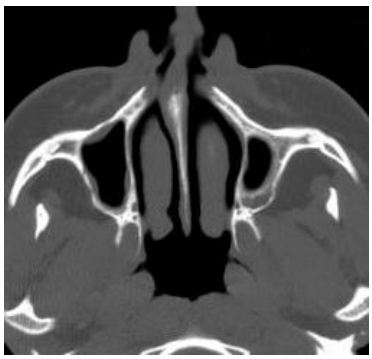

Рис. 2,а

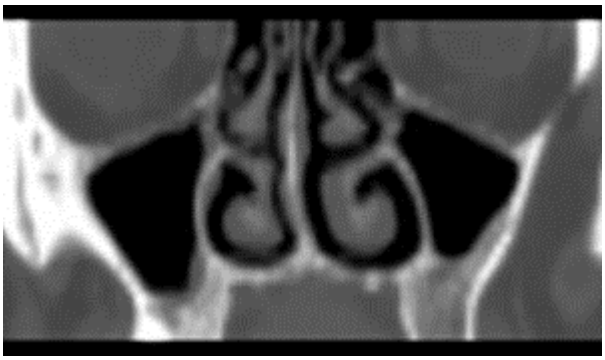

Рис. 2,б

Рис. 2. КТ околоносовых пазух, аксиальная реконструкция.

Послеоперационные изменения левой верхнечелюстной пазухи. Пазуха уменьшена в объеме, заполнена рубцовой и полипозной тканью, оссификаты в тканях по задней стенке пазухи (стрелка).

(29,2%). Врожденная асимметрия верхнечелюстных пазух встречается довольно редко, а именно при гипогенезии одной из пазух. Как известно, в этом случае процесс пневматизации верхнечелюстной пазухи останавливается на стадии постэмбрионального развития, которая предшествует второму прорезыванию зубов [2]. Такая компьютерно-томографическая картина может напоминать послеоперационные изменения синуса, что в некоторых случаях вызывает диагностические затруднения [3]. По нашим наблюдениям по результатам КТ для неразвитой верхнечелюстной пазухи характерны: небольшие размеры, форма ее, как правило, сохранена, костные стенки утолщены за счет губчатого вещества, корковый слой имеет обычную толщину. Особенно характерно утолщение нижней стенки, за счет чего дно синуса располагается выше дна носовой полости [3, 4]. Очень часто можно наблюдать вогнутость передней стенки пазухи и увеличение глубины собачьей ямки, расширение нижнего, а часто и среднего носового хода на стороне аномалии (Рис. 2 (а, б)).

Внутренний контур костных стенок синуса ровный и четкий, что отличает гипогенезию от объемных изменений пазухи при фиброзном синусите, при котором формируются очаги метапластического костеобразования в толще фиброзной ткани [5] (Рис. 1).

В очень редких случаях может встречаться ситуация, при которой имеет место сочетание гипогенезии пазухи с послеоперационными изменениями. Мы наблюдали трех пациентов, у которых ранее выполнялась операция на неразвитой верхнечелюстной пазухе. В этом случае имелось сочетание признаков, характерных для обоих этих состояний. На компьютерных томограммах, помимо уменьшения в размерах левой верхнечелюстной пазухи, определялся ряд признаков, характерных для гипогенезии: утолщение стенок (преимущественно нижней), углубление собачьей ямки, расширение нижнего носового хода. При этом наблюдались признаки проведенной ранее операции – костный дефект медиальной стенки, патологические «мягкие ткани» вдоль внутреннего контура с наличием «нежных» костных включений (Рис. 3 (а, б)).

Конечно, в каждом случае одностороннего уменьшения объема максиллярного синуса необходимо обращаться к анамнестическим данным пациента, однако наличие указания на операцию в анамнезе не должно являться решающим для дифференциальной диагностики гипогенезии с последствиями оперативного вмешательства на ней, учитывая возможность их сочетания.

Выводы.

1) Наиболее характерными признаками ранее выполненной радикальной операции на верхнечелюстной пазухе, выявляемыми при КТ, являются: уменьшение объема пазухи, утолщение ее костных стенок, утолщение внутренних мягкотканых структур за счет гиперплазии слизистой или рубцовых изменений с участками метапластического костеобразования, наличие дефекта в передней или медиальной стенках пазухи.

2) Послеоперационные изменения верхнече-

Рис. 3,а

Рис. 3,б

Рис. 3. КТ околоносовых пазух, аксиальная реконструкция (а, б). Больная С., 52 года.

Левая верхнечелюстная пазуха уменьшена в объеме, нижняя стенка ее утолщена (белая стрелка), в медиальной стенке – послеоперационный костный дефект (длинная черная стрелка); полость заполнена патологическим содержимым с тонкими костными включениями вдоль внутреннего контура (короткая черная стрелка).

люстных пазух при КТ сходны с вариантом анатомического строения (гипогенезией). В каждом случае асимметричного уменьшения объема максиллярного синуса необходимо, с учетом анамнестических данных пациента, для дифференциальной диагностики гипогенезии с последствиями оперативного вмешательства внимательно анализировать полученные томограммы с целью выявления симптомов, характерных для каждого из этих состояний.

Список литературы:

1. *Рязанцев С. В., Захарова Г. П., Науменко Н. Н. Принципы этиопатогенетической терапии острых синуситов: Метод. рек. СПб., 2005. 38 с.*

2. *Танфильев Д.Е. Возрастные особенности гайморовых пазух. Л.: Медицина, 1964. 134 с.*

3. *Пискунов И. С. Компьютерная томография в диагностике заболеваний полости носа и околоносовых пазух. Курск, 2002. 192 с.*

4. *Пискунов С. З., Пискунов Г. З. Диагностика и лечение воспалительных процессов слизистой оболочки носа и околоносовых пазух. Воронеж: Изд. Воронежского университета, 1991. 181 с.*

5. *Анютин Р. Г. и соавт. Послеоперационные изменения в верхнечелюстных пазухах у больных с рецидивом ранее оперированного хронического гайморита. //Российская ринология. 2002. №4. С. 10-13.*

ОРИГИНАЛЬНАЯ СТАТЬЯ

ПРИМЕНЕНИЕ ДАННЫХ МСКТ ДЛЯ ЭСТЕТИЧЕСКОЙ ОЦЕНКИ ФОРМЫ НОСА

Глушко А.В.[1], Дробышев А.Ю.[1], Гордина Г.С.[2], Серова Н.С.[2], Фоминых Е.В.[2]

1 – ГБОУ ВПО МГМСУ им. А.И. Евдокимова. Центр стоматологии и челюстно-лицевой хирургии. Кафедра челюстно-лицевой хирургии.
2 - ГБОУ ВПО Первый МГМУ им. И.М. Сеченова. Научно-образовательный клинический центр «Гибридных технологий лучевой медицины» г. Москва, Россия

Особенностью хирургического лечения пациентов с аномалиями развития зубочелюстной системы является перемещение структур скелета лица для достижения оптимального соотношения функции и эстетики. В силу своей простоты исполнения, основным методом оценки эстетических показателей является фотометрия. Редко когда можно встретить работы посвященные вопросам оценки эстетических показателей по данным компьютерной томографии. Мультиспиральная компьютерная томография входит в стандартный протокол до- и послеоперационного обследования данной группы пациентов и, по нашему мнению, ее данные могут быть использованы для сравнительной оценки эстетических показателей.

Цель исследования.

Используя данные МСКТ, оценить форму носа в профиль до и после хирургического лечения. Сравнить результаты и проанализировать наличие и степень выраженности изменений. Оценить возможность применения данных мультиспиральной компьютерной томографии для оценки эстетической составляющей.

Материалы и методы.

В исследовании приняли участие 50 пациентов (36 пациентов с мезиальной окклюзией и 14 пациентов с дистальной окклюзией). Всем пациентам были проведены двучелюстные операции, а 12 в этот же этап была проведена ринопластика. Компьютерная томография скелета лица проводилась до начала лечения и через 6 месяцев после хирургического вмешательства всем пациентам. Для проведения анализа формы носа в профиль использовались данные МСКТ в формате DICOM, которые загружались в среду программы Osirix 5.5 (© Antoine Rosset, 2014). Анализ проводился с использованием цветовой схемы.

Результаты.

Использование оригинальных данных МСКТ (DICOM файлов) и специального программного обеспечения позволяет наиболее точно выставить необходимую проекцию и провести расчеты и анализ. Особенности данного метода способствуют уменьшению частоты ошибок и значительно повышают точность проводимого исследования.

Выводы.

Данные МСКТ могут с большим успехом использоваться для оценки эстетических параметров лица.

Ключевые слова: МСКТ в ЧЛХ, лучевая диагностика ЧЛО, МСКТ скелета лица, зубочелюстные аномалии, ортогнатическая хирургия, ринопластика.

AESTHETIC ANALYSIS OF NOSE SHAPE USING MULTI-SLICE COMPUTER TOMOGRAPHY DATA

Glushko A.V.[1], Drobyshev A.U.[1], Gordina G. S.[2], Serova N.S.[2], Fominykh E.V.[2]

1 - Moscow State University of Medicine and Dentistry. Department of maxillofacial surgery.
2 - I.M. Sechenov First Moscow State Medical University. Scientific-educational clinical center of hybrid technologies in radiology.
Moscow, Russia.

Feature of surgical treatment of patients with malocclusion is to move the facial skeleton structures to achieve the optimum ratio of function and aesthetics. Due to its simplicity, the main method of evaluation in aesthetic is photometry. There are only few researches you can found on issues of aesthetic evaluation indicators using multi-slice computer tomography (MSCT) data. MSCT is standard protocol in pre- and postsurgical examination of this group of patients and in our opinion its data can be successfully used for comparative evaluation of aesthetic performance.

The Purpose of the Study.

By using MSCT data to evaluate the shape of the nose's profile before and after surgical treatment. Compare the results and analyze the presence and severity of changes. Evaluate the possibility of using MSCT data to assess the aesthetic component.

Materials and Methods.

There were 50 patients (36 patients with mesial and 14 with distal malocclusion). In all patients was used surgery approach with both jaws, and in 12 on the same stage was performed rhinoplasty. MSCT of the facial skeleton was carried out before treatment and 6 months after surgery in all patients. To analyze the form of nose's profile we used DICOM data, which is loaded into the Osirix 5.5 (© Antoine Rosset, 2014) software. Analysis was performed using a color scheme.

Results.

Using of the original MSCT data and special software give us the ability for the most accurate plane and perform necessary calculations and analysis. Given the characteristics of the method and its ability to provide data in true size, it's reduces the frequency of errors and greatly improves the accuracy of ongoing research.

Conclusions.

MSCT data could be used successfully to assess the aesthetic parameters of the face.

Keywords: MSCT in MFS, radiology of the face region, MSCT of the face region, MSCT in malocclusion, orthognathic surgery, rhinoplasty.

Ортогнатическая хирургия в современном представлении не является экспериментальной операцией, зависящей только от опыта и таланта хирурга, хотя это и немаловажно. При правильном планировании и умелом техническом исполнении ортогнатическая хирургия является высоко предсказуемым и эффективным хирургическим вмешательством с прекрасным функционально-эстетическим результатом [1, 2, 3, 4, 5].

Но вместе с тем, при проведении ортогнатических операций происходит изменение лица пациента, которое варьирует от малозаметного до весьма значительного, что накладывает свои особенности на хирургическое лечение и требует комплексного подхода при его планировании [1, 4, 5]. Немаловажен и вопрос изменения средней зоны лица, в частности структур носа [4]. Известно, что при перемещении верхней челюсти происходит прямое влияние на мягкотканные структуры носа, которое также сопровождается их перемещением и изменением анатомии [4, 5]. Для практикующих хирургов важно знать степень данных изменений, а точнее сказать, возможность их прогнозирования [5].

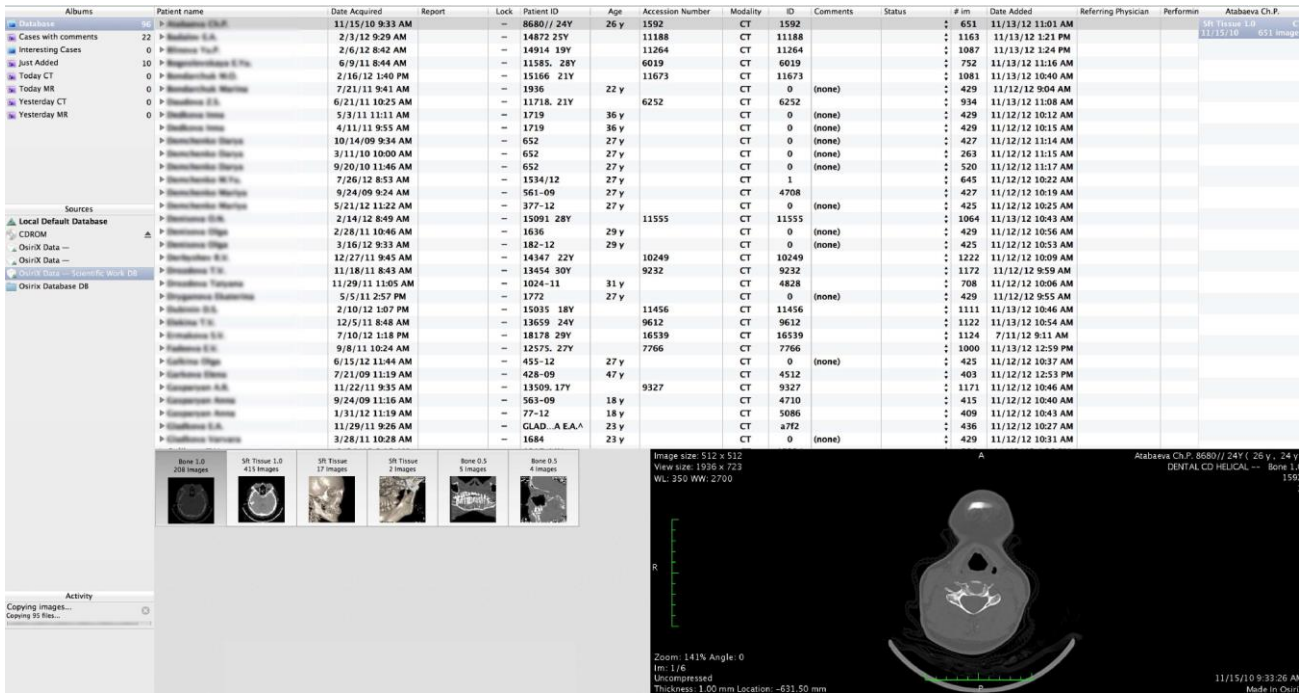

Рис. 1. Интерфейс программного обеспечения Osirix 5.5.

Как правило, когда речь заходит о проведении исследования по оценке эстетической составляющей до, во время или после проведенного лечения, то по умолчанию имеется в виду фоторегистрация. Действительно, метод фоторегистрации прост в исполнении, не требует дорогостоящего оборудования и дает возможность быстро получить результат. Тем не менее, он не лишен недостатков и основной из них - стандартизация фотоснимков. Очень сложно получить максимально одинаковые фотоснимки пациента на различных этапах лечения, а последующее проведение сравнительного анализа может исказить результат [5, 6, 7]. Но что может быть альтернативой?

С точки зрения научно-исследовательской работы и учитывая особенности подготовки и послеоперационного ведения пациентов с аномалиями развития зубочелюстной системы, которым мультиспиральная компьютерная томография выполняется до и после хирургического лечения как часть стандартного протокола обследования, данный метод может быть успешно применен и для оценки эстетической составляющей.

С появлением в 1998 году мультиспирального компьютерного томографа, лучевая диагностика вышла на совершенно новый уровень, позволяя проводить различные методики исследования с высокой точностью получаемых результатов [8, 9, 10]. Трехмерные визуализирующие методики в диагностике и планировании костно-реконструктивных вмешательств челюстно-лицевой области занимают важнейшее место, а специальное программное обеспечение дает возможность получать информацию, помогающую проводить хирургическое лечение на высоком уровне [10, 11, 12]. В подавляющем большинстве случаев возможности МСКТ используются для диагностики заболевания и планирования хирургического этапа лечения. В некоторых случаях проводится повторное обследование для анализа проведенного лечения и сравнения результатов [8, 10 , 11, 12, 13].

Учитывая особенности метода МСКТ, которые позволяют строить как двухмерные, так и трехмерные реконструкции и проводить анализ форм без значительных искажений [8, 13], в челюстно-лицевой хирургии данные МСКТ успешно применяются в оценке размеров образований, дефектов, анализе отдельных анатомических структур для последующего хирургического лечения. Хотелось бы отметить, что практически не встречаются работы, посвященные вопросам эстетического анализа по данным МСКТ [14]. В связи с этим, нами было принято решение провести эстетический анализ формы носа в профиль, используя данные мультиспиральной компьютерной томографии.

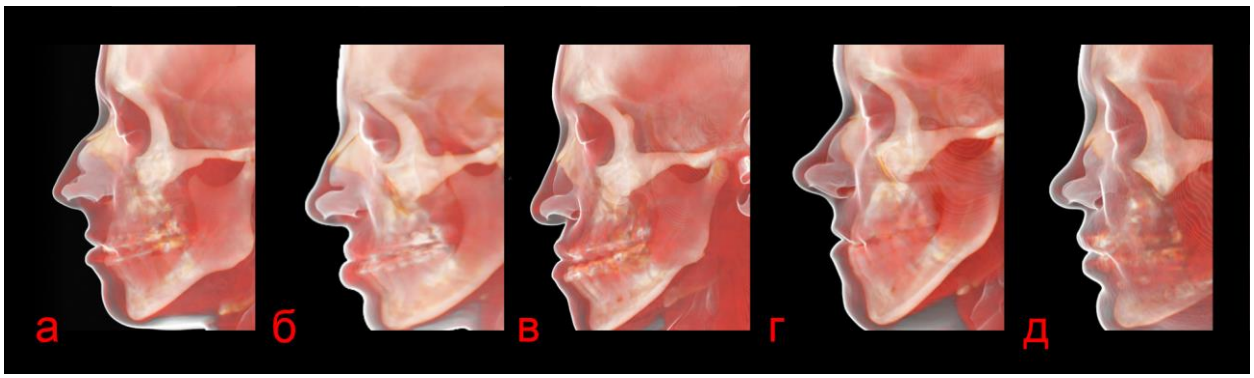

Рис. 2. Типы развития формы носа (в сагиттальной плоскости).

Цель исследования.

Используя данные мультиспиральной компьютерной томографии оценить форму носа в

Таблица № 1. Распределение пациентов на группы по типу формы носа в профиль.

Группа	Количество пациентов
I	*3 (6 %)*
II	*23 (46 %)*
III	*19 (38 %)*
IV	*5 (10 %)*
V	*0 (-)*
Всего пациентов	50 (100%)

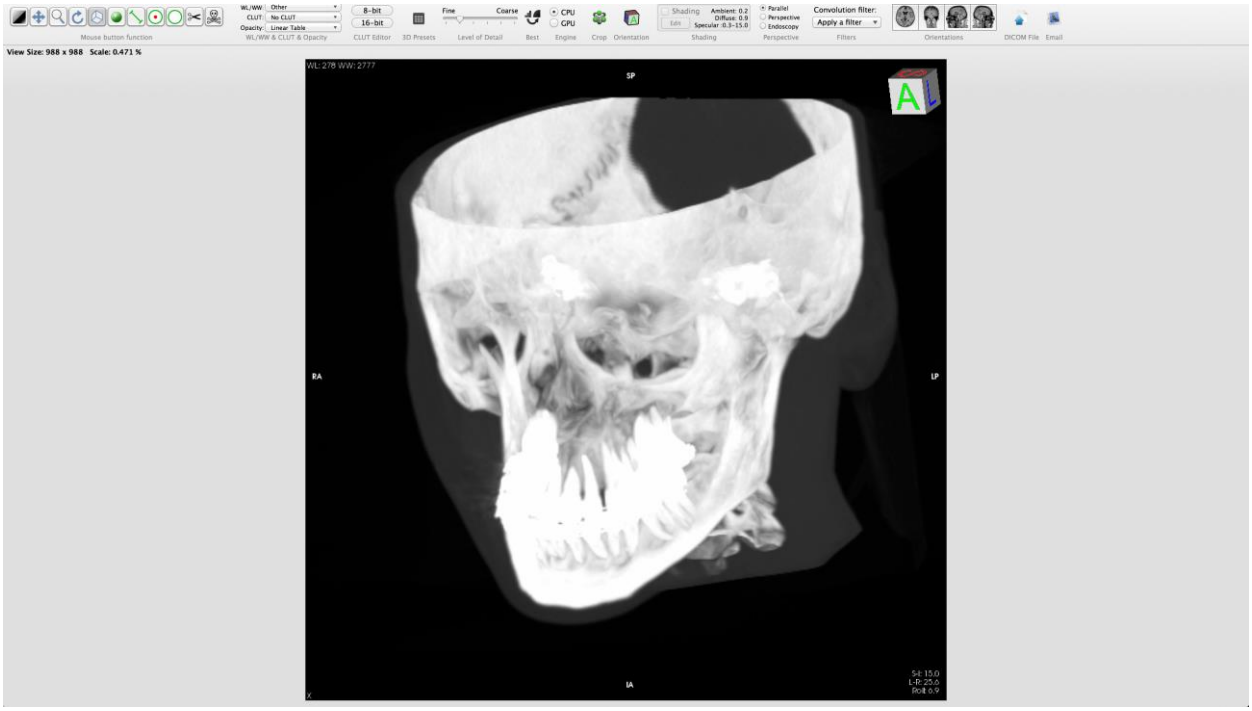

Рис. 3. **МСКТ в режиме 3D MIP в среде программного обеспечения Osirix 5.5.**

профиль до и после хирургического лечения пациентов с аномалиями развития зубочелюстной системы. Сравнить результаты и проанализировать наличие и степень выраженности изменений.

Оценить возможность применения данных мультиспиральной компьютерной томографии для оценки эстетической составляющей.

Материалы и методы.

Наше исследование базируется на обследовании 50 пациентов (из них 41 женщина, 9 мужчин) в возрасте от 18 до 45 лет (средний возраст 26,4 лет) с аномалиями развития зубочелюстной системы (мезиальная окклюзия у 36 пациентов, дистальная окклюзия у 14 пациен-

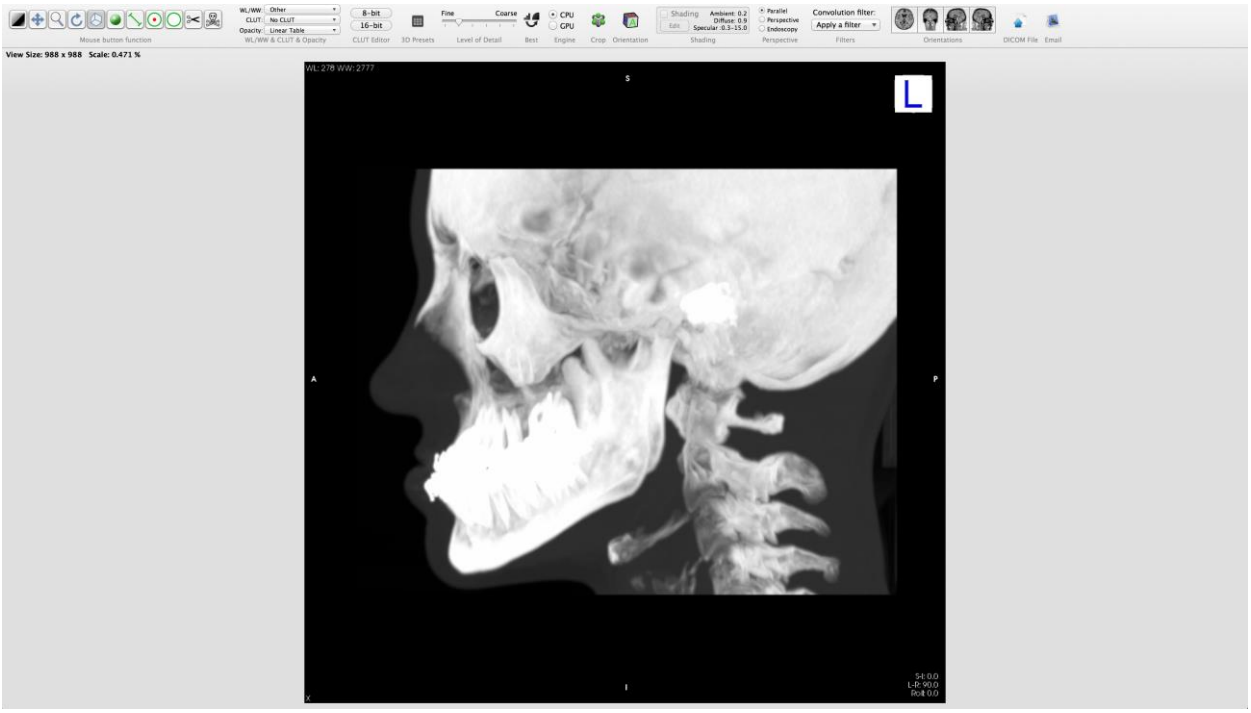

Рис. 4. **МСКТ в режиме 3D MIP в среде программного обеспечения Osirix 5.5.**

тов). 38 пациентам была проведена только ортогнатическая операция без вмешательства на структурах носа, 12 пациентам - одномоментное проведение ортогнатической операции и ринопластики (симультантное хирургическое лечение).

Всем пациентам был проведен полный комплекс предоперационного обследования, подготовка к хирургическому лечению, операция и послеоперационное ведение. Объем выполняемого хирургического вмешательства (ортогнатической операции) состоял из остеотомии верхней челюсти по типу Ле Фор I с перемещением челюсти в различных плоскостях, межкортикальной остеотомии нижней челюсти с перемещением в различных плоскостях и постановкой в реконструктивный прикус, в некоторых случаях - гениопластика для достижения более гармоничной формы лица. Всем пациентам, вошедшим в данное исследование, были проведены двучелюстные операции, а также коррекция перегородки носа по нижнему краю с целью уменьшения вероятности ее смещения в послеоперационном периоде. 12 пациентам после завершения ортогнатической операции и переинтубации проводилась риносептопластика.

Компьютерная томография лицевого скелета проводилась всем пациентам до начала хирургического этапа лечения и через 6 месяцев после. Исследования были выполнены на аппарате Toshiba Aquilion ONE, с количеством рядов детекторов 320 и толщиной среза 0,5 мм. Исследование проводилось в спиральном и объемном режимах с использованием костной и мягкотканной реконструкций. Лучевая нагрузка составила 2,5-0,9 мЗв. В область исследования входили все структуры головы выше 4-го шейного позвонка. Большое значение уделялось положению головы пациента во время обследования с использованием специального фиксатора: горизонтальное, со строго выведенной осью по центру. Для дальнейшей обработки полученные данные экспортировались в формате DICOM и использовались специализированной компьютерной программой.

Для оценки изменения формы носа в профиль использовалось программное обеспечение Osirix 5.5 (Рис. 1) куда загружались данные МСКТ в формате DICOM. Далее использовались цветовые схемы, которые позволили сравнить пред- и послеоперационные результаты.

При анализе вариаций форм носа во внимание принималась только форма спинки носа в профиль с целью выявления вариантов и степени изменения её формы при проведении ортогнатических и симультантных операций. Не учитывалась длина носа, форма концевого отдела, носовые углы.

Все пациенты, в зависимости от типа формы носа в профиль, были распределены на пять групп (Рис. 2, Табл. № 1):

Группа I — форма носа по типу “выраженного горбатого” (Рис. 2 (а));

Группа II — форма носа по типу “горбатого” (Рис. 2 (б));

Группа III — относительно прямой нос (Рис. 2 (в));

Группа IV — форма носа по типу “седловидного” (Рис. 2 (г));

Группа V — форма носа по типу “выраженного седловидного” (Рис. 2 (д)).

Техника проведения исследования.

Оригинальные данные мультиспиральной компьютерной томографии в формате DICOM загружались в среду программного обеспечения Osirix 5.5. Для проведения анализа вариаций форм носа нами использовался метод трехмерной проекции максимальной интенсивности - 3D Maximum Intensity Projection (3D MIP). При использовании данного метода отображения данных хорошо визуализируются костные швы и контур твердых и мягких тканей, что является крайне важным при проведении последующего сравнительного анализа с использованием цветовой схемы (Рис. 3, Рис. 4).

После построения истинной сагиттальной плоскости, используя метод проекции максимальной интенсивности в режиме 3D, производится экспорт картинки.

Для применения цветовой схемы, которая позволяет сравнить пред- и послеоперационные результаты, необходимо использовать любой программный пакет для обработки фотографий. Нами была использована программа Photoshop CS6 (Adobe System Incorporated).

Используя полученные изображения компьютерной томографии скелета головы пациента до и после проведенного хирургического лечения, выставленного строго по центральной линии в сагиттальной плоскости, проводим цветовое обозначение каждой из них по отдельности (Рис. 5, Рис. 6). При этом обозначается точка Nasion (N), соответствующая переднему краю носолобного шва. Данная точка, а также латеральный и нижний края глазницы и контур затылочной кости служили нам основными ориентирами при сопоставлении изображений, обозначенных цветом (Рис. 7). Точное совпадение данных ориентиров указывает на полное соответствие размеров исследуемых областей и сводит к минимуму возможные ошибки.

Таким образом, мы получаем возможность наглядно оценить произошедшие изменения всего лицевого профиля и, в частности, формы носа и наиболее точно провести анализ изменений.

Боле того, данный метод с легкостью может быть применен при работе с пациентом для

Рис. 5.

Рис. 6.

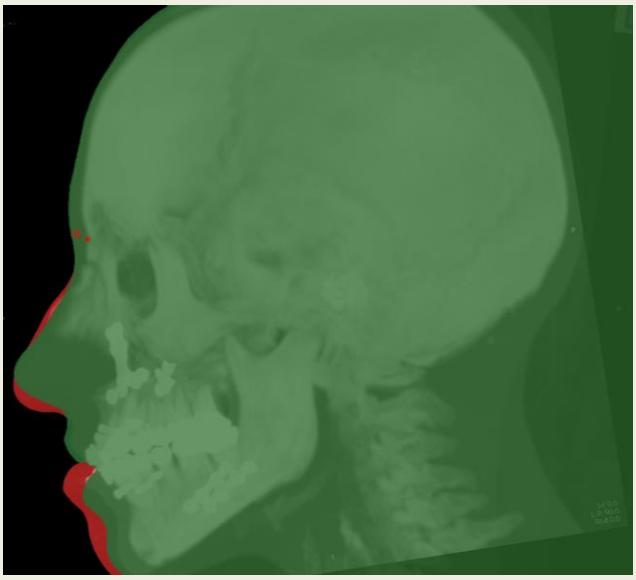

Рис. 7.

Рис. 5. Цветовое выделение головы на изображении, полученном по данным МСКТ в режиме 3D MIP до хирургического лечения.

Рис. 6. Цветовое выделение головы на изображении, полученном по данным МСКТ в режиме 3D MIP после хирургического лечения.

Рис. 7. Использование цветовой схемы для оценки возникших изменений.

оценки качества проведенного лечения.

Обсуждение полученных результатов.

После сопоставления изображений и анализа изменения профиля носа, распределение пациентов произошло следующим образом (Табл. № 2, Рис. 8): количество пациентов с формой носа по типу “значительного горба” составило 3 человека (6%) до хирургического лечения и 1 человек (2%) после проведенного лечения; количество пациентов с формой носа по типу “горбатого” составило 23 человека (46%) до лечения и 7 (14%) после лечения; количество

Таблица № 2. Распределение пациентов на группы по типу формы носа в профиль до и после проведенного хирургического лечения.

Группа	Количество пациентов до хирургического лечения	Количество пациентов после хирургического лечения
I	*3 (6 %)*	*1 (2%)*
II	*23 (46 %)*	*7 (14%)*
III	*19 (38 %)*	*36 (72%)*
IV	*5 (10 %)*	*5 (10%)*
V	*0 (-)*	*1 (2%)*
Всего пациентов	50 (100%)	50 (100%)

пациентов с относительно прямой формой носа составило 19 человек (38%) до лечения и 36 (72%) после лечения; количество пациентов с формой носа по типу “седловидного” составило 5 человек (10%) до лечения и 5 (10%) после лечения; количество пациентов с формой носа по

типу “значительного седловидного” составило 0 человек до лечения и 1 (2%) после лечения.

Стоит отметить, среди пациентов с дистальной окклюзией аномалии зубочелюстной системы было выявлено, что из 19 пациентов у 12 человек форма носа соответствует “горбатому” типу, а у 7 - относительно прямому типу. Ни у одного пациента не было выявлено формы носа по типу “седловидного” или “значительного седловидного”.

Среди пациентов с мезиальной окклюзией аномалии зубочелюстной системы возможны различные вариации формы профиля носа и какой-либо закономерности не выявлено.

Ниже представлены примеры использования данных МСКТ с использованием цветовой схемы для анализа изменений формы носа в профиль, распределенных на группы.

Пример пациента из I группы с формой спинки носа по типу «значительного горбатого».

Клинический пример формы носа в профиль по типу “значительного горбатого” у пациентки с мезиальной окклюзией до хирургического лечения (Рис. 9 (а)), относительно прямого (Рис. 9 (в)) после проведенной симультантной операции и применение цветовой схемы для анализа произошедших изменений (Рис. 9 (б)).

Пример пациента из II группы с формой спинки носа по типу “горбатого”.

Клинический пример формы носа в профиль по типу “горбатого” пациентки с мезиальной окклюзией до хирургического лечения (Рис. 10 (а)), относительно прямого (Рис. 10 (в)) после проведенной симультантной операции и применение цветовой схемы для анализа произошедших изменений (Рис. 10 (б)).

Пример пациента из III группы с относительно прямой формой спинки носа.

Клинический пример прямой формы спинки носа в профиль у пациентки с мезиальной окклюзией до хирургического лечения (Рис. 11 (а)) и после проведенной симультантной операции (Рис. 11 (в)), применение цветовой схемы для анализа произошедших изменений (Рис. 11 (б)).

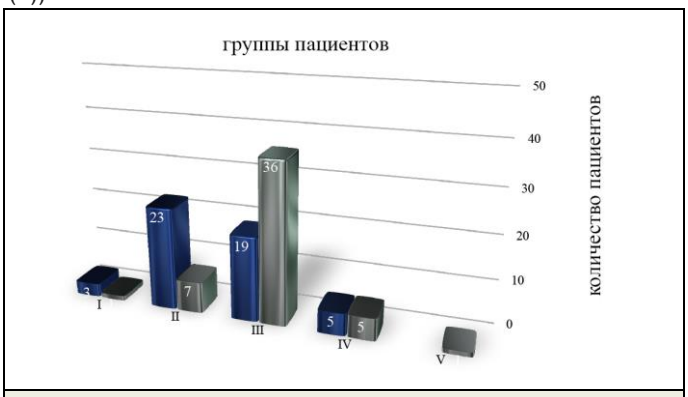

Рис. 8. Диаграмма распределения пациентов на группы по типу формы носа в профиль до (синий цвет) и после (серый цвет) проведенного хирургического лечения.

Пример пациента из IV группы с формой спинки носа по типу “седловидного”.

Клинический пример формы носа в профиль по типу “седловидного” у пациентки с мезиальной окклюзией до хирургического лечения (Рис. 12 (а)), относительно прямого (Рис. 12 (в)) после проведенной симультантной операции и применение цветовой схемы для анализа произошедших изменений (Рис. 12 (б)).

Пример пациента из V группы с формой спинки носа по типу “значительного седловидного”.

Клинический пример формы носа в профиль по типу “значительного седловидного” у пациентки с мезиальной окклюзией до хирургического лечения (Рис. 13 (а)), относительно прямого (Рис. 13 (в)) после проведенной симультантной операции и применение цветовой

Рис. 9. Пациент I группы. Использование цветовой схемы по данным МСКТ в режиме 3D MIP.

Рис. 10. **Пациент II группы. Использование цветовой схемы по данным МСКТ в режиме 3D MIP.**

Рис. 11. **Пациент III группы. Использование цветовой схемы по данным МСКТ в режиме 3D MIP.**

Рис. 12. **Пациент IV группы. Использование цветовой схемы по данным МСКТ в режиме 3D MIP.**

Рис. 13. **Пациент V группы. Использование цветовой схемы по данным МСКТ в режиме 3D MIP.**

схемы для анализа произошедших изменений (Рис. 13 (б)).

Выводы.

Мультиспиральная компьютерная томография является незаменимым методом оценки структур лицевого скелета и используется для выбора тактики и успешного планирования хирургического лечения пациентов с аномалиями развития зубочелюстной системы. Более того, данные МСКТ могут успешно применяться для оценки эстетической составляющей, что подтверждено результатами проведенного нами исследования.

Список литературы:

1. *Дробышев А.Ю., Анастассов Г. Основы ортогнатической хирургии 2007 с.3-11.*

2. *Персин Л.С. Ортодонтия. Современные методы диагностики зубочелюстно- лицевых аномалий. Москва: ИЗПЦ Информкнига. 2007. 248 с.*

3. *Рабухина И.А., Рябова И.В., Гунько В.И. и др. // Патогенез формирования деформаций лицевого скелета. Стоматология. 1996. Т. 75 N2 С. 44-45*

4. *Anderson J.G., Laney T.J. Combined orthognathic and facial aesthetic surgery with case reports // J. Term. Dent. Assoc. -2002.-Vol. 82, n 3.- P. 52-57.*

5. *Ardary W.C. Rhinoplasty as an adjunct to orthognathic surgery // J. Calif. Dent. As- soc. -1994,-V ol. 22, n 5.- P . 33-39.*

6. *Becker D.G., McLaughlin R.B., Loevner L.A. a. al. The lateral osteotomy in rhinoplasty: clinical and radiographic rationale for osteotomy selection. Plast reconstr Surg, 2000; 105 (5):1806-1819.*

7. *Beeson W.H. Septal surgery. In Daniel RK. Rhinoplasty. — Little, Brown and Co. Boston/Toronto, 1993; P.595-611.*

8. *Stratemann S.A., Huang J.C., Maki K. Comparison of cone beam computed tomography imaging with physical measures. // Dentomaxillofacial Radiology 2008. V. 37 P. 80-93*

9. *Bell W.H., Jacobs J.D., Quejada J.G. Simultaneous repositioning of the maxilla, mandible and chin. Treatment planning and analysis of soft tissues// A m . J. Orthod. Den- tofacial. Orthop.-1986.-V ol.89, n 1.-P.28-50.*

10. *Farkas L.G. Asymmetry of the head and face / L.G. Farcas // Anthropometry of the head and face.- 2-nd edition. 1997.-Raven Press. -Chapter 7.-P. 103-11*

11. *Eggers G., Klein J., Welzel T., Muhling J., Geometric accuracy of digital volume tomography and conventional computed tomography. Br J Oral Maxillofac Surg 2008;46:639-44*

12. *Ludlow J.B., Laster W.S., See M., Bailey L.J., Hershey H.G., Accuracy of measurment of mandibular anatomy in come beam computed tomography images. Oral Surg Oral Med Oral Pathol Oral Radiol Endod 2007;103:534-42*

13. *Pinsky H.M., Dyda S., Pinsky R.W., Misch K.A., Sarment D.P. Accuracy of three-dimensional measurements using cone-beam CT. Dentomaxillofac Radiol 2006;35:410-6*

14. *Stratemann S.A., Huang J.C., Maki K., Miller A.J., Hatcher D.C. Comparison of cone beam computed tomography imaging with physical measures. Dentomaxillofac Radiol 2008; 37:80-93*

ОРИГИНАЛЬНАЯ СТАТЬЯ

ВЫБОР МЕТОДИКИ ЦИСТОТОМИИ У ПАЦИЕНТОВ С КИСТОЗНЫМИ ОБРАЗОВАНИЯМИ ВО ФРОНТАЛЬНОМ ОТДЕЛЕ ВЕРХНЕЙ ЧЕЛЮСТИ В ЗАВИСИМОСТИ ОТ РЕЗОРБЦИИ ОКРУЖАЮЩИХ АНАТОМИЧЕСКИХ СТРУКТУР

Щипский А.В.[1] , Годунова И.В.[1], Серова Н.С.[2]

1 – ГБОУ ВПО МГМСУ им. А.И. Евдокимова. Кафедра челюстно-лицевой травматологии.
2 - ГБОУ ВПО Первый МГМУ им. И. М. Сеченова. Научно-образовательный клинический центр «Гибридных технологий лучевой медицины». г. Москва, Россия

В данной работе авторы обсуждают алгоритм планирования хирургического лечения у пациентов с кистозными образованиями во фронтальном отделе верхней челюсти.

Материалы и методы.

У 28 пациентов выполнили 29 цистотомий различных модификаций. Информативность лучевых методов сравнили с информацией, полученной во время операции.

Результаты исследования.

Данные компьютерной томографии о состоянии стенок носа, синуса, альвеолярного от-ростка совпали с ревизией во всех 100% случаев, ортопантомографии – только в 67% слу-чаев. При резорбции синуса во всех 100% провели ороназальную цистотомию. При ре-зорбции носа сообщение в 45% случаев формировали в сторону синуса, в 36% случаев – в вестибулярную сторону, в 18% случаев – в небную сторону. При резорбции вестибуляр-ной стенки соответственно: в 33%, 38%, 30%, небной стенки – 26%, 26%, 47%.

Заключение.

Резорбция стенки синуса, носа и неба исключает применение вестибулярной цистэктомии. При резорбции синуса показана ороназальная цистотомия, неба – небная цистотомия, носа – любая из представленных модификаций в зависимости от резорбции синуса или неба. При отсутствии резорбции синуса и неба показана вестибулярная цистотомия. Применение компьютерной томографии и представленный алгоритм позволяют исключить осложнения и оптимизировать процесс реабилитации пациентов с кистозными образованиями челюстей.

Ключевые слова: кистозные образования челюстей, цистэктомия, цистотомия.

CYSTOTOMY TECHNIQUES IN PATIENTS WITH CYSTIC LESIONS OF ANTERIOR MAXILLA ACCORDING TO THE RESORPTION OF SURROUNDING ANATOMICAL STRUCTURES

Shchipskiy A.V.[1], Godunova I.V.[1], Serova N.S.[2]

1 - A.I. Evdokimov Moscow State University of Medicine and Dentistry Department of Maxillofacial Traumatology.
2 - I.M. Sechenov First Moscow State Medical University.
Moscow, Russia

The authors discuss an algorithm of surgical treatment in patients with cystic lesions of the anterior maxilla.

Material and methods.

29 cystotomy procedures of various modifications were performed in 28 patients. The diagnostic value of radiological methods was compared with the surgical findings.

Results.

Computed tomography data on the state of the nose dorsum, sinus, alveolar process coincided with the revision results in 100% of cases, orthopantomography data was proved only in 67% of cases. Oronasal cystotomy was performed in 100% of sinus resorption cases. In 45% of nose resorption cases fenestration was formed towards sinus, in 36% - towards the vestibular side, in 18% - towards the palatal side. In the cases of vestibular wall resorption the interrelation was respectively as follows: 33%, 38% and 30%, in the cases of palatine wall resorption – 26%, 26% and 47%.

Conclusion.

Sinus wall, nose and palate resorption excludes the use of vestibular cystectomy. Oronasal cys-totomy is indicated in case of sinus resorption, palatal cystotomy – in case of palate resorption; and in case of nose resorption any of the presented modifications is possible depending on the resorption of sinus or palate. When sinus or palate resorption is absent, vestibular cystotomy is indicated. Computed tomography and the presented algorithm help to exclude the complications and optimize the rehabilitation process of patients with cystic lesions of the jaws.

Keywords: cystic lesions of the jaws, cystectomy, cystotomy.

Кистозные образования различной природы занимают значительную часть стоматологического приема. В структуре других одонтогенных заболеваний они могут составлять до 17%. Об актуальности проблемы свидетельствуют частые рецидивы после проведенных операций. Цифры сильно отличаются в зависимости от источника, однако по некоторым данным могут доходить до 18% [9]. Такое количество рецидивов для заболеваний, которые хорошо изучены и имеют давно апробированные методики хирургического лечения, объяснить сложно. В основе хирургического лечения кистозных образований челюстей находятся два принципа: удаление оболочки кисты (цистэктомия, (Partsch II)) и декомпрессия (цистотомия, (Partsch I)). Цистэктомия, несмотря на очевидные преимущества, не всегда может гарантировать результат при кистозных образованиях большего размера, в области важных анатомических структур, что наряду с рецидивом основного заболевания может сопровождаться рядом других осложнений [6; 7]. В таких случаях цистотомия остается практически безальтернативной методикой хирургического лечения кистозного образования [2; 8; 9]. Тем не менее, сложилось мнение, что цистотомия не всегда может рассматриваться в качестве самодостаточной методики, а лишь в качестве первого этапа перед проведением цистэктомии [1; 3]. В некоторых случаях с этим можно согласиться, в остальных случаях причину рецидивов после цистотомии следует искать не в природе кистозных образований, а в особенностях хирургической методики. В частности методика цистотомии может различаться в зависимости от взаимоотношения кисты и граничащих с ней анатомических структур. Информация об этом должна быть известна врачу и находиться в основе планирования операции [2; 4]. Целью данного исследования являлось создание клинико-диагностического алгоритма, позволяющего осуществлять оптимальный выбор методики цистотомии в зависимости от состояния анатомических структур в области кистозного образования.

Материал и методика.

Кистозные образования значительных размеров во фронтальном отделе верхней челюсти были обнаружены у 28 пациентов. Всего имелось 29 кистозных образований (примечание: у одного пациента обнаружили 2 кисты). Выбор модификации цистотомии носил дифференцированный характер. У 10 пациентов (10 ороназальных цистотомий) сообщение сформировали в сторону верхнечелюстного синуса (Рис. 1), у 9 пациентов (10 вестибулярных цистотомий) - в вестибулярную сторону, у 9 пациентов (9 небных цистотомий) -в небную сторону.

Все операции выполнили под проводниковой и инфильтрационной анестезией с использованием: Sol. Ubistesini, Sol. Ultracaini, Sol. Septanesti. После формирования сообщения полость кисты тампонировали йодоформной турундой, которую после ороназальной цистотомии извлекали на 2-3 день через нос, а после вестибулярной и небной цистотомии через 2 недели со стороны полости рта. Затем лабораторным методом изготавливали пластмассовый обтуратор, который пациенты использовали до максимального уменьшения полости кисты.

Для формирования показаний в пользу определенной модификации цистотомии провели сравнительный анализ информативности дополнительных лучевых методов исследования, выполненных перед операцией. В качестве сравнительного эталона использовали информацию, полученную при внутриоперационной ревизии.

Достоверность результатов и обоснованность выводов данного исследования основана на статистическом анализе с использованием критерия Стьюдента и экспертной оценке.

Результаты исследования и обсуждение.

Сопоставив данные различных лучевых методов исследования с эталонной информацией, полученной во время проведения операции, мы смогли обосновать выбор в пользу той или иной модификации цистотомии и уточнили показания для их применения. Данный выбор не был произвольным, а учитывал состояние анатомических структур по периферии кистозного образования, а именно: резорбцию стенки верхнечелюстного синуса, стенки носа, наличие

Таблица № 1. Состояние стенки носа в области кистозного образования по данным операционной ревизии.

	Ороназальная цистотомия		Вестибулярная цистотомия		Небная цистотомия		Всего	
	Абс.	%	Абс.	%	Абс.	%	Абс.	%
Нет информации	0	-	0	-	0	-	0	-
Сохранена	5	17	6	21	7	24	18	62%
Резорбирована	5	17	4	14	2	7	11	38%

Примечание: % во всех случаях исчисляли от общего количества кистозных образований (n=29).

Таблица № 2. Состояние стенки носа в области кистозного образования по данным ортопантомографии.

	Ороназальная цистотомия		Вестибулярная цистотомия		Небная цистотомия		Всего	
	Абс.	%	Абс.	%	Абс.	%	Абс.	%
Нет информации	9	33	6	22	6	22	21	78
Сохранена	0	-	1	4	2	7	3	11
Резорбирована	0	-	3	11	0	-	3	11

Примечание: % во всех случаях исчисляли от общего количества выполненных ортопантомографий (n=27).

Таблица № 3. Состояние стенки носа в области кистозного образования по данным обзорной рентгенографии.

	Ороназальная цистотомия		Вестибулярная цистотомия		Небная цистотомия		Всего	
	Абс.	%	Абс.	%	Абс.	%	Абс.	%
Нет информации	1	20	3	60	1	20	5	100
Сохранена	-	-	-	-	-	-	-	-
Резорбирована	-	-	-	-	-	-	-	-

Примечание: % во всех случаях исчисляли от общего количества выполненных обзорных рентгенографий (n=5).

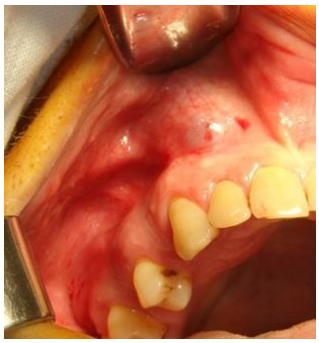

Рис. 1.

Рис. 2.

Рис. 1. Фотография внешнего вида верхней челюсти при осмотре

Пациент К., 41 год. Диагноз: радикулярная киста верхней челюсти справа, оттеснившая дно верхнечелюстного синуса и носа. При осмотре выбухание с вестибулярной и небной стороны альвеолярного отростка.

Рис. 2. Ортопантомограмма.

Округлый дефект альвеолярного отростка в области 14 13 12 11, корни 13 12 в полости кисты, данные о состоянии стенки синуса и носа недостоверные.

узуры с вестибулярной или с небной стороны альвеолярного отростка. Проведенные нами операции показали, что без учета данной информации могли возникнуть осложнения или рецидив кистозного образования.

Состояние стенки носа.

Из 29 случаев кистозных образований во фронтальном отделе верхней челюсти стенка носа по данным внутриоперационной ревизии была резорбирована в 11 случаях (38%). Из них, в 5 случаях (17%) выполнили ороназальную цистотомию (Рис. 1), в 4 случаях (14%) – вестибулярную цистотомию, в 2 случаях (7%) – небную цистотомию (Табл. № 1).

Достоверное различие между данными показателями не выявили, что при отсутствии осложнений и рецидивов позволяет утверждать, что резорбция стенки носа не имеет прямого влияния на выбор методики цистотомии. В данных случаях не столь важно, в какую сторону сформировать сообщение с кистой, главное при этом не повредить слизистую оболочку носа. Именно по этой причине резорбция стенки носа является противопоказанием для проведения цистэктомии. Во время удаления оболочки кисты часть оболочки может быть оставлена с последующим рецидивом или может возникнуть трудноустранимый свищ в сторону полости носа.

Перед операцией обнаружить резорбцию стенки носа не всегда просто. Как показал анализ ортопантомограмм, при использовании только данного метода исследования велика вероятность диагностической ошибки (Рис. 2).

Из 27 ортопантомограмм нам удалось получить достоверную информацию о состоянии стенки носа только в 6 случаях (22%) случаев (Табл. № 2).

Таким образом, отсутствие достоверной информации на 21 ортопантомограмме (78%) не позволяет рекомендовать данный метод исследования в качестве объективного источника информации для изучения состояния стенки носа перед проведением хирургического лечения кистозных образований. Данное исследование должно выполняться в качестве базисного только для диагностики кистозного образования и изучения его основных характеристик: расположения, размера, соотношения с корнями зубов. По данным ортопантомографии можно предположить резорбцию стенки носа и назначить в таком случае более информативный метод исследования.

Информативность обзорной рентгенографии черепа по данному признаку была отрицательной во всех 5 случаях (Табл. № 3), а внутриротовой (прицельной) рентгенографии – во всех 8 случаях их применения (Табл. № 4), что выводит данные дополнительные исследования за рамки обсуждаемого диагностического алгоритма.

Уровень информативности при изучении состояния стенки носа, сравнимый с внутриоперационным эталоном, продемонстрировала компьютерная томография (100%) (Рис. 3 – Рис. 5; Табл. № 5).

Таким образом, компьютерную томографию можно рекомендовать у пациентов с обширными кистозными образованиями во фронтальном отделе верхней челюсти перед операцией в качестве объективного источника информации о состоянии стенки носа. С ее помощью можно заранее принять решение в пользу цистэктомии или цистотомии. А данные операции, как известно, предполагают различные варианты разрезов и формирования лоскутов. Эта информация может быть важной для пациента, так как предполагает различные варианты реабилитации, которые пациенту следует знать при принятии решения и информированного согласия.

Состояние стенки верхнечелюстного синуса.

Из 29 случаев кистозных образований ревизия во время операции показала резорбцию стенки верхнечелюстного синуса в 6 случаях (21%). Во всех 6 случаях мы провели ороназальную цистотомию (Рис. 1; Табл. № 6).

Резорбция стенки синуса является показанием для создания сообщения в сторону верхнечелюстного синуса. Попытка в данном случае выполнить цистэктомию приведет к повреждению слизистой оболочки синуса. Выполнение в данном случае вестибулярной или небной цистотомии возможно, но менее предпочтительно, так как при этом может быть нарушен характер аппозиционного роста и результат регенерации.

Исходя из установленного во время операции факта резорбции стенки верхнечелюстного синуса, данную информацию сопоставили с информацией, которую получили перед операцией с помощью ортопантомографии. Результат обнадежил, так как из 27 случаев информацию о состоянии стенки синуса можно было считать достоверной при анализе 19 ортопантомограмм (70%) (Табл. № 7).

Это достаточно высокий уровень информативности, однако возможная ошибка в 8 случаях (30%) (Рис. 2) тоже является слишком большой, чтобы однозначно рекомендовать ортопантомографию в качестве основного источника информации о состоянии стенки верхнечелюстного синуса. При отсутствии на ортопантомограмме достоверной информации о состоянии стенки верхнечелюстного синуса мы рекомендуем выполнить компьютерную томографию (Рис. 3 – Рис. 5).

Обзорная (Табл. № 8) и внутриротовая (прицельная) (Табл. № 9) рентгенография альвеолярного отростка не являются источником достоверной информации о состоянии стенки верхнечелюстного синуса.

Они могут быть использованы в ком-

Таблица № 4. Состояние стенки носа в области кистозного образования по данным внутриротовой рентгенографии.

	Ороназальная цистотомия		Вестибулярная цистотомия		Небная цистотомия		Всего	
	Абс.	%	Абс.	%	Абс.	%	Абс.	%
Нет информации	2	25	4	50		25	8	100
Сохранена	-	-	-	-	-	-	-	-
Резорбирована	-	-	-	-	-	-	-	-

Примечание: % во всех случаях исчисляли от общего количества выполненных внутриротовых рентгенографий (n=8).

Таблица № 5. Состояние стенки носа в области кистозного образования по данным компьютерной томографии

	Ороназальная цистотомия		Вестибулярная цистотомия		Небная цистото ия		Всего	
	Абс.	%	Абс.	%	Абс.	%	Абс.	%
Нет информации	0	-	0	-	0	-	0	-
Сохранена	1	4	3	14	4	18	8	36
Резорбирована	5	23	6	27	3	14	14	64

Примечание: % во всех случаях исчисляли от общего количества выполненных компьютерных томографий (n=22).

Таблица № 6. Состояние стенки верхнечелюстного синуса в области кистозного образования по данным операционной ревизии.

	Ороназальная цистотомия		Вестибулярная цистотомия		Небная цистотомия		Всего	
	Абс.	%	Абс.	%	Абс.	%	Абс.	%
Нет информации	0	-	0	-	0	-	0	-
Сохранена	4	14	10	4	9	31	23	79
Резорбирована	6	21	0	-	0	-	6	21

Примечание: % во всех случаях исчисляли от общего количества кистозных образований (n=29).

Таблица № 7. Состояние стенки верхнечелюстного синуса в области кистозного образования по данным ортопантомографии.

	Ороназальная цистотомия		Вестибулярная цистотомия		Небная цистотомия		Всего	
	Абс.	%	Абс.	%	Абс.	%	Абс.	%
Нет информации	3	11	4	15	1	4	8	30
Сохранена	2	7	6	22	7	26	15	55
Резорбирована	4	15	0	-	0	-	4	15

Примечание: % во всех случаях исчисляли от общего количества проведенных ортопантомографий (n=27).

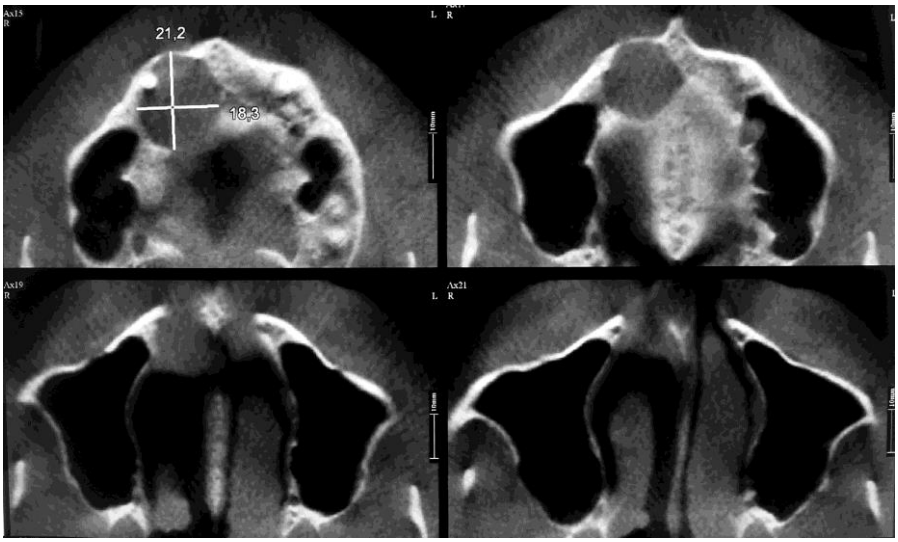

Рис. 3.

Рис. 3. КТ верхней челюсти. Аксиальная реконструкция .

Достоверная информация о состоянии анатомических структур по периферии кистозного образования.

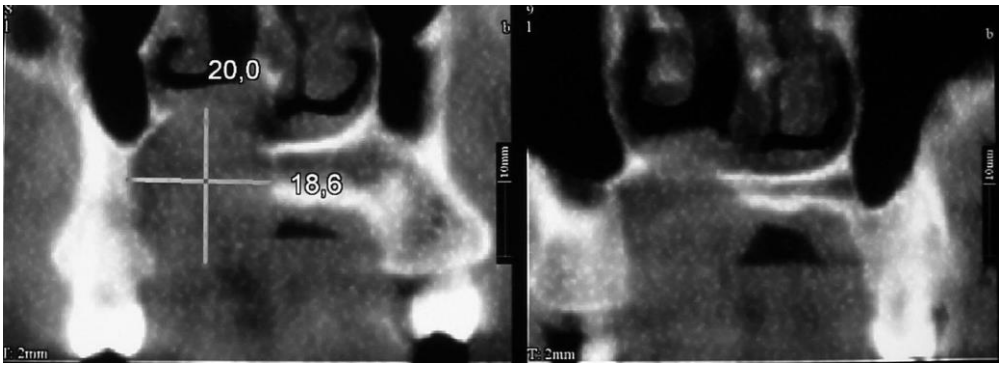

Рис. 4.

Рис. 4. КТ верхней челюсти. Фронтальная реконструкция .

Достоверная информация о состоянии анатомических структур по периферии кистозного образования.

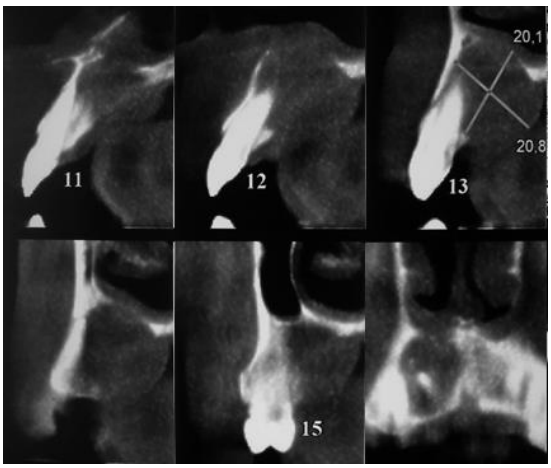

Рис. 5,а.

Рис. 5,а. КТ верхней челюсти. Боковая реконструкция .

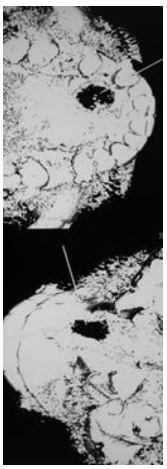

Рис. 5,б.

Рис. 5,б. КТ верхней челюсти. 3D-реконструкции.

Достоверная информация о состоянии анатомических структур по периферии кистозного образования.

Таблица № 8. Состояние стенки верхнечелюстного синуса в области кистозного образования по данным обзорной рентгенографии.

	Ороназальная цистотомия		Вестибулярная цистотомия		Небная цистотомия		Всего	
	Абс.	%	Абс.	%	Абс.	%	Абс.	%
Нет информации	1	20	3	60	1	20	5	100
Сохранена	-	-	-	-	-	-	-	-
Резорбирована	-	-	-	-	-	-	-	-

Примечание: % во всех случаях исчисляли от общего количества проведенных обзорных рентгенографий (n=5).

Таблица № 9. Состояние стенки верхнечелюстного синуса в области кистозного образования по данным внутриротовой рентгенографии.

	Ороназальная цистотомия		Вестибулярная цистотомия		Небная цистотомия		Всего	
	Абс.	%	Абс.	%	Абс.	%	Абс.	%
Нет информации	2	25	4	50	2	25	8	100
Сохранена	-	-	-	-	-	-	-	-
Резорбирована	-	-	-	-	-	-	-	-

Примечание: % во всех случаях исчисляли от общего количества проведенных внутриротовых рентгенографий (n=8).

Таблица № 10. Состояние стенки верхнечелюстного синуса в области кистозного образования по данным компьютерной томографии.

	Ороназальная цистотомия		Вестибулярная цистотомия		Небная цистотомия		Всего	
	Абс.	%	Абс.	%	Абс.	%	Абс.	%
Нет информации	0	-	0	-	0	-	0	-
Сохранена	4	18	8	36	7	32	19	86
Резорбирована	2	9	1	5	0	-	3	14

Примечание: % во всех случаях исчисляли от общего количества проведенных компьютерных томографий (n=22).

Таблица № 11. Состояние вестибулярной стенки альвеолярного отростка в области кистозного образования по операционной ревизии.

	Ороназальная цистотомия		Вестибулярная цистотомия		Небная цистотомия		Всего	
	Абс.	%	Абс.	%	Абс.	%	Абс.	%
Нет информации	0	-	0	-	0	-	0	-
Сохранена	2	7	1	3	2	7	5	17
Резорбирована	8	28	9	31	7	24	24	83

Примечание: % во всех случаях исчисляли от общего количества проведенных цистотомий (n=29).

плексном обследовании для получения дополнительной информации о наличии верхнечелюстного синусита и состоянии зубов в проекции кистозного образования.

Достоверным источником предоперационной информации о состоянии стенки верхнечелюстного синуса рядом с кистозным образованием по нашим данным является только компьютерная томография (Рис. 3 – Рис. 5; Табл. № 10).

В таком качестве с ее помощью можно получить и другую вспомогательную информацию, для получения которой обычно назначают другие методы лучевой диагностики.

Состояние вестибулярной стенки альвеолярного отростка.

После отслаивания слизисто-надкостничного лоскута резорбцию вестибулярной стенки обнаружили в 24 случаях, что составило 83% от всех 29 случаев кистозных образований, которые располагались во фронтальном отделе верхней челюсти. При наличии узуры в 8 случаях (28%) цистотомию выполнили по методике ороназальной цистотомии, в 7 случаях (24%) – небной цистотомии и в 9 случаях (31%) – вестибулярной цистотомии (Табл. № 11).

Как видно из статистического анализа, наличие резорбции вестибулярной стенки альвеолярного отростка не являлось практически значимой информацией при выборе методики цистотомии. Однако, при отсутствии резорбции стенки синуса или неба, вестибулярный вариант формирования орокистозного сообщения можно считать наиболее обоснованным.

2D-формат ортопантомографии, обзорной рентгенографии и внутриротовой рентгенографии не позволяет обнаружить резорбцию вестибулярной стенки альвеолярного отростка (Рис. 2).

Достоверную информацию о наличии резорбции вестибулярной стенки альвеолярного отростка можно получить только с помощью компьютерной томографии (Рис. 3 – Рис. 5; Табл. № 12). И то, в тех случаях, когда с ее помощью можно оценить состояние и других анатомо-топографических структур.

Состояние небной стенки альвеолярного отростка.

При ревизии во время операции небной стенки альвеолярного отростка оказалось, что она была резорбировна в 19 случаях, что составило 65% от всех 29 случаев кистозных образований, которые располагались во фронтальном отделе верхней челюсти. При наличии небной резорбции в 5 случаях (17%) цистотомию выполнили по методике ороназальной цистотомии (Рис. 1), в 5 (17%) – вестибулярной цистотомии, в 9 (31%) – небной цистотомии (Табл. № 13).

Хотя достоверного статистического различия меду группами не обнаружили, тем не менее, возникло понимание, что при наличии резорбции небной стенки лучше воспользоваться ее наличием и формировать орокистозное сообщение в небную сторону. Выбор при наличии небной резорбции в пользу вестибулярной цистотомии также не будет ошибочным.

2D-формат ортопантомографии, обзорной рентгенографии и внутриротовой рентгенографии не позволяет обнаружить резорбцию небной стенки альвеолярного отростка (Рис. 2).

Во всех случаях достоверную информацию о состоянии небной стенки альвеолярного отростка можно получить с помощью компьютерной томографии (Рис. 3 – Рис. 5; Табл. № 14), которая, как показал анализ, может выступать в качестве универсального источника о состоянии анатомических структур по периметру кистозного образования.

Данные компьютерной томографии позволяют принимать правильные решения по выбору метода хирургического лечения кистозных образований, расположенных во фронтальном отделе верхней челюсти.

Алгоритм выбора методики цистотомии.

Основываясь на проведенном анализе, выбор методики цистотомии мы рекомендуем осуществлять исходя из особенностей резорбции анатомических структур по периферии кистозного образования (Рис. 6). Примерный алгоритм принятия врачебных решений нами представлен в таблице № 15.

Заключение.

При наличии резорбции стенки верхнечелюстного синуса мы рекомендуем формировать сообщение в сторону верхнечелюстного синуса. Данная операция известна под названием ороназальная цистотомия. Этого правила следует придерживаться и в тех случаях, когда наряду с резорбцией верхнечелюстного синуса имеется резорбция какого-либо другого анатомического образования или даже всех образований одновременно.

При отсутствии резорбции верхнечелюстного синуса наличие резорбции стенки носа позволяет формировать орокистозное сообщение в вестибулярную или небную стороны. Причем в небную сторону только в тех случаях, когда резорбция стенки носа сочетается с резорбцией небной стенки альвеолярного отростка.

При отсутствии резорбции верхнечелюстного синуса наличие резорбции небной стенки альвеолярного отростка предполагает формирование орокистозного сообщения в небную сторону. Вестибулярный вариант цистотомии в данном случае тоже возможен, однако менее предпочтителен, так как из-за сращения оболочки кисты со слизистой оболочкой неба могут возникнуть определенные сложности с восстановлением кости.

При отсутствии резорбции верхнечелюстного синуса наличие резорбции вестибулярной стенки альвеолярного отростка является основанием для оформления имеющейся узуры в

Таблица № 12. Состояние вестибулярной стенки альвеолярного отростка в области кистозного образования по данным компьютерной томографии.

	Ороназальная цистотомия		Вестибулярная цистотомия		Небная цистотомия		Всего	
	Абс.	%	Абс.	%	Абс.	%	Абс.	%
Нет информации	0	-	0	-	0	-	0	-
Сохранена	1	4	3	14	0	-	4	18
Резорбирована	5	23	6	27	7	32	18	82

Примечание: % во всех случаях исчисляли от общего количества проведенных компьютерных томографий (n=22).

Таблица № 13. Состояние небной стенки альвеолярного отростка в области кистозного образования по данным операционной ревизии.

	Ороназальная цистотомия		Вестибулярная цистотомия		Небная цистотомия		Всего	
	Абс.	%	Абс.	%	Абс.	%	Абс.	%
Нет информации	0	-	0	-	0	-	0	-
Сохранена	5	17	5	17	0	-	10	34
Резорбирована	5	17	5	17	9	31	19	65

Примечание: % во всех случаях исчисляли от общего количества проведенных цистотомий (n=29).

Таблица № 14. Состояние небной стенки альвеолярного отростка в области кистозного образова-ния по данным компьютерной томографии.

	Ороназальная цистотомия		Вестибулярная цистотомия		Небная цистотомия		Всего	
	Абс.	%	Абс.	%	Абс.	%	Абс.	%
Нет информации	0	-	0	-	0	-	0	-
Сохранена	1	4	3	14	0	-	4	18
Резорбирована	5	23	6	27	7	32	18	82

Примечание: % во всех случаях исчисляли от общего количества проведенных компьютерных томографий (n=22).

Таблица № 15. Алгоритм выбора методики цистотомии в зависимости от состояния анатомиче-ских структур.

Резорбция...	…стенки верхнечелюстного синуса	… стенки носа	…вестибулярной стенки альвеолярного отростка	…небной стенки альвеолярного отростка
…стенки верхнечелюстного синуса	Ороназальная цистотомия	Ороназальная цистотомия	Ороназальная цистотомия	Ороназальная цистотомия
… стенки носа	Ороназальная цистотомия	Вестибулярная цистотомия	Вестибулярная цистотомия	Небная цистотомия
…вестибулярной стенки альвеолярного отростка	Ороназальная цистотомия	Вестибулярная цистотомия	Вестибулярная цистотомия	Небная цистотомия
… небной стенки альвеолярного отростка	Ороназальная цистотомия	Небная цистотомия	Небная цистотомия	Небная цистотомия

Примечание: данный алгоритм составлен в виде таблицы Пифагора, где врач может сопоставить различные варианты и осуществить выбор методики цистотомии.

качестве орокистозного сообщения. Если данная узура сочетается с резорбцией небной стенки альвеолярного отростка, то орокистозное сообщение лучше формировать в сторону неба.

И только при сохранности стенок синуса, носа и небной стенки альвеолярного отростка можно рассматривать возможность применения цистэктомии, эффективность которой в таких случаях может быть обусловлена гарантированным удалением кистозной оболочки.

Рис. 6,а.

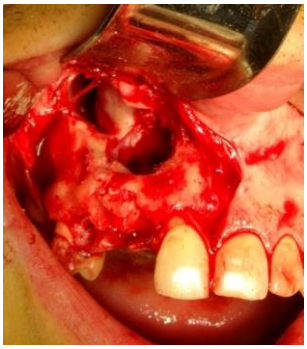

Рис. 6,б.

Рис. 6,в.

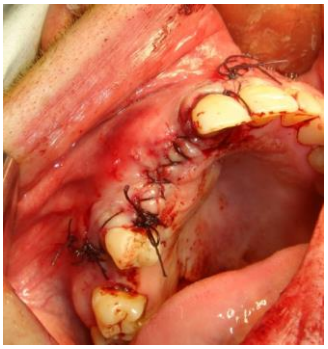

Рис. 6,г.

Рис. 6. Этапы ороназальной цистотомии.

Рис. 7.

Рис. 7. Ортопантомограмма.

Дифференцируется сформированное соустье в сторону верхнечелюстного синуса.

Список литературы:

1. *Губайдуллина Е.Я., Цегельник Л.Н., Лузина В.В. Опыт лечения больных с обширными кистами челюстей // Стоматология – 2007г.- №3 – с. 51-53.*

2. *Зарецкая А.С. Анализ результатов диагностики и амбулаторного лечения пациентов с обширными одонтогенными полостными образованиями в челюстных костях: автореф. дис. канд. мед. наук / ФГУ «Центральный научно-исследовательский институт стоматоло-гии и челюстно-лицевой хирургии»- 2010г.-18с.*

3. *Михайлова А.Б. Клинико-морфологическое обоснование выбора метода лечения кера-токист челюстей и повышение его эффективности: автореф. дис. канд. мед. наук / ГОУ ВПО «Московский государственный медико-стоматологический университет»-2009г.-26с.*

4. *Рабухина Н.А., Григорьянц Л.А., Бадалян В.А., Григорян А.С. Периапикальные деструктивные процессы челюстных костей и динамика восстановления костной ткани после современных видов оперативного лечения // Вестник рентгенологии и радиологии - 2000г.,- №1, с. 17-20.*

5. *Чибисова М.А. Трехмерная дифференциальная диагностика кистовидных образо-ваний челюстей. Дентальная имплантология и хирургия №2(7) 2012г.*

6. *Brandt Filho S.H., Marzola C., Toledo-Filho J.L., Cavalieri-Pereira L. Decompression technique to surgical treatment of the oral cavity cysts // Academia Tiradentes de Odontologia–2010-S.525-537.*

7. *Kruger E., Wortington P. Хирургическое лечение кист // Квинтэссенция – 1991г.,- т.1, №5/6,– с.381-395.*

8. *Stoelinga P.J.W. The treatment of odontogenic keratocysts by excision of the overling, at-tached mucosa, enucleation, and treatment of the bony defect with Carnoy solution // Oral. Surg. Med. Pathol. Oral. Radiol. 2005 Oct; 94(4): 232- 44.*

9. *Zhao Y.F., Liu B., Jiang Z.G. Marsupialization or decompression of the cystic lesions of the jaws // Shanghai Kou Qiang Yi Xue - 2005 Aug;14(4):325-9.*

ОРИГИНАЛЬНАЯ СТАТЬЯ

ЛУЧЕВАЯ ДИАГНОСТИКА ПРИ ДЕНТАЛЬНОЙ ИМПЛАНТАЦИИ В УСЛОВИЯХ ДЕФИЦИТА КОСТНОЙ ТКАНИ

Ушаков А.И.[1], Серова Н.С.[2], Ушаков А.А.[1], Юрьев Е.М. [1], Перова Н.Г.[1]

1 – ГБОУ ВПО МГМСУ им. А.И. Евдокимова.
2 - ГБОУ ВПО Первый МГМУ им. И.М. Сеченова.
г. Москва, Россия

Методы лучевой диагностики являются неотъемлемой частью планирования дентальной имплантации. В статье приводится сравнительный анализ возможностей лучевых методов исследования в планировании лечения у пациентов с дефицитом костной ткани. Представлены данные о планировании дополнительных костно-реконструктивных операций, свойствах костно-пластических материалов, а также протоколы и критерии оценки эффективности проводимого оперативного лечения. Показана важная роль высокотехнологичных методов лучевой диагностики (конусно-лучевой компьютерной томографии, мультиспиральной компьютерной томографии) в диагностике состояний альвеолярных гребней перед имплантацией, планировании костно-реконструктивных операций, в том числе синус-лифтинга, а также в послеоперационном периоде. Рекомендуемый алгоритм обследования пациентов позволил повысить качество лечения пациентов и снизить риск возможных осложнений.

Ключевые слова: мультиспиральная компьютерная томография, конусно-лучевая компьютерная томография, дентальная имплантация, дефицит костной ткани челюстей, костно-пластический материал, костно-реконструктивные операции, синус-лифтинг.

DIAGNOSTIC IMAGING IN IMPLANT DENTISTRY IN CASE OF BONE DEFICIENCY

Ushakov A.I.[1], Serova N.S.[2], Ushakov A.A.[1], Yur'ev E.M.[1], Perova N.G.[1]

1 - A.I. Evdokimov Moscow State University of Medicine and Dentistry
2 - I.M. Sechenov First Moscow State Medical University.
Moscow, Russia

Imaging techniques are an indispensable part of dental implant planning. The article provides the comparative analysis of different methods in treatment planning in patients with bone deficiency.
We present data on additional bone reconstructive surgery planning, osteoplastic materials properties, the protocols and criteria for evaluating effectiveness of the surgical treatment. This article shows the important role of high-tech imaging techniques (cone-beam computed tomography, multidetector computed tomography) in the evaluation of alveolar ridge before implantation, in bone reconstructive surgery planning, including sinus lift (sinus augmentation), as well as in the postoperative period. The recommended diagnostic algorithm has improved the quality of patient care and reduced the risk of possible complications.

Keywords: multidetector computed tomography, cone beam computed tomography, dental implantation, bone deficiency, osteoplastic material, bone reconstructive surgery, sinus lift (sinus augmentation).

Стоматологическая имплантология является относительно молодой, но быстроразвивающейся наукой. Активно разрабатываются и внедряются новые виды дентальных имплантатов, биокомпозиционных материалов, способы операций (Иванов С.Ю., 2000 г.; Панин А.М., 2004 г.; Ломакин М.В., 2001 г.; Гончаров И.Ю., 2008 г., 2009 г.; Branemark P-I Tolman D.E., 1998 г.; Babbush C.A., 2001 г.; Martin M.J., Buckland-Wright J.C., 2007 г.). Важной и неотъемлемой составляющей современной стоматологической имплантологии является лучевая диагностика.

Основной методикой лучевой диагностики в дентальной имплантологии считается ортопантомография. На этапе планирования операции она применяется для оценки состояния зубных рядов, костной структуры в зоне дефекта зубного ряда. По ортопантомограммам определяется высота альвеолярного отростка, оценивается расстояние до верхних стенок нижнечелюстных каналов и ментальных отверстий на нижней челюсти, а на верхней челюсти - состояние нижних отделов верхнечелюстных пазух. Кроме того, применение маркировочных меток позволяет спланировать место установки будущих имплантатов (Иванов С.Ю., Базикян Э.А., Бизяев А.Ф. и др., 2004 г.; Sevetz E.B., 2006 г.). Ортопантомография также широко используется в послеоперационном периоде, в том числе для диагностики ранних или отдаленных осложнений (Базикян Э.А., 2001 г.; Fennis J.P., Stoelinga P.J., Jansen J.A., 2004 г.).

Компьютерная томография позволяет значительно расширить диагностические возможности. Метод дает возможность измерить не только высоту, но и ширину альвеолярных отростков, достоверно определить плотностные характеристики костной структуры челюстей, оценить ход нижнечелюстных каналов, состояние слизистой оболочки верхнечелюстных синусов, выявить сопутствующие заболевания (Кулаков А.А., Рабухина И.А., Аржанцев А.П., Подорванова С.В., Лосев Ф.Ф., Гветадзе Р.Ш., 2004 г., 2006 г.; Соловьева Л.Г., 2008 г.; Misch C.E., 1999 г.; Babbush C.A., 2001 г.)

С помощью современных специализированных программ компьютерной томографии стало возможным создание анатомических и трехмерных моделей челюстей, что позволяет в сложных ситуациях правильно спланировать операцию имплантации, выбрать оптимальные размеры имплантатов и математически рассчитать места их установки (Перова М.Д., 2000 г.;

Таблица № 1. Распределение проведенных дополнительных костно-реконструктивных операций в группах пациентов.

	1 группа пациентов		2 группа пациентов		3 группа пациентов	
	Абс.	%	Абс.	%	Абс.	%
Одноэтапные операции						
- пластика альвеолярного гребня и (или) синус-лифтинг с немедленной имплантацией	13	2,2	23	3,8	20	3,3
- удаление зубов с немедленной имплантацией	28	4,7	13	2,2	12	2,0
Двухэтапная операция						
- пластика альвеолярного гребня и (или) синус-лифтинг с отсроченной имплантацией	51	8,5	92	5,3	91	15,2
Трехэтапная операция						
- удаление зубов, пластика альвеолярного гребня и (или) синус-лифтинг с отсроченной имплантацией	8	1,3	3	0,5	2	0,3
ВСЕГО	100	16,7	131	21,8	125	20,8

Робустова Т.Г., 2003 г., Робустова Т.Г., Даян А.В.и др, 2008 г. ; Misch C.M., 2005 г.; Crespi R., Capparè P., Gherlone E., 2009 г.).

На предоперационном этапе чрезвычайно важно правильно определить размеры альвеолярного отростка верхней челюсти или альвеолярной части нижней челюсти, вид адентии, выявить степень атрофии костной ткани челюстей, оценить ее архитектонику и плотность для решения основных задач планирования дентальной имплантации и прогнозирования лечения. Так как практические врачи решают разные по клинической ситуации задачи, необходимо изучить различные методы диагностики, стандартизировать схему обследования пациента для костно-реконструктивной операции при дефиците костной ткани. Это позволит выбрать наиболее оптимальный хирургический метод, определить количество биоматериала и решить вопрос об этапности операций. Такая позиция должна использоваться в каждом индивидуальном случае пластики при дефиците костной ткани, что определит разные варианты операции и профилактическую направленность комплексного лечения пациентов для снижения процента осложнений. Поэтому требуются единые подходы в диагностике и разработка дифференцированных методов реконструкции при дефиците костной ткани для и при зубной имплантации и методик профилактики осложнений, что и явилось целью настоящего исследования.

Рис. 1. Препарат нижней челюсти с костно-пластическими материалами, помещенными в лунки зубов 4.5-4.8.

Материалы и методы исследования.

Настоящее исследование основано на результатах костно-пластических операций в период 2007-2011 гг. у 356 больных с деформацией, атрофией костной ткани альвеолярного отростка челюсти для установления внутрикостных зубных имплантатов. Пациенты были в возрасте от 25 до 70 лет. Из них женщины составляли 215 человек, мужчины - 141 человек. Пациенты с дефицитом костной ткани на верхней челюсти составили 203 человека, с дефицитом кости на нижней челюсти - 153 человека. Нами проводилась оценка функционального состояния организма и использовались различные методы предоперационной подготовки в зависимости от сопутствующих болезней, иммунных показателей.

Для проведения оперативных вмешательств проводилось комплексное обследование: клиническое, антропометрическое, рентгенологическое, исследование моделей челюстей. Рентгенологическое исследование состояло из изучения прицельных снимков челюстных сегментов, в том числе окклюзионных ортопантомограмм с маркировочными шариками или сеткой, рентгеновской компьютерной томографии.

В качестве трансплантатов использовались ксеногенные костно-пластические материалы (КПМ) OsteoBiol® - «Apatos», «Gen-os» , «mp3», «Dual-Block» , а также их сочетания. Для закрытия биоматериала и лучшей его адаптации к кости применялась мембрана «Evolution».

Наряду с клиническим обследованием планирование этапов лечения проводилось на основании данных лучевой диагностики. Согласно использованному методу лучевой диагностики все пациенты были разделены на три группы. В первую группу вошли пациенты, у которых план лечения составлялся по результатам ортопантомограммы; во вторую группу вошли пациенты, у которых планирование проводилось по результатам мультиспиральной компьютерной томографии (МСКТ); в третью группу – пациенты, у которых планирование проводилось по результатам конусно-лучевой компьютерной томографии (КЛКТ). Характеристика дополнительных реконструктивно-восстановительных операций у обследованных пациентов представлена в таблице № 1.

Все операции проводились в амбулаторных условиях, с премедикацией, под проводниковой и инфильтрационной анестезией анестетиками амидного ряда. В зависимости от объема операции в послеоперационном периоде назначали антибиотики, десенсибилизирующие и обезболивающие лекарственные средства. Отдаленные результаты прослежены от одного года до четырёх лет.

У пациентов первой группы определить размеры толщины альвеолярного отростка верхней челюсти или альвеолярной части нижней челюсти по данным традиционных рентгенологических исследований было невозможно. При ортопантомографии плотность и качество костной ткани челюстей оценивалось ориентировочно. При рентгенологическом исследовании

Таблица № 2. Характеристика различных костно-пластических материалов.

Вид материала	Производственный материал	Наличие коллагена	Размер гранул (в микронах)	Время рассасывания
«Apatos» ▪ Apatos Spongiosa ▪ Apatos Cortical ▪ Apatos Mix	Кортикальная и губчатая свиная кость	-	600-1000	3 мес 6 мес 4 мес
«Gen-Os»	Кортикальная (25%) и губчатая (75 %) свиная кость	+	250-1000	4-5 мес
«mp3»	Кортикальная и губчатая свиная кость	+	600-1000	5 мес
«Dual Block»	Кортикальная и губчатая сви ая кость	+	600-1000 (плотный сухой костный блок)	8 мес. и более

пациентов первой группы визуализация верхнечелюстных синусов была крайне затруднительна.

Во вторую группу вошли пациенты с вторичной адентией, планирование стоматологической имплантации у которых осуществлялось с помощью ортопантомографии и мультиспиральной компьютерной томографии (МСКТ).

Критерии оценки результатов традиционных рентгенологических методик были аналогичны во всех группах пациентов. Ортопантомография позволила лишь ориентировочно судить о состоянии челюстей в области планируемой операции. Преимущество МСКТ при планировании имплантологического лечения заключалось в возможности точной оценки параметров альвеолярных отростков верхних челюстей и альвеолярных частей нижних челюстей. Метод позволил достоверно судить не только о высоте альвеолярных гребней челюстей, но и их толщине, что играло первостепенную роль в выборе тактики имплантологического лечения.

Существенным достоинством компьютерной томографии по сравнению с ортопантомографией можно считать возможность получения точной и достоверной информации о состоянии альвеолярного отростка верхней челюсти или альвеолярной части нижней челюсти во всех отделах, что чрезвычайно важно в оценке состояния фронтальных отделов челюстей, адентия которых очень часто сопровождается значительной потерей костной ткани. Данные оценки состояния альвеолярных гребней челюстей у пациентов второй группы, полученные с помощью МСКТ, значительно превзошли результаты не только клинического обследования, но и традиционного рентгенологического (ортопантомографии).

В третью группу вошли пациенты с вторичной адентией, у которых планирование дентальной имплантации осуществлялось с помощью традиционных рентгенологических методик (преимущественно ортопантомографии) и конусно-лучевой компьютерной томографии (КЛКТ).

Также как и в других группах обследованных пациентов, традиционные рентгенологические методики не позволили составить полное представление о состоянии альвеолярного отростка верхней челюсти или альвеолярной части нижней челюсти в месте предполагаемой имплантации. А объем диагностической информации, получаемый с помощью КЛКТ, был сопоставим с возможностями мультиспиральной компьютерной томографии (МСКТ) и являлся основополагающим в выборе тактики оперативного лечения.

Преимуществом КЛКТ перед МСКТ яви-

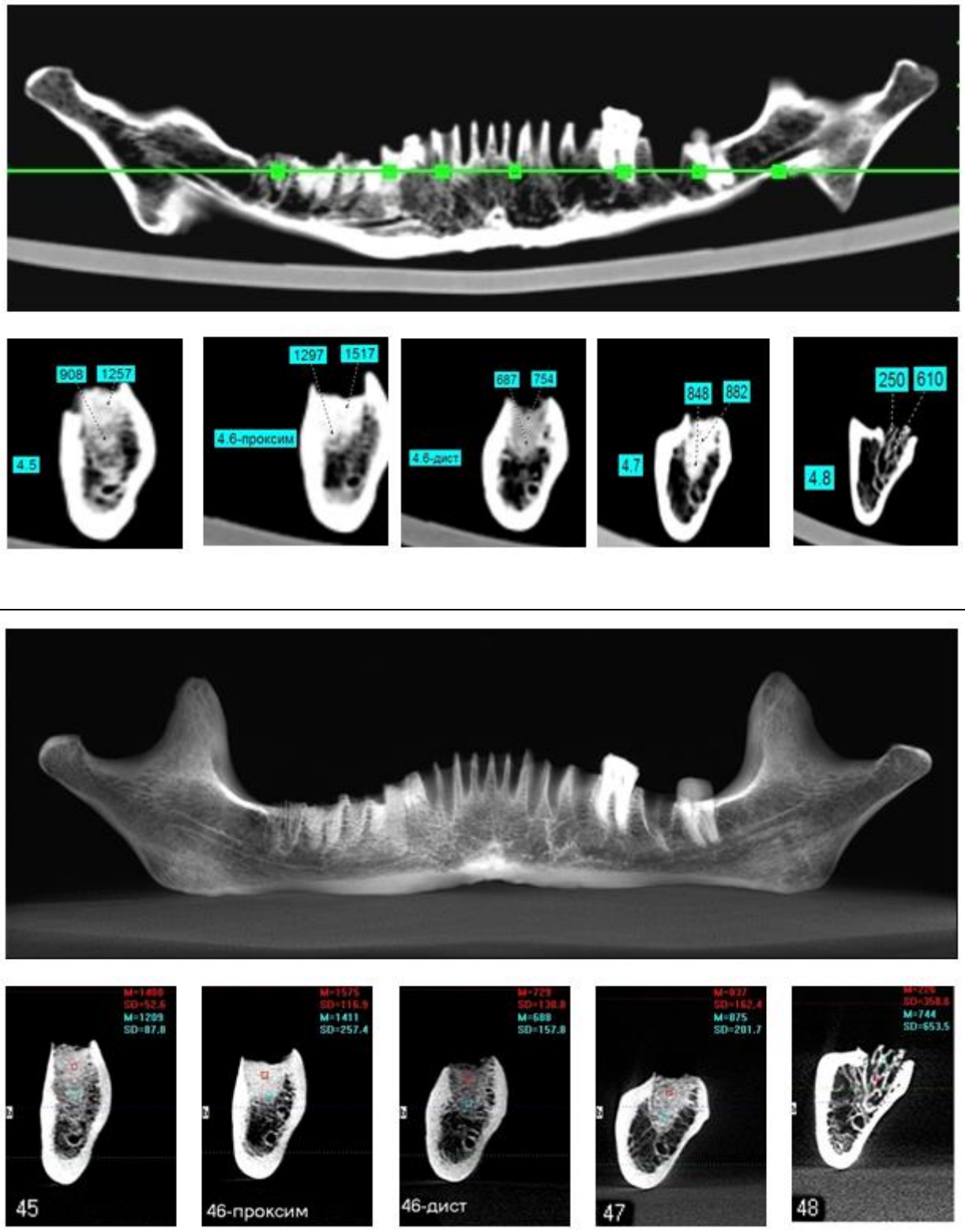

Рис. 2. Результаты мультиспиральной и конусно-лучевой компьютерной томографии препарата нижней челюсти с разными видами костно-пластических материалов, помещенных в лунки удаленных зубов.

лись менее выраженные артефакты от металлических структур (металлокерамических коронок, штифтов, пломбировочного материала), что позволило лучше оценить все параметры костной ткани в области планируемой имплантации (размеры, плотность, архитектонику альвеолярных костей).

Конусно-лучевая компьютерная томография позволила достоверно определить архитектонику и плотность костной ткани челюстей в

месте предполагаемой имплантации. Только высокотехнологичные методы лучевой диагностики позволяют получить достоверную информацию о рельефе нижних стенок верхнечелюстных пазух, стенок полости носа, их состоянии и взаиморасположении. Наиболее сложной задачей при планировании имплантации на нижней челюсти является оценка расположения нижнечелюстного канала.

Для оценки эффективности костно-реконструктивных операций перед выполнением дентальной имплантации, а также в послеоперационном периоде, необходимо правильно интерпретировать рентгенологическую семиотику различных костно-пластических материалов на разных этапах лечения пациентов. При использовании аутотрансплантатов из донорских областей (подбородка, области наружной косой линии, ветви нижней челюсти, гребня подвздошной кости, большеберцовой кости) целесообразно проводить оценку их состояния в динамике по плотности, соответствующей данным анатомическим структурам, степени выраженности остеоинтеграции, а также проводить анализ состояния донорского ложа.

Нами проведена первичная оценка плотности костно-пластических материалов с помощью компьютерной томографии. Для оценки рентгенологической плотности костнопластических материалов мы использовали МСКТ и КЛКТ с оценкой результата по шкале Хаунсфилда.

Для эксперимента был взят препарат нижней челюсти с удаленными зубами, в лунки которых были помещены следующие костно-пластические материалы: «Apatos», «Gen-Os», «mp3», костный блок «Dual Block». Предварительно смоченные пластические материалы были помещены в лунки 4.5, 4.6 (проксимальный и дистальный корни), 4.7 и 4.8 (Рис. 1).

Для анализа рентгенологических характеристик костно-пластических материалов была проведена компьютерная томография (мультиспиральная и конусно-лучевая) с измерением их плотности и описанием рентгенологических свойств (Рис. 2).

Анализ рентгенологических свойств костных материалов представлен в таблице № 3.

Таким образом, только учитывая все особенности каждого костно-пластического материала (структуру, химический состав, сроки рассасывания, его рентгенологические характе-

Таблица № 3. Рентгенологические характеристики различных костно-пластических материалов.

Лунка зуба	Вид материала	Рентгенологическая характеристика	Плотность материала (в HU)	
			МСКТ	ДОТ
4.5	«Apatos»	Плотный материал неоднородной мелкозернистой структуры	900-1300	1200-1500
4.6 (дистальный корень)	«Gen-Os»	Материа средней плотности неоднородной мелкозернистой структуры	650-800	600-800
4.7	«mp3»	Материал с неоднородной крупнозернистой структурой	840-900	800-900
4.8	«Dual Block»	КПМ с крупноячеистой структурой и хорошо визуализируемыми костными балками	250-650	200-800

ристики, плотность) можно корректно проводить оценку эффективности проводимых реконструктивных операций.

Традиционно рентгенологический контроль состояния области реконструктивно-восстановительной операции осуществляется дважды перед этапом установки имплантатов - сразу после выполнения реконструктивной операции и непосредственно перед дентальной имплантацией (как правило, через 5-6 месяцев).

При оценке непосредственно после операции необходимо оценить правильность расположения костно-пластического материала, степень прилегания к костной ткани пациента в области операции, его рентгенологические свойства в зависимости от вида костно-пластического материала, что достоверно и в полной мере позволяют сделать только МСКТ и КЛКТ (Рис. 3, Рис. 4).

На дальнейших этапах следует оценивать рентгенологические признаки остеоинтеграции, структуру, плотность материала в зависимости от его вида, темпы и степень резорбции костно-пластического материала, а также определять состояние окружающей костной ткани (Рис. 5)

Полученные результаты и их обсуждение.

1. Поднадкостничная трансплантация проведена у 67 больных. Показанием для операции являлись: недостаточная высота и ширина кости альвеолярного отростка, снижение окклюзионной плоскости. Использовали ксеногенные костно-пластические материалы (КПМ) OsteoBiol® - «Apatos», «Gen-os», «mp3», « Sp-Block», а также их сочетания. Предпочтение отдавали «mp3» (простота и контролируемость введения материала) и «Dual Block» (обеспечение жёсткого профиля создаваемого объёма костного материала). Спустя 4-5 месяцев устанавливали имплантаты. Остеокондуктивные материалы как клинически, так и рентгенологически к этому времени не реструктурировались в зрелую кость; остеоиндуктивные представляли плотную минерализованную кость. Получен 100% успех у всех пациентов. Срок контрольного наблюдения составил от одного года до четырёх лет.

2. Накладная трансплантация с подготовкой кости проведена у 42 человек. Показанием для операции были недостаточная ширина альвеолярной дуги и атрофия передней поверхности альвеолярного отростка, что создавало не-

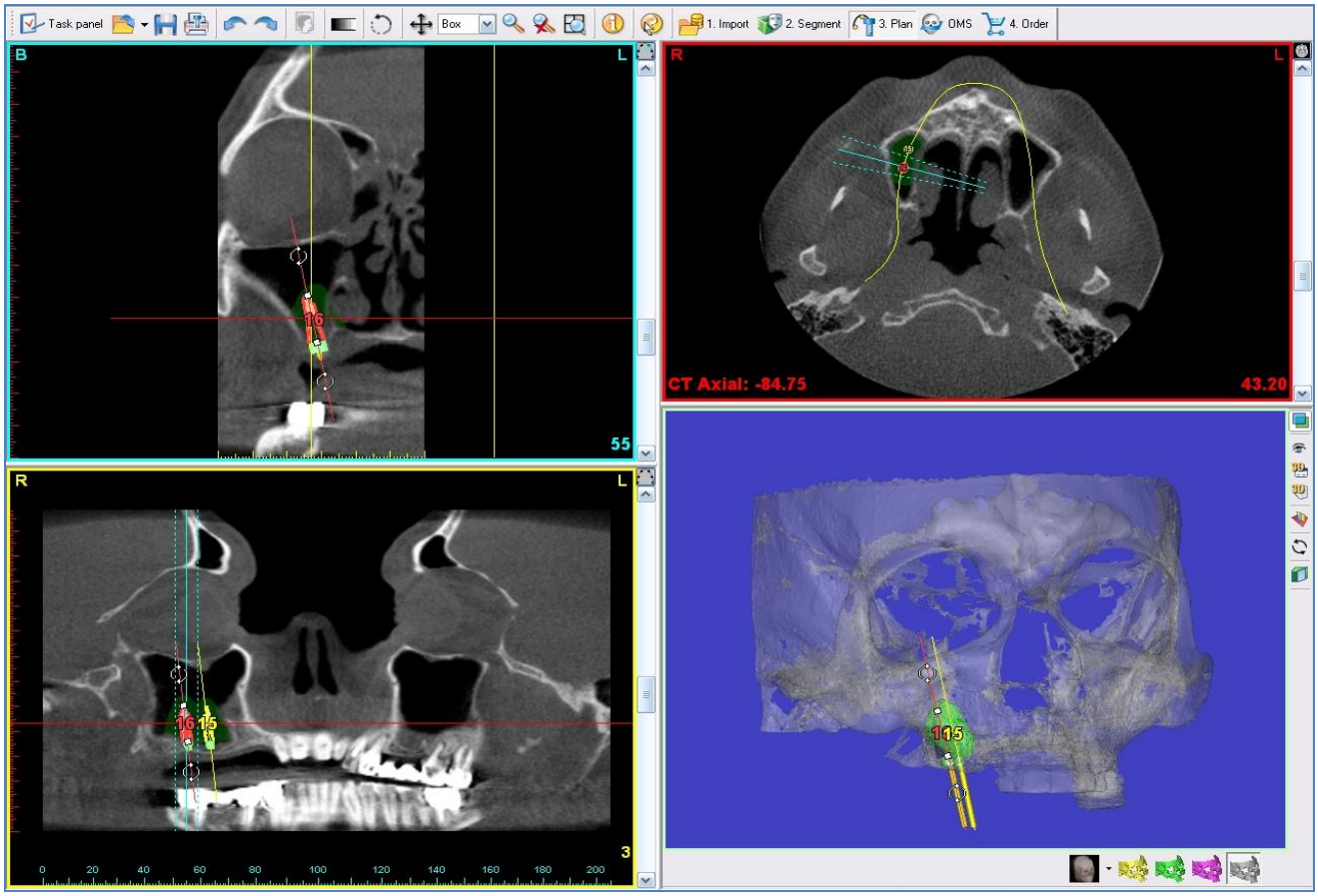

Рис. 3. КЛКТ со специализированной программой для планирования дентальной имплантации и дополнительной операции синус-лифтинга.

Пациент А., 59 лет. Методика позволила выбрать оптимальную имплантологическую систему и рассчитать точный объем необходимого костно-пластического материала для ее установки.

возможность установления имплантата в правильное положение в соответствии с окклюзией. Для данного типа операций предпочтение отдавали костному блоку «Dual Block», который обеспечивал создание жёсткого профиля создаваемого объёма костного материала и хорошо восстанавливал объём утраченной костной ткани с вестибулярной стороны альвеолярной части челюстей. Для лучшей фиксации косные блоки фиксировали костными винтами и закрывали мембраной «Evolution». Рентгенологически через 6 месяцев граница материнской кости и ремоделированного биоматериала не определялась. У двух больных в раннем послеоперационном периоде отмечалось расхождение единичных швов. Наличие мембраны позволило полностью сохранить костно-пластический материал. После лечения заживление раны завершалось благополучно. Имплантаты и зубные протезы с опорой на них функционировали хорошо.

У двух пациентов через 2-3 года за счет резцового перекрытия и функциональной перегрузки зубные протезы на имплантатах стали подвижны и были утрачены. У остальных 40 человек результаты операции хорошие. Срок контрольного наблюдения составляет от одного года до четырёх лет.

3. Трансплантация биоматериала внутрь кости проведена у 41 человека. Показанием к операции являлось: узкая альвеолярная дуга, необходимость ее смещения в вестибулярную сторону для правильных окклюзионных взаимоотношений. Образовавшиеся пустоты заполняли биоматериалом, который закрывали мембраной «Evolution». Для данного типа операций предпочтение отдавали костно-пластическим материалам «Apatos», «Gen-os». Причем «Apatos» нами применялся у пациентов с 3 и 4 классом плотности костной ткани (по Misch), что обеспечивало повышение плотности костного регенерата в последующем, а «Gen-os» применялся у пациентов с 1 классом плотности костной ткани (по Misch), это позволяло получить костный регенерат меньшей плотности, что создавало лучшую остеоинтеграцию дентальных имплантатов в последующем. Через 6 месяцев на рентгенограмме и компьютерных томограммах определялась кость плотного строения, имплантаты окружены и плотно сращены с костной тканью. У всех из 41 пациента достигнут 100% успех операции. Срок контрольного наблюдения составил от одного года до четырёх лет.

4. Реконструкция альвеолярного сегмента

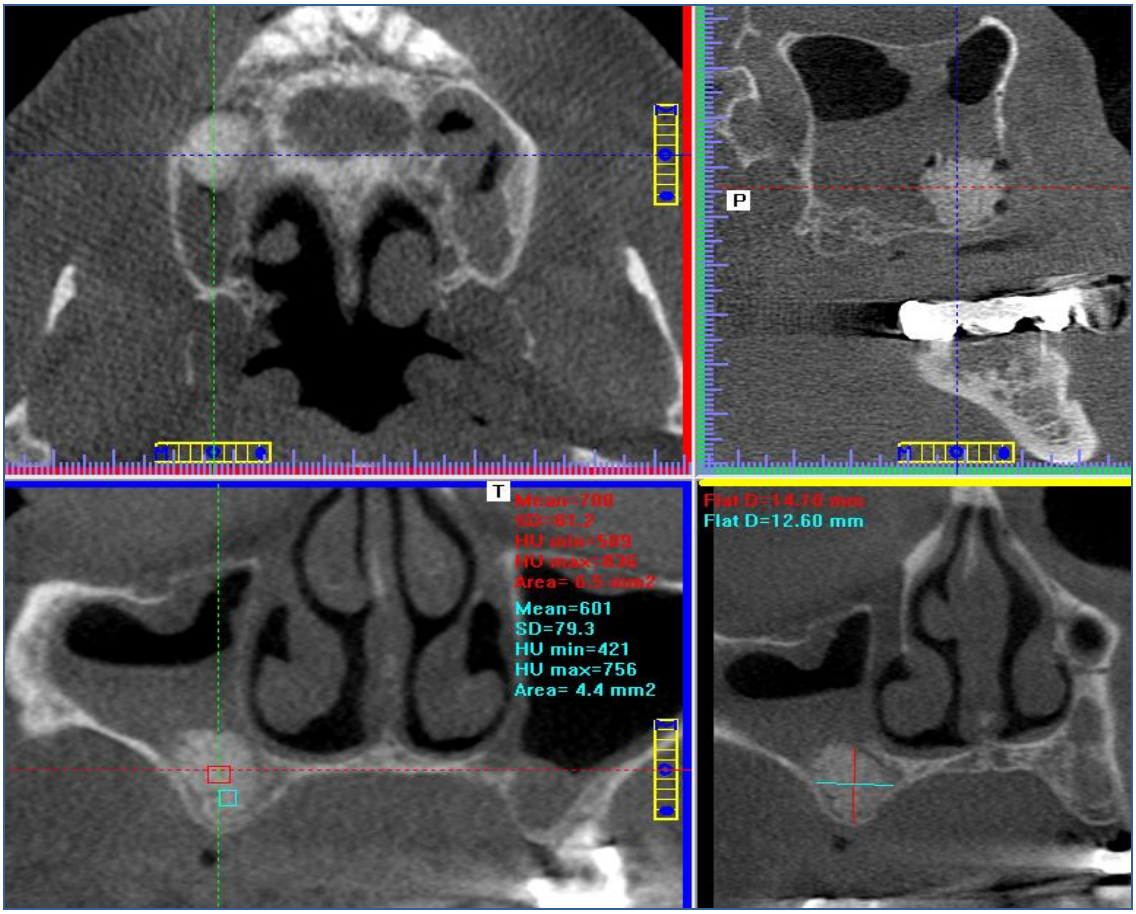

Рис. 4. КЛКТ, выполненная сразу после синус-лифтинга (с биоматериалом «mp3»).

Тот же пациент. Расположение КПМ в полости пазухи удовлетворительное. Отмечается послеоперационный гемосинус.

верхней челюсти доступом через альвеолярную дугу с поднятием дна верхнечелюстной пазухи. Операция проведена у 52 больных. У всех 52 человек функционирование имплантатов в протезных конструкциях проходило хорошо, у 4 человек спустя 1,5-2 года понадобилась смена зубного протеза. Срок контрольного наблюдения составляет от одного года до четырёх лет.

5. Реконструкция альвеолярного отростка верхней челюсти доступом через переднелатеральную стенку с поднятием дна верхнечелюстной пазухи. Операция проведена у 56 человек.

Анализируя ремоделирование биоматериала по рентгенограмме и КТ у 17 пациентов, мы отметили, что к концу 4-го месяца тень костного регенерата была расплывчатой, кортикальная пластинка у дна верхнечелюстной пазухи не просматривалась, к концу 6-го месяца отмечена плотная структура реорганизованной кости.

У 29 человек с одномоментной костной пластикой и имплантацией рентгенологические исследования, в том числе КТ, показали, что кость через 6 месяцев имела плотное строение, рисунок кости был несколько смазан. Четко прослеживалась кортикальная пластинка как по альвеолярной дуге, так и обращенная к верхнечелюстной пазухе. В динамике плотность ремоделированной кости увеличивалась через 2 года. По данным КТ массив кости уменьшился в среднем по высоте на 2 мм, остался неизменным по горизонтальной и сагиттальной плоскостям.

У всех 56 человек с отсроченной и немедленной имплантацией получены положительные результаты. Срок контрольного наблюдения составляет от 2 до 4 лет.

6. Реконструкция альвеолярного отростка и тела верхней челюсти доступом через дистально-латеральную стенку с поднятием дна верхнечелюстной пазухи.

Операция показана при малом количестве кости в области моляров, пневматическом типе верхнечелюстной пазухи с низким расположением бухт, в том числе в области бугра верхней челюсти.

Операция проведена 98 больным. Из них 62 пациентам осуществлено двухэтапное вмешательство и 36 пациентам одноэтапное костная пластика с установлением имплантатов.

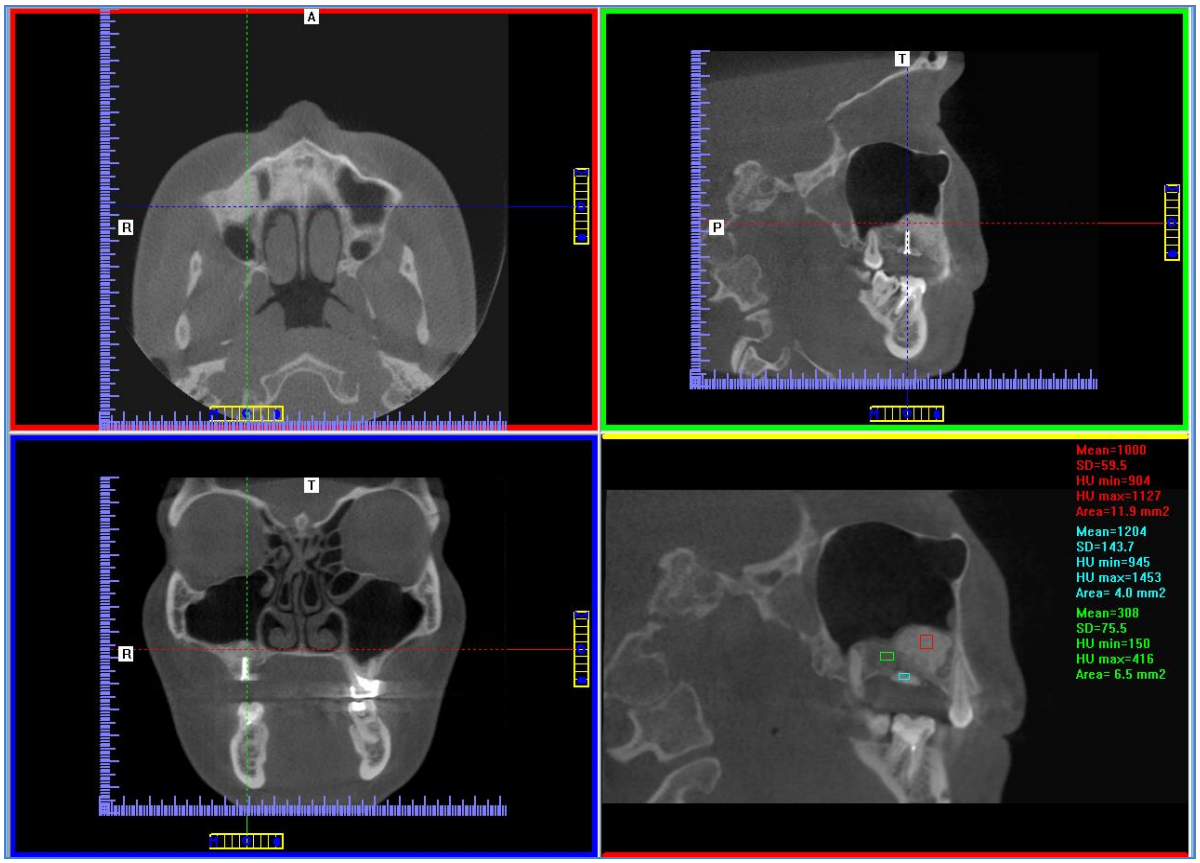

Рис. 5. КЛКТ. Пациентка С., 47 лет. Состояние после синус-лифтинга (с использованием материала «mp3») и костно-реконструктивной операции с фиксацией «Dual Block» справа (6 месяцев после операции).

Отмечаются рентгенологические признаки остеоинтеграции в области установленных КПМ, их структура и плотность соответствуют всем параметрам, характерным для данных биоматериалов в норме. Состояние верхнечелюстной пазухи удовлетворительное. Таким образом, пациентке может быть выполнена дентальная имплантация.

Из 96 пациентов у 14 больных окончательной минерализации материала через 12-18 месяцев не происходило. Вместе с тем, функционирование имплантатов было хорошим. Срок контрольного наблюдения от 2 до 4 лет. Из 615 имплантатов 606 функционирует, 9 имплантатов было удалено через 2-3 года в связи с периимплантитом.

У пациентов 4, 5, 6 групп при операциях нами использовался материал «mp3» как наиболее адаптированный для операций по поднятию дна верхнечелюстной пазухи. Костное окно закрывали мембраной «Evolution».

Эффективность операции реконструкции альвеолярного отростка челюстей и зубной имплантации осуществляли на основании следующих признаков:

1. жалоб больного, в том числе, на функцию зубного протеза с опорой на имплантат;
2. клинической оценки зубного протеза с опорой на имплантат;
3. состояния слизистой оболочки у шейки имплантата, плотность ее, глубины кармана, наличия кровоточивости при погружении зонда;
4. рентгенологической картины кости вокруг имплантата;
5. рентгенологической картины ремоделированной кости;
6. состояния верхнечелюстной пазухи в соответствии с жалобами больного и состояния верхнечелюстной пазухи в рентгеновском отображении;
7. индекса гигиены полости рта.

Традиционно считается, что установление имплантатов возможно только через 5-6 месяцев после пластики кости. Однако, проведенный нами сравнительный анализ двухэтапной и одноэтапной операций (пластика и немедленное и отсроченное установление имплантатов) позволяет рекомендовать одновременное наращивание кости и имплантацию.

Все используемые нами биоматериалы были эффективны с учётом выбора материала для конкретного клинического случая. Следует рекомендовать сочетание их, особенно с аутокостью.

Таким образом, рентгенологическое исследование непосредственно в день выполнения костно-реконструктивной операции должно выполняться с целью оценки правильности расположения КПМ, его фиксации, степени прилегания к материнской кости, определения его однородности.

Тактика рентгенологического контроля эффективности костно-реконструктивных операций включала выполнение лучевых исследований сразу после выполнения хирургического вмешательства и через 5-6 месяцев (в зависимости от вида биоматериала и его свойств) перед следующим этапом лечения.

Критерии оценки эффективности костно-реконструктивной операции в динамике были следующие:

1) Расположение костно-пластического материала по отношению к кортикальной пластинке альвеолярного гребня.

2) Прилегание КПМ к материнской кости.

3) Степень и темпы неоостеогенеза и резорбции КПМ.

4) Объем биоматериала (по сравнению с контрольным исследованием, выполненным сразу после костно-реконструктивной операции).

5) Структура, однородность и плотность КПМ в зависимости от его вида (соответствие с нормальными значениями).

Планирование и контроль эффективности костно-реконструктивных операций были наиболее успешны у пациентов второй и третьей группы, где лучевое обследование проводилось с помощью высокотехнологичных методов, которые на этапе планирования позволили получить полную информацию о размерах и форме костных дефектов челюстей. Специализированное программное обеспечение дало возможность оценить необходимое количество костно-пластического материала для их возмещения.

Список литературы:

1. *Базикян Э.А. Принципы прогнозирования и профилактики осложнений при дентальной имплантации (клинико-лабораторное исследование) // Автореферат дисс. докт. мед. наук. -М. - 2001. - 37 с.*

2. *Гончаров И.Ю., Панин А.М. , М.В. Козлова Диагностика и планирование операции дентальной имплантации// V Всероссийская научно-практическая конференция «Образование, наука и практика в стоматологии», – 2008. – С.30-31.*

3. *Гончаров И.Ю. Планирование хирургического этапа дентальной имплантации при лечении пациентов с различными видами отсутствия зубов, дефектами и деформациями челюстей // Дисс. док. мед. наук. – М. – 2009. – 345 с.*

4. *Иванов С.Ю., Бизяев А.Ф., Базикян Э.А., Ломакин М.В. Стоматологическая имплантология /учебное пособие для практических врачей, клинических ординаторов, интернов и студентов стоматологических факультетов медицинских университетов, академий и институтов. // М.: ВУНМЦ МЗ РФ. 2000. 65с.*

5. *Иванов С.Ю. Стоматологическая имплантология. // М.: Издательский дом «ГЭОТАР-Мед». - 2004. - 295 с.*

6. *Кулаков А.А., Лосев Ф.Ф., Гветадзе Р.Ш. Зубная имплантация: основные принципы, современные достижения. — М.: ООО «Медицинское информационное агентство», 2006. — 152 с: ил.*

7. *Кулаков А.А., Рабухина И.А., А.П. Аржанцев, С.В. Подорванова Диагностическая значимость методик рентгенологического исследования при дентальной имплантации //*

Стоматология, – 2006. – №1. – С. 26-30.

8. *Ломакин М.В. Новая система стоматологических остеоинтегрируемых имплантатов. // Автореф. дис. д-ра мед. наук. - М. - 2001, - 49с.*

9. *Панин А.М. Новое поколение остеопластических материалов (разработка, лабораторно-клиническое обоснование, клиническое внедрение) // Дисс. док. мед. наук. – М. – 2004. – С. 116-165.*

10. *Перова М.Д. Сравнительная эффективность остеотропных материалов в дентальной имплантологии // Клиническая имплантология и стоматология. – 2000. – № 1-2. – С. 24-30.*

11. *Рабухина Н.А., Аржанцев А.П. Стоматология и челюстно-лицевая хирургия. Атлас рентгенограмм // М.: ООО "Медицинское информационное Агентство", – 2004. – 304 с.*

12. *Робустова Т.Г. Имплантация зубов. Хирургические аспекты. Руководство для врачей // М.: Медицина. – 2003. – 558 с.*

13. *Робустова Т.Г., Базикян Э.А.. , А.И. Ушаков, А.В. Даян Комплексный клинико-рентгенологический подход при реконструктивных операциях и синус-лифтинге в области верхней челюсти для дентальной имплантации // Российская стоматология, – 2008. – №1. – С.61 – 67.*

14. *Серова Н.С. Дентальная объемная томография в решении некоторых проблем стоматологии и челюстно-лицевой хирургии // Эндодонтия Today. – 2010. – № 2. – С. 55-57.*

15. *Серова Н.С. Цифровая объемная томография в оценке эффективности операции синуслифтинг перед дентальной имплантацией // Диагностичекая и интервенционная радиология. – 2010. – Том 4, № 4. – С. 41-49.*

16. *Соловьева Л.Г. Отсроченная зубная имплантация после удаления зубов и пластики челюстей //Дисс. канд. мед. наук - М. – 2008 – 198 с.*

17. *Babbush C. A.Dental Implants The Art and Science Philadelphia: W.B. Saunders Co. 2001-P. 532.*

18. *Babbush C.A. Maxilary antroplasty with augmentation bone grafting // Dental Implants. The Art and Science. – Philadelphia: W.B. Saunders, 2001. – 332p.*

19. *Branemark P-I Tolman D.E. Osseointegration in craniofascial reconstruction. Chicago. Quintessence Publ. Co., 1998. P.337*

20. *Crespi R, Capparè P, Gherlone E. Radiographic evaluation of marginal bone levels around platform-switched and non-platform-switched implants used in an immediate loading protocol. Int J Oral Maxillofac Implants. 2009 Sep-Oct; 24(5):920-6.*

21. *Misch C.M. Dental Umplant Prosthetics. // S.Liuis: Mosby. – 2005. – p. 567.*

22. *Sevetz E .B. Jr. Treatment of the severely atrophic fully edentulous maxilla: the zygoma implant option // Atlas Oral Maxillofac Surg Clin North Am. 2006; 14(1):121-36.*

23. *Fennis JP, Stoelinga PJ. Jansen JA. Mandibular reconstruction: a histological and histomorphometric study on the use of autogenous scaffolds, particulate cortico-cancellous bone grafts and platelet rich plasma in goats. // Int. J. Oral Maxillofac. Surg. – 2004, Jan; 33 (1): 48-55.*

24. *Martin M.J., Buckland-Wright J.C. Sensitivity analysis of a novel mathematical model identifies factors determining bone resorption rates // J Periodontol. – 2007. – Jul; 78(7):1243-61.*

ОРИГИНАЛЬНАЯ СТАТЬЯ

ОПЫТ МАГНИТНО-РЕЗОНАНСНОЙ ТОМОГРАФИИ ВИСОЧНО-НИЖНЕЧЕЛЮСТНЫХ СУСТАВОВ НА ГОЛОВНОЙ КАТУШКЕ

Лисавин А.А.[1], Устюжанин Д.В.[2], Осокина А.П.[1]

1 - ГБОУ ВПО Первый МГМУ им. И.М. Сеченова. Научно-образовательный клинический центр «Гибридных технологий лучевой медицины».
2 - Институт клинической кардиологии им. А.Л. Мясникова «ФГБУ Российский кардиологический научно-производственный комплекс» Минздрава России.
г. Москва, Россия

Данная статья посвящена анализу результатов магнитно-резонансной томографии (МРТ) височно-нижнечелюстных суставов (ВНЧС) пациентов с функциональными нарушениями ВНЧС. На МР-томографе Achieva фирмы Philips с напряженностью магнитного поля 3 Тл без использования специализированной катушки обследовано 64 ВНЧС у 32 пациентов. Протокол исследования включал получение Т2-ВИ в поперечной плоскости и PD-ВИ в косо-сагиттальных и косо-фронтальных плоскостях. Всем пациентам проводилось функциональное исследование. При обследовании в 48 (75%) суставах были выявлены различные виды нарушений, таких как дислокация суставного диска с репозицией, без репозиции, а также подвывихи.

Ключевые слова: магнитно-резонансная томография, височно-нижнечелюстной сустав (ВНЧС), дислокация суставного диска без репозиции.

MAGNETIC RESONANCE IMAGING OF TEMPOROMANDIBULAR JOINT USING STANDARD HEAD COIL: CLINICAL EXPERIENCE

Lisavin A.A.[1], Ustyuzhanin D.V.[2], Osokina A.P.[1]

1 - I.M. Sechenov First Moscow State Medical University. Scientific-educational clinical center of hybrid technologies in radiology.
2 - Federal establishment "Cardiology research center" Ministry of Health of Russian Federation.
Moscow, Russia

This article analyzes the results of using magnetic resonance imaging (MRI) of the temporomandibular joint (TMJ) in patients with TMJ functional disorders. We examined 64 TMJ in 32 patients. MRI was performed on 3T scanner Achieva Philips without specialized coil. The imaging protocol included T2-weighted axial images and proton density weighted images in oblique sagittal and coronal planes. All patients underwent functional study. Different types of disorders were identified in 48 (75%) joints such as disc displacement with or without reduction and subluxations.

Keywords: magnetic resonance imaging, temporomandibular joint (TMJ), disc displacement without reduction.

Люди разного возраста, пола и социального положения считают важными для качества жизни различные аспекты стоматологического здоровья, влияющие на физическое и психологическое состояние человека, а также на его социальное благополучие. Заболевания височно-нижнечелюстного сустава (ВНЧС) причиняют значительную боль и страдания, изменяют рацион питания человека, его речь, отрицательно влияют на его благополучие [1,3].

МРТ – наиболее информативный метод исследования височно-нижнечелюстных суставов (ВНЧС), позволяющий оценить целостность и положение суставного диска, смещение диска при открытии рта, наличие подвывиха в суставе, состояние суставных поверхностей костей и суставного хряща, а также визуализировать патологические изменения в периартикулярных мягких тканях [4].

В настоящее время МРТ рассматривается как метод «золотого стандарта» для исследования височно-нижнечелюстных суставов [1,2, 3, 4].

Стандартное МР-исследование ВНЧС имеет ряд ограничений. Для проведения данного исследования необходима специализированная радиочастотная катушка для височно-нижнечелюстных суставов. Такие катушки не входят в стандартную комплектацию поставки

томографов и отсутствуют в большинстве кабинетов МРТ в нашей стране. Другим ограничением стандартной методики является необходимость использования специальных немагнитных устройств для удерживания открытого рта

при функциональных исследованиях. МРТ с открытым и закрытым ртом является неотъемлемой частью исследования ВНЧС и дает важную дополнительную информацию о смещении суставного диска и суставных поверхностей. Однако длительность стандартных программ МРТ составляет 3-5 минут, что не позволяет провести исследование с открытым ртом без артефактов от движения нижней челюсти. Во избежание артефактов применяются специальные немагнитные фиксирующие устройства, позволяющие держать открытым рот без движений на протяжении длительного времени.

Цель работы.

Оценить возможности 3 Тл МР-томографии с использованием катушки для головного мозга в исследовании височно-нижнечелюстных суставов.

Материалы и методы.

С октября 2012 г. по декабрь 2013 г. выполнено 32 МРТ ВНЧС 32 пациенту. У всех пациентов обследованы оба сустава, таким образом, изучено состояние 64 ВНЧС.

В исследование было включено 32 пациента (7 мужчин (22%), 25 женщин (78%) , средний возраст 40±16 лет), обратившихся для проведения МРТ ВНЧС. Параметры исследования подбирались таким образом, чтобы время исследования одного сустава не превышало 1 минуты (для исключения артефактов при исследовании с открытым ртом без специализированного устройства).

МРТ выполнялась на томографе Achieva фирмы Philips с напряженностью магнитного поля 3 Тл без использования специализированной катушки. Протокол исследования включал получение Т2-, и Pd-взвешенных изображений в поперечной, косо-сагиттальной и косо-фронтальной плоскостях с толщиной среза 2-3 мм. Всем пациентам проводилось функциональное исследование, включающее срезы в положениях привычной окклюзии, частично отведенной и максимально возможного отведения нижней челюсти.

Программы для МР-томографии оптимизируются по времени для максимального исключения артефактов от движений. Длительность исследования 1 сустава в одной проекции составляет 1 минуту 00 секунд (при использовании 3 Тл МР-томографа). Схожих результатов можно добиться на томографе с напряженностью поля 1,5 Тл. Такая продолжительность исследования позволяет проводить МРТ с открытым ртом без использования специализированных удерживающих устройств.

Протокол исследования включал оценку положения диска по отношению к головке нижней челюсти, оценивалась форма, размеры головки нижней челюсти, ее положение в нижнечелюстной ямке височной кости, структура губчатого вещества.

При функциональной МРТ изучались смещение головок нижней челюсти и суставного диска при открывании рта.

Практически способ диагностики осуществляют следующим образом: пациент укладывается в МР-томограф в положении лежа на спине, головой вперед, с использованием стандартной радиочастотной катушки для исследования головного мозга. Центр исследования позиционируется на уровне височно-нижнечелюстных суставов. Для предварительной разметки области исследования используется стандартный локалайзер для головного мозга. Для окончательной разметки выполняются поперечные срезы по протоколу:

1. Импульсная последовательность TSE – турбо спин-эхо
2. Количество срезов – 35
3. Толщина среза – 3 мм
4. Промежуток между срезами – 0
5. TR – 3000 мс
6. TE – 80 мс
7. Время сбора данных – 1 мин. 21 сек.
8. Контраст изображения – Т2-взвешенный
9. Плоскость исследования – поперечная

Исследование височно-нижнечелюстных суставов (правый и левый отдельно) выполняется в косой сагиттальной и косой фронтальной плоскостях.

Протокол МРТ ВНЧС:

1. Импульсная последовательность TSE – турбо спин-эхо
2. Количество срезов – 12
3. Толщина среза – 2 мм
4. Промежуток между срезами – 0
5. TR – 528 мс
6. TE – 13 мс
7. Время сбора данных – 1 мин. 00 сек.
8. Контраст изображения – протонно-взвешенный.
9. Плоскость исследования – косо-сагиттальная или косо-фронтальная.

Первые серии срезов ВНЧС выполняются в косой сагиттальной и косой фронтальной плоскостях в положении с закрытым ртом.

Затем пациент частично открывает рот, опустив вниз нижнюю челюсть, не выдвигая ее вперед, и удерживает это положение в течение 1 минуты без использования дополнительных устройств для фиксации открытия рта. В этот момент времени выполняется МРТ одного сустава в косо-сагиттальной проекции. Процедура повторяется для второго сустава.

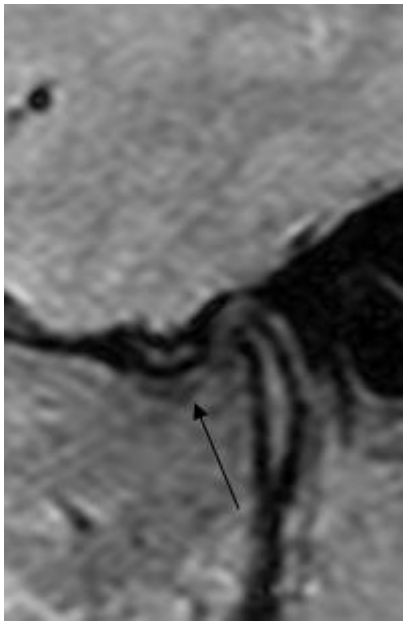

Рис. 1,а

Рис. 1,б

Рис. 1,в

Рис. 1. МРТ ВНЧС.

Передняя дислокация правого суставного диска с репозицией при открывании рта. Стрелкой показано положение суставного диска.

А – Состояние закрытого рта (привычно окклюзии).

Б – Состояние частично открытого рта.

В – Состояние максимально открытого рта.

После этого пациент максимально открывает рот, опустив вниз нижнюю челюсть и выдвинув ее вперед. Такое положение удерживается также в течение 1 минуты, когда выполняется МРТ одного сустава в косо-сагиттальной проекции. Исследование повторяется для второго сустава.

Клинический пример №1.

Пациент Р., 26 лет. Обратился для обследования по поводу жалоб на боли и щелчки при открытии рта. Больному была проведена МРТ височно-нижнечелюстных суставов с динамическими пробами (с открыванием рта во время исследования). Исследование выполнялось на 3-Тл МР-томографе. МРТ проводили в положении лежа на спине, головой вперед, голова пациента находилась в стандартной катушке для исследования головного мозга. Для разметки срезов через височно-нижнечелюстные суставы был выполнен локалайзер и серия поперечных срезов с толщиной среза 3 мм и промежутком между срезами 0 мм.

Далее пациенту была дана инструкция лежать неподвижно, не глотать и не двигать нижней челюстью, рот должен находиться в закрытом положении. Томографирование проводили последовательно: правый сустав в косой сагиттальной проекции, в косой фронтальной проекции, левый сустав в косой сагиттальной проекции, в косой фронтальной проекции (всего последовательность повторялась 4 раза). Поле изображения составило 230х230 мм, толщина среза 2 мм, промежуток между срезами 0 мм, TR 528 мс, TE 13 мс, время сбора данных для одной программы – 1 минута 00 секунд.

Далее пациенту давалась команда открыть рот приблизительно до половины – в промежуточное положение, опустив вниз нижнюю челюсть, не выдвигая ее вперед. МРТ повторялась с тем же протоколом в косо-сагиттальной проекции последовательно для правого и левого суставов. После этого пациент мог закрыть рот и отдохнуть 2 минуты.

Следующая команда была – максимально открыть рот, опустив вниз нижнюю челюсть и выдвинув ее вперед. Томографирование с тем же протоколом еще раз повторялось в косо-сагиттальной проекции последовательно для правого и левого суставов.

При оценке изображений было выявлено, что суставной диск левого височно-нижнечелюстного сустава обычно расположен в исходном положении с закрытым ртом: заднее утолщение диска находится между головкой суставного отростка нижней челюсти и мыщелком височной кости. Суставной диск правого ВНЧС смещен вперед: его заднее утолщение находится на 8 мм кпереди от оси, проходящей через головку суставного отростка нижней челюсти. При частичном открытии рта головка

Рис. 2,а

Рис. 2,б

Рис. 2. МРТ ВНЧС.

Передняя дислокация левого суставного диска без репозиции при открывании рта. Стрелкой указано положение суставного диска.

А – Состояние закрытого рта (привычной окклюзии).

Б – Состояние максимально открытого рта.

правого суставного отростка нижней челюсти смещается вперед по поверхности мыщелка височной кости. Суставной диск при этом встает на свое нормальное положение между головкой суставного отростка нижней челюсти и мыщелком височной кости. В положении с максимально открытым ртом головки суставных отростков нижней челюсти достигают уровня суставных бугорков (Рис.1). Диски обоих ВНЧС при этом обычно расположены между головками суставных отростков и суставными бугорками. На основании данных МР-томографии был поставлен диагноз передняя дислокация суставного диска правого височно-нижнечелюстного сустава с репозицией при открытии рта.

Клинический пример № 2.

Пациентка К., 30 лет. Обратилась для обследования по поводу жалоб на боли и заклинивание нижней челюсти при максимальном открытии рта.

Больной была проведена МРТ височно-нижнечелюстных суставов с динамическими пробами (с открыванием рта во время исследования) аналогично примеру №1.

Пациентка была инструктирована, чтобы на этапе с максимальным открытием рта, она выполнила открытие в наиболее широкое положение, но избегая заклинивания нижней челюсти. При оценке изображений было выявлено, что суставной диск левого височно-нижнечелюстного сустава смещен вперед: его заднее утолщение находится на 4 мм кпереди от оси, проходящей через головку суставного отростка нижней челюсти.

При частичном и максимальном открытии рта переднее смещение суставного диска сохраняется, а также несколько усиливается (Рис. 2). Суставной диск правого височно-нижнечелюстного сустава обычно расположен в исходном положении с закрытым ртом: заднее утолщение диска находится между головкой суставного отростка нижней челюсти и мыщелком височной кости (Рис. 3).

При открытии рта суставной диска правого ВНЧС занимает обычное положение между головками суставных отростков нижней челюсти и суставными бугорками мыщелков височной кости. На основании данных МР-томографии был поставлен диагноз передняя дислокация суставного диска левого височно-нижнечелюстного сустава без репозиции при открытии рта.

Результаты исследования.

Вошедшие в исследование пациенты предъявляли жалобы на затруднение при открывании рта 24 (75%), на боли при боковых движениях нижней челюсти - 15 (47%). Звуковые явления при движениях нижней челюсти в виде щелчков и хруста отмечали 21 (65%) и 11 (35%) пациентов соответственно.

Удовлетворительного качества изобра-

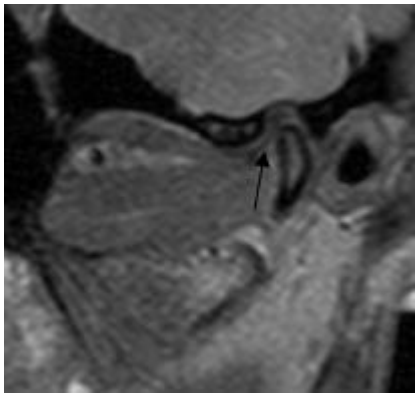

Рис. 3,а

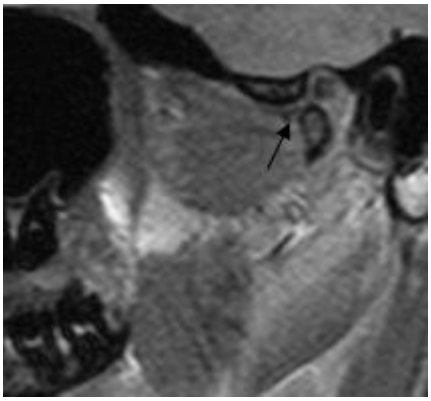

Рис. 3,б

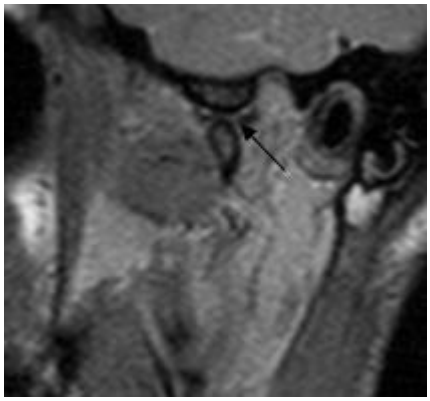

Рис. 3,в

Рис. 3. МРТ ВНЧС.

Нормальное положение левого суставного диска. Стрелкой указано положение суставного диска.

А – Состояние закрытого рта (привычно окклюзии).

Б – Состояние частично открытого рта.

В – Состояние максимально открытого рта.

жений для оценки положения суставного диска и мягких тканей ВНЧС удалось добиться у всех пациентов (100%). При исследовании с открытым ртом артефакты от движения не наблюдались ни у одного пациента (0%).

Передняя дислокация суставного диска наблюдалась у 15 человек (47%), из них у 9 человек (60%) в положении с максимальным открытием рта суставной диск возвращался в нормальное положение между головкой суставного отростка нижней челюсти и суставным мыщелком височной кости (с репозицией при открытии рта). Латеральная дислокация диска была выявлена у 3 человек (9%). Подвывих головок суставных отростков нижней челюсти был отмечен у 11 человек (34%). Артроз височно-нижнечелюстных суставов был диагностирован у 7 пациентов (22%).

На МР-томограммах в косо-сагиттальных плоскостях суставной диск имеет форму двояковогнутой линзы, расположенной между головкой нижней челюсти и задним скатом суставного бугорка. Критерием правильного положения суставного диска является локализация его заднего края по отношению к головке нижней челюсти в позиции "12 часов" условного циферблата относительно полной окружности головки нижней челюсти. При этом передний край диска располагается между головкой нижней челюсти и задним скатом суставного бугорка. Вариации расположения заднего края диска в пределах "11-13 часов" допустимы и не являются признаком его дислокации. На МР-томограммах в косо-фронтальных плоскостях суставной диск имеет форму полумесяца, располагающегося над суставной поверхностью головки нижней челюсти, вогнутой стороной книзу.

Вывод.

МР-томография на 3 Тл томографе позволяет исследовать височно-нижнечелюстные суставы без использования специализированной катушки и без применения специальных устройств для поддержания открытого положения рта.

Список литературы:

1. Манакова Я.Л., Дергилев А.П., Магнитно-резонансная томография височно-нижнечелюстных суставов в амбулаторной практике // REJR. – 2012. – Том 2, № 4. – С. 37-45.

2. Терновой С.К., Васильев А.Ю., Лучевая диагностика в стоматологии, Национальные руководства по лучевой диагностике и терапии. М: ГЭОТАР-Медиа, 2010; С. 204-220.

3. *Буланова Т.В., Магнитно-резонансная томография в диагностике заболеваний и травм височно-нижнечелюстного сустава. Автореф. дисс. д.м.н. М. 2005. 12-22 с.*

4. Васильев А.Ю., Воробьев Ю.И., Серова Н.С., Лучевая диагностика в стоматологии: Учебное пособие. М: ГЭОТАР-Медиа, 2010; С. 136-137.

.

ОРИГИНАЛЬНАЯ СТАТЬЯ

СОНОГРАФИЯ И КОМПЬЮТЕРНАЯ ТОМОГРАФИЯ В ДИАГНОСТИКЕ ДОБРОКАЧЕСТВЕННЫХ ОПУХОЛЕЙ БОЛЬШИХ СЛЮННЫХ ЖЕЛЕЗ

Кобликов В.В., Сапожкова Л.П., Кондрашин С.А.

ГБОУ ВПО Первый МГМУ им. И. М. Сеченова. Научно-образовательный клинический центр «Гибридных технологий лучевой медицины». г. Москва, Россия

Обследовано 143 пациента с опухолями больших слюнных желез, всем выполнена стандартная и цветовая допплеровская сонография, 64 больным – неконтрастная компьютерная томография (КТ). Выявлено 78 плеоморфных аденом, в 56 (71,8%) случаях они располагались в околоушных слюнных железах и у 22 пациентов (28,2%) в поднижнечелюстных. При стандартной сонографии плеоморфные аденомы околоушных слюнных желез в 46 (82,2%) случаях определялись как овальные или круглые гипоэхогенные образования с четкими контурами и неоднородной структурой. В 52 (92,8%) случаях за опухолью наблюдалось усиление дистального эхо-сигнала. При проведении цветовой допплеровской сонографии слабая (0 и +) степень васкуляризации и периферический рисунок артериального кровотока наблюдались в 74 (94,9%) плеоморфных аденом. При КТ плеоморфная опухоль околоушной слюнной железы имеет вид одиночного образования повышенной плотности (Mср=29,6+4,2 HU), округлой формы с четкими границами - 44 (93,6%), с ровными контурами - 44 (93,6%). Сонография при выявлении плеоморфных аденом больших слюнных желез показала чувствительность 100,0%, специфичность - 96,3%, точность - 97,7%, а КТ - 97,6%, 96,4%, 97,6%, соответственно. Ведущим методом визуализации является сонография.

Ключевые слова: сонография, цветовое допплеровское картирование, КТ, плеоморфные аденомы, большие слюнные железы.

SONOGRAPHY AND CT IN DIAGNOSTICS OF BENIGN TUMORS OF MAJOR SALIVARY GLANDS

Koblikov V.V., Sapozhkova L.P., Kondrashin S.A.

I.M. Sechenov First Moscow State Medical University. Scientific-educational clinical center of hybrid technologies in radiology. Moscow, Russia

143 patients with salivary gland tumors were examined by standard and color Doppler sonography, 64 out of them additionally by non-contrast CT. 78 pleomorphic adenomas were revealed, in 56 (71,8%) cases in parotid gland and 22 (28,2%) in submandibular glands. In standard sonography parotid pleomorphic adenomas in 46 (82,2%) cases were oval or round shaped hypoechoic heterogenic structures with clear margins. In 52 (92,8%) cases distal acoustic enhancement was present. In color doppler studies 74 (94,9%) adenomas had weak (0 and +) vascularity grade and peripheral vascular pattern. In CT parotid adenoma presents as a solitary hyperdense (Mср=29,6+4,2 H) round shaped mass with clear sharp margins 44 (93,6%). Sonography in diagnostics of pleomorphic adenomas of major salivary glands had sensitivity 100,0%, specificity - 96,3%, accuracy - 97,7%, CT - 97,6%, 96,4%, 97,6%, respectively. Sonography is the leading visualizing method.

Keywords: sonography, color doppler imaging, CT, pleomorphic adenomas, major salivary glands.

Частота объемных образований больших слюнных достигает 7% от всех заболеваний челюстно-лицевой области [1]. Плеоморфные аденомы - наиболее часто встречающиеся опухоли, составляющие по данным различных авторов от 50,0 до 65,7% объемных образований больших слюнных желез [1-4]. Диагностика их представляет известные трудности ввиду однотипности клинических и инструментальных диагностических признаков, в результате этого частота ошибок в диагностике колеблется от 7,0 до 46,0% [1,2,5].

Таблица № 1. Характерные сонографические признаки плеоморфных аденом больших слюнных желез.

Параметры образования	Железа, п (%)		
	ОУЖ *(56)	ПНЧЖ **(22)	Р
Структура неоднородная гипоэхогенная	46 (82,2%)	22 (100%)	<0.05
Усиление дистального эхо-сигнала	52 (92,8%)	-	<0.05
Н личие питающей артерии	56 (100%)	22 (100%)	>0.05
Vmax(см/с)	22,0±3,7	24,0±5,7	>0.05
Vmin(см/с)	6,0±2,4	7,0±4,6	>0.05
ИС	0,73±0,03	0,71±0,04	>0.05

***- ОУЖ – околоушная слюнная железа, **- ПНЧЖ – поднижнечелюстная слюнная железа.**

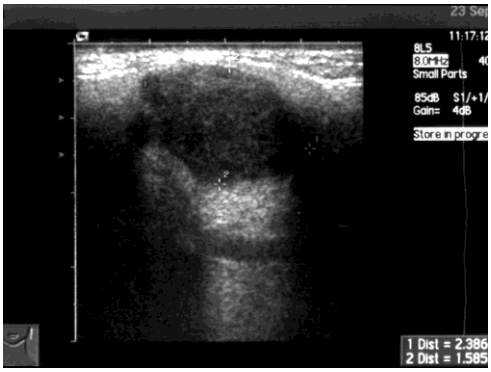

Рис. 1.

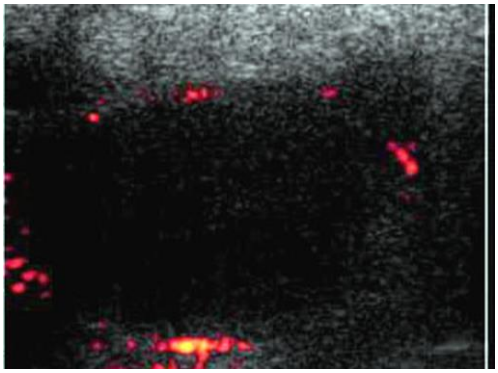

Рис. 2.

Рис. 1. Стандартная сонограмма левой околоушной слюнной железы.

Плеоморфная аденома. Определяется овальное гипоэхогенное образование неоднородной структуры размерами 24х16 мм с дистальным «усилением».

Рис. 2. Цветовая допплеровская сонограмма околоушной слюнной железы.

Плеоморфная аденома. Определяется овальное гипоэхогенное образование однородной структуры, характер кровоснабжения «корзинообразный», степень кровоснабжения (0).

Целью данного исследования является совершенствование способов диагностики плеоморфных аденом больших слюнных желез с помощью комплексной сонографии и неконтрастной компьютерной томографии.

Материалы и методы.

Для определения возможностей данных методов обследовано 143 пациента с опухолями больших слюнных желез в возрасте от 15 до 78 лет (Мм=48,42,5 лет). Среди обследованных было 103 женщины и 40 мужчин. Всем пациентам выполнена стандартная и цветовая допплеровская сонография и 64 больным КТ слюнных желез. Сонография слюнных желез осуществлялась по стандартной методике [1,5,6]. Стандартную и цветовую допплеровскую сонографию проводили на аппарате “Toshiba - SSH 140A” с использованием узкого линейного датчика 7,5 МГц.

Для каждого сосуда определяли максимальную систолическую и минимальную диастолическую скорости, вычисляли индекс сопротивления артериального кровотока. При использовании цветовой допплеровской сонографии у больных с объемными образованиями слюнных желез внутриопухолевая васкуляризация измерялась по 4-х балльной аналоговой шкале от (0) до (+++). В зависимости от типа распределения сосудов в опухоли рисунок кровотока характеризовался как периферический («корзинообразный») или воротный («ветвистый») [6].

Неконтрастная КТ больших слюнных желез осуществлялась на сканерах “LigthSpeed” (GE, США) и “Tomoscan LX” (Philips, Германия) в аксиальной проекции при времени сканирования 2,0-5,0 секунд, шаг сканирования составил 5,0 мм, толщина среза 3,0 мм. Больных исследовали в положении лежа на спине. Оптимальным режимом просмотра и регистрации томограмм для максимальной детализации структур слюнных желез и окружающих тканей является “мягкотканое окно” со следующими параметрами: уровень окна от 200 до 300 HU, ширина окна - 50 HU [1].

Результаты.

Нами было выявлено 78 плеоморфных аденом, что составило 54,5% от числа всех выявленных объемных образований больших слюнных желез и 63,4% от доброкачественных опухолей больших слюнных желез. В 56 (71,8%) случаях плеоморфные аденомы располагались в околоушных слюнных железах и в поднижнечелюстных в 22 наблюдениях (28,2%) (Табл. № 1).

При стандартной сонографии плеоморфные аденомы околоушных слюнных желез в 46 (82,2%) случаях определялись как овальные или круглые гипоэхогенные образования с четкими контурами и неоднородной структурой. В 52 (92,8%) случаях наблюдалось усиление дистального эхо-сигнала за опухолью. Окружающая опухоль паренхима слюнной железы по структуре и эхогенности была не изменена. Плеоморфные аденомы размерами до 1,0 см диаметром имели гомогенную структуру, а размерами более 1,0 см негомогенную за счет участков геморрагий и разряжений. Плеоморфные аденомы поднижнечелюстных желез характеризовались гомогенными очагами разнообразной формы, пониженной эхогенности без усиления дистального эхо-сигнала.

При проведении цветовой допплеровской сонографии слабая (0 и +) степень васкуляризации и периферический рисунок артериального кровотока наблюдались в 74 (94,9%) плеоморфных аденом. Индекс сопротивления колебался от 0,53 до 0,81 (Мср=0,72+0,03). Пиковая систолическая скорость варьировала от 13,2 до 41,4 см/с (Мср=22,0+3,7 см/с). Пиковая диастолическая скорость достигала 6,0+2,4 см/с. Дифференциация плеоморфных аденом от других доброкачественных опухолей слюнных желез (лейомиома, тератома, невринома) без гистологического исследования невозможна.

При КТ плеоморфная опухоль околоушной слюнной железы имеет вид одиночного образования повышенной плотности (Мср=29,6+4,2 HU), округлой формы с четкими границами в 44 (93,6%) случаях, ровными контурами в 44 (93,6%) наблюдениях. Структура опухоли была неоднородной в 25 (53,2%) и однородной в 22 (46,8%) случаях. Средний размер опухоли достигал 2,9+0,9 см, при расположении в глубокой доле железы размеры доходили до 5,1 см. Плотность непораженной части паренхимы составляла 16,4 + 5,2 HU. Однако в 3 (3,8%) случаях опухоль имела равную плотность с окружающей паренхимой, что особенно затруднило диагностику опухолей, расположенных в узких частях слюнных желез (полюса) (Табл. № 2).

Плеоморфные аденомы поднижнечелюстных слюнных желез в отличие от образований околоушных желез не имели четких границ, отделяющих опухоль от железы, плотность опухоли соответствовала плотности паренхимы, средний размер опухоли был 3,6+1,3 см. При этом отмечалось достоверное увеличение размеров железы по сравнению с противоположной стороной и смещение окружающих мягких тканей.

Обсуждение.

Большинство авторов описывает плеоморфные аденомы больших слюнных желез как гипоэхогенные или анэхогенные образования округлой формы [2,7]. Окружающая опухоль паренхима слюнной железы по структуре и эхогенности не изменена. Плеоморфные аденомы поднижнечелюстных желез в отличие от опухолей околоушных желез, по нашим данным, характеризовались гомогенными очагами разнообразной формы, пониженной эхогенности без усиления заднего эхо-сигнала. Сохранившаяся паренхима была видна при сонографии значительно четче по сравнению с данными КТ. Подобные полученным нами данные приводят другие авторы [4-6,8,9].

При КТ в 75,0% наблюдений плеоморфные аденомы имели гомогенный рисунок, в 90,0% плеоморфных аденом имелись хорошо определяемые и четкие границы, что соответствует данным литературы [3,4,8].

Сравнение результатов КТ и сонографии [4,10,11] в диагностике заболеваний слюнных желез показало, что сонография из-за высокой чувствительности является методом выбора при опухолях, тогда как КТ необходима при изучении глубоко расположенных опухолей для их полного пространственного определения, а также определения отношения лицевого нерва и опухоли, от чего зависит тактика дальнейшего лечения [3,4,9]. По мнению ряда авторов [1,4] в большинстве случаев для предварительного диагноза новообразования достаточно сонографии, КТ показана при поражении глубокой доли или подозрении на злокачественный процесс [1,4,11]. Внутривенное усиление при КТ полезно для выявления внежелезистых образований, особенно расположенных в окологлоточном пространстве и определении локализации образования по отношению к сонной артерии или югулярной вене [1,4,11].

При образовании более 3,0 см в диаметре

Таблица №. 2 Характерные КТ-признаки плеоморфных аденом больших слюнных желез.

Параметры образования		ОУЖ* (47)	ПНЧЖ** (17)
Плотность опухоли	М±м(Н)	29,6± 4,2	41,2 ± 5,7
Плотность паренхимы	М±м(Н)	16,4± 5,2	41,2± 5,7
Структура	Однородная Неоднородная	22 (46,8%) 25 (53,2)	13 (76,5%) 4 (23,5%)
Контуры	Ровные Неровные	44 (93,6%) 3 (6,4%)	4 (23,5%) 13 (76,5%)
Границы	Четкие Нечеткие	44 (93,6%) 3 (6,4%)	4 (23,5%) 13 (76,5%)
Размеры	М±м(см)	2,9±0,9	3,6±1,3

***- ОУЖ – околоушная слюнная железа, **- ПНЧЖ – поднижнечелюстная слюнная железа.**

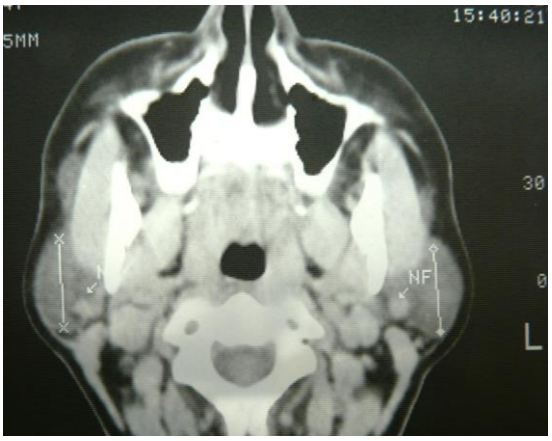

Рис. 3.

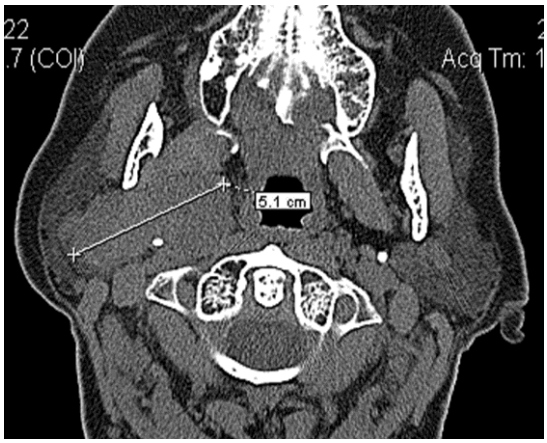

Рис. 4.

Рис. 3. КТ слюнных желез.

Плеоморфная аденома левой околоушной железы. Образование повышенной плотности (М.=29,6±4,2 HU), округлой формы с четкими границами и ровными контурами.

Рис. 4. КТ слюнных желез.

Плеоморфная аденома глубокой доли правой околоушной слюнной железы. Образование повышенной плотности, с четкими контурами, размерами 5,1х2,6 см, распространяется в область крылонебной ямки.

(независимо от характера и локализации) всегда необходимо использовать КТ для получения точных данных о распространенности опухоли в окружающие ткани. Комплексная сонография при выявлении плеоморфных аденом больших слюнных желез показала чувствительность 100,0%, специфичность 96,3%, точность 97,7%, а КТ - 97,6%, 96,4%, 97,6%, соответственно. Наши результаты не отличаются от данных литературы [4-6,8].

Выводы.

Таким образом, анализ комплексного обследования пациентов с объемными поражениями слюнных желез показал, что ведущим методом визуализации является комплексная сонография. Она позволяет четко выявлять размер, структуру, форму, характер и степень кровоснабжения опухоли. Для оценки опухолей больше 3,0 см применяется КТ, точно оценивающая объем, структуру опухоли, состояние соседних анатомических структур.

Список литературы:

1. *Юдин Л.А., Кондрашин С.А. Лучевая диагностика заболеваний слюнных желез. - М.: Видар, 1995; 120 с.*

2. *Bialek E.J., Jakubowski W., Karpinska G. Role of Ultrasonography in Diagnosis and Differentiation of Pleomorphic Adenomas. Arch. Otolaryngol. Head Neck Surg. 2003; 129: 929-933.*

3. *Yousem D.M., Kraut M.A., Chalian A.A. Major salivary gland imaging. Radiology. 2000; 216: 19-29.*

4. *Martinoli C., Derchi L.E., Solbiati L. et al. Color Doppler Sonography of Salivary Glands. AJR. 1994; 163: 933-941.*

5. *Gritzmann N. Sonography of the salivary glands. AJR. 1989; 153: 161-166.*

6. *Rudack C., Jorg S., Kloska S. et al. Neither MRI, CT nor US*

superior to diagnose tumors in the salivary glands – an extended case study. Head @Face Medicine. 2007; 3: 19.

7. *Alyas F., Lewis K., Williams M. et al. Diseases of the submandibular gland as demonstrated using High Resolution Ultrasound. Brit. J. Radiol. 2005; 78: 362–369.*

8. *Thoeny H.C. Imaging of salivary gland tumours. Cancer Imaging. 2007; 7: 52-62.*

9. *Mendenhall W.M., Mendenhall C.M., Werning J.W. et al. Salivary Gland Pleomorphic Adenoma. Am. J. Clin. Oncol. 2008; 31: 95-99.*

10. *Jang M., Park D., Lee S.R. et al. Basal Cell Adenoma in the Parotid Gland: CT and MR Findings. Am. J. Neuroradiol. 2004; 25: 631–635.*

11. *Yasumoto M., Shibuya H., Suzuki S. et al. Computed tomography and ultrasonography in submandibular tumours. Clin.Radiol.1992; 46: 114-120.*

МАСТЕР-КЛАСС

СОСУДИСТАЯ ГИПЕРПЛАЗИЯ КАК ОСОБЫЙ КЛАСС СОСУДИСТОГО ПОРАЖЕНИЯ У ДЕТЕЙ

Надточий А.Г.

Инфантильная гемангиома является актуальной проблемой у детей первых недель жизни. Но что мы знаем об этой детской патологии? Какой смысл несет в себе этот термин? Какова биологическая сущность этого патологического процесса? Какова тактика лечения данной патологии? Какие задачи необходимо решить по данной проблеме? На эти и другие вопросы дает ответ сегодняшний мастер-класс.

Ключевые слова: инфантильная гемангиома, сосудистая гиперплазия, эхография.

ФГБУ «Центральный научно-исследовательский институт стоматологии и челюстно-лицевой хирургии» Минздрава России. г. Москва, Россия

VASCULAR HYPERPLASIA AS A SPECIAL TYPE OF PEDIATRIC VASCULAR LESIONS

Nadtochiy A.G.

Infantile hemangioma is an urgent problem that may occur in the first few weeks of a child's life. However what do we know about this issue? What is the meaning of this term? What underlies the process? What is the treatment strategy? What tasks should we deal with? This master class will answer these and many other questions.

Keywords: infantile hemangioma, vascular hyperplasia, sonography.

Central Research Institute of Dental and Maxillofacial Surgery. Moscow, Russia

Для просмотра мастер-класса перейдите на сайт:
http://rejr.ru/ fourteenth_nomer/master-class.html

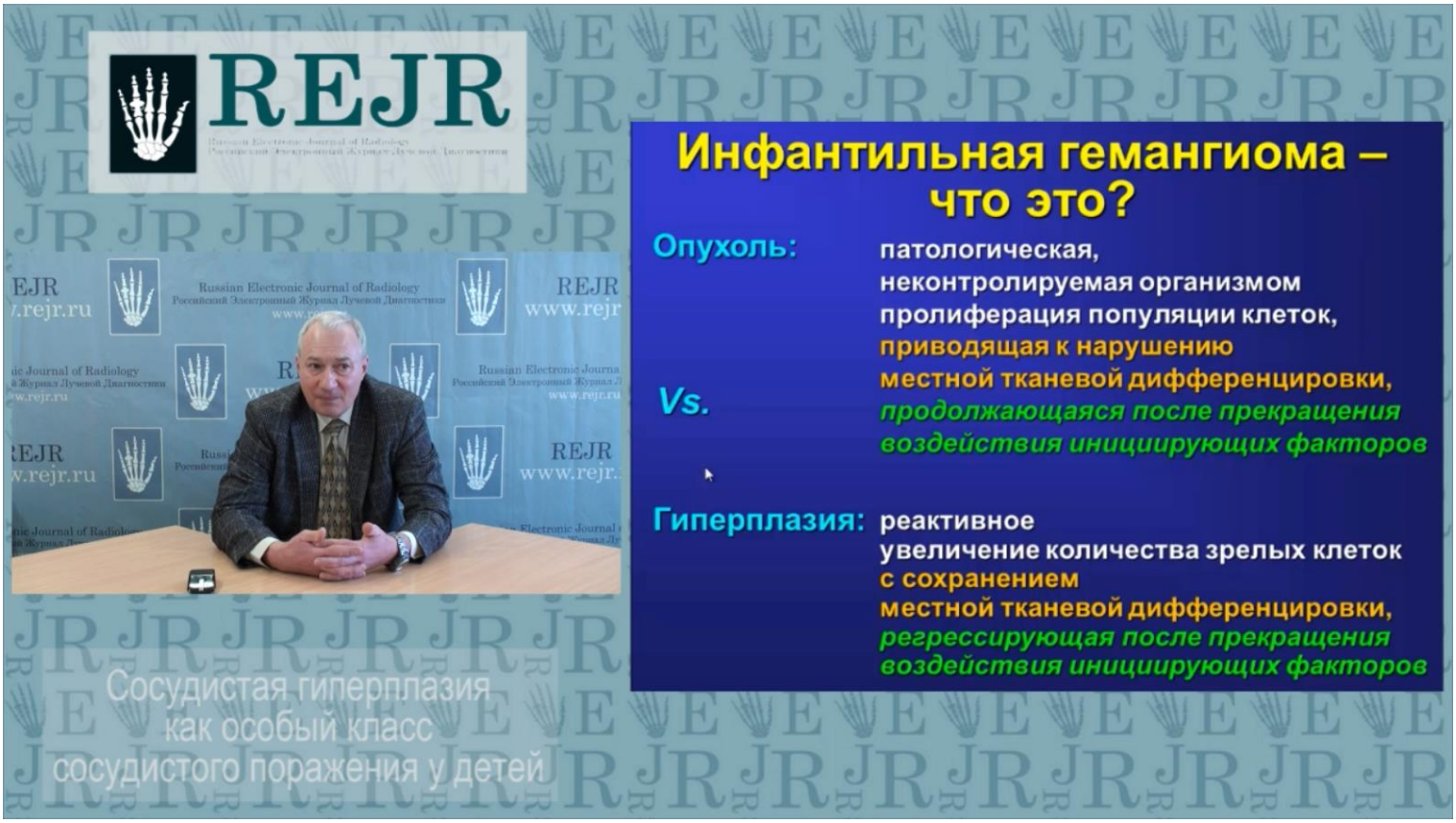

Мастер-класс. ***СОСУДИСТАЯ ГИПЕРПЛАЗИЯ КАК ОСОБЫЙ КЛАСС СОСУДИСТОГО ПОРАЖЕНИЯ У ДЕТЕЙ***

Для запуска презентации нажмите на любое место в области презентации, чтобы она загрузилась (если Вы просматриваете журнал в окне браузера, то вначале сохраните журнал к себе на компьютер и откройте его с локального диска, иначе презентация не пойдет).

1) Используйте кнопки влево и вправо в левом нижнем углу страницы для перемещения по слайдам.
2) Каждая презентация сопровождается текстовым или звуковым комментарием автора. Включите в верхнем левом углу третью вкладку – ЗАМЕТКИ. Следите за текстом автора при переключении презентации на новый слайд. Если презентация сопровождается звуком, то отрегулируйте уровень звука, нажав на иконку динамика.
3) Чтобы включить полноэкранный просмотр презентации достаточно нажать левой кнопкой мыши на правую нижнюю клавишу перехода в полноэкранный режим.

Если у Вас не отображается мастер-класс – установите Adobe Flash Player:
http://get.adobe.com/ru/flashplayer/

Внимание! Презентация защищена авторскими правами. Полное или частичное копирование материала запрещено, без предварительного согласия авторов.

СЛУЧАЙ ИЗ ПРАКТИКИ

ЛУЧЕВАЯ ДИАГНОСТИКА ОСТЕОНЕКРОЗОВ КОСТЕЙ ЛИЦЕВОГО ЧЕРЕПА У ПАЦИЕНТОВ НА ФОНЕ УПОТРЕБЛЕНИЯ ДЕЗОМОРФИНА

Бабкова А.А.[1], Серова Н.С.[1], Басин Е.М.[2], Курешова Д.Н.[1], Паша С.П.[1], Корнев А.И.[1]

ГБОУ ВПО Первый МГМУ им. И.М. Сеченова.
1 - Научно-образовательный клинический центр «Гибридных технологий лучевой медицины».
2 - Научно-образовательный клинический центр «Новых технологий в ЧЛХ».
г. Москва, Россия

Современные методы лучевой диагностики являются неотъемлемой частью комплексной диагностики остеонекрозов костей челюстно-лицевой области у пациентов, употребляющих дезоморфин. Традиционные рентгенологические методики такие, как ортопантомография, рентгенография черепа в прямой проекции, позволяют определить наличие очагов деструкции. Такие высокотехнологичные методы лучевой диагностики, как мультиспиральная компьютерная томография (МСКТ), остеосцинтиграфия, дают полную характеристику деструкции костной ткани, локализации очагов, реальной распространенности патологического процесса, наличия осложнений.

Представляем описание клинического случая диагностики остеонекроза лицевого черепа у пациента, употребляющего дезоморфин, с помощью лучевых методов исследования.

Ключевые слова: остеонекроз, дезоморфин, фосфорный некроз, наркомания.

RADIOLOGICAL DIAGNOSIS OF FACIAL OSTEONECROSIS IN PATIENTS TAKING DESOMORPHINE

Babkova A.A.[1], Serova N.S.[1], Basin E.M.[2], Kureshova D.N.[1], Pasha S.P.[1], Kornev A.I.[1]

I.M. Sechenov First Moscow State Medical University.
1 - Scientific-educational clinical center of hybrid technologies in radiology.
2 - Scientific-educational clinical center of new technologies in maxillofacial surgery.
Moscow, Russia

Modern methods of radiological diagnostics are an integral part of complex diagnostics of osteonecrosis of bones of the maxillofacial area in patients who abuse desomorphine. Traditional x-ray techniques such as, orthopantomography, x-ray of the skull in direct projection allow us to determine the presence of foci of destruction. High-tech methods of x-ray diagnostics such as multispiral computed tomography (MSCT), bone scintigraphy, give a complete characterization of the destruction of bone tissue, the localization of foci, extent of pathological process, presence of complications.

We present a clinical case of diagnosis of osteonecrosis of facial scull in a patient who abuses desomorphine using radiological diagnostic methods.

Keywords: osteonecrosis, desomorphine, phossy jaw, drug addiction.

Одной из наиболее острых социальных проблем современного мира является наркомания. В последние годы отмечается тенденция к росту употребления синтетических наркотиков, в том числе внутривенное употребление дезоморфина. Дезоморфин вводится преимущественно внутривенно, в ходе его изготовления применяется кристаллический йод и красных фосфор [2, 3].

Для данного вида наркотика характерно быстрое кустарное производство с использованием веществ, недорогих по стоимости и находящихся в свободной продаже в аптечной сети. Эти факторы определяют распространенность данного вида наркотика во многих странах мира, особенно на территории РФ, стран СНГ. Содержание ряда химических веществ, в том числе красного фосфора, входящих в состав дезо-

Рис. 1,а.

Рис. 1,а. Рентгенограмма черепа в прямой проекции.

Определяется дефект костной ткани в области верхней челюсти справа и слева, частичная адентия.

морфина, оказывает выраженный токсический эффект на органы и ткани, приводит к развитию стойких деформаций со стороны лицевого отдела черепа, что в дальнейшем резко снижает качество жизни пациентов. Вышесказанное определяет необходимость своевременной диагностики как до операции, так и на всех этапах лечения данной группы пациентов с использованием широкого спектра современных методов лучевой диагностики [4].

У лиц, принимающих наркотики, содержащие в составе красный фосфор (такие, как первитин, дезоморфин), наблюдается развитие нетипичных остеонекрозов костей челюстно-лицевой области, для которых характерными являются затяжное течение и резистентность к стандартному медикаментозному лечению.

Все пациенты данной категории при поступлении в клинику подвергаются полному спектру исследований: клиническому, инструментальному, рентгенологическому, лабораторному.

По данным клинического осмотра ротовой полости пациентов определяется оголение альвеолярных отростков челюстей, обнаженные участки костной ткани характерного грязно-серого или желто-коричневого цвета, отмечается частичная или полная адентия, наличие гнойного отделяемого, свищевых ходов, гиперемия слизистой ротовой полости, признаки гингивита, пародонтита [1].

При применении рентгенологических методов исследования, включающих ортопантомографию, рентгенографию черепа в прямой

Рис. 1,б.

Рис. 1,б. Ортопантомограмма.

Определяется склероз замыкательных пластинок лунок отсутствующих зубов 2.1-2.5. Деструкция костной ткани в области альвеолярного отростка верхней челюсти слева. Глубокая кариозная полость зуба 4.7. Отсутствуют зубы 3.6, 3.7, 4.6.

проекции, МСКТ, остеосцинтиграфию, у данной группы пациентов, как правило, определяется расширение периодонтальной щели, склероз замыкательных пластинок, наличие пустых лунок альвеол, массивные периостальные наслоения в области верхней и нижней челюстей по типу «муфты», очаги деструкции с признаками секвестрации костной ткани челюстно-лицевой области преимущественно верхней и нижней челюстей, а также характерно чередование зон остеопороза и остеосклероза, наличие сопутствующих изменений в верхнечелюстных синусах, скуловых костях, в ряде случаев наблюдается патологический перелом нижней челюсти [4, 5].

Сочетание анамнестических данных, жалоб пациента, данных клинического осмотра, инструментальных и рентгенологических методов исследования, особенно таких, как МСКТ и радионуклидная диагностика (РНД), позволяет с высокой точностью определить наличие остеонекроза соответствующих костей. Как правило, затруднений в постановке данного диагноза не возникает.

Однако именно применение таких высокотехнологичных рентгенологических методов, как МСКТ, остеосцинтиграфия, позволяет оценить истинную распространенность патологического процесса, вовлечение в него костей других областей скелета помимо челюстно-лицевой области, улучшить операционную тактику, послеоперационный контроль, а также обеспечивает более точный прогноз послеоперационной реабилитации пациента.

Клиническое наблюдение.

В клинику обратился пациент Г., 30 лет, с жалобами на боли и оголение костной ткани верхней челюсти с наличием гнойного отделяемого. Со слов самого пациента, в течение 4 лет употребляет синтетический наркотический препарат дезоморфин. Курит, употребляет алкоголь, страдает гепатитом С.

По данным анамнеза: год назад были удалены зубы на верхней челюсти, после чего пациент заметил оголение костной ткани в этой области, появилось гнойное отделяемое с ихорозным запахом. В связи с ухудшением состояния поступил в клинику для обследования.

При поступлении: состояние удовлетворительное. Температура тела 36,70 С. При аускультации в легких дыхание везикулярное, хрипов нет, перкуторно - легочный звук. ЧДД - 16 в минуту, ЧСС - 74 уд/мин, АД - 120/75 мм рт. ст. Сердечные тоны звучные, ритмичные. Живот мягкий, безболезненный.

Status localis: конфигурация лица не изменена, кожа физиологической окраски, собирается в складку свободно. При пальпации мягких тканей данной области отмечается умеренная болезненность. Лимфатические узлы не увеличены, безболезненны. Глотание свободное, безболезненное.

Осмотр полости рта: открывание рта в свободном объеме, безболезненное, определяется оголение костной ткани верхней челюсти в проекции зубов 1.1-2.6, светло-песочного цвета с наличием обильного гнойного отделяемого с ихорозным запахом.

Лабораторные данные:

Клинический анализ крови: Hb - 151 г/л, эритроциты – 4,8 млн., лейкоциты – 5,7 тыс.; п/я - 3; с/я - 45; эозинофилы - 1,1; моноциты - 12,5; лимфоциты - 37, тромбоциты – 355 тыс.; СОЭ - 21 мм/ч.

Биохимический анализ крови: все показатели в пределах нормы, кроме АЛТ - 90 Ед., АСТ - 56 Ед.; железо - 3.31 мкмоль/л, трансферрин - 1,92 г/л.

HCV ab - положительно.

Общий анализ мочи: pH - 5, удельный вес - 1010, прозрачность – неполная; белок, сахар - отр.; ацетон «+»; желчные пигменты - отр., уробилин - N, эпителиальные клетки (плоские, полиморфные) - немного; лейкоциты - 5-7 в п/зр., эритроциты - единичные в п/зр; слизь, бактерии - большое кол-во, примесь спермы.

Также пациенту была проведена рентгенография черепа в прямой проекции, ортопантомография для определения локализации патологического процесса, оценки состояния зубочелюстной системы (Рис. 1 (а, б)).

Для уточнения локализации патологического процесса, определения его протяженности, в том числе в других отделах скелета, наличия сопутствующих осложнений, более подробной оценки состояния костной ткани челюстно-лицевой области, пациенту были проведены компьютерная томография костей черепа, остеосцинтиграфия скелета до уровня тазобедренных суставов.

КТ проводилась на 64-срезовом аппарате Siemens Somatom Sensation с толщиной среза 5 мм (Рис. 2 (а - г)).

На серии компьютерных томограмм определяются структурные изменения нижней челюсти в виде неравномерного остеосклероза правого угла. Также определяются структурные изменения обеих верхнечелюстных костей в виде неравномерного остеосклероза и деструкции альвеолярных отростков. Структурные изменения левой нёбной кости, тела и нёбного отростка левой верхнечелюстной кости в виде неравномерного остеосклероза. Мягкие ткани в зоне изменений неравномерно уплотнены. Отсутствует 3.6, 3.7, 2.1 - 2.5 зубы, стенки лунки склерозированы. Определяется неравномерное расширение периодонтальной щели, склероз стенок лунок сохранившихся зубов. Искривление носовой перегородки с образованием шипа влево в средней трети. Неравномерное утолще-

Рис. 2,а

Рис. 2,б

Рис. 2,в

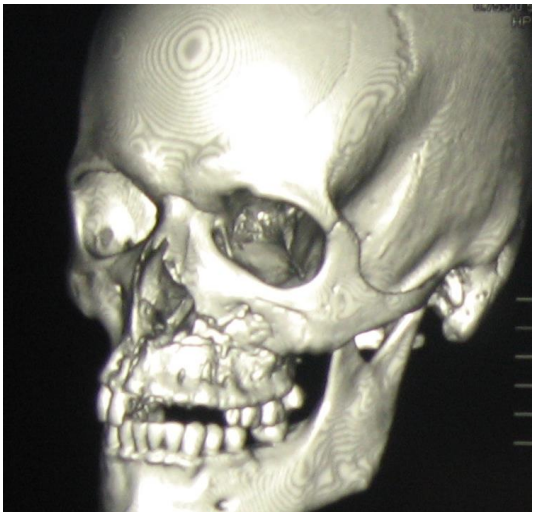

Рис. 2,г

Рис. 2. МСКТ. Аксиальная (а), сагиттальная (б), корональная реконструкции (в), 3D-реконструкция (г).

Определяется очаг деструкции альвеолярного отростка правой и левой верхних челюстей в области отсутствующих зубов 2.1 - 2.5, склероз лунок, расширение периодонтальной щели. Отмечается пристеночное утолщение слизистой оболочки правого верхнечелюстного синуса, левый верхнечелюстной синус субтотально заполнен компонентом, определяются пузырьки воздуха, включение высокой плотности. Отмечается неравномерное утолщение слизистой носовых раковин.

ние слизистой носовой перегородки. Слизистая носовых раковин неравномерно гипертрофирована. Определяется пристеночное утолщение слизистой оболочки основных синусов до 2 мм. Правый лобный синус воздушен, в левом - пристеночное утолщение слизистой оболочки до 3,5 мм. Небольшое пристеночное утолщение слизистой левых решётчатых ячеек. Правые передние решётчатые ячейки тотально выполнены компонентом, в средних и задних - пристеночное утолщение слизистой до 6 мм. Отмечается подушкообразное пристеночное утолщение слизистой оболочки правого верхнечелюстного синуса в области нижней стенки до 20 мм. Левый верхнечелюстной синус субтотально заполнен компонентом, определяются пузырьки воздуха, также включения повышенной плотности до +790 HU (микоз?).

Заключение: КТ-картина остеонекроза верхней челюсти. Неравномерный остеосклероз нижней челюсти, левой нёбной кости. Реактивные изменения придаточных пазух носа. Нельзя исключить микоз левой верхнечелюстной пазухи.

Далее пациенту была проведена радионуклидная остеосцинтиграфия с использованием радиофармпрепарата (РФП) 99mTc-пирфотеха. Исследование проводилось на гамма-камере по стандартной методике с последующей модификацией обработки изображения

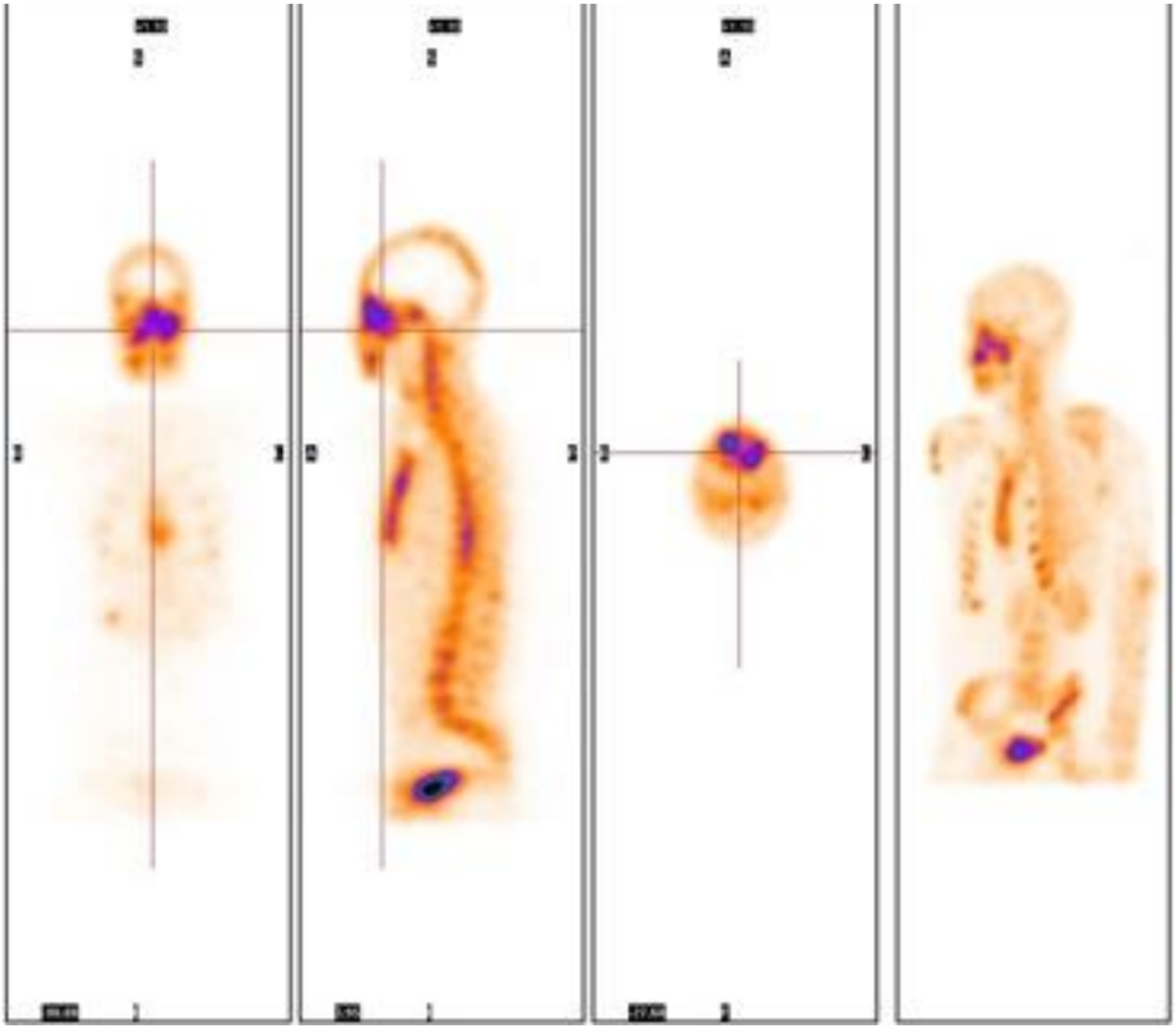

Рис. 3. Остеосцинтиграмма.

Определяется повышенное накопление радиофармпрепарата в проекции тела верхней челюсти, скуло-глазничного комплекса слева, костей носа, умеренное накопление индикатора в проекции рукоятки и тела грудины.

(Рис. 3).

По данным остеосцинтиграфии отмечается гиперфиксация РФП в области костей лицевого скелета: тела верхней челюсти, в области

глазницы, скуловой кости слева, носовых костей. Умеренное накопление РФП также отмечается в проекции тела и рукоятки грудины. Эти данные позволяют существенно уточнить объем имеющегося поражения.

По результатам полного клинико-рентгенологического обследования пациенту выставлен диагноз: Токсический фосфорный остеонекроз верхней челюсти.

Обсуждение.

Лучевые методы исследования являются неотъемлемой частью полноценной диагностики патологических изменений челюстно-лицевой области, в том числе остеонекрозов костей черепа на фоне употребления дезоморфина. Применение таких классических рентгенологических методик, как рентгенография черепа в прямой, носо-лобной проекциях, рентгенография нижней челюсти в боковой проекции и ортопантомография, является необходимым этапом первичной диагностики данного заболевания, который дает общее представление о наличии областей деструкции костей челюстно-лицевой области, состоянии зубных рядов, наличии периостальных наслоений. Для уточнения характера патологических изменений, оценки размеров, формы, количества очагов деструкции, их локализации, характера и количества секвестров, состояния секвестральной полости, оценки состояния и архитектоники окружающей костной ткани, определения наличия сопутствующих изменений со стороны синусов, других костей скелета, определения формы и характера периостальных наслоений, целесообразным является применение таких современных технологий лучевой диагностики,

как МСКТ и РНД.

Представленный в данном клиническом наблюдении алгоритм комплексного использования методов лучевой диагностики (классические рентгеновские методики, МСКТ, РНД) применялся как до оперативного вмешательства, в результате чего полученные данные использовались в планировании объема и тактики последующего хирургического вмешательства, так и в послеоперационном периоде для оценки качества установки индивидуальных эндопротезов из никелид титана (пластины, сетки, их комбинация), а также для дальнейшего планирования схемы ведения пациента, в том числе разработки последующих костно-реконструктивных операций.

Заключение.

Рост употребления дешевых синтетических наркотических препаратов, в том числе, на основе дезоморфина - неотъемлемое и неуклонно растущее явление современного общества, приносящее непоправимый урон физическому и эмоциональному здоровью пациентов, экономике стран в целом. Характерные для остеонекроза данные анамнеза, клинического осмотра, рентгенологических методов исследования позволяют правильно установить диагноз, однако лишь комплексные и гибридные технологии лучевой диагностики (применение МСКТ, РНД) при исследовании всей костной системы у данной группы пациентов позволяют своевременно установить характер патологического процесса, его действительную распространенность, наличие сопутствующих осложнений, что также определяет дальнейшую тактику хирургического лечения данной категории пациентов, обеспечивает оценку качества проводимой терапии, позволяет адекватно спланировать при необходимости последующее реконструктивно-восстановительное лечение.

Список литературы:

1. *Акопян К.А. Состояние полости рта у наркозависимых больных с остеонекрозом челюстей принимающих наркотик “крокодил”(дезоморфин)- Вестник стоматологии и челюстно- лицевой хирургии- 2012- том 9,вып.1-с. 16-19*

2. *Басин Е.М., Медведев Ю.А. Принципы лечения остеонекрозов верхней челюсти у лиц с наркотической зависимостью – Тихоокеанский медицинский журнал – 2013- №1- с. 87-89*

3. *Басин Е.М. Остеонекрозы костей лицевого скелета у лиц с наркотической зависимостью (клиника, диагно- стика и лечение). Автореф. дисс. к.м.н. М. 2012. 24 с.*

4. *Медведев Ю., Басин Е. Фосфорные некрозы челюстей // Врач. 2012. No 1. С. 5.*

5. *Маланчук В.А., Бродецкий И.С., Забудская Л.Р. Особенности рентгенологической картины остеомиелита челюстей у больных на фоне наркотической зависимости // Укр. мед. часопис. 2009. No 2 (70). С. 122-125.*

СЛУЧАЙ ИЗ ПРАКТИКИ

ПОДКОЖНАЯ ЭМФИЗЕМА ЧЕЛЮСТНО-ЛИЦЕВОЙ ОБЛАСТИ

Кукушкина Е.А., Захаров Р.С.

Представлен клинический случай внезапно возникшей выраженной одутловатости лица у солдата срочной службы. По неотложным показаниям пациент был госпитализирован с диагнозом ангионевротический отек, но при тщательном обследовании выявлена обширная подкожная и межмышечная эмфизема мягких тканей лица, которая вызывалась искусственно.

Главный военный клинический госпиталь внутренних войск МВД России.
г. Балашиха, Россия

Ключевые слова: подкожная эмфизема, челюстно-лицевая область, КТ.

SUBCUTANEOUS EMPHYSEMA OF THE MAXILLOFACIAL AREA

Kukushkina E.A., Zakharov R.S.

Article presents a case of sudden severe facial puffiness in a conscript. For urgent indications he was hospitalized with a diagnosis of angioedema, however a more careful examination revealed extensive subcutaneous and intermuscular emphysema of the soft tissues that has been caused artificially.

Main Military Clinical Hospital of Internal Forces, Ministry of Internal Affairs of Russia.
Balashikha, Russia

Keywords: subcutaneous emphysema, maxillofacial area, CT.

Проблема одутловатости и отёков, возникающих внезапно в области лица, не так уж безобидна, даже если дает о себе знать не очень часто. Следует учесть, что внезапный отёк лица может сопутствовать весьма серьезным заболеваниям.

Ангионевротический отёк — аллергическая реакция, характеризующаяся отёком тканей лица. Отёк обычно мягкий, сопровождается зудом. Факторами, провоцирующими развитие ангионевротического отёка, служат механическая травма, стресс, инфекция, контакт с аллергеном. Отёк тканей обычно развивается быстро, в течение нескольких минут или часов, бывает диффузным, мягким и симметричным. Обычно отекают губы. Цвет кожи, как правило, не изменяется или приобретает красноватый оттенок. Возможен также отёк языка, дна полости рта, век, всего лица и конечностей. Приобретённый ангионевротический отёк разрешается спонтанно, имеет рецидивирующее течение и не представляет опасности для больного. Жалобы обычно сводятся к зуду и ощущению жжения. Лечение включает назначение антигистаминных препаратов, выявление аллергена и профилактику контакта с ним, устранение стресса [1] .

Эмфизема (от греч. emphysēma - вздутие) представляет собой скопление и растяжение воздухом или образовавшимся газом тканей или органа. Выделяют эмфизему легких, подкожную, медиастинальную и тканевую эмфизему при газовой анаэробной инфекции, эмфизему при декомпрессионной болезни.

Подкожная эмфизема может наблюдаться при повреждении придаточных пазух носа, ранениях слизистой оболочки полости рта, иногда она осложняет трахеостомию, трахеотомию, когда воздух попадает в окружающую подкожную клетчатку через рану. В этих случаях подкожная эмфизема носит локальный характер и обычно не представляет опасности для больного [2].

В стоматологической практике эмфизема лица возникает как осложнение при проведении стоматологических манипуляций таких, как пломбировка каналов с их перфорацией, санация глубоких поддесневых каналов при пародонтозе, неправильное выполнение гигиенических процедур типа «air-flow», когда сжатый воздух через наконечник высокоскоростной бормашины нагнетается под слизисто-надкостничный лоскут, в отпрепарированную полость зуба или в зубную лунку. Воздух рас-

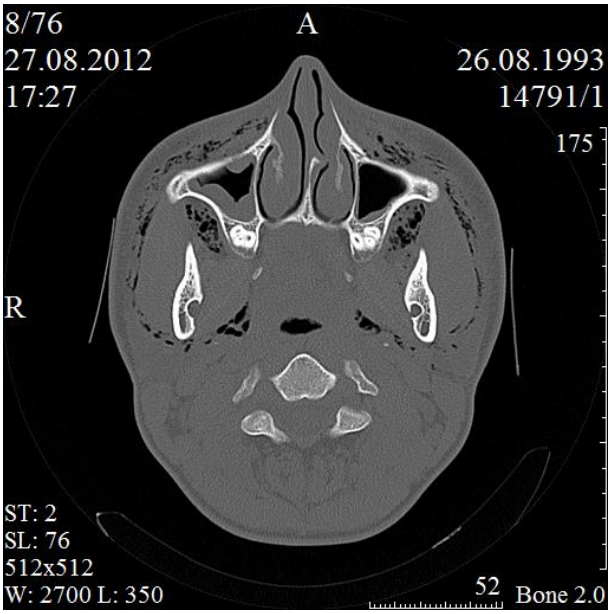

Рис. 1,а

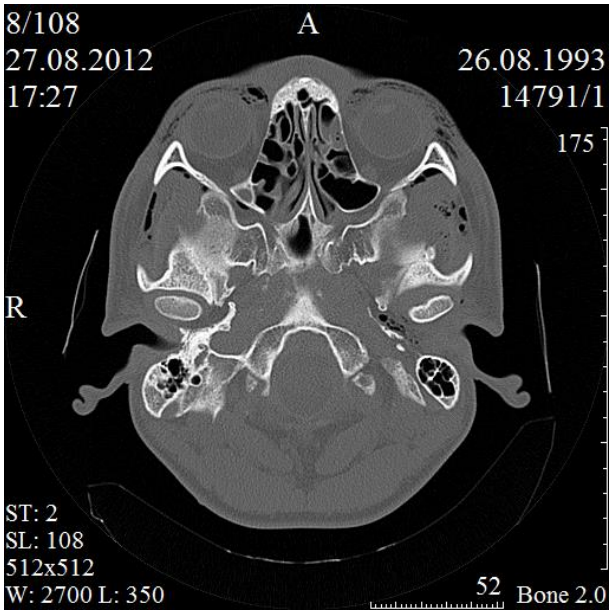

Рис. 1,б

Рис. 1. МСКТ придаточных пазух носа. Аксиальная реконструкция.

Пациент А. Отмечается выраженная двусторонняя симметричная подкожная и межмышечная эмфизема челюстно-лицевой области. Травматические повреждения придаточных пазух носа не выявлены. Пневматизация правой верхнечелюстной пазухи снижена за счет пристеночной гиперплазии слизистой.

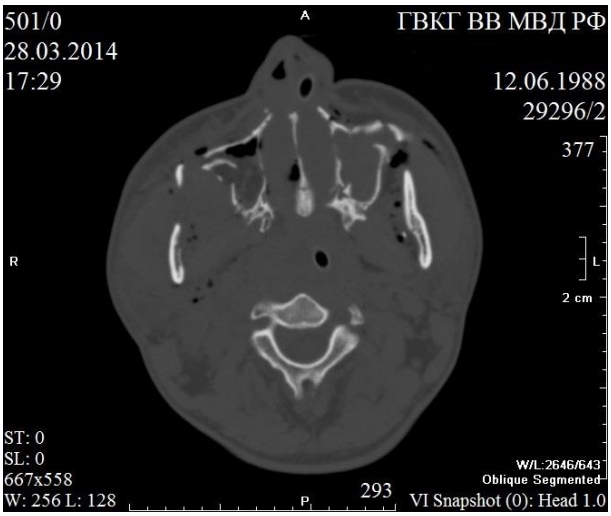

Рис. 2,а

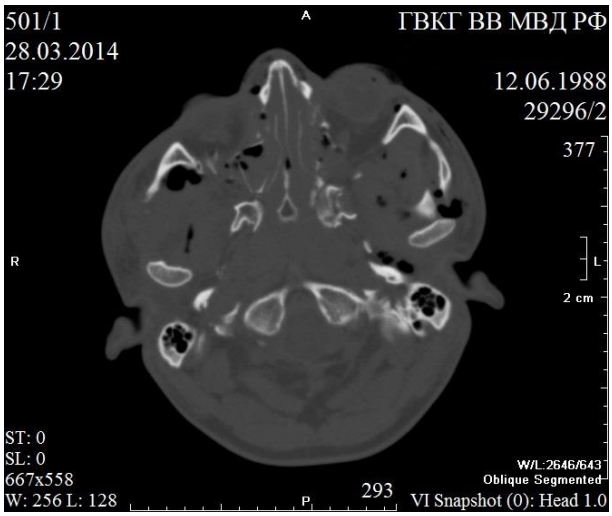

Рис. 2,б

Рис. 2. МСКТ придаточных пазух носа. Аксиальная реконструкция.

Пациент М. Определяются множественные переломы стенок верхнечелюстных и решетчатых пазух. Полости придаточных пазух носа тотально заполнены геморрагическим содержимым. Подкожная эмфизема челюстно-лицевой области умеренно выражена.

пределяется в подкожной клетчатке или вдоль фасции. В таких случаях мягкие ткани вблизи зоны хирургического вмешательства в течение нескольких минут припухают. При пальпации отмечают хрустящий звук. Попавший в ткани воздух может распространиться вдоль фасции на шею и далее в область грудины, вдоль предпозвоночной фасции в средостение, а также в височную область и глазницу [3].

Клиническое наблюдение.

По неотложным показаниям госпитализирован солдат срочной службы А., который предъявлял жалобы на внезапно развившуюся одутловатость лица, возникшую после физической нагрузки на фоне полного здоровья. Пациенту был выставлен предварительный диагноз:

ангионевротический отек; назначено соответствующее лечение. При лабораторном исследовании все показатели крови были в пределах нормы. Через два дня после госпитализации одутловатость лица прошла, но вновь появилась на следующее утро. При более тщательном осмотре и пальпации лица была выявлена крепитация мягких тканей, была заподозрена подкожная эмфизема, и пациент был направлен на компьютерную томографию. Важным моментом было исключение травматических повреждений придаточных пазух носа и верхних дыхательных путей в результате внеуставных взаимоотношений, хотя у пациента не было ссадин и кровоподтеков на лице. При проведении мультиспиральной компьютерной томографии придаточных пазух носа была выявлена массивная подкожная и межмышечная эмфизема тканей лица без травматических повреждений придаточных пазух носа (Рис. 1 (а, б)).

При травматических повреждениях стенок придаточных пазух носа на компьютерных томограммах очень хорошо выявляется подкожная эмфизема, но она не бывает так явно симметрична и столь выражена, даже при множественных переломах (Рис. 2 (а, б)).

Мультиспиральная компьютерная томография, выполненная тонкими срезами, так же помогла исключить врожденную патологию верхнечелюстных пазух, так как верхняя, или глазничная, стенка верхнечелюстной пазухи является наиболее тонкой, особенно в заднем отделе, где часто бывают дигисценции. Так же для исключения дигисценции пациент А. был неоднократно осмотрен отоларингологами с проведением различных проб, направленных на повышение давления в носоглотке и пазухах носа, но эмфизема при этом не возникала.

В процессе проведения дифференциального диагноза у пациента были исключены все вышеперечисленные причины возникновения подкожной эмфиземы челюстно-лицевой области. Учитывая неоднократное возникновение подкожной эмфиземы, массивное и симметричное распространение воздуха в клетчатке, было заподозрено искусственное ее происхождение. Пациент был тщательно осмотрен стоматологом, который обратил внимание на несколько точечных участков повреждения слизистой оболочки щек на уровне моляров. После рассасывания эмфиземы лица, непосредственно перед выпиской пациента, эпизод возникновения подкожной эмфиземы челюстно-лицевой области повторился. Была выполнена МСКТ придаточных пазух носа, которая подтвердила повторную, массивную эмфизему мягких тканей лица еще более выраженную, чем при поступлении (Рис. 3 (а, б)), после чего пациент был направлен на психиатрическую экспертизу.

Обсуждение.

В представленном нами клиническом случае в ходе множественных исследований и тщательного неоднократного осмотра пациента была выявленная искусственная подкожная эмфизема челюстно-лицевой области. Искусственные заболевания - болезненные состояния, которые возникают путем воздействия на организм различных повреждающих факторов внешней среды (химических, физических, биологических) и воспроизводят отдельные признаки какой-либо нозологической формы. Они, по сути, близки членовредительству, но отличаются тем, что при них нет явного механического повреждения органа или ткани, и морфологически носят характер известной классифицированной болезни [4]. Искусственная эмфизема вызывается введением под кожу или слизистые оболочки воздуха, вследствие чего возникают

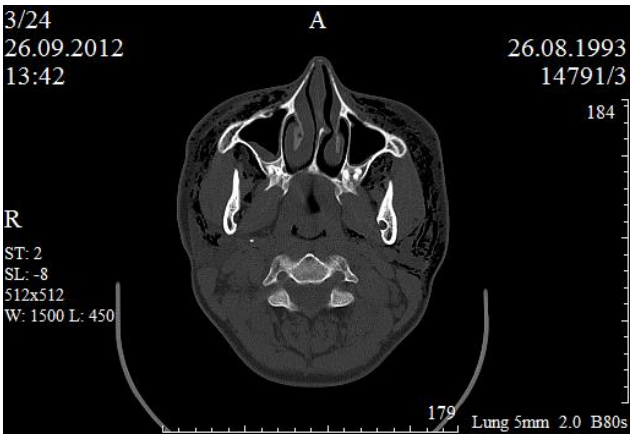

Рис. 3,а

Рис. 3,б

Рис. 3. МСКТ придаточных пазух носа. Аксиальная реконструкция.

Пациент А. Отмечается выраженная двусторонняя симметричная подкожная и межмышечная эмфизема челюстно-лицевой области, возникшая повторно. Пневматизация правой верхнечелюстной пазухи незначительно снижена за счет пристеночной гиперплазии слизистой.

ограниченные или распространенные припухлости. На лице искусственная подкожная эмфизема вызывается путем прокола слизистых оболочек щек с последующими вдохом и напряженным выдохом при закрытом рте и зажатом пальцами носе. При этом выдыхаемый воздух поступает в клетчатку щек, шеи, груди. Выдох производится до тех пор, пока ткани лица, шеи, головы, груди не станут опухшими. Щеки припухают, лицо увеличивается в объеме, веки также припухают и закрывают глаза, кожа становится гладкой, лоснящейся и бледной. Членовредитель связывает появление эмфиземы с ушибами, укусами насекомых, перенесенной ангиной, паротитом и т.п. В нашем клиническом случае пациент утверждал, что припухлость лица у него возникла после подтягиваний на турнике. Искусственная эмфизема быстро (через 2-4 дня) рассасывается, и членовредитель должен ее постоянно поддерживать. Поэтому можно наблюдать, например, что эмфизема лица к утру после сна уменьшается в объеме, а через некоторое время после того, как испытуемый проснется, припухлость вновь увеличивается. Так же и в представленном нами клиническом случае эмфизема лица практически полностью рассасывалась в течение двух-трех дней и вновь появлялась с утра перед врачебным обходом. Несоответствие анамнестических данных, внезапное возникновение, нормальная окраска кожи, нормальная температура и, главным образом, ощущение крепитации при ощупывании и выхождении воздуха при проколах позволяют поставить правильный диагноз. На слизистой оболочке полости рта, десен при внимательном осмотре видны небольшие ранки с некоторой припухлостью вокруг [4].

Заключение.

Мультиспиральная компьютерная томография является достаточно информативным методом в определении патологических изменений в мягких тканях, в частности в определении подкожной эмфиземы.

Подкожная эмфизема челюстно-лицевой области без травматических повреждений придаточных пазух носа и без дигисценций в стенках пазух позволяет предположить искусственное ее происхождение.

Список литературы:

1. *Лолор Г., Фишер Т., Адельман Д. Клиническая иммунология и аллергология / Пер. с англ. - М.: Практика, 2000. - 806 с.*

2. *Вагнер Е.А. Хирургия повреждений груди. - М.: Медицина, 1981. — 288 с,*

3. *Клаудио Андреас Гамбоа Видаль, Карлос Андреас Вена Писарро, Андреас Алмейда Арриагада. Подкожная эмфизема как следствие стоматологического лечения: клинический случай. - Med Oral Patol Oral Cir Bucal. - 2007. - 12:E76-8.*

4. *Колкутин В.В., Соседко Ю.И. - Судебно медицинская экспертиза самоповреждений, искусственных и притворных болезней. – М. : Юрлитинформ , 2004. - 160 . с*

СЛУЧАЙ ИЗ ПРАКТИКИ

СОВРЕМЕННЫЕ ПОДХОДЫ К ДИАГНОСТИКЕ ТРАВМ ЧЕЛЮСТНО-ЛИЦЕВОЙ ОБЛАСТИ

Бабкина Т.М.[1], Демидова Е.А.[2]

1 - Национальная медицинская академия последипломного образования им. П.Л. Шупика.
г. Киев, Украина

2 - Одесский Национальный медицинский университет.
г. Одесса, Украина

Целью нашего исследования являлось определение информативности и преимущества конусно-лучевой томографии в диагностике и динамическом наблюдении пациентов с травматическими повреждениями челюстно-лицевой области. Нами проанализировано 56 исследований, выполненных в динамике до и после оперативного лечения, у пациентов с травмой челюстно-лицевой области.

При проведении обследований на конусно-лучевом томографе PAX-ZENITH 3D удалось получить высококачественное изображение твердых тканей, определить локализацию патологических образований костной ткани, переломов.

Высокое разрешение и высококачественные реконструкции позволили оптимально и в короткие сроки определить и спланировать объем и способ оперативного вмешательства, выбрать удачную схему консервативной терапии. Обследования, которые были выполнены в динамике, помогли оценить косметические и функциональные результаты реконструктивных и пластических операций, предотвратили возникновение осложнений, определили эффективность консервативной терапии.

На основе полученных данных были определены особенности применения конусно-лучевой томографии в диагностике травм челюстно-лицевой области, определены патологии, при которых конусно-лучевая томография наиболее информативна, раскрыты преимущества и недостатки, предложены современные алгоритмы лучевой диагностики для челюстно-лицевых хирургов.

Ключевые слова: конусно-лучевая томография, травма челюстно-лицевой области, лучевая нагрузка, динамическое наблюдение, реконструктивная операция, трехмерное изображение.

CURRENT APPROACHES TO THE DIAGNOSIS OF MAXILLOFACIAL INJURIES

Babkina T. M.[1], Demidova E.A.[2]

1 - Shupyk National Medical Academy of Postgraduate Education.
Kiev, Ukraine

2 - Odessa National Medical University.
Odessa, Ukraine

The aim of our study was to determine the information content and the benefits of cone beam computed tomography (CBCT) in the diagnosis and follow-up of patients with maxillofacial traumas. We have analyzed 56 studies carried out before and after surgery in patients with maxillofacial injuries.

CBCT performed by PAX-ZENITH 3D made it possible to receive high resolution images of hard tissues and to detect the localization of bone tissue defects and fractures. High resolution and three-dimensional reconstructions of high quality allowed us to determine the scope and method of surgical treatment optimally and in short terms, to choose good scheme of conservative treatment. Examinations performed in dynamics helped to estimate cosmetic and functional results of reconstructive and plastic surgery, contributed to prevention of complications, and helped to define the effectiveness of conservative therapy.

The obtained data helped to determine the role of CBCT in the diagnosis of maxillofacial injuries, to identify the specific defects where CBCT is the most informative, to discover weak and strong sides, to offer modern algorithms of diagnostic imaging to maxillofacial surgeons.

Keywords: cone beam computed tomography (CBCT), maxillofacial trauma, radiation exposure, dynamic monitoring, reconstructive surgery, three-dimensional image.

Травма челюстно-лицевой области относится к числу наиболее распространенных повреждений с постоянной тенденцией к росту. Число повреждений структур лицевого черепа увеличилось за последнее десятилетие в 2,4 раза.

Диагностика и лечение травм челюстно-лицевой области остаются актуальной проблемой экстренной медицины. За последние десять лет произошел количественный скачок травматизма среди населения СНГ. Пострадавшие данной группы обычно относятся к категории тяжелых, так как травмы костей лицевого скелета нередко сопровождаются повреждениями органов зрения, головного мозга, придаточных пазух носа.

Конусно-лучевая компьютерная томография (CBCT) - это новая технология, предоставляющая отоларингологу, челюстно-лицевому хирургу и врачу-стоматологу возможность анализировать трёхмерные рентгеновские изображения ЛОР-органов и зубо-челюстной системы самостоятельно, так как при выполнении конусно-лучевой томографии «сырые» данные архивируются совместно со специализированной программой просмотра компьютерной томографии, в которой есть возможность самостоятельного анализа трехмерных реконструкций на обычном персональном компьютере.

Полученные с помощью конусно-лучевого компьютерного томографа 3D-изображения дают возможность проникнуть в анатомические структуры, при этом минимально облучая пациента.

Материалы и методы.

Обобщен опыт работы кабинета конусно-лучевой томографии Военно-медицинского клинического центра Южного региона, использованы данные обследования и лечения пациентов отделения хирургической реабилитации института стоматологии АМН Украины, клиники пластической хирургии «Виртус», клиники челюстно-лицевой хирургии Военно – медицинского клинического центра Южного Региона г. Одессы. Обследования были выполнены на конусно-лучевом томографе фирмы-производителя «Vatech», модель PaxZenith 3D. Принципиальным отличием было оснащение данной модели аппарата сверхчувствительным сенсором размером 24x19 см, также были улучшены характеристики программного обеспечения, внедрены специальные протоколы сканирования для различных возрастных групп, разработаны специальные приспособления для фиксации головы и подбородка пациентов.

Расширение области сканирования позволило исследовать не только зубочелюстную систему, но и придаточные пазухи носа, каменистую часть пирамиды височной кости, височно-нижнечелюстные суставы.

Основным методом исследования была конусно-лучевая томография обеих челюстей в окклюзии, средней зоны лица, пазух носа, височной кости.

Большинство обследований выполнялось до и после оперативного и консервативного лечения; возраст пациентов составлял от 3 до 86 лет.

Результаты.

Было выполнено 56 исследований, включая исследования до оперативного вмешательства и после него.

Среди пострадавших с травматическими повреждениями челюстно-лицевой области 11,5 % составляют пострадавшие с повреждениями мягких тканей, 75,2 % – с переломами нижней челюсти, 7,4 % – с переломами верхней челюсти, 4,5 % – с переломами скулового комплекса, 1,4 % – с переломами костей носа, из них 85,6 % мужчины и 24,4 % женщины. Различного рода осложнения развиваются у 40,5 % пострадавших с повреждениями мягких тканей, 34,5 % – с переломами нижней челюсти, 42,8 % – с переломами верхней челюсти, 28,3 % – с переломами скулового комплекса, 63,9 % – с переломами костей носа.

Клиническое обследование пострадавших с одновременным повреждением лицевого скелета и структур орбиты позволило составить лишь ориентировочное представление о характере и объеме повреждений костей. В большинстве случаев диагностику повреждений костей челюстно-лицевой области начинают с традиционной рентгенографии.

Рентгенография, в том числе в специальных укладках, выявляла деформацию лицевого скелета, переломы, неправильное стояние отломков, деструктивные процессы в костях, а также инородные тела, локализующиеся в глазницах и околоносовых пазухах (примерно в 80,0 % случаев). Однако проведение данного исследования в полном объеме из-за тяжелого состояния пострадавших часто было затруднено.

Кроме того, при рентгенологическом исследовании крайне скудна получаемая диагностическая информация о состоянии мягких тканей челюстно-лицевой области, хрящевых и соединительнотканных структур. Лучевая нагрузка при выполнении традиционной рентгенографии составляла 30-40 мЗв, при выполнении конусно-лучевой томографии челюстно-лицевой области лучевая нагрузка оставляет до 50 мЗв, однако количество и качество полученной информации несоизмеримо выше.

Конусно-лучевая томография позволила в оптимально короткие сроки выявить повреждения челюстно-лицевой области, спланировать объем и способ оперативного вмешательства либо тактику консервативного лечения.

Рис. 1,а

Рис. 1,б

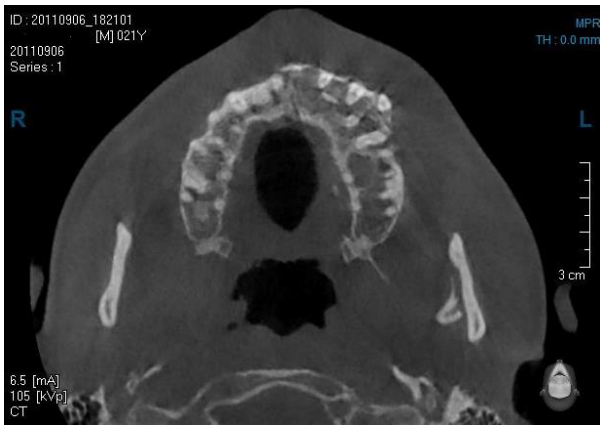

Рис. 1,в

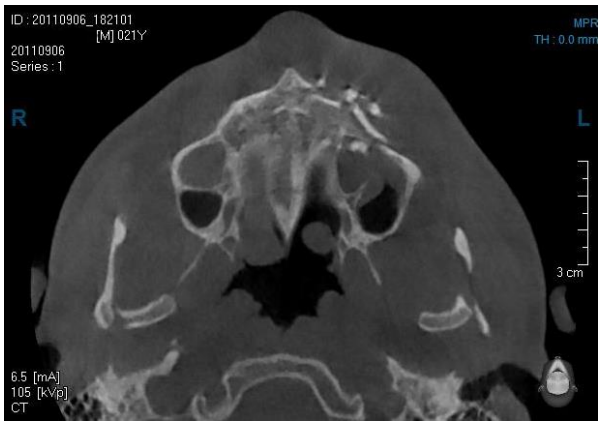

Рис. 1,г

Рис. 1. КЛКТ.

а- перелом головок ВНЧС со смещением фрагментов.

б - обеих челюстей. Перелом нижней челюсти в ментальном отделе

в - перелом верхней челюсти слева.

г - переломы передней стенки левой гайморовой пазухи.

Рис. 2. КЛКТ. Трехмерная реконструкция костей лицевого черепа.

Наблюдение пациентов в динамике способствовало оценке качества выполнения оперативного вмешательства, помогло оценить эффективность консервативной терапии.

Клинический случай № 1.

Пациент А., 21 год, поступил в отделение хирургической реабилитации института стоматологии АМН Украины г. Одессы после полученной произвостенной травмы. Была выполнена конусно-лучевая КТ двух челюстей в окклюзии и височно-нижнечелюстных суставов (Рис. 1 (а-г), Рис. 2, Рис. 3 (а, б)).

Пациенту было выполнено оперативное вмешательство - металлоостеосинтез с помощью титановых пластин и винтов.Через 3 дня было выполнено контрольное исследование (Рис. 4 (а-г), Рис. 5 (а, б)).

Клинический случай № 2.

Пациент Л., 69 лет, поступил в отделение хирургической реабилитации института стома-

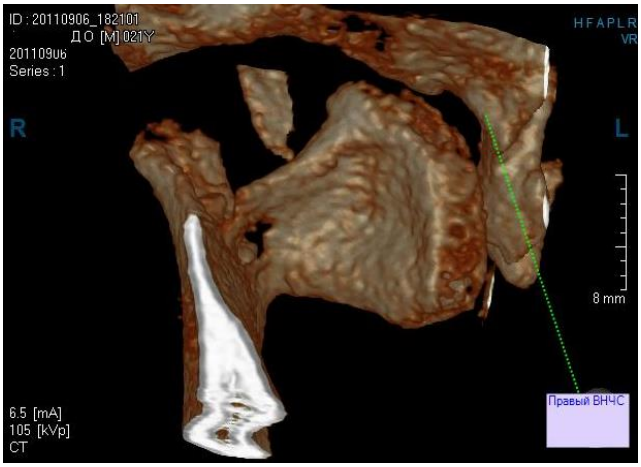

Рис. 3,а

Рис. 3,б

Рис. 3. Использование функции многократного объемного увеличения (3D-Zoom).

а - Головка правого ВНЧС

б - Головка левого ВНЧС

Рис. 4,а

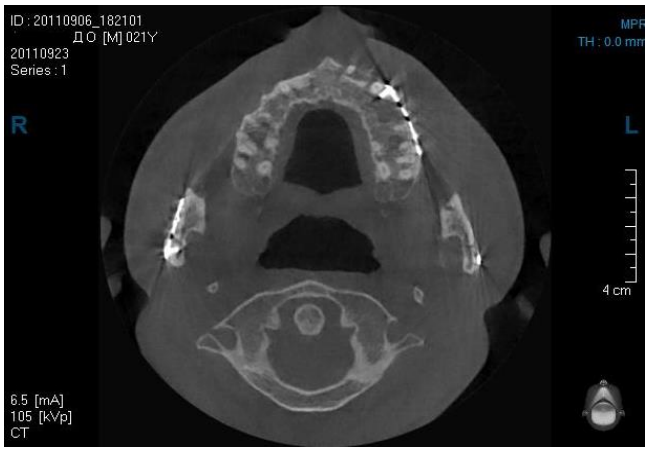

Рис. 4,б

Рис. 4,в

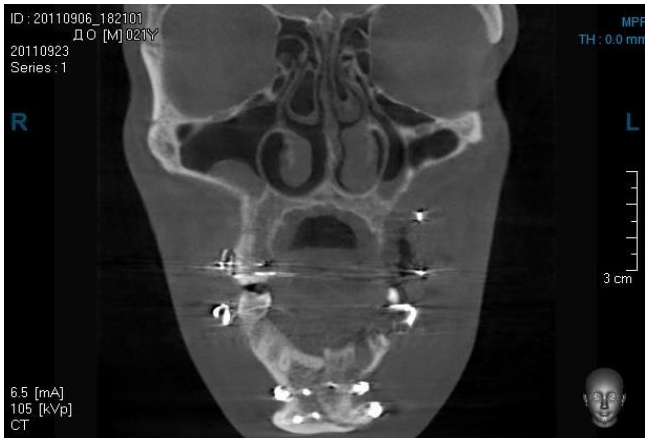

Рис. 4,г

Рис. 4. КЛКТ.

а - Аксиальный срез на уровне нижней челюсти.

б - Аксиальный срез на уровне верхней челюсти.

в - Фронтальная реконструкция на уровне ветвей нижней челюсти.

г - Фронтальная реконструкция на уровне ментального отдела нижней челюсти.

тологии АМН Украины г. Одессы. Диагноз при поступлении: перелом суставного отростка нижней челюсти слева с угловым смещением фрагментов, перелом тела нижней челюсти справа без смещения фрагментов.

Была выполнена конусно-лучевая КТ двух челюстей в окклюзии и височно-нижнечелюстных суставов (Рис. 6 (а-г)).

Через 4 дня было выполнено повторное исследование (Рис. 7 (а-г)).

Клинический случай №3.

Пациентка Ч., 49 лет, поступила в клинику челюстно-лицевой хирургии ВМКЦ Южного региона с жалобами на онемение левой половины лица. Выполнена конусно-лучевая КТ двух челюстей в окклюзии + ВНЧС.

Диагноз: Перелом нижней челюсти слева. Линия перелома проходит через нижнечелюстной канал, дифференцируется только в сагиттальной проекции (Рис. 8 (а, б)).

Но не стоит забывать, что конусно-лучевая томография, как и любой метод исследования, имеет свою область применения и не решает всех проблем, возникающих при травме челюстно-лицевой области. Следует учитывать, что при выполнении конусно-лучевой компьютерной томографии возможна детализация только твердых тканей таких, как костная ткань и ее разновидности и производные (периодонт, эмаль, дентин), мягкие ткани видны конфигуративно. Для диагностики поражения мягких тканей, травм головного мозга конусно-лучевая томография не предназначена. Стандартная шкала Хаунсфилда, применимая для мультиспиральной компьютерной томографии, здесь носит относительный характер. Измерение коэффициента ослабления рентгеновского излучения возможно, но в более широких границах и на более продолжительных участках полученного изображения. Измерить плотность в определенной точке не представляется возможным. Обусловлено это параметрами детектора, диапазон чувствительного которого сконструирован таким образом, чтобы воспринимать и обрабатывать строго обозначенную информацию. Такая избирательность детектора обеспечивает возможность получения качественного изображения только костной ткани.

Немаловажным также является то, что при наличии тел высокой плотности в области сканирования (металлические конструкции, импланты, инородные тела, пломбировочный материал) не возникает характерных для спиральной томографии артефактов в виде «цветения» и радиальной «лучистости»; обеспечивается это коллимированием рентгеновского излучения в виде конуса, а также использованием специальных фильтров внутри рентгеновской трубки и протоколов сканирования.

На основании проведенных исследований предложены следующие показания к конусно-лучевой томографии:

- травмы лицевого черепа;
- опухоли костной ткани;
- кисты и кистовидные образования челюстно-лицевой области;
- воспалительные процессы костных структур;
- аномалии развития лицевого скелета;
- дегенеративно-дистрофические заболевания ВНЧС;
- диагностика осложнений врачебных манипуляций (инородные тела корневых каналов, некорректная установка имплантата);
- планирование дентальной имплантации и оперативного вмешательства при травматических повреждениях лицевого скелета.

Патологии челюстно-лицевой области, при которых конусно-лучевая КТ является малоинформативной:

- опухоли слюнных желез (аденомы, гемангиомы, фибромы, невриномы, аднокарциномы, саркомы, вторичные изменения);
- объемные образования языка, дна полости рта;
- сосудистая патология (аневризмы, артериовенозные мальформации);
- диагностика лимфаденитов;
- кисты жаберных щелей.

Заключение.

Конусно-лучевая томография является наиболее безопасным и информативным методом лучевой диагностики патологии челюстно-лицевой области.

Как и любой метод, конусно-лучевая томография имеет показания и противопоказания к применению.

Сопутствующее программное обеспечение позволяет лечащему врачу самостоятельно анализировать трехмерное качественное изображение интересующей его области

Особенности конусно-лучевой томографии позволяют при минимальной лучевой нагрузке получить наиболее качественное изображение твердых и относительно качественное изображение мягких тканей челюстно-лицевой области.

Возможность сочетанного изображения верхней челюсти и придаточных пазух позволяет дифференцировать врачам-отоларингологам и стоматологам патологию и выбирать наиболее оптимальный план дальнейшего лечения или оперативного вмешательства.

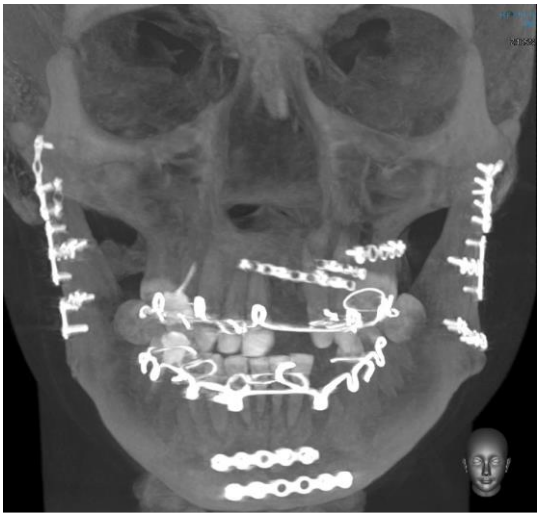

Рис. 5,а

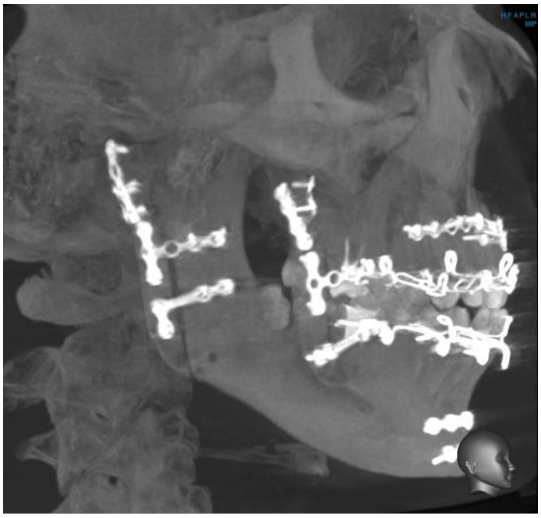

Рис. 5,б

Рис. 5. КЛКТ. Объемное представление в режиме максимально интенсивных проекций.

Рис. 6,а

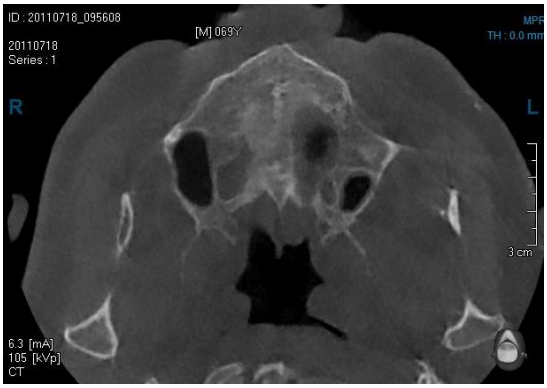

Рис. 6,б

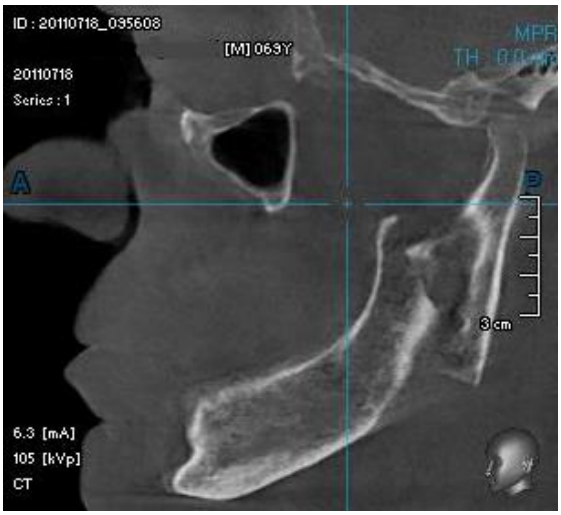

Рис. 6,в

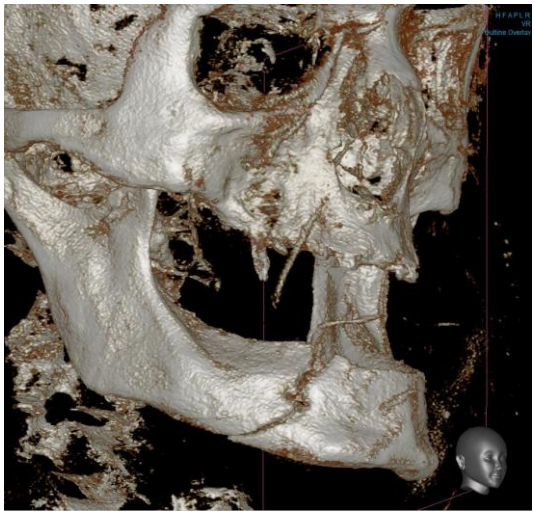

Рис. 6,г

Рис. 6. КЛКТ.

а - Аксиальный срез на уровне нижней челюсти.

б - Аксиальный срез на уровне верхней челюсти

в - Фронтальная реконструкция.

г - Трёхмерная реконструкция.

Рис. 7,в

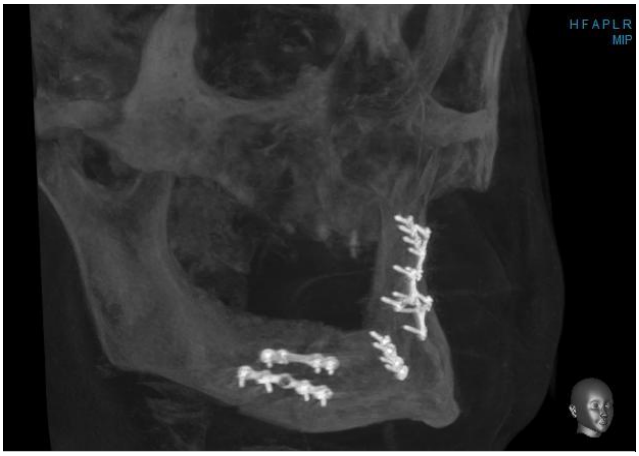

Рис. 7,г

Рис. 7. КЛКТ.

а - КЛКТ. Аксиальный срез на уровне ментального отдела нижней челюсти.

б - Аксиальный срез на уровне венечного отростка нижней челюсти.

в - КЛКТ. Фронтальная реконструкция.

г - КЛКТ. Объемное представление в режиме максимально интенсивных проекций.

Рис. 8,а

Рис. 8,б

Рис. 8. КЛКТ обеих челюстей в окклюзии и ВНЧС.

а - Сагиттальная проекция. Перелом нижней челюсти слева.

б - Фронтальная проекция.

Список литературы:

1. *Авдеев Г.А. Томография черепа. Л.: Медицина, 1965. - 195 с.*

2. *Аветисов С.Э., Харлап С.И., Насникова И.Ю. и соавт. Трехмерная компьютерная сонография в определении сосудистой системы глаза и орбиты. Методический подход и принципы анализа результатов исследования // Вестник офтальмологии. 2003.- № 4. - С. 39-42.*

3. *Азарченко К.Я. Переломы скулоорбитального комплекса: диагностика и выбор метода лечения // Вестник хирургии им. И.И. Грекова. — 1998.- № 6. С. 54-57.*

4. *Акадже А., Гунько В.И. Проблемы медицинской реабилитации больных с переломами скулоорбитального комплекса // Стоматология.- 2004. № 1.-С. 24-27.*

5. *Алеева И.М. Материалы к рентгенодиагностике переломов челюстей: Автореф. дис. канд. мед. наук. Казань, 1961. - 15 с.*

6. *Александров Н.М., Аржанцев П.З., Агроскина А.П. и соавт. Травмы челюстно-лицевой области. М.: Медицина, 1986. — 447 с.*

7. *Александров Н.М. Классификация повреждений челюст-*

но-лицевой области // Стоматология. 1986. - Т. 65. - № 3. - С. 80-82.

8. *Анджелова Д.В., Полунин Г.С., Ширшиков Ю.К. Компьютерная обработка В-эхо сканограмм глазного яблока при гемофтальме // Вестник офтальмологии. 1998. - № 5. - С. 44-45.*

9. *Апряткина В.М., Есиновская Г.Н. Зонография в исследовании черепа // Актуальные вопросы военной рентгенологии. — Л., 1981. — С. 76-77.*

10. *Аржанцев А.П. Диагностические возможности панорамной зонографии челюстно-лицевой области: Дис. докт. мед. наук. — М., 1998.-272 с.*

11. *Артюшкевич А.С. и соавт. Воспалительные заболевания и травмы челюстно-лицевой области: дифференциальный диагноз, лечение: Справочник. Минск: Беларусь, 2001. - 254 с.*

12. *Атаев А.Г., Дмитращенко А.А. Лучевая диагностика заболеваний и повреждений челюстно-лицевой области: Сборник учебных пособий по актуальным вопросам лучевой диагностики и лучевой терапии / Под ред. Г.Е. Труфанова. СПб.: ЭЛБИ-СПб, 2004. - С. 245-252.*

13. *Баданин В.В. Клинико-рентгенологические исследования и магнитно-резонансная томография в диагностике функциональных нарушений височно-нижнечелюстного сустава и их ортопедическое лечение: Автореф. дис. докт. мед. наук. — М., 2002. 54 с.*

14. *Балтии М.М. Рентгенодиагностика и рентгенотерапия в офтальмологии. М.: Медгиз, 1951. - 388 с.*

15. *Безруков В.М., Лурье Т.М. Изучение травматизма челюстно-лицевой области по материалам диссертационных исследований // Труды VI съезда Стоматологической ассоциации России: Сборник научных трудов. М., 2000. - С. 294-295.*

16. *Бородин Ю.Н. Особенности диагностики сочетанных повреждений средней зоны лица, черепа и головного мозга // Стоматология. 1975. -№3,-С. 43-47.*

17. *Буланова Т.В. Стандартизация методики магнитно-резонансной томографии височно-нижнечелюстного сустава: Учебно-методическое пособие. -М., 2003. 16 с.*

18. *Бусыгин А.Т. Роль костных структур в локализации переломов костей лица // Сборник научных трудов / Смолен, мед. ин-т. Смоленск, 1981.-Т. 64.-С. 11-16.*

19. *Буцан С.Б. Оптимизация диагностики и оперативного лечения переломов мыщелковых отростков нижней челюсти: Автореф. дис. канд. мед. наук. М., 2005. - 24 с.*

20. *Вайнштейн Е.А., Дацко А.А., Третьяков Е.А. Лечение больных с сагиттальными переломами верхней челюсти типа Ле Фор III // Стоматология. 1986. - Т. 65. - № 1. - С. 48-50.*

21. *Вальский В.В. Компьютерная томография в диагностике, планировании и оценке эффективности лечения заболеваний органа зрения: Автореф. дис. докт. мед. наук. М., 1998. - 28 с.*

22. *Ветошук В.И. Материалы к теории послойного рентгенологического исследования и томографии черепа: Автореф. дис. канд. мед. наук. -Львов, 1954.-14 с.*

23. *Виноградов Б.В. Возможности компьютерно-томографической диагностики огнестрельных черепно-мозговых ранений в современных локальных вооруженных конфликтах: Автореф. дис канд. мед. наук. — СПб., 2000. 21 с.*

24. *Водовозов А.М. Исследование дна глаза в трансформированном свете. М.: Медицина, 1986. - 255 с.*

25. *Воробьев Ю.И., Надточий А.Г. Панорамная томография в стоматологической практике: Обзор // Стоматология. — 1984. — № 5. — С. 72-75.*

26. *Воробьев Ю.И. Рентгенография зубов и челюстей. М.: Медицина, 1989.- 176 с.*

27. *Воробьев Ю.И., Котельников М.В. Рентгенография лицевого черепа в косых проекциях. М.: Медицина, 1985. - 96 с.*

28. *Габуния Р.И., Колесникова Е.К. Компьютерная томография в клинической диагностике. — М.: Медицина, 1995. 352 с.*

29. *Герасимчук А.А. Минно-взрывные поражения челюстно-лицевой области // Современная стоматология. 1998. - № 3. - С. 25-30.*

30. *Гинзбург В.Г., Шлифер И.Г. Рентгенодиагностика переломов черепа // Рентгенодиагностика. Голова / Под ред. Шлифера. Киев, 1941. - С. 191-194.*

31. *Гинзбург В.Г. Рентгенодиагностика травматических повреждений лицевого скелета: Автореф. дис. докт. мед. наук. Л., 1944. - 7 с.*

32. *Гинзбург В.Г. Основы рентгенологического исследования черепа. — М.: Медгиз, 1962. 186 с.*

33. *Головач Г.Г. Пути повышения информативности линейной томографии основания черепа и придаточных пазух носа: Автореф. дис. докт мед. наук. JL, 1978. - 24 с.*

34. *Головач Г.Г. Томография крыши решетчатого лабиринта в боковой проекции // Вестник рентгенологии и радиологии. 1984. - № 3. - С. 84-85.*

35. *Головкин В.И., Глазников Л.А. Неврологические проявления взрывной травмы головного мозга // Военно-медицинский журнал. 1991. - № 8. - С. 37-38.*

36. *Давыденко Ю.Б., Черемисин В.М. Возможности спиральной компьютерной томографии в выявлении переломов костей основания черепа // Материалы Невского радиологического форума. — СПб., 2003.-С. 136-138.*

37. *Далинчук Н.М., Лалзой М.Н. Повреждение органа зрения при минно-взрывных ранениях // Военно-медицинский журнал. — 1992. — № 8. — С. 4-9, 28-30.*

38. *Дергилёв А.П. Артротомография, компьютерная артротомография и магнитно-резонансная томография височно-нижнечелюстного сустава: Автореф. дис. докт. мед. наук. — М., 2002. 42 с.*

39. *Евграфов В.Ю., Балашова Л.М. Состояние кровообращения глаза при отслойке сетчатки и ее оперативном лечении // Вестник офтальмологии. 1993. - № 2. — С. 35-39.*

40. *Жибицкая Э.И., Рабухина Н.А. Рентгенологическая картина комбинированных переломов скуловой кости и верхней челюсти // Труды ЦИУВ. М., 1965. - Т. 82. - С. 149-154.*

СЛУЧАЙ ИЗ ПРАКТИКИ

ФРОНТОНАЗАЛЬНАЯ ДИСПЛАЗИЯ И АГЕНЕЗИЯ ВЕРХНЕЧЕЛЮСТНЫХ ПАЗУХ

Пискунов И. С.[1], Пискунов В. С.[1], Бобрышев С.В.[2], Кононенко Н. И.[2]

В данной статье авторы приводят описание редкого клинического случая семейной агенезии верхнечелюстной пазухи, связанной с синдромом фронтоназальной дисплазии с аутосомно-доминантным типом наследования.

Ключевые слова: агенезия верхнечелюстных пазух, синдром срединной расщелины лица, фронтоназальная дисплазия, компьютерная томография, пороки развития.

1 – Курский государственный медицинский университет.
2 – БМУ Курская областная клиническая больница.
г. Курск, Россия

FRONTONASAL DYSPLASIA AND AGENESIS OF THE MAXILLARY SINUSES

Piskunov I.S.[1], Piskunov V.S.[1], Bobryshev S.V.[2], Kononenko N.I.[2]

The article presents the rare clinical case of familial agenesis of the maxillary sinus associated with the autosomal dominant syndrome of frontonasal dysplasia.obese patients to diagnose the visceral adipose tissue accumulation.

Keywords: agenesis of maxillary sinuses, median cleft face syndrome, frontonasal dysplasia, computed tomography, malformations.

1 – Kursk State Medical University.
2 - Budget medical institution "Kursk Regional Clinical Hospital".
Kursk, Russia

Пороки и аномалии развития - одна из сложных проблем биологии и медицины. На современном уровне знаний невозможно точно установить причины возникновения аномалий, поскольку вопросы эмбриогенеза сложны, а спектр эндогенных и экзогенных факторов, которые могут оказывать тератогенное действие, необычайно широк.

Принято считать, что пороки и аномалии развития носа и околоносовых пазух - редкая патология верхних дыхательных путей. Среди них агенезия (или полное отсутствие) верхнечелюстных пазух принадлежит к особо редкой категории пороков развития. В отечественной и зарубежной литературе описаны лишь единичные случаи агенезии максиллярных синусов [1-5].

Агенезия верхнечелюстных пазух представляет собой состояние, характеризующееся полным отсутствием одного или обоих максиллярных синусов. В таких случаях по неизвестным до настоящего времени причинам не происходит резорбция губчатого вещества верхней челюсти. При рентгенографии отсутствие воздушности можно ошибочно принять за затемнение пазухи вследствие патологического процесса [1]. При компьютерной томографии выявляется, что тело верхнечелюстной кости представлено губчатой костной тканью без всяких намеков на наличие какой-либо полости. Иногда можно выявить небольшое углубление в латеральной стенке носовой полости в области среднего носового хода, что, вероятно, соответствует бывшему зачатку пазухи. Размеры тела верхнечелюстной кости при этом не изменяются, глубина собачьей ямки не увеличивается. Это является важным диагностическим признаком, отличающим агенезию верхнечелюстной пазухи от ее облитерации вследствие длительно текущего хронического гнойного воспалительного процесса [7].

Материалы и методы.

Мы наблюдали отсутствие максиллярных синусов у двух близких родственников (матери и сына), страдающих редким, генетически обусловленным заболеванием, - синдромом срединной расщелины лица или фронтоназальной дисплазией. Впервые эту патологию описал в 1859 г. Hoope, позже De Meyr, изучая данную аномалию, назвал ее синдромом срединной расщелины лица. В 1970 R. Sedano предложил название «фронтоназальная дисплазия». Частота встречаемости данного синдрома в популяции составляет 1:80000-100000 [6]. Признаками

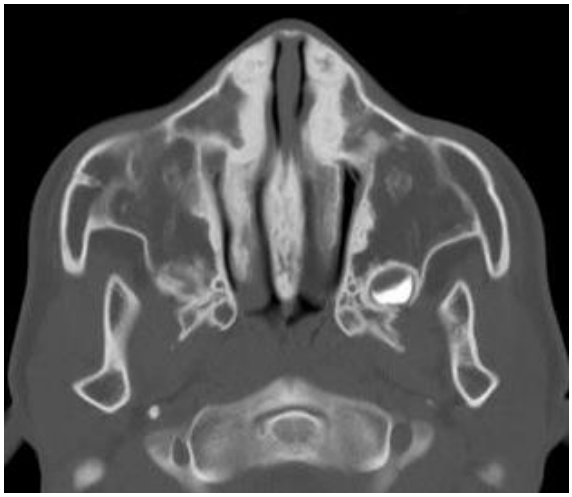

Рис. 1,а

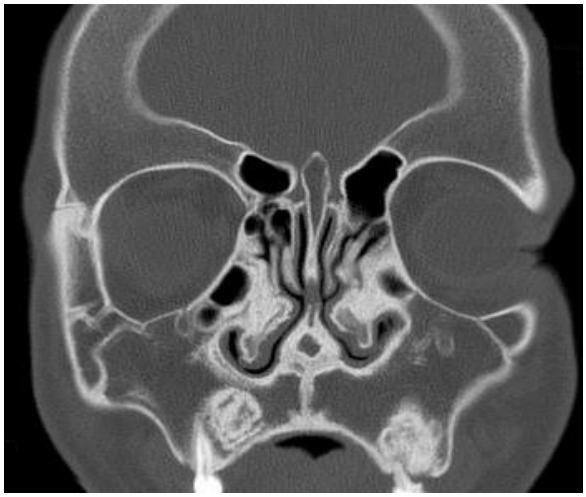

Рис. 1,б

Рис. 1(а-б). КТ околоносовых пазух.

Аксиальная (а) и коронарная (б) проекции.

Больной Ч., 15 лет. Двусторонняя агенезия верхнечелюстных пазух, деформация и утолщение нижних носовых раковин, массивный костный вырост на границе носовой перегородки и твердого неба.

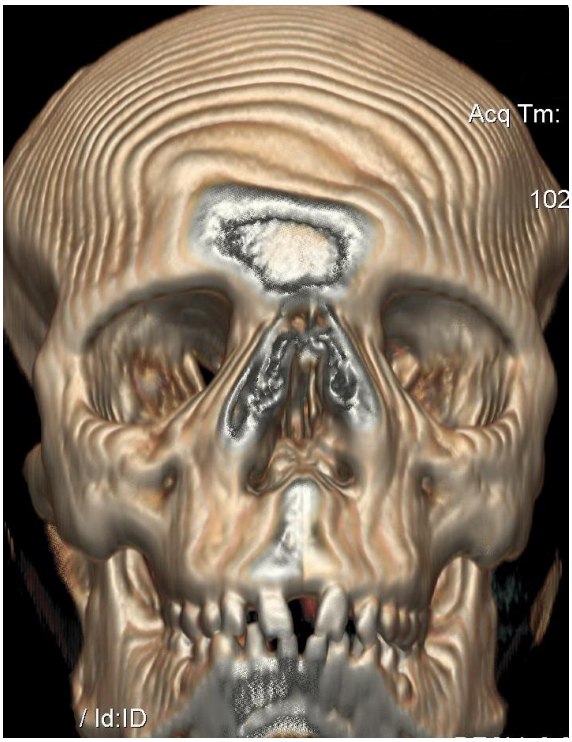

Рис. 1,в. КТ. Трехмерная реконструкция.

3-D реконструкция. Больной Ч., 15 лет. Двусторонняя агенезия верхнечелюстных пазух, деформация и утолщение нижних носовых раковин, массивный костный вырост на границе носовой перегородки и твердого неба..

данного заболевания является наличие гипертелоризма и дефектов срединных структур черепа, варьирующих от скрытой расщелины костей черепа до мозговой грыжи. Отмечается

клиновидный рост волос на лбу («мыс вдовы»). В зависимости от выраженности расщелины костей черепа различают 3 формы дисплазии:

1) гипертелоризм, широкое основание и скрытая расщелина носа иногда с раздвоением его кончика;

2) гипертелоризм, широкое основание носа и открытая расщелина носа и губы, возможна расщелина неба;

3) тотальная расщелина носа, отсутствие крыльев носа, деформация глазниц.

В ряде случаев встречается брахицефалия, микрофтальмия, эпикант, колобомы век, врожденная катаракта, преаурикулярные кожные выросты, низко расположенные ушные раковины, иногда проводящая глухота, клинодактилия, камптодактилия, крипторхизм, липомы и дермоиды. Отмечаются сочетания фронтоназальной дисплазии с гидроцефалией, аринэнцефалией и микрогирией, агенезией мозолистого тела, краниостенозом. В 20% случаев отмечается умственная отсталость. Довольно часто встречается гипоплазия лобных пазух. Тип наследования данного синдрома неизвестен. Большинство случаев спорадические [6].

Приводим описание случая агенезии верхнечелюстных пазух при синдроме фронтоназальной дисплазии.

Больной Ч., 15 лет, находился на лечении в ЛОР-отделении Курской областной клинической больницы с 22.11.2005 года по 6.12.2005 года с диагнозом: «Двусторонний экссудативный средний отит. Хронический двусторонний

Рис. 2,а

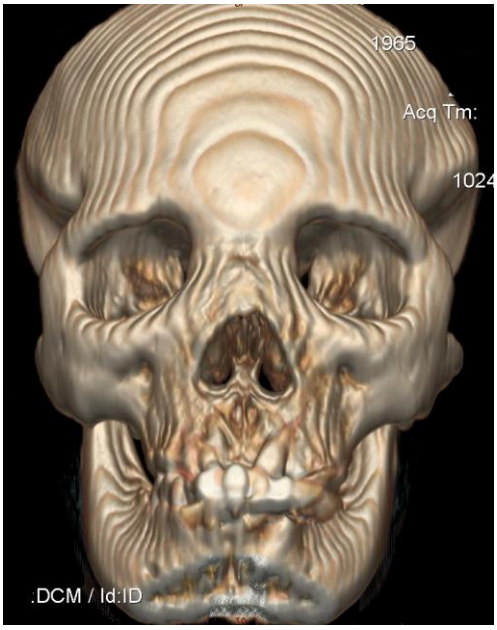

Рис. 2,б

Рис. 2. КТ околоносовых пазух. Коронарная проекция (а) и 3-D реконструкция (б).

Пациентка Ч., 40 лет. Двусторонняя агенезия верхнечелюстных пазух, деформация нижних носовых раковин, локальное утолщение носовой перегородки в переднем отделе на границе с твердым небом.

кохлеарный неврит. Двусторонняя смешанная тугоухость I степени. Хронический гипертрофический ринит. Искривление носовой перегородки, нарушение носового дыхания». Больной поступил с жалобами на снижение слуха на оба уха, шум в ушах, затруднение носового дыхания в течение последних 6 месяцев. При внешнем осмотре обращало на себя внимание расширение спинки носа. По данным передней риноскопии: носовая перегородка Ф-образно утолщена, искривлена вправо, нижние носовые раковины увеличены в размере, в большей сте

пени левая, за счет утолщения слизистой, носовое дыхание ослаблено. Задняя риноскопия: носоглотка свободна; глотка, гортань без патологических изменений. По данным отоскопии: AD, AS - наружные слуховые проходы широкие, свободные, барабанные перепонки застойны, втянуты. Проходимость слуховых труб III степени. Акуметрия: AD - ШР 2м, РР 4м; AS - ШР 4м, РР 5м. По данным импедансометрии на оба уха тип В тимпанограммы. Аудиометрия: повышение порогов звукопроведения на оба уха от 40 до 60 дБ, порогов звуковосприятия - от 0 до 20 дБ. Костно-воздушный интервал: 20-30 дБ.

Больной был осмотрен педиатром-генетиком. Объективно: отмечается широкая спинка носа, гипертелоризм, эпикант, олигодонтия, уплощение средней части лица. Фенотипически похож на мать с дизрафическим статусом лица. Поставлен диагноз: «Синдром срединной расщелины лица с аутосомно-доминантным типом наследования».

По данным рентгенографии околоносовых пазух было выявлено затемнение верхнечелюстных пазух с обеих сторон, что было расценено как признаки двустороннего гайморита.

Для уточнения характера патологии была выполнена компьютерная томография в аксиальной и коронарной проекциях (Рис. 1 (а-в)). Обнаружено: кости лицевого и мозгового черепа резко утолщены, однако сохранена нормальная дифференциация костной структуры. Отмечается деформация нижних носовых раковин в переднем отделе, твердое небо утолщено, в передних отделах его по средней линии визуализируется узкая расщелина, утолщена носовая перегородка, в передних отделах ее массивный костный вырост, за счет чего носовая полость деформирована, сужен общий носовой ход. Верхнечелюстные и лобные пазухи отсутствуют, на их месте - губчатая костная ткань с отдельными очагами остеосклероза. Визуализируются только воздушные ячейки решетчатой кости и небольших размеров клиновидные пазухи в передних отделах тела клиновидной кости. Заключение: врожденная аномалия строения полости носа и околоносовых пазух - агенезия верхнечелюстных, лобных пазух, деформация носовой перегородки, нижних носовых раковин и полости носа.

Учитывая фенотипическое сходство пациента с матерью, ей также было предложено выполнение компьютерной томографии околоносовых пазух. Полученные в ходе исследова-

ния данные были схожи с результатом компьютерной томографии сына, за исключением того, что толщина костей и выраженность деформации носовой перегородки и нижних раковин была выражена в меньшей степени и присутствовали лобные пазухи (Рис. 2 (а, б)). По информации, полученной от матери, подобные черты лица имелись также у родной сестры и младшего сына. К сожалению, провести компьютерную томографию им не удалось.

В отделении пациенту были выполнены операции: септотомия носа, эндоскопическая конхотомия переднего конца средней носовой раковины слева. В ходе операции обнаружено резкое утолщение носовой перегородки (в 5-8 раз) с массивным костным выростом в передних отделах; было выполнено его удаление.

Выводы.

Таким образом, в описанном нами клиническом случае агенезия верхнечелюстных пазух определенно была связана с синдромом фронтоназальной дисплазии с аутосомно-доминантным типом наследования. По нашему мнению, данный случай имеет важную клиническую ценность по причине исключительной редкости в популяции как агенезии верхнечелюстных пазух, так и самого синдрома срединной расщелины лица.

Список литературы:

1. *Хечинашвили С. Н., Китовани Л. Г. Случай агенезии верхнечелюстной пазухи. // Вестник оториноларингологии, 1979. № 4. С. 71-72.*

2. *Aydinlioglu A, Erdem S. Maxillary and sphenoid sinus aplasia in Turkish individuals: a retrospective review using computed tomography. // Clinical anatomy (New York, N. Y.). 2004. Vol. 17, N 8. P. 618-622.*

3. *Chrcanovic B. R., Freire- Maia B. Maxillary sinus aplasia. // Oral and Maxillofacial Surgery. 2010.*

4. *Rydzewsky B, Lukowiak G. A case of congenital absence of maxillary and frontal sinuses. // Otolaryngologia Polska. 1996. Vol. 50. N 4. P. 445-450.*

5. *Tasar M. [et al.]. Bilateral maxillary sinus hypoplasia and aplasia: radiological and clinical findings. // Dento Maxillo Facial Radiology. 2007. Vol. 36, N 7. P. 412- 415.*

6. *Пискунов И. С. Компьютерная томография в диагностике заболеваний полости носа и околоносовых пазух. Курск, 2002. 192 с.*

7. *Козлова С. И., Демикова Н. С. Наследственные синдромы и медико-генетическое консультирование. М.: Товарищество научных изданий КМК. Авторская академия, 2007. - 650 с.*

ОТЧЕТЫ О НАУЧНЫХ МЕРОПРИЯТИЯХ

VI ВСЕРОССИЙСКИЙ НАУЧНО-ОБРАЗОВАТЕЛЬНЫЙ ФОРУМ С МЕЖДУНАРОДНЫМ УЧАСТИЕМ «МЕДИЦИНСКАЯ ДИАГНОСТИКА»

(28-29 МАЯ 2014, Г. МОСКВА)

С 28-30 мая 2014 г. в МВЦ «Крокус Экспо» состоялся VI Всероссийский научно-образовательный Форум с международным участием «Медицинская диагностика», в рамках которого прошли VIII Всероссийский национальный конгресс лучевых диагностов и терапевтов «Радиология-2014», VI Всероссийская конференция «Функциональная диагностика», а также III Московский международный учебный курс «Актуальные вопросы ультразвуковой диагностики в медицине матери и плода».

Накануне, 26-го и 27-го мая в Научно-образовательном клиническом центре Гибридных технологий лучевой медицины Первого МГМУ им. И.М. Сеченова прошли пре-конгресс мастер-классы, участниками которых стали более 70 специалистов. Первый мастер-класс был организован по теме «Сосудистые поражения лица: вопросы этиологии, классификации, диагностики и лечения». Двухчасовой мастер-класс провел заведующий отделом лучевой диагностики ФГБУ "ЦНИИС и ЧЛХ" МЗ РФ, профессор А.Г. Надточий. В мастер-классе приняли участие не только рентгенологи, врачи ультразвуковой диагностики, но и детские хирурги, челюстно-лицевые хирурги, стоматологи. Тема вызвала большой интерес у слушателей. Подробно обсуждались вопросы патогенеза сосудистых заболеваний лица, их разновидности, методики диагностики. Наиболее важной темой дискуссии стали алгоритмы лечения таких пациентов.

Уникальный мастер-класс на английском языке провел профессор Bijan Bijan из медицинского университета Калифорнии (Сакраменто, США) на тему «Hybrid Imaging: Colorectal Cancer». Профессор Bijan Bijan является руководителем отдела лучевой диагностики, включающего все современные и технологии, в том числе КТ, МРТ, ПЭТ, отделения интервенционных вмешательств. Помимо основной темы лекции, много времени профессор со слушателями уделили обсуждению образовательных технологий в лучевой диагностике, принятых в Калифорнийском университете, некоторые из которых могут быть внедрены у нас уже в ближайшее время. Подобный формат научных мероприятий хорошо зарекомендовал себя во многих странах мира. Он позволяет глубоко изучить, обсудить различные клинические и научные проблемы в междисциплинарном кругу специалистов, что не всегда удается успеть в плотном режиме работы даже больших Конгрессов.

Форум начался 28 мая. Уже с 9.00 залы были переполнены! Официальное открытие состоялось во время первого пленарного заседания. Гостей Форума приветствовали председатель рабочего оргкомитета Форума и конгресса, академик РАН С.К. Терновой, действующий президент конгресса «Радиология – 2014», профессор Г.Г. Кармазановский, проректор Первого МГМУ им. И.М. Сеченова, профессор В.В. Фомин, главный специалист по лучевой диагностике г. Москвы, профессор А.И. Громов, другие официальные лица.

Заседания проходили в 14 залах. За три дня интенсивной работы участники Форума имели возможность посетить более 70 научно-практических заседаний, 8 школ по различным направлениям, конференции по актуальным вопросам диагностики, лекции ведущих отечественных и зарубежных ученых.

Несколько дней при большой активности слушателей проходили заседания VI Всероссийской конференции «Функциональная диагностика-2014», IV Симпозиума «Менеджмент в медицинской диагностике», III Московского международного учебного курса «Актуальные вопросы ультразвуковой диагностики в медицине матери и плода» и VII научно-практической конференция интервенционных онкорадиологов.

Наша актуальная задача сегодня – соединение на одной площадке специалистов разных направлений лучевой диагностики, объединение их с врачами и учеными других клинических специальностей. Высокая посещаемость мероприятия, высокий уровень докладов и дискуссий показывает, что мы находимся на правильном пути.

Согласно официальной статистике, в Форуме приняли участие 3991 специалист из 27 стран, в числе которых Абхазия, Азербайджан, Армения, Беларусь, Бельгия, Болгария, Великобритания, Германия, Голландия, Израиль, Италия, Казахстан, Канада, Киргизия, Китай, Кыргызстан, Латвия, Молдова, Россия, США, Таджикистан, Турция, Узбекистан, Украина, Чешская Республика, Швейцария, Эстония. В числе участников Форума были 508 медицинских и технических специалистов выставки медицинского оборудования, которая проводится традиционно в рамках этого мероприятия.

Отечественные делегаты представляли

276 городов и 81 субъект РФ.

В рамках Форума состоялось официальное награждение почетным знаком им. профессора Ю.Н. Соколова выдающихся учёных – специалистов по лучевой диагностике. В этом году этой чести были удостоены знаменитые профессора Ю.В. Варшавский, П.М. Котляров и Л.М. Розенштраух. Зал приветствовал их бурными аплодисментами. Также были вручены почетные грамоты и ценные подарки ветеранам нашей специальности за многолетний труд и заслуги в области практической лучевой диагностики, врачам, проработавшим в рентгеновском кабинете не менее 40 лет. Этой награды удостоились М.И. Гарбузов, Р.С. Киселева, И.А. Дулаева и М.Я. Мильман.

Традиционно были подведены итоги конкурса молодых учёных, подавших свои работы на премию им. Ю.Н. Соколова Конгресса «Радиология-2014». Победителями стали К.А. Лесько и О.А. Малышева. Молодые специалисты получили ценные подарки – iPad и iPhon. Кроме того, их работы будут опубликованы в Российском электронном журнале лучевой диагностики (REJR).

Впервые в этом году в рамках конгресса лучевых диагностов и терапевтов прошёл Пленум Российской ассоциации радиологов (РАР), совместно с Российской ассоциацией маммологов (РАМ), посвященный важнейшей проблеме лучевой диагностики – своевременной диагностике заболеваний молочной железы. Также впервые на площадке конгресса было проведено заседание Пленума правления Московского объединения медицинских радиологов (МОМР).

30 мая состоялось расширенное заседание Учебно-методической комиссии по лучевой диагностике и терапии УМО по медицинскому и фармацевтическому образованию ВУЗов с участием заведующих кафедрами и курсами лучевой диагностики всех медицинских университетов страны. Были рассмотрены вопросы преподавания нашей специальности в свете нового «Закона об образовании в РФ».

В этом ключе очень интересными и полезными оказались результаты проведенного впервые одновременно с конгрессом «Радиология-2014» короткой программы повышения квалификации по теме «КТ и МРТ в диагностике ишемической болезни сердца» (18 часов). Цикл был организован отделом томографии Российского кардиологического научно-практического комплекса РФ и начался за день до конгресса. Затем слушатели посетили два дня заседаний конгресса, где прослушали важнейшие школы и заседания, посвященные диагностике сердечно-сосудистых заболеваний, и лишь потом прошли практические занятия на рабочих станциях и приборах отдела томографии и итоговое тестирование. Такая инновационная форма преподавания получила однозначную поддержку.

На втором пленарном заседании были подведены итоги Форума «Медицинская диагностика» и по традиции избран Президент национального конгресса лучевых диагностов «Радиология» на 2015 год. Присутствующие единогласно поддержали на эту должность известного профессора Н.И. Рожкову. Надежда Ивановна сразу после своего избрания прочитала лекцию «Рентгенорадиологические технологии в маммологическом скрининге в России», подготовленную совместно с членом-корреспондентом РАН, профессором А.Д. Каприным.

Все дни работы Форума сопровождались большой выставкой медицинской техники, в которой приняли участие 40 иностранных и 24 отечественных компаний. На стендах можно было ознакомиться и обсудить новейшие разработки в области лучевой диагностики и терапии, а также поучаствовать в кратких «школах мастерства», которые на работающей аппаратуре проводили ведущие специалисты компаний.

Также делегаты имели возможность ознакомиться с книгами и журналами по тематике лучевой, функциональной, ультразвуковой диагностики 17 специализированных издательств.

Данное мероприятие состоялось по приказу Министерства здравоохранения Российской Федерации №136 от 31 марта 2014 года.

Организаторами мероприятия выступили как университеты и НИИ (ГБОУ ВПО «Первый Московский государственный медицинский университет им. И.М. Сеченова» Минздрава РФ, ГБОУ ВПО «Московский государственный медико-стоматологический университет им. А.И. Евдокимова» Минздрава РФ, Московский научно-исследовательский онкологический институт им. П.А. Герцена, ФГБУ «Российский научный центр рентгенорадиологии» Минздрава РФ, ФГБУ «Медицинский радиологический научный центр» Минздрава РФ и ФГБУ «Российский научный центр радиологии и хирургических технологий» Минздрава РФ), так и общественные организации (Общество специалистов по лучевой диагностике, Московское объединение медицинских радиологов, Российская ассоциация специалистов ультразвуковой диагностики в медицине, Российская ассоциация радиологов, Общество интервенционных онкорадиологов, Санкт-Петербургское радиологическое общество, АНО «Национальный конгресс лучевых диагностов», Научно-практическое общество лучевых диагностов Московской области).

Соорганизатор форума - конгресс-оператор «МЕДИ Экспо».


PHILIPS
TOSHIBA

TOSHIBA
esaote
esaote

РОЖКОВА Н.И.
ВОСКЕРЧЯН А.З.

МЕДАППАРАТУРА
mindray

mindray

РУБЦОВА Н.А.

ТЕРНОВОЙ С.К.
КАРМАЗАНОВСКИЙ Г.Г.

ДИПЛОМ

ПРОФЕССОР

АНОНС

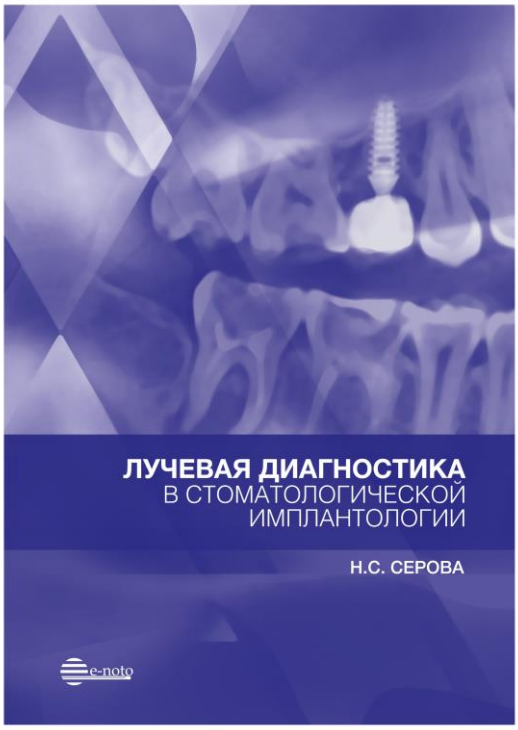

МОНОГРАФИЯ «ЛУЧЕВАЯ ДИАГНОСТИКА В СТОМАТОЛОГИЧЕСКОЙ ИМПЛАНТОЛОГИИ»

Н.С. Серова, В.Н. Олесова, А.И. Ушаков, Н.Г. Перова, В.В. Петровская

Монография посвящена актуальной проблеме – лучевой диагностике в стоматологической имплантологии. Описаны диагностические возможности всех современных лучевых методов исследования, применяемых в данной клинической области (рентгенологических методик, мультиспиральной компьютерной томографии, конусно-лучевой компьютерной томографии), также представлены данные о специализированных программах, используемых для виртуального планирования, моделирования и навигации операции имплантации.

Подробно изложены вопросы планирования данного вида лечения, в том числе в случаях дефицита костной ткани челюстей, что представляет особую важность в клинической практике, описаны критерии планирования и контроля эффективности дополнительных костно-реконструктивных операций. Большое внимание уделено проблеме послеоперационного мониторинга в стоматологической имплантологии, предложены алгоритмы и схемы лучевого контроля на различных послеоперационных этапах, включая период после ортопедического лечения.

«Лучевая диагностика в стоматологической имплантологии» – первая книга в России, написанная по данной проблеме специалистом по лучевой диагностике.
Издание предназначено для врачей-рентгенологов, стоматологов, челюстно-лицевых хирургов, врачей других специальностей, а также клинических ординаторов, обучающихся по специальностям «рентгенология» и «стоматология», может быть использовано в учебном процессе студентами старших курсов лечебного и стоматологического факультетов.

Работа выполнена в рамках реализации Гранта Президента РФ по поддержке молодых ученых – докторов наук МД-229.2013.7 «Гибридные технологии лучевой диагностики в челюстно-лицевой хирургии».

АНОНС

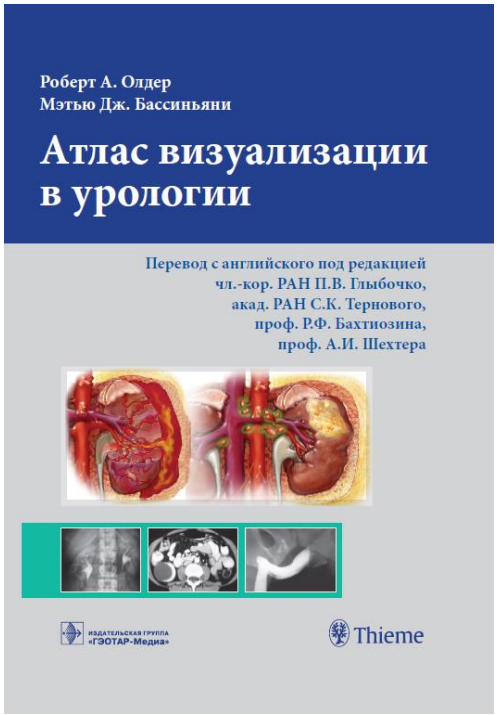

АТЛАС ВИЗУАЛИЗАЦИИ В УРОЛОГИИ

Роберт А. Олдер, Мэтью Дж. Бассиньяни
Перевод с английского под редакцией: П.В. Глыбочко, С.К. Тернового, Р.Ф. Бахтиозина, А.И. Шехтера.

Атлас представляет основанные на клинических случаях подходы к выбору мультимодальных методов визуализации при диагностике наиболее часто встречающихся урологических заболеваний.

В книге дан всесторонний обзор последних визуализирующих технологий с акцентов на новейших разработках, таких как КТ-внутривенная пиелография и МРТ урогенитальной системы. Каждый случай начинается с краткого описания клинической картины, данных лучевых методов диагностики, диагноза и дифференциального диагноза и продолжается обстоятельным обсуждением, включающим теоретическое обоснование, клинические данные, патологическую анатомию, данные методов визуализации, лечение и прогноз для проведенного случая, а также рекомендуемую литературу.

Особенности:

- 400 высококачественных иллюстраций
- Единообразная структура глав удобна для восприятия материала.
- Дифференциальные диагнозы представлены в виде маркированных списков, облегчающих поиск и повторение материала.
- Приведены краткие данные лучевых методов диагностики и наиболее применимые стратегии в выборе методов визуализации для специфических заболеваний.

Атлас предназначен радиологам, урологам, нефрологам, также студентам медицинских вузов.

Министерство здравоохранения Российской Федерации
ГБОУ ВПО ПЕРВЫЙ МОСКОВСКИЙ ГОСУДАРСТВЕННЫЙ МЕДИЦИНСКИЙ УНИВЕРСИТЕТ имени И.М. СЕЧЕНОВА

Научно-образовательный клинический центр
ГИБРИДНЫХ ТЕХНОЛОГИЙ ЛУЧЕВОЙ МЕДИЦИНЫ

X научно-практическая конференция
с международным участием
и специализированная выставка

ЛУЧЕВАЯ ДИАГНОСТИКА И НАУЧНО-ТЕХНИЧЕСКИЙ ПРОГРЕСС В СЕРДЕЧНО-СОСУДИСТОЙ ХИРУРГИИ И КАРДИОЛОГИИ

9-10 октября 2014 г.
МОСКВА

Научно-исследовательский центр
Первого МГМУ им. И. М. Сеченова
Выставочный конгресс-центр

Адрес: г. Москва, ул. Трубецкая, д. 8

Теме конференции будет посвящен выпуск Российского Электронного Журнала Лучевой Диагностики (www.rejr.ru). К публикации будут приняты научные обзоры, лекции, оригинальные статьи, случаи из практики.

Информация для подачи материалов по адресу: www.rejr.ru в разделе “Авторам” (подраздел - подача тезисов, подача статей). Материалы для публикации направлять по адресу: publications.october.2014@gmail.ru.

УЧАСТИЕ В КОНФЕРЕНЦИИ И ПУБЛИКАЦИЯ НАУЧНЫХ МАТЕРИАЛОВ БЕСПЛАТНЫЕ

www.kafedra-radiology.ru

www.radiology-congress.ru

www.rejr.ru

ТРЕБОВАНИЯ К ПУБЛИКАЦИЯМ В ЖУРНАЛЕ

REJR

Российский Электронный Журнал Лучевой Диагностики (REJR, www.rejr.ru) принимает к публикации проблемные статьи, научные и литературные обзоры, результаты оригинальных исследований, описания клинических случаев, лекции и тезисы докладов конференций.

Публикации принимаются по электронному адресу: rejr@rejr.ru

Публикации должны соответствовать тематике журнала, т.е. касаться следующих направлений – лучевая диагностика, лучевая терапия и интервенционная хирургия.

Журнал осуществляет публикацию на русском и английском языках.

Публикации в журнале бесплатны.

Требования к публикациям составлены согласно "Единым требованиям к рукописям, представляемым в биомедицинские журналы (Ann Intern Med 1997;126:36-47)".

ТЕХНИЧЕСКИЕ ТРЕБОВАНИЯ:

1) ОБЩИЙ ВЕС 1 письма должен быть не более 50 мегабайт!

2) Объём публикаций (с иллюстрациями):

Оригинальные статьи – от 5 до 12 страниц

Случаи из практики – от 2 до 5 страниц

При этом 4 иллюстрации – 1 страница

3) Файлы предоставляются в формате .doc или .rtf без нумерации страниц.

4) Текст должен быть набран 12 шрифтом «Times New Roman» с межстрочным одинарным интервалом и стандартными полями (левое - 3 см, правое - 1,5 см, верхнее и нижнее - 2 см.).

5) Подписи к рисункам, таблицам, а также сам текст в таблицах выполняются 11 шрифтом «Times New Roman» с межстрочным одинарным интервалом, с выравниванием по центру. Подписи к рисункам должны содержать: название метода исследования, плоскость исследования (вид реконструкции), данные о пациенте (если необходимо), описание.

6) Иллюстрации и таблицы размещаются в тексте. Сложные схемы, диаграммы, формулы, подписи, стрелки и пр. должны быть сведены в один графический элемент (картинку). В подписях под рисунками должны быть сделаны объяснения значений всех кривых, букв, цифр и прочих условных обозначений на русском языке. На рисунках не должно быть текста и данных о пациенте. Все графы в таблицах должны иметь заголовки. Сокращения слов в таблицах не допускаются.

7) Все иллюстрации и таблицы должны быть четкими и яркими.

8) Текст статьи должен быть выверен на предмет возможных ошибок. При форматировании не использовать знак переноса слов.

9) Все вводимые автором буквенные обозначения и аббревиатуры должны быть расшифрованы в тексте при первом их упоминании. Не допускаются сокращения простых слов.

10) Единицы измерения даются в системе СИ.

11) Фотографии авторов (по желанию) должны быть не более 600 px по длине или высоте и должны весить не более 500 кб.

ОБЩИЕ ТРЕБОВАНИЯ:

Публикация подается в редакцию в сверстанном виде. Авторские материалы не корректируются и печатаются по оригиналу. Журнал «REJR» не несет ответственности за достоверность информации в публикации.

Публикация должна иметь следующую структуру: титульная страница, содержательная часть, список литературы.

Титульная страница (На русском и английском языках каждый раздел):

1) Название статьи (прописным, полужирным шрифтом)

2) Фамилии и инициалы авторов (строчными буквами)

3) Название учреждения, адрес, телефон (строчный курсив)

4) Контактная информация авторов, с указанием ответственного за переписку: ФИО, e-mail и телефон. По желанию могут быть предоставлены фотографии авторов.

5) Резюме (не более 250 слов)

6) Ключевые слова (5-10 ключевых слов или словосочетаний)

Содержательная часть:

Структура литературного обзора, лекции:

1) Введение
2) Изложение основного материала
3) Заключение
4) Список литературы

Структура оригинальных исследований:

1) Введение
2) Цель исследования
3) Материалы и методы
4) Результаты исследования
5) Обсуждение результатов
6) Выводы
7) Список литературы

Список литературы:

Список литературы оформляется в соответствии с ГОСТом.

Каждый источник с новой строки под порядковым номером. Нумерация осуществляется по мере цитирования их в статье.

РЕЦЕНЗИРОВАНИЕ:

Все представленные к публикации материалы проходят предварительную экспертизу членами редколлегии, затем направляются на рецензирование.

Наряду с электронным вариантом, автор должен предоставить в редакцию рекомендацию от научного руководителя или руководителя подразделения.

Редколлегия журнала.



REJR

Том 4. № 2. 2014 год.