www.rejr.ru

ISSN 2222-7415

REJR

Russian Electronic Journal of Radiology
Российский Электронный Журнал Лучевой Диагностики

Том 4. № 4. 2014 год.

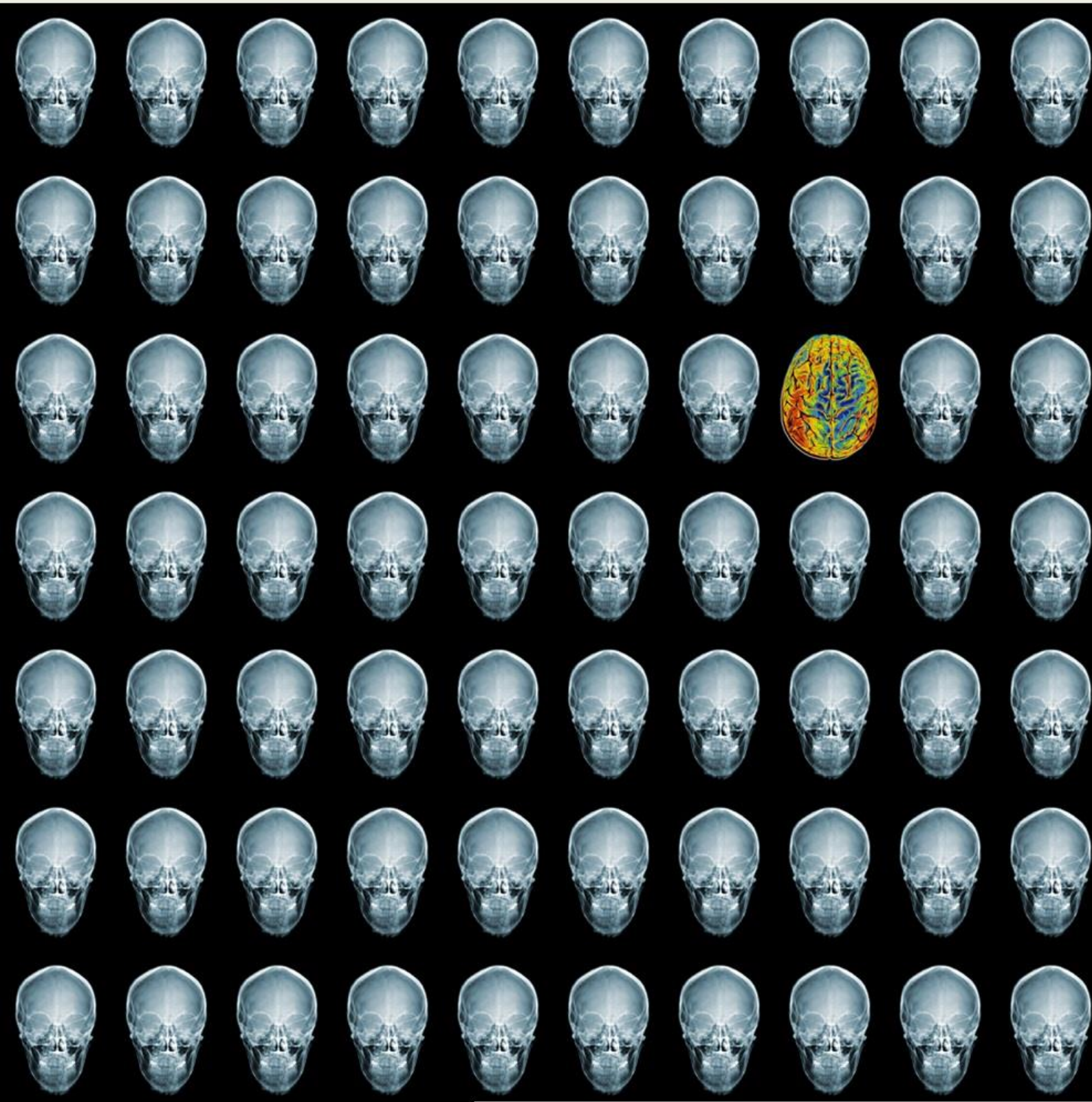

REJR

Российский Электронный Журнал Лучевой Диагностики
Russian Electronic Journal of Radiology (REJR)
Том 4. № 4. 2014 год.

Редакционный отдел:
Редактор:
Е.В. Евсеева
Л.Б. Капанадзе
Редактор перевода:
О.Ю. Павлова
Ю.А. Субботин
Редактор новостного раздела:
А.Е. Солопова
Технический редактор:
К.А. Харламов
Видео редактор:
О.С. Водолазский
Е. Санников
Верстка:
А.А. Лисавин
А.С. Абрамов

Адрес журнала:
www.rejr.ru
Почта журнала:
rejr@rejr.ru
(Все материалы - лекции, статьи и пр. присылать только на этот адрес)

Техническая поддержка:
admin@rejr.ru

REJR *– рецензируемое научное электронное периодическое издание по лучевой диагностике*

Периодичность издания 4 раза в год.

Языки: русский и английский

Журнал зарегистрирован в Федеральной службе по надзору за соблюдением законодательства в сфере массовых коммуникаций и охране культурного наследия
Регистрационный номер:
Эл №ФС77-44003
от 01 марта 2011 г.

ISSN 2222-7415

Все статьи в журнале рецензируются

Дизайн логотипа, обложки, сайта:
М.С. Кеслер
Mikhail Kesler Design
www.kezz.ru

Редакционная коллегия:
Главный редактор:
Академик РАН, профессор **С.К. Терновой** (Москва)
Заместители главного редактора:
Профессор **Бахтиозин Р.Ф.** (Москва)
Профессор **Шехтер А.И.** (Москва)
Ответственный редактор:
Профессор **Серова Н.С.** (Москва)

Профессор **Вишнякова М.В.** (Москва)
Член-корр. РАН, профессор **Глыбочко П.В.** (Москва)
Профессор **Домбровский В.И.** (Ростов-на-Дону)
Профессор **Карлова Н.А.** (Санкт-Петербург)
Профессор **Кондрашин С.А.** (Москва)
Профессор **Лаптев В.Я.** (Новосибирск)
Профессор **Рогожин В.А.** (Киев, Украина)

Редакционный совет:
Академик РАН, профессор **Адамян Л.В.** (Москва)
Академик РАН, профессор **Акчурин Р.С.** (Москва)
Член-корр. РАН, профессор **Алекян Б.Г.** (Москва)
Профессор **Амосов В.И.** (Санкт- Петербург)
Профессор **Аржанцев А.П.** (Москва)
Академик РАН, профессор **Беляков Н.А.** (Санкт- Петербург)
Профессор **Брюханов А.В.** (Барнаул)
Профессор **Варшавский Ю.В.** (Москва)
Член-корр. РАН, профессор **Васильев А.Ю.** (Москва)
Академик РАН, профессор **Гранов А.М.** (Санкт-Петербург)
Профессор **Дергилев А.П.** (Новосибирск)
Член-корр. РАН, профессор **Долгушин Б.И.** (Москва)
Профессор **Завадовская В.Д.** (Томск)
Профессор **Зеликман М.И.** (Москва)
Профессор **Игнатьев Ю.Т.** (Омск)
Член-корр. РАН, профессор **Коков Л.С.** (Москва)
Академик РАН, профессор **Корниенко В.Н.** (Москва)
Профессор **Костылев В.А.** (Москва)
Академик РАН, профессор **Котельников Г.П.** (Москва)
Член-корр. РАН, профессор **Мардынский Ю.С.** (Москва)
Профессор **Митьков В.В.** (Москва)
Профессор **Морозов А.К.** (Москва)
Профессор **Морозов С.П.** (Москва)
Профессор **Ратников В.А.** (Санкт-Петербург)
Профессор **Рожкова Н.И.** (Москва)
Профессор **Трофимова Т.Н.** (Санкт- Петербург)
Профессор **Труфанов Г.Е.** (Санкт- Петербург)
Профессор **Тюрин И.Е.** (Москва)
Профессор **Тютин Л.А.** (Санкт- Петербург)
Профессор **Хайт Г.Я.** (Ставрополь)
Профессор **Черемисин В.М.** (Санкт-Петербург)
Профессор **Шахов Б.Е.** (Нижний Новгород)
Иностранные члены ред. совета:
Профессор **Адам Эндриас** (Великобритания)
Профессор **Гурцоянис Николос** (Греция)
Профессор **Маргулис Александр** (США)
Профессор **Рахимжанова Раушан Ибжановна** (Казахстан)
Профессор **Риенмюллер Райнер** (Австрия)
Профессор **Рингертс Ганс** (Швеция)
Профессор **Ходжибеков Марат Худайкулович** (Узбекистан)
Профессор **Холодный Андрей** (США)

TOSHIBA

Leading Innovation >>>

PRIME Aquilion

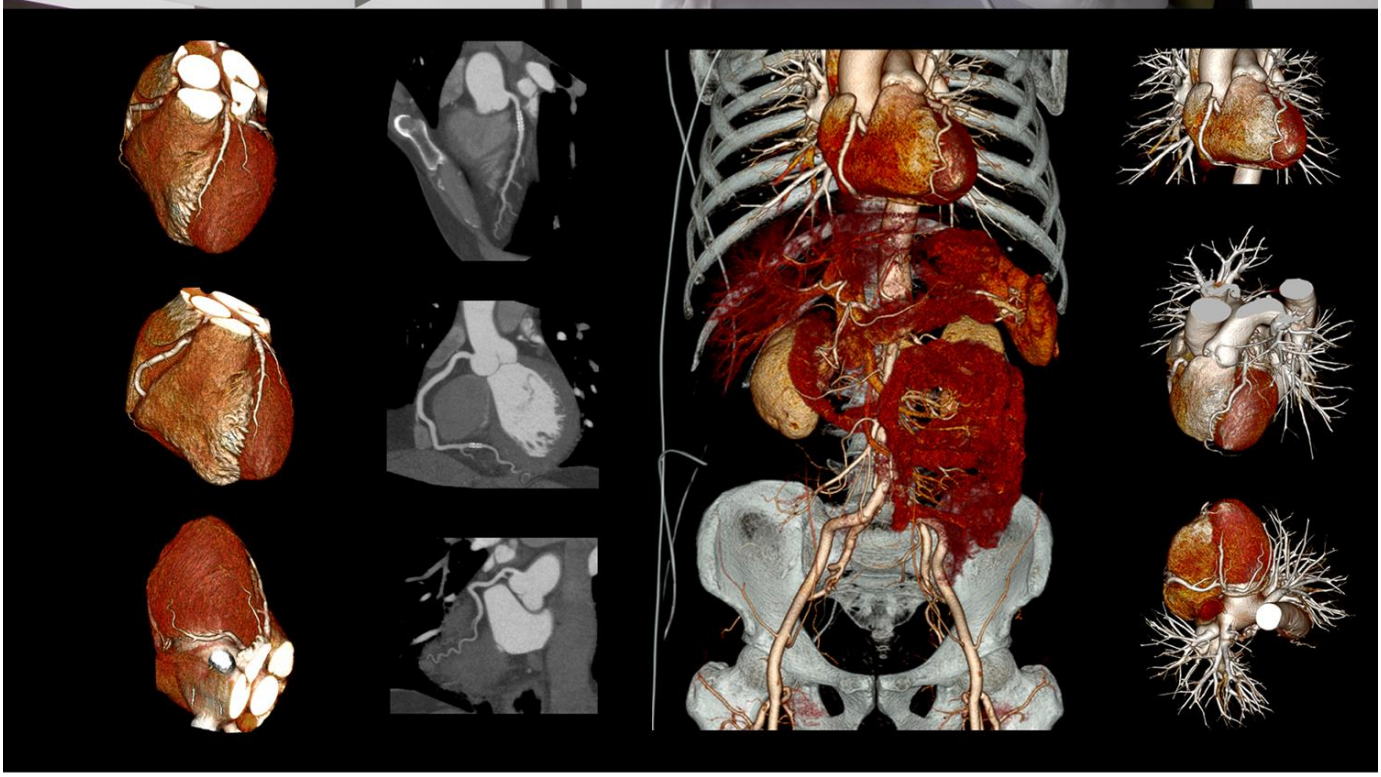

Aquilion PRIME -
Компьютерный томограф нового поколения

ЗАО «ТОШИБА МЕДИКАЛ СИСТЕМЗ»

123242, Новинский бульвар, 31, ТДЦ «Новинский Пассаж»,тел.: +7(495) 626 58 09,
факс: +7 (495) 626 58 07. www.toshiba-medical.ru

Mallinckrodt Pharmaceuticals

Рентгеноконтрастное вещество
Оптирей™ (Йоверсол)
в одноразовых
предзаполненных шприцах

Повышение безопасности пациента.
Снижение риска. Экономия времени.

- помогает предотвратить микробное загрязнение[1]
- снижает риск ошибочного введения[2]
- снижает риск воздушной эмболии
- повышает эффективность работы медперсонала

1. Buerke et al, Microbiologic Contamination and Time Efficiency of Use of Automatic MDCT Injectors With PrefilledSyringes: Results of a Clinical Investigation. AJR 2010; 194:299-303

2. Enterline DS. A multicenter time-efficiency trial. Imaging Economics 2003.

регистрационное удостоверение № П N014828/01

Представительство «Маллинкродт Недерландс Холдингс Б.В.»
Т: +7(495)787.4514 | http://www.mallinckrodt.com/

Mallinckrodt, символ торговой марки «M» и логотип Mallinckrodt Pharmaceuticals являются торговыми знаками компании Mallinckrodt. ©2013 Mallinckrodt.

CMDC -11/13-01-RU

СОДЕРЖАНИЕ

ОТ РЕДАКЦИИ.....6

ОРИГИНАЛЬНЫЕ СТАТЬИ

ОЦЕНКА СТРУКТУРНЫХ ИЗМЕНЕНИЙ МИОКАРДА ЛЕВОГО ПРЕДСЕРДИЯ У БОЛЬНЫХ МЕРЦАТЕЛЬНОЙ АРИТМИЕЙ МЕТОДОМ МАГНИТНО-РЕЗОНАНСНОЙ ТОМОГРАФИИ С ОТСРОЧЕННЫМ КОНТРАСТИРОВАНИЕМ.....7

Стукалова О.В, Апарина О.П., Пархоменко Д.В., Терновой С.К.

МАГНИТНО-РЕЗОНАНСНАЯ ТОМОГРАФИЯ СЕРДЦА С КОНТРАСТНЫМ УСИЛЕНИЕМ В ПРОГНОЗИРОВАНИИ РИСКА ПРЕДСЕРДНЫХ ТАХИАРИТМИЙ У ПАЦИЕНТОВ С ПЕРЕНЕСЕННЫМ ИНФАРКТОМ МИОКАРДА.....16

Усов В.Ю., Бабокин В.Е., Мочула О.В., Шелковникова Т.А., Хлынин М.С., Лукъяненок П.И., Курлов И.О., Оферкин А.И

ЗНАЧЕНИЕ НЕПАРНОЙ ВЕНЫ ПРИ ОЦЕНКЕ ПОРТО-ПЕЧЕНОЧНОГО КРОВОТОКА С ПОМОЩЬЮ МСКТ-АНГИОГРАФИИ.....22

Петросян И.В., Жестовская С.И., Карлова Е.А., Тюменцева Н.В.

РАЗРАБОТКА НОВЫХ ТЕХНОЛОГИЙ ЭНДОВАСКУЛЯРНОЙ ДИАГНОСТИКИ ИБС АМБУЛАТОРНО.....26

Матчин Ю.Г., Данилушкин Ю.В

ИЗМЕРЕНИЕ ФРАКЦИОННОГО РЕЗЕРВА КРОВОТОКА ДЛЯ ВЫБОРА ТАКТИКИ ЛЕЧЕНИЯ ПАЦИЕНТОВ С МНОГОСОСУДИСТЫМ И МНОГОУРОВНЕВЫМ ПОРАЖЕНИЕМ КОРОНАРНОГО РУСЛА.....32

Миронов В.М., Меркулов Е.В., Самко А.Н., Карпов Ю.А.

РЕНТГЕНЭНДОВАСКУЛЯРНАЯ ДИАГНОСТИКА И ЛЕЧЕНИЕ ХРОНИЧЕСКИХ ОБЛИТЕРИРУЮЩИХ ЗАБОЛЕВАНИЙ АРТЕРИЙ НИЖНИХ КОНЕЧНОСТЕЙ.....39

Кондрашин С.А., Кобликов В.В.

МАСТЕР-КЛАСС

РОЛЬ МСКТ В ДИАГНОСТИКЕ ИШЕМИЧЕСКОЙ БОЛЕЗНИ СЕРДЦА.....50

Веселова Т.Н.

НАУЧНЫЕ ОБЗОРЫ

ГИБРИДНЫЕ ИССЛЕДОВАНИЯ, ВЫПОЛНЕННЫЕ НА СОВМЕЩЕННЫХ ПЭТ/КТ СКАНЕРАХ: КЛИНИЧЕСКОЕ ЗНАЧЕНИЕ ПРИ ОБСЛЕДОВАНИИ БОЛЬНЫХ ИБС.....52

Асланиди И.П., Шурупова И.В.

ЛУЧЕВЫЕ МЕТОДЫ ОЦЕНКИ ПЕРФУЗИИ МИОКАРДА.....58

Живоглядов Д.И., Шария М.А.

СЛУЧАИ ИЗ ПРАКТИКИ

ОБРАЗОВАНИЕ ЛЕВОГО ПРЕДСЕРДИЯ У БОЛЬНОГО С ОСТРЫМ КОРОНАРНЫМ СИНДРОМОМ.....67

Гаман С.А., Шабанова М.С., Барышева Н.А., Миронов В.М.

КЛИНИЧЕСКИЙ СЛУЧАЙ ПОСТИНФАРКТНОГО РАЗРЫВА МЕЖЖЕЛУДОЧКОВОЙ ПЕРЕГОРОДКИ.....72

Бикбова Н.М., Харитонова Н.И., Курлыкина Н.В., Маханько О.А.

ОТЧЕТЫ О НАУЧНЫХ МЕРОПРИЯТИЯХ

X НАУЧНО-ПРАКТИЧЕСКАЯ КОНФЕРЕНЦИЯ С МЕЖДУНАРОДНЫМ УЧАСТИЕМ И СПЕЦИАЛИЗИРОВАННАЯ ВЫСТАВКА «ЛУЧЕВАЯ ДИАГНОСТИКА И НАУЧНО-ТЕХНИЧЕСКИЙ ПРОГРЕСС В СЕРДЕЧНО-СОСУДИСТОЙ ХИРУРГИИ И КАРДИОЛОГИИ».....75

ЕВРОПЕЙСКИЙ КОНГРЕСС КАРДИОРАДИОЛОГОВ 2014.....77

ОБЗОР ЕЖЕГОДНОГО СОБРАНИЯ РАДИОЛОГИЧЕСКОГО ОБЩЕСТВА СЕВЕРНОЙ АМЕРИКИ 79

АВТОРАМ.....82

CONTENTS

FROM THE EDITOR.....6

ORIGINAL ARTICLES

EVALUATION OF LEFT ATRIAL STRUCTURAL CHANGESOF MYOCARDIUM IN PATIENTS WITH ATRIAL FIBRILLATION USING LATE GADOLINIUM ENCHANCEMENT MAGNETIC RESONANCE IMAGING.....7

Stukalova O.V., Aparina O.P., Parkhomenko D.V., Ternovoy S.K.

CONTRAST-ENHANCED MAGNETIC RESONANCE TOMOGRAPHY AS PROGNOSTIC TOOL IN PREDICTION OF SUPRAVENTRICULAR TACHYARRHYTHMIAS IN PATIENTS WITH MYOCARDIAL INFARCTION.....16

Ussov W.Yu., Babokin V.E., Mochula O.V., Shelkovnikova T.A., Hlynin M.S., Lukyanenok P.I., Kurlov I.O., Oferkin A.I.

THE MEANING OF AZYGOS VEIN IN ASSESSING PORTOHEPATIC BLOOD FLOW USING MSCT-ANGIOGRAPHY.....22

Petrosyan I.V., Zhestovskaya S.I., Karlova E.A., Tyumentseva N.V.

DEVELOPMENT OF NEW TECHNOLOGIES IN ENDOVASCULAR DIAGNOSTICS OF ISCHEMIC HEART DISEASE IN OUTPATIENT SETTINGS.....26

Matchin Yu.G., Danilushkin Yu.V.

FFR MEASUREMENT FOR DECISION MAKING IN MULTIVESSEL AND DIFFUSE CORONARY ARTERY DISEASE.....32

Mironov V.M., Merkulov E.V., Samko A.N., Karpov Yu.A.

ENDOVASCULAR DIAGNOSTICS AND TREATMENT OF PERIPHERAL ARTERIAL DISEASE.....39

Kondrashin S.A., Koblikov V.V.

MASTER-CLASS

THE ROLE OF MSCT IN ISCHEMIC HEART DISEASE DIAGNOSTICS.....50

Veselova T.N.

НАУЧНЫЕ ОБЗОРЫ

HYBRIDSTUDIES PERFORMEDON THECOMBINEDPET / CTSCANNERS: CLINICAL SIGNIFICANCEINPATIENTS WITH CORONARY ARTERY DISEASE.....52

Aslanidi I.P., Shurupova I.V.

RADIOLOGICAL EXAMINATION IN THE EVALUATION OF MYOCARDIAL PERFUSION.....58

Zhivoglyadov D.I., Sharia M.A.

CASE REPORTS

LEFT ATRIAL TUMOR IN PATIENT WITH ACUTE CORONARY SYNDROME.....67

Gaman S.A., Shabanova M.S., Barysheva N.A., Mironov V.M.

POSTINFARCTION INTERVENTRICULAR SEPTAL RUPTURE: CLINICAL CASE.....72

Bikbova N.M., Kharitonova N.I., Kurlikina N.V., Makhanko O.A.

REPORTS ON THE SCIENTIFIC EVENT

X RESEARCH AND PRACTICAL CONFERENCE WITH INTERNATIONAL PARTICIPATION AND SPECIALIZED EXHIBITION «RADIOLOGY AND SCIENTIFIC-TECHNOLOGICAL PROGRESS IN CARDIOVASCULAR SURGERY AND CARDIOLOGY» 75

EUROPEAN CONGRESS OF CARDIAC RADIOLOGY 2014.....77

REVIEW OF THE RADIOLOGICAL SOCIETY OF NORTH AMERICA ANNUAL MEETING.....79

FOR ATHORS.....82

От редакции

Дорогие друзья, коллеги!

Перед Вами последний номер этого года.

Он посвящен важнейшей проблеме лучевой медицины – своевременной диагностике и малоинвазивному лечению заболеваний сердца и сосудов.

Известно, что в последние годы Министерство здравоохранения уделяло большое внимание этому направлению. Было закуплено и установлено большое количество эхокардиографов, ангиографов и компьютерных томографов. Все это позволило резко увеличить количество диагностических и лечебных процедур, выполняющихся на ранних стадиях заболевания. Это благоприятно повлияло на продолжительность жизни. В России средняя продолжительность жизни превысила 71 год.

Вместе с тем, осталось много нерешенных вопросов. Это и надлежащая подготовка кадров рентгенологов, и интенсификация работы установленного оборудования, и выработка стандартов проведения комплексного исследования, и многое другое.

В Первом МГМУ им. И.М. Сеченова в октябре этого года прошла большая научно-практическая конференция, посвященная этой проблеме. На конференции выступили корифеи отечественного здравоохранения, кардиологии и кардиохирургии – Е.И. Чазов, Л.А. Бокерия, Ю.В. Белов, Б.Г. Алекян, R. Rienmuller, Л.С. Коков и многие другие. Подробно и глубоко были обсуждены вопросы гибридного применения методов лучевой диагностики и лечения, возможность и целесообразность применения тех или иных методик на разных этапах диагностики и лечения, обсуждалась диагностическая ценность скрининга.

Некоторые из этих выступлений, оформленные в виде оригинальных статей, мы и представляем в нашем номере.

Уверен, что номер будет полезен всем специалистам, работающим в этой области, особенно в преддверии 2015 года, который наш Президент В.В. Путин предложил объявить «Национальным годом борьбы с сердечно-сосудистыми заболеваниями».

С наступающим Новым годом и успехов в 2015 году!

С уважением,
Главный редактор С.К. Терновой

ОРИГИНАЛЬНАЯ СТАТЬЯ

ОЦЕНКА СТРУКТУРНЫХ ИЗМЕНЕНИЙ МИОКАРДА ЛЕВОГО ПРЕДСЕРДИЯ У БОЛЬНЫХ МЕРЦАТЕЛЬНОЙ АРИТМИЕЙ МЕТОДОМ МАГНИТНО-РЕЗОНАНСНОЙ ТОМОГРАФИИ С ОТСРОЧЕННЫМ КОНТРАСТИРОВАНИЕМ

Стукалова О.В.[1], Апарина О.П.[1], Пархоменко Д.В.[1], Терновой С.К.[1,2]

1 - ФГБУ «Российский кардиологический научно-производственный комплекс» Минздрава РФ. Институт клинической кардиологии им. А.Л. Мясникова.
2 - Первый МГМУ им. И.М. Сеченова.
г. Москва, Россия

В статье рассмотрены возможности и ограничения изучения структурного ремоделирования предсердий при помощи магнитно-резонансной томографии с отсроченным контрастированием, а также применение данного метода для изучения влияния фиброза левого предсердия на клиническое течение мерцательной аритмии и результаты ее лечения. С целью разработки метода выявления и оценки структурных изменений миокарда левого предсердия при помощи магнитно-резонансной томографии сердца с отсроченным контрастированием были обследованы 20 пациентов с мерцательной аритмией и 5 здоровых добровольцев.

Ключевые слова: мерцательная аритмия, структурное ремоделирование предсердий, фиброз левого предсердия, магнитно-резонансная томография сердца с отсроченным контрастированием, радиочастотная катетерная абляция.

EVALUATION OF LEFT ATRIAL STRUCTURAL CHANGESOF MYOCARDIUM IN PATIENTS WITH ATRIAL FIBRILLATION USING LATE GADOLINIUM ENCHANCEMENT MAGNETIC RESONANCE IMAGING

Stukalova O.V.[1], Aparina O.P.[1], Parkhomenko D.V.[1], Ternovoy S.K.[1,2]

1 - Cardiology Research Center of Russian Federation. Institute of clinical cardiology named after A.L. Myasnikov.
2 - I.M. Sechenov First Moscow State Medical University.
Moscow, Russia

This article considers opportunities and limitations of atrial structural remodeling evaluation by means of magnetic resonance imaging with late gadolinium enhancement and use of this method for evaluation of left atrial fibrosis influence on atrial fibrillation clinical course and treatment results. In order to develop the method of left atrium myocardium structural changes detection and evaluation based on cardiac magnetic resonance imaging with late gadolinium enhancement 20 patients with atrial fibrillation and 5 healthy volunteers were examined.

Keywords: atrial fibrillation, atrial structural remodeling, left atrial fibrosis, magnetic resonance imaging with late gadolinium enhancement, radiofrequency catheter ablation.

Изменение структуры миокарда предсердий – одна из основных причин нарушения его механических и электрических свойств, что является основой для развития и прогрессирования мерцательной аритмии (МА). Высокая распространенность этого вида аритмии и низкая эффективность существующих методов лечения требуют поиска новых и оптимизации имеющихся алгоритмов устранения МА. Один из путей поиска – изучение структурного ремоделирования миокарда предсердий и связанных с ним клинических закономерностей, что стало возможным благодаря применению магнитно-резонансной томографии (МРТ) с отсроченным контрастированием. Данный метод основан на накоплении контрастного препарата, содержащего гадолиний, во внеклеточном пространстве миокарда в зонах воспаления, некроза и фиброза и на более позднем вымывании контрастного вещества из этих зон по сравнению со здоровым миокардом [1]. Неинвазивность и хорошая переносимость

процедуры исследования позволяют применять метод МРТ у широкого круга пациентов с МА. Применение новых МР-импульсных последовательностей позволяет изучать структуру миокарда, преодолев ограничения, связанные с рядом анатомических и функциональных особенностей предсердий [2], что открывает новые возможности для диагностики структурного ремоделирования предсердий.

Особенности получения и обработки магнитно-резонанасных изображений предсердий.

МРТ сердца с высоким разрешением (1,25x1,25x2,5 мм, 1,4x1,4x1,4 мм, 1,3x1,3x4 мм) [3] обеспечивает визуализацию тонких стенок миокарда предсердий (1,5-3 мм) и выявление в них зон структурных изменений как участков накопления контрастного препарата [4-6]. Благодаря использованию синхронизации с ЭКГ и дыханием производится коррекция артефактов движения сердца и тока крови в легочных венах.

Однако сложности в обработку серии МР-изображений предсердий вносит такая особенность предсердного миокарда, как больший объем соединительнотканных волокон в здоровом миокарде предсердий по сравнению с миокардом желудочков [7]. Это приводит к малой разнице между интенсивностью сигнала (яркостью) нормального предсердного миокарда и мелкоочаговых, диффузных зон фиброза, что значительно затрудняет достоверное и воспроизводимое определение патологически измененного миокарда предсердий [8, 9]. Учитывая эти особенности, визуальная детекция накопившего контраст миокарда предсердий всегда несет в себе вероятность ошибки. Кроме того, количество работ, анализирующих соответствие данных МРТ и гистологических изменений миокарда для предсердий, крайне ограничено. В единственной работе C. McGann было установлено соответствие очагов накопления контрастного препарата в миокарде левого предсердия (ЛП) участкам фиброза при гистологическом исследовании миокарда из этих зон. Эти данные были получены при обследовании 9 пациентов с МА, перенесших открытые операции на сердце [10]. Определение критериев визуальной детекции зон фиброза с помощью МРТ требует получения данных о гистологическом строении зон, накопивших контрастный препарат, у большего числа пациентов.

Одновременно, в ряде работ было показано, что стандартное программное обеспечение рабочих станций МРТ не обладает достаточной точностью для автоматического поиска зон фиброза на МР-изображениях миокарда предсердий [11].

Таким образом, в настоящее время не определен наиболее оптимальный алгоритм обработки МР-изображений предсердий для детекции фиброза в предсердном миокарде. В качестве решения данной проблемы в литературе представлены различные математические алгоритмы для автоматического определения фиброза предсердий на МР-изображениях [11]. Лишь малая часть из них прошла проверку в клинических исследованиях.

В независимых работах R.S. Oakes [12], L.C. Malcolme-Lawes [13], I.M. Khurram [14], использующих различные математические алгоритмы, было обнаружено, что локализация зон фиброза (накопления контрастного препарата) ЛП по МРТ топографически связана с зонами снижения амплитуды эндокардиального потенциала ЛП при его внутрисердечном картировании. Эти данные подтвердили возможность детекции фиброза ЛП при помощи МРТ и легли в основу изучения связанных с ним клинических закономерностей течения МА.

Роль МРТ с отсроченным контрастированием в изучении миокарда предсердий при мерцательной аритмии.

В одной из первых работ R.S. Oakes [12] при помощи МРТ оценивался миокард ЛП 81 больного с пароксизмальной и персистирующей формами МА, которым планировалось интервенционное лечение аритмии. Объем выявленных зон фиброза ЛП составил от 3,8% до 65,5% объема миокарда предсердий. В группе же контроля у пациентов без аритмий в анамнезе (6 человек) объем подобных зон не превышал 2% объема миокарда предсердий.

Для оценки тяжести фиброза ЛП C. Mankopf и соавт. разработали шкалу, получившую название Utah. В ее основу положены результаты МРТ с отсроченным контрастированием предсердий у 333 больных, страдающих МА. В данной шкале использован показатель объемной доли фиброза в миокарде ЛП, выраженной в процентах. Шкала Utah включает 4 степени: I – менее 5%, II – 5-20%, III – 20-35%, IV – более 35%. Всем пациентам, включенным в это исследование, была проведена радиочастотная антральная изоляция устьев легочных вен. Было продемонстрировано, что более высокая степень фиброза ЛП по шкале Utah сопровождалась более высоким риском рецидивирования МА после аблации. Так, при степени Utah I эффективность вмешательства составила 100%, при Utah II – 81.82% , при Utah III – 62.5% , а у всех пациентов с Utah IV радиочастотная аблация (РЧА) была неэффективна и МА рецидивировала. Разницы в эффективности аблации и в выраженности фиброза ЛП у больных идиопатической МА и МА на фоне ССЗ в данном исследовании выявлено не было. На основании этих данных было предложено учитывать степень фиброза ЛП при принятии решения о проведении РЧА у больных МА [15].

Для проверки гипотезы о влиянии выраженности фиброза ЛП (по данным МРТ) на результаты интервенционного лечения МА было организовано многоцентровое исследование DECAAF (Delayed Enhancement MRI and Atrial Fibrillation Catheter Ablation). Всем включенным в исследование 272 пациентам проводили абляцию по поводу МА. Техника интервенционного вмешательства и тактика дальнейшего ведения пациентов в клинических центрах, участвовавших в этом исследованиях центрах, были различны. До вмешательства всем больным проводилось МРТ с отсроченным контрастированием по утвержденному стандартному протоколу. Анализ МР-изображений проводился в едином центре анонимно, лечащие врачи пациента не знали о степени выраженности фиброза ЛП. При итоговом анализе эффективности вмешательства авторы установили, что, независимо от техники проведения абляции, тяжесть структурного ремоделирования ЛП по шкале Utah является фактором риска рецидивирования МА в течение 15 месяцев после абляции. Анализ полученных данных потребовал внесения изменений в шкалу Utah: I степень <10%, II степень <20%, III степень <30% и IV степень >30% [16].

Вместе с тем, проведены исследования, анализирующие при помощи МРТ с отсроченным контрастированием постаблационные повреждения ЛП и их связь с исходом интервенционного лечения МА. Клинические исследования в этой области стали возможны благодаря экспериментальной работе T. Dickfield и соавт., в которой авторы описали МР-изображения правого желудочка с зонами задержки контрастного препарата в местах радиочастотных катетерных воздействий. Размер и локализация повреждений по МРТ совпадали с данными патоморфологического исследования, что подтверждало возможность точного визуального определения локализации и размера радиочастотных повреждений на МР-изображениях с отсроченным контрастированием [17].

Группой ученых под руководством D.S. Peters [18] были впервые описаны МР-изображения миокарда ЛП с постаблационными повреждениями 23 пациентов с МА, перенесших радиочастотную катетерную изоляцию устьев легочных вен. У всех больных было найдено накопление контрастного препарата в области нанесения радиочастотных воздействий, однако наличие циркулярных зон контрастирования вокруг устьев легочных вен было зарегистрировано лишь у 62% пациентов. Отсутствие циркулярных зон контрастирования было расценено авторами, как неполная изоляция легочных вен, что сопряжено с риском рецидива МА. Эти результаты явились основанием к предложению использования МРТ с отсроченным контрастированием в качестве принципиально нового метода оценки изоляции легочных вен после процедуры абляции. Повреждения миокарда предсердий после абляции, отраженные на МРТ зонами накопления контрастного препарата, представлены отеком, воспалением и очагами некроза. Часть из этих зон, по-видимому, за счет отека и воспаления регрессирует, а часть трансформируется в рубцовую ткань, которую можно выявлять при помощи МРТ, и в более поздние сроки объем и локализация которой ассоциированы с эффективностью вмешательства.

N. Akoum [19] проанализировал МР-изображения предсердий с отсроченным контрастированием до и после абляции у 144 пациентов с МА на предмет формирования постаблационного рубца. Критерием полной изоляции легочной вены считалось наличие вокруг нее циркулярной зоны задержки контрастного препарата при МРТ через 3 месяца после абляции. По данным проведенного исследования, которое согласовалось с результатами более ранней работы D.C. Peters и соавт. [20], выполненной на меньшем количестве пациентов (35 человек), лишь у 7% пациентов удалось достичь полной изоляции всех четырех легочных вен при первом вмешательстве, что имело убедительный клинический результат в виде отсутствия рецидивов аритмии. В этом исследовании в 32,6% случаев при первом вмешательстве удавалось изолировать лишь одну легочную вену, что объясняет развитие рецидивов МА у 12% больных. Когда не удавалось достигнуть полной изоляции ни одной из легочных вен (36,8% случаев), рецидивы МА регистрировали у 24% больных. Авторы работы предложили использовать данный метод для выявления вен, неизолированных при первой абляции, для планирования объема повторных вмешательств с целью повышения их эффективности.

Однако мнения исследователей относительно точности, достаточной для планирования прицельных абляционных воздействий при повторных вмешательствах, противоречивы [21,22]. Эта позиция обосновывается рядом пунктов: отличиями между разрешением МРТ и различных методов эндокардиального картирования, использующихся в разных клинических центрах; сложностями точного пространственного соотнесения данных эндокардиального картирования ЛП с данными МРТ; отсутствием стандартизированного метода для детекции постаблационных повреждений на МР-изображениях [23]. Таким образом, в настоящее время получены первые положительные результаты о возможности визуализации постаблационных повреждений ЛП при помощи МРТ с от-

Таблица №1. Характеристика импульсных последовательностей, применяемых для исследования сердца.

Параметры	МРТ с отсроченным контрастированием Inversion Recovery	Кино-МРТ TrueFisp
TR, мс	610-1100	34
TE, мс	2,44	1,5
Угол отклонения	22	73
Поле изображения, см	30-35	35
Матрица	256x256	-
Толщина среза, мм	2,5	6
Количество срезов	44	1
Число усреднений	8	-

TR – Time Repetition, TE – Time Echo.

сроченным контрастированием, однако необходимо совершенствование точности данной технологии.

Таким образом, усовершенствованные МР-импульсные последовательности и методы обработки данных позволили охарактеризовать особенности фиброза предсердий при МА. К настоящему времени накопленная информация о возможной связи фиброза ЛП с различными клиническими показателями (функция предсердий, форма течения МА, наличие основного ССЗ) противоречива и требует продолжения работы в этом направлении.

Результаты представленных выше исследований позволили получить первую информацию о влиянии выраженности фиброза ЛП на результаты интервенционного лечения больных МА. Есть основание полагать, что дальнейшее совершенствование технологии оценки фиброза ЛП позволит в дальнейшем использовать этот метод в качестве нового инструмента для выбора наиболее эффективной индивидуальной тактики ведения пациента с МА.

Необходимо отметить, что в приведенных работах данные о структурном ремоделировании предсердий получены в одноцентровых исследованиях на основании анализа МР-изображений предсердий при помощи не стандартизированных алгоритмов. Организация многоцентровых рандомизированных клинических исследований, проводящих сопоставление существующих методов получения и обработки изображений, с целью определения места использования данной технологии в клинической практике находится на начальном этапе.

В отделе томографии ИКК РКНПК выполнено исследование оценки фиброза миокарда левого предсердия у больных с МА.

Цель исследования.

– разработать методику оценки структурных изменений миокарда ЛП с помощью магнитно-резонансной томографии (МРТ) с отсроченным контрастированием;

– сравнить структурные изменения миокарда ЛП, выявленные при помощи МРТ с отсроченным контрастированием, у больных с ФП и здоровых добровольцев.

Материалы и методы.

В исследование было включено 20 пациентов (13 мужчин и 7 женщин, средний возраст 52 [38;58] года) с документированной на ЭКГ МА в анамнезе. Группу контроля составили 5 здоровых добровольцев (3 мужчин и 2 женщины, средний возраст 27 [23;39] лет).

Всем лицам, включенным в исследование, была проведена МРТ сердца в условиях синусового ритма не ранее, чем через 1 месяц после последнего пароксизма МА (в том числе после электрической кардиоверсии у пациентов с персистирующим течением МА). Исследование выполняли на сверхпроводящем МР-томографе с напряженностью поля 1,5 Тл (Magnetom Avanto, Siemens, Германия) с использованием радиочастотной катушки для грудной клетки и синхронизацией с ЭКГ.

После регистрации топограмм выполняли серию исследований в режиме кино-МРТ (TrueFISP) со следующими характеристиками импульсной последовательности (Табл. №1.): TimeRepetition/TimeEcho (TE/TR) 34 мс/1,5 мс, поле изображения 35 см, толщина среза – 6 мм, количество кадров в кино-петле составляло от 20 до 25 в зависимости от частоты сердечных сокращений (Табл. №1).

Кино-МР-изображения ориентировали по длинной оси ЛЖ в двух- и четырехкамерной проекциях. Кроме того, выполняли серию исследований по короткой оси ЛЖ и ЛП в двухкамерной проекции через весь желудочек от основания до верхушки и все ЛП от уровня атрио-вентрикулярных клапанов до задней стенки. Исследование проводилось с целью дальнейшего расчета конечно-диастолического (КДО) и конечно-систолического объемов (КСО) ЛЖ и ЛП, а также их фракции выброса (ФВ).

МРТ с отсроченным контрастированием проводили через 15-20 минут после внутривенного болюсного введения контрастного препа-

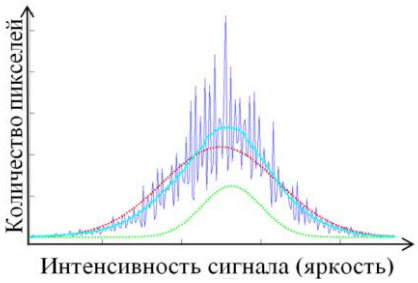

Рис. 1.

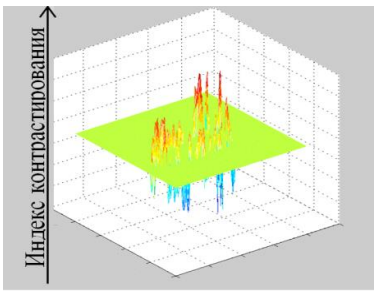

Рис. 2.

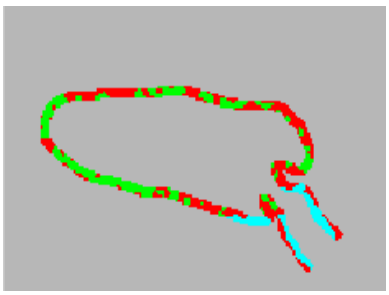

Рис. 3.

Рис. 1. Гистограмма.

Кривая распределения. Типичный вид гистограммы распределения количества пикселей миокарда левого предсердия в зависимости от интенсивности сигнала (яркости), пациент с мерцательной аритмией. Для наглядности в гистограмму вписаны кривые нормального распределения.

Рис. 2. Гистограмма.

Индекс контрастирования (отношения средней интенсивности сигнала кластера к средней интенсивности сигнала крови) кластеров пикселей слоя миокарда левого предсердия, объемный вид. Красные пики – кластеры с высокими значениями индекса контрастирования (более интенсивно накопившие контрастный препарат), синие пики – кластеры с низким значением индекса контрастирования.

Рис. 3. Карта распределения.

Разбивка на кластеры пикселей слоя миокарда левого предсердия с проксимальным участком легочной вены, плоскостной вид. Красным цветом обозначены кластеры с высоким индексом контрастирования, зеленым цветом - кластеры с низким индексом контрастирования. Голубым цветом обозначены кластеры пикселей, индекс контрастирования которых превышал пороговое значение. Эти зоны патологически накопили контрастный препарат, то есть являются зонами фиброза.

рата на основе гадолиния (гадоверсетамид) в дозе 0,15 ммоль/кг. Для исследования была использована градиентная IR-подготовленная последовательность (Табл. №1) с подавлением сигнала от жира, изотропным вокселем размером 1,25x1,25x2,5 мм, реконструированным в 0,625x0,625x2,5 мм, и углом отклонения вектора намагниченности 22 градуса. Время повторения (TR) в зависимости от длины среднего сердечного цикла составило от 610 мс до 1100 мс, время эхо (TE) – 244 мс. Для сокращения времени исследования применялось параллельное сканирование с фактором ускорения 2. Время инверсии подбиралось при помощи специальной МР-последовательности TI-Scout с достижением подавления сигнала от миокарда ЛЖ и составляло от 290 мс до 390 мс. Сбор данных осуществлялся в фазу диастолы предсердий во время выдоха, которое определялось по положению правого купола диафрагмы с окном сбора данных ±3 мм, эффективность сбора данных составила более 30%. Время сканирования составило от 5 до 16 минут. Все пациенты удовлетворительно переносили исследование.

В результате получали серию изображений сердца, состоящую из 44-46 слоев. Миокард ЛП, в зависимости от индивидуальной анатомии, занимал от 14 до 25 слоев.

На основании данных кино-МРТ по короткой оси суммационным методом [24] были рассчитаны ФВ ЛЖ, объем ЛП, индексированный объем ЛП (объем ЛП, отнесенный к площади поверхности тела), ФВ ЛП при помощи рабочей станции для персонального компьютера Circle/cvi42 (2013 Circle Cardiovascular Imaging Inc., Канада).

На серии изображений с отсроченным контрастированием при помощи программы для работы с изображениями ImageJ1.46r (NIH, США) в полуавтоматическом режиме были обведены эпикардиальный и эндокардиальный контуры миокарда ЛП и проксимальных участков легочных вен (до 0,5 см). Эндокардиальный контур обводился вручную, а эпикардиальный автоматически реконструировался параллельно эндокардиальному на заданную толщину миокарда ЛП (1,5-3 мм). Обведение контуров осуществляли 2 независимых эксперта. В случае несогласия относительно границ миокарда ЛП границы определялись совместно.

Для дальнейшей обработки изображений миокарда ЛП при помощи программы Matlab, Matworks Inc. было разработано оригинальное программное обеспечение, позволяющее работать с файлами в формате DICOM – LGE Heart Analyzer [25].

С использованием разработанного программного обеспечения для всех слоев ЛП суммарно рассчитывалась гистограмма интенсивности пикселей, которая и у пациентов с МА, и у здоровых добровольцев имела вид, близкий к

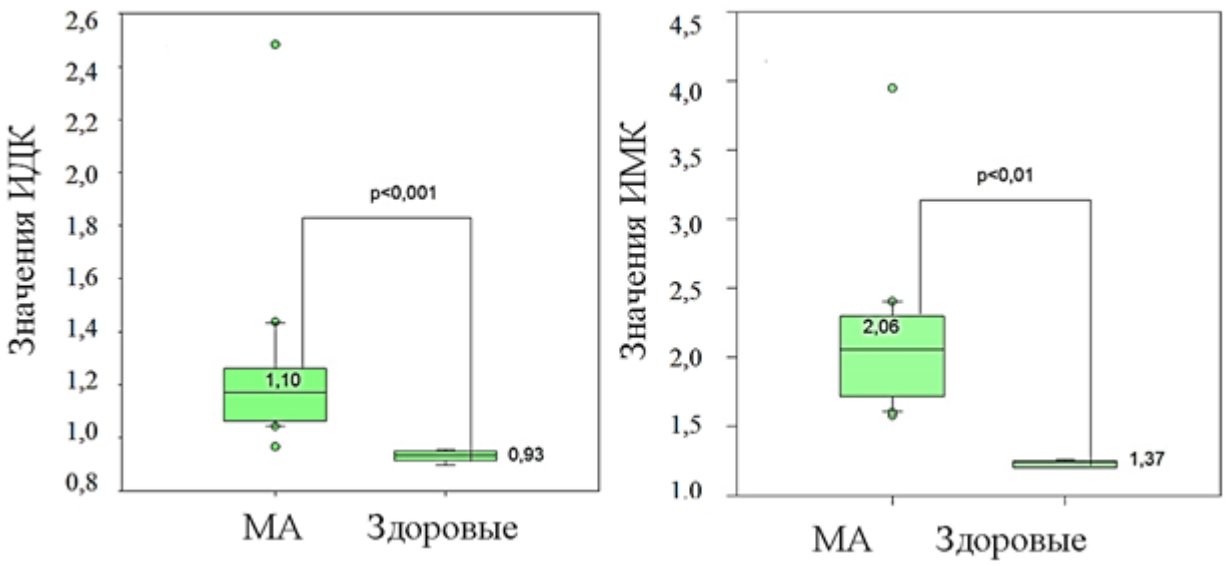

Рис. 4. Значения индекса диффузного контрастирования (а) и индекса максимального контрастирования (б) у пациентов с мерцательной аритмией и здоровых добровольцев.

(ИДК – индекс диффузного контрастирования, ИМК – индекс максимального контрастирования, МА – мерцательная аритмия).

нормальному распределению (Рис. 1).

На данной гистограмме определялись средняя и максимальная интенсивности сигнала (ИС) миокарда ЛП у каждого пациента. Значение максимальной ИС миокарда определяли, отступая на 3 стандартных отклонения от средней ИС миокарда. Кроме того, рассчитывалась средняя ИС крови в полости ЛП.

Для характеристики накопления контрастного препарата в миокарде предсердий были разработаны новые параметры: индекс диффузного контрастирования (ИДК) – отношение средней ИС миокарда ЛП к средней ИС крови, а также индекс максимального контрастирования (ИМК) – отношение максимальной ИС миокарда ЛП к средней ИС крови.

С целью выявления очагов фиброза в миокарде ЛП был создан оригинальный алгоритм. В соответствии с этим алгоритмом все пиксели каждого слоя ЛП, имеющие близкое взаимное расположение и сходные значения ИС, объединялись в группы (кластеры). Количество и размер кластеров варьировали в каждом слое ЛП у каждого обследованного лица. Для кластера рассчитывалась средняя ИС как средняя ИС всех входящих в него пикселей. После чего определялся индекс контрастирования (ИК) кластера как отношение средней ИС кластера к средней ИС крови (Рис. 2).

Кластеры, имеющие значение ИК, превышающие пороговый критерий, считались патологически накопившими контрастный препарат и расценивались как очаги фиброза (Рис. 3).

За пороговый критерий было принято среднее значение ИМК миокарда ЛП здоровых добровольцев.

Количественная оценка фиброза ЛП осуществлялась посредством вычисления его доли как количество пикселей, накопивших контрастный препарат, к общему количеству пикселей миокарда ЛП, выраженная в процентах.

Для пространственной оценки зон фиброза проводилось их выделение на трехмерных моделях ЛП. Модели были реконструированы

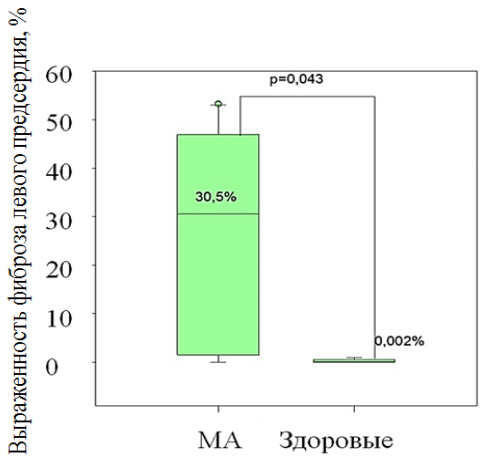

Рис. 5. Выраженность фиброза миокарда левого предсердия у пациентов с мерцательной аритмией и здоровых добровольцев.

Таблица №2. Локализация фиброза у пациентов с мерцательной аритмией.

Локализация фиброза	Область правых легочных вен	Область левых легочных вен	Задняя стенка левого предсердия	Во всех стенках ЛП
Количество случаев (%)	6 (40)	10 (66,7)	15 (100)	2 (13,3)

методом наслоения срезов, который включал послойное позиционирование пикселей слоев миокарда ЛП в трехмерной системе координат (x, y, z).

Статистическая обработка полученных данных проводилась при помощи системы Sigmaplot (Systat Software Inc.) и включала в себя стандартные методы описательной статистики для параметрических и непараметрических данных (вычисление среднего, стандартного отклонения, медианы, 25-го и 75-го перцентилей); сравнение выборок с применением критериев Стьюдента, критерия Манна-Уитни; проведение корреляционного анализа методами Спирмена и Пирсона; проведение регрессионного анализа.

Результаты.

Для характеристики структурных изменений предсердного миокарда оценивалось накопление в нем контрастного препарата при помощи новых параметров: ИДК и ИМК (см. материал и методы исследования). У пациентов с МА значения этих показателей были достоверно выше, чем в группе контроля (1,1 [1,06;1,26] и 0,934 [0,914;0,950], p<0,001, 2,06 [1,71;2,30] и 1,37[1,34;1,41],p<0,001, соответственно) (Рис. 4 (а, б)).

Эти данные позволили подтвердить более выраженное накопление контрастного препарата в миокарде больных МА и легли в основу алгоритма детекции очагов фиброза ЛП методом сравнения ИК предсердного миокарда с пороговым значением. С этой целью в качестве порогового критерия было использовано среднее значение ИМК здоровых добровольцев (1,37).

Доля фиброза миокарда ЛП, определенного таким образом, была достоверно больше у пациентов с МА по сравнению с группой контроля (30,50% [0,15%; 46,90%] и 0,002% [0%; 0,06%], p=0,043) (Рис. 5).

Из 20 пациентов с МА у 5 не было обнаружено зон фиброза, тем не менее, значения их ИДК (0,966-1,077) и ИМК (1,581-1722) были выше, а ФВ ЛП ниже (32-49%), чем у здоровых добровольцев.

Таким образом, применение нового алгоритма обработки МР-изображений предсердий показало, что пациенты с МА отличались от здоровых добровольцев более выраженным диффузным и очаговым накоплением контрастного препарата.

Изучение локализации участков фиброза на трехмерных моделях ЛП позволило обнаружить, что у всех 15 больных МА данные зоны располагались по задней стенке ЛП. Кроме того, отмечалось вовлечение области устьев левых или правых легочных вен. У двух пациентов очаги фиброза были зарегистрированы во всех стенках ЛП (Табл. №2, Рис. 6).

Заключение.

Автоматическое определение областей фиброза ЛП, заключающееся в сравнении ИК миокарда ЛП с пороговым значением, является

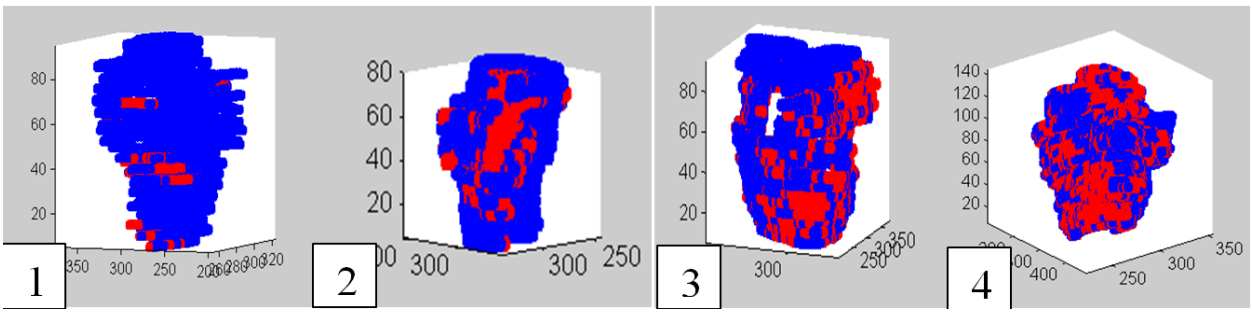

Рис. 6. Трехмерные модели левого предсердия. Локализация фиброза миокарда левого предсердия (красным цветом) у пациентов с мерцательной аритмией (синим цветом выделен нормальный миокард).

1 – область левых легочных вен; 2 – область правых легочных вен; 3 – задняя стенка левого предсердия; 4 – диффузное распределение.

оригинальным подходом, а объединение пикселей в кластеры имеет преимущество над примененным ранее произвольным делением миокарда ЛП на сегменты [14], так как более точно отражает индивидуальные особенности каждого слоя предсердного миокарда. Использование нового программного обеспечения позволяет не только выявлять фиброз ЛП, но и проводить его количественную и пространственную оценку.

Предложенная методика выявления зон фиброза ЛП и новое оригинальное программное обеспечение могут быть использованы для дальнейших исследований по изучению структурного ремоделирования миокарда предсердий при МА.

Список литературы:

1. *Kim R.J., Chen E.L., Lima J.A. et al. Myocardial Gd-DTPA kinetics determine MRI contrast enhancement and reflect the extent and severity of myocardial injury after acute reperfused infarction. Circulation. 1996 Dec 15;94(12):3318-26.*

2. *Akçakaya M., Rayatzadeh H., Basha T.A. et al. Accelerated late gadolinium enhancement cardiac MR imaging with isotropic spatial resolution using compressed sensing: initial experience. Radiology. 2012 Sep;264(3):691-9.*

3. *Karim R.,Housden J., Balasubramaniam M. et al. Evaluation of current algorithms for segmentation of scar tissue from late Gadolinium enhancement cardiovascular magnetic resonance of the left atrium: an open-access grand challenge. Journal of Cardiovascular Magnetic Resonance 2013, 15:105*

4. *Peters D.C., Wylie J.V., Hauser T.H. et al. Detection of pulmonary vein and left atrial scar after catheter ablation with three-dimensional navigator-gated delayed enhancement MR imaging: initial experience. Radiology. 2007 Jun;243(3):690-5.*

5. *Shaw J.L., Knowles B.R., Goldfarb J.W. et al. Left atrial late gadolinium enhancement with water-fat separation: The importance of phase-encoding order. J Magn Reson Imaging. 2013 Sep 16.*

6. *Knowles B.R., Peters D.C., Clough R.E. et al. Three-dimensional late gadolinium-enhanced mr imaging of the left atrium: A comparison of spiral versus Cartesian k-space trajectories. J Magn Reson Imaging. 2013 Sep 4.*

7. *S. Kim Suvarna. General Considerations and Anatomy. In: S. Kim Suvarna. Cardiac Pathology. A guide to current practice. Springer 2013, 1-17.*

8. *Karim R., Arujuna A., BrazierA. et al. Automatic Segmentation of Left Atrial Scar from Delayed-Enhancement Magnetic Resonance Imaging. In D.N. Metaxas and L. Axel (Eds.): FIMH 2011, LNCS 6666, pp. 63–70, 2011.© Springer-Verlag Berlin Heidelberg 2011*

9. *Veni G., Fu Zh., Awate S.P. et al. Bayesian Segmentation of Atrium Wall Using Globally-Optimal Graph Cuts on 3D Meshes. J.C. Gee et al. (Eds.): IPMI 2013, LNCS 7917, pp. 656–667, 2013. cSpringer-Verlag Berlin Heidelberg 2013*

10. *McGann C., Akoum N., Patel A. et al. Atrial Fibrillation Ablation Outcome Is Predicted by Left Atrial Remodeling on MRI. Circ Arrhythm Electrophysiol. 2014 Feb 1;7(1):23-30.*

11. *McDowell K.S., Vadakkumpadan F., Blake R. et al. Methodology for patient-specific modeling of atrial fibrosis as a substrate for atrial fibrillation. J Electrocardiol. 2012 November ; 45(6): 640–645.*

12. *Oakes R.S., Badger T.J., Kholmovski E.G. et al. Detection and quantification of left atrial structural remodeling with delayed-enhancement magnetic resonance imaging in patients with atrial fibrillation. Circulation. 2009 Apr 7;119(13):1758-67.*

13. *Malcolme-Lawes L.C., Juli C., Karim R. et al. Automated analysis of atrial late gadolinium enhancement imaging that correlates with endocardial voltage and clinical outcomes: A 2-center study. Heart Rhythm. 2013 Aug;10(8):1184-91.*

14. *Khurram I.M., Beinart R., Zipunnikov V. et al. Magnetic Resonance Image Intensity Ratio, A Normalized Measure to Enable Inter-Patient Comparability of Left Atrial Fibrosis. Heart Rhythm. 2013 Oct 3*

15. *Mahnkopf C., Badger,T.J., Burgon N.S. et al. Evaluation of the left atrial substrate in patients with lone atrial fibrillation using delayed-enhanced MRI: Implications for disease progression and response to catheter ablation. Heart Rhythm. 2010 October; 7(10): 1475–1481*

16. *Marrouche N.F., Wilber D., Hindricks G. et al. Association of atrial tissue fibrosis identified by delayed enhancement MRI and atrial fibrillation catheter ablation. The DECAAF study.JAMA. 2014;311(5):498-506*

17. *Dickfeld T., Kato R., Zviman M. et al. Characterization of radiofrequency ablation lesions with gadolinium-enhanced cardiovascular magnetic resonance imaging. J Am Coll Cardiol. 2006 Jan 17;47(2):370-8.*

18. *Peters D.C., Wylie J.V., Hauser T.H. et al. Recurrence of atrial fibrillation correlates with the extent of post-procedural late gadolinium enhancement: a pilot study. JACC Cardiovasc Imaging. 2009 Mar;2(3):308-16*

19. *Akoum N., Daccarett M., McGann C. et al. Atrial fibrosis helps select the appropriate patient and strategy in catheter ablation of atrial fibrillation: a DE-MRI guided approach. J Cardiovasc Electrophysiol. 2011 Jan;22(1):16-22.*

20. *Peters D.C., Wylie J.V., Hauser T.H. et al. Recurrence of atrial fibrillation correlates with the extent of post-procedural late gadolinium enhancement: a pilot study. JACC Cardiovasc Imaging. 2009 Mar;2(3):308-16*

21. *Taclas J.E., Nezafat R., Wylie J.V. et al. Relationship between intended sites of RF ablation and post-procedural scar in AF patients, using late gadolinium enhancement cardiovascular magnetic resonance. Heart Rhythm. 2010 Apr;7(4):489-96.*

22. *Hunter R.J., Jones D.A., Boubertakh R. et al. Diagnostic accuracy of cardiac magnetic resonance imaging in the detection and characterization of left atrial catheter ablation lesions: a multicenter experience. J Cardiovasc Electrophysiol. 2013 Apr;24(4):396-403.*

23. *Spragg D.D., Khurram I., Zimmerman S.L. et al. Initial experience with magnetic resonance imaging of atrial scar and co-registration with electroanatomic voltage mapping during atrial fibrillation: success and limitations. Heart Rhythm. 2012 Dec;9(12):2003-9.*

24. *Hunold P., Vogt F.M., Heeman U.W. et al. Myocardial mass and volume measurement of hypertrophic left ventricles by MRI. . Journal of Cardiovascular Magnetic Resonance 2003, Vol. 5:4:553-56.*

25. *Свидетельство о государственной регистрации про-*

граммы для ЭВМ №2013661886. LGE HeartAnalyzer. Заявители и правообладатели: Пархоменко Д.В., Апарина О.П., Стукалова О.В. Реестр программ для ЭВМ РФ 18.12.2013.

ОРИГИНАЛЬНАЯ СТАТЬЯ

МАГНИТНО-РЕЗОНАНСНАЯ ТОМОГРАФИЯ СЕРДЦА С КОНТРАСТНЫМ УСИЛЕНИЕМ В ПРОГНОЗИРОВАНИИ РИСКА ПРЕДСЕРДНЫХ ТАХИАРИТМИЙ У ПАЦИЕНТОВ С ПЕРЕНЕСЕННЫМ ИНФАРКТОМ МИОКАРДА

Усов В.Ю.[1], Бабокин В.Е.[1], Мочула О.В.[1], Шелковникова Т.А.[1], Хлынин М.С.[1], Лукъяненок П.И.[1], Курлов И.О.[1], Оферкин А.И.[2]

1 - ФГБУ НИИ кардиологии Сибирского отделения Российской академии наук.
2 - НПФ «Биоток».
г. Томск, Россия

Представлены результаты использования магнитно-резонансной томографии сердца с парамагнитным контрастированием для визуального выявления очагов повреждения миокарда, провоцирующих развитие предсердных нарушений ритма у пациентов с перенесенным обширным инфарктом левого желудочка. Показано, что объем левого предсердия более 75 см3 и накопление контраста-парамагнетика в миокарде предсердий с индексом усиления в Т1-взвешенном спин-эхо режиме более 1,27 являются прогностическими факторами в отношении развития наджелудочковых тахиаритмий, а магнитно-резонансная томография сердца с контрастированием является важным дополнительным методом исследования у пациентов с предсердными нарушениями ритма сердца.

Ключевые слова: МРТ сердца с контрастным усилением, наджелудочковые тахиаритмии.

CONTRAST-ENHANCED MAGNETIC RESONANCE TOMOGRAPHY AS PROGNOSTIC TOOL IN PREDICTION OF SUPRAVENTRICULAR TACHYARRHYTHMIAS IN PATIENTS WITH MYOCARDIAL INFARCTION

Ussov W.Yu.[1], Babokin V.E.[1], Mochula O.V.[1], Shelkovnikova T.A.[1], Hlynin M.S.[1], Lukyanenok P.I.[1], Kurlov I.O.[1], Oferkin A.I.[2]

1 - Tomsk Institute of Cardiology of the Siberian Branch of the Russian Academy of Sciences.
2 - Biotok Research and production company.
Tomsk, Russia

Contrast-enhanced MRI of the heart has been employed for visual detection of risk as well as anatomic locations of atrial arrhythmias in patients with previous myocardial infarction. It has been shown that pathologic uptake of paramagnetic to the myocardium of atria with index of enhancement over 1,27 (in T1-weighted spin-echo mode) with concomitant increase of left atrial volume over 75 ml provide a prognostic factor for the nearest future manifestation of atrial tachyarrhythmias and endocardial destruction procedure. Therefore the contrast-enhanced MRI can be included to the diagnostic algorithm of patients with ischemic heart disease and risk of supraventricular tachyarrhythmias.

Keywords: MRI of the heart with paramagnetic contrast enhancement, supraventricular tachyarrhythmias.

Магнитно-резонансная томография (МРТ) сердца с парамагнитным контрастированием является сегодня наиболее чувствительным и специфичным методом выявления как ишемического, так и воспалительного повреждения миокарда [1,2]. Однако применение парамагнетиков при диагностике патологии сердца до сих пор ограничивается использованием при повреждениях собственно желудочков, тогда как визуализация повреждений предсердий в повседневной кардиологической практике не используется. В то же время средства МР-ангиографии предсердий давно и широко используются для оценки топографии легочных вен и дальнейшего планирования транскатетерных аблационных вмешательств [3]. Хотя повреждение миокарда предсердий механически влияет на развитие

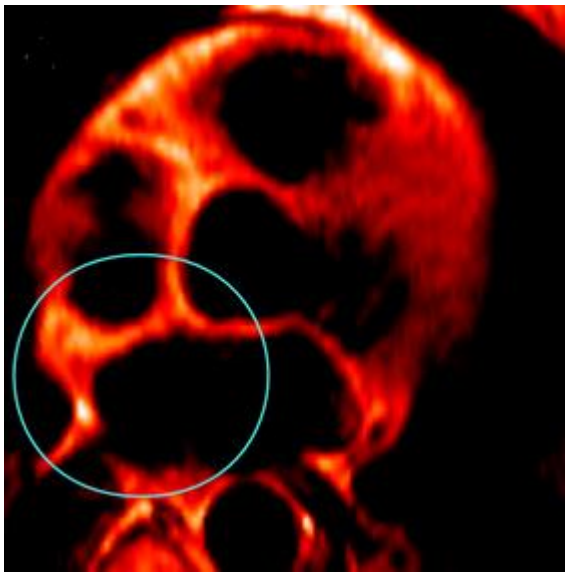

Рис. 1,а.

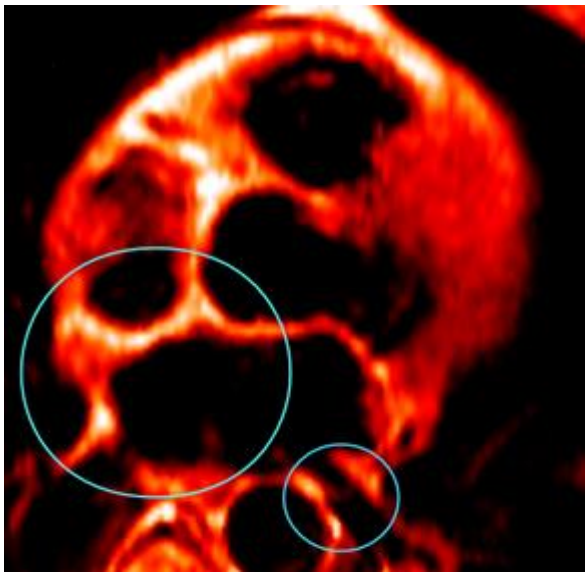

Рис. 1,б.

Рис. 1. МРТ сердца с контрастным усилением. Пациент с перенесенным острым инфарктом миокарда и развившимися впоследствии частыми пароксизмами фибрилляции предсердий и тахикардии.

А – Т1-ВИ сердца на уровне левого предсердия до введения парамагнетика.

Б – Т1-ВИ на том же уровне после контрастирования. Большой окружностью выделена область патологической аккумуляции парамагнетика в межжелудочковой перегородке и устье правой легочной вены, малой - область патологической аккумуляции в устье левой легочной вены. Впоследствии проведена операция катетерной радиочастотной аблации - изоляции устьев легочных вен.

сердечной недостаточности слабо, предсердные пароксизмальные тахиаритмии приводят к достоверному прогрессированию сердечной недостаточности за счет нарушений сократимости и расслабления миокарда желудочков на фоне аритмии [4]. В особенности это клинически важно у пациентов с одновременным повреждением сократительного миокарда левого желудочка [5].

Морфологически причиной развития аритмий, как правило, является значительная неоднородность ультраструктуры предсердий за счет чередования зон поврежденного и сохранного миокарда [6]. Повреждение миокарда наиболее эффективно оценивается средствами МРТ с контрастным усилением. Поэтому практически важно оценить, насколько признаки повреждения миокарда предсердий, выявляемые при МРТ с контрастированием парамагнетиками, могут быть использованы для оценки риска наджелудочковых тахиаритмий у пациентов, перенесших острый инфаркт миокарда.

Материал и методы.

МР-томографическое исследование сердца с парамагнитным контрастированием было выполнено у 20 пациентов (18 мужчин, 2 женщины, возраст 57 ± 6 лет) с распространенным атеросклерозом аорты и коронарных артерий и перенесенным острым инфарктом миокарда (ОИМ) левого желудочка (ЛЖ) в ходе их рутинного инструментального кардиологического исследования.

Из 20 обследованных у 8 (группа 1) отмечались единичные наджелудочковые и желудочковые экстрасистолы или эпизоды фибрилляции предсердий, купировавшиеся спонтанно. У 12 пациентов в течение двух - четырех месяцев после перенесенного ОИМ отмечались эпизоды частых пароксизмальных наджелудочковых тахиаритмий, причем у 9 пациентов потребовалось выполнение операции радочастотной аблации — изоляции устьев легочных вен, либо истмической области правого предсердия. Эти двенадцать пациентов составили группу 2.

Контрольной группой послужили результаты исследований у пациентов с патологией органов грудной клетки и позвоночника без признаков клинически значимого атеросклероза (девять мужчин, 58 ± 8 лет), которым исследование грудной клетки и грудного отдела позвоночника с контрастированием выполнялось по ортопедическим показаниям. В аспекте настоящего исследования им дополнительно выполнялась лишь ЭКГ-синхронизация записи изображений грудной клетки.

МРТ с контрастным усилением выполнялась с полным охватом области сердца и средостения в аксиальной плоскости с введением па-

Таблица №1. Количественные показатели оценки состояния предсердий при контрастированной МРТ сердца у пациентов синусовым ритмом (в т.ч. с эпизодами фибрилляции предсердий или наджелудочковой экстрасистолией) (Группа 1) и пациентов с наджелудочковой тахиаритмией (Группа 2) (как среднее ± ошибка среднего).

Показатель	Группа 1 (n=8)	Группа 2 (n=12)	p_{1-2}
Объем левого предсердия, $см^3$	56,83 ± 9,149	91,27 ± 10,025	t =2,54 p<0,02
Индекс усиления Т1-взв. спин-эхо МРТ сердца при парамагнитном контрастировании по наибольшему очагу в левом предсердии	1,149 ± 0,024	1,416 ± 0,067	t = 3,75 p < 0,005
Объем включения парамагнетика в наибольшем очаге поглощения контраста, $см^3$	0,279 ± 0,085	0,516 ±0,111	t =1,700 p<0,05
Суммарный объем включения контраста в очагах в левом предсердии, $см^3$	0, 02 ± 0,090	0,780 ± 0,207	t =2,120 p<0,05

рамагнетика в дозе 0,1 ммоль/1 кг массы тела. До и спустя 12 - 15 мин после введения парамагнетика были записаны Т1-взвешенные спин-эхо изображения, при TR = 450-700 мс, TE = 15-20 мс, в матрицу 256 × 256 пикселей, при размере области исследования до 250 × 250 мм и толщине томосреза 7-8 мм (МР-томограф Магнетом-Опен, Siemens Medical).

Анализ изображений осуществлялся визуально двумя независимыми рентгенологами, не информированными о деталях клинической картины пациента. Рассчитывались следующие показатели:

- Объем левого предсердия, см3;
- Индекс усиления Т1-ВИ сердца при ПМ контрастировании по наибольшему очагу в левом предсердии (ИУ) как отношение интенсивностей на контрастированном и исходном исследовании МРТ;
- Объем включения парамагнетика в наибольшем очаге поглощения ПМ, см3;
- Суммарный объем включения парамагнетика в очагах в левом предсердии, см3.

Проводились также исследования по протоколам Т2-ВИ, инверсия - восстановление и исследования сократимости миокарда в кинорежиме.

Статистическая обработка результатов была проведена с использованием как параметрических (t-критерий), так и непараметрических (Манна-Уитни, Вилкоксона) критериев.

Результаты.

У пациентов контрольной группы индекс усиления интенсивности Т1-ВИ в области стенки левого предсердия составил при контрастировании 1,03 ± 0,4, а значимых очагов усиления интенсивности не выявлялось.

Сравнение результатов МР-томографического и катетеризационного электрофизиологического исследования у пациентов с тахиаритмиями (группа 2) показало, что достоверной детальной топической корреляции между локализациями очагов патологического включения парамагнетика и расположением путей re-entry или эктопического очага нет - прямое анатомическое соответствие имело место лишь в трех случаях из двенадцати. Однако электрофизиологический субстрат аритмии, как правило, (в 10 случаях из 12) выявлялся все же на стороне очага наиболее интенсивного накопления парамагнетика в левом предсердии.

Среди пациентов с сохранным предсердным ритмом лишь у одного включение носило многоочаговый характер, тогда как при предсердных тахиаритмиях - у половины (6 из 12 пациентов; p<0,05 по критерию x2). По расположению очага наиболее интенсивного включения парамагнетика для «тахиаритмической» группы в случае сочетания двух очагов оно, как правило, состояло из включений в нижней части перегородки с распространением вправо в область истмической зоны возле впадения нижней полой вены, а также очагового включения

в области устьев легочных вен левого легкого (Рис. 1 (а, б)).

Количественные показатели, полученные при анализе картины контрастированной МРТ сердца в области предсердий в режиме Т1-взвешенного спин-эхо для групп пациентов с синусовым ритмом (группа 1) и с наджелудочковыми тахиаритмиями, не купировавшимися спонтанно и потребовавшими затем проведения транскатетерного аблационного вмешательства (группа 2), представлены в Таблице №1.

При сопоставлении между собой показатели индекса усиления интенсивности Т1-ВИ предсердий и объема предсердий (Рис. 2 (а)), а также и объема собственно включения (Рис. 2 (б)) достоверно не коррелировали.

В целом, как можно видеть, показатели, характеризовавшие объем предсердий и собственно включение контраста-парамагнетика в анатомические структуры предсердия, не были взаимозависимыми.

В группе 2 (у лиц с наджелудочковой тахиаритмией) достоверно и значительно выше был объем левого предсердия, превышавший в среднем таковой у лиц с сохранным синусовым ритмом (группа 1) почти вдвое (Рис. 3). Величина объема левого предсердия более 75 см3 означала с вероятностью более 90% принадлежность к числу лиц с мерцательной тахиаритмией.

Сходное высокодостоверное межгрупповое различие отмечалось и по величине индекса усиления Т1-взвешенного спин-эхо МРТ сердца при ПМ контрастировании, оцениваемого по наибольшему очагу в левом предсердии (Рис. 4). Для этого показателя разброс в группе пациентов с синусовым ритмом был существенно меньше, так что величина ИУ > 1,27 означала достоверную принадлежность к группе 2, «тахиаритмической».

Как величина объема включения парамагнетика в наибольшем очаге поглощения, так и, в особенности, суммарный объем включения парамагнетика по левому предсердию в целом, были достоверно и значительно выше в группе 2 (Рис. 5 (а, б)).

Таким образом, пациенты с предсердными тахиаритмиями характеризовались при Т1-взвешенной МРТ сердца с контрастированием более интенсивным и распространенным включением парамагнетика в стенку предсердия, а также достоверно большей степенью дилатации левого предсердия.

Обсуждение.

Визуализация повреждения предсердий средствами контрастированной МРТ или с помощью различных модификаций Т2-взвешенного спин-эхо исследования используется в кардиологии достаточно давно, но почти исключительно для характеристики повреждения миокарда при различных электродеструкционных процедурах в ходе аблации при предсердных аритмиях [7,81]. Такой подход безусловно важен и неоспорим, поскольку методы МРТ с контрастированием обладают исключительной, практически безальтернативной чувствительностью в выявлении всех форм повреждения миокарда [9].

В последнее время МРТ удачно используется для текущего мониторирования расположения электродов при проведении внутрисердечных электрофизиологических исследований и аблации источников аритмий [10].

Однако в кардиологической клинике не менее важна задача своевременной ранней оценки риска развития пароксизмальных наджелудочковых тахиаритмий на более ранних стадиях их проявления, в частности у пациентов, перенесших острый инфаркт миокарда. Такие задачи, как правило, решаются средствами внутрисердечного электрофизиологического исследования [11], тем более, что оно всегда может быть расширено до терапевтического вмешательства — проведения локальной электрдеструкции ткани для подавления патологического очага автоматизма или разрыва путей циркулирующего возбуждения [12,13]. К сожалению, средства контрастированной МРТ для такого прогноза практически не используются. В то же время методически средства МРТ безусловно заняли место стандарта в оценке как ишемического, так и некоронарного повреждения [1]. Поэтому представлялось рациональным опробовать МРТ сердца для оценки риска наджелудочковых аритмий.

В наших группах оказалось, что с развитием наджелудочковых тахиаритмий связан объем левого предсердия. Геометрические размеры и объем левого предсердия являются одним из существенных предикторов предсердных нарушений ритма и в частности наиболее опасных тахиартимий [14], хотя рядом ведущих аритмологов этот подход не поддерживается [6,11]. Поскольку при ЭКГ-синхронизированной МРТ сердца количественный расчет объема левого предсердия относительно нетруден, а представленные здесь данные достоверно доказывают взаимосвязь его с развитием тахиформ предсердных аритмий, целесообразно предлагать оценивать объем левого предсердия во всех случаях проведения МРТ-исследования сердца у больных в постинфарктном периоде.

Абсолютным преимуществом МРТ перед другими методами исследования сердца является возможность с высоким, субмиллиметровым и миллиметровым, пространственным разрешением выявлять очаги повреждения миокарда с помощью парамагнитного контрастирования [9] и визуализации тканевого накопле-

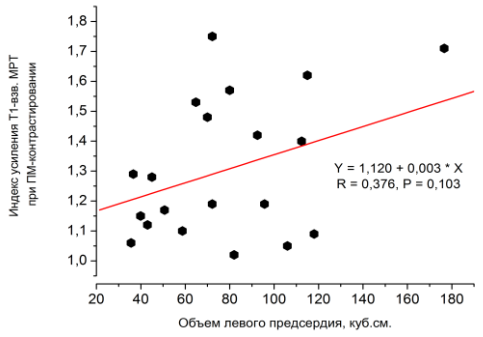

Рис. 2,а.

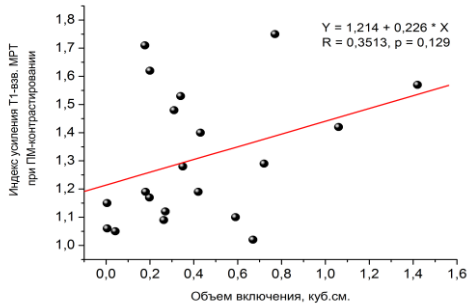

Рис. 2,б.

Рис. 2. Взаимоотношения показателей объема левого предсердия (а) и объема очагового включения парамагнетика в наиболее интенсивном очаге в левом предсердии (б) у обследованных пациентов. Очевидно отсутствие взаимозависимости этих показателей.

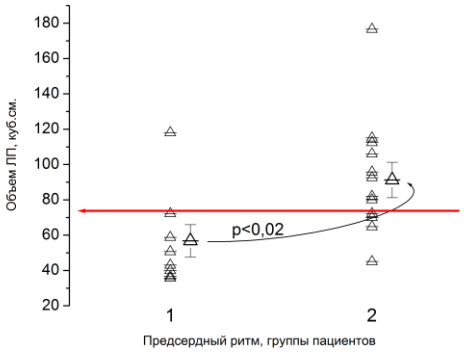

Рис. 3.

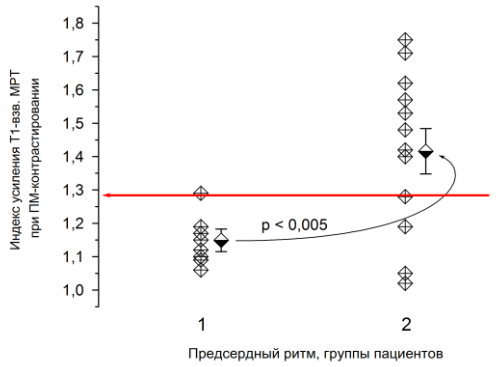

Рис. 4.

Рис. 3. Величины объема левого предсердия в группах с синусовым ритмом (1) и наджелудочковыми тахиаритмиями (2). Представлены как распределения индивидуальных значений, так и среднегрупповые величины (справа). Горизонтальной линией со стрелкой отмечена величина объема левого предсердия в 75 мл, выше которой располагались лишь случаи пациентов с наджелудочковыми тахиаритмиями.

Рис. 4. Показатели индекса усиления Т1-ВИ МРТ в группах с синусовым ритмом (1) и наджелудочковыми тахиаритмиями (2). Представлены распределения индивидуальных значений и (справа от них) среднегрупповые величины. Горизонтальной линией со стрелкой отмечена величина ИУ = 1,27, выше которой располагались лишь случаи пациентов с наджелудочковыми тхиаритмиями.

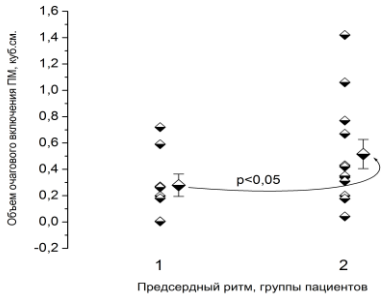

Рис. 5,а.

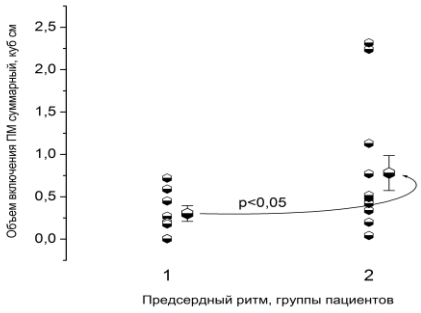

Рис. 5,б.

Рис. 5. Показатели объема включения парамагнетика в наиболее интенсивном очаге (а) и в целом по предсердию (б) в группах с синусовым ритмом (1) и наджелудочковыми тахиаритмиями (2). Представлены распределения индивидуальных значений, и (справа от них) среднегрупповые величины.

ния контраста либо в Т1-взвешенном спин-эхо режиме, либо с помощью дополнительного использования протоколов с инверсией и адаптивным подбором времени инверсии (минимизацией интенсивности изображения здорового миокарда и максимумом поврежденного). Последний метод наиболее эффективен в исследованиях поражения миокарда желудочков [5], но не предсердий. По нашему опыту, представленному здесь, Т1-взвешенное спин-эхо исследование является вполне информативным в оценке визуальной картины предсердного накопления парамагнетика (Рис. 1) и его интенсивности. При этом объем и интенсивность включения достоверно выше у пациентов с тахиаритмиями, а сочетание признаков расширения предсердия более 75 см3, показателя ИУ более 1,27, а также множественный характер очагов включения прямо указывали на неизбежность развития наджелудочковых тахиаритмий.

Мы сознаем, что необходима детализация представленных данных в аспекте прямого анатомического сопоставления результатов электрофизиологического и МР-томографического исследования, поскольку у наших пациентов они топически не совпадали. Однако для корректности такого исследования необходимы соответствующие программные средства сочетанного анализа и сопоставления изображений, которые еще предстоит создать. Кроме того, необходимо сравнение контрастированной МРТ у пациентов с наджелудочковыми тахиаритмиями ишемического и некоронарогенного генеза.

Однако уже представленные данные свидетельствуют, что МР-томографическое исследование сердца с парамагнитным контрастированием миокарда предсердий является существенным дополнительным методом исследования при наджелудочковых нарушениях ритма и позволяет предполагать их проявление у пациентов с перенесенным острым инфарктом миокарда. Дальнейшее многоцентровое накопление результатов использования контрастированной МРТ у пациентов с наджелудочковыми тахиаритмиями вероятно лишь усилит диагностическое значение МРТ сердца у таких пациентов.

Список литературы:

1. *Стукалова О.В., Власова Э.Е., Тарасова Л.В., Терновой С.К. Магнитно-резонансная томография сердца у больных постинфарктным кардиосклерозом перед операцией хирургической реваскуляризации миокарда.// Регионарное кровообращение и микроциркуляция.- 2013.- Т.12.- №1.- С.36-41.*

2. *Терновой С.К., Синицын В.Е. Лучевая диагностика сердечно-сосудистой патологии : новые горизонты.// Вестник РАМН.- 2003.- №12.- С. 65-68.*

3. *Kato R., Lickfett L., Meininger G. et al. Pulmonary vein anatomy in patients undergoing catheter ablation of atrial fibrillation: lessons learned by use of magnetic resonanceimaging // Circulation.- 2003.- V.107.- P.2004-2010.*

4. *Бокерия Л.А., Филатов А.Г., Ковалев А.С. Сравнительный анализ эффективности расширенной радиочастотной аблации зон функционального субстрата при различных формах фибрилляции предсердий.//Анналы аритмологии.- 2013.- Т.10.- №2.- С.111-120.*

5. *Стукалова О.В., Синицын В.Е., Терновой С.К. Оценка миокарда у больных ИБС с помощью контрастной МРТ.// Медицинская визуализация.- 2004.- № 5.- С.18-24.*

6. *Баталов Р.Е., Антонченко И.В. Патофизиологические предпосылки катетерного лечения фибрилляции предсердий.// Вестник аритмологии.- 2010.- № 60,.- С.70-74.*

7. *McGann C.J., Kholmovski E.G., Oakes R.S., et al. New magnetic resonance imaging-based method for defining the extend of left atrial wall injury after the ablation of atrial fibrillation.// J.Am.Coll.Cardiol.- 2008.- V.52.- P.1263–1271.*

8. *Nordbeck P., Hiller K.H., Fidler F. et al. Feasibility of contrast-enhanced and nonenhanced MRI for intraprocedural and post-procedural lesion visualization in interventional electrophysiology: animal studies and early delineation of isthmus ablation lesions in patients with typical atrial flutter.// Circ. Cardiovasc.Imaging. - 2011.- V.4.- №3.- P,282-294.*

9. *Усов В.Ю., Богунецкий А.А. Оценка жизнеспособности ишемически поврежденного миокарда: возможности магнитно-резонансной и эмиссионной томографии.// Бюлл. Сибирской медицины.- 2013.- Т.12.- №6.- С.154-166.*

10. *Grothoff M., Piorkowski C., Eitel C. et al. MR imaging - guided electrophysiological ablation studies in humans with passive catheter tracking: initial results.// Radiology.- 2014.- V.271.- №3.- P.695-702.*

11. *Алеев В.Р., Антонченко И.В. Особенности электрофизиологических процессов у пациентов с пароксизмальной и хронической формами фибрилляции предсердий.// Вестник аритмологии.- 2003.- № 34.- С. 38-43.*

12. *Антонченко И.В., Татарский Б.А., Попов С.В. Лечение пароксизмальных форм фибрилляции предсердий.// Вестник аритмологии.- 2009.- № 53.- С. 3-10.*

13. *Артеменко С.Н., Романов А.Б., Туров А.Н и соав. Сравнительная оценка радиочастотной остиальной, антральной изоляции устьев легочных вен и аблации ганглионарных сплетений у пациентов с фибрилляцией предсердий.// Вестник аритмологии.- 2012.- № 68.- С.14-20.*

14. *Lee Y.S., Hyun D.W., Jung B.C. et al. Left atrial volume index as a predictor for occurrence of atrial fibrillation after ablation of typical atrial flutter.// J.Cardiol.- 2010.- V.56.- №3.- P.348-353.*

ОРИГИНАЛЬНАЯ СТАТЬЯ

ЗНАЧЕНИЕ НЕПАРНОЙ ВЕНЫ ПРИ ОЦЕНКЕ ПОРТО-ПЕЧЕНОЧНОГО КРОВОТОКА С ПОМОЩЬЮ МСКТ-АНГИОГРАФИИ

Петросян И.В., Жестовская С.И., Карлова Е.А., Тюменцева Н.В.

ИПО Красноярский Государственный медицинский университет им. проф. В.Ф. Войно-Ясенецкого. Кафедра лучевой диагностики. г. Красноярск, Россия

Для определения прогностических возможностей оценки состояния непарной вены в определении риска развития варикоза вен пищевода и кровотечения из них при портальной гипертензии различного генеза были проведены МСКТ-ангиографические измерения размеров непарной вены у 10 пациентов с различными формами печёночной патологии без признаков портальной гипертензии. Исследования показали, что диаметр непарной вены менее 12 мм может быть показателем отсутствия портальной гипертензии.

Ключевые слова: заболевания печени, порто-печеночный кровоток, непарная вена, МСКТ-ангиография.

THE MEANING OF AZYGOS VEIN IN ASSESSING PORTOHEPATIC BLOOD FLOW USING MSCT-ANGIOGRAPHY

Petrosyan I.V., Zhestovskaya S.I., Karlova E.A., Tyumentseva N.V.

IPO of Krasnoyarsk State Medical University of prof. V.F. Voino-Yasenetsky . Department of Radiology. Krasnoyarsk, Russia

To determine the predictive capability assessment of the azygos vein in evaluating the risk of developing esophageal varicose veins and bleeding from them within portal hypertension of various origins we performed MSCT-angiographymeasurement of the size of the azygos vein in 10 patients with various forms of liver disease without evidence of portal hypertension. Studies have shown that the diameter of the azygos vein less than 12 mm may be indicative ofthe absence of portal hypertension.

Keywords: liver disease, portohepatic flow, azygos vein, MSCT-angiography.

Варикозно расширенные вены пищевода (ВРВП) представляют собой коллатерали, которые связывают портальное венозное и системное венозное кровообращение. Они формируются как следствие развития портальной гипертензии, в основном, в подслизистой оболочке нижней части пищевода. Разрыв и кровотечение из ВРВП представляет собой главное осложнение портальной гипертензии и связано с высоким уровнем смертности. ВРВП являются причиной 10 - 30% случаев кровотечения из верхних отделов желудочно-кишечного тракта [Пациора М.Д., Цаканиди К.Н., Ерамишанцев А.К., 1971, Кошевой А.П., 2009]. Кровотечения из варикозно расширенных вен (ВРВ) пищевода и желудка возникают у 80% больных с портальной гипертензией (ПГ). От 50 до 70% больных циррозом пече¬ни имеют варикозное расширение вен пищевода и желудка, которое в течение 10 - 12 лет развивается у 90% из них. У 1/3 пациентов наблюдается один или более эпи¬зодов кровотечения вследствие разрыва ва¬рикозных вен, что является серьёзным ос¬ложнением портальной гипертензии и одной из причин смерти больных циррозом печени [Саливончик Н.Н., 2014, Турмаханов С.Т., 2002]. Драматичные исходы при первой геморрагии достигают 60% [Nevens F., Broeckaert L., Rutgeerts P. et al., 1995]. Частота эзофагогастродуоденальных кровотечений, в том числе обусловленных ПГ, неуклонно растет [Джамбулатов А.Р., 1984; Каримов Ш.И. и соавт., 1991].

Исследование венозной системы пищевода у больных циррозом печени и портальной гипертензией позволило установить 3 пути оттока крови из ВРВ нижнего подслизистого сплетения (Гамидов А.Б., 2008): 1 - в подслизистые вены желудка и через коронарную и короткие вены желудка в портальную систему; 2 -

Таблица №1. Результаты МСКТ-ангиографии непарной вены.

№	Пол	Возраст (лет)	Диагноз	Диаметр непарной вены
1	жен	58	Фокально-нодулярная гиперплазия печени	5,9 мм
2	жен	36	Хронический панкреатит	6,0 мм
3	жен	64	Гемангиома	6,8 мм
4	жен	45	Эхинококк	6,3 мм
5	жен	50	Хронический панкреатит	6,3 мм
6	муж	62	Киста печени	6,6 мм
7	муж	50	Гепатомегалия	6,0 мм
8	муж	41	Жировой гепатоз	6,1 мм
9	муж	35	Гепатомегалия	6,3 мм
10	муж	47	Гепатомегалия	6,8 мм

в вены верхнего подслизистого пищеводного сплетения и через перфорантные вены и вены щитовидной железы в систему верхней полой вены; 3 - через перфорантные вены в параэзофагеальное сплетение и через непарную и полунепарную вены в верхнюю полую вену.

Диагноз варикозного расширения вен пищевода ставят при помощи фиброэзофагоскопии, при которой устанавливают причины кровотечения, наличие или отсутствие внепищеводных факторов, определяют степень дилатации вен и состояние их стенок, прогнозируют разрыв очередной вены. Однако такое исследование нередко бывает трудно провести из-за невозможности эффективного проведения эзофагоскопии.

Определённые сведения о характере варикозного расширения вен пищевода можно получить при рентгенографии пищевода с контрастированием. Однако существует категория больных, которым проведение рентгенологического и эндоскопического методов исследования нежелательно из-за ионизирующего воздействия одного и чрезмерной обременительности другого. К этой категории пациентов можно отнести беременных женщин, детей, больных старческого возраста, имеющих тяжёлую сердечно-сосудистую и лёгочную патологию.

Все более широкое применение в клинической практике эхографии для диагностики многих заболеваний и патологических состояний полых органов (Р. Я. Абдуллаев, О.Ю. Атьков, 1993, В. В. Митьков, 1998, G. Tomooka, 1987, S. Liesbeth, 1991), а также распространение в последние годы нового поколения ультразвуковых приборов с высокой разрешающей способностью позволило Атабековой Л.А. (2002) предположить целесообразность применения эхографии в диагностике заболеваний дистальной трети пищевода. Она доказала, что эхография является информативным методом диагностики ВРВП, по диагностической эффективности метод сопоставим с рентгеновским. В сравнении с рентгенологическим методом исследования показатели диагностической эффективности трансабдоминальной эхографии составили: чувствительность - 72,0% , специфичность - 79,0%, предсказуемость положительного результата - 88,0%, предсказуемость отрицательного результата - 65,3%, диагностическая точность - 74, 8%.

В то же время визуальная оценка изменений в пищеводе и желудке не всегда позволяет осуществить прогноз с высокой точностью, поэтому выявление новых объективных критериев риска геморрагии является крайне важным.

Высокая степень риска развития кровотечения из варикозных вен пищевода определяет важность его прогнозирования. Такая задача ставилась многими исследователями. Так, А.П. Кошевым (2009) были предложены следующие критерии угрозы кровотечения, выявляемые при сонографической оценке варикозных вен: истончение стенки вены пищевода и слизистого слоя над ней менее 0,7 мм – это высокая (менее 0,5 мм) и умеренная (0,5 - 0,69 мм) степень риска; расширение вен желудка 4 мм и более; недостаточность кардии, выявляемая при ЭГДС и эзофагеальной манометрии; показатель градиента микроциркуляции (М) слизистой оболочки над расширенными венами 0,5 и более. Наличие таких признаков угрозы требует неотложного проведения лечебного пособия.

На данный момент отдельные звенья патогенеза кровотечения у больных с декомпенсированным циррозом печени недостаточно освещены и носят отрывочный характер. В частности, не изучена роль непарной и полунепарной вен в формировании варикозного расширения вен пищевода и желудка, в возникновении кровотечений из них при портальной гипертензии.

Работ, посвящённых КТ и УЗ-визуализации непарной и полунепарной вен в разные стадии развития портальной гипертензии, нет. Отсутствие посвящённых этим вопросам работ явилось основанием к проведению данного исследования.

Цель исследования.

Определить прогностические возможности исследования состояния непарной вены в опре-

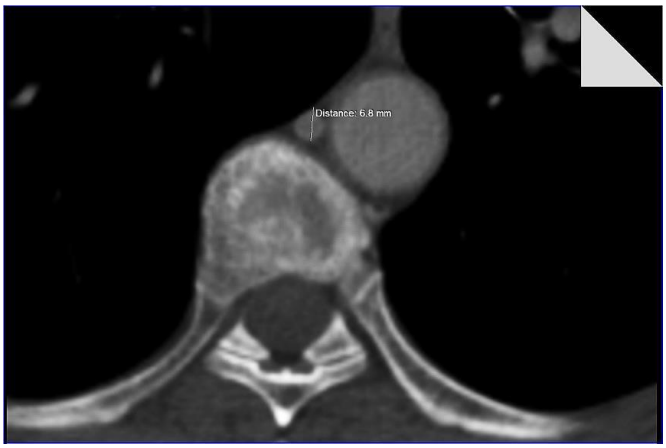

Рис. 1.

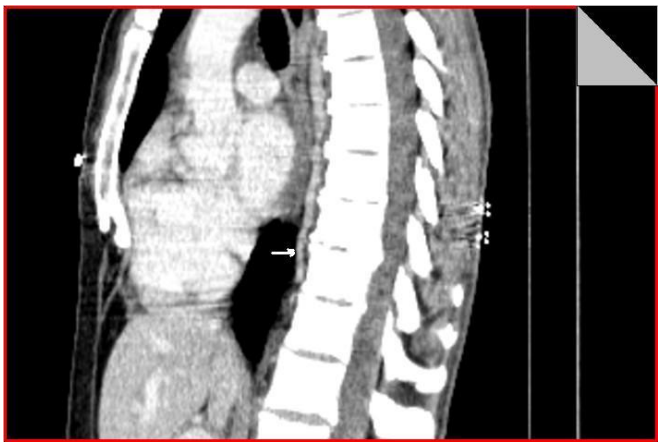

Рис. 2.

Рис. 1. МСКТ-ангиография, аксиальная плоскость.

Визуализация непарной вены. Размер непарной вены на уровне Th9 – Th10 до 6,8 мм в диаметре.

Рис. 2. МСКТ-ангиография, сагиттальная плоскость.

Визуализация непарной вены.

делении риска развития варикоза вен пищевода и кровотечения из них при различных заболеваниях печени, осложнённых или не осложнённых портальной гипертензией.

Материалы и методы.

Исследованию подвергались пациенты обоих полов в возрасте от 40 до 70 лет, находящиеся на лечении в гастроэнтерологическом отделении Красноярской краевой клинической больницы и не имеющие симптомов портальной гипертензии. Всем больным проводилась МСКТ-ангиография сосудов порто-кавальной системы. Контрастное усиление проводилось при помощи препарата «Сканлюкс»-300 мг/мл. Оценка диаметра непарной вены в месте слияния её с полунепарной проводилась в венозную фазу исследования.

Результаты исследования.

На данном этапе нашей работы мы ограничились изучением размеров непарной вены лишь у тех 10 пациентов, у которых отсутствовали признаки портальной гипертензии. Результаты измерений представлены в таблице №1.

Диаметр непарной вены в месте слияния с полунепарной веной (на уровне Th9 - Th10) в норме колеблется от 5 до 10 мм [Абдуллаев Р.Я. и др., 1993]. Эти данные были подтверждены нами при МСКТ-ангиографии, проведённой у 10 пациентов без наличия симптомов портальной гипертензии. Так, у обследованных нами пациентов минимальное значение диаметра непарной вены оказалось равным 5,9 мм (больная с фокально-нодулярной гиперплазией печени), максимальный размер составил 6,8 мм у пациентки с гемангиомой.

Результаты исследования показали, что у лиц с отсутствием симптомов портальной гипертензии диаметр непарной вены не превышает 6,8 мм (Рис. 1, Рис. 2), причём каких-либо принципиальных различий этого показателя между мужчинами и женщинами мы не обнаружили. Возраст пациентов тоже не влияет на диаметр этого сосуда.

Обсуждение результатов.

Считается, что при затруднении оттока крови по нижней, верхней полой или воротной вене непарная вена увеличивается в диаметре в 1,5 - 2 раза [Гамидов А.Б., 2008]. Изучение размеров этого сосуда у пациентов, не страдающих портальной гипертензией, показало, что он не выходит за пределы возрастной нормы. Поэтому можно полагать, что риск варикоза вен пищевода и возможного кровотечения из этих сосудов при диаметре непарной вены, не превышающем 10 мм, минимален. МСКТ-ангиография непарной вены может помочь в решении вопросов о риске развития варикоза вен пищевода.

Список литературы:

1. *Абдуллаев Р.Я., Атьков О.Ю., Соболь Ю.С. Атлас ультразвуковой диагностики.- М., Медицина, 1993. 35с.*

2. *Атабекова Л. А. Трансабдоминальная ультразвуковая диагностика заболеваний дистальной трети пищевода. Автореферат дисс. канд. мед.наук Москва – 2002*

3. *Гамидов А. Б. Роль непарной вены в патогенезе кровотечения из варикозных вен пищевода и желудка у больных с декомпенсированным циррозом печени:дисс. ... канд.Мед.Наук, Москва, 2008.*

4. *Джамбулатов А.С. О тактике при гастроэзофагеальных*

кровотечениях, обусловленных портальной гипертензией. // Хирургия портальной гипертензии (ошибки и опасности). М., 1984. - С. 57-58.

5. *Каримов Ш.И., Ким В.Ф., Ахтаев А.Р. Эндоваскулярная коррекция нарушений воротно-печеночного кровообращения у больных циррозом печени. // Актуальные вопросы организации помощи больным портальной гипертензией. Алма-Ата, 1991. - С. 107-110.*

6. *Кошевой А.П. Совершенствование диагностики и тактики лечения больных с кровотечениями из варикозно расширенных вен пищевода и желудка. Автореферат диссертациидокт. мед. Наук, Москва – 2009*

7. *Митьков В.В. Руководство по ультразвуковой диагностике в 4-х томах. -М, Видар, 1998.*

8. *Пациора М.Д., Цацаниди К.Н., Ерамишанцев А.К. Кровотечения из варикозных вен пищевода и желудка. М., 1971. - 100с.*

9. *Силивончик Н.Н. Осложнения цирроза печени: возможности медикаментозной терапии варикозных кровотечений // «Медицинские новости» №9, 2014*

10. *Турмаханов С.Т. Роль непарной вены в патогенезе варикозного расширения вен пищевода и желудка и кровотечений из них при портальной гипертензии. Диссдок. Мед. Наук, 2002*

11. *Lesbeth S., Sybraidij L.S., Orth O.O. //TransabdominalUntrasound of the Stomach: a Pictoral Essay European Radiology.- 1991.- Vol. 13.- P. 81-87.*

12. *Nevens F., Broeckaert L., Rutgeerts P. et al. // Hepato–Gastroenterology. – 1995. – V. 42. – P. 979–984.*

13. *Tomooka G., Koga T., Shimoda Y. et al. //The Ultrasound Demonstration of Acute Multiple Ulcers in a Child// Brit. J. Radiol.-1987.- Vol. 60.- P.290-292.*

14. *G Stiegman, 1986, T. Hashisut et al, 1995.*

ОРИГИНАЛЬНАЯ СТАТЬЯ

РАЗРАБОТКА НОВЫХ ТЕХНОЛОГИЙ ЭНДОВАСКУЛЯРНОЙ ДИАГНОСТИКИ ИБС АМБУЛАТОРНО

Матчин Ю.Г., Данилушкин Ю.В.

ФГБУ «Российский кардиологический научно-производственный комплекс» Минздрава РФ. Лаборатория рентгеноэндоваскулярных методов диагностики и лечения в амбулаторных условиях научно-консультативного отдела.
г. Москва, Россия

В исследование было включено 1690 больных. Оценивались безопасность и эффективность 2 стратегий диагностики: амбулаторная КАГ с выпиской домой в день исследования (776 больных); диагностическая КАГ больным, проходящим стационарное лечение в городских кардиологических стационарах, не имеющих лаборатории ангиографии с обратным переводом в направившее учреждение через несколько часов после процедуры (914 больных).
Процедуру удалось успешно завершить во всех случаях амбулаторной КАГ (100%), серьезных сердечных осложнений не наблюдалось, общая частота осложнений со стороны места пункции была очень низкой (0,7%) и без клинических последствий. Средняя продолжительность постельного режима после исследования составила 1,5 ± 0,8 ч, общая продолжительность пребывания в РКНПК для проведения исследования составила 3,9±1,2 ч. Частота незапланированной госпитализации составила 1,4%.

Ключевые слова: ИБС, амбулаторная коронарная ангиография, ТБКА с ранней выпиской из стационара, лучевой артериальный доступ, локтевой артериальный доступ, замещающие стационар технологии в кардиологии.

DEVELOPMENT OF NEW TECHNOLOGIES IN ENDOVASCULAR DIAGNOSTICS OF ISCHEMIC HEART DISEASE IN OUTPATIENT SETTINGS

Matchin Yu.G., Danilushkin Yu.V.

Cardiology Research Center of Russian Federation. Catheterization laboratory.
Moscow, Russia

Our research included 1690 patients. Safety and efficiency of 2 diagnostic strategies were assessed: outpatient coronary angiography with patients being discharged at the same day of the procedure (776 patients); diagnostic coronary angiography in patients receiving treatment in inpatient settings from other cardiologic units that had no catheterization laboratory with subsequent transfer back after few hours of the procedure (914 patients).

Interventions were successfully completed in all cases of outpatient coronary angiography (100%), no serious cardiac complications were seen, overall frequency of complications at the site of the puncture was extremely low (0,7%) and had no clinical consequences. Mean duration of bed rest after the procedure was 1,5 ± 0,8 hours, mean duration of stay at cardiology research center was 3,9 ± 1,2 hours. Frequency of unplanned hospitalization was 1,4%.

Keywords: IHD, outpatient coronary angiography, PCI with early patient discharge, radial arterial approach, ulnar arterial approach, inpatient replacing techniques in cardiology.

Сердечно-сосудистые заболевания занимают в России первое место среди причин смерти [1]. В связи с этим в последние годы борьбе с сердечно-сосудистыми заболеваниями отводится важное место. Для лечения ишемической болезни сердца (ИБС), помимо медикаментозной терапии, широко используются высокотехнологичные методы, среди которых наиболее распространенными и эффективными являются рентгеноэндоваскулярные [2,3].

В последнее время в ведущих странах Ев-

Таблица №1. Клиническая характеристика больных, которым проводилась амбулаторная КАГ, n=1690.

	n	%
Средний возраст, лет	56,3±5,4	
Мужчины	1284	76
И давностью менее 1 месяца	97	5,7
НС	81	4,7
ПИКС	321	19
ФВ <55%	67	4
Артериальная гипертония	743	44
Сахарный диабет 2 типа	185	11
ГЛП	1200	71
Курение	692	41

ропы, например, Германии, в год на 1 миллион населения выполняется 8632 коронарных ангиографий (КАГ), из них 3017 заканчивается проведением стентирования [4]. В России эти показатели во много раз ниже, так, в 2008 году на 1 миллион населения проведено 803 КАГ и 251 эндоваскулярное вмешательство на коронарных артериях [5].Основные причины такого отставания от развитых европейских государств следующие: отсутствие современных рентгенэндоваскулярных установок в большинстве лечебных учреждений, имеющих кардиологические отделения и блоки интенсивной терапии (следствием чего являются длинные листы ожидания на госпитализацию в специализированные учреждения, проводящие эндоваскулярную диагностику и лечение); недостаточное число специалистов по эндоваскулярным методам лечения, владеющих современными методиками; недостаточно эффективное использование имеющегося в стране рентгенэндоваскулярного оборудования и специализированных коек.

В последнее время, благодаря усовершенствованию катетерных технологий и разработке новых алгоритмов подготовки и ведения пациентов, стало возможным значительно сократить продолжительность госпитализации больных в специализированных отделениях для проведения диагностических и лечебных рентгенэндоваскулярных процедур. Это возможно за счёт введения в клиническую практику методики проведения рентгенэндоваскулярных вмешательств через лучевой или локтевой артериальные доступы. Очень важным преимуществом лучевого и локтевого доступов является отсутствие необходимости в постельном режиме как после диагностических, так и после лечебных эндоваскулярных вмешательств, а также безопасная быстрая активизация больного [6,7].

Мировой опыт проведения амбулаторных вмешательств у тщательно отобранных больных показал безопасность такого подхода [8-10]. Однако в настоящее время не изучена безопасность и эффективность амбулаторного проведения КАГ у различных категорий больных, не разработаны алгоритмы и схемы ведения этих пациентов после окончания исследования.

Целью нашего исследования было определение безопасности и клинической эффективности проведения КАГ амбулаторно.

В исследование было включено 1690 больных. Оценивались безопасность и эффективность 2 стратегий диагностики: амбулатор-

Приложение №1. Перечень необходимых исследований для проведения эндоваскулярных диагностических и лечебных вмешательств амбулаторно и при краткосрочной госпитализации:

1.ЭКГ (12 отведений).
2.Эхокардиография.
3.Тест с дозированный физической нагрузкой, выявивший ишемию миокарда (тредмил-тест, стресс-ЭхоКГ).
4.Биохимический анализ крови с обязательным указанием уровня мочевины и креатинина), общий анализ крови, коагулограмма, общий анализ мочи.
5.Кровь на RW, ВИЧ, HBsAg, HCVAg (сроком не более 3 недель).
6. Группа крови, резус фактор.
7. Дуплексное сканирование артерий плечевого пояса и верхних конечностей.
8. Рентгенологическое исследование легких и сердца.
9. Фиброгастродуоденоскопия*.

Примечания: *- выполняется только при подготовке больных для проведения ТБКА со стентированием.

ная КАГ с выпиской домой в день исследования (776 больных) и диагностическая КАГ больным, проходящим стационарное лечение в городских кардиологических стационарах, не имеющих лаборатории ангиографии с обратным переводом в направившее учреждение через несколько часов после процедуры (914 больных).

Все больные поступали в дневной стационар лаборатории рентгенэндоваскулярных методов диагностики и лечения в амбулаторных условиях РКНПК утром в день проведения вмешательства.

Все стандартные исследования и анализы крови, необходимые для проведения диагностического или лечебного вмешательства, а также насыщение плавиксом выполнялись амбулаторно или в направившем стационаре (Приложение №1). Предварительная консультация медицинской выписки кардиологом лаборатории проводилась при необходимости за 1-2 дня до поступления в лабораторию.

Клиническая характеристика больных представлена в таблице №1. Средний возраст пациентов был 56□3 года, 1284 (76%) пациента были мужчинами, 743 (44%) пациента страдали артериальной гипертонией, 185 (11%) - сахарным диабетом. У 321 (19%) больного в анамнезе был инфаркт миокарда, у 17 (23%) при поступлении была клиника нестабильной стенокардии.

Всем больным перед исследованием на базе направивших учреждений проводилось стандартное обследование, включавшее ЭКГ, пробы с дозированной физической нагрузкой или холтеровское мониторирование ЭКГ, ЭхоКГ, клиническое и биохимическое исследования крови (Приложение №1). Ультразвуковое исследование артерий доступа (лучевых, локтевых, подключичных сегментов с обеих сторон) проводилось в лаборатории рентгенэндоваскулярных методов диагностики и лечения в амбулаторных условиях НДО РКНПК.

Основными показаниями к проведению КАГ были наличие положительного результата при проведении пробы с дозированной физической нагрузкой и наличие болей в грудной клетке по типу типичной или вероятной стенокардии стабильного течения. У больных с острым инфарктом миокарда КАГ проводилась в среднем через 2 недели на 15-21 день при наличии ранней постинфарктной стенокардии или объективных признаков ишемии миокарда во время пробы с дозированной физической нагрузкой или холтеровского мониторирования ЭКГ. У больных с нестабильной стенокардией исследование проводилось 10-14 дней после стабилизации состояния медикаментозными средствами.

Противопоказаниями к проведению КАГ в амбулаторных условиях служили: острая стадия инфаркта миокарда сроком менее 2 недель; нестабильная стенокардия, неподдающаяся коррекции медикаментозными средствами; некомпенсированная недостаточность кровообращения с застойными явлениями в легких; фракция выброса менее 35%; сложные нарушения ритма сердца с выраженными нарушениями гемодинамики, а также другие состояния, потенциально повышающие риск проведения исследования (Приложение №2).

Всем больным для оценки степени развития коллатерального кровообращения между лучевой и локтевой артериями проводилась проба Аллена [16] на обеих руках. Утром в день исследования больной осматривался лечащим врачом, проводилась съемка ЭКГ, в левую руку устанавливался катетер для внутривенных вливаний.

КАГ проводилась лучевым или локтевым артериальными доступами. Исследования выполнялись специальными наборами для пункции лучевой артерии диаметром 5F или 6F. Местная анестезия проводилась инсулиновыми шприцами с использованием 1-3 мл 1% раствора лидокаина. После пункции и катетеризации лучевой артерии в нее устанавливался интродъюсер длиною 23-25 см. В интродъюсер для

Таблица №2. Сердечные осложнения при проведении амбулаторной диагностической КАГ, n=1690.

	n	%
Успешное завершение процедуры	1690	100
Смерть	0	0
Инфаркт миокарда без зубца Q	1	0,05
Экстренное хирургическое вмешательство	0	0
Фибрилляция желудочков	4	0,2
ОНМК	0	0

профилактики спазма лучевой артерии внутриартериально медленно вводилась смесь, состоящая из 250 мкг нитроглицерина и 2,5 мг изоптина. Внутривенно вводился гепарин в дозе 5000 ЕД. Стандартно для проведения КАГ левой коронарной артерии использовался левый катетер Джадкинса JL 3,5, для поведения КАГ правой коронарной артерии стандартно использовался правый катетер Джадкинса JR 5. После исследования лучевым доступом гемостаз не проводился, на место пункции накладывалась давящая повязка на 12-14 ч. Ходьба разрешалась сразу после перевода в палату наблюдения.

На второй день утром лечащим врачом проводился клинический осмотр пациента и оценка пульсации лучевой или локтевой артерий.

Всем больным в палате наблюдения проводился контроль клинического состояния, показателей гемодинамики, диуреза, давалось обильное питье.

Критерием успеха являлось полноценное завершение исследования без осложнений с достижением полного гемостаза места пункции и выпиской домой или переводом обратно в направившее учреждение.

Результаты.

Процедура была успешно завершена у

Таблица №3. Периферические осложнения при проведении КАГ в амбулаторных условиях (n=1690).

	n	%
Кровотечения из места пункции	0	0
Гематома диаметром более 5 см	5	0,
Бессимптомная окклюзия артерии доступа (лучевой или локтевой)	7	0,4
Пульсирующая гематома места пункции	0	0
Артериовенозная фистула	0	0
Всего	12	0,7

Приложение №2. Перечень необходимых исследований для проведения эндоваскулярных диагностических и лечебных вмешательств амбулаторно и при краткосрочной госпитализации:

1. Выраженный атеросклероз периферических артерий, использующихся в качестве артерий доступа (плечевая, лучевая, локтевая артерии), малый диаметр лучевой или локтевой артерии.
2. Отрицательная проба Аллена, свидетельствующая о недостаточном развитии коллатерального кровоснабжения кисти (при проведении исследования через лучевой доступ).
3. Болезнь Бюргера, синдром Рейно.
4. Выраженные врожденные или приобретенные коагулопатии.
5. Фракция выброса левого желудочка менее 35%.
6. Недостаточность кровообращения III-IV ФК по классификации NYHA.
7. Сложные нарушения ритма сердца.
8. Неконтролируемая артериальная гипертония (АД более 160/100 мм рт. ст. на фоне медикаментозного лечения).
9. Сахарный диабет 1 типа, декомпенсация сахарного диабета 2 типа.
10. Выраженные хронические обструктивные заболевания легких.
11. Острое или преходящее нарушение мозгового кровообращения давностью менее 1 месяца.
12. Сложные врожденные и приобретенные пороки сердца.
13. Хроническая почечная недостаточность (креатинин >176 мкмоль\л).
14. Другие состояния, повышающие риск проведения КАГ (анемия с Hb ≤100 г\л, лихорадка, активные воспалительные и инфекционные заболевания, нарушение электролитного баланса, дигиталисная интоксикация).
15. Географическая удаленность места жительства больного от клиники (более чем 1 час проезда на автомобиле).
16. Данные неинвазивного тестирования, дающие основания предполагать, что выявленная ишемия может быть связана с высоким риском неблагоприятных исходов (Приложение №1).
17. Возраст старше 75 лет.
18. Выраженное слабоумие или деменция.
19. Нестабильная стенокардия.
20. Косвенные признаки поражения основного ствола левой коронарной артерии по данным неинвазивного обследования.

всех больных. Смертельных исходов, острого нарушения мозгового кровообращения (ОНМК), а также необходимости в экстренном хирургическом лечении не было. У 4 (0,2%) больных катетеризация правой коронарной артерии осложнилась фибрилляцией желудочков, во всех случаях ритм был восстановлен кардиоверсией, после чего исследование было успешно завершено.

1 (0,05%) больной после процедуры перенес инфаркт миокарда без зубца Q. У больного через 16 ч после проведения исследования (12 ч после выписки из РКНПК) возникли ангинозные боли без эффекта от приема нитроглицерина под язык, в связи с чем, он был госпитализирован в блок интенсивного наблюдения РКНПК. По данным диагностической КАГ у больного было двухсосудистое поражение коронарных артерий. На второй день после госпитализации больному была выполнена повторная КАГ (выраженной динамики характера поражения коронарных артерий не выявлено) и стентирование 2-х коронарных артерий (Таблица №2).

Частота осложнений со стороны места пункции также была очень низкой (Таблица №3). У 5 (0,3%) больных наблюдалась гематома в месте пункции, у 7 (0,4%) на второй день после исследования при клиническом осмотре и ультразвуковом исследовании с дуплексным сканированием была диагностирована окклюзия артерии доступа (в 6 случаях лучевая артерия и в 1 случае локтевая артерия). Периферические осложнения не сопровождались выраженными клиническими симптомами и не потребовали проведения специального лечения.

Средняя продолжительность постельного режима после исследования составила 1,5 ±0,8 ч, общая продолжительность пребывания в РКНПК для проведения исследования составила 3,9±1,2 ч. Средняя продолжительность амбулаторного обследования в поликлиническом отделении РКНПК перед КАГ составила 2,4 ± 0,7 дня, среднее число амбулаторных визитов пациентов к врачу РКНПК в период подготовки и обследования составило 2,3±0,8 визита.

Незапланированная госпитализация после проведения амбулаторной КАГ имела место у 24 из 1690 больных, что составило 1,4%. При этом самой частой причиной незапланированной госпитализации явилось обнаружение по ре-

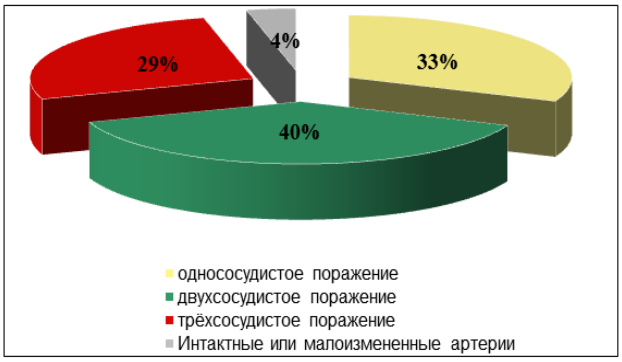

Рис. 1. Диаграмма

Характер поражения коронарных артерий при амбулаторной диагностической КАГ.

зультатам КАГ критического поражения основного ствола левой коронарной артерии ≥70% диаметром (у 22 из 24 (92%) больных).

У 1 (4%) из 24 больных причиной незапланированной госпитализации было возникновение фибрилляции желудочков во время катетеризации правой коронарной артерии (нормальный ритм был успешно восстановлен после проведения кардиоверсии). 1 (4%) из 24 больных был экстренно госпитализирован через 12 ч после выписки из РКНПК в связи с возникновением дома затяжного приступа стенокардии без эффекта от неоднократного приема нитроглицерина (это тот же больной, который перенес ОИМ без зубца Q).

По результатам КАГ у большей части больных (38%) выявлено поражение одной коронарной артерии, у 29% больных - двухсосудистое поражение, у 21% больных – трёхсосудистое поражение коронарных артерий. У 12% больных выявлены интактные или малоизмененные коронарные артерии (Рис. 1).

Заключение.

Полученные в нашей работе результаты свидетельствуют о том, что проведение амбулаторной коронарной ангиографии у больных со стабильным течением ИБС с выпиской домой или переводом в направившее учреждение через несколько часов после процедуры является безопасным и эффективным с низким риском осложнений.

Список литературы:

1. *Данные Росстат, 2011 г.*

2. *Чазов Е.И., Бойцов С.А. Пути снижения сердечно-сосудистой смертности в стране. Кардиологический вестник 2009, том I, №1:5-10.*

3. *Serruys P.W., Morice M.C., Kappetein A.P. et al. Percutaneous coronary intervention versus coronary-artery bypass grafting for severe coronary artery disease. N. Engl. J. Med. 2009;360:961-967.*

4. *Praz L., Cook S., Meier B. et al. Percutaneous coronary interventions in Europe in 2005. EuroIntervention 2008, 3, 442-446.*

5. *Бокерия Л.А., Алекян Б.Г.. Рентгенэндоваскулярная диагностика и лечение заболеваний сердца и сосудов в Российской Федерации– 2010. НЦССХ им. Бакулева РАМН 2011; 7-68.*

6. *Mann J.T., Cubeddu G., Schneider J.E. et al. Right radial access for PTCA: a prospective study demonstrates reduced complications and hospital charges. J. Invas. Cardiol. 1996:8:40-4D.*

7. *Pierfrancesco A., Giusseppe G.L., Biondi-Zoccai et al. Radial versus femoral approach for percutaneous coronary diagnostic and interventional procedures: Systematic overview and metaanalysis of randomized trials. J.Am.Coll. Cardiol. 2004; 44:349-356.*

8. *Frederic S. Resnic. The Case for Outpatient Coronary Intervention: Balancing Charges and Discharges. Circulation 2007;115;2248-2250.*

9. *Heyde G.S., Koch K..T, de Winter R.J. et al. Randomized trial comparing same-day discharge with overnight hospital stay after percutaneous coronary intervention: results of the Elective PCI in Outpatient Study (EPOS). Circulation. 2007;115:2299 – 2306.*

10. *Allen E.V. Thromboangiitis obliterans: Methods of diagnosis of chronic occlusive arterial lesions distal to the wrist with illustrative cases. Am. J. Med. Science 1929; 178-237.*

ОРИГИНАЛЬНАЯ СТАТЬЯ

ИЗМЕРЕНИЕ ФРАКЦИОННОГО РЕЗЕРВА КРОВОТОКА ДЛЯ ВЫБОРА ТАКТИКИ ЛЕЧЕНИЯ ПАЦИЕНТОВ С МНОГОСОСУДИСТЫМ И МНОГОУРОВНЕВЫМ ПОРАЖЕНИЕМ КОРОНАРНОГО РУСЛА

Миронов В.М., Меркулов Е.В., Самко А.Н., Карпов Ю.А.

ФГБУ «Российский кардиологический научно-производственный комплекс» Минздрава РФ.
г. Москва, Россия

Цель.
Оценить роль измерения фракционного резерва кровотока в комплексной диагностике и лечении многососудистого поражения коронарного русла.

Материалы и методы.
162 пациента с ИБС были рандомизированы на 2 группы: ангиографического контроля (82 пациента) и ФРК-контроля (80 пациентов). В дальнейшем каждая из групп была разделена на подгруппы консервативного лечения и чрескожного коронарного вмешательства. В группе ФРК-контроля вмешательство выполнялось при значении ФРК < 0,80.

Результаты.
За время наблюдения умерло 6 больных. Из них сердечная смерть была констатирована в 2 случаях в группе ангиографического контроля: в одном случае причиной смерти был инфаркт миокарда, в другом случае - декомпенсация сердечной недостаточности. Таким образом, смертность от всех причин составила 3,8%, сердечно-сосудистая смертность - 1,3 %. Зарегистрировано 5 случаев ИМ. В одном случае ИМ привел к смерти больного. В группе ангиографического контроля рецидив и прогрессирование клинических проявлений ХИБС были выявлены у 26 больных (32,9%).В группе ФРК-контроля прогрессирование заболевания было выявлено у 14 больных (18,1%). Достоверных различий в подгруппах выполненного вмешательства и консервативного лечения в группе ФРК-контроля получено не было. При анализе первичной конечной точки (смертность от всех причин, сердечно-сосудистая смерть, нефатальный инфаркт миокарда, реваскуляризация миокарда): выживаемость больных без ССО в группе ФРК-контроля была достоверно выше на 7,5%, чем в группе ангиографического контроля, 73 (94,8%) против 69 (87,3%), p=0,04.
При анализе вторичной конечной точки, которая включала в себя ССО и рецидив либо прогрессирование стенокардии напряжения, было выявлено, что выживаемость больных без ССО и стенокардии в группе ФРК-контроля была достоверно выше на 23,5%, чем в группе ангиографического контроля, 62 (80,6%) против 45 (57%), p=0,0005.

Заключение.
Измерение ФРК у больных с многососудистым или многоуровневым поражением дает возможность не только уменьшить затраты на лечение пациента (за счет уменьшения количества устанавливаемых стентов), при сопоставимом времени облучения больного и общем времени вмешательства, но также положительно влияет на прогноз у данной группы пациентов.

Работа выполнена в рамках реализации Гранта Президента РФ по поддержке Ведущей научной школы НШ-5035.2014.7 «Гибридные технологии лучевой медицины в сердечно-сосудистой хирургии и кардиологии».

Ключевые слова: фракционный резерв кровотока, ишемия миокарда, пограничный стеноз коронарной артерии, функционально значимый стеноз, хроническая ишемическая болезнь сердца, стенокардия напряжения.

FFR MEASUREMENT FOR DECISION MAKING IN MULTIVESSEL AND DIFFUSE CORONARY ARTERY DISEASE

Mironov V.M., Merkulov E.V., Samko A.N., Karpov Yu.A.

Russian Cardiology Research Complex. Moscow, Russia

Purpose.

To evaluate the role of fractional flow reserve measurement in the complex diagnosis and treatment of multivessel coronary disease.

Materials and Methods.

62 patients with coronary artery disease were randomized into 2 groups: control angiography (82 patients) and FFR-control (80 patients). Subsequently, each group was divided into deferred and performed PCI subgroups. In FFR-control group PCI was performed if FFR was less than 0,80.

Results.

During the observation period 6 patients died. Of these, cardiac death was pronounced in two cases in angiographic control group: in one case myocardial infarction (MI) caused death, in the other cause of death was exacerbation of chronic heart failure. Thus, all-cause mortality was 3.8%, cardiovascular mortality 1.3%. There were 5 cases of MI. Relapse and progression of clinical symptoms of CAD were detected in 26 patients (32.9%) in angiographic control group. In Perform subgroup under angiographic control renewal or an increment of functional class tended to be more frequent detection (36.8% vs. 29,3%, p = 0,14). Disease progression was seen in 14 patients (18.1%) in FFR-control group. No significant difference between Perform and Defer subgroups of FFR-group has been received. In the analysis of the primary endpoint (all-cause mortality, cardiovascular death, nonfatal myocardial infarction, revascularization): the survival of patients without MACE in the FFR-control group was significantly higher by 7.5% than in the angiography-control group, 73 (94.8%) vs. 69 (87.3%), p = 0.04.

In the analysis of the secondary endpoint, which included the MACE and relapse or progression of angina was found that the survival rate without angina and MACE of patients in FFR-control group was significantly higher by 23.5% than in the angiography-control group, 62 (80 , 6%) versus 45 (57%), p = 0.0005.

Conclusion.

FFR measurement in patients with multivessel disease not only reduces the cost of treatment (reducing the number of stents) with a comparable exposure time and total time of intervention, but also has a positive effect on prognosis in this group of patients.

Keywords: fractional flow reserve, myocardial ischemia, coronary artery, intermediate stenosis, functionally significant stenosis, chronic ischemic heart disease, angina.

Ишемическая болезнь сердца (ИБС) – одно из наиболее распространенных заболеваний сердечно-сосудистой системы во многих экономически развитых странах. В основе ИБС лежит несоответствие между потребностью миокарда в кислороде и уровнем его фактического поступления с коронарным кровотоком [1]. У пациентов с ишемической болезнью сердца присутствие индуцируемой ишемии миокарда является важным фактором риска развития неблагоприятных клинических исходов [2,3,4,5]. Объем и тяжесть ишемии миокарда может использоваться для стратификации риска у пациентов [6].

Чем легче вызывается ишемия миокарда, тем выше риск смерти и инфаркта миокарда. Медикаментозное лечение может облегчить симптомы и улучшить прогноз пациента, уменьшая объем ишемизированного миокарда, тормозить прогрессирование болезни (вторичная профилактика) и помогает предотвратить осложнения, связанные с уже существующими атеросклеротическими бляшками. Однако у пациентов со значительным объемом ишемизированного миокарда реваскуляризация миокарда в большей мере способствует уменьшению ишемии миокарда, чем медикаментозная терапия [5]. Реваскуляризация миокарда полностью купирует ангинозные симптомы у большего числа пациентов [7,8,9,10]. Кроме того, у пациентов с ишемией миокарда несколько исследований показали лучший клинический прогноз

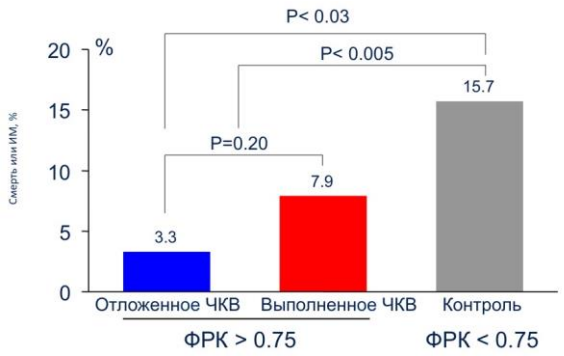

Рис. 1. Диаграмма. Сердечно-сосудистая смертность и частота ИМ через 5 лет наблюдения у пациентов с однососудистым поражением коронарного русла (исследование DEFER, [13]).

реваскуляризации по сравнению с медикаментозной терапией [5,11,12].

Однако у пациентов со стенозами в коронарных артериях, не вызывающими ишемию миокарда, польза от реваскуляризации миокарда не доказана. После 5 лет наблюдения за больными с одиночными, не вызывающими ишемию миокарда стенозами не было показано преимуществ реваскуляризации по сравнению с медикаментозной терапией (Рис.1) [6,13].Более важно то, что пациентам без вызывающих ишемию стенозов не проводилось ЧКВ, и они имели хороший прогноз с очень низким процентом осложнений (менее 1% в год), если они находились на оптимальной медикаментозной терапии.

Согласно действующим рекомендациям по лечению ишемической болезни сердца наличие ишемии миокарда должно играть ключевую роль в процессе принятия решений о коронарной реваскуляризации [14].

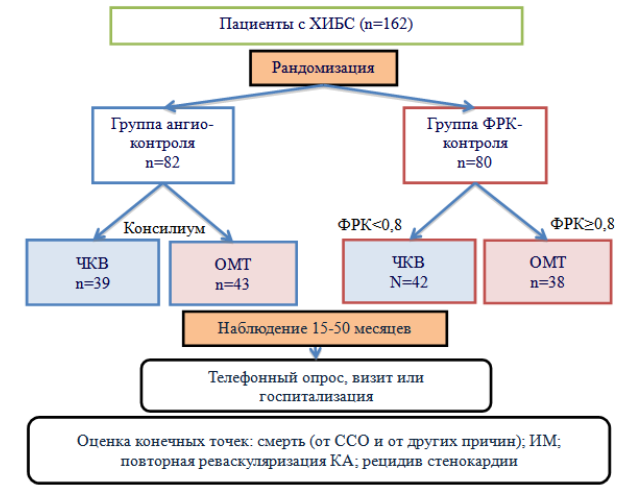

Рис. 2. Дизайн исследования. Группы больных, включенных в исследование.

В повседневной практике возникают сложности в принятии решения о гемодинамической значимости поражения коронарных сосудов у пациентов с «пограничными» стенозами (от 50 до 70%), а также у пациентов с многососудистым поражением коронарного русла. Внутрисосудистые методы исследования, к которым относится измерение фракционного резерва кровотока (ФРК), являются современными методами нерентгеновской диагностики, позволяющими оценить функциональную значимость стенотического поражения, а также проконтролировать оптимальную имплантацию стентов у пациентов с гемодинамически значимым поражением коронарного русла. Фракционный резерв кровотока определяется как градиент между дистальным средним коронарным давлением и средним аортальным давлением, определенный при помощи измерительного проводника на высоте гиперемии. По данным зарубежной литературы применение ФРК может снизить затраты на реваскуляризацию. Несмотря на высокий уровень доказательности целесообразности применения ФРК для определения ишемии, связанной с конкретным стенозом при пограничных поражениях (50-70%) [16,82], в России метод измерения ФРК практически не используется. По данным Л.А. Бокерия и Б.Г. Алекяна в 2013 году измерение ФРК осуществлялось при выполнении 410 (0,5%) ЧКВ, тогда как в 2012 и 2011 гг. эти показатели составляли 225 (0,3%) и 224 (0,4%) соответственно [15]. Отечественные рандомизированные исследования, посвященные влиянию измерения ФРК на тактику лечения, не проводились.

ФРК-контроль против стандартного подхода к выявлению поражений коронарных артерий, нуждающихся в реваскуляризации.

В отделе рентгенэндоваскулярных методов диагностики и лечения ИКК им. А.Л. Мясникова проведено рандомизированное исследование, целью которого являлась оценка роли измерения фракционного резерва кровотока в комплексной диагностике и лечении многососудистого поражения коронарного русла у больных с хронической ИБС, а также его влияние на прогноз. В исследование за период с 2010 по 2012 гг. было включено 162 пациента с хронической ишемической болезнью сердца (ХИБС). Наблюдение за пациентами продолжалось на протяжении всего периода госпитализации и в отдалённом периоде (через 1 год). При этом пациенты вызывались для амбулаторного обследования. Больные были рандомизированы на 2 группы: ангиографического контроля (82 пациента) и ФРК-контроля (80 пациентов) (Рис. 2). Группы больных были сопоставимы по результатам клинического обследования. В большин-

Таблица №1. Сравнительная характеристика результатов ЧКВ в группах ангиографического и ФРК-контроля.

	Ангио-контроль n=82		ФРК-контроль n=80		p
	ЧКВ n=39	ОМТ n=43	ЧКВ n=42	ОМТ n=38	
Среднее количество стентов на пациента в группах стентирования	1,95 (1-4)		1,5 (1-3)		0,04
Время рентгеноскопии во время диагностической КАГ, мин	1,4(0,8-5,8)	1,5 (0,9-5,2)	3,7 (1,2-8,6) *	3, (1,3-6,9)#	0,05
Время вмешательства, мин	45,3 ± 10,1	15,8±4,6	49,9±8.9*	18±5.6#	0,56
Средний объем введенного контрастного вещества, мл	203 ± 86	67±45	191± 74*	75 ± 43#	0,43

стве случаев по данным коронарной ангиографии у больных выявлялось многососудистое и/либо многоуровневое поражение коронарных артерий. В дальнейшем каждая из групп была разделена на подгруппы консервативного лечения и выполненного вмешательства (ЧКВ). В группе ангиографического контроля решение о выполнении вмешательства принималось консилиумом, состоящим из врачей-кардиологов и научных сотрудников клинических отделений и отдела рентгеноэндоваскулярных методов диагностики и лечения. В группе ФРК-контроля вмешательство выполнялось только при функционально значимом поражении, при значении ФРК < 0,80. Средний срок наблюдения составил 2,8 года (15-50 месяц).

По данным коронарной ангиографии (КАГ) у больных, включенных в исследование, был выявлен 441 стеноз более 50%: 212 в группе ангиографического контроля и 229 в группе ФРК-контроля. При этом в группе ангиографического контроля было установлено большее количество стентов, чем в группе ФРК-контроля, 76 (1,95 на больного) и 63 (1,5 на больного), соответственно. Время рентгеноскопии при КАГ было достоверно выше в группе ФРК, в связи с необходимостью проводить проводник с датчиком давления за места стенозов. В тоже время при стентировании в группах сравнения время рентгеноскопии и вмешательства в целом значимо не различалось (Табл. №1). При проведении измерения ФРК у 1 пациента возник пароксизм желудочковой тахикардии после введения папаверина в левую коронарную артерию, купировавшийся самостоятельно в течение 30 секунд.

За время наблюдения скончалось 6 больных. Из них сердечная смерть была констатирована в 2 случаях в группе ангиографического контроля: в одном случае причиной смерти служил инфаркт миокарда, в другом случае - декомпенсация сердечной недостаточности. Остальные случаи смерти имели внесердечные причины (онкологические заболевания). Таким образом, смертность от всех причин составила 3,8%, сердечно-сосудистая смертность - 1,3 %.

За время наблюдения у 5 больных из 162 произошли ИМ. В одном случае ИМ привел к смерти больного. В 2-х случаях проводилась экстренная реваскуляризация инфаркт-связанной артерии. Ещё в двух случаях развития нефатального ИМ реваскуляризация не проводилась в связи с поздними сроками госпитализации.

Помимо выполнения экстренной реваскуляризации у двух больных с ИМ, реваскуляризация при последующем наблюдении была проведена у 6 пациентов в остальных случаях в связи с возобновлением или прогрессированием стенокардии на фоне оптимальной медикамен-

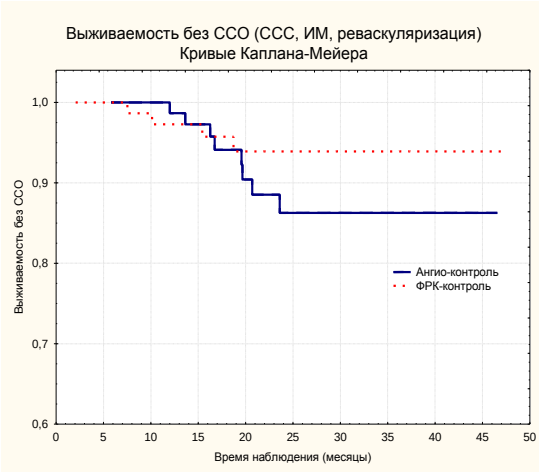

Рис. 3.

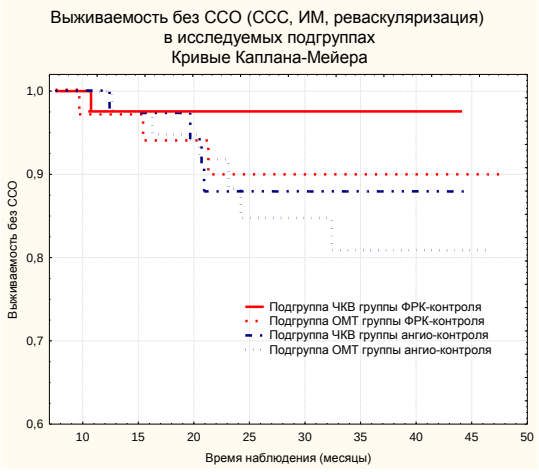

Рис. 4.

Рис. 3. Кривые Каплана-Мейера.

Выживаемость без сердечно-сосудистых осложнений в группах сравнения в отдаленном периоде, p=0,04.

Рис. 4. Кривые Каплана-Мейера.

Выживаемость без сердечно-сосудистых осложнений в подгруппах сравнения в отдаленном периоде, p=0,17.

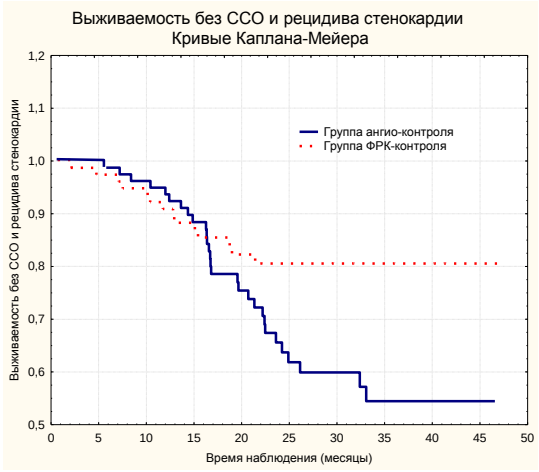

Рис. 5.

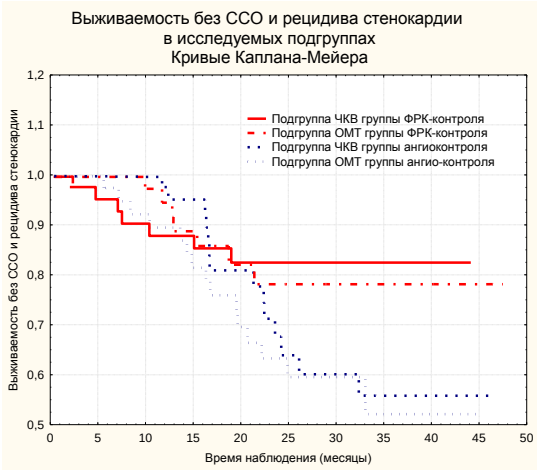

Рис. 6.

Рис. 5. Кривые Каплана-Мейера.

Выживаемость без сердечно-сосудистых осложнений и рецидива стенокардии в группах сравнения в отдаленном периоде.

Рис. 6. Кривые Каплана-Мейера.

Выживаемость без сердечно-сосудистых осложнений и рецидива стенокардии в подгруппах сравнения в отдаленном периоде, p=0,006.

тозной терапии. Чаще всего (в 3-х случаях) реваскуляризация проводилась в группе ФРК, а именно в подгруппе консервативного лечения. Во всех случаях была проведена реваскуляризация целевого сегмента в связи с прогрессией атеросклероза. Значимость стеноза и целесообразность стентирования были подтверждены измерением ФРК.

Рецидив или прогрессирование стенокардии напряжения в общей когорте больных был отмечен в 40 случаях. При этом чаще всего было выявлено либо возобновление приступов, либо увеличение ФК стенокардии. Стенокардии 4 ФК или стенокардии покоя в отдаленном периоде в группах сравнения выявлено не было.

В группе ангиографического контроля рецидив и прогрессирование клинических проявлений ХИБС были выявлены у 26 больных (32,9%), в то время как в группе ФРК-контроля только у 14 больных (18,1%).

В подгруппе выполненного вмешательства группы ангиографического контроля увеличение ФК стенокардии отмечалось чаще по сравнению с подгруппой консервативного лечения - 36,8% и 29,3% соответственно, p=0,014.

Достоверных различий в подгруппах выполненного и отложенного вмешательства в группе ФРК-контроля получено не было (17,1%

против 19,4% соответственно, p=0,89).

Нами была выявлена тенденция к более частому возникновению или прогрессированию стенокардии напряжения в группе ангиографического контроля по сравнению с группой ФРК-контроля, 32,9% и 18,1% соответственно, p=0,06).

В отдаленном периоде нами были оценены две комбинированные конечные точки. Первая комбинированная конечная точка включала ССО: сердечно-сосудистую смерть, нефатальный инфаркт миокарда, нарушение мозгового кровообращения и реваскуляризацию миокарда в отдаленном периоде. Второй комбинированной конечной точкой нашего исследования была частота развития сердечно-сосудистой смерти, нефатального инфаркта миокарда, нарушений мозгового кровообращения и реваскуляризация миокарда в отдаленном периоде, а также рецидив или прогрессирование клиники стенокардии.

При анализе первой комбинированной конечной точки: выживаемость больных без больших сердечно-сосудистых осложнений в группе ФРК-контроля была достоверно выше на 7,5%, чем в группе ангиографического контроля, 73 (94,8%) против 69 (87,3%), p=0,04 (Рис. 3).

При анализе первой комбинированной конечной точки в подгруппах сравнения были получены следующие данные: выживаемость больных без ССО в подгруппах отложенного (91,6%) и выполненного (97,6%) вмешательства при ФРК-контроле была выше, чем в соответствующих подгруппах при ангиографическом контроле (82,3% и 89,4%). Достоверных различий при анализе выживаемости без ССО в подгруппах больных выявить не удалось (p=0,17) (Рис. 4).

При анализе второй комбинированной конечной точки, которая включала в себя ССО и рецидив стенокардии напряжения, было выявлено, что выживаемость больных в группе ФРК-контроля была достоверно выше на 23,4%, чем в группе ангиографического контроля, 62 (80,6%) против 45 (57%), p=0,0005 (Рис. 5).

При анализе второй комбинированной конечной точки в подгруппах сравнения были получены следующие данные: выживаемость больных без ССО и рецидива стенокардии напряжения в подгруппах медикаментозной терапии (77,8%) и выполненного (83%) вмешательств при ФРК-контроле была достоверно выше, чем в соответствующих подгруппах при ангиографическом контроле (56,1% и 57,9%), p=0,0064 (Рис. 6).

Заключение.

Полученные нами результаты говорят о том, что применение дополнительного метода определения функциональной значимости поражений коронарного русла в катетеризационной лаборатории у больных с многососудистым или многоуровневым поражением коронарного русла дает нам возможность уменьшить затраты на лечение пациента за счет уменьшения количества устанавливаемых стентов, при этом не происходит увеличения времени вмешательства, времени рентгеноскопии и количества вводимого контрастного вещества. В группе ФРК-контроля за весь период наблюдения не было зарегистрировано случаев сердечно-сосудистой смерти, инфаркт миокарда развился в одном случае, что в 6 раз реже, чем в группе ангиографического контроля. Реваскуляризация в группе ФРК-контроля проводилась в связи с прогрессией атеросклероза на фоне оптимальной медикаментозной терапии у тех пациентов, которым при включении в исследование был измерен ФРК и его значения были функционально незначимым. По всей видимости, низкая частота реваскуляризации и разница между частотой рецидива стенокардии и частотой реваскуляризации миокарда в отдаленном периоде была обусловлена высокой толерантностью больных к физической нагрузке, а, соответственно, и относительно высоким качеством жизни. В связи с этим, больные не обращались в медицинские учреждения для решения вопроса о реваскуляризации. Применение папаверина в качестве агента, вызывающего гиперемию, показало себя эффективным и безопасным. Количество осложнений, связанных с введением папаверина, составило 1,2%. Единственным осложнением был пароксизм полиморфной желудочковой тахикардии (“пируэт”, torsadedepointes), который самостоятельно купировался в течение 30 секунд.

Список литературы:

1. *Болезни органов кровообращения: Руководство для врачей/ Под ред. Е.И. Чазова. М.: «Медицина», 1997. – с. 239.*

2. *Beller GA, Zaret BL. Contributions of nuclear cardiology to diagnosis and prognosis of patients with coronary artery disease. Circulation. 2000;101:1465-1478.*

3. *Iskander S, Iskandrian AE. Risk assessment using single-photon emission computed tomographic technetium- 99m sestamibi imaging. J Am CollCardiol. 1998;32:57-62.*

4. *Shaw LJ, Iskandrian AE. Prognostic value of gated myocardial perfusion SPECT. J NuclCardiol. 2004;11:171-185.*

5. *Shaw LJ, Berman DS, Maron DJ, Mancini GB, Hayes SW, Hartigan PM, Weintraub WS, O'Rourke RA, Dada M, Spertus JA, Chaitman BR, Friedman J, Slomka P, Heller GV, Germano G, Gosselin G, Berger P, Kostuk WJ, Schwartz RG, Knudtson M, Veledar E, Bates ER, McCallister B, Teo KK, Boden WE; COURAGE Investigators. Optimal medical therapy with or without*

percutaneous coronary intervention to reduce ischaemic burden: results from the Clinical Outcomes Utilizing Revascularization and Aggressive Drug Evaluation (COURAGE) trial nuclear substudy. Circulation. 2008;117:1283-1291.

6. *Hachamovitch R, Berman DS, Shaw LJ, Kiat H, Cohen I, Cabico JA, Friedman J, Diamond GA. Incremental prognostic value of myocardial perfusion single photon emission computed tomography for the prediction of cardiac death: differential stratification for risk of cardiac death and myocardial infarction. Circulation. 1998;97:535-543.*

7. *Комаров А.Л., Илющенко Т.А., Шахматова О.О., Деев А.Д., Самко А.Н., Панченко Е.П. Сравнительная эффективность консервативного и инвазивного лечения больных со стабильной формой ишемической болезни сердца (по результатам пятилетнего проспективного наблюдения). Кардиология. 2012;8:4-14*

8. *Boden WE, O'rourke RA, Teo KK, Hartigan PM, Maron DJ, Kostuk WJ, Knudtson M, Dada M, Casperson P, Harris CL, Chaitman BR, Shaw L, Gosselin G, Nawaz S, Title LM, Gau G, Blaustein AS, Booth DC, Bates ER, Spertus JA, Berman DS, Mancini GB, Weintraub WS; COURAGE Trial Research Group. Optimal medical therapy with or without PCI for stable coronary disease. N Engl J Med. 2007;356:1503-1516.*

9. *Henderson RA, Pocock SJ, Clayton TC, Knight R, Fox KA, Julian DG, Chamberlain DA; Second Randomized Intervention Treatment of Angina (RITA-2) Trial Participants. Seven-year outcome in the RITA-2 trial: coronary angioplasty versus medical therapy. J Am CollCardiol. 2003;42:1161-1170.*

10. *Parisi AF, Folland ED, Hartigan P. A comparison of angioplasty with medical therapy in the treatment of single-vessel coronary artery disease. Veterans Affairs ACME Investigators. N Engl J Med. 1992;326:10-16.*

11. *Davies RF, Goldberg AD, Forman S, Pepine CJ, Knatterud GL, Geller N, Sopko G, Pratt C, Deanfield J, Conti CR. Asymptomatic Cardiac Ischaemia Pilot (ACIP) study two-year follow-up: outcomes of patients randomized to initial strategies of medical therapy versus revascularization. Circulation. 1997;95:2037-2043.*

12. *Erne P, Schoenenberger AW, Burckhardt D, Zuber M, Kiowski W, Buser PT, Dubach P, Resink TJ, Pfisterer M. Effects of percutaneous coronary interventions in silent ischaemia after myocardial infarction: the SWISSI II randomized controlled trial. JAMA. 2007;297:1985-1991.*

13. *Pijls NH, van Schaardenburgh P, Manoharan G et al. Percutaneous coronary intervention of functionally nonsignificant stenosis: 5-year follow-up of the DEFER Study. J Am CollCardiol. 2007;49:2105-2111.*

14. *Wijns W, Kolh P, Danchin N, Di Mario C, Falk V, Folliguet T, Garg S, Huber K, James S, Knuuti J, Lopez- Sendon J, Marco J, Menicanti L, Ostojic M, Piepoli MF, Pirlet C, Pomar JL, Reifart N, Ribichini FL, Schalij MJ, Sergeant P, Serruys PW, Silber S, Sousa Uva M, Taggart D. Guidelines on myocardial revascularization: The Task Force on Myocardial Revascularization of the European Society of Cardiology (ESC) and the European Association for Cardio-Thoracic Surgery (EACTS). Eur Heart J. 2010;31:2501-2555.*

15. *Бокерия Л.А., Алекян Б.Г. Рентгенэндоваскулярная диагностика и лечение заболеваний сердца и сосудов в Российской Федерации – 2013 год. М.: НЦССХим. А.Н.Бакулева РАМН; 2014. – с. 66.*

ОРИГИНАЛЬНАЯ СТАТЬЯ

РЕНТГЕНЭНДОВАСКУЛЯРНАЯ ДИАГНОСТИКА И ЛЕЧЕНИЕ ХРОНИЧЕСКИХ ОБЛИТЕРИРУЮЩИХ ЗАБОЛЕВАНИЙ АРТЕРИЙ НИЖНИХ КОНЕЧНОСТЕЙ

Кондрашин С.А., Кобликов В.В.

ГБОУ ВПО Первый МГМУ им. И. М. Сеченова. Научно-образовательный клинический центр «Гибридных технологий лучевой медицины». Москва, Россия

В работе представлены сведения о распространённости, факторах риска окклюзионных заболеваний периферических артерий. На основании анализа многочисленных документов изложены рекомендации по диагностике и выбору оптимального метода лечения облитерирующих поражений артерий аорто-подвздошного сегмента различного типа по классификации TASC II. Хорошие непосредственные и отдаленные результаты позволяют расширить показания к эндоваскулярному лечению атеросклеротических поражений аорто-подвздошной локализации.

Ключевые слова: заболевания периферических артерий, хроническая ишемия артерий нижних конечностей, эндоваскулярное лечение, баллонная ангиопластика, стентирование, TASC II.

ENDOVASCULAR DIAGNOSTICS AND TREATMENT OF PERIPHERAL ARTERIAL DISEASE

Kondrashin S.A., Koblikov V.V.

I.M. Sechenov First Moscow State Medical University. Scientific-educational clinical center of hybrid technologies in radiology.Moscow, Russia.

The paper presents data on prevalence, risk factors in occlusive diseases of peripheral arteries. Based on the analysis of many documents sets out recommendations for the diagnosis and optimal treatment of stenotic arterial lesions of aorto-iliac segment in different types of TASC II classification. Good immediate and long-term results make it possible to expand the indications for endovascular treatment of atherosclerotic lesions in aorto-iliac segment.

Keywords: peripheral artery disease, chronic ischemia lower limb arteries, endovascular treatment, balloon angioplasty, stenting, TASC II.

Общая распространенность заболеваемости хроническими облитерирующими поражениями артерий нижних конечностей изучалась в нескольких эпидемиологических исследованиях с применением объективных методов обследования. Она варьировалась от 3% до 10% и в возрасте старше 70 лет возрастала до 15-20% [1-3].

Факторы риска развития хронических облитерирующих заболеваний артерий нижних конечностей могут быть следующие:

1. Возраст менее 50 лет при наличии сахарного диабета и одного из других факторов риска атеросклероза (курение, дислипидемия, гипертензия, гипергомоцистеинемия).
2. Возраст от 50 до 69 лет при наличии в анамнезе курения и сахарного диабета.
3. Возраст более 70 лет.
4. Перемежающая хромота или боли в покое.
5. Измененный пульс на нижних конечностях.
6. Известное атеросклеротическое поражение коронарных, сонных или почечных артерий.

Основным клиническим симптомом хронических облитерирующих заболеваний артерий нижних конечностей является перемежающая хромота. Средняя распространённость перемежающей хромоты в различных возрастных группах по данным больших популяционных исследований представлена на рис.1.

У пациентов с перемежающейся хромотой прогноз в значительной мере связан с повышенным риском кардио и цереброваскулярных ишемических событий в связи с одновремен-

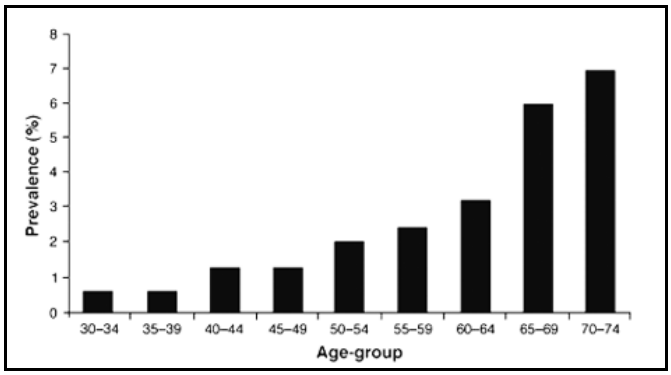

Рис. 1.

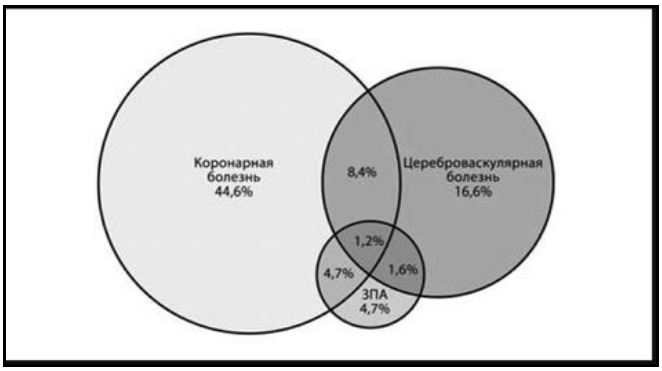

Рис. 2.

Рис. 1. Средняя встречаемость перемежающейся хромоты по данным больших популяционных исследований [4].

Рис. 2. Сочетание заболеваний, поражающих различные сосудистые бассейны, при заболеваниях периферических артерий (ЗПА). На основании результатов REACH [5].

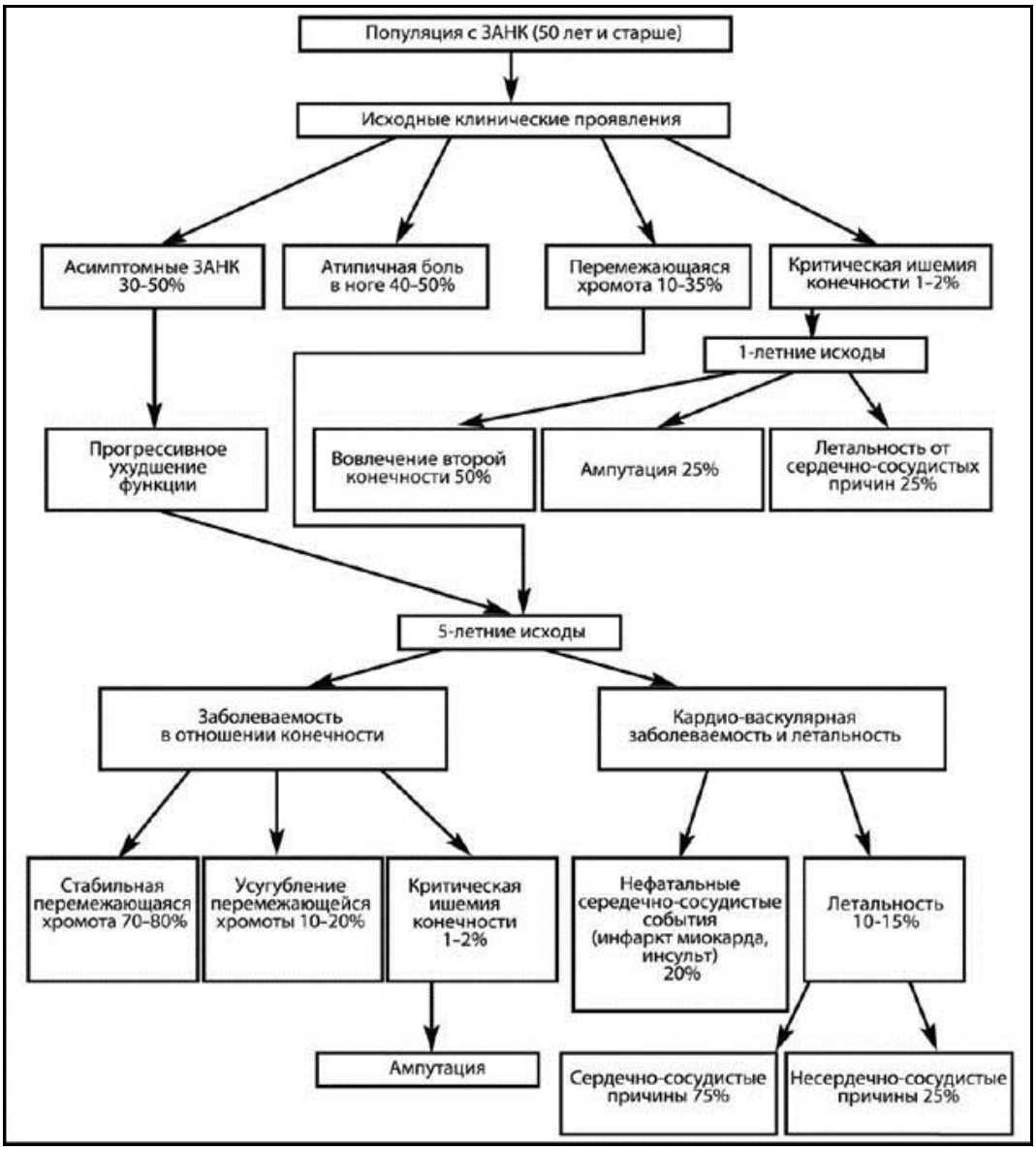

Рис. 3.

Рис. 3. Естественное течение хронических облитерирующих заболеваний артерий нижних конечностей [6].

ным поражением сонных и коронарных артерий. Причем развиваются они гораздо чаще, чем критическая ишемия нижних конечностей при перемежающейся хромоте (Рис. 2) [6].

Естественное течение хронических облитерирующих заболеваний артерий нижних конечностей представлено на рис. 3. Прогноз в отношении сохранения нижних конечностей зависит от локализации и характера поражения артерий, степени и остроты ишемии конечности, возможностей восстановления артериального кровообращения.

Прогноз хронической критической ишемии конечностей наиболее драматичен. Только половине пациентов с критической ишемией конечностей проводится реваскуляризация, 25% пациентов лечатся консервативно, остальным выполняется первичная ампутация бедра или голени. Через год после реваскуляризации четверть больных умирает, 30% живы с ампутированной конечностью, критическая ишемия купирована только в 25% случаев (Рис. 4).

Эффективность оптимальной консервативной терапии при критической ишемии конечностей невелика - только в 40% случаев нога может быть сохранена в течение первых 6 месяцев, 20% больных умрут, остальным будет выполнена большая ампутация (Рис. 5).

Наиболее известными классификациями, характеризующими степень тяжести хронической ишемии конечности, являются классификация Фонтейна, которая принята в большинстве западноевропейских странах, североамериканская классификация Рутерфорда, классификация А.В. Покровского, получившая широкое распространение в России и странах СНГ (Рис. 6).

Точный анатомический диагноз у больных с сосудистой патологией можно установить с помощью современных методов неинвазивного и инвазивного исследования. Они имеют как преимущества, так и недостатки (Рис. 7).

Ультразвуковое исследование считается одним из ведущих методов диагностики, поскольку дает возможность оценить весь спектр поражений, начиная от начальных изменений до окклюзирующих поражений, включая оценку результатов оперативного и медикаментозного лечения. Основными параметрами, используемыми для диагностики степени стеноза артерий нижних конечностей являются: тип кровотока, пиковая систолическая скорость кровотока и наличие бляшки на серошкальном или цветовом изображении (Рис. 8). Тем не ме

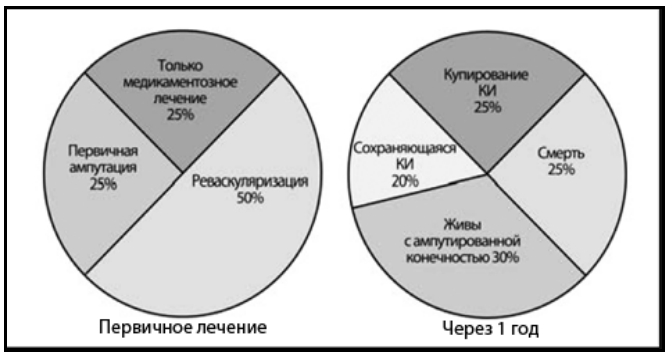

Рис. 4.

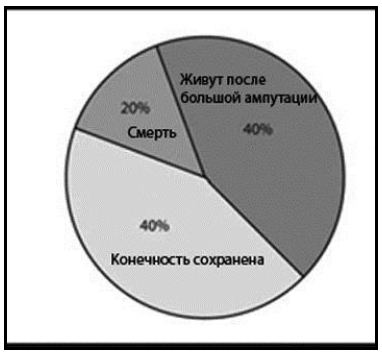

Рис. 5.

Рис. 4. Судьба пациента с хронической критической ишемией конечностей (модифицировано [6]).

Рис. 5. Результаты оптимальной консервативной терапии критической ишемии нижних конечностей в течение первых 6 месяцев.

Таблица 3

Классификация тяжести хронической ишемии конечности по Фонтейну, по А.В. Покровскому, по Рутерфорду

	Классификации			
	Фонтейна	А.В. Покровского	Рутерфорда	
			Степень	Категория
Асимптомная	I	I	0	0
Невыраженная-легкая ПХ	IIa	IIa (200-1000м)	I	1
Умеренная ПХ	IIb	IIb (<200м)	I	2
Выраженная ПХ		III	I	3
Боль в покое	III		II	4
Начальные небольшие трофические нарушения	IV	IV	III	5
Язва или гангрена			IV	6

Рис. 6. Классификация тяжести хронической ишемии конечности [6].

Диагностический метод	Преимущества	Ограничения
Дуплексное УЗИ	Пригоден для установки диагноза ЗАНК, анатомической локализации, степени локального стеноза артерии Применяется для отбора больных на хирургическую или эндоваскулярную процедуру Пригоден для оценки фукции шунтов при бедренно-подколенном, бедренно-берцовом или стопном шунтировании аутовеной (не сосудистым протезом)	Точность снижается у некоторых больных при аорто-подвздошном поражении из-за ожирения, газов кишечника Кальциноз может снизить точность исследования Чувствительность снижена при выявлении стенозов дистальнее по отношению к более проксимальным стенозам Сниженная прогностическая ценность при оценке функции сосудистых протезов
МРА	Применим для оценки анатомии при ЗАНК и оценки значимых стенозов Пригоден для отбора больных на хирургическую или эндоваскулярную процедуру	Неточен при наличие стентов в исследуемых сосудах. Неприменим при противопоказаниях к МРТ (ЭКС, ЭКД, внутримозговые стенты, клипы и т.д.) Заполнение контрастом вен искажает изображение артерий
КТА	Пригоден для оценки анатомии при ЗАНК и оценки значимых стенозов Используется для отбора больных на хирургическую или эндоваскулярную процедуру Помогает установить патологию мягких тканей при ЗАНК – аневризмы артерий, сдавление артерий, кистозная болезнь адвентиции Пригоден при противопоказаниях к МРТ Внутримозговые стенты, клипы не создают артефактов. По времени выполняется быстрее МРТ Амбул□торно	Завышение степени стеноза/окклюзии при кальцинозе Однодетекторная КТА обладает сниженной точностью по отношению к стенозам артерий Пространственное разрешение ниже, чем цифровая субтракционная ангиография Ассиметричное заполнение в обеих ногах приводит к искажению артериальной фазы в некоторых артериях. Точность и эффективность не так хорошо изучены, как при МРТ Требуются йодсодержащие КВ и рентгеновская нагрузка (хотя доза меньше, чем при ангиографии) Ограничено использование при почечной дисфункции из-за йодсодержащего КВ
Контрастная Ангиография	«Золотой» стандарт визуализации артерий нижних конечностей	Инвазивность с риском кровотечения из артериального доступа, инфекции, осложнений со стороны доступа (гематома), атероэмболизации, развитием ложной аневризмы, аллергией на КВ, контрастно-индуцированной нефропатией Для визуализации эксцентрического поражения необходимы многоплановые проекции
Внутривенная артериография	Внутривенный доступ Амбулаторно	Недостаточная визуализация периферических артерий Повышенная потребность в КВ Повышенная рентгеновская нагрузка на пациента
CO2 карбоксиграфия	Безопасность Дешевизна	Отсутствие у врачей методологической поддержки исследования

Рис. 7. Неинвазивные и инвазивные диагностические методики: преимущества и недостатки (модифицировано [6]).

ЗАНК – заболевания артерий нижних конечностей. МРА – магнитно-резонансная ангиография, КТА – компьютерно-томографическая ангиография, КВ - контрастное вещество, ЭКС - кардиостимулятор, ЭКД – кардиостимулятор-дефибриллятор.

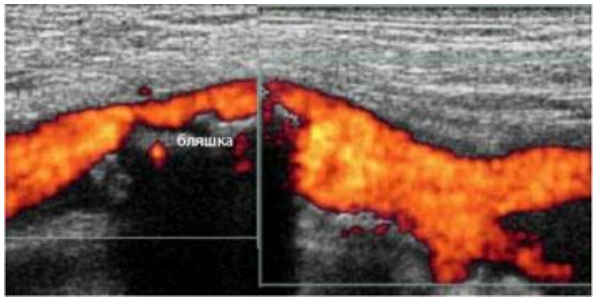

Рис. 8.

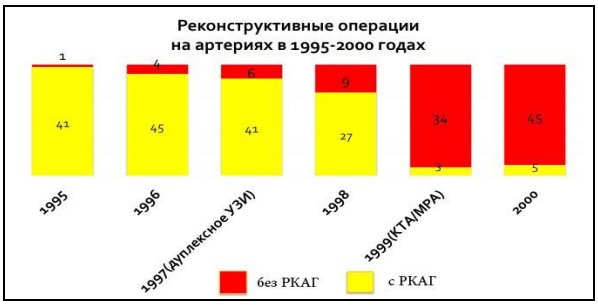

Рис. 10.

Рис. 8. Цветовая допплеровская сонографии артерии.

Четко определяется атеросклеротическая бляшка, стенозирующая просвет артерии. Имеется "акустическая тень".

Рис. 10. Количество реконструктивных операций на артериях нижних конечностей в 1995-2000 году с предварительной рентгеноконтрастной ангиографией (РКАГ). КТА – компьютерно-томографическая ангиография, МРА – магнитно-резонансная ангиография.

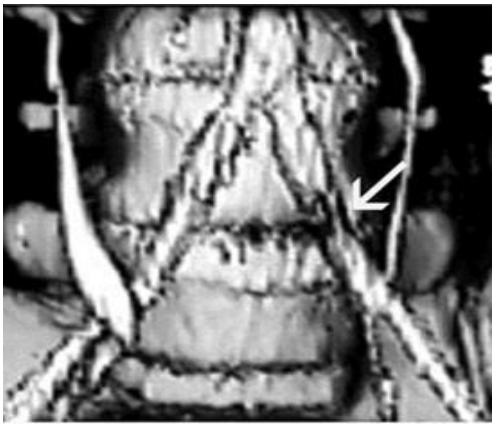

Рис. 9,а.

Рис. 9,б.

Рис. 9. Современные методы визуализации артерий нижних конечностей.

А - Спиральная КТ-ангиография: стеноз левой общей подвздошной артерии (стрелка).

Б - МР-ангиография: стенозы общих подвздошных артерий (стрелки).

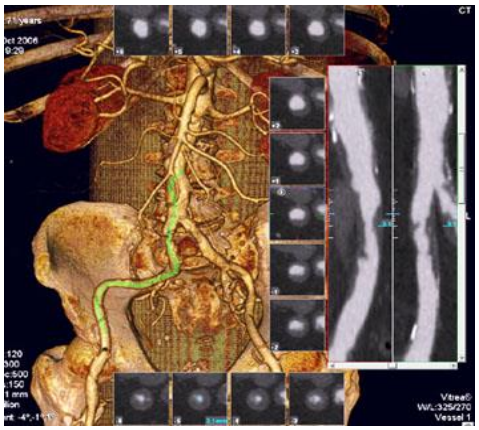

Рис. 11.

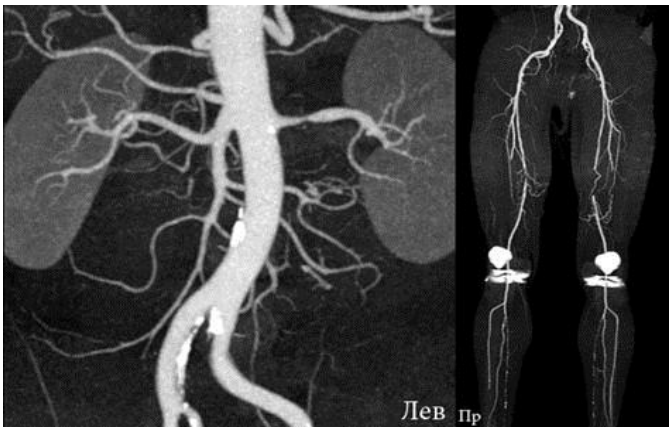

Рис. 12.

Рис. 11. Мультиспиральная КТ-ангиография брюшной полости и артерий таза.

Критический стеноз правой общей подвздошной артерии.

Рис. 12. Мультиспиральная КТ-ангиография.

Стеноз левой почечной артерии, стеноз средней трети правой поверхностной бедренной артерии, окклюзия средней трети левой поверхностной бедренной артерии, стенотические изменения артерий обеих голеней.

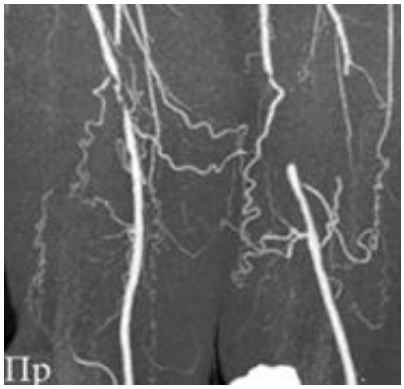

Рис.13,а.

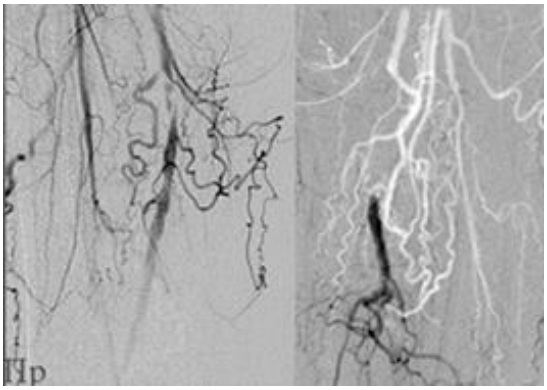

Рис.13,б.

Рис.13. Стеноз средней трети правой поверхностной бедренной артерии, окклюзия средней трети левой поверхностной бедренной артерии.

А - МСКТ-ангиография периферических артерий, Б - селективная артериография периферических артерий.

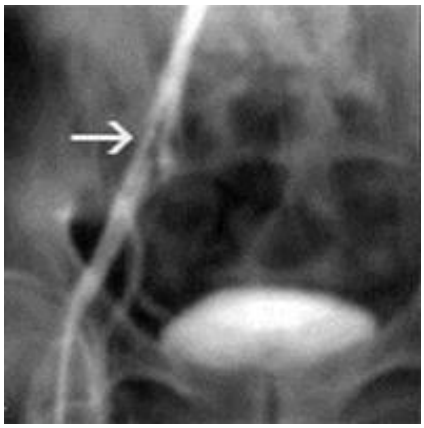

Рис.14,а.

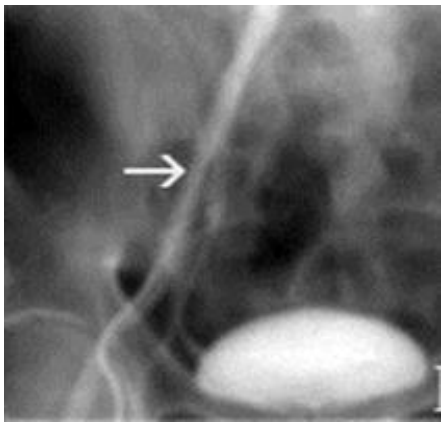

Рис.14,б.

Рис.14. Баллонная ангиопластика дискретного стеноза правой наружной подвздошной артерии.

А – Стеноз (80%) артерии протяженностью 20 мм. Б – После ангиопластики восстановление просвета артерии.

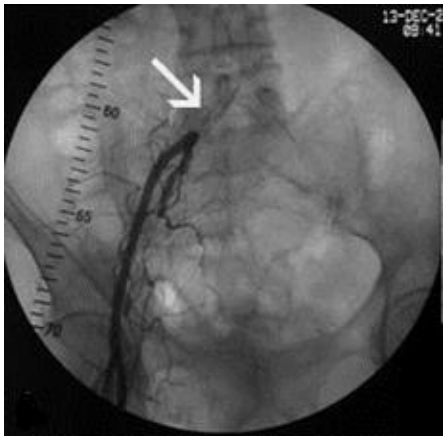

Рис.15,а.

Рис.15,б.

Рис.15. Реканализация и стентирование окклюзии правой общей подвздошной артерии.

А - ретроградная артериография правой подвздошной артерии – окклюзия общей подвздошной артерии.

Б – аортография после стентирования окклюзии общей подвздошной артерии – полное восстановление просвета артерии.

нее, ультразвуковое исследование является оператор-зависимым, трудоемким и занимающим достаточно много времени методом.

С появлением МР-ангиографии и спиральной КТ-ангиографии (Рис. 9 (а, б)) в конце 90-х годов прошлого столетия роль прямой контрастной артериографии нижних конечностей стала значительно уменьшаться.

По данным нашей клиники сердечно-сосудистой и неотложной хирургии за 1995-2000 годы имелось увеличение процентного соотношения реконструктивных операций на артериях нижних конечностей без диагностической рентгеноконтрастной артериографии с 2,4% (1995) до 90,6% (2000). Это было связано с широким внедрением в диагностику хронических поражений артериального русла ультразвукового исследования с цветовым допплеровским картированием в 1997 году и спиральной КТ-ангиографии или МР-ангиографии в 1999 году (Рис. 10).

С появлением в начале 2000-годов современных мультиспиральных томографов с высокой разрешающей способностью, возможностью за одну задержку дыхания и использовании 100-120 мл контрастного вещества выполнять исследование брюшной аорты от уровня чревного ствола и артерий нижних конечностей (вплоть до стопы) в Первом МГМУ имени И.М. Сеченова прямая рентгеноконтрастная ангиография при обследовании данных пациентов не используется (Рис. 11, 12).

По нашим данным МСКТ-ангиография периферических артерий имеет точность 98,0% по сравнению с инвазивной артериографией (Рис. 13).

Практически треть пациентов с поражением периферических артерий имеет поражение аорто-подвздошного сегмента [7]. Рентгенэндоваскулярные вмешательства на периферических артериях, появившиеся сначала как альтернатива открытому хирургическому вмешательству, в последние двадцать лет быстро развиваются [8]. Качество инструментов для этих процедур, легкость и точность их применения привели к преимущественному эндоваскулярному лечению поражений аорто-подвздошного сегмента с высоким уровнем технического успеха при низкой летальности.

В 2000 году появились клинические рекомендации по лечению заболеваний артерий нижних конечностей от трансатлантической межобщественной согласительной рабочей группы (TASC) [9]. В ней была новая классификация для выбора метода лечения заболеваний периферических артерий – категории от A до D в зависимости от локализации и характера поражения. На основании значительного числа мета-анализов, рандомизированных, проспективных исследований и крупных нерандомизированных серий разработаны рекомендации по преимущественному эндоваскулярному лечению (TASC A) или хирургическому вмешательству (TASC D).

В середине 90-х годов основным методом лечения поражений подвздошных артерий протяженностью до 3.0 см (TASC A) была баллонная ангиопластика, применявшаяся и в нашем университете (Рис. 14).

С развитием новых технологий и инструментов основным методом эндоваскулярного лечения облитерирующих поражений аорто-подвздошного сегмента стало стентирование артерий (Рис. 15).

Широкое распространение рентгенэндоваскулярного лечения с хорошими результатами по проходимости, сохранению конечностей, низкой летальности и малому числу осложнений привело к появлению в 2007 году следующей редакции клинических рекомендаций по лечению заболеваний артерий нижних конечностей от трансатлантической межобщественной согласительной рабочей группы (TASC II) [4]. В классификации поражений аорто-подвздошного сегмента появились новые виды поражений, отсутствовавшие в первоначальной классификации. Эти изменения отображены в нижеприведенной таблице (Рис.16).

На основании большого количества опубликованнных высококачественных исследований по лечению окклюзионных поаржений аорто-подвздошного сегмента Европейское общество сердечно-сосудистой и интервенционной радиологии в 2014 году опубликовало модернизированные рекомендации по эндоваскулярному лечению облитерирующих поражений артерий аорто-подвздошного сегмента [10].

Для составления правильного плана эндоваскулярного лечения необходимо выполнить следующие действия:

- локализовать целевое поражение
- определить его протяженность (вовлечение общей бедренной артерии и бифуркации аорты или подвздошных артерий)
- определение состояния путей притока (артериальная система выше целевого поражения)
- определение состояния путей оттока (артериальная система ниже целевого поражения – бедренно-подколенные артерии или артерии голени).

Идеальный диагностический алгоритм у пациента с поражением артерий аорто-подвздошного сегмента представлен на рис. 17.

При показаниях к реваскуляризации аорто-подвздошного сегмента эндоваскулярное лечение является первым выбором при поражениях TASC A-C из-за низкого уровня летальности и осложнений и высоким уровнем технического успеха (> 90%) – класс доказательности I,

Тип поражения	TASC (2000)	TASC II (2007)
A	1. Односторонний или двусторонний стеноз общей или наружной подвздошной артерии < 3 см	1. Односторонний или двусторонний стеноз общей подвздошной артерии 2. Односторонний или двусторонний одиночный короткий стеноз < 3 см наружной подвздошной артерии
Б	1. Одиночный стеноз 3-10 см длиной без поражения общей бедренной артерии 2. Два стеноза длиной < 5 см общей подвздошной и/или наружной подвздошной артерии без поражения общей бедренной артерии	1. Короткий (<3см) стеноз инфраренальной аорты 2. Односторонняя окклюзия общей подвздошной артерии 3. Одиночный или множественные стенозы общей длиной 3-10 см наружной подвздошной артерии без поражения общей бедренной артерии 4. Односторонняя окклюзия наружной подвздошной артерии без поражения устьев внутренней подвздошной или общей бедренной артерии
C	1. Двусторонние 5-10 см стенозы общей подвздошной артерии и/или наружной подвздошной артерии без поражения общей бедренной артерии 2. Односторонняя окклюзия наружной подвздошной артерии без поражения общей бедренной артерии 3. Односторонний стеноз наружной подвздошной артерии с поражением общей бедренной артерии 4. Двусторонняя окклюзия общей подвздошной артерии	1. Двусторонняя окклюзия общей подвздошной артерии 2. Двусторонние стенозы подвздошной артерии длиной 3-10 см без поражения общей бедренной артерии 3. Односторонний стеноз наружной подвздошной артерии с поражением общей бедренной артерии 4. Односторонняя окклюзия наружной подвздошной артерии с поражением устьев внутренней подвздошной и/или общей бедренной артерии 5. Сильнокальцинированная односторонняя окклюзия наружной подвздошной артерии с или без поражения устьев внутренней подвздошной и/или общей бедренной артерии
D	1. Диффузные, множественные односторонние стенозы с поражением общей и наружной подвздошных артерий и общей бедренной артерии (обычно > 10 см) 2. Односторонняя окклюзия с поражением общей и наружной подвздошных артерий 3. Двусторонняя окклюзия наружной подвздошной артерии 4. Диффузное поражение аорты и обеих подвздошных артерий 5. Стенозы подвздошных артерий при наличии аневризмы брюшной аорты или других поражений, требующих аортальной хирургии	1. Окклюзия инфраренальной аорты 2. Диффузное поражение аорты и обеих подвздошных артерий, требующее лечения 3. Диффузные, множественные односторонние стенозы с поражением общей и наружной подвздошных артерий и общей бедренной артерии 4. Односторонняя окклюзия с поражением общей и наружной подвздошных артерий 5. Двусторонняя окклюзия наружной подвздошной артерии 6. Стенозы подвздошных артерий при наличии аневризмы брюшной аорты, требующей лечения и не пригодные для установки эндографта или другие поражения, требующие открытой аортальной или подвздошной хирургии

Рис.15. Сравнение классификации TASC (2000) и TASC II (2007) при поражениях артерий аорто-подвздошного сегмента. Подчеркнуты новые поражения, появившиеся в 2007 году.

Рис. 17. Алгоритм обследования пациента при облитерирующих поражениях артерий аорто-подвздошного сегмента (модифицировано [10]).

ЛПИ – лодыжечно-плечевой индекс, ОМТ – оптимальная медикаментозная терапия, КТА – компьютерно-томографическая ангиография, МРА – магнитно-резонансная ангиография.

уровень доказательности B. При поражении TASC D интервенционный метод также должен рассматриваться как возможный метод лечения (класс доказательности IIa, уровень доказательности C) [10].

Противопоказания для эндоваскулярного лечения представлены на рис. 18.

Выбор типа стента в подвздошных артериях зависят от характера и протяженности поражения: при коротких или кальцинированных стенозах (особенно общей подвздошной артерии) применяют баллон-расширяемые стенты, при протяженных поражениях с разницей в калибре артерий используют самораспрявляющиеся нитиноловые стенты (Рис. 19).

Данные по первичной и вторичной проходимости артерий после эндоваскулярного лечения поражений различного типа аорто-подвздошного сегмента в сроки от 3-х до 10 лет представлены на рис. 20.

По нашим данным [11] в 2000-2011 годах у 124 больных с распространенным атеросклерозом артерий нижних конечностей выполнено 185 вмешательств: 140 стентирований и 45 баллонных ангиопластик. Технический успех достигнут в 98,9% случаев. Осложнения, потребовавшие хирургического вмешательства, отмечены у 3 (2,4%) больных. Средний период отдаленного наблюдения составил 42±6 мес, максимальный - 108 мес. Первичная проходимость оперированных сосудов составила 96,4, 92,7 и 84,7% через 3, 12 и 24 мес. соответственно, вторичная проходимость - 100% во все указанные сроки.

Осложнения при проведении рентгенэндоваскулярного лечения поражений артерий аорто-подвздошного сегмента представлены на рис. 21.

В целом, окклюзионные поражения артерий аорто-подвздошного сегмента чаще лечатся эндоваскулярно, открытую хирургию используют в качестве второй линии лечения.

Общие противопоказания		Анатомические противопоказания
Абсолютные	Относительные	
• Нестабильный пациент • Коагулопатия(до коррекции) • Недавний инфаркт миокарда, тяжелая аритмия или дисбаланс электролитов крови	• Снижение функции почек (скорость клубочковой фильтрации < 30 мл/мин) • Тяжелая аллергия на йодсодержащие контрастные вещества • Болезнь Бюргера и болезнь Такаясу	Некоторые поражения типа D – окклюзия или критический стеноз общей бедренной артерии и аневризма брюшной аорты

Рис. 18. Противопоказания для эндоваскулярного лечения пациентов с облитерирующими поражениями артерий аорто-подвздошного сегмента (с изменениями [10]).

Рис. 19,а.

Рис. 19,б.

Рис. 19. Стенты при эндоваскулярном лечении поражений подвздошных артерий.

А - саморасправляющиеся нитиноловые стенты в общей и наружной подвздошных артериях слева. Б – баллон-расширяемый стент в правой общей подвздошной артерии.

Проходимость	3 года	4 года	5 лет	10 лет
TASC A/B (%)				
Первичная	84	80	77	68
Вторичная	96	90	90	80
TASC C/D(%)				
Первичная	88	-	80	71
Вторичная	98	-	95,4	98

Рис. 20. Средняя первичная и вторичная проходимость через 3-10 лет после эндоваскулярных вмешательств на аорто-подвздошном сегменте при различных типах поражения [10].

Осложнения	Средняя частота (минимум-максимум)
Разрыв артерии (%)	1,73 (0,2-3,4)
Диссекция артерии (%)	1,95 (0,2-3,6)
Тромбоз леченного сосуда (%)	1,32 (0,4-3,0)
Дистальная эмболия (%)	1,70 (0,4-3,9)
Псевдоаневризма (%)	1,40 (0,4-2,0)
Паховая гематома (%)	3,20 (1,3-4,3)
Забрюшинная гематома (%)	1,00
Мальфункция стента (%)	0,43 (0,1-1,0)
Острая окклюзия аорты (%)	0,20
Суммарный уровень осложнений (%)	7,51 (4,1-16,0)

Рис. 21. Самые частые осложнения и средний уровень осложнений при эндоваскулярном лечении артерий аорто-подвздошного сегмента [10].

Список литературы:

1. *Criqui M.H., Fronek A., Barrett-Connor E. et al. The prevalence of peripheral arterial disease in a defined population. Circulation.- 1985.- V.71, n.3.- p.510-551.*

2. *Hiatt W.R., Hoag S., Hamman R.F. Effect of diagnostic criteria on the prevalence of peripheral arterial disease. The San Luis Valley Diabetes Study. Circulation.- 1995.- V.91, n.5.- p.1472-1479.*

3. *Selvin E., Erlinger T.P. Prevalence of and risk factors for peripheral arterial disease in the United States: results from the National Health and Nutrition Examination Survey, 1999–2000. // Circulation.- 2004. – V.110, n.6. – p.738-743.*

4. *L. Norgren, W.R. Hiatt, J.A. Dormandy et al. TASC II Working Group. Inter-Society Consensus for the Management of Peripheral Arterial Disease (TASC II) // Eur. J. Vasc. Endovasc. Surg. – 2007. - V.33, S1. – S.5-75.*

5. *Bhatt D., Steg P., Onman E. et al. International prevalence, recognition, and treatment of cardiovascular risk factors in outpatient with atherothrombosis // JAMA. – 2006. - V.295. - p.180–189.*

6. *Национальные рекомендации по ведению пациентов с заболеваниями артерий нижних конечностей. Российский согласительный документ. М., 2013.- 68 с.*

7. *M.E. DeBakey, G.M. Lawrie, D.H. Glaeser Patterns of atherosclerosis and their surgical significance // Ann. Surgery. –*

1985.- V.201.- p. 115-131.

8. *Murphy K.D., Encarnacion C.E., Le V.A., Palmaz J.C. Iliac artery stent placement with the Palmaz stent: follow-up study // J. Vasc. Intervent. Radiol. - 1995. – V.6. – p.321–329.*

9. *Dormandy J.A., Rutherford R.B. Management of peripheral arterial disease (PAD). TASC Working Group. TransAtlantic Inter-Society Consensus (TASC) // J. Vasc. Surg. - 2000. – V.31(1 Pt 2). – S.1–S.296.*

10*. M.Rossi, R.Iezzi Cardiovascular and Interventional Radiological Society of Europe*
Guidelines on Endovascular Treatment in Aortoiliac Arterial Disease // Cardiovasc. Intervent. Radiol. – 2014.- V.37. – p.13-25.

11. *А.Ю.Зайцев, А.Ю.Стойда, Е.Г.Артюхина Эндоваскулярное лечение поражений аортоподвздошной локализации у больных распространенным атеросклерозом артерий нижних конечностей // Кардиология и сердечно-сосудистая хирургия. – 2013. – Т.4. – С.27-32.*

МАСТЕР-КЛАСС

РОЛЬ МСКТ В ДИАГНОСТИКЕ ИШЕМИЧЕСКОЙ БОЛЕЗНИ СЕРДЦА

Веселова Т.Н.

ФГБУ РКНПК МЗ РФ. Институт клинической кардиологии им. А.Л. Мясникова. г. Москва, Россия

Несмотря на существенные успехи в профилактике и лечении ИБС смертность от ИБС и, в частности, от ИМ остается достаточно высокой. Поэтому оптимизация алгоритма обследования не вызывает сомнений. Важно помнить, что успех диагностики и лечения зависит от правильно выбранного алгоритма обследования, понимания возможности метода и профессиональной интерпретации полученных результатов. Какие возможности несет в себе МСКТ? Каков алгоритм обследования пациентов с симптомами ИБС? Как осуществляется скрининг асимптомных пациентов? Какова диагностическая роль определения уровня коронарного кальциноза? Как при помощи МСКТ грамотно и профессионально провести дифференциальную диагностику? На эти и другие вопросы дает ответ сегодняшний мастер-класс.

Ключевые слова: ИБС, МСКТ, кальциевый индекс, КТ-коронарография, КТ-ангиография.

THE ROLE OF MSCT IN ISCHEMIC HEART DISEASE DIAGNOSTICS

Veselova T.N.

Russian Cardiology Research Center. A. L. Myasnikov Institute of Clinical Cardiology. Moscow, Russia

Despite significant progress in preventive care and treatment of ischemic heart disease (IHD), mortality rate, especially in case of myocardial infarction, remains rather high. That is why the optimization of diagnostic algorithm is very important. It should be remembered that the success of diagnostics and treatment depends on the correctly chosen diagnostic algorithm, knowledge of the method's potential and qualified interpretation of obtained results. What are the possibilities of MSCT? What is the diagnostic algorithm in patients with IHD symptoms? What is the screening procedure for the patients without symptoms? What is the diagnostic role of MSCT in coronary calcium evaluation? How to make a differential diagnosis correctly and professional using MSCT? Current master-class gives answers to all these and other question.

Keywords: IHD, MSCT, calcium score, CT coronarography, CT angiography.

Для просмотра мастер-класса перейдите на сайт:
http://rejr.ru/ sixteenth_nomer/master-class.html

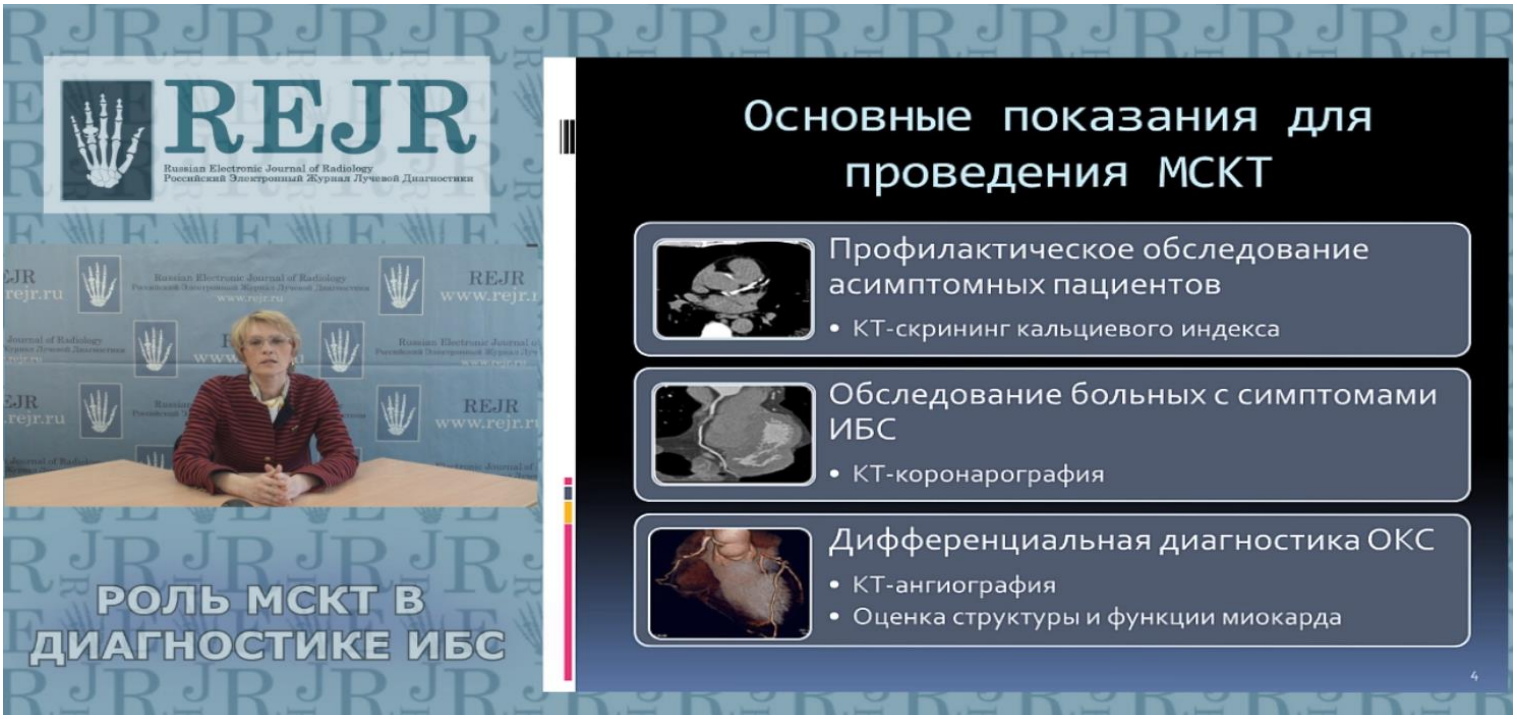

Мастер-класс. ***РОЛЬ МСКТ В ДИАГНОСТИКЕ ИШЕМИЧЕСКОЙ БОЛЕЗНИ СЕРДЦА***

Для запуска презентации нажмите на любое место в области презентации, чтобы она загрузилась (если Вы просматриваете журнал в окне браузера, то вначале сохраните журнал к себе на компьютер и откройте его с локального диска, иначе презентация не пойдет).

1) Используйте кнопки влево и вправо в левом нижнем углу страницы для перемещения по слайдам.
2) Каждая презентация сопровождается текстовым или звуковым комментарием автора. Включите в верхнем левом углу третью вкладку – ЗАМЕТКИ. Следите за текстом автора при переключении презентации на новый слайд. Если презентация сопровождается звуком, то отрегулируйте уровень звука, нажав на иконку динамика.
3) Чтобы включить полноэкранный просмотр презентации достаточно нажать левой кнопкой мыши на правую нижнюю клавишу перехода в полноэкранный режим.

Если у Вас не отображается мастер-класс – установите Adobe Flash Player:
http://get.adobe.com/ru/flashplayer/

YouTube™

Внимание! Презентация защищена авторскими правами. Полное или частичное копирование материала запрещено, без предварительного согласия авторов.

НАУЧНЫЙ ОБЗОР

ГИБРИДНЫЕ ИССЛЕДОВАНИЯ, ВЫПОЛНЕННЫЕ НА СОВМЕЩЕННЫХ ПЭТ/КТ СКАНЕРАХ: КЛИНИЧЕСКОЕ ЗНАЧЕНИЕ ПРИ ОБСЛЕДОВАНИИ БОЛЬНЫХ ИБС

Асланиди И.П., Шурупова И.В.

ФГБНУ Научный центр сердечно-сосудистой хирургии им. А. Н. Бакулева.
Москва, Россия

В статье представлена оценка клинической значимости совмещения перфузионных исследований с изображениями коронарных артерий, выполненных на гибридных сканерах, включающих позитронно-эмиссионные и мультисрезовые компьютерные томографы. Приведены диагностические характеристики каждого из этих методов при самостоятельном использовании у больных ИБС. Представлен анализ исследований, содержащих различные методические подходы к использованию гибридных сканов. Предлагается несколько алгоритмов выполнения гибридных исследований, основанных на принципах индивидуального подхода к пациентам.

Ключевые слова: ишемическая болезнь сердца, позитронно-эмиссионная томография, мультисрезовая компьютерная томография, гибридное сканирование.

HYBRIDSTUDIES PERFORMEDON THECOMBINEDPET / CTSCANNERS: CLINICAL SIGNIFICANCEINPATIENTS WITH CORONARY ARTERY DISEASE

Aslanidi I.P., Shurupova I.V.

Bakoulev Scientific Centre for Cardiovascular Surgery.
Moscow, Russia

The article discusses theclinical significanceof combiningperfusion studieswith imagesof the coronary arteriesperformed onhybridscanners, includingpositronemission andmultislicecomputed tomography. The characteristics ofthe diagnostic accuracy ofeach of these methodswhenused alonein patients withcoronary artery diseasewere shown. It also presentsthe results ofstudies withdifferent methodologicalapproaches to the analysisof hybridscans.Eventually, it brings severalalgorithms forimplementation of hybridstudies basedon theprinciples of individual approachto patients.

Keywords: coronary artery disease, positron emission tomography, multislicecomputed tomography, hybrid scan.

Гибридные технологии, объединяющие возможности компьютерной томографии (КТ) и радионуклидной визуализации, являются очевидным достижением технологического прогресса в медицине. Использование этих систем в кардиологии открывает новые перспективы. Так, по данным КТ сердца, включая КТ-коронароангиографию (КТ-АГ), мы оцениваем степень коронарного кальция и выраженность стеноза коронарных артерий, однако функциональные характеристики этих изменений остаются недооцененными. Объединённые позитронно-эмиссионные томографические (ПЭТ) и КТ-АГ исследования могут предложить лучшее из возможностей этих методов, благодаря совмещению функциональной и структурной оценки [1,2].

Перфузионные исследования миокарда как метод функциональной диагностики при обследовании больных ишемической болезнью сердца.

Изучение перфузии миокарда методом сцинтиграфии является одним из наиболее информативных стресс-тестов, причем большая часть этих исследований приходится на перфузионную однофотонную эмиссионную компьютерную томографию со средней чувствительностью 87% и специфичностью 73% [3]. Перфузионная ПЭТ в России настоящее время проводится лишь в отдельных академических центрах. В отечественной практике в качестве перфузионного индикатора наиболее часто ис-

пользуется 13N-аммоний, в зарубежной практике – 82Rb-хлорид, являющийся генераторным производным.

Данные мета-анализа по использованию ПЭТ в диагностике ИБС показали среднюю чувствительность в 90% (от 83% до 100%), специфичность 89% (от 73% до 100%), положительную и отрицательную прогностическую точность в 94% (от 80% до 100%) и 73% (от 36% до 100%) соответственно, общую диагностическую точность 90% (от 84% до 98%), сопоставимые у мужчин и женщин с ожирением или без него [4]. При изолированном анализе перфузионных данных, полученных при сканировании на ПЭТ/КТ-системах, диагностическое и прогностическое значение исследования не менялось [5].

Несмотря на высокую клиническую эффективность перфузионной ПЭТ в диагностике ИБС, стратификации риска и определении тактики ведения пациентов, метод, основанный на относительной оценке перфузии, имеет определенные ограничения. Особенно отчетливо они проявляются при многососудистом поражении коронарного русла и наличии субклинического атеросклероза. Для преодоления этих недостатков были предложены дополнительные диагностические подходы. В частности использование динамического сканирования с расчетом абсолютных значений миокардиального кровотока в каждом из трех коронарных бассейнов помогает выявить многососудистое поражение или наличие эндотелиальной дисфункции, типичной для начальных проявлений атеросклероза коронарных сосудов [6].

Еще одним подходом, призванным улучшить чувствительность диагностики, является анализ фракции выброса левого желудочка (ЛЖ), на основе перфузионных исследований, выполненных с ЭКГ-синхронизацией. Увеличение объема ЛЖ и отсутствие прироста фракции выброса ЛЖ при стресс-исследовании по сравнению с покоем также говорит в пользу многососудистого поражения [7].

Однако все эти методики, основанные на косвенном подтверждении ИБС, не позволяют четко документировать и оценить распространенность коронарного атеросклероза. В тоже время индикация коронарного кальция и КТ-коронароангиография обеспечивают возможность прямой идикации бляшек, стенозов и кальциноза коронарных артерий. Это заставляет клиницистов и диагностов внимательно изучать возможности и вырабатывать показания для использования новых гибридных методов визуализации.

Возможности морфологической и структурной оценки коронарных сосудов при мультисрезовой компьютерной томографии.

В ряде исследований было выявлено, что приблизительно у 21% - 47% пациентов с нормальной перфузией индекс коронарного кальция составляет > 400. Кроме того, отмечалось, что у пациентов с высоким уровнем коронарного кальция ишемия миокарда по данным перфузионных тестов определяется чаще. Так, по данным Shenker M.P. и соавт., частота перфузионной ишемии составляет 16% в группе больных с кальциевым индексом (КИ) по Агатсону, равную 0, и 46% у пациентов с КИ > 400. Частота ежегодных неблагоприяных событий у пациентов с нормальной перфузионной ПЭТ и отрицательным кальциевым индексом была существенно ниже по сравнению с пациентами, имеющими нормальную перфузию и КИ ≥ 1000 [8]. Схожие результаты приведены в исследовании SuMinChang и соавт.: было показано, что выживание с учетом риска значительно выше у пациентов с нормальной перфузией и КИ = 0-10 по сравнению с пациентами, имеющими нормальную перфузию и высокий счет кальция (КИ > 400) [9].

Однако, кальциевый индекс не обеспечивает клиницистов полной информацией, так как не содержит данные о тяжести собственно коронарного стеноза. Следует также помнить, что именно некальцинированные бляшки часто являются причиной острого коронарного синдрома [10].

В настоящее время современные мультиспиральные КТ-технологии (≥ 64-рядов детекторов) при соблюдении правильного отбора пациентов позволяют достичь высокого качества визуализации коронарных артерий. Три крупных клинических исследования (ACCURACY [11], CORE64 [12] и European Trial [13]) с использованием КТ-ангиографии, выполненной на 64-срезовых сканерах, продемонстрировали достаточно высокие показатели прогностической точности метода. Было показано, что при оценке отдельно взятой артерии чувствительность диагностики стенозов > 50% составляет от 75 до 88%, специфичность - от 90 до 93%. Особенно важно, что высокая отрицательная прогностическая ценность КТ-АГ (89-99%) подразумевает надежное исключение клинически значимого поражения коронарного русла у пациентов с низкой или промежуточной вероятностью ИБС. Ряд исследователей так же связывает отрицательные данные теста или минимальные изменения сосудов по данным КТ-АГ с крайне низким риском развития сердечно-сосудистых осложнений [14,15].

Однако метод существенно ограничен в оценке физиологических последствий коронарных стенозов. В ряде исследований было показано неполное соответствие между степенью стеноза и наличием миокардиальной ишемии соответствующего бассейна при перфузионных стресс-тестах. При величине стеноза > 70% по

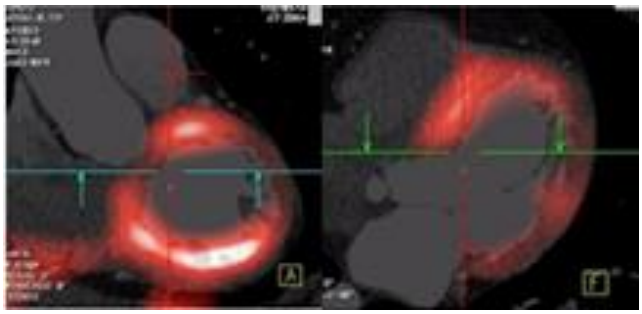

Рис. 1,а.

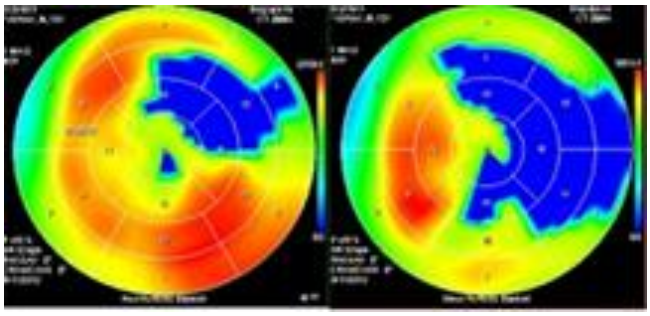

Рис. 1,б.

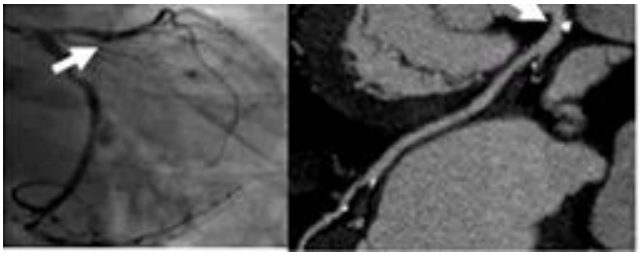

Рис. 1,в.

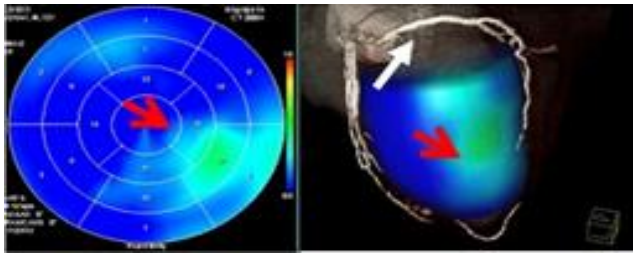

Рис. 1,г.

Рис. 1. Пример совмещения изображений у пациента с многососудистым поражением коронарных артерий.

А - Результат автоматического или мануального совмещения КТ и перфузионных изображений.
Б - Полярные диаграммы, отражающие распределение перфузионного индикатора (13N-аммония) в покое (слева) и на нагрузке (справа).
В - Ангиография (слева) и мультипланарная реконструкция коронарных артерий при КТ-ангиографии (справа). Окклюзия ВТК (указана стрелкой слева) и устьевой стеноз ПКА (указано стрелкой справа)
Г - Полярная диаграмма обратимости перфузионных нарушений (слева) и совмещение с КТ-ангиографией коронарных артерий; зона ишемии указана стрелкой и соответствует бассейну окклюзированной ВТК (указана стрелкой). В бассейне ПКА значимой ишемии не выявлено.

данным КТ-АГ стресс-индуцированная ишемия определяется в 53% - 66% случаев, а при необструктивных стенозах (< 50%-60%) - только у 5% - 14% больных [16,17]. Эти наблюдения согласуются с данными о низкой положительной прогностической ценности КТ-АГ в идентификации коронарных стенозов, способных ограничивать коронарный кровоток. Таким образом, нет указаний на наличие прямой зависимости между частотой развития стресс-индуцированной ишемии и степенью сужения просвета коронарных артерий (КА) [4].

Каковы же причины таких существенных расхождений? Во-первых, диаметр стеноза, выраженный в процентах, является лишь частичным маркером повышения коронарного сопротивления, так как не включает в себя другие характеристики одиночного стеноза (например, длина, форма и эксцентричность) или стеноза на протяжении, которые могут суммироваться в своем влиянии на сопротивление потоку крови. Во-вторых, повышение сосудистого тонуса и степени коллатерального кровотока, в равной степени влияющих на сохранность перфузии миокарда, не могут быть оценены анатомическими характеристиками изменения просвета КА. В противоположность этому, визуализация перфузии миокарда обеспечивает простую и точную интегрированную меру влияния всех этих параметров на коронарное сопротивление и тканевую перфузию, оптимизируя тем самым отбор пациентов, наиболее нуждающихся в реваскуляризации, или отбор коронарного бассейна, наиболее нуждающегося в реваскуляризации. Из этих фактов следует, что не все стенозы влекут за собой нарушение миокардиальной перфузии, и, наоборот, отсутствие ишемии при перфузионных стресс-тестах не исключает атеросклероза коронарных артерий.

В целом КТ-КГ является отличным инструментом для исключения ИБС и окклюзирующего коронароатеросклероза, но не всегда может быть использована как самостоятельный метод для определения показаний к реваскуляризации миокарда. С другой стороны, перфузионные исследования обеспечивают нас функциональной информацией о степени ишемии и снижения резерва кровотока, которые являются критическими для определения необходимости реваскуляризации [18]. Таким образом, объединение данных перфузии и КТ-АГ имеет интуитивный смысл и позволяет получить наиболее полные характеристики изменении, лежа-

щих в основе ИБС.

Диагностическое значение совмещения перфузионных исследований и КТ-АГ.

Количество исследований, посвященных вопросам гибридного подхода к диагностике ИБС, немногочисленно [19,20,21,22].Одними из первых свой опыт использования гибридной ПЭТ/КТ-АГ представили Risler Sh. И соавт. [23]. Авторы показали, что гемодинамически значимые стенозы при гибридных исследованиях возможно оценить с чувствительностью 96%, специфичностью 95%, ППЦ 77%, НПЦ 99%, в то время как предсказать гемодинамически значимый стеноз на основании только морфометрических данных КТ-АГ было возможным с чувствительностью 96%, специфичностью 63% , ППЦ 31% и НПЦ 99%.

Sato A. и соавт. в своей работе сообщали о значимом повышении показателей точности диагностики, если к анализу КТ-АГ, выполненной на 64-срезовом КТ, дополнительно привлекаются данные стресс-перфузии. Авторы отметили, что совместный анализ по выбранному ими принципу позволил не снизить чувствительность, и в тоже время повысить специфичность и ППЦ при анализе всех трех основных коронарных артерий; при этом большинство кальцинированных и плохо поддающихся анализу артерий передней межжелудочковой локализации сопровождались положительной стресс-перфузией, а большинство изменений в правой коронарной артерии, связанные с артефактами движения, были стресс-отрицательными. В целом авторы считают данный подход к неинвазивной диагностике ИБС наиболее оптимальным [24]. Отмечается, что программное совмещение полученных данных имеет значимое преимущество перед «ментальным» совмещение и сказывается, прежде всего, на повышении специфичности результатов. В большей степени это происходит за счет более правильной локации умеренных дефектов перфузии, располагающихся дистальнее стеноза (Рис. 1 (а – г)).

В настоящее время нет единого мнения относительно обоснованного и эффективного использования гибридной визуализации у пациентов с подтвержденной или предполагаемой ИБС.

В каких случаях более обосновано выполнение гибридных исследований, а в каких требуется принять индивидуальное решение о необходимости и последовательности проведения КТ-КГ и стресс-перфузии миокарда? Являются ли гибридные исследования более рентабельными или эффективнее анализ данных, поступающих в результате поэтапного выполнения исследований? Так можно сформулировать одни из ключевых вопросов современной ядерной кардиологии, которые должны стать предметом изучения в проспективных рандомизированных исследованиях [25].

В настоящее время выполнение КТ считается целесообразным у пациентов с сомнительными результатами ПЭТ-тестирования. Это также правомочно, как и то, что проведение стресс-тестов целесообразно у пациентов с сомнительным результатом КТ-АГ. Из этих наблюдений следует, что гибридные изображения должны быть выполнены последовательно, на основе индивидуального подхода к пациенту с целью реализации диагностического преимущества каждого из них.

Например, было предложено дифференцировать этапность неинвазивных исследований в зависимости от степени риска развития ИБС: у пациентов с низким риском ИБС КТ-КГ может быть выполнена на первом этапе для исключения ИБС, исследование перфузии остается зарезервированным для случаев с неопределённым функциональным поражением. С другой стороны, у пациентов с промежуточным и высоким риском оценка перфузии может быть выполнена уже на первом этапе, а КТ-АГ использована только в сомнительных случаях. У пациентов с документированной ИБС и высоким риском развития коронарных событий по данным перфузии дополнительная КТ-АГ не добавит существенной диагностической или прогностической информации, но приведёт к неоправданному использованию контраста и излишней лучевой нагрузке на пациента [26].

Еще один предложенный клинический алгоритм предполагает в качестве исследования первой линии неинвазивную КТ-АГ. При наличии атеросклероза исследование дополняется перфузионным стресс-тестом с использованием ПЭТ или ОФЭКТ сканирования. У пациентов с атеросклерозом, но отсутствием нарушений перфузии может быть применена более агрессивная медикаментозная терапия, в том числе направленная на снижения воздействия факторов риска ИБС. Пациенты с ИБС и доказанной ишемией должны быть направлены на инвазивную диагностику КА [1].

Во всех случаях детальная оценка клинической ситуации, эффективное взаимодействие лечащего врача и пациента являются крайне важными для выбора оптимального использования гибридных технологий.

Заключение.

Позитронно-эмиссионная и мультисрезовая компьютерная томография в кардиологическом диагностическом сообществе рассматриваются как наиболее точные и перспективные методы, зарекомендовавшие себя в вопросах диагностики, оценки стратификации риска и клинического ведения пациентов с подтвержденной или предполагаемой ИБС. Гибридные ПЭТ/КТ исследования позволяют достичь опре-

деленных преимуществ, трудно реализуемых при изолированном использовании методов, чему есть достаточное количество свидетельств. Коррекция ослабления, основанная на данных КТ, повышает скорость ПЭТ исследования в целом. При сочетании оценки перфузии с оценкой коронарного кальция появляется возможность определения промежуточной и долгосрочной стратификации риска для пациентов с нормальной перфузией. Уже на основании этого можно утверждать, что важность гибридных методов, основанных на радионуклидной и КТ-визуализации, бесспорна. Среди открытых вопросов, требующих дальнейшей разработки доказательной базы, остается оценка клинической роли гибридной КТ-коронарографии и функциональных ПЭТ изображений в вопросах диагностики ИБС.

Список литературы:

1. *Prior JO, Farhad H, Muller OC.Multimodality Imaging in Ischemic Cardiomyopathy. // Cardiovasc Imaging Rep.-2014. – Vol.7. –P. 9285*

2. *van der Hoeven BL, Schalij MJ, Delgado V. Multimodality imaging in interventional cardiology. //Nat Rev Cardiol.– 2012. - Vol.14 - P. 333-46*

3. *Klocke FJ, Baird MG, Lorell BH, Bateman TM, Messer JV, Berman DS, O'Gara PT, Carabello BA, Russell RO Jr, Cerqueira MD, St John Sutton MG, DeMaria AN, Udelson JE, Kennedy JW, Verani MS, Williams KA, Antman EM, Smith SC Jr, Alpert JS, Gregoratos G, Anderson JL, Hiratzka LF, Faxon DP, Hunt SA, Fuster V, Jacobs AK, Gibbons RJ, Russell ROACC/AHA/ASNC guidelines for the clinical use of cardiac radionuclide imaging--executive summary: a report of the American College of Cardiology/American Heart Association Task Force on Practice Guidelines (ACC/AHA/ASNC Committee to Revise the 1995 Guidelines for the Clinical Use of Cardiac Radionuclide Imaging)// J Am CollCardiol. – 2003.-Vol. 42(7) – P. 1318-33*

4. *Di Carli M. F. and HachamovitchR..New Technology for Noninvasive Evaluation of Coronary Artery Disease // Circulation.– 2007. – Vol. 115 – P. 1464-1480*

5. *Sampson U.K., Dorbala S., Limaye A., Kwong R., Di Carli M.F.. Diagnosticaccuracy of rubidium-82myocardial perfusion imaging with hybridpositron emission tomography/computed tomography in the detection of coronary artery disease.// JAmCollCardiol. – 2007. -Vol.49(10) – P. 1052-8.*

6. *ValentaI., Dilsizian V., Quercioli A., Ruddy T.D., Schindler T.H. Quantitative PET/CT measures of myocardial flow reserve and atherosclerosis for cardiac risk assessment and predicting adverse patient outcomes.// CurrCardiol Rep. – 2013. -Vol. 15(3). – P. 344.*

7. *Al-MallahM. H., SitekA. , Moore S. C. , Di CarliM., DorbalaSh. Assessment of myocardial perfusion and function with PET and PET/CT.// J NuclCardiol. Jun. – 2010. -Vol. 17(3). –P. 498–513.*

8. *Schenker M.P.,Dorbala S.,Hong E.C.,Rybicki F.J.,Hachamovitch R.,Kwong R.Y.,Di Carli M.F..Interrelation of coronary calcification, myocardial ischemia, and outcomes in patients with intermediate likelihood of coronary artery disease: a combined positron emission tomography/computed tomography study.// Circulation. – 2008. –Vol. 117. – P. 1693–1700.*

9. *Chang S. M., Nabi F., Xu J., Peterson L. E., Achari A., Pratt C. M., Mahmarian J. J. The coronary artery calcium score and stress myocardial perfusion imaging provide independent and complementary prediction of cardiac risk. // J Am CollCardiol. - 2009. –Vol. 54 – P. 1872–1882.*

10. *Rosen B.D., Fernandes V., VcClelland R.L., et al. Relationship between baseline coronary calcium score and demonstration of coronary artery stenoses during follow-up MESA (Multi-Ethnic Study of Atherosclerosis). // JACC Cardiovascular imaging. – 2009. –Vol. 2 – P. 1175-1183.*

11. *Budoff M, Dowe D, Jollis J, et al. Diagnostic performance of 64-multidetector row coronary computed tomographic angiography for evaluation of coronary artery stenosis in individuals without known coronary artery disease: results from the prospective multicenter ACCURACY (Assessment by Coronary Computed Tomographic Angiography of Individuals Undergoing Invasive Coronary Angiography) trial. // J Am CollCardiol. – 2008. –Vol. 52 - P. 1724–1732.*

12. *Miller JM, Rochitte CE, Dewey M, et al. Diagnostic performance of coronary angiography by 64-row CT. // N Engl J Med. – 2008. –Vol. 359 – P. 2324–2336.*

13. *Meijboom WB, Meijs MFL, Schuijf JD, et al. Diagnostic accuracy of 64-slice computed tomography coronary angiography: a prospective, multicenter, multivendor study. // JAmCollCardiol. – 2008. –Vol. 52 – P. 2135–2144.*

14. *Gaemperli O, Valenta I, Schepis T, et al. Coronary 64-slice CT angiography predicts outcome in patients with known or suspected coronary artery disease. // EurRadiol. – 2008. - Vol. 18 – P. 1162–1173.*

15. *Gilard M, Le Gal G, Cornily JC, et al. Midterm prognosis of patients with suspected coronary artery disease and normal multislice computed tomographic findings: a prospective management outcome study. // Arch Intern Med. – 2007. –Vol. 167 - P. 1686–1689.*

16. *Schuijf J.D., Wijns W., Jukema J.W., Atsma D.E., De Roos A., Lamb H.J., Stokkel M.P.M., Dibbets-Schneider P., Decramer I., De Bondt P., van der Wall E.E., Vanhoenacker P.K., Bax J.J. Relation between noninvasive coronary angiography with multislice computed tomography and myocardial perfusion imaging // J. Am.Cool.Cardiol. -2006.–Vol. 48 – P. 2508-14*

17. *Di Carli M.F., Dorbala S, Curillova Z, et al. Relationship between CT coronary angiography and stress perfusion imaging in patients with suspected ischemic heart disease assessed by integrated PET-CT imaging. // JNuclCardiol. – 2007. –Vol. 14 – P. 799–809.*

18. *Shaw LJ, Hachamovitch R, Berman DS, Marwick TH, Lauer MS, Heller GV, Iskandrian AE, Kesler KL, Travin MI, Lewin HC, Hendel RC, Borges-Neto S, Miller DD // Economics of Noninvasive Diagnosis (END) Multicenter Study Group. The economic consequences of available diagnostic and prognostic strategies for the evaluation of stable angina patients: an observational assessment of the value of precatheterization ischemia. //J Am CollCardiol. – 1999. -Vol. 33 – P. 661– 669*

19. *Groves A.M., Speechly-Dick M.E., kayani I., Pugliese F., Endozo R., VcEwan J., Menezes L.J., Habib S.B., Prvulovich E., Ell P.J. First experience of combined cardiac PET\64-detector CT*

angiography with invasive angiographic validation //Eur JNuclMedMolImaging - 2009. – Vol. 36 – P. 2027-33

20. *Santana C. A. . Garcia E. V., Faber T. L., Sirineni G. K. , Esteves F. P., Sanyal R., Halkar R., Ornelas M., Verdes L., Lerakis S., Ramos J. J., Aguade´-Bruix S., Cue´llar H., Candell-Riera J., Raggi P. Diagnostic performance of fusion of myocardial perfusion imaging (MPI) and computed tomography coronary angiography.// J NuclCardiol. – 2009 – Vol. 16 – P. 201-11.*

21. *Danad I, Raijmakers P. G., Appelman Y. E., Harms H. J., de Haan S, van den Oever M.L.P., Heymans M W., Tulevski I I., van Kuijk C, Hoekstra O. S., Lammertsma A. A., Lubberink M, van Rossum A. C. and Knaapen P.Hybrid Imaging Using Quantitative H215O PET and CT-Based Coronary Angiography for the Detection of Coronary Artery Disease // J Nucl Med. – 2013. – Vol. 54 – P. 55-63.*

22. *Namdar M., Hany Th.F., Koepfli P., Siegrist P.T., Burger C., Wyss Ch.A., LuscherTh.F., von Schulthess G.K., Kaufmann P.A. Integrated PET\CT for the assessment of coronary artery disease: a feasibility study // JNuclMed. - 2005. – Vol. 46 – P. 930-35.*

23. *RisplerSh. , KeidarZ. , GhersinE. , RoguinA. , Soil// A., DraguR. , LitmanovichD. , FrenkelA. , Aronson D., Engel A. , BeyarR. , Israel O. Integrated Single-Photon Emission Computed Tomography and Computed Tomography Coronary Angiography for the Assessment of Hemodynamically Significant Coronary Artery Lesions // JAm CollCardiol. – 2007. - Vol. 49. - P. 1068-1070.*

24*. Sato A., Nozato T., Hikita H., Miyazaki Sh., Takahashi Y., Kuwahara T., Takahashi A. Hiroe M., Aonuma K. Incremental value of combining 64-slice computed tomography angiography with stress nuclear myocardial perfusion imaging to improve noninvasive detection of Coronary Artery Disease // J NuclCardiol. – 2010. -Vol. 17 – P. 19-26*

25. *Kajander S, Joutsiniemi E, Saraste M, et al. Cardiac positron emission tomography/computed tomography imaging accurately detects anatomically and functionallysignificant coronary artery disease. // Circulation. – 2010. – Vol. 122 – P. 603–613.*

26. *Hsiao EM, Ali B, Dorbala S. Clinical Role of Hybrid Imaging. //CurrCardiovasc Imaging Rep.– 2010. -Vol. 3(5) – P. 324-335.*

НАУЧНЫЙ ОБЗОР

ЛУЧЕВЫЕ МЕТОДЫ ОЦЕНКИ ПЕРФУЗИИ МИОКАРДА

Живоглядов Д.И., Шария М.А.

ГБОУ ВПО Первый МГМУ им. И.М. Сеченова. Кафедра лучевой диагностики и терапии. Москва, Россия

Данный научный обзор посвящен теме лучевой диагностики в оценке перфузии миокарда. Описаны диагностические возможности «рутинных» методов исследования сердца (ЭхоКГ, КТ), так и новейших методик, которые внедряются в современную практику, например, ядерной сцинтиграфии (ПЭТ-КТ), МРТ. Представлены преимущества каждого из методов, а также ограничения их применения в клинической практике.

Ключевые слова: перфузия миокарда, ядерная сцинтиграфия (ОФЭКТ/ПЭТ-КТ), стресс-ЭхоКГ, КТ-ангиография, МРТ.

RADIOLOGICAL EXAMINATION IN THE EVALUATION OF MYOCARDIAL PERFUSION

Zhivoglyadov D.I., Sharia M.A.

First Moscow Medical University named by IM Sechenov. Department of Radiation diagnostics and therapy. Moscow, Russia

This scientific review is on the theme of diagnostic imaging in the evaluation of myocardial perfusion. The diagnostic possibilities of "routine" methods of investigation of the heart (echocardiography, CT), and the latest techniques, which are implemented in modern practice, for example, nuclear scintigraphy (PET-CT), MRI are described. The advantages of each method, as well as the restrictions on their use in clinical practice are also presented..

Keywords: myocardial perfusion, nuclear scintigraphy (SPECT/PET-CT), stress echocardiography, CT-angiography, MRI.

Ишемическая болезнь сердца остается одной из главных причин смертности во всем мире [1,2]. Атеросклеротическая бляшка в коронарной артерии, увеличиваясь, постепенно приводит к снижению кровотока в артериях, что в дальнейшем приводит к ишемии миокарда, а в крайних случаях – инфаркту миокарда. Исследование коронарных артерий включает в себя оценку степени стеноза с помощью лучевых методов диагностики: ядерная сцинтиграфия (ОФЭКТ/ПЭТКТ), стресс-ЭхоКГ, КТ и МРТ сердца [3,4].

Ядерная сцинтиграфия (ОФЭКТ/ПЭТ-КТ).

ОФЭКТ И ПЭТ-КТ являются наиболее современными методами оценки перфузии миокарда. Оба метода позволяют одновременно оценивать степень насыщенности миокарда кислородом, но и, кроме того, помогают выстроить анатомическую картину сердца с участками ишемии благодаря КТ [5,6]. Как показали исследования P.A. Kaufmann and M.F. Di Carli (2009), специфичность и чувствительность этих функциональных тестов колеблется в среднем от 73-87% и до 97% соответственно [7]. Недостаток данной методики заключается в том что, ОФЭКТ И ПЭТ-КТ дают оценку степени нарушения перфузии только в тех областях сердца, в которых наиболее выражен тромбоз коронарных артерий [8,9]. В проведенных клинических исследованиях было показано, что из 101 пациента с выраженным стенозом левой коронарной артерии с помощью радионуклидного теста было выявлено 59% пациентов с данной патологией, а с другой стороны, пациентов со степенью стеноза ЛКА в 5% было выявлено всего 15% [10]. Недавно полученные данные свидетельствуют о том, что совместное использование одновременно 2-х методов позволяет частично повысить результаты исследования (Рис. 1).

Кроме того, ПЭТ даёт возможность получить абсолютные показатели миокардиального кровотока (мл/мин/г), а также оценить так

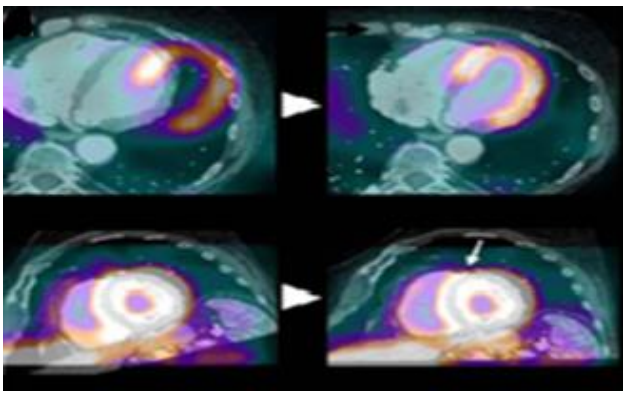

Рис. 1,а.

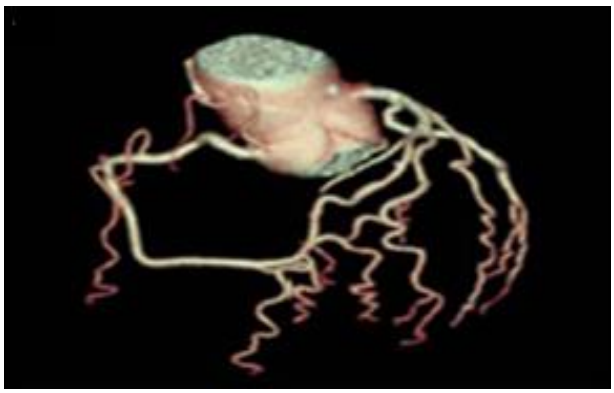

Рис. 1,в.

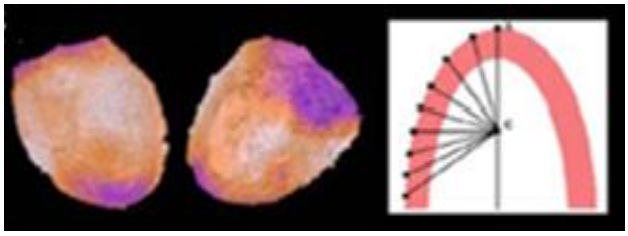

Рис. 1,б.

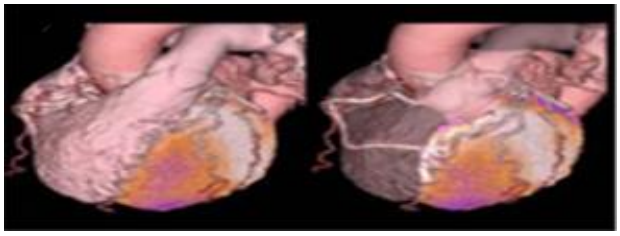

Рис. 1,г.

Рис. 1. ПЭТ-КТ.

Иллюстрация получения перфузионного изображения: A – регистрация изображения, B – определение эпикардиального контура, C – сегментация коронарных артерий, D – объёмное изображение.

Из монографии P.A.KaufmannandM.F. DiCarli 2009 г.

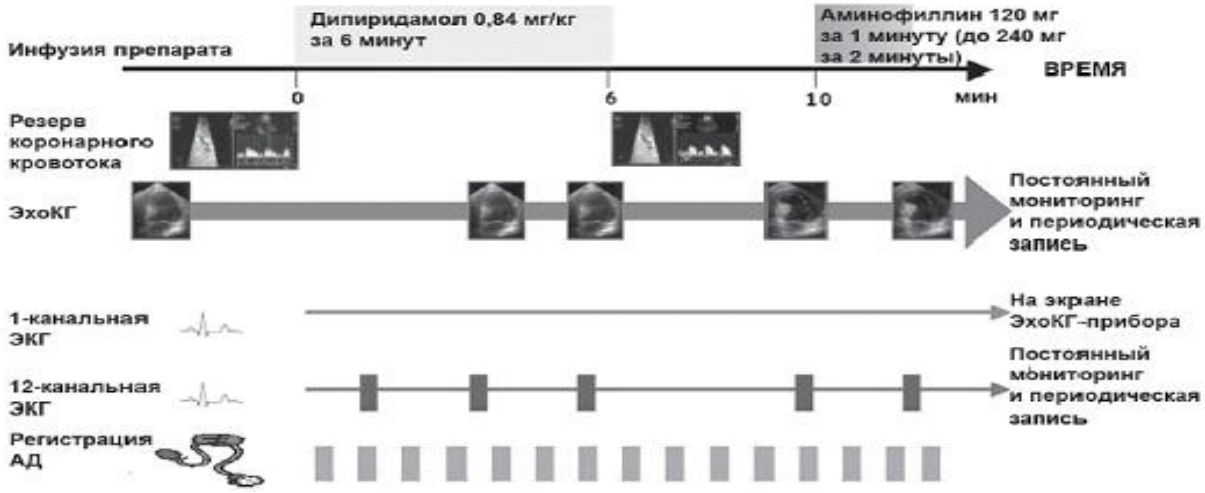

Рис. 2. ЭхоКГ.

Схема современного протокола стресс-эхокардиографии с дипиридамолом.

Источник: Российский кардиологический журнал 2013; 4 (102), приложение 2.

называемый «коронарный резерв» сердца [11]. Так у пациентов со «сбалансированной» или диффузной ишемией сердца определение «коронарного резерва» позволяет выявить мелкие участки миокарда, находящиеся в ишемии, в отличие от того, если бы мы проводили относительную оценку степени жизнеспособности всего миокарда в целом [12]. Важно указать, что этот подход был применен в проспективных клинических испытаниях [13,14].

К недостаткам данной методики M.F. Di Carli (2009) относит неспособность обнаружить проявления атеросклероза коронарных артерий еще на доклинической стадии [15,16]. Это не

Ежегодный риск неблагоприятных событий	Средний (1–3% в год)	Высокий (>10% в год)
Доза/нагрузка	Высокая	Низкая
ФВ в покое	>50%	< 40%
Антиишемическая терапия	Отменена	Продолжена
Поражение коронарных артерий	Левая огибающая/правая коронарная артерии	Левая передняя межжелудочковая артерия
Индекс нарушения локальной сократимости на высоте нагрузки	Низкий	Высокий
Восстановление	Быстрое	Медленное
Положительный ответ, исходные нарушения сократимости	В одной зоне	В нескольких зонах
Резерв коронарного кровотока	>2	< 2

Рис. 3.

Рис. 3. Стресс ЭхоКГ.

Стратификация риска при положительном результате стресс-ЭхоКГ.

Источник: Российский кардиологический журнал 2013; 4 (102), приложение 2.

Ежегодный риск неблагоприятных событий	Очень низкий (<0,5% в год)	Низкий (1–3% в год)
Нагрузка	Максимальная	Субмаксимальная
ФВ в покое	>50%	< 40%
Антиишемическая терапия	Отменена	Продолжена
Резерв коронарного кровотока	>2,0	< 2,0

Рис. 4.

Рис. 4. Стресс ЭхоКГ.

Стратификация риска при отрицательном результате стресс-ЭхоКГ.

Источник: Российский кардиологический журнал 2013; 4 (102), приложение 2.

является слишком серьёзным недостатком, так как изначально ОФЭКТ и ПЭТ-КТ разрабатывались как метод оценки степени жизнеспособности миокарда. Именно благодаря этому можно частично объяснить ограничение использования перфузионных изображений для оценки степени риска развития ИБС [17].

Стресс-ЭхоКГ.

Стресс-ЭхоКГ считается достаточно надежным методом выявления ишемии, основанный на том, что ишемия миокарда, возникающая при нагрузке, сопровождается нарушением его локальной сократимости [18,19]. В качестве нагрузки используют физическую, фармакологическую нагрузку (добутамин) и пейсмейкерную стимуляцию (Рис. 2).

Как показывают исследования Picano E. (2007), диагностическая точность стресс-ЭхоКГ выше, чем обычной нагрузочной ЭКГ-пробы (ВЭМ) и позволяет применять ее в случае исходного снижения информативности ВЭМ (БЛНПГ, изменения сегмента ST в покое, особенно у женщин, гипертрофия миокарда ЛЖ и т.д.) [20,21]. Существует еще один вид стресс-ЭхоКГ – обнаружение жизнеспособного миокарда малыми дозами стресс-агентов [22]. Но эта ситуация больше предназначена для кардиохирургии или других клинических задач. Основная роль стресс-ЭхоКГ заключается в выявлении скомпрометированного ишемией миокарда (Рис. 3, Рис. 4).

Показания (как и большинство противопоказаний) для стресс-ЭхоКГ те же, что и к нагрузочной ЭКГ-пробе (ВЭМ) [23]. Надо отметить, что нагрузочная стресс-ЭхоКГ более физиологична по сравнению с фармакологической, но имеет ряд существенных недостатков, резко ограничивающих ее применение: а) около 1/3 пациентов не могут достигнуть должной нагрузки из-за заболеваний периферических сосудов, легких, опорно-двигательного аппарата, плохой тренированности;

б) избыточная гипервентиляция легких сужает ультразвуковое окно и снижает качество изображения [24,25].

При использовании фармакологических агентов данные трудности нивелируются, но схема проведения пробы несколько усложняется – используется инфузомат и, возможно, потребуется дополнительное введение других препаратов (атропин, бета-блокаторы) [26]. Основной недостаток всех стресс-ЭхоКГ – субъективизм. Для уменьшения данного факта используют специальные стресс-программы, позволяющие одновременно выводить на экран монитора изображения, записанные синхронно в

процессе различных стадий исследования (например, в покое и на пике нагрузки) и сравнивать их [27]. Надо также знать, что в процедуре применяют участие два врача (первый оценивает УЗ-показатели, другой – ЭКГ, АД, клинические параметры, и если это фармакологический стресс-агент, то и скорость введения препарата). Все это способствует повышению качества и безопасности процедуры [28,29]

КТ-ангиография сердца.

Мультидетекторная КТ-коронароангиография позволяет оценить просвет коронарных артерий сердца, толщину стенки миокарда, состояние клапанов сердца, а также визуализировать в общем плане все сердце. Исходя из этих данных, можно сделать вывод о том, что данная методика позволяет с большой вероятностью оценить степень насыщения миокарда кислородом, а также определить причины снижения его насыщения [30,31,32,33].

МСКТ является высокоточным методом диагностики атеросклероза коронарных артерий и оценки фракции выброса ЛЖ. Однако следует отметить, что по-прежнему сохраняются ограничения метода такие, как выраженный кальциноз коронарных артерий, аритмия и высокая частота сердечных сокращений [34,35,36,37].

Немаловажную роль в оценке перфузии миокарда играет количество детекторов установленных на аппарате КТ. Так, если использовать 64-детекторный компьютерный томограф, то специфичность теста доходит до 92%, а чувствительность – 83%, в отличие от того, если бы мы использовали, например, 16-детекторный компьютерный томограф [38,39].

В научной литературе описаны основные противопоказания для проведения компьютерной томографии, применяемые в настоящее время: выраженная почечная недостаточность, индивидуальная непереносимость йодсодержащих контрастных препаратов. Поскольку КТ связано с воздействием радиации на организм человека, люди, которые потенциально могут быть более восприимчивы к нему (например, беременные женщины) попадают в группу лиц с относительными противопоказаниями [40,41].

Из исследований Gary Liew и соавторов (2013), КТ оценка перфузии миокарда преимущественно определяется пространственным разрешением изображения и, в меньшей степени, контрастностью, в отличие от МРТ. Кроме того, артефакты изображений при КТ могут быть интерпретированы как зоны ишемии миокарда. Причиной этого могут быть постоянное движение сердца или *шумы изображения* [42,43]. Особый артефакт, который может привести к появлению зон ишемии миокарда на КТ-изображениях, связан с так называемым эффектом *укрепления* рентгеновского луча – уменьшение энергии рентгеновских лучей при прохождении через плотные структуры. К таким плотным структурам можно отнести металлические конструкции в сосудах сердца (клипсы, скрепки), а также и органические структуры такие, как левый желудочек (утолщенная его стенка). Решением этой проблемы является использование КТ-аппарата, синхронизированного с ЭКГ [44,45].

Постобработка изображений КТ сердца быстра и проста. Оператор должен выбрать интересующую область для реконструкции и желаемую фазу в сердечном цикле (для ретроспективного исследования) (Рис. 5) [46,47].

Хотя перфузионные изображения могут быть рассмотрены в любой фазе, как правило,

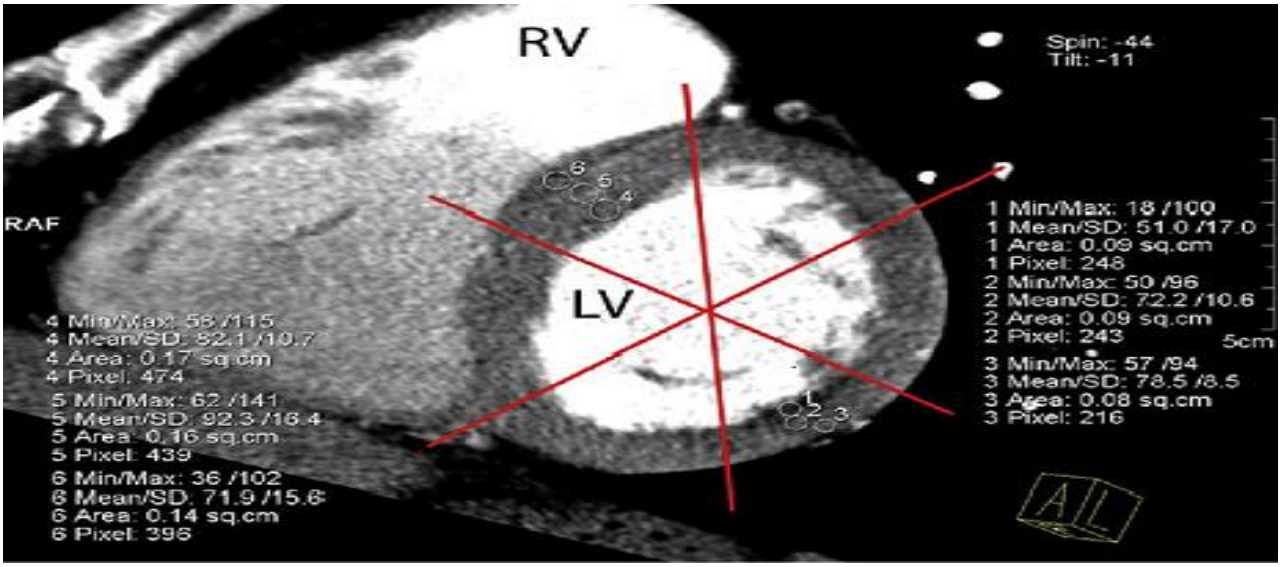

Рис. 5. МСКТ сердца.

Разделение зоны левого желудочка на 6 сегментов. Вручную выделены зоны интереса 1-6.

Из монографии Academic Radiology 2013 г.

они интерпретируются в середину диастолы. Затем изображения сравнивают с теми, которые были получены во время стресс-теста для того, чтобы оценить наличие очагов ишемии и определить их характер – обратимый или нет [48,49].

МРТ в диагностике перфузии миокарда.

Большое количество доклинических и клинических исследований за последние десятилетия доказали высокую эффективность МРТ в диагностике заболеваний сердца [50,51,52]. Некоторые отличительные признаки позволяют отнести этот метод лучевой диагностики к наиболее востребованным, а именно: отсутствие радиоактивного облучения, высокое пространственное разрешение, превосходная воспроизводимость как отдельных анатомических структур, так и всего тела в целом [53,54,55].

Не стоит забывать и то, что наиболее частой причиной ИБС считается атеросклероз сосудов сердца. По результатам исследований, проведенных Страздень Е.Ю., Шария М.А., Тарарак Э.М., Устюжаниным Д.В. (2013), была доказана эффективность этого метода в оценке стабильности атеросклеротической бляшки: установлена высокая чувствительность (96%) и специфичность (87%) метода МРТ [56].

Ишемия миокарда, как основное проявление ИБС, может быть обнаружена двумя различными методами МРТ: расширенной контрастной перфузией миокарда или стресс- тестом с добутамином. Второй по точности исследования сопоставим со сцинтиграфией сердца [57]. Стресс-тест с добутамином направлен на выявление степени выраженности нарушения коронарного кровообращения за счет математического подсчета разницы между максимальный кровотоком (полученным после внутрисосудистого введения добутамина) и кровотоком в покое. Полученная разница показывает степень отклонения полученных значений от нормализованных [58]. Не стоит забывать и то, что нельзя опираться только на визуальную оценку полученных данных, а иметь в виду стандартные критерии, которые позволяют специалисту дифференцировать потери сигнала при гипоперфузии миокарда от артефактов. Это указывает на то, что «чтение» критериев должно также оценивать качество полученного изображения (а именно: последовательность импульсов, тип и доза контрастного препарата) [59,60,61].

Первый этап перфузионных исследований осуществляется во время задержки дыхания, и, следовательно, любой тип количественного анализа следует начать с регистрации данных появляющихся с течением времени, поэтому любые движения, вызванные дыханием или движением диафрагмы, должны быть устранены либо путем ручной настройки параметров аппарата МРТ, либо с использованием полуавтоматических алгоритмов [62]. На основании количественных результатов строятся кривые интенсивности сигнала, рассчитанные для различных участков субэндокардиального и трансмурального слоёв миокарда, идеально охватывая весь левый желудочек сердца (Рис. 6) [63,64].

МРТ перфузия миокарда потенциально наиболее точный метод исследования для неинвазивной оценки перфузии миокарда у людей. Однако, если МРТ должна стать методом первой линии в клинической практике, ее надежность, универсальность и безопасность должны быть продемонстрированы в большем количестве многопрофильных больниц [65,66,67,68].

Заключение.

Главной особенностью ИБС является хроническое течение (несколько десятилетий). Иногда клинические проявления заболевания могут выявиться еще на ранней стадии, но, в тоже

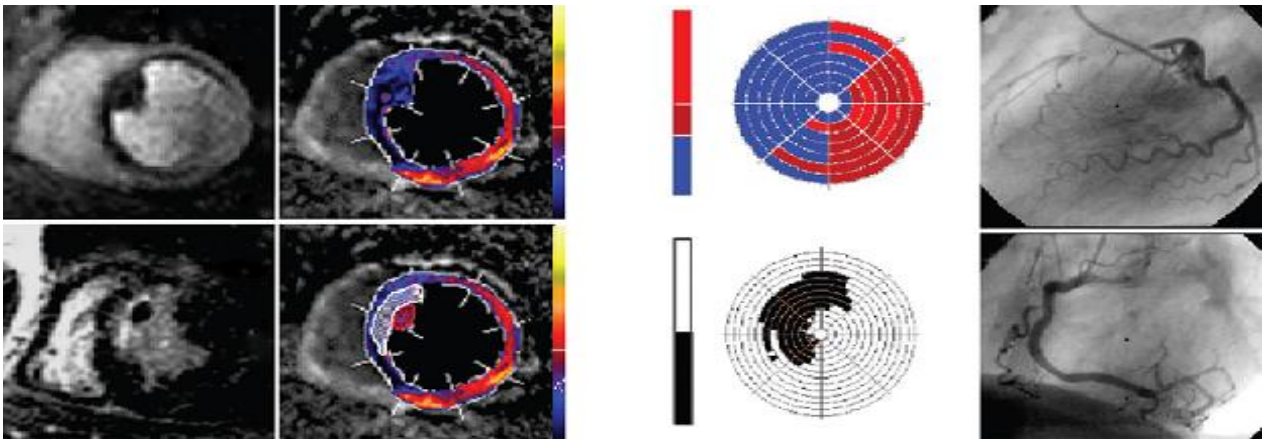

Рис. 6. МСКТ сердца.

На снимке отчетливо видны зоны снижения/отсутствия перфузии миокарда, что также определяется на полярных картах. При коронароангиографии выявляется окклюзия левой передней нисходящей коронарной артерий.

Juerg Schwitter Cardiovascular Magnetic Resonance 2009.

время, оно может не заявлять о себе очень долго и привести к таким сосудистым катастрофам, как инфаркт миокарда или инсульт. Выявление ИБС должно происходить на раннем этапе диагностики пациента, чтобы предотвратить в дальнейшем переход заболевания в тяжелую стадию с дальнейшим смертельным исходом.

Поскольку количество триггерных механизмов, вызывающих прогрессирование ИБС, пока не известно, наличие современных методов лучевой диагностики позволяет длительно контролировать этот процесс. Это дает высокую чувствительность и специфичность для обнаружения патологических процессов в сосуде, нарушающих нормальный ток крови.

Активная стратегия развития в этом направлении диагностики поможет в разы снизить частоту возникновения внезапных сердечных смертей.

Список литературы:

1. Roger VL, Go AS, Lloyd-Jones DM, et al; American Heart Association Statistics Committee and Stroke Statistics Subcommittee: Heart disease and stroke statistics—2001 update: A report from the American Heart Association. Circulation 123:e18-e209, 2011.

2. Ali B, Hsiao E, Di Carli MF: Combined anatomic and perfusion imaging of the heart. CurrCardiol Rep 12:90-97, 2010.

3. Di Carli MF, Hachamovitch R: New technology for noninvasive evaluation of coronary artery disease. Circulation 115:1464-1480, 2007.

4. Berman DS, Wong ND, Gransar H, et al: Relationship between stressinduced myocardial ischemia and atherosclerosis measured by coronary calcium tomography. J Am CollCardiol 44:923-930, 2004.

5. Gaemperli O, Schepis T, Kalff V, et al: Validation of a new cardiac image fusion software for three-dimensional integration of myocardial perfusion SPECT and stand-alone 64-slice CT angiography. Eur J NuclMedMolImaging 34:1097-1106, 2007.

6. Gaemperli O, Schepis T, Valenta I, et al: Cardiac image fusion from stand-alone SPECT and CT: Clinical experience. J Nucl Med 48:696-703, 2007.

7. Klocke FJ, Baird MG, Lorell BH, et al: ACC: /AHA/ASNC guidelines for the clinical use of cardiac radionuclide imaging—Executive summary: A report of the American College of Cardiology/American Heart Association Task Force on Practice Guidelines (ACC/AHA/ASNC Commit- tee to revise the 1995 guidelines for the clinical use of cardiac radionuclide imaging). J Am CollCardiol- 42:1318-1333, 2003.

8. Di Carli MF, Dorbala S, Meserve J, et al: Clinical myocardial perfusion PET/CT. J Nucl Med 48:783-793, 2007.

9. Schuijf JD, Wijns W, Jukema JW, et al: Relationship between noninvasive coronary angiography with multi-slice computed tomography and myocardial perfusion imaging. J Am Coll Cardiol 48:2508-2514, 2006.

10. Di Carli MF, Dorbala S, Curillova Z, et al: Relationship between CTcoronary angiography and stress perfusion imaging in patients with suspected ischemic heart disease assessed by integrated PET-CT imaging. J Nucl Cardiol 14:799-809, 2007.

11. Shaw LJ, Iskandrian AE: Prognostic value of gated myocardial perfusion SPECT. J Nucl Cardiol 11:171-185, 2004

12. Budoff MJ, Dowe D, Jollis JG, et al: Diagnostic performance of 64- multidetector row coronary computed tomographic angiography for evaluation of coronary artery stenosis in individuals without known coronary artery disease: Results from the prospective multicenter ACCURACY (Assessment by Coronary Computed Tomographic Angiography of Individuals Undergoing Invasive Coronary Angiography) trial. J Am Coll Cardiol 52:1724-1732, 2008

13. Alexander J, Dainiak N, Berger HJ, et al: Serial assessment of doxorubicin cardiotoxicity with quantitative radionuclide angiocardiography. N Engl J Med 1979;300:278-283.

14. Schwartz RG, McKenzieWB, Alexander J, et al: Congestive heart failure and left ventricular dysfunction complicating doxorubicin therapy. Seven-year experience using serial radionuclide angiocardiography. Am J Med 1987;82:1109-1118

15. Miller JM, Dewey M, Vavere AL, et al: Coronary CT angiography using64 detector rows: Methods and design of the multicentre trial CORE-EurRadiol 19:816-828, 2009

16. Miller JM, Rochitte CE, Dewey M, et al: Coronary artery evaluation using 64-row multidetector computed tomography angiography (CORE-64): Results of a multicenter, international trial to assess diagnostic accuracy compared with conventional coronary angiography. Circulation 116:2630, 2007

17. Hoffmann U, Moselewski F, Cury RC, et al: Predictive value of 16-slice multidetector spiral computed tomography to detect significant obstructive coronary artery disease in patients at high risk for coronary artery disease: Patient-versus segment-based analysis. Circulation 110:2638-2643, 2004

18. Mollet NR, Cademartiri F, van Mieghem CA, et al: High-resolution spiral computed tomography coronary angiography in patients referred for diagnostic conventional coronary angiography. Circulation 112:2318-2323, 2005

19. Schepis T, Gaemperli O, Koepfli P, et al: Added value of coronary artery calcium score as an adjunct to gated SPECT for the evaluation of coronary artery disease in an intermediate-risk population. J Nucl Med48:1424-1430, 2007

20. Picano E. Stress echocardiography: a historical perspective. Special article. Am J Med 2003; 114; 126-30.

21. Picano E. Stress echocardiography. 4th ed. Heidelberg, Germany: Springer Verlag; 2003.

22. Picano E, Pasanisi E, Brown J, Marwick TH. A gatekeeper for the gatekeeper; inappropriate referrals to stress echocardiography. Am Heart J 2007;154:126–32.

23. Amis ES Jr, Butler PF, Applegate KE, Birnbaum SB, Brateman LF, Hevezi JM et al. American College of Radiology white paper on radiation dose in medicine. J Am CollRadiol 2007; 4:272–84.

24. Gibbons RJ. Leading the elephant out of the corner: the future of health care: presidential address at the American Heart Association 2006 scientific sessions. Circulation 2007; 115:2221–30.

25. Picano E. Informed consent in radiological and nuclear medicine examinations. How to escape from a communication Inferno. Education and debate. BMJ 2004; 329:578–80.

26. Picano E. Stress echocardiography: a historical perspective. Special article. Am J Med 2003; 114:126–30.

27. Picano E. Stress Echocardiography. 4th ed. Heidelberg, Germany: SpringerVerlag; 2003.
28. Picano E. Dipyridamole-echocardiography test: historical background and physiologic basis. Eur Heart J 1989; 10:365–76.
29. Ross J Jr. Mechanisms of regional ischaemia and anti-anginal drug action during exercise. ProgCardiovasc Dis 1989; 31:455–66.
30. Терновой С.К., Никонова М. Э., Акчурин Р.С.,Федотенков И. С., А.А. Ширяев А.А. Возможности мультиспиральной компьютерной томографии (МСКТ) в оценке коронарного русла и вентрикулографии в сравнение с интервенционной коронаровентрикулографией.REJR - 2013. - Том 3.№1. – С. 28-35.
31. 1. Heron M, Hoyert DL, Murphy SL, et al. Deaths: final data for 2006. Natl VitalStat Rep 2009; 57:1–134.
32. Blankstein R, Shturman LD, Rogers IS, et al. Adenosine-induced stress myocardial perfusion imaging using dual-source cardiac computed to- mography. J Am CollCardiol 2009; 54:1072–1084.
33. George RT, Arbab-Zadeh A, Miller JM, et al. Adenosine stress 64- and256-row detector computed tomography angiography and perfusion imaging: a pilot study evaluating the transmural extent of perfusion abnor- malities to predict atherosclerosis causing myocardial ischemia. Circ Car- diovasc Imaging 2009; 2:174–182.
34. Cerqueira MD, Weissman NJ, Dilsizian V, et al. Standardized myocardial segmentation and nomenclature for tomographic imaging of the heart: a statement for healthcare professionals from the Cardiac Imaging Commit- tee of the Council on Clinical Cardiology of the American Heart Associa- tion. Circulation 2002; 105:539–542.
35. Slomka PJ, Nishina H, Berman DS, et al. Automatic quantification of my- ocardial perfusion stress-rest change: a new measure of ischemia. J Nucl Med 2004; 45:183–191.
36. Xu Y, Hayes S, Ali I, et al. Automatic and visual reproducibility of perfusion and function measures for myocardial perfusion SPECT. J Nucl Cardiology2010; 17:1050–1057.
37. Delzescaux T, Frouin F, de Cesare A, et al. Using an adaptive semiauto- mated self-evaluated registration technique to analyze MRI data for myo- cardial perfusion assessment. J Magnetic Reson Imaging 2003; 18:681–690.
38. Achenbach S. Stress computed tomography myocardial perfusion:steps, questions, and layers. J Am Coll Cardiol 2009; 54:1085–1087.
39. Hoffman JI. Transmural myocardial perfusion. ProgCardiovascDis 1987;29:429–464.
40. Kim RJ, Wu E, Rafael A, et al. The use of contrast-enhanced magnetic resonance imaging to identify reversible myocardial dysfunction. New Engl JMed 2000; 343:1445–1453.
41. Heart Disease and Stroke Statistics: Update 2005. American Heart Association; 2005.
42. Iskander S, Iskandrian AE. Risk assessment using single-photon emission computed tomographic technetium-99m sestamibiimaging. J Am Coll Cardiol. 1998;32:57–62.
43. Nagel E, Lehmkuhl HB, Bocksch W, et al. Noninvasive diagnosis of ischemia-induced wall motion abnormalities with the use of highdosedobutamine stress MRI: comparison with dobutamine stress echocardiography. Circulation. 1999;99:763–770.
44. Страздень Е.Ю., Шария М.А., Тарарак Э.М., Устюжанин Д.В. Применение магнитно – резонансной томографии в определение стабильности атеросклеротической бляшки.//REJR - 2013. - Том 3. №1.– С. 57- 61.
45. Wackers FJT, Bodenheimer M, Fleiss JL, Brown M. Multicenter Study on Silent Myocardial Ischemia Investigators: factors affecting unifor- mity in interpretation of planar Thallium-201 imaging in a multicenter trial. J Am Coll Cardiol. 1993;21:1064–1074.
46. Грамович В. В., Синицын В. Е., ГординМ. П. и др. Количественная оценка перфузии миокарда с помощью магнитно-резонансной томографии у больныххронической ишемической болезньюсердца // Кардиология. -2004.- № 8-.С. 4–12.
47. Бокерия Л. А., Беришвили И. И., СигаевИ. Ю. Реваскуляризация миокарда, меняющиеся подходы и пути развития // Грудная и сердечно-сосудистая хирургия.- 1999.- № 6.- С. 102–120.
48. Осиев А. Г., Гранкин Д. С., Редькин Д. А.и др. Опыт проведения ретроградной реканализации хронической окклюзии правой коронарной артерии // Междунар. журн. интервенционной кардиоангиологии: Тез. III Рос.съезда интервенционных кардиоангиологов.- 2008.-№ 14.- С. 72- 73.
49. Савченко А. П., Восьмирко О. Д., Котляров П. М. Коллатеральное кровообращение у больных с окклюзиями коронарных артерий // Сердечно-сосудистыезаболевания.- 2001.- № 3.- С. 91
50. Шумаков В. И., Остроумов Е. Н. Радионуклидные методы диагностики в клинике ишемической болезни и трансплантации сердца. М.: Дрофа, 2003. 224 с.
51. Schwitter J. Myocardial perfusion imaging by cardiac magnetic resonance. J NuclCardiol. 2006;13:841–854.
52. Edelman RR, Li W. Contrast-enhanced echo-planar MR imaging of myocardial perfusion: preliminary study in humans. Radiology.1994;190:771–777.
53. Schwitter J, Debatin JF, von Schulthess GK, McKinnon GC. Normal myocardial perfusion assessed with multishot echo-planar imaging. MagnResonMed. 1997;37:140–147.
54. Ding S, Wolff SD, Epstein FH. Improved coverage in dynamic contrast-enhanced cardiac MRI using interleaved gradient-echo EPI. MagnResonMed. 1998;39:514–519.
55. Schwitter J, Sakuma H, Saeed M, Wendland MF, Higgins CB. Very fast cardiac imaging. MagnReson Imaging Clin N Am. 1996;4:419–432.
56. Saeed M, Wendland MF, Sakuma H, et al. Coronary artery stenosis: detection with contrast-enhanced MR imaging in dogs. Radiology.1995;196:79–84.
57. Manning WJ, Atkinson DJ, Grossman W, Paulin S, Edelman RR. First-pass nuclear magnetic resonance imaging studies using gadolinium-DTPA in patients with coronary artery disease. J Am CollCardiol.1991;18:959–965.
58. Lauerma K, Virtanen KS, Sipila LM, Hekali P, Aronen HJ. Multislice MRI in assessment of myocardial perfusion in patients with singlevesselproximal left anterior descending coronary artery diseasebefore and after revascularization. Circulation. 1997;96:2859–2867.
59. Matheijssen NA, Louwerenburg HW, van Rugge F, et al. Comparison of ultrafast dipyridamole magnetic resonance imaging with dipyridamoleSestaMIBI SPECT for detection of perfusion abnormalities in patients with one-vessel coronary artery disease: assessment by quantitative model fitting. MagnReson Med. 1996;35:221–228.

60. Eichenberger AC, Schuiki E, Kochli VD, et al. Ischemic heart disease: assessment with gadolinium-enhanced ultrafast MR imaging and dipyridamole stress. J MagnReson Imaging. 1994;4:425–431.

61. Al-Saadi N, Nagel E, Gross M, et al. Noninvasive detection of myocardial ischemia from perfusion reserve based on cardiovascular magnetic resonance. Circulation. 2000;101:1379–1383.

62. Sensky PR, Jivan A, Hudson NM, et al. Coronary artery disease: combined stress MR imaging protocol-one-stop evaluation of myocardial perfusion and function. Radiology. 2000;215:608–614.

63. Klocke FJ, Simonetti OP, Judd RM, et al. Limits of detection of regional differences in vasodilated flow in viable myocardium by first-pass magnetic resonance perfusion imaging. Circulation. 2001;104:2412–2416.

64. Schreiber WG, Schmitt M, Kalden P, et al. Dynamic contrastenhanced myocardial perfusion imaging using saturation-prepared TrueFISP. J MagnReson Imaging. 2002;16:641–652.

65. Wang Y, Moin K, Akinboboye O, Reichek N. Myocardial first pass perfusion: steady-state free precession versus spoiled gradient echo and segmented echo planar imaging. MagnReson Med.2005;54:1123–1129.

66. Pruessmann KP, Weiger M, Scheidegger MB, Boesiger P. SENSE: sensitivity encoding for fast MRI. MagnReson Med. 1999;42:952–962.

67. Kellman P, Derbyshire JA, Agyeman KO, McVeigh ER, Arai AE. Extended coverage of first-pass perfusion imaging using sliceinterleaved TSENSE. MagnReson Med. 2004;51:200–204.

68. Plein S, Ryf S, Schwitter J, Radjenovic A, Boesiger P, Kozerke S. Dynamic contrast-enhanced myocardial perfusion MR imaging accelerated with k-t SENSE. MagnReson Med. 2007;58:777–785.

СЛУЧАЙ ИЗ ПРАКТИКИ

ОБРАЗОВАНИЕ ЛЕВОГО ПРЕДСЕРДИЯ У БОЛЬНОГО С ОСТРЫМ КОРОНАРНЫМ СИНДРОМОМ

Гаман С.А., Шабанова М.С., Барышева Н.А., Миронов В.М.

ФГБУ «Российский кардиологический научно-производственный комплекс» Минздрава РФ.
г. Москва, Россия

В статье отражена роль КТ-коронароангиографии в неинвазивной диагностике острого коронарного синдрома и опухолей сердца, представлены статистические данные опухолевого поражения сердца, приведен клинический пример с данными эхокардиографии, КТ-коронароангиографии, селективной коронароангиографии. Сказано об эффективности включения КТ-коронароангиографии в диагностику опухолевых заболеваний сердца.

Работа выполнена в рамках реализации Гранта Президента РФ по поддержке Ведущей научной школы НШ-5035.2014.7 «Гибридные технологии лучевой медицины в сердечно-сосудистой хирургии и кардиологии».

Ключевые слова: МСКТ-коронароангиография, образование левого предсердия, острый коронарный синдром, миксома.

LEFT ATRIAL TUMOR IN PATIENT WITH ACUTE CORONARY SYNDROME

Gaman S.A., Shabanova M.S., Barysheva N.A., Mironov V.M.

Cardiology Research Center of Russian Federation.
Moscow, Russia

The article reflects the role of coronary CT angiography in the non-invasive diagnosis of acute coronary syndrome and heart tumors, presents statistical data on heart tumors, shows a clinical case with data of cardiac ultrasonography, coronary CT angiography, selective coronary angiography. It also states the effectiveness of the inclusion of coronary CT angiography in the examination algorithm of patients with heart tumors.

Work performed in the framework of the Grant of the President of the Russian Federation for support of leading scientific schools NSH - 5035.2014.7 "Hybrid technology of radiology in cardiovascular surgery and cardiology."

Keywords: coronary CT angiography, left atrial tumor, acute coronary syndrome, myxoma.

В настоящее время острый коронарный синдром (ОКС) является не только медицинской, но и социально-экономической проблемой. Несмотря на значительные успехи в диагностике и лечении ОКС, он остается ведущей причиной смертности, в том числе и внезапной сердечной смерти, и приводит к снижению качества жизни в развитых странах [1]. Современные методы диагностики на ранних этапах госпитализации позволяют провести комплексный анализ состояния миокарда и коронарного русла. Нередко у таких больных неинвазивные методы визуализации позволяют выявить сопутствующую патологию сердечно-сосудистой системы.

Первичные опухоли сердца считаются редкой патологией, частота выявления первичных новообразований сердца составляет 0,1%. Чаще встречаются доброкачественные образования сердца, которые составляют до 75% от всех опухолей сердца. Особенности метаболизма миокарда, кровоток внутри сердца и ограниченность лимфооттока обуславливают редкое развитие опухолей. Также в сердце чаще происходят дегенеративные изменения миокарда, а не регенеративные. Опухоли сердца достаточно редко диагностируются при жизни больного в связи с отсутствием патогномоничных признаков, кроме того, течение заболевания может быть длительное время бессимптомным до развития тяжелых жизнеугрожающих осложнений [2].

Рис. 1,а.

Рис. 1,б.

Рис. 1. Эхокардиография. Апикальная позиция, двухкамерная (а) и четырехкамерная (б) проекции.

В полости ЛП визуализируется образование, фиксированное к МЖП (красные стрелки). Определяются зоны гипокинезии в области верхушки ЛЖ (белые стрелки

Одной из доброкачественных опухолей сердца является миксома. Данный вид опухоли встречается во всех возрастных группах, однако чаще диагностируется от третей до шестой декады жизни [3]. Впервые миксома левого предсердия была описана в 1854 году [4]. Опухоль растет из эндокарда, пролабируя в полость сердца. Чаще всего образование локализуется в левом предсердии (59-75%), также может определяться в правом предсердии (15-28%), реже – в правом желудочке (3-8%), очень редко – в левом желудочке (0-4%) [5,6]. Гистологически данный вид опухоли считается доброкачественным, но может приводить к смертельному исходу вследствие развития таких жизнеугрожающих осложнений, как эмболии в дистальное русло, обструкции митрального клапана [7]. Чаще всего миксомы сердца небольших размеров, не приводящие к изменениям внутрисердечной гемодинамики, выявляются случайно при проведении исследований (ЭхоКГ, МРТ, МСКТ) сердца для диагностики изменений коронарогенного или некоронарогенного характера.

Клиническое наблюдение.

Представляем клиническое наблюдение больного Т., 58 лет, который находился на стационарном лечении в отделении неотложной кардиологии ФГБУ «РКНПК» МЗ РФ с 4 по 15 октября 2013 года с диагнозом: Ишемическая болезнь сердца. Инфаркт миокарда без подъема сегмента ST (ИМ БПST), (без зубца Q) от 4 октября 2013 года, постинфарктный кардиосклероз (Q ИМ передней локализации от 2009 г.). Образование левого предсердия. Хроническая сердечная недостаточность, ФК II (New York Heart Association).

В анамнезе перенесенный Q-ИМ передней локализации в 2009 г., селективная коронароангиография (КАГ) и реперфузионная терапия не проводилась. Последующие годы чувствовал себя удовлетворительно, редко возникали ангинозные боли и одышка на значительные физические нагрузки, купировались нитратами.

4.10.2013 г. у больного развился рецидивирующий болевой приступ, прием нитратов был неэффективным. Госпитализация в стационар осуществлена через 23 часа от начала болевого синдрома из-за отказа больного от госпитализации. На догоспитальном этапе и в блоке интенсивной терапии 4-5 октября 2013 г. на серии электрокардиограмм (ЭКГ) регистрировались нарушения процессов реполяризации на фоне рубцовых изменений передней стенки левого желудочка: преходящая элевация и депрессия сегмента ST менее 1 мм (мВ) и преходящая инверсия зубца Т в нескольких отведениях. При поступлении тропонин I - 4.3 нг/мл (N: 0.000-0.300), КФК -МВ – 39 Ед/л (N: 0.0-19.0). В стационаре болевой синдром не рецидивировал. КАГ не проводилась в связи с поздними сроками госпитализации. Больной получал стандартную терапию ИМ БПST.

7.12.2013 г. пациенту выполнена эхокардиография (Рис. 1 (а, б)). Выявлены зоны гипокинезии в области верхушки левого желудочка, передней стенки и средней трети межжелудочковой перегородки (МЖП). В полости левого предсердия (ЛП) в проекции среднего отдела межпередсердной перегородки (МЖП) определялась гиперэхогенная структура с неровными контурами, флотирующая при движении сердца, фиксированная к МПП, размерами до 1,5 х 2,5 см.

Рис. 2,а.

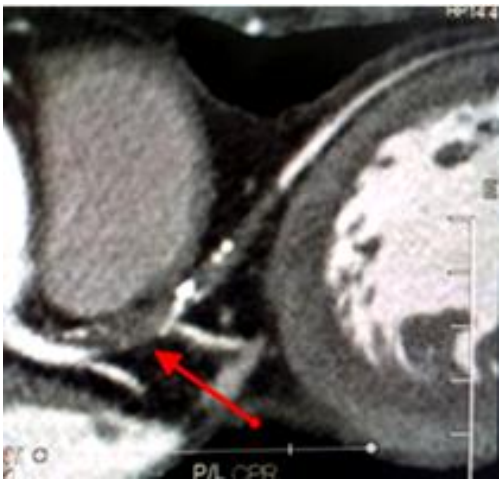

Рис. 2,б.

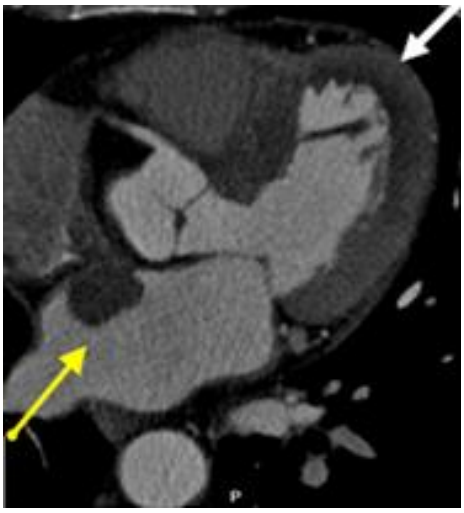

Рис. 2,в.

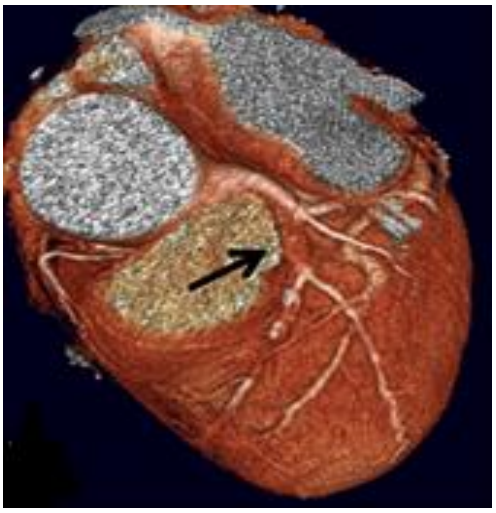

Рис. 2,г.

Рис. 2. МСКТ-коронароангиография.

а – Поперечный срез на уровне ствола ЛКА и проксимального и среднего сегментов ПНА. Видна окклюзия ПНА.

б – Мультипланарная реконструкция ствола ЛКА и ПНА. В стволе ЛКА видна мягкая атеросклеротическая бляшка с включениями микрокальцинатов с переходом на устье ПНА, где артерия окклюзирована на протяжении 4,0 см (красная стрелка).

в – Поперечный срез на уровне камер сердца. Дополнительная структура с полости ЛП (желтая стрелка), субэндокардиальный дефект контрастирования миокарда левого желудочка (белая стрелка).

г – Трёхмерная реконструкция. Окклюзия ПНА (черная стрелка).

07.10.2013 г. для оценки состояния камер сердца, миокарда и коронарных артерий была выполнена мультиспиральная компьютерная томография (Рис. 2 (а – г)) с внутривенным введением неионного йодсодержащего контрастного препарата с помощью автоматического инжектора. Исследование выполнено с ретроспективной ЭКГ-синхронизацией. Толщина среза 0,5 мм. Были выявлены: 50% стеноз ствола левой коронарной артерии (ЛКА), окклюзия от устья передней нисходящей артерии (ПНА), огибающая артерия (ОА) без признаков гемодинамически значимого стенозирования просвета, правая коронарная артерия (ПКА) – кальцинированные атеросклеротические бляшки, стенозирующие около 50% просвета артерии; субэндокардиальный дефект контрастирования верхушечных сегментов передней, переднеперегородочной и боковой стенок миокарда левого желудочка. В полости ЛП определялась дополнительная структура мягкотканой плотности, слабо накапливающая контрастный препарат в артериальную фазу (плотность в нативную фазу – 40+12 HU, в артериальную фазу –

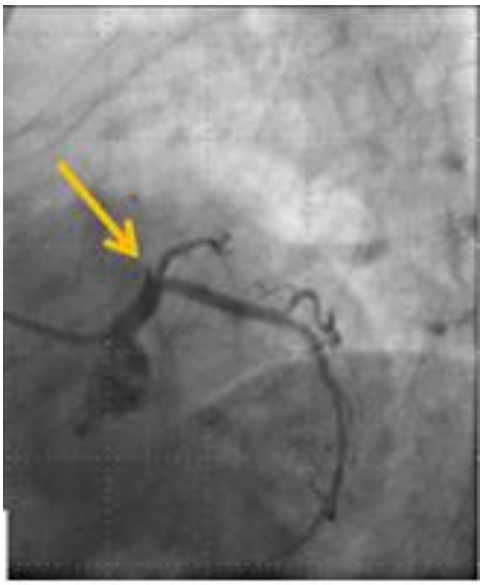

Рис. 3,а.

Рис. 3,б.

Рис. 3. Селективная КАГ.

а – Окклюзия ПНА от устья (желтая стрелка).

б – стеноз 50% среднего сегмента ПКА (красная стрелка).

50+25 HU), с неровными контурами, размерами до 2,2 х 1,3 см, на «ножке» толщиной 0,8 см, которая прилежит к перегородочной стенке левого предсердия.

11.10.2013 г. проведена инвазивная коронароангиография (КАГ) (Рис. 3 (а, б)), при которой были подтверждены данные МСКТ: выявлены окклюзия ПНА от устья, стеноз до 50% среднего сегмента ПКА, гемодинамически значимого стенозирования ОА не выявлено; отмечалось выраженное развитие коллатералей от ПКА к ПНА и диагональной ветви.

Пациент был проконсультирован ведущим кардиохирургом клиники. Было рекомендовано выполнение коронарного шунтирования, иссечение миксомы ЛП. Более раннее хирургическое лечение сопряжено с очень высоким риском развития осложнений. 15.10.2013 г. (на 11 сутки) больной был выписан в удовлетворительном состоянии на амбулаторное лечение.

Обсуждение.

Вышеописанный клинический случай показывает возможности МСКТ-коронарографии как в оценке состояния коронарного русла, так и в выявлении рубцовых/очаговых изменений (дефектов контрастирования) миокарда, дополнительных образований в полостях сердца. Данный метод позволяет точно определить локализацию, размеры и структуру (рентгенологическую плотность) опухоли, характер накопления контрастного препарата образованием. Мы предполагаем, что вышеописанное образование является миксомой, исходя из морфологических характеристик, типичной локализации опухоли, наличия «ножки» и отсутствия клинической симптоматики. Несомненно, что для верификации диагноза необходимо гистологическое исследование, выполняемое интраоперационно. Кроме того, данный клинический пример интересен тем, что повторный инфаркт миокарда, вероятнее всего, возник вследствие поражения той же артерии, что и при первом инфаркте, так как в других коронарных артериях гемодинамически значимых стенотических изменений не выявлено.

Таким образом, комбинация методов ЭхоКГ и МСКТ сердца и коронарных артерий с внутривенным контрастированием позволяет диагностировать не только поражение коронарных артерий, но и определять состояние структур сердца и миокарда, а также дает полезную информацию для кардиохирургов при планировании операций на сердце и коронарных артериях.

Список литературы:

1. *Терновой С.К., Веселова Т.Н. Выявление нестабильных бляшек в коронарных артериях с помощью мультиспиральной компьютерной томографии // REJR. – 2014 – Том 4, №1. – С. 7-13.*

2. *Коваленко В.Н., Несукай Е.Г. - Некоронарогенные болезни сердца. Практическое руководство // Морион. – 2001. – С. 427.*

3. *Reynen K. Cardiac myxomas // N Engl J Med. – 1995. – №*

333. – С. 1610-1617

4. *King TW. On simple vascular growths in the left auricle of the heart // Lancet. – 1845. –Том 2. – С. 428-429.*

5. *Grebenc ML, Rosado-de-Christenson ML, Green CE, Burke AP, Galvin JR. Cardiac myxoma: imaging features in 83 patients // Radiographics. – 2002. – № 22. – С. 673-689.*

6. *Stratakis CA, Kirschner LS, Carney JA. Clinical and molecular features of the Carney complex: diagnostic criteria and recommendations for patient evaluation // J Clin Endocrinol Metab. – 2001. – № 86. – С. 4041-4046.*

7. *Балахонова Н.П., Драпкина О.М. Случай миксомы левого предсердия // Российские медицинские вести. – 2007. – Том 12, №3. – С. 80-83.*

СЛУЧАЙ ИЗ ПРАКТИКИ

КЛИНИЧЕСКИЙ СЛУЧАЙ ПОСТИНФАРКТНОГО РАЗРЫВА МЕЖЖЕЛУДОЧКОВОЙ ПЕРЕГОРОДКИ

Бикбова Н.М., Харитонова Н.И., Курлыкина Н.В., Маханько О.А.

Постинфарктный разрыв межжелудочковой перегородки (РМЖП) – редкое, но смертельное осложнение, развивающееся в течение первых двух недель от начала инфаркта миокарда (ИМ) [1, 2]. Больные с РМЖП умирают от явлений быстро нарастающей сердечной недостаточности в течение нескольких дней [3, 4]. Мы представляем клинический случай пациентки с РМЖП, которая прожила более 6 месяцев после перенесенного инфаркта миокарда без хирургического закрытия дефекта.

Научно-исследовательский институт им. Н.В. Склифосовского.
Москва, Россия

Ключевые слова: постинфарктный разрыв межжелудочковой перегородки, осложнения инфаркта миокарда.

POSTINFARCTION INTERVENTRICULAR SEPTAL RUPTURE: CLINICAL CASE

Bikbova N.M., Kharitonova N.I., Kurlikina N.V., Makhanko O.A.

Postinfarction interventricular septal rupture is a rare, but lethal complication. It could develop in two first weeks from the beginning of myocardial infarction. Patients with postinfarction interventricular septal rupture dies from symptoms of progressive heart failure in few days. We present a clinical case of a patient with postinfarction interventricular septal rupture, who lived more than 6 months after myocardial infarction without surgical ventricular septal defect closure.

Sklifosofskiy Research Institute of Emergency Care.
Moscow, Russia

Keywords: postinfarction interventricular septal rupture, myocardial infarction complications.

Пациентка С., 64 года, поступила в НИИ СП им. Н.В. Склифосовского с диагнозом: Ишемическая болезнь сердца. Постинфарктный кардиосклероз (острый инфаркт миокарда нижней локализации (ОИМ) от мая 2013 г.). Постинфарктная аневризма межжелудочковой перегородки с перфорацией и формированием дефекта межжелудочковой перегородки. Состояние после ангиопластики огибающей ветви (ОВ), задне-боковой ветви (ЗБВ) правой коронарной артерии (ПКА) от июля 2013 г. Сердечная недостаточность II стадии, III функциональный класс. Преходящая предсердно-желудочковая блокада 3 степени. Гипертоническая болезнь III стадии, I степени, риск 4.

Из анамнеза известно, что в течение двух лет беспокоит одышка при ходьбе. В мае 2013 г. была госпитализирована в синкопальном состоянии, диагностирована преходящая предсердно-желудочковая блокада III степени с приступами Морганьи-Адамса-Стокса. Электрокардиостимулятор не имплантировали в связи с улучшением предсердно-желудочковой проводимости на фоне проведенной терапии. После выписки из стационара у больной стали нарастать явления недостаточности кровообращения. В июле 2013 г. экстренно госпитализирована в стационар, где была выявлена постинфарктная аневризма левого желудочка (ЛЖ) и РМЖП. При коронарографии выявлены стеноз ОВ 85% и окклюзия ЗБВ ПКА. Была выполнена ангиопластика ОВ и ЗБВ ПКА. Явления недостаточности кровообращения продолжали нарастать. Пациентка госпитализирована в НИИ СП им. Н.В. Склифосовского для решения вопроса об оперативном лечении.

При поступлении: состояние средней степени тяжести, жалобы на одышку при физической нагрузке, отеки нижних конечностей. При объективном обследовании признаки недостаточности кровообращения по малому и большому кругу кровообращения, выслушивается гру-

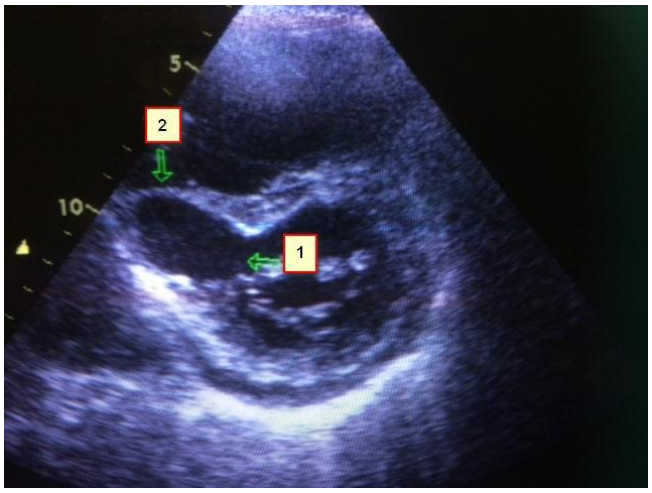

Рис. 1.

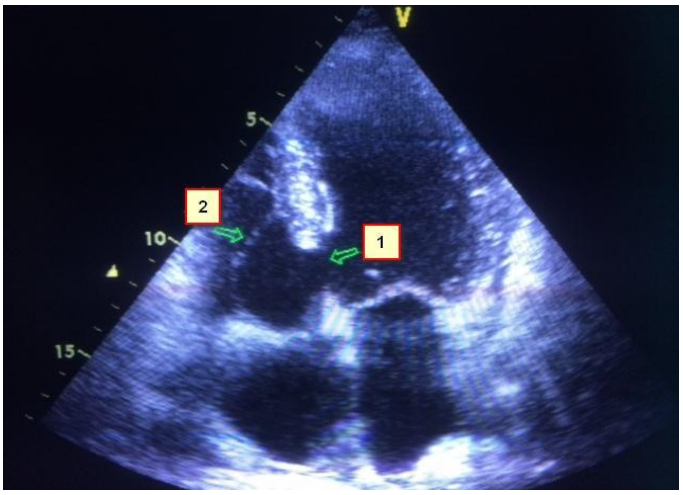

Рис. 2.

Рис. 1. Эхокардиография.

Парастернальная короткая ось левого желудочка на уровне митрального клапана. Стрелка 1 – постинфарктный дефект межжелудочковой перегородки, стрелка 2 – аневризматическое выпячивание нижней стенки ЛЖ.

Рис. 2. Эхокардиография.

Апикальная четырехкамерная позиция. Стрелка 1 – постинфарктный дефект межжелудочковой перегородки, стрелка 2 – аневризматическое выпячивание нижней стенки ЛЖ.

бый пансистолический шум. АД – 120/80 мм рт.ст., ЧСС – 60 уд/мин.

На электрокардиограмме – ритм синусовый, ЭОС отклонена вправо, признаки перегрузки правого предсердия.

При эхокардиографическом исследовании выявлен дефект межжелудочковой перегородки (МЖП) с ровными краями размером 20 мм, со стороны правого желудочка (ПЖ) дефект прикрыт флотирующим аневризматическим выпячиванием с дефектом размером 8 мм со сбросом крови в полость ПЖ. ФВ ЛЖ – 43%. Дилатация правых камер сердца. Систолическое давление в легочной артерии 75 мм рт.ст. Трикуспидальная регургитация 2-3 ст.

По данным магнитно-резонансной томография сердца выявляется истончение нижней стенки ЛЖ в базальном сегменте в проекции нижне-септальной зоны, где определяется дефект МЖП размером 25 мм, прикрытый фрагментами МЖП и трабекулами ПЖ с образованием ложной аневризмы нижне-септальной зоны ЛЖ с небольшим дефектом стенки аневризмы и сбросом крови слева направо. При повторной коронарографии выявлены рестенозы ОВ и ЗБВ ПКА свыше 90%. Учитывая наличие стенотического поражения коронарных артерий, формирование в постинфарктном периоде аневризмы и дефекта МЖП, а также бесперспективность дальнейшей консервативной терапии, пациентке первым этапом выполнено стентирование ОВ, вторым этапом – пластика постинфарктного РМЖП заплатой из ксеноперикарда и пластика трикуспидального клапана по Де Вега. Интраоперационно подтверждено наличие в нижнебазальной части перегородки дефекта с омозолелыми краями диаметром 20 мм.

В послеоперационном периоде у пациентки отмечалась стойкая гипертермия, в посеве крови выявлена грибковая флора, стали прогрессировать явления полиорганной недостаточности. На 15-е сутки после операции пациентка умерла.

Обсуждение.

Постинфарктный РМЖП – одно из жизнеугрожающих механических осложнений ОИМ. В эпоху до использования тромболитической терапии течение острого инфаркта миокарда осложнялось РМЖП в 1-2% случаев [3]. В настоящее время, когда реперфузионная терапия стала рутинным методом лечения острого инфаркта миокарда, по данным исследования GUSTO-I РМЖП диагностируется в 0,2% случаев, в том числе после первичной ангиопластики [5, 6].

Впервые постинфарктный РМЖП описан Latham в 1846 году [7].

Разрывы миокарда происходят обычно в течение первой недели ОИМ, 94% из них - в первые 16 часов [8]. Факторами риска развития разрыва миокарда являются пожилой возраст [9], женский пол [10], отсутствие стенокардии или инфаркта в анамнезе [5, 11, 12-14]. Персистирующий подъем сегмента ST более 72 часов также является фактором риска РМЖП [15]. Предшествующая стенокардия или инфаркт обусловливают феномен миокардиального пре-

кондиционирования, а также развитие коронарных коллатералей. Оба этих фактора снижают вероятность разрыва миокарда [14]. Для РМЖП более характерно однососудистое поражение (окклюзия) коронарной артерии [9, 16], что подтверждает гипотезу о том, что наличие коллатералей снижают риск развития разрыва миокарда [14]. Однако в литературе опубликованы клинические случаи РМЖП в первые сутки инфаркта миокарда при отсутствии стенозов в коронарных артериях [17, 18].

Смертность при разрыве миокарда ЛЖ очень высокая. Так, при медикаментозном лечении больных с постинфарктным РМЖП летальность в первые сутки составляет до 25%, через 2 недели - 65%, к 2 месяцам достигает 70-92%, к 1 году выживает до 5-7% больных [19, 20, 21]. При хирургическом лечении смертность колеблется от 25 до 50%, что также является довольно высоким показателем. В настоящее время определены причины такой высокой летальности. Более высокая летальность отмечена у больных, оперированных вскоре после инфаркта миокарда [22], у больных с кардиогенным шоком [23-25], при задней локализации РМЖП [24, 26], а также при коротком интервале между возникновением инфаркта миокарда и РМЖП [27]. Нарушение функции ПЖ, обусловленное перегрузкой в связи с лево-правым сбросом и его ИМ, также приводит к повышению уровня ранней летальности [10, 28].

РМЖП чаще встречается при передней локализации ИМ. При этом разрыв обычно верхушечный и простой, т.е. имеется прямое сквозное сообщение между желудочками. При нижнем ИМ разрыв, как правило, затрагивает нижне-базальную часть перегородки и имеет сложное морфологическое строение. РМЖП при нижнем ИМ имеет худший прогноз, в том числе и при хирургическом лечении. У нашей пациентки исходно отмечался повышенный риск разрыва миокарда – пожилой возраст, женский пол, первый эпизод ИМ, отсутствие реперфузионной терапии, а типичное место разрыва при нижнем инфаркте миокарда еще больше ухудшало прогноз. По морфологической классификации разрыва свободной стенки ЛЖ Becker и van Mantgem [29], которая применима и для РМЖП, у нашей пациентки диагностирован 3 тип – истончение миокарда, формирование аневризмы и перфорация септальной части аневризмы. Благодаря сформировавшейся аневризме, ограничивающей объем лево-правого шунта, ей удалось прожить более 6 месяцев без хирургического закрытия ДМЖП.

На сегодняшний день единственный эффективный метод лечения РМЖП является хирургическая операция, однако до сих пор обсуждаются как оптимальное время, так и метод выбора коррекции РМЖП [30]. Появилась новая альтернатива хирургической коррекции - чрескожное закрытие РМЖП [31], в том числе и как предварительный этап комплексного хирургического лечения [32]. Однако нет еще достаточного количества исследований, которые бы сравнивали этот новый подход с хирургической коррекцией. Возможно, эндоваскулярное закрытие РМЖП могло бы быть методом выбора у нашей пациентки.

Список литературы:

1. *Arnaoutakis GJ, Zhao Y, George TJ, Sciortino CM, McCarthy PM, Conte JV. Surgical repair of ventricular septal defect after myocardial infarction: outcomes from the Society of Thoracic Surgeons National Database. Ann Thorac Surg. 2012;94:436–444.*

2. *Moreyra AE, Huang MS, Wilson AC, Deng Y, Cosgrove NM, Kostis JB. Trends in incidence and mortality rates of ventricular septal rupture during acute myocardial infarction. Am J Cardiol. 2010;106:1095–1100.*

3. *Topaz, O., Mallon, S. M., Chanine, R. A., Sequeira, R. F., Myerburg, R. J. Acute ventricular septal rupture. Angiographic-morphologic features and clinical assessment. Chest 1989, 95(2): 292–298*

4. *Radford MJ, Johnson RA, Daggett WM Jr, Fallon JT, Buckley MJ, Gold HK, Leinbach RC*
Ventricular septal rupture: a review of clinical and physiologic features and an analysis of survival. Circulation. 1981 Sep;64(3):545-553.

5. *Crenshaw, B. S., Granger, C. B., Birnbaum, Y., Pieper, K. S., Morris, D. C., Kleiman, N. S., Vahanian, A.,Califf, R. M., Topo, E. J. Risk factors, angiographic patterns, and outcomes in patients with ventricular septal defect complicating acute myocardial infarction. GUSTO-I (Global Utilizationof Streptokinase and TPA for Occluded Coronary Arteries) Trial Investigators. Circulation 2000, 101(1): 27–32.*

6. *Yip HK, Fang CY, Tsai KTet al . The potential impact of primary percutaneous coronary intervention on ventricular septal rupture complicating acute myocardial infarction. Chest 2004; 125: 1622–1628.*

7. *Latham PM, Lectures on subjects connected with clinical medicine comprising disease of the heart. London: Longmans, Brown, Green and Longmans II 1846: 168-176*

8. *Menon V, Webb J.G, Hillis L.D; SHOCK Investigators Outcome and profile of ventricular septal rupture with cardiogenic shock after myocardial infarction. a report from the SHOCK Trial Registry. J Am Coll Cardiol. 36 2000:1110-1116.*

9. *Skehan JD, Carey C, Norrell MS, de Belder M, Balcon R, Mills PG. Patterns of coronary artery disease in postinfarction ventricular septal rupture. Br Heart J 1989; 62: 268-272.*

10. *Dellborg M., Held P., Swedberg K.: Rupture of the myocardium. Occurrence and risk factors. // Br. Heart J. 1985. - Vol. 54; 11*

11. *Pohjola-Sintonen S, Muller JE, Stone PH, et al. Ventricular septal and free wall rupture complicating acute myocardial infarction: experience in the Multicenter Investigation of Limitation of Infarct Size. Am Heart J 1989; 117: 809-818.*

12. *Mann JM, Roberts WC. Acquired ventricular septal defect during acute myocardial infarction: analysis of 38 unoperated necropsy patients and comparison with 50 unoperated necropsy patients without rupture. Am J Cardiol 1988; 62: 8-19.*

13. *Figueras J, Cortadellas J, Soler-Soler J. Comparison of ventricular septal and left ventricular free wall rupture in acute myocardial infarction. Am J Cardiol 1998; 81: 495-497.*

14. *Prêtre R, Rickli H, Ye Q, Benedikt P, Turina MI. Frequency of collateral blood flow in the infarct-related coronary artery in rupture of the ventricular septum after acute myocardial infarction. Am J Cardiol 2000; 85: 497-499.*

15. *Hayashi T, Hirano Y, Takai H, Kimura A, Taniguchi M, Kurooka A, Ishikawa K.*
Usefulness of ST-segment elevation in the inferior leads in predicting ventricular septal rupture in patients with anterior wall acute myocardial infarction. Am J Cardiol. 2005 Oct 15;96(8):1037-1041.

16. *Lemery R, Smith HC, Giuliani ER, Gersh BJ. Prognosis in rupture of the ventricular septum after acute myocardial infarction and role of early surgical intervention. Am J Cardiol 1992; 70: 147-151.*

17. *Anchisi C, Rossi L, Bellacosa I, Di Ruocco MV, Marino PN, Bongo AS. An unusual case of postinfarction ventricular septal rupture in a patient with angiographically normal coronary arteries. G Ital Cardiol (Rome). 2014 May;15(5):330-334.*

18. *Manea P, Ghiuru R, Cociorvă F, Balasanian M, Tinică G. A favorable outcome of a post-myocardial infarction ventricular septal rupture. Anadolu Kardiyol Derg. 2013 Jun;13(4):396-398.*

19. *Van Praagh R., David J., Wright G.B., Van Praagh St.: Letters to the editor "large RV plus small LV is not single RV." Circulation. 1980. - Vol. 61: 1057-1059.*

20. *Seiler C., Aeschbacher B., Meier B. Quantitation of mitral regurgitation using the systolic/diastolic pulmonary venous flow velocity ratio J. Am, Coll. Card. -1998. -Vol. 31: 1383-1390.*

21. *Buckley MJ, Mundth ED, Daggett WM, et al: Surgical therapy for early complications of myocardial infarction. Surgery.- 1971.- Vol.70.- P.814. 222. Van Praagh R., David J., Wright G.B., Van Praagh St.: Letters to the editor "large RV plus small LV is not single RV." Circulation. 1980. - Vol. 61: 1057-1059.*

22. *David TE: Surgery for postinfarction ventricular septal defects, in David TE (ed): Mechanical Complications of Myocardial Infarction. Austin, TX, RG Landes, 1993, 175-191.*

23. *Muller O., Humerfelt S., Rasmussen H. et al.: Perforation of the ventricular septum following myocardial infarction. Acta cardiol. 1950. - Vol.5;633-640.*

24. *Можина А.А. Диссертация на тему: Постинфарктные разрывы межжелудочковой перегородки в условиях кардиохирургической клиники. 2006.*

25. *Estrada-Quintero T, Uretsky BF, Murali S, Hardesty RL: Prolonged intraaortic balloon support for septal rupture after myocardial infarction. Ann Thorac Surg 1992. - Vol. 53;335.*

26. *Lee W.Y., Cardon L., Slodki S.V.: Perforation of infarcted interventricular septum. Arch Intern Med. 1962 - Vol. 109;135.*

27. *Westaby S., Parry A., Ormerod O. et al.: Trombolysis and postinfarction ventricular septal rupture. J Thorac. Cardiovasc. Surg. 1992. - Vol. 104;1506-1509.*

28. *Heitmiller R, Jacobs ML, Daggett WM: Surgical management of postinfarction ventricular septal rupture. Ann Thorac Surg. 1986. - Vol. 41;683.*

29. *Becker AE, van Mantgem JP. Cardiac tamponade: a study of 50 hearts. Eur J Cardiol 1975; 3: 349-58.*

30. *Moreyra AE, Huang MS, Wilson AC, Deng Y, Cosgrove NM, Kostis JB. Trends in incidence and mortality rates of ventricular septal rupture during acute myocardial infarction. Am J Cardiol. 2010;106:1095–1100.*

31. *Maltais S, Ibrahim R, Basmadjian AJ, Carrier M, Bouchard D, Cartier R, Demers P, Ladouceur M, Pellerin M, Perrault LP. Postinfarction ventricular septal defects: towards a new treatment algorithm? Ann Thorac Surg.2009;87:687–692.*

32. *С.И. Андриевских, С.А. Пискунов, О.П. Лукин, С.А. Дерксен Случай комбинированной коррекции постинфарктного дефекта межжелудочковой перегородки. Патология кровообращения и кардиохирургия 1. 2013; 87 – 89.*

ОТЧЕТЫ О НАУЧНЫХ МЕРОПРИЯТИЯХ

X НАУЧНО-ПРАКТИЧЕСКАЯ КОНФЕРЕНЦИЯ С МЕЖДУНАРОДНЫМ УЧАСТИЕМ И СПЕЦИАЛИЗИРОВАННАЯ ВЫСТАВКА «ЛУЧЕВАЯ ДИАГНОСТИКА И НАУЧНО-ТЕХНИЧЕСКИЙ ПРОГРЕСС В СЕРДЕЧНО-СОСУДИСТОЙ ХИРУРГИИ И КАРДИОЛОГИИ»

(9-10 ОКТЯБРЯ 2014 Г., Г. МОСКВА)

Осокина А.П.

С 9-10 октября 2014 года в соответствии с планом научно-практических мероприятий ГБОУ ВПО Первый МГМУ им. И.М. Сеченова Минздрава России на 2014 год в Выставочном конгресс-центре НИЦ состоялась ежегодная X научно – практическая конференция с международным участием и специализированная выставка «Лучевая диагностика и научно-технический прогресс в кардиологии и сердечно-сосудистой хирургии». Научная часть конференции была подготовлена НОК центром «Гибридных технологий лучевой медицины». В конференции приняли участие ведущие специалисты лучевой диагностики, кардиологии и сердечно – сосудистой хирургии. В том числе семь академиков и членов – корреспондентов РАН. С приветственным словом к участникам обратились академики РАН Е.И. Чазов, Б.Г. Алекян, С.К. Терновой, и профессор Р.Рейнмюллер. С видеобращением к участникам конференции выступил академик РАН Л.А. Бокерия.

На конференции были обсуждены важнейшие вопросы, посвященные диагностике и лечению патологии сердечно - сосудистой системы от истории развития методов лучевой диагностики до современных методов и перспективы развития методов компьютерной томографии, магнитно-резонансной томографии, ультразвуковых методов, рентгенэндоваскулярных методов диагностики и лечения, позитронно-эмиссионной томографии, радионуклидных методов.

Участниками конференции стали более 500 человек. Среди них практические врачи, аспиранты, ординаторы, студенты из различных лечебных и высших учебных заведений Москвы и России. Конференция прошла на высоком профессиональном уровне. Все участники остались довольны общением и получили множество новых знаний о возможностях методов лучевой диагностики на современном этапе и перспективах их развития.

Чтобы расти -
надо держаться корней

ОТЧЕТЫ О НАУЧНЫХ МЕРОПРИЯТИЯХ

ESCR 2014 – ЕВРОПЕЙСКИЙ КОНГРЕСС КАРДИОРАДИОЛОГОВ (EUROPEAN SOCIETY OF CARDIAC RADIOLOGY)

(2 ОКТЯБРЯ - 4 ОКТЯБРЯ 2014 Г, Г. ПАРИЖ)

Устюжанин Д.В.

С 2-4 октября 2014 г. в городе Париж состоялся ежегодный конгресс Европейского общества кардиорадиологов (Президент общества – Matthias Gutberlet, Германия). В настоящее время Общество является третьим по величине Европейским обществом по субспециальностям лучевой диагностики, насчитывает более чем 1100 активных членов.

В этом году в конгрессе приняли участие 656 делегатов из 54 стран мира. Первое место по количеству участников осталось за Францией – страной-организатором конгресса. Из Франции конгресс посетили 226 человек. Россия вместе с Нидерландами разделили второе и третье места по количеству посетителей (по 54 участника из каждой страны). Четвертое-пятое-шестое места остались за Германией, Италией и Великобританией.

Научная программа конгресса включала все аспекты лучевой диагностики сердечно-сосудистых заболеваний. Заседания проходили параллельно в 3 аудиториях с 7.30 (!) до 18.30 часов. Большое внимание уделялось научным направлениям – перфузия миокарда, визуализация структуры бляшек, изучение структуры миокарда (T1-, T2- картирование, MP-спектроскопия), изучение предсердий при аритмиях, исследование сердца у экспериментальных животных. Также были широко освещены вопросы использования методов лучевой диагностики в разных клинических ситуациях: при ишемической болезни сердца, синдроме внезапной смерти, кардиомиопатиях, метаболических нарушениях миокарда, патологиях клапанов, легочной гипертензии и других. Помимо научных заседаний и симпозиумов по наиболее важным темам лучевой диагностики в кардиологии в программу были включены обучающие симпозиумы и обсуждения клинических случаев. Одна секция конгресса была выделена для докладов студентов. Среди устных докладов на конгрессе 5 выступлений было из России.

Следующий конгресс Европейского общества кардиорадиологов будет проходить в г. Вена (Австрия) с 8 по 10 октября 2015 года. До встречи на конгрессе!

Профессор Matthias Gutberlet (Лейпциг, Германия) – Президент Европейского общества кардиорадиологов.

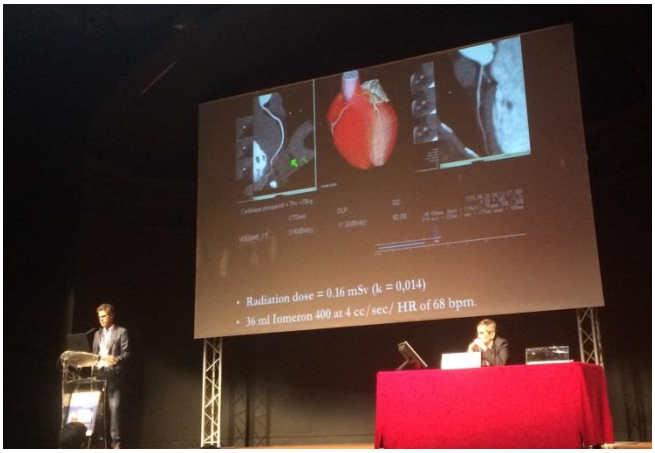

OSHIBA
eading Innovation

UNIVERSITE DE PARIS
MAISON INTERNATIONALE

ОТЧЕТЫ О НАУЧНЫХ МЕРОПРИЯТИЯХ

ОБЗОР ЕЖЕГОДНОГО СОБРАНИЯ РАДИОЛОГИЧЕСКОГО ОБЩЕСТВА СЕВЕРНОЙ АМЕРИКИ (RSNA 2014) (30 НОЯБРЯ - 5 ДЕКАБРЯ 2014 Г, Г. ЧИКАГО)

Федотенков И.С.

С 30 ноября по 5 декабря 2014 г. в городе Чикаго (США, Иллинойс) прошёл 100-й юбилейный Конгресс Северо-Американского общества Радиологов (RSNA). Конгресс RSNA считается не только одной из крупнейших мировых выставок самого современного медицинского оборудования в области радиологии, но местом где определяются основные тенденции развития современной радиологии на годы вперёд.

Огромный выставочный комплекс McCormick Place вмещает в себя сотни выставочных стендов от множества медицинских компаний, расположенных на площади 431 900 квадратных футов. В 2014 г на выставке были представлены 657 компаний, 111 из которых участвовали в выставке в первый раз. Большинство крупных транснациональных кампаний демонстрируют «тяжёлое» медицинское оборудование, такое как МРТ, КТ, ПЭТ/КТ томографы. Конгресс RSNA одно из немногих мест в мире, где врачи специалисты могут своими глазами увидеть самые современные томографы, ультразвуковые аппараты, поработать на рабочих станциях, получить исчерпывающие консультации компаний разработчиков медицинской техники и программного обеспечения и посмотреть клинические случаи, выполненные именно на этих машинах.

Компания GE Healthcare представила новый компьютерный томограф Revolution CT с шириной детектора 16 см, и скоростью вращения трубки до 0,28 с. Томограф позиционируются как универсальный, подходящий для любых кардиологических, сосудистых, неврологических, педиатрических и прочих исследований. Число уже установленных томографов в мире пока менее 10, но компания надеется увеличить их число в ближайшее время.

Компания Toshiba представила первый в мире широкопольный компьютерный томограф Aquilion LB , с полем томографирования в 70 см и апертурой гентри в 90 см. Такая большая апертура гентри позволяет увеличить анатомический охват при обследовании тучных пациентов, пациентов в вынужденных положениях (металлические фиксирующие конструкции, полиорганная травма), облегчает проведение биопсий под контролем КТ. Также компания Toshiba продемонстрировала комплекс для гибридной операционной, объёдиняющий объёмный компьютерный томограф и ангиографическую установку, позволяющий на одном столе проводить сосудистые гибридные вмешательства, сложные процедуры по абляции опухолей, где требуется быстрое проведение и КТ и интервенционной ангиографии непосредственно в операционной.

Компания «Siemens» представила КТ-систему Somatom Definition Edge с одним источником, в которой применяется недавно разработанный детектор Stellar, на основе технологии TrueSignal, которая впервые позволила интегрировать электронные компоненты детектора в фотодиод. При стандартных исследованиях система позволяет визуализировать структуры размером до 0,3 мм. Somatom Definition Edge стал самым быстрым из всех компьютерных томографов с одним источником, выпускаемых компанией «Siemens» — она позволяет проводить сканирование со скоростью до 23 см в секунду. Таким образом, обычное сканирование органов грудной клетки и брюшной полости взрослого пациента можно выполнить примерно за две секунды. Изображения с двумя энергетическими уровнями получают при использовании двух разных напряжений рентгеновской трубки, чтобы иметь возможность различать разные типы тканей.

За время проведения конгресса проходит самая большая в мире лучевой диагностики научная конференция, число зарегистрированных участников в 2014 г. составило более 56000 человек из 130 различных стран мира. Также в 2014 г. было зарегистрировано более 6000 участников, удалённо участвующих в работе конгресса удалённо через Интернет. На конгрессе представлены, как доклады посвященные новым тенденциям лучевой диагностики, рекомендациям и крупным многоцентровым исследованиям, так и множество обучающих лекций курсов по различным областях современной лучевой диагностики и лучевой терапии. Научная программ увеличивается ежегодно, так в 2014 г. было представлено более 90000 клинических случаев по лучевой диагностике, программа включала 225 курсов повышения квалификации, 81 курс по междисциплинарному обследованию и лечению пациентов, 2703 научных презентаций, 2151 обучающих презентаций. Лекции читали ведущие радиологи всего мира».


RSNA 2014




RSNA
RSNA 2014

TOSHIBA
Leading Innovation
Welcome

SIEMENS

GE Healthcare
CAFE

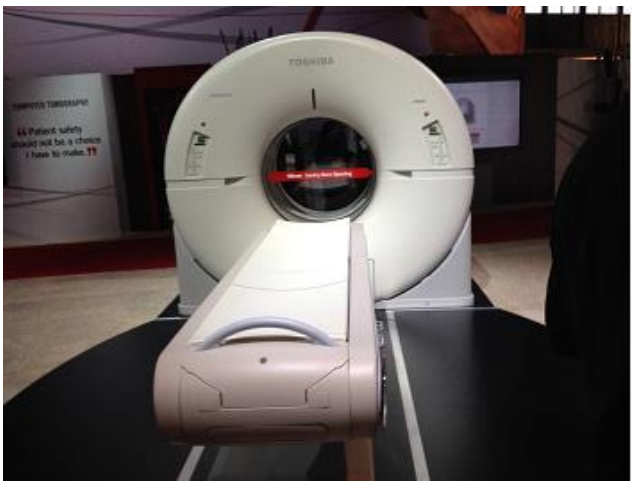
TOSHIBA

ТРЕБОВАНИЯ К ПУБЛИКАЦИЯМ В ЖУРНАЛЕ

REJR

Российский Электронный Журнал Лучевой Диагностики (REJR, www.rejr.ru) принимает к публикации проблемные статьи, научные и литературные обзоры, результаты оригинальных исследований, описания клинических случаев, лекции и тезисы докладов конференций.

Публикации принимаются по электронному адресу: rejr@rejr.ru

Публикации должны соответствовать тематике журнала, т.е. касаться следующих направлений – лучевая диагностика, лучевая терапия и интервенционная хирургия.

Журнал осуществляет публикацию на русском и английском языках.

Публикации в журнале бесплатны.

Требования к публикациям составлены согласно "Единым требованиям к рукописям, представляемым в биомедицинские журналы (Ann Intern Med 1997;126:36-47)".

ТЕХНИЧЕСКИЕ ТРЕБОВАНИЯ:

1) ОБЩИЙ ВЕС 1 письма должен быть не более 50 мегабайт!

2) Объём публикаций (с иллюстрациями):

Оригинальные статьи – от 7 страниц

Случаи из практики – от 5 страниц

При этом 6 иллюстрации – 1 страница

3) Файлы предоставляются в формате .doc или .rtf без нумерации страниц.

4) Текст должен быть набран 12 шрифтом «Times New Roman» с межстрочным одинарным интервалом и стандартными полями (левое - 3 см, правое - 1,5 см, верхнее и нижнее - 2 см.).

5) Подписи к рисункам, таблицам, а также сам текст в таблицах выполняются 11 шрифтом «Times New Roman» с межстрочным одинарным интервалом, с выравниванием по центру. Подписи к рисункам должны содержать: название метода исследования, плоскость исследования (вид реконструкции), данные о пациенте (если необходимо), описание.

6) Иллюстрации и таблицы размещаются в тексте. Сложные схемы, диаграммы, формулы, подписи, стрелки и пр. должны быть сведены в один графический элемент (картинку). В подписях под рисунками должны быть сделаны объяснения значений всех кривых, букв, цифр и прочих условных обозначений на русском языке. На рисунках не должно быть текста и данных о пациенте. Все графы в таблицах должны иметь заголовки. Сокращения слов в таблицах не допускаются.

7) Все иллюстрации и таблицы должны быть четкими и яркими.

8) Текст статьи должен быть выверен на предмет возможных ошибок. При форматировании не использовать знак переноса слов.

9) Все вводимые автором буквенные обозначения и аббревиатуры должны быть расшифрованы в тексте при первом их упоминании. Не допускаются сокращения простых слов.

10) Единицы измерения даются в системе СИ.

11) Фотографии авторов (по желанию) должны быть не более 600 px по длине или высоте и должны весить не более 500 кб.

ОБЩИЕ ТРЕБОВАНИЯ:

Публикация подается в редакцию в сверстанном виде. Авторские материалы не корректируются и печатаются по оригиналу. Журнал «REJR» не несет ответственности за достоверность информации в публикации.

Публикация должна иметь следующую структуру: титульная страница, содержательная часть, список литературы.

Титульная страница (На русском и английском языках каждый раздел):

1) Название статьи (прописным, полужирным шрифтом)

2) Фамилии и инициалы авторов (строчными буквами)

3) Название учреждения, адрес, телефон (строчный курсив)

4) Контактная информация авторов, с указанием ответственного за переписку: ФИО, e-mail и телефон. По желанию могут быть предоставлены фотографии авторов.
5) Резюме (не более 250 слов)
6) Ключевые слова (5-10 ключевых слов или словосочетаний)

Содержательная часть:
Структура литературного обзора, лекции:
1) Введение
2) Изложение основного материала
3) Заключение
4) Список литературы

Структура оригинальных исследований:
1) Введение
2) Цель исследования
3) Материалы и методы
4) Результаты исследования
5) Обсуждение результатов
6) Выводы
7) Список литературы

Список литературы:
Список литературы оформляется в соответствии с ГОСТом.
Каждый источник с новой строки под порядковым номером. Нумерация осуществляется по мере цитирования их в статье.

РЕЦЕНЗИРОВАНИЕ:
Все представленные к публикации материалы проходят предварительную экспертизу членами редколлегии, затем направляются на рецензирование.

Наряду с электронным вариантом, автор должен предоставить в редакцию рекомендацию от научного руководителя или руководителя подразделения.

Редколлегия журнала.



REJR

Том 4. №4. 2014 год.