www.rejr.ru

ISSN 2222-7415

REJR

Russian Electronic Journal of Radiology
Российский Электронный Журнал Лучевой Диагностики

Том 5. № 1. 2015 год.

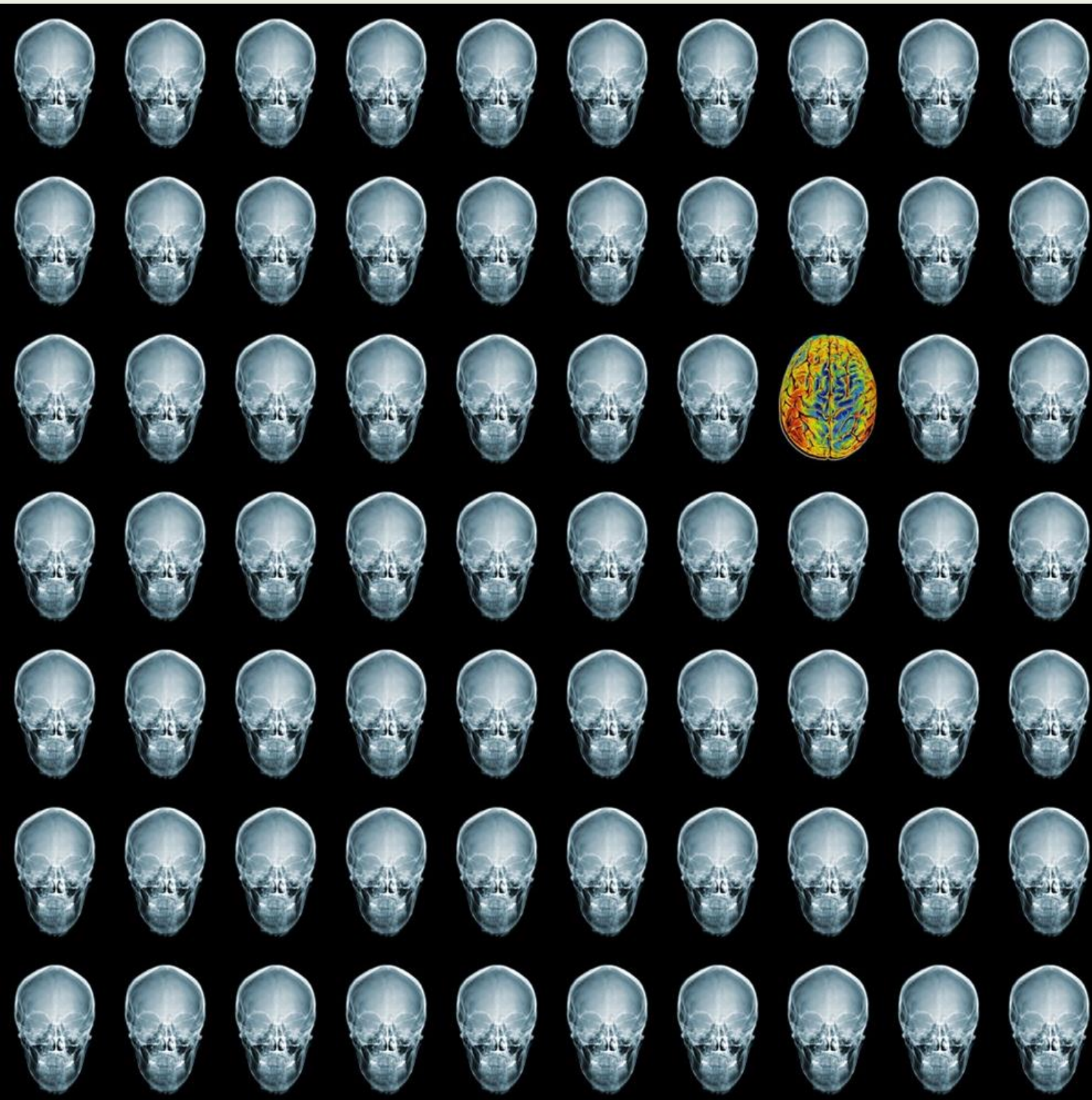

REJR

Российский Электронный Журнал Лучевой Диагностики
Russian Electronic Journal of Radiology (REJR)
Том 5. № 1. 2015 год.

Редакционный отдел:
Редакторы:
Е.В. Евсеева
Л.Б. Капанадзе
Редакторы перевода:
О.Ю. Павлова
Ю.А. Субботин
Редактор новостного раздела:
А.Е. Солопова
Технический редактор:
К.А. Харламов
Видео редакторы:
О.С. Водолазский
Е.Н. Санников
Верстка:
А.А. Лисавин
А.С. Абрамов

Адрес журнала:
www.rejr.ru
Почта журнала:
rejr@rejr.ru
(Все материалы - лекции, статьи и пр. присылать только на этот адрес)

Техническая поддержка:
admin@rejr.ru

REJR *– рецензируемое научное электронное периодическое издание по лучевой диагностике*

Периодичность издания – 4 раза в год

Языки: русский и английский

Журнал зарегистрирован в Федеральной службе по надзору за соблюдением законодательства в сфере массовых коммуникаций и охране культурного наследия
Регистрационный номер:
Эл №ФС77-44003
от 01 марта 2011 г.

ISSN 2222-7415

Все статьи в журнале рецензируются

Дизайн логотипа, обложки, сайта:
М.С. Кеслер
Mikhail Kesler Design
www.kezz.ru

Редакционная коллегия:
Главный редактор:
Академик РАН, профессор **С.К. Терновой** (Москва)
Заместители главного редактора:
Профессор **Бахтиозин Р.Ф.** (Москва)
Профессор **Шехтер А.И.** (Москва)
Ответственный редактор:
Профессор **Серова Н.С.** (Москва)

Профессор **Вишнякова М.В.** (Москва)
Член-корр. РАН, профессор **Глыбочко П.В.** (Москва)
Профессор **Домбровский В.И.** (Ростов-на-Дону)
Профессор **Карлова Н.А.** (Санкт-Петербург)
Профессор **Кондрашин С.А.** (Москва)
Профессор **Лаптев В.Я.** (Новосибирск)
Профессор **Рогожин В.А.** (Киев, Украина)

Редакционный совет:
Академик РАН, профессор **Адамян Л.В.** (Москва)
Академик РАН, профессор **Акчурин Р.С.** (Москва)
Член-корр. РАН, профессор **Алекян Б.Г.** (Москва)
Профессор **Амосов В.И.** (Санкт- Петербург)
Профессор **Аржанцев А.П.** (Москва)
Академик РАН, профессор **Беляков Н.А.** (Санкт- Петербург)
Профессор **Брюханов А.В.** (Барнаул)
Профессор **Варшавский Ю.В.** (Москва)
Член-корр. РАН, профессор **Васильев А.Ю.** (Москва)
Академик РАН, профессор **Гранов А.М.** (Санкт-Петербург)
Профессор **Дергилев А.П.** (Новосибирск)
Член-корр. РАН, профессор **Долгушин Б.И.** (Москва)
Профессор **Завадовская В.Д.** (Томск)
Профессор **Зеликман М.И.** (Москва)
Профессор **Игнатьев Ю.Т.** (Омск)
Член-корр. РАН, профессор **Коков Л.С.** (Москва)
Академик РАН, профессор **Корниенко В.Н.** (Москва)
Профессор **Костылев В.А.** (Москва)
Академик РАН, профессор **Котельников Г.П.** (Москва)
Член-корр. РАН, профессор **Мардынский Ю.С.** (Москва)
Профессор **Митьков В.В.** (Москва)
Профессор **Морозов А.К.** (Москва)
Профессор **Морозов С.П.** (Москва)
Профессор **Ратников В.А.** (Санкт-Петербург)
Профессор **Рожкова Н.И.** (Москва)
Профессор **Трофимова Т.Н.** (Санкт- Петербург)
Профессор **Труфанов Г.Е.** (Санкт- Петербург)
Профессор **Тюрин И.Е.** (Москва)
Профессор **Тютин Л.А.** (Санкт- Петербург)
Профессор **Хайт Г.Я.** (Ставрополь)
Профессор **Черемисин В.М.** (Санкт-Петербург)
Профессор **Шахов Б.Е.** (Нижний Новгород)

Иностранные члены ред. совета:
Профессор **Адам Эндриас** (Великобритания)
Профессор **Гурцоянис Николос** (Греция)
Профессор **Маргулис Александр** (США)
Профессор **Рахимжанова Раушан Ибжановна** (Казахстан)
Профессор **Риенмюллер Райнер** (Австрия)
Профессор **Рингертс Ганс** (Швеция)
Профессор **Ходжибеков Марат Худайкулович** (Узбекистан)
Профессор **Холодный Андрей** (США)

TOSHIBA

Leading Innovation >>>

PRIME Aquilion

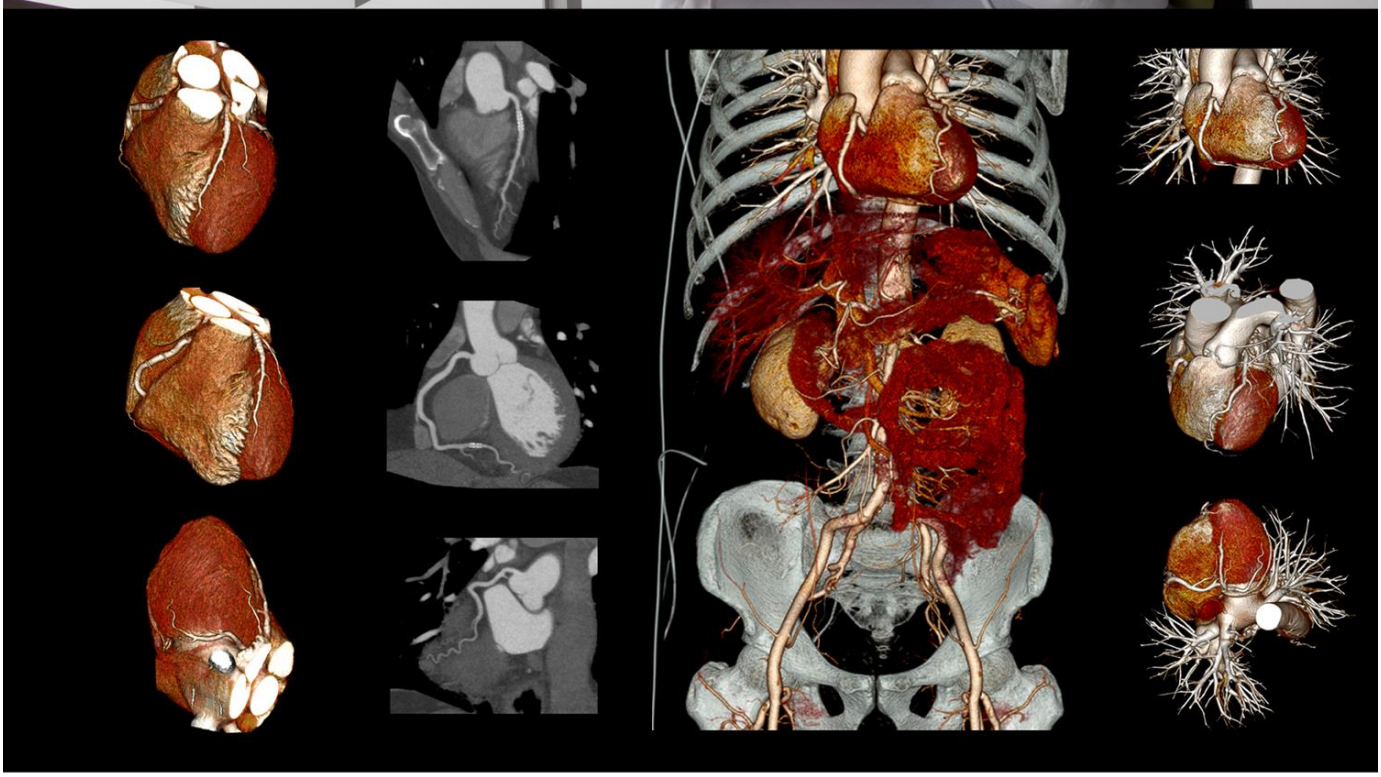

Aquilion PRIME -
Компьютерный томограф нового поколения

ЗАО «ТОШИБА МЕДИКАЛ СИСТЕМЗ»

123242, Новинский бульвар, 31, ТДЦ «Новинский Пассаж»,тел.: +7(495) 626 58 09,
факс: +7 (495) 626 58 07. www.toshiba-medical.ru

СОДЕРЖАНИЕ

ОТ РЕДАКЦИИ.....5
ИСТОРИЯ
МОСКОВСКОМУ ОБЪЕДИНЕНИЮ РЕНТГЕНОЛОГОВ И РАДИОЛОГОВ – 90, КАФЕДРЕ ЛУЧЕВОЙ ДИАГНОСТИКИ И ЛУЧЕВОЙ ТЕРАПИИ ПЕРВОГО МОСКОВСКОГО МЕДИЦИНСКОГО УНИВЕРСИТЕТА ИМ. И.М.СЕЧЕНОВА – 80 ЛЕТ.....6
Шехтер А.И.
ЛЕКЦИЯ
ПСЕВДОРОТАЦИОННАЯ АТРИОГРАФИЯ.....16
Стеклов В.И., Морозов Д.А., Емельяненко М.В., Кузьменков Д.В
ОРИГИНАЛЬНЫЕ СТАТЬИ
КОМПЬЮТЕРНАЯ ТОМОГРАФИЯ В ПРОГНОЗИРОВАНИИ ТЕЧЕНИЯ МАССИВНОГО ИШЕМИЧЕСКОГО ИНСУЛЬТА.....19
Урванцева О.М., Асратян С.А., Кемеж Ю.В., Никитин А.С.
ВОЗМОЖНОСТИ ЛУЧЕВЫХ МЕТОДОВ ИССЛЕДОВАНИЯ НА ЭТАПЕ ПРЕДОПЕРАЦИОННОГО ПЛАНИРОВАНИЯ ПАЦИЕНТОВ С АНОМАЛИЯМИ ЗУБОЧЕЛЮСТНОЙ СИСТЕМЫ.....26
Гордина Г.С., Серова Н.С., Глушко А.В., Дробышев А.Ю., Фоминых Е.В.
МОРФОФУНКЦИОНАЛЬНЫЕ ИЗМЕНЕНИЯ В ЛЕГКИХ ПРИ РАЗВИТИИ ХРОНИЧЕСКОЙ ДЫХАТЕЛЬНОЙ НЕДОСТАТОЧНОСТИ У ПАЦИЕНТОВ С ХРОНИЧЕСКОЙ ОБСТРУКТИВНОЙ БОЛЕЗНЬЮ ЛЕГКИХ И ИДИОПАТИЧЕСКИМ ФИБРОЗИРУЮЩИМ АЛЬВЕОЛИТОМ.....35
Амосов В.И., Золотницкая В.П., Сперанская А.А., Лукина О.В.
РОЛЬ КОМПЬЮТЕРНОЙ ТОМОГРАФИИ ЛЕГКИХ У БОЛЬНЫХ ИШЕМИЧЕСКОЙ БОЛЕЗНЬЮ СЕРДЦА В ОЦЕНКЕ ФУНКЦИИ ЛЕВОГО ЖЕЛУДОЧКА ПРИ МАЛОИНВАЗИВНЫХ ХИРУРГИЧЕСКИХ ВМЕШАТЕЛЬСТВАХ.....45
Минько Б.А., Вологдина И.В., Бородич П.Л.
ТРЕХМЕРНОЕ УЛЬТРАЗВУКОВОЕ ИССЛЕДОВАНИЕ И МАГНИТНО-РЕЗОНАНСНАЯ ТОМОГРАФИЯ В ОЦЕНКЕ СТЕПЕНИ СТЕНОЗИРОВАНИЯ СОННЫХ АРТЕРИЙ.....51
Кошурникова М.В., Страздень Е.Ю., Трипотень М.И., Устюжанин Д.В., Шария М.А., Балахонова Т.В.
НАУЧНЫЕ ОБЗОРЫ
ЛУЧЕВЫЕ МЕТОДЫ ОЦЕНКИ КАЛЬЦИНОЗА КОРОНАРНЫХ АРТЕРИЙ.....58
Джанчатова Б.А., Капанадзе Л.Б., Серова Н.С.
СЛУЧАИ ИЗ ПРАКТИКИ
CASE REPORT: TODDLER'S FRACTURE OF THE FIBULA.....66
S.H. Butt, S. Iftikhar Mahmood, A. Saifuddin, Tim WR Briggs, Waheed Mustafa.
EXTRA-AXIAL MENINGIOMA OF THE SKULL PRESENTING AS A SCALP MASS – REPORT OF A CASE AND REVIEW OF LITERATURE.....70
S.H. Butt, P. O'Donnell, A. Saifuddin, S. Iftikhar Mahmood, A. Flanagan.
МАСТЕР-КЛАСС
ЗНАЧЕНИЕ 3D/4D ЭХОГРАФИИ В I-М ТРИМЕСТРЕ ДЛЯ ПРОФИЛАКТИКИ РОЖДЕНИЯ ДЕТЕЙ С ПОРОКАМИ РАЗВИТИЯ.....74
Воеводин С.М.
ПРЕПОДАВАНИЕ СПЕЦИАЛЬНОСТИ
ЗАСЕДАНИЕ УЧЕБНО-МЕТОДИЧЕСКОЙ КОМИССИИ ПО ЛУЧЕВОЙ ДИАГНОСТИКЕ И ЛУЧЕВОЙ ТЕРАПИИ УЧЕБНО-МЕТОДИЧЕСКОГО ОЪЕДИНЕНИЯ ПО МЕДИЦИНСКОМУ И ФАРМАЦЕВТИЧЕСКОМУ ОБРАЗОВАНИЮ ВУЗОВ РОССИИ (21.01.2015г.).....76
ЮБИЛЕИ
К 80-ЛЕТИЮ ПРОФЕССОРА ШЕХТЕРА АНАТОЛИЯ ИЛЬИЧА 101
ПОЗДРАВЛЕНИЯ
ЛАУРЕАТ ГОСУДАРСТВЕННОЙ ПРЕМИИ РЕСПУБЛИКИ ТАТАРСТАН В ОБЛАСТИ НАУКИ И ТЕХНИКИ 103
ОТЧЕТЫ О НАУЧНЫХ МЕРОПРИЯТИЯХ
ЕВРОПЕЙСКИЙ КОНГРЕСС РАДИОЛОГОВ 2015.....104
АНОНСЫ
IX ВСЕРОССИЙСКИЙ НАЦИОНАЛЬНЫЙ КОНГРЕСС ЛУЧЕВЫХ ДИАГНОСТОВ И ТЕРАПЕВТОВ "РАДИОЛОГИЯ 2015".....108
КНИГА «МЕТОДИКИ РЕНТГЕНОЛОГИЧЕСКОГО ИССЛЕДОВАНИЯ И РЕНТГЕНОДИАГНОСТИКА В СТОМАТОЛОГИИ».....109
АВТОРАМ.....110

CONTENTS

FROM THE EDITOR.....5
HISTORY
TO THE UP-COMING ANNIVERSARIES: MOSCOW ASSOCIATION OF RADIOGRAPHERS AND RADIOLOGISTS – 90, DEPARTMENT OF RADIOLOGY, I.M. SECHENOV FIRST MOSCOW STATE MEDICAL UNIVERSITY – 80 YEARS.....6
Shekhter A.I.
LECTURE
PSEUDOROTARY ATRIOGRAPHY.....16
Steklov V.I., Morozov D.A., Emel'yanenko M.V., Kuz'menkov D.V
ORIGINAL ARTICLES
COMPUTED TOMOGRAPHY IN PREDICTING THE CLINICAL COURSE OF A MASSIVE ISCHEMIC STROKE.....19
Urvantseva O.M., Asratyan S.A., Kemezh Y.V., Nikitin A.S.
THE POSSIBILITIES OF RADIOLOGICAL METHODS OF EXAMINATION AT THE STAGE OF PREOPERATIVE PLANNING IN PATIENTS WITH MALOCCLUSION.....26
Gordina G.S., Serova N.S., Glushko A.V., Drobyshev A.U., Fomynikh E.V.
MORPHOLOGIC AND FUNCTIONAL CHANGES IN THE LUNGS WITHIN THE CHRONIC RESPIRATORY FAILURE DEVELOPMENT IN PATIENTS WITH CHRONIC OBSTRUCTIVE PULMONARY DISEASE AND IDIOPATHIC FIBROSING ALVEOLITIS.....35
Amosov V.I., Zolotnitskaya V.P., Speranskaya A.A ., Lukina O.V.
THE VALUE OF MSCT IN PATIENTS WITH ISCHEMIC HEART DISEASE IN LEFT VENTRICULAR FUNCTION EVALUATION WITHIN MINIMALLY INVASIVE SURGICAL TREATMENT.....45
Min'ko B.A., Vologdina I.V., Borodich P.L.
THREE-DIMENSIONAL ULTRASOUND AND MAGNETIC RESONANCE IMAGING IN THE DIAGNOSTICS OF ARTERIAL STENOSIS.....51
Koshurnikova M.V., Strazden E.Y., Tripoten M.I., Ustyuzhanin D.V., Sharia M.A., Balahonova T.V.
REVIEWS
RADIOLOGY IN ASSESSMENT OF CORONARY ARTERIES CALCIFICATION.....58
Dzhanchatova B.A., Kapanadze L.B., Serova N.S.
CASE REPORTS
CASE REPORT: TODDLER'S FRACTURE OF THE FIBULA.....66
S.H. Butt, S. Iftikhar Mahmood, A. Saifuddin, Tim WR Briggs, Waheed Mustafa.
EXTRA-AXIAL MENINGIOMA OF THE SKULL PRESENTING AS A SCALP MASS – REPORT OF A CASE AND REVIEW OF LITERATURE.....70
S.H. Butt, P. O'Donnell, A. Saifuddin, S. Iftikhar Mahmood, A. Flanagan.
MASTER-CLASS
VALUE OF 3D/4D ULTRASOUND IN THE FIRST TRIMESTER FOR THE PREVENTION OF CHILDREN'S CONGENITAL ABNORMALITIES.....74
Voevodin S.M.
SPECIALITY TEACHING
MEETING OF EDUCATIONAL AND TEACHING COMMITTEE IN RADIOLOGY WITHIN THE CONFINES OF EDUCATIONAL AND TEACHING ASSOCIATION OF MEDICAL AND PHARMACEUTICAL EDUCATION IN RUSSIAN UNIVERSITIES (21.01.2015).....76
ANNIVERSARIES
TO THE 80TH ANNIVERSARY OF PROFESSOR SHEKHTER ANATOLIY IL'ICH 101
GREETINGS
LAUREATE OF THE REPUBLIC OF TATARSTAN STATE AWARD IN SCIENCE AND ENGINEERING.....103
REPORTS ON THE SCIENTIFIC EVENT
EUROPEAN CONGRESS OF RADIOLOGY 2015.....104
ANNOUNCEMENTS
IX RUSSIAN NATIONAL CONGRESS OF RADIOLOGY "RADIOLOGY 2015".....108
BOOK "METHODS OF RADIOLOGIC EXAMINATION AND DIAGNOSTIC RADIOLOGY IN STOMATOLOGY".....109
FOR ATHORS.....110

От редакции

Уважаемые коллеги!

Как выпускающий редактор данного номера хочу поделиться с читателями некоторыми соображениями по поводу его содержания.

Во-первых, с удовлетворением констатирую, что современное рентгенологическое исследование остается основным способом изучения состояния внутренних органов в медицинской практике и продолжает совершенствоваться в этом направлении. Это положение безусловно подтверждают материалы, опубликованные в данном номере в двух крупных оригинальных статьях из Санкт-Петербурга. Речь идет о, в некотором роде полемических, материалах Минько Б.А. и соавт., а также о материалах Амосова В.И. и соавт. Особенность этих публикаций, посвященных лучевой диагностике патологических состояний органов грудной полости, в сочетанном, “гибридном”, использовании методик для получения необходимых данных, позволяющих в результате обследования формулировать одновременно рентгеноморфологический диагноз (заключение) в сочетании с рентгенофункциональным.

Это важное обстоятельство имеет значение в плане получения дополнительных сведений для решения сложных клинических задач, связанных с оценкой функциональных возможностей органов, что особенно необходимо в условиях хирургической коррекции ряда заболеваний и других систем (коронарных артерий, зубов и челюстей и др).

Во-вторых, обращаю внимание на оригинальную статью, авторами которой являются нейрохирурги вместе с рентгенологом, касающуюся проблем трактовки изменений в головном мозге в процессе наблюдения за течением ишемических инсультов, что имеет социальную значимость.

Считаю важным отметить также следующий факт. Вышедший в электронный эфир номер журнала скомпонован в традиционной для журнала форме: в нем сохранены все присущие структуре журнала рубрики. Так, помимо оригинальных статей, в выпуске помещены интересные наблюдения из практики, переданные в журнал из госпиталя в Великобритании, мастер-класс отражает современные достижения в области ультразвуковой диагностики в распознавании на очень ранних сроках беременности пороков развития у плода (Воеводин С.М.).

Несколько слов об историческом очерке, посвященном предстоящим юбилеям: кафедры рентгенологии и радиологии (в настоящее время лучевой диагностики и лучевой терапии) Первого МГМУ им. И.М. Сеченова и Московского общества рентгенологов. Как автор данной публикации хочу подчеркнуть, что представленный материал, конечно, не является многоплановым историческим исследованием. Скорее, это очерк, основанный на имеющихся в распоряжении автора литературных материалах, личных воспоминаниях и впечатлениях. Со многими из упомянутых деятелей отечественной лучевой диагностики автору посчастливилось встречаться. Детальную информацию об истории российской рентгенологии можно найти в книге профессора Линденбратна Л.Д. (М.: ВИДАР, 1995). В ней интересующийся читатель найдет сведения о большинстве известных ученых, на книгах и статьях которых осваивали рентгенологию (лучевую диагностику) и лучевую терапию несколько поколений отечественных врачей.

Последнее, что, на мой взгляд, следует отметить: в номере помещены материалы заседания учебно-методической комиссии, посвященные оценке эффективности профессиональной переподготовки рентгенологов на примере работы в этом направлении кафедры рентгенологии Ростовского госмедуниверситета.

Желаю всем читателям журнала REJR творческих успехов.

С уважением,

Зам. главного редактора, проф. А.И. Шехтер.

ИСТОРИЯ

МОСКОВСКОМУ ОБЪЕДИНЕНИЮ РЕНТГЕНОЛОГОВ И РАДИОЛОГОВ – 90, КАФЕДРЕ ЛУЧЕВОЙ ДИАГНОСТИКИ И ЛУЧЕВОЙ ТЕРАПИИ ПЕРВОГО МОСКОВСКОГО МЕДИЦИНСКОГО УНИВЕРСИТЕТА ИМ. И.М.СЕЧЕНОВА – 80 ЛЕТ

Шехтер А.И.

В статье представлены некоторые факты, отражающие путь становления и ранний период организации Московского профессионального содружества рентгенологов и радиологов. Статья охватывает период времени от первых мероприятий, связанных с внедрением в России в клиническую практику рентгенологических методик. Кратко обозначены этапы развития одной из старейших кафедр рентгенологии высших медицинский учебных заведений – кафедры лучевой диагностики и лучевой терапии Первого МГМУ им. И.М. Сеченова.

ГБОУ ВПО Первый Московский государственный медицинский университет им. И.М. Сеченова. Кафедра лучевой диагностики и лучевой терапии. г. Москва, Россия

Ключевые слова: развитие рентгенологии, кафедра лучевой диагностики и лучевой терапии Первого МГМУ им. И.М. Сеченова, московская ассоциация рентгенологов, общество рентгенологов, история образования.

TO THE UP-COMING ANNIVERSARIES: MOSCOW ASSOCIATION OF RADIOGRAPHERS AND RADIOLOGISTS – 90, DEPARTMENT OF RADIOLOGY, I.M. SECHENOV FIRST MOSCOW STATE MEDICAL UNIVERSITY – 80 YEARS

Shekhter A.I.

In this article there are some facts about the process of development and early period of organization of Moscow professional association of Radiographers and Radiologists. The article covers the time period from the first events related to radiology integration into the clinical practice in Russia. The article briefly discusses development stages of one of the oldest radiology departments of higher medical education institutes - department of radiology, I.M. Sechenov First Moscow State Medical University.

I.M. Sechenov First Moscow State Medical University. Department of radiology. Moscow, Russia

Keywords: development of radiology, department of radiology, I.M. Sechenov First Moscow State Medical University, Moscow association of Radiographers and Radiologists, history of education.

Возникновение и развитие передовых идей и технологий в медицине в России всегда было связано с Императорским Московским университетом. В конце XIX века после великого открытия Вильгельма Конрада Рентгена на медицинском факультете Московского университета зародился и сформировался один из первых в мире центров рентгенологии и радиологии.

Все основные этапы развития Российской медицинской рентгенологии как науки, возникшей первоначально из метода клинической диагностики, в разной степени связаны с медицинской деятельностью в стенах Московского университета.

Это касается многих принципиальных направлений развития специальности: и на основе итоговых, профессиональных обобщающих достижений науки на определенных этапах, и в виде повседневного обсуждения самых разных научных и практических вопросов на многочисленных съездах, конференциях и симпозиумах. При этом, разносторонняя деятельность общественных организаций и возникающих среди практических врачей ассоциаций тем или иным образом соприкасалась с развитием

Рис. 1. Первые рентгенологические периодические издания в России.

и функционированием организованного в начале в рамках медицинского факультета Московского университета Первого московского медицинского института, в котором в дальнейшем и была организована кафедра рентгенологии и радиологии, в настоящее время - кафедра лучевой диагностики и лучевой терапии. Вот, в общих чертах, как это происходило.

Уже через два месяца после открытия В.К. Рентгена, в январе 1896 года, группа физиков медицинского факультета во главе с приват-доцентом П.Н. Лебедевым смонтировала первый рентгеновский аппарат в виде экспериментальной модели. В том же 1896 году при факультетской хирургической клинике начал функционировать рентгеновский кабинет, а в 1899 году при госпитальной хирургической клинике была организована рентгеновская станция, предназначенная для координации лучевых исследований больных в клиниках на Девичьем поле в Москве.

На протяжении 1896-1912 годов рентгенодиагностические кабинеты были созданы во всех основных клиниках медицинского факультета МГУ, а уже в 1901 году начаты занятия по рентгенодиагностике в факультетской терапевтической клинике. В клинике кожных и венерических болезней в 1904 году прошли первые занятия по лучевой (рентгеновской и радиевой) терапии.

К этому времени относится и публикация первых монографий, написанных на основе оригинальных материалов, полученных в клиниках Московского университета. Так, в 1906-1907 годах вышли в свет монографии приват-доцентов Московского университета, интернистов Р.И. Венгловского «Лучи RONTGENA и применение их для клинического исследования» и М.И. Радкевича «Роль лучей Рентгена при диагностике внутренних болезней».

Монография доктора медицины, приват-доцента Д.Ф. Решетило из клиники кожных и венерических болезней «Лечение лучами Рентгена с предварительным изложением Рентгенологии и Рентгенодиагностики» явилась одной из первых монографий в России, посвященных вопросам применения рентгеновских лучей в практике лечения внутренних болезней и болезней кожи.

Несколько позднее стали выходить в свет и первые рентгенологические журналы (Рис. 1).

К этому времени наиболее инициативные медицинские сотрудники – терапевты, невропатологи, физиотерапевты – в клиниках Московского университета заинтересовались новой областью медицины, связанной с использованием рентгеновского и радиевого излучения для диагностики и лечения болезней.

К началу первой мировой войны количество практикующих рентгенологов в Москве возросло до 25 человек. Среди этого количества был и С.Р. Френкель – будущий первый заведующий кафедрой рентгенологии на медицинском факультете Московского университета, в последующем Первого московского медицинского университета (института) им. И.М. Сеченова.

В историческом плане представляют интерес сведения о профессиональных связях и отношениях между объединением рентгенологов Москвы и Санкт-Петербурга (обществом рентгенологов и радиологов России) и кафедрой рентгенологии и радиологии (лучевой диагностики и терапии) Первого Московского медицинского университета им. И.М. Сеченова, одной из числа первых вузовских учебных подразделений рентгенологического профиля в России.

Историю, после распространения в России информации о недавно открытых рентгеновских лучах, по-видимому, следует начать с начала двадцатого века. Так, уже в начале 1916 года в виде частного кружка образовалось в Москве первое профессиональное объединение первого поколения практических рентгенологов, инициатором которого была ассистент факультетской терапевтической клиники медицинского факультета Московского университета Н.И. Шевцова. Она на собственные средства оборудовала в клинике рентгеновский кабинет и стала секретарем фактически первой в Москве «рентгенологической ячейки», председателем которой был избран известный педиатр и хирург, профессор Т.П. Краснобаев.

В Санкт-Петербурге к этому времени, бла-

Рис. 2. Профессора А.К. Яновский и М. И. Неменов, организаторы и руководители первой в России кафедры рентгенологии в г. Санкт - Петербурге.

годаря усилиям выдающихся деятелей отечественной рентгенологии А.К. Яновского и М.И. Неменова (Рис. 2), были предприняты попытки создания первых профессиональных объединений рентгенологов. Кроме того, в 1919 году появилась в Клиническом институте и кафедра рентгенологии, которую возглавил А.К. Яновский. Пожалуй, именно с этого момента рентгенология в России получила фактическое право на существование в качестве самостоятельной учебной, научной и клинической дисциплины.

По мере расширения сферы использования рентгеновских лучей в клинической практике в первую четверть двадцатого века возросла активность первого поколения рентгенологов в желании образовать свою «устойчивую» профессиональную ассоциацию, в рамках которой было бы возможно творческое содружество ученых и практиков, коллективный обмен мнениями и опытом. Организация профессионального сообщества такого типа была необходима и для того, чтобы привлечь внимание медицинской общественности к практике решения важнейших задач, связанных с использованием рентгеновского излучения в медицине. Кроме того, необходимо было наметить и совершенствовать дальнейшие пути развития нового направления медицинской диагностики, превращения способа распознавания и в некоторых случаях лечения болезней с помощью рентгеновских лучей в новую, важную клиническую врачебную специальность, в основе которой лежит концепция получения и анализа изображений для медицинской диагностики (imaging technology).

Первые попытки рассматривать рентгено-

Рис. 3. Пленарное заседание членов объединенной ассоциации (общества) рентгенологов (1931 год).

логию в качестве самостоятельной медицинской дисциплины и в виде новой практической специальности в России, как уже было упомянуто, были предприняты в начале двадцатого века в Санкт-Петербурге (Петрограде). Эту тенденцию пытались реализовать в среде практикующих рентгенологов и в Москве после того, как в помещениях Московского университета на Моховой улице состоялся первый Всероссийский съезд рентгенологов и радиологов. В подготовке съезда московские врачи-энтузиасты сыграли заметную роль. В его проведении приняли активное участие, помимо физиков, профессора медицинского факультета, в частности, Д.Д. Плетнев. Председателем съезда был выбран видный русский хирург С.П. Федоров. На съезде помимо вопросов использования рентгеновских лучей в практике военной медицины (еще шла первая мировая война) развернулась полемика по докладу М.И. Неменова «К вопросу о регистрации и номенклатуре». Дискуссия отразила важность и большую заинтересованность участников съезда в создании объединенных профессиональных организационных структур врачей-рентгенологов с перспективой последующего вхождения в состав единой, объединенной с представителями Санкт-Петербурга, общественной организации «Всероссийское общество (ассоциация) рентгенологов и радиологов».

В результате коллективных действий научной общественности к началу двадцатых годов в Москве образовался рентгеновский центр при физическом институте Академии Наук, в котором директором стал академик П.П. Лазарев. Это объединение рассматривало и обсуждало, главным образом, физические аспекты науки о рентгеновских лучах. В дальнейшем, однако, организовалась группа врачей, видевших свою главную задачу в изучении и обсуждении вопросов именно медицинского использования рентгеновских лучей. Эта группа явилась основой Московского научного и практического сообщества медицинских рентгенологов и радиологов, которое в соответствии с выработанным и утвержденным уставом соединилось с Санкт-Петербургским (Ленинградским) обществом. Возникшее объединение стало существовать de jure и de facto как единая профессиональная организация. Это событие закрепило и подтвердило факт возникновения новой, самостоятельной медицинской специальности – клинической рентгенологии.

Первое официальное заседание Московского отделения рентгенологического общества под председательством старейшего московского рентгенолога Д.Т. Будинова состоялось 23 января 1923 года в физиологической аудитории Московского государственного университета. Д.Т. Будинов выполнял обязанности председателя до 1924 года. В дальнейшем председательское место в обществе последовательно занимали: С.Р. Френкель (первый заведующий кафедрой рентгенологии в 1-м Московском медицинском институте им. И.М. Сеченова), А.А. Айзенштейн, Я.Г. Диллон (лауреат Государственной премии и заведующий кафедрой рентгенологии во 2-м Московском медицинском институте им. Н.И. Пирогова), Л.Л. Гольст, Р.А. Голонзко (заведующий кафедрой рентгенологии в 1-м Московском медицинском институте им. И.М. Сеченова с 1938 по 1948 год). С 1937 по 1946 год обязанности председателя общества исполнял заслуженный деятель науки, профессор А.А. Цейтлин.

В тридцатые годы постоянным местом проведения заседаний общества стала аудитория Московского института рентгенологии и радиологии, располагавшаяся по известному нескольким поколениям рентгенологов адресу: Москва, улица Солянка, дом №7. Именно по данному адресу помещался в то время институт рентгенорадиологии. Этой аудитории в течение сорока с лишним лет довелось играть в профессиональной жизни Московских рентгенологов и радиологов весьма значительную объединяющую и просветительскую роль.

В 1924 году в Москве состоялся Всероссийский съезд рентгенологов и радиологов. Он оказал большое влияние на развитее общества, подчеркнув его творческий потенциал. Многие доклады на съезде были сделаны видными членами общества, профессорами С.А. Рейнбергом, С.Р. Френкелем, А.К. Яновским, М.И. Неменовым и другими. В резолюцию съезда, кроме решений по организационным вопросам и необходимости охраны труда рентгенологов и радиологов (вопросы охраны здоровья), были внесены предложения о целесообразности преподавания рентгенологии и радиологии в медицинских институтах.

Съезд также подчеркнул факт становления в России рентгенологии и радиологии как научной дисциплины и важной отрасли медицинской науки, требующей подготовки профессиональных кадров и использования самых современных технических достижений для формирования парка отечественной аппаратуры. В подтверждение этому вышла в свет брошюра А.И. Штернмана, участника и делегата съезда: «Графический метод выдачи рентгеновского исследования и методика рентгенологического мышления» (1926), в которой впервые были выражены положения о необходимости логического подхода к анализу диагностических изображений.

Как уже было указано, организация первой в России кафедры рентгенологии состоялась в Санкт-Петербурге (Петрограде) в 1919

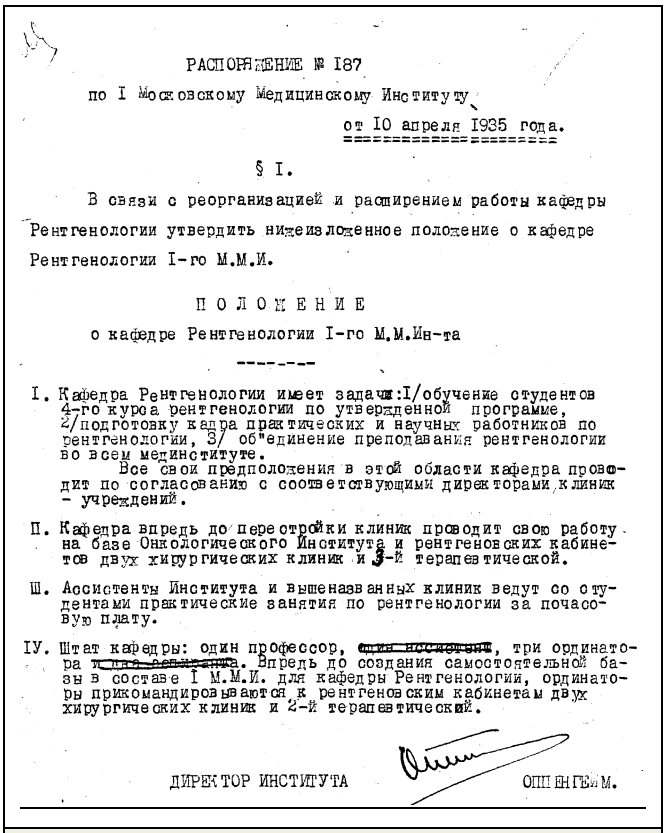

РАСПОРЯЖЕНИЕ № 187

по I Московскому Медицинскому Институту

от 10 апреля 1935 года.

§ I.

В связи с реорганизацией и расширением работы кафедры Рентгенологии утвердить нижеизложенное положение о кафедре Рентгенологии I-го М.М.И.

П О Л О Ж Е Н И Е

о кафедре Рентгенологии I-го М.М.Ин-та

I. Кафедра Рентгенологии имеет задачи:I/обучение студентов 4-го курса рентгенологии по утвержденной программе, 2/подготовку кадра практических и научных работников по рентгенологии, 3/ об"единение преподавания рентгенологии во всем мединституте.
Все свои предположения в этой области кафедра проводит по согласованию с соответствующими директорами клиник - учреждений.

II. Кафедра впредь до перестройки клиник проводит свою работу на базе Онкологического Института и рентгеновских кабинетов двух хирургических клиник и 2-й терапевтической.

III. Ассистенты Института и вышеназванных клиник ведут со студентами практические занятия по рентгенологии за почасовую плату.

IУ. Штат кафедры: один профессор, ~~один ассистент~~, три ординатора ~~и три лаборанта~~. Впредь до создания самостоятельной базы в составе I М.М.И. для кафедры Рентгенологии, ординаторы прикомандировываются к рентгеновским кабинетам двух хирургических клиник и 2-й терапевтической.

ДИРЕКТОР ИНСТИТУТА ОППЕНГЕЙМ.

Рис. 4. Распоряжение №187 от 10 апреля 1935 года «Положение о кафедре рентгенологии». Подписано директором (ректором), профессором Д.Г. Оппенгеймом.

году в Институте усовершенствования врачей (сейчас Санкт-Петербургская медицинская академия последипломного образования). В последующем этой кафедрой заведовал выдающийся отечественный рентгенолог, профессор С.А. Рейнберг. В предисловии к одному из ранних кафедральных сборников он писал: «… и будничные клинические и рентгенологические разборы на кафедральных «утрах», и регулярные реферативные часы, и ежемесячные научные конференции кафедры объединяют вокруг кафедры широкие круги рентгенологов. Этими путями «теория» кафедры действительно наиболее плодотворно и быстро идет на службу практике здравоохранения, сама при этом поднимаясь на более высокую ступень. Но основные корни, питающие педагогический рост кафедры и ее научно-исследовательскую деятельность – это связь с практическими учреждениями».

В январе 1934 года в 1-ом Московском медицинском институте состоялись первые, организованные на основе системы, занятия по рентгенологии в рамках курсов факультетских дисциплин – терапии и хирургии. С этого времени рентгенология (лучевая диагностика) приобрела «права гражданства» как обязательная дисциплина для всех высших медицинских учебных заведений нашей страны. В это время было принято и следующее распоряжение (Рис. 4).

Краткая выдержка из исторического распоряжения № 187 по 1-му Московскому медицинскому институту от 10 апреля 1935 года:

«Кафедра рентгенологии имеет задачи: 1) обучение студентов 4 курса по утвержденной программе; 2) подготовку кадров практических и научных работников по рентгенологии; 3) объединение преподавания рентгенологии во всем институте на базе хирургических и терапевтических клиник. Штат кафедры: один профессор, три ординатора». Распоряжение подписал директор (ректор) 1-го ММИ, профессор Д.Г. Оппенгейм.

Первым заведующим кафедрой рентгенологии стал профессор Семен Романович Френкель - известный ученый и общественный деятель, организатор и председатель Московского и Российского обществ рентгенологов и радиологов. Будучи по своей первой медицинской специальности хирургом-онкологом и только в дальнейшем рентгенологом, С.Р. Френкель стал пропагандистом нового для того времени экспериментально-клинического направления в рентгенологии. Он активно использовал в диагностической практике первые контрастные препараты, что было для того времени весьма прогрессивно.

Кафедра рентгенологии в то время располагалась на базе Центрального онкологического института и госпитальной терапевтической клиники 1-го ММИ. Преподавание вели по разработанной учебной программе, в которой подробно излагались сведения из области рентгеновской физики и техники. Рентгеновские

Рис. 5. Первый заведующий кафедрой рентгенологии (1935–1937), профессор Семён Романович Френкель.

Рис. 6. Заведующие кафедрой рентгенологии (лучевой диагностики и лучевой терапии) Первого МГМУ им. И.М. Сеченова с 1938 – 1996 гг: профессора Р.А. Голонзко, Ю.Н Соколов, П.Д. Яльцев, Л.Д. Линденбратен, Л.А. Юдин.

изображения клинических наблюдений справедливо трактовали с учетом морфологических данных. Так было положено начало преподаванию рентгенологии как научной дисциплины. Тогда же был организован на кафедре музей изображений и первый студенческий научный кружок.

В последующие годы, с 1938 по 1959, руководителями кафедры были профессора Р.А. Голонзко (до 1948 г.), Ю.Н. Соколов, П.Д. Яльцев (Рис. 6).

В контексте настоящей публикации следует особо отметить роль в развитии Московского общества рентгенологов и кафедры рентгенологии 1-го Московского медицинского института профессора Ю.Н. Соколова. Почетным знаком его имени сегодня во время Всероссийских национальных конгрессов по лучевой диагностике и терапии награждают видных деятелей науки, профессоров и преподавателей, научных сотрудников и практикующих врачей, проработавших в специальности более 35 лет.

Выдающийся отечественный рентгенолог-клиницист, потомственный московский интеллигент, блестящий лектор и педагог, выпускник 1-го Московского медицинского института, Юрий Николаевич Соколов во время Великой отечественной войны был главным рентгенологом фронта. После войны работал в Московском рентгенорадиологическом институте, а затем последовательно заведовал кафедрами рентгенологии в 1-м Московском медицинском институте и в Центральном институте усовершенствования врачей (в настоящее время Ме-

дицинская академия последипломного образования).

Ю.Н. Соколов оставил заметный след в рентгенологической науке. Им разработаны важнейшие направления рентгенологического распознавания поражений органов дыхания и пищеварения. Результаты этой работы получили мировое признание. Интересный факт: как сотрудник Центрального научно-исследовательского института рентгенологии и радиологии Ю.Н. Соколов принял участие в знаменитом юбилейном заседании Московского общества рентгенологов, посвященном 50-летию открытия рентгеновских лучей (28 января 1946 г.). На этом заседании впервые были сделаны исторические сообщения, содержащие неизвестные в то время или малоизвестные сведения об открытии В.К. Рентгена и о его жизни. Доклад «Жизнь В.К. Рентгена и история открытия рентгеновских лучей» тогда сделал директор института, главный рентгенолог Наркомздрава СССР, профессор С.А. Рейнберг. Профессор А.А. Цейтлин, современник Рентгена, в то время председатель правления Московского общества рентгенологов, сделал доклад «К истории организации Московского общества рентгенологов и радиологов» (Рис. 7).

К моменту упомянутого исторического заседания уже состоялись шесть съездов отечественных рентгенологов и радиологов. Члены Московского общества играли постоянную и весьма заметную роль в их проведении и, что особенно важно, в реализации принятых решений. В первую очередь это касалось распознавания социально значимых болезней (туберкулез), в том числе при массовых проверочных обследованиях с использованием рентгеновских исследований.



Рис. 7. Профессор А. А. Цейтлин – один из основателей Московской ассоциации (общества) рентгенологов.

Важной формой распространения знаний области клинической рентгенологии к этому времени стали регулярные научно-практические конференции для ординаторов и аспирантов, практических врачей, студентов. Эти конференции и разборы больных, которые в последующем стали традиционными, часто проходили под председательством проф. Ю.Н. Соколова при участии ведущих рентгенологов нашей страны. Этот период можно назвать периодом «взлета» классической рентгенологии и как научной дисциплины, и как практической специальности. По образному выражению проф. И.Л. Тагера, председателя правления общества в шестидесятых годах прошлого века, «…рентгенология явилась и является своеобразным барометром, мерилом прогресса клинической медицины. За все годы ее существования она никогда не останавливалась в своем техническом развитии и теоретическом совершенствовании».

Невозможно перечислить всех видных деятелей отечественной рентгенологии и радиологии, выступавших с докладами или в прениях на заседаниях Московского научного общества. Оценить их научную значимость задача будущих исследователей. Здесь назовем имена лишь некоторых: Г.А. Зедгенидзе, И.Г. Лагунова, Л.Д. Линденбратен, в то время заведующий кафедрой рентгенологии в 1-м ММИ им. И.М. Сеченова, А.С. Павлов, Л.М. Портной, И.Х. Рабкин, Л.С. Розенштраух, С.А. Рейнберг, Ю.Н. Соколов, И.Л. Тагер, И.А. Шехтер и многие, многие другие (Рис. 8). Сколько благодарных эмоций, человеческой и профессиональной признательности снискали эти люди в среде не только рентгенологов и радиологов, но и врачей других специальностей разных поколений, сколько знаний, юмора, любви к молодежи вносили они в свои доклады, лекции, в выступления на обществе!

«Иных уж нет, а те – далече». Но о тех, кого уже нет, можно сказать словами поэта В.А. Жуковского: «О спутниках, которые весь свет своим присутствием для нас животворили, не говори с тоской: их нет, а с благодарностью – были».

Многие из упомянутых профессоров в течение многих лет сохраняли научные и производственные связи с кафедрой рентгенологии (в последствии лучевой диагностики и терапии) 1-го Московского медицинского университета, неоднократно посещая эту, во всех отношениях, «дружескую территорию», на которой многие из них в качестве приглашенных лекторов выступали перед студентами.

Еще несколько слов о преподавателях кафедры послевоенного периода развития. Тогда в качестве преподавателей на кафедре рентгенологии работали, главным образом, предста-



Рис. 8. Профессора И.Л. Тагер, Л.С. Розненштраух, А.С. Павлов в разные годы второй половины XX века председатели правления Московской ассоциации (общества) рентгенологов и радиологов.

вители старшего поколения, видные практические рентгенологи и радиологи того периода времени: Г. И. Вайнштейн, М. П. Домшлак, Ф.Я. Строков, Д.Б. Астрахан, Н.А. Казанцева проводили и занятия со студентами. Практические навыки студенты и ординаторы приобретали на занятиях в рентгеновских кабинетах под руководством опытных врачей: М. И. Непорента (клиника факультетской терапии), В. А. Мариенберга (клиника факультетской хирургии), Л.С. Матвеевой (клиника госпитальной терапии).

В начале пятидесятых годов кафедра рентгенологии начала работать как единое подразделение для двух факультетов – лечебного и санитарно-гигиенического (в настоящее время – медико-профилактического).

Учебный процесс проходил на клинической базе, располагавшейся в то время в бывшей Ново-Екатерининской больнице. В

Рис. 9. Президиум заседания Московского общества рентгенологов, посвященного 50-летию кафедры рентгенологии Первого МГМУ им. И.М. Сеченова (1985).

В президиуме (слева на право): профессора А.Н. Кишковский, Л.Д. Линденбратен, Г.А. Зедгенидзе, А.С. Павлов, председательствует член - корреспондент РАМН, профессор И.Х. Рабкин, сотрудники ректората. Во втором ряду: профессор В.П. Веретенникова. Аудитория клинической больницы № 1 (Москва, улица Большая Пироговская, дом 6).

1954 году кафедра рентгенологии была реорганизована в кафедру рентгенологии и радиологии.

С 1959 по 1996 год кафедрой заведовали профессор Л.Д. Линденбратен (до 1991 г.) и его ученик, заслуженный деятель науки, профессор Л.А. Юдин (до 1996 г.). В этот период были успешно разработаны новые подходы к учебно-методической и научно-исследовательской работе в области педагогики и психологии медицинской визуализации. На кафедре этот период характеризовался продолжением развития рентгенологии и радиологии как самостоятельной дисциплины.

В становлении и развитии кафедры в этот период роль профессора Л.Д. Линденбратена особенно значительна. Он руководил кафедрой более тридцати лет, внес существенный вклад в разработку важных научных направлений «классической» рентгенологии: общие методические проблемы дисциплины, синдромная рентгенодиагностика заболеваний легких, комплексная лучевая диагностика поражений печени и молочных желез. Он автор нескольких крупных монографий и руководств, популярных учебников, книг по истории рентгенологии. В летописи отечественной рентгенологии профессор Леонид Давидович Линденбратен занимает достойное и почетное место.

Со второй половины девяностых годов кафедрой заведует академик РАН, профессор Сергей Константинович Терновой. Его приход на кафедру совпал с временным периодом, который без преувеличения называют «новейшей эрой» лучевой диагностики. Передовые научные и технические решения, связанные с внедрением современных цифровых способов медицинской визуализации, появление принципиально новых диагностических приемов и новой техники, обеспечили расцвет и развитие оригинальных технологий распознавания болезней.

Кафедра лучевой диагностики Первого московского медицинского университета им. И.М. Сеченова не могла остаться в стороне от этого «бурного процесса». Было проведено кардинальное переоснащение кафедры самым современным диагностическим оборудованием. На данном этапе кафедра является одним из авторитетных центров разработки и внедрения в клиническую практику компьютерных рентгеновских и магнитно-резонансных диагностических технологий. Сформировались совершенно новые условия для развития всех аспектов и направлений творческой и производственной деятельности коллектива.

Сегодня авторитету кафедры способствуют многочисленные научно-практические конференции и Всероссийские национальные конгрессы с международным участием, в оргкомитете которых сотрудники кафедры играют заметную роль. Эта общественная деятельность получила высокую оценку среди иностранных и отечественных специалистов.

Об этом свидетельствуют многочисленные публикации, показатели индексов цитируемости опубликованных работ сотрудников кафедры, а также дружеские отношения последних с выдающимися учеными с всемирно известными именами такими, как профессора А. Маргулис и Ч. Гудинг (США), Х. Рингертц (Швеция), Х. Хименес (Испания), Р. Риенмюллер (Австрия) и многими другими. Эти и другие зарубежные профессора, деятели науки неоднократно принимали участие в работе упомянутых конференций и съездов.

Рис. 10. Академик РАН, профессор С.К. Терновой - заведующий кафедрой лучевой диагностики и лучевой терапии Первого Московского медицинского университета им. И.М. Сеченова в настоящее время.

Всероссийские национальные конгрессы лучевых диагностов и терапевтов получили международное признание за четкость медицинской концепции, социальную направленность (диагностика социально значимых заболеваний), отличную организацию.

Коллектив кафедры активно и постоянно участвует в деятельности Московского объединения медицинских радиологов, правопреемника первоначального московского научного общества рентгенологов и радиологов, которому исполнится 90 лет. В современных условиях организацией руководит член-корр. РАН, профессор А.Ю. Васильев, возглавляющий кафедру рентгенологии (лучевой диагностики) в Московском медицинском стоматологическом университете им. А.И. Евдокимова.

В связи с внедрением в практику новых способов лучевой диагностики произошла интеграция специальности со смежными дисциплинами. Как следствие, возникла необходимость дифференциации по интересам внутри профессионального сообщества. В результате акцент в деятельности ассоциации был смещен. Вместо практикуемых ранее пленарных заседаний, на которых происходили широкие обсуждения и подчас жаркие споры, стали шире использоваться секционные заседания, на которых подчас разгораются современные живые дискуссии по актуальным вопросам, волнующим специалистов в рамках одной проблемы, но разных направлений. Такой подход к организации деятельности общества (ассоциации - объединения) в сегодняшних условиях, на наш взгляд, безусловно оправдан, поскольку находится в четкой координации с утвержденной программой, в частности, ежегодных национальных конгрессов лучевых диагностов.

Таким образом, программа работы объединения строится так, чтобы подчеркнуть значение и обратить внимание коллег из практического здравоохранения на роль новейших технологий и способов современной лучевой диагностики в разных разделах клинической медицины.

В новых условиях кафедра лучевой диагностики Первого Московского медицинского университета им. И.М. Сеченова представляет собой сплоченный коллектив единомышленников, опытных профессоров и молодых преподавателей, талантливых ученых, врачей отделений лучевой диагностики клинических подразделений, имеющих авторитет в разных областях современной лучевой диагностики, способных демонстрировать обучающимся студентам, врачам, ординаторам самые современные лучевые диагностические приемы.

В заключение с полным основанием констатируем, что кафедра лучевой диагностики и терапии Первого Московского государственного медицинского университета им. И.М. Сеченова сегодня не только авторитетное педагогическое подразделение, но и всемирно признанный научный и методический центр в области использования современных лучевых технологий.

Сохраняя творческие, профессиональные и учебные связи с Московским объединением медицинских рентгенологов и радиологов, кафедра, как свидетельствует исторический опыт, обеспечивает содружество научных и педагогических учреждений по принципу «сообщающихся сосудов». В таких условиях есть все основания с уверенностью говорить о сохранении и продолжении славных исторических традиций отечественной рентгенологии и радиологии в стенах Первого Московского медицинского университета им. И.М. Сеченова.

Завершим эту скромную попытку проникновения в сравнительно неглубокий исторический период развития современной, чрезвычайно важной в клиническом отношении медицинской специальности словами поэта Я. Смелякова:

И сидя над своей страницей,
я понял снова и опять,
Что жизнь не может повториться, ее не надо повторять,
А надо лишь благоговейно,
чтоб дальше действовать и быть,
Те, отошедшие виденья в душе и памяти хранить.

ЛЕКЦИЯ

ПСЕВДОРОТАЦИОННАЯ АТРИОГРАФИЯ

Стеклов В.И.[1], Морозов Д.А.[1], Емельяненко М.В.[1], Кузьменков Д.В.[2]

Приводится описание методики псевдоротационной атриографии, позволяющей во время процедуры радиочастотной катетерной изоляции легочных вен у пациентов с фибрилляцией предсердий быстро и информативно выполнить контрастирование левого предсердия и легочных вен с целью выявления их анатомических особенностей и повышения эффективности процедуры радиочастотной катетерной изоляции легочных вен.

1 - Центральный военный клинический госпиталь №2 им. П.В. Мандрыка.
2 - ГБОУ ВПО Первый Московский государственный медицинский университет им. И.М. Сеченова.
г. Москва, Россия

Ключевые слова: псевдоротационная атриография, радиочастотная катетерная абляция, фибрилляция предсердий, левое предсердие, легочные вены.

PSEUDOROTARY ATRIOGRAPHY

Steklov V.I.[1], Morozov D.A.[1], Emel'yanenko M.V.[1], Kuz'menkov D.V.[2]

There is a description of a pseudorotary atriography, that allows to perform fast and informative contrast enhancement of the left atrium and pulmonary veins during the radio-frequency catheter pulmonary vein isolation in patients with atrial fibrillation aimed to reveal its anatomic features and improvement of the effectiveness of the radio-frequency catheter pulmonary vein isolation.

1 - P. V. Mandryka central military clinical hospital №2.
2 - I.M. Sechenov First Moscow State Medical University.
Moscow, Russia

Keywords: pseudorotary atriography, radio-frequency catheter ablation, atrial fibrillation, left atrium, pulmonary veins.

Открытие и распространение методики РЧА (радиочастотная катетерная абляция) позволило рассматривать большинство видов тахиаритмий как радикально излечимые интервенционными методами. "Расправившись" с такими аритмиями, как АВУРТ (атриовентрикулярная узловая реципрокная тахикардия) и АВРТ (атриовентрикулярная реципрокная тахикардия) с участием ДАВС (добавочное атриовентрикулярное соединение), фокусными желудочковыми аритмиями и трепетанием предсердий, интервенционные врачи-аритмологи занялись вопросами излечения наиболее труднодоступных левопредсердных аритмий. В специализированных крупных клиниках доля операций РЧА доходит до 70%, при этом количество вмешательств по поводу ФП (фибрилляция предсердий) может превышать 80%.

ФП относится к наиболее часто встречающимся видам тахиаритмий и, хотя сама по себе фатальной аритмией не является, зачастую становится причиной тяжелейших тромбоэмболических осложнений и во время приступов характеризуется выраженным снижением производительности сердца вследствие отсутствия предсердного вклада в сокращение.

В нашей клинике РЧ-вмешательства на левом предсердии по поводу фибрилляции и (или) атипичного трепетания предсердий начались в 2009 году. На сегодняшний момент в год выполняется до 100 вмешательств по поводу ФП/АТП. Обязательным объёмом дооперационного обследования является МСКТ левого предсердия и чреспищеводная ЭхоКГ.

Данные этих обследований позволяют достаточно ясно представить пространственную конфигурацию и взаимоотношения структур левого предсердия, оценить межпредсердную перегородку, исключить тромбоз камер сердца. Однако ни одно из этих исследований не позволяет перенести пространственную картину на референтный экран рентген-операционного ангиографа для рентгеноскопической привязки элементов анатомии левого предсердия к костным структурам.

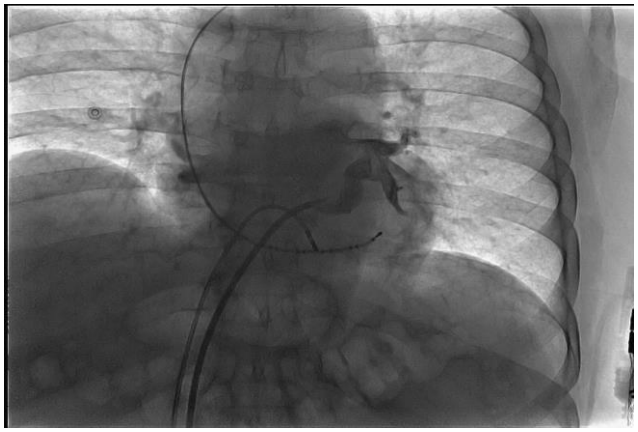

Рис. 1.

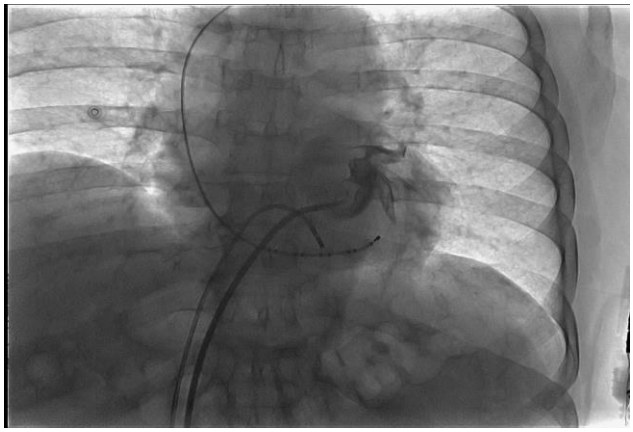

Рис. 2.

Рис.1. Этапы псевдоротационной атриографии.

Контрастирование верхней левой легочной вены и частично нижней правой легочной вены (поворот интродьюсера на 4-4,5 часа).

Рис.2. Этапы псевдоротационной атриографии.

Контрастирование нижней левой легочной вены (поворот интродьюсера на 3,5 часа).

Рис. 3.

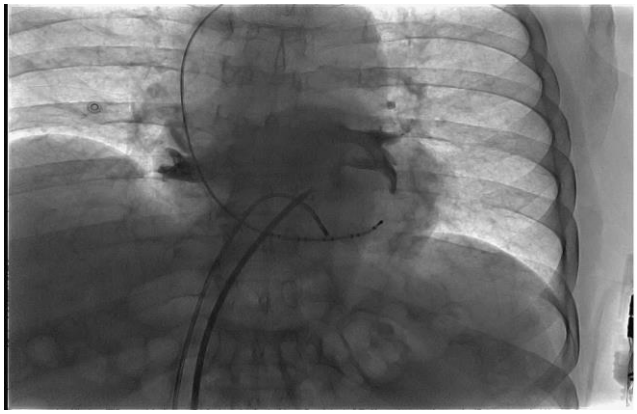

Рис. 4.

Рис.3. Этапы псевдоротационной атриографии.

Контрастирование полости левого предсердия - четко видны все 4 устья легочных вен (поворот интродьюсера на 7 часов).

Рис.4. Этапы псевдоротационной атриографии.

Контрастирование правой и левой нижних легочных вен (поворот интродьюсера на 5-6 часов).

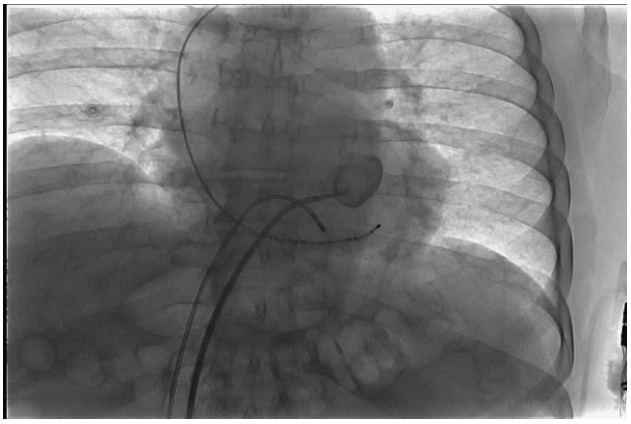

Рис. 5.

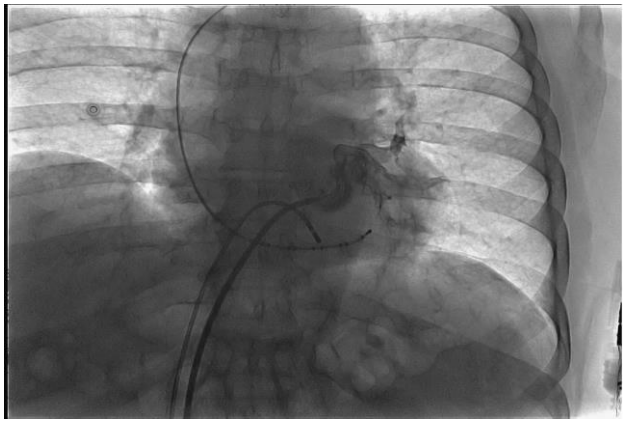

Рис. 6.

Рис.5. Этапы псевдоротационной атриографии.

Контрастирование ушка левого предсердия (поворот интродьюсера на 3 часа).

Рис.6. Этапы псевдоротационной атриографии.

Начало контрастирования верхней левой легочной вены (поворот интродьюсера на 3,5-4 часа).

Прекрасной и удобной альтернативой рентгеноскопии являются современные методики нефлюороскопического картирования и визуализации, к которым относятся система трехмерного нефлюороскопического картирования CARTO и внутрисердечная ЭхоКГ. Единственным недостатком этих методик для многих клиник является высокая стоимость оборудования и расходных материалов, значительно увеличивающая себестоимость операции РЧА ФП/АТП. В связи с ограниченными финансовыми возможностями многие клиники отказывают себе в покупке данного оборудования, работая "по-старинке".

Интраоперационно, после пункции межпредсердной перегородки коронарным катетером выполняется раздельное контрастирование легочных вен, что зачастую занимает много времени, иногда требует достаточно длительной рентгеноскопии (рентгенографии) и не даёт целостной картины предсердия.

Способ, называемый нами псевдоротационной атриографией, заключается в контрастировании всего левого предсердия (в прямой проекции) при постепенном вращении (ротации) интродьюсера в левом предсердии в направлении от левых легочных вен к правым через заднюю стенку с одновременным болюсным введением контрастного вещества на фоне частой асинхронной стимуляции желудочков с длиной цикла 300 мс.

Получаемое за счёт высокочастотной стимуляции желудочков состояние временной "блокады" митрального клапана позволяет осуществить достаточно тугое наполнение левого предсердия и устьев легочных вен контрастным веществом и получить целостную рентгеноанатомическую картину. Фиксация градусов (условных часов) ротации интродьюсера от "3 часов" до момента чёткого контрастирования правых легочных вен "6-8 часов" помогает при последующем позиционировании диагностического катетера LASSO, а также формирует ясное изображение ушка левого предсердия и взаимоотношение его к устьям левых легочных вен.

Данная методика позволяет получить полную рентгенографическую картину анатомии левого предсердия с топическими ориентирами за несколько секунд (в нашей практике в среднем 3,4 ± 0,7 сек), что значительно меньше времени рентгеноскопии, затрачиваемой при поиске каждой легочной вены в отдельности.

Таким образом, описанная методика позволяет получить целостную картину рентгеноанатомии левого предсердия в любой клинике, имеющей ангиограф, является достаточно простой в исполнении и безопасной для пациента, позволяет уменьшить время флюороскопии/графии и снизить лучевую нагрузку на персонал и пациентов. Ясное и наглядное представление рентгеноанатомии предсердия с привязкой к костным ориентирам, выведенное на референтный экран ангиографа, позволяет быстрее и проще ориентироваться в полости левого предсердия и, в свою очередь, уменьшить общее время операции и последующей лучевой нагрузки.

Список литературы:

1. *Ардашев А.В. Клиническая аритмология. / Ардашев А.В., Антонченко И.В., Ардашев В.Н и др. - М.: ИД «Медпрактика - М», 2009. - 1220 с.*

2. *Alessie M, Lammers W, Bonke F, et al. Experimental evaluation of Moe's multiple wavelet hypothesis of atrial fibrillation. J. Cardiac Electrophysiology and Arrhythmias. 1985;265-76.*

3. *MOE GK, ABILDSKOV JA. Atrial fibrillation as a self-sustaining arrhythmia independent of focal discharge. Am Heart J. 1959;58:59-70.*

4. *Cox JL, Boineau JP, Schuessler RB, et al. Successful surgical treatment of atrial fibrillation. Review and clinical update. JAMA. 1991;266:1976-80.*

5. *Cox JL, Canavan TE, Schuessler RB, et al. The surgical treatment of atrial fibrillation. II. Intraoperative electrophysiologic mapping and description of the electrophysiologic basis of atrial flutter and atrial fibrillation. J Thorac Cardiovasc Surg. 1991;101:406-26.*

6. *Cox JL, Schuessler RB, D'Agostino HJ, Jr., et al. The surgical treatment of atrial fibrillation. III. Development of a definitive surgical procedure. J Thorac Cardiovasc Surg. 1991;101:569-83.*

7. *Konings KT, Kirchhof CJ, Smeets JR, et al. High-density mapping of electrically induced atrial fibrillation in humans. Circulation. 1994;89:1665-80.*

8. *Konings KT, Smeets JL, Penn OC, et al. Configuration of unipolar atrial electrograms during electrically induced atrial fibrillation in humans. Circulation. 1997;95:1231-41.*

9. *Morillo CA, Klein GJ, Jones DL, et al. Chronic rapid atrial pacing. Structural, functional, and electrophysiological characteristics of a new model of sustained atrial fibrillation. Circulation. 1995;91:1588-95.*

10. *Nakao K, Seto S, Ueyama C, et al. Extended distribution of prolonged and fractionated right atrial electrograms predicts development of chronic atrial fibrillation in patients with idiopathic paroxysmal atrial fibrillation. J Cardiovasc. Electrophysiol. 2002;13:996-1002.*

ОРИГИНАЛЬНАЯ СТАТЬЯ

КОМПЬЮТЕРНАЯ ТОМОГРАФИЯ В ПРОГНОЗИРОВАНИИ ТЕЧЕНИЯ МАССИВНОГО ИШЕМИЧЕСКОГО ИНСУЛЬТА

Урванцева О.М., Асратян С.А., Кемеж Ю.В., Никитин А.С.

ГБУЗ «ГКБ №12 ДЗМ».
г. Москва, Россия

Течение и прогноз массивного ишемического инсульта во многом зависит от ряда факторов, одним из которых является объем поражения.

Цель. Провести сравнительный анализ между течением заболевания и объемом ишемического очага по данным КТ головного мозга у пациентов с массивным ишемическим инсультом.

Материал и методы. Проведен анализ результатов обследования и лечения 80 больных с массивным ишемическим инсультом. По КТ определяли объем ишемического поражения в см^3, одновременно рассчитывали процентное значение объема ишемии от общего объема пораженного полушария. Сравнивали объем инфаркта и течение инсульта.

Результаты: Выделена группа больных со злокачественным течением МИИ и группа больных с доброкачественным течением. Выявлено, что средний объем ишемии у больных со злокачественным течением составлял 323 см^3 (178-487 см^3) и в среднем занимал 63% (33-86%) полушария. У больных с доброкачественным течением средний объем ишемии составил 186 см^3 (154-291 см^3) и в среднем занимал 39% (28-69%) полушария. Все пациенты с доброкачественным течением, у кого объем ишемического очага превышал 200 см^3 или занимал более 50% полушария головного мозга, имели атрофию вещества головного мозга.

Вывод: Ишемическое поражение более 50% полушария при отсутствии атрофии головного мозга является прогностическим фактором крайне высокого риска злокачественного течения МИИ.

Ключевые слова: массивный ишемический инсульт, объем ишемического очага, дислокация головного мозга, КТ.

COMPUTED TOMOGRAPHY IN PREDICTING THE CLINICAL COURSE OF A MASSIVE ISCHEMIC STROKE

Urvantseva O.M., Asratyan S.A., Kemezh Y.V., Nikitin A.S.

Municipal Clinical Hospital № 12.
Moscow, Russia

Our study was about the comparative analysis between clinical course of a stroke and extent of the brain infarct by performing CT in patients with massive ischemic stroke.

Methods. We analyzed the treatment results of 80 patients with massive ischemic stroke. The extent of ischemic lesion was calculated by CT. Also the percentage of the brain infarct volume against the volume of the whole hemisphere was calculated. The clinical course of the stroke and the extent of the lesion were compared.

Results. There were patients with malignant course of the stroke and patients with non-malignant course. The average volume of infarct in patients with malignant stroke was 323 cm^3 (178-487 cm^3) and 63% (33-86%) of hemisphere. The average volume of infarct in patients with non- malignant stroke was 186 cm^3 (154-291 cm^3) and 63% (33-86%) of hemisphere. All patients with non- malignant stroke and with volume of infract more than 200 cm3 and more than 60 % of hemisphere had brain atrophy.

Conclusion. The extent of brain infarct more than 50% of hemisphere without brain atrophy is a very strong prognostic factor of the high risk of the malignant course.

Заболеваемость ишемическим инсультом (ИИ) в Российской Федерации составляет 350 на 100 тыс. взрослого населения в год [3]. У 5% больных наблюдается массивный ишемический инсульт (МИИ). К массивному (обширному полушарному) ИИ относят инфаркт головного мозга, затрагивающий 50% и более бассейна кровоснабжения средней мозговой артерии (СМА). Выделяют доброкачественное и злокачественное течение МИИ. При доброкачественном течении МИИ не развивается полушарный отек и дислокация головного мозга. При злокачественном течении МИИ происходит развитие полушарного отека и дислокация головного мозга с нарушением витальных функций (Рис. 1). Еще до внедрения в клиническую медицину компьютерной томографии (КТ) многочисленные серии аутопсийных исследований подтвердили, что дислокационный синдром выступает основной причиной смерти у больных с массивным ишемическим инсультом [14,15,22,27].

Единственным методом лечения жизнеугрожающей дислокации головного мозга у больных с МИИ остается декомпрессивная краниотомия (ДКТ) (Рис. 2) [2,4,19,20,28,29]. Однако в случае грубой декомпенсации дислокационного синдрома в виде угнетения уровня бодрствования до глубокой комы хирургическое лечение уже неэффективно [7]. Сроки развития дислокации головного мозга у данной категории больных различны, фатальное височно-тенториальное вклинение может произойти в течение первых суток заболевания [9,24]. Ввиду этого крайне актуальным является раннее выявление злокачественного течения МИИ с целью проведения ДКТ до развития глубокой комы.

Основным инструментальным методом диагностики МИИ является нейровизуализация [1,5]. Возможности нативной КТ в ранней диагностике МИИ ограничены. Диагноз на основании КТ в острейшем периоде ИИ (до 8 часов) может быть поставлен только по косвенным признакам: отсутствие субарахноидальных щелей на стороне поражения, размытость границ лентикулярного ядра, нарушение дифференцировки серого и белого вещества, повышение плотности ствола пораженной артерии в результате его тромбоза (Рис. 3, Рис. 4) [8,21,25,26]. Следует помнить, однако, что этот признак часто сопутствует обширным инфарктам, но, по данным ряда авторов, не всегда является индикатором плохого прогноза. Спустя 8 часов от начала заболевания на нативных компьютерных томограммах можно определить зоны инфаркта, границы которого визуализируются к концу первых суток. В случае злокачественного течения заболевания по мере нарастания отека на томограммах появляется картина масс-эффекта пораженного полушария: деформация желудочковой системы, смещение срединных структур, сдавление ипсилатераль-

Рис. 1,а.

Рис. 1,б.

Рис. 1. КТ головного мозга. Аксиальная проекция. Больной Р., 72 лет.

а - 1-е сутки от начала заболевания. Определяется массивный ишемический инсульт в бассейне правой средней мозговой артерии. Смещения срединных структур головного мозга нет, однако, имеется деформация переднего рога правого бокового желудочка, указанная белой стрелкой. Больной в ясном сознании.

б - 3-е сутки от начала заболевания. Отмечается развитие полушарного отека и дислокации головного мозга. Смещение срединных структур головного мозга по прозрачной перегородке – 17 мм влево. Больной в глубокой коме (смерть на 5-е сутки от начала заболевания от дислокации головного мозга).

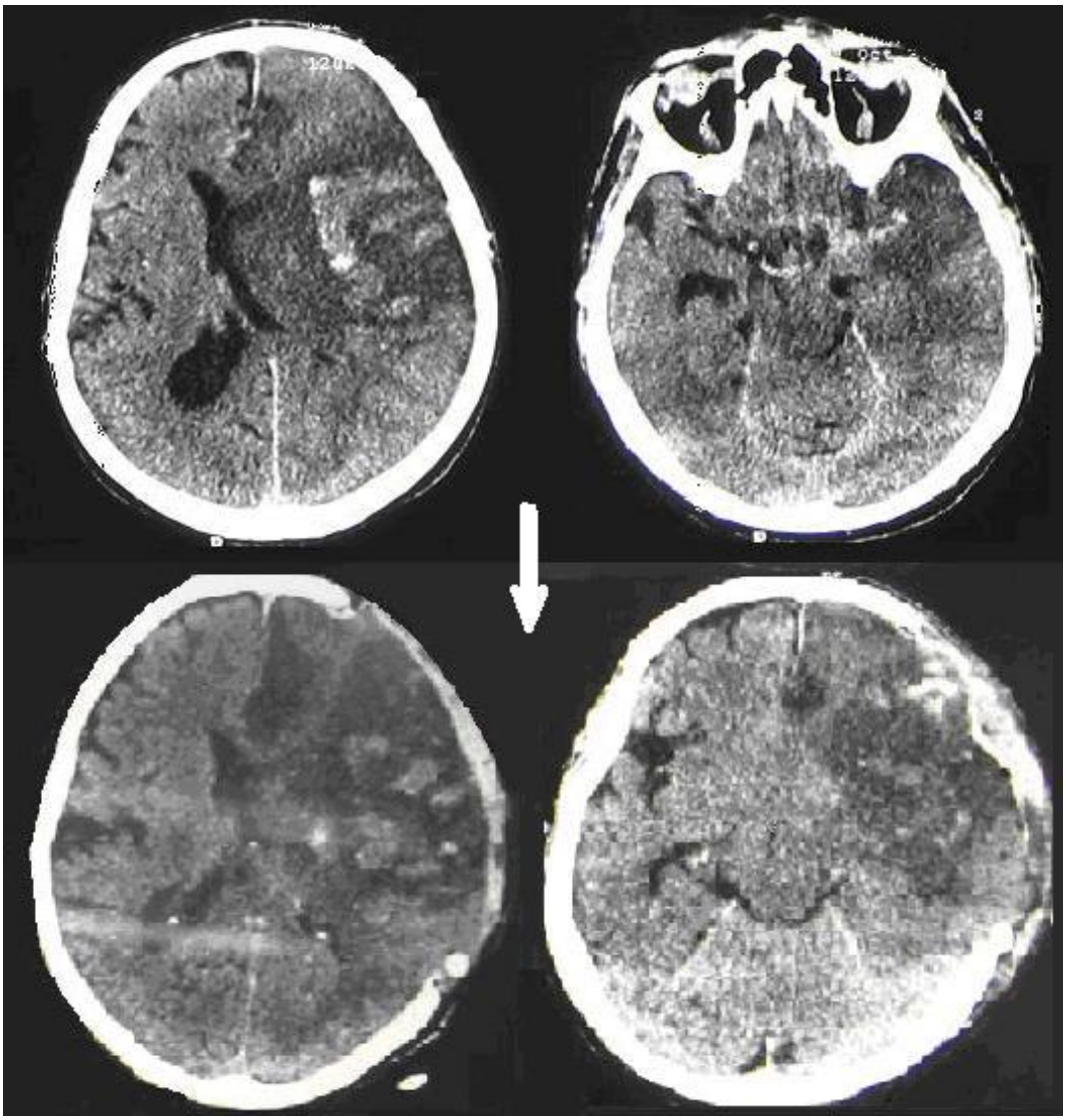

Рис. 2. КТ головного мозга. Аксиальная проекция. Больной С., 68 лет.

Верхний ряд снимков: МИИ в бассейне левой СМА с геморрагическим пропитыванием, (20 часов от начала заболевания), смещение срединных структур вправо до 17 мм, выраженная деформация охватывающей цистерны. У больного отмечено угнетение уровня бодрствования с оглушения до комы через 20 часов от начала инсульта.

Нижний ряд снимков: 12 часов после ДКТ. Отмечается регресс поперечной дислокации до 8 мм, регресс аксиальной дислокации, пролабирование вещества головного мозга до 2 см в трепанационный дефект (больной был выписан с умеренной инвалидизацией).

ного крыла охватывающей цистерны. По данным В.Н. Корниенко у больных с ИИ на 2-3-и сутки заболевания определяется повреждение гематоэнцефалического барьера [5]. Следует отметить, что использование диффузионно-взвешенной МРТ, однофотонной эмиссионной КТ, позитронно-эмиссионной томографии и КТ-перфузии уже в остром периоде полушарного ИИ позволяет диагностировать его последующее злокачественное течение [10,13,23].

Объем ишемического очага коррелирует с риском развития полушарного отека и дислокации головного мозга. Однако, данные литературы о величине объема инфаркта, способного вызвать злокачественное течение МИИ, существенно различаются. Так по данным C. Dohmen и соавт. средний объем инфаркта при МИИ, вызывающий злокачественное течение, равен 160 см^3 [17]. C. Oppenheim наблюдали возникновение злокачественного течения при среднем объеме ишемического очага 150 см^3, C. Foerch и соавт. – при 290 см^3 [18,23].

При МИИ патологические очаги, вызывающие дислокационный синдром, обладают большим, чем при ЧМТ объемом (более 150 см^3), в связи с чем определение какого-либо порогового критического объема ишемии, способной вызвать дислокационный синдром, пред-

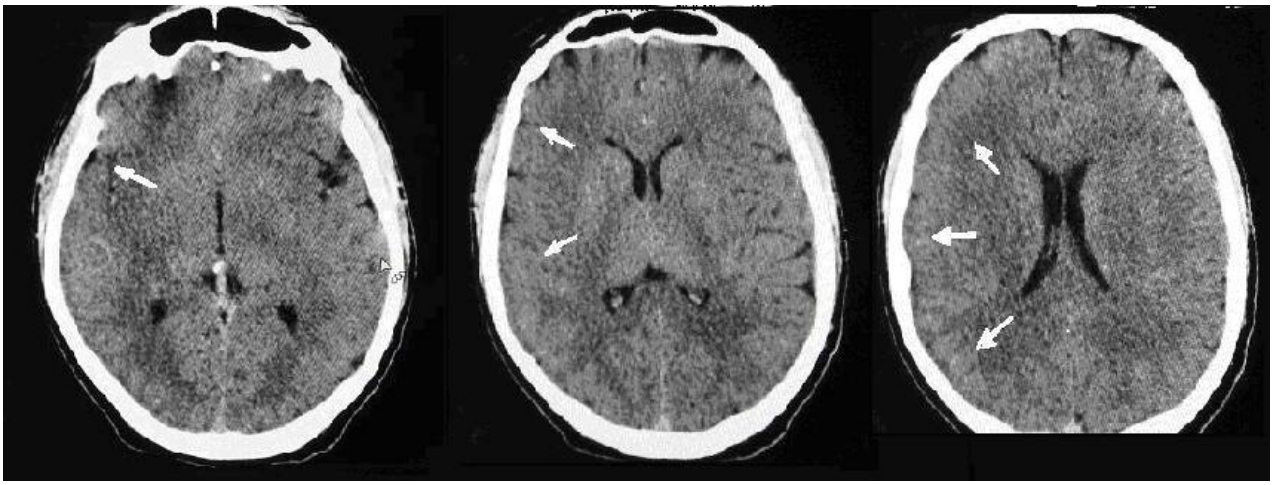

Рис. 3. КТ головного мозга. Аксиальная проекция.

Больной Р., 32 года, 6 часов от начала заболевания. Определяется сдавление конвекситальных субарахноидальных щелей лобной и теменной долей (указано белыми стрелками) - массивный ишемический инсульт в бассейне правой средней мозговой артерии, острейший период.

Рис. 4,а.

Рис. 4,б.

Рис. 4. КТ головного мозга больных с массивным ишемическим инсультом в острейшем периоде. Аксиальная проекция.

а - КТ головного мозга больного Б., 56 лет, 12 часов от начала заболевания. Определяется повышение плотности ствола левой СМА в результате тромбоза (указано белыми стрелками).

б - КТ головного мозга больного П., 64 лет, 8 часов от начала заболевания. Определяется повышение плотности ствола правой СМА в результате тромбоза (указано белой стрелкой).

ставляется затруднительным [16]. В связи с этим некоторые авторы предлагают определять и сравнивать зоны ишемии в процентном соотношении от объема полушарий или долей головного мозга [11,12].

Целью настоящего исследования явилось проведение сравнительного анализа между течением заболевания и объемом ишемического очага по данным КТ головного мозга у пациентов с массивным ишемическим инсультом.

Материал и методы.

Проведено ретроспективное исследование течения МИИ у 80 больных, находившихся на лечении в 12 ГКБ г. Москвы в период с

01.03.2011 года по 30.06.2014 года. Средний возраст больных составил 68±5 лет. Мужчин было 46, женщин – 34. В исследование были включены только те пациенты, у которых объем ишемического поражения головного мозга составлял более половины бассейна СМА (более 150 см^3). Вторым критерием были ранние проявления ИИ при КТ-исследовании в виде косвенных признаков через 12-24 часа от начала заболевания, так как в этот период заболевания уже можно определить примерный объем инфаркта по КТ. Методы исследования включали клинико-неврологический осмотр, данные КТ головного мозга.

Исследование проводили по стандартной методике исследования головного мозга с мультипланарными реконструкциями [30-32].

Критериями исключения из исследования были наличие острой ишемии в противоположном каротидном бассейне, в вертебробазилярном бассейне (ВББ), а также наличие сопутствующего объемного образования головного мозга. В исследование также не включали пациентов с МИИ, поступавших в крайне тяжелом состоянии, обусловленном внечерепными причинами.

Всем больным при поступлении в стационар и в динамике (в среднем через 24 часа и через 48 часов от момента поступления) проводили рентгеновскую КТ головного мозга. При анализе компьютерных томограмм определяли объем ишемического очага в см^3, процентное вовлечение полушария в зону инфаркта, наличие дислокации структур головного мозга. КТ-признаками развития дислокации головного мозга считали появление и нарастание поперечной дислокации прозрачной перегородки более чем на 2 мм, а также развитие аксиальной дислокации. Аксиальную деформацию определяли по деформации охватывающей цистерны. Также при анализе данных КТ определяли наличие атрофии вещества головного мозга. Диагноз атрофии головного мозга считали вероятным при расширении конвекситальных борозд и цистерн основания головного мозга более чем в два раза по сравнению с возрастной нормой на фоне расширения желудочковой системы с вентрикуло-краниальным коэффициентом 2 (ВКК2) >20%. Проявлением декомпенсации дислокационного синдрома считали развитие прогрессирующего угнетения уровня бодрствования.

Больные были распределены на 2 группы: пациенты с доброкачественным течением МИИ (без развития дислокации головного мозга по данным повторной КТ) - 29 человек (36 %), группа I; пациенты со злокачественным течением (с развитием дислокации головного мозга по данным повторной КТ) – 51 человек (64%), группа II. Больных обеих групп сравнивали по исходу заболевания, объему ишемического очага в см^3, а также по процентному вовлечению полушария в зону инфаркта. Пациенты II группы дополнительно были разделены на две подгруппы: пациенты, которые пережили дислокацию головного мозга – 8 больных (16%), подгруппа IIA, а также пациенты, причиной смерти которых явилась дислокация головного мозга (дислокационный синдром) – 43 больных (84%), подгруппа IIB. Больных этих подгрупп сравнивали по выраженности дислокации головного мозга по данным КТ.

Статистический анализ полученных данных проводили с использованием программы Statistica 6.0. В описательной статистике данные представлены в формате M±σ (M – средняя арифметическая, σ – стандартное отклонение). Для определения статистической значимости различия признаков между группами больных использовали методы непараметрической статистики, критерий Мак-Нимара, определяли двусторонний точный критерий Фишера. Разницу считали достоверной при уровне критерия значимости p менее 0,05.

Результаты.

Средний возраст пациентов в I группе составил 71 ± 6 лет, во II группе – 66 ±7 лет. В I группе мужчин было 16 (55%), женщин – 13 (45%), во II группе мужчин было 30 (59%), женщин – 21 (41%).

У пациентов группы I средний объем ишемии составил 186 см^3 (154-291 см^3) и в среднем занимал 39% (28-69%) полушария. Все пациенты группы I, у кого объем ишемического очага превышал 200 см^3 или занимал более 50% полушария головного мозга, имели атрофию вещества головного мозга ($p<0,05$). У пациентов группы II средний объем ишемии составил 323 см^3 (178-487 см^3) и в среднем занимал 63% (33-86%) полушария.

Общая летальность среди пациентов с МИИ составила 74% (умерли 59 пациентов). Летальность в I группе пациентов составила 45%, умерли 13 пациентов, причинами смерти явились внечерепные осложнения (пневмония, сепсис, синдром полиорганной недостаточности, инфаркт миокарда и т.д.) При КТ-динамике у пациентов развития дислокации головного мозга не отмечено.

Летальность во II группе пациентов составила 90 % ($p<0,05$ по сравнению с больными группы I). Из подгруппы IIA у пациентов отмечено угнетение уровня бодрствования до глубокого оглушения и сопора. В подгруппе IIB у всех пациентов отмечено угнетение уровня бодрствования до комы. Нарушение бодрствования у пациентов II группы развивалось в промежутке от 1 до 7 суток от начала заболевания, в среднем - на 2,5-е сутки от начала заболевания. Надо отметить, что все больные подгруппы

IIA пережили дислокацию головного мозга, но в дальнейшем 3 больных умерли от внечерепных осложнений. Все больные группы IIB (n=43) умерли от дислокации головного мозга. Между двумя подгруппами провели сравнение данных повторной КТ. Время развития дислокации головного мозга не различалось, однако значительно различалась ее степень. Средняя величина поперечной дислокации у подгруппы IIA была 7 мм, у подгруппы IIB – 15 мм ($p<0,05$).

Обсуждение.

Частота развития МИИ в структуре ИИ составляет 5%. В структуре летальности в остром периоде инсульта МИИ занимает основное место, так как при данной форме инсульта развивается жизнеугрожающая дислокация головного мозга. В настоящее время, декомпрессивная краниотомия – это единственное лечебное пособие, способное разрешить дислокацию головного мозга у больного с МИИ. Определив у пациента злокачественное течение МИИ, ему показана экстренная ДКТ, так как прогрессирование дислокации ведет к необратимому вторичному повреждению ствола головного мозга и смерти. В представленном исследовании был рассчитан средний объем ишемического очага, способный вызвать полушарный отек и дислокацию головного мозга. Он составил 323 см^3 (178-487 см^3) и в среднем занимал 63% (33-86%) полушария. У больных с доброкачественным течением (без полушарного отека и дислокации) средний объем ишемии составил 186 см^3 (154-291 см^3) и в среднем занимал 39% (28-69%) полушария.

Необходимо отметить, что при ишемическом очаге более 200 см^3 или занимающем более 50% от полушария, дислокация не развивалась только у больных с атрофией вещества головного мозга. Таким образом, в случае отсутствия атрофии вещества головного мозга и ишемии более 50% полушария у пациента имеется крайне высокий риск развития дислокации головного мозга.

Заключение.

При инфаркте головного мозга, занимающем 33% и более полушария возможно развитие злокачественного течения инсульта. Такому пациенту необходимо проводить контрольную КТ головного мозга и при развитии дислокации решать вопрос о проведении ДКТ. Инфаркт более 50% полушария при отсутствии атрофии головного мозга является прогностическим фактором крайне высокого риска злокачественного течения МИИ.

Список литературы:

1. *Ананьева Н.И., Трофимова Н.И. КТ- и МРТ-диагностика острых ишемических инсультов. СПб.: СПбМАПО, 2006. – С.62-83.*

2. *Буров С.А., Никитин А.С. Возможности декомпрессивной краниотомии в лечении злокачественных форм массивного ишемического инсульта // Нейрохирургия. – 2011. - №3. – С. 82-87.*

3. *Гусев Е.И., Скворцова В.И. Ишемия головного мозга: монография. М.: Медицина, 2001. – С.12-13.*

4. *Дашьян В.Г., Талыпов А.Э. Декомпрессивная краниотомия в лечении инфарктов больших полушарий головного мозга // Нейрохирургия . – 2011. - № 4. – С. 8-15.*

5. *Корниенко В.Н., Пронин И.И. Диагностическая нейрорадиология. – М.: ИП Андреева Т.М., 2006. – С.260.*

7. *Крылов В.В., Никитин А.С., Буров С.А. и др. Декомпрессивная краниотомия в комплексе интенсивной терапии злокачественных форм массивного ишемического инсульта // Журнал неврологии и психиатрии. – 2013. - №1. – С. 15-22.*

8. *Никитин А.С., Асратян С.А., Урванцева О.М., Камчатнов П.Р. Повышение плотности ствола СМА в остром периоде ишемического инсульта. Журнал неврологии и психиатрии. – 2013 - №6*

9. *Никитин А.С, Крылов В.В., Буров С.А., Петриков С.С., Асратян С.А., Камчатнов П.Р., Кемеж Ю.В., Белков М.В., Завалишин Е.Е. Журнал неврологии и психиатрии. – 2014 - №7*

10. *Суслина З.А., Варакин Ю.Я., Верещагин Н.В. Сосудистые заболевания головного мозга. М.: МЕДпресс-информ, 2006. – С. 15.*

11. *Arac A., Blanchard V., Lee M., Steinberg G. Assessment of outcome following decompressive craniectomy for malignant middle cerebral artery infarction in patients older than 60 years of age. A review // Neurosurg. Focus. – 2009. – Vol. 26, N.60. - P.1-6.*

12. *Bendszus, M., Müllges W. Hemodynamic effects of decompressive craniotomy in MCA infarction: evaluation with perfusion CT // Eur. Radiol. -2003. – Vol. 13, N.8. – P. 1895-1898.*

13. *Berrouschot J. 99m technetium-ethyl-cysteinate-dimer single-photon emission CT can predict fatal ischemic brain edema // Stroke. - 1998. – Vol.29. - P. 2556–2562.*

14. *Bounds J. et al. Mechanisms and timing of deaths from cerebral infarction // Stroke. – 1981. – Vol. – 12. – P. 474-477.*

15. *Bruce D., Hurtig H. Incidence, course, and significance of cerebral edema associated with cerebral infarction // Cerebrovasc Dis. – 1979. – Vol. 11. – P. 191-198.*

16. *Carter B. One-year outcome after decompressive surgery for massive nondominant hemispheric infarction // Neurosurgery. – 1997. - Vol.40, N.6. – P.1168-1175.*

17. *Dohmen C. Prediction of malignant course in mca infarction by PET and microdialysis // Stroke. - 2003. – Vol.34. – P.2152-2158*

18. *Foerch, C., Otto B., Singer O. Serum S100B predicts a malignant course of infarction in patients with acute middle cerebral artery occlusion // Stroke. - 2004. – Vol. 35. – P.2160-2164.*

19. *Hofmeijer J., Kappelle L., Algra A. et al. Surgical decompression for space-occupying cerebral infarction (the hemicraniectomy after middle cerebral artery infarction with life-threatening edema trial [HAMLET]): a randomized, open, randomized trial // The Lancet Neurology. – 2009. - Vol. 8. – P. 326*

– 333.

20. *Jüttler E. et al. Decompressive surgery for the treatment of malignant infarction of the middle cerebral artery (DESTINY) a randomized, controlled trial // Stroke. - 2007. – Vol.38 – P.2518.*

21. *Leys D. Prevalence and significance of hyperdense middle cerebral artery in acute stroke // Stroke. – 1992. – Vol.23, N.3. – P. 317-324.*

22. *Ng L., Nimmannitya J. Massive cerebral infarction with severe brain swelling: a clinicopathological study // Stroke. – 1970. – Vol.1. – P. 158-163.*

23. *Oppenheim C., Samson Y., Manai R., Lalam T., Vandamme X., Crozier S., Srour A., Cornu P., Dormont D., Rancurel G. and Marsault C Prediction of Malignant Middle Cerebral Artery Infarction by Diffusion-Weighted Imaging // Stroke. - 2000. – Vol.31. – P.2175-2181.*

24. *Qureshi AI, Suarez JI, Yahia AM, Mohammad Y, Uzun G, Suri MF, Zaidat OO, Ayata C, Ali Z, Wityk RJ. Timing of neurologic deterioration in massive middle cerebral artery infarction: a multicenter review // Crit Care Med. - 2003. – Vol. 31(1) - P. 272-7.*

25. *Riedel C. Assessment of thrombus in acute middle cerebral artery occlusion using thin-slice nonenhanced computed tomography reconstructions // Stroke. – 2010. – Vol. 41, N.8. – P. 1659-1664.*

26. *Tomsick T. Prognostic value of the hyperdense middle cerebral artery sign and stroke scale score before ultraearly thrombolytic therapy // AJNR Am. J. Neuroradiol. – 1996. – Vol.17, N.1. – P.79-85.*

27. *Shaw C., Alvord E., Berry R. Swelling of the brain following ischemic infarction with arterial occlusion // Arch Neurol. – 1959. – Vol. 1. – P.161-177.*

28. *Vahedi K. et al. DECIMAL, DESTINY, and HAMLET investigators Early decompressive surgery in malignant infarction of the middle cerebral artery: a pooled analysis of three randomized controlled trials // Lancet Neurol. - 2007. - Vol. 6(3). – P.215-22.*

29. *Vahedi K. et al. Sequential-design, multicenter, randomized, controlled trial of early decompressive craniectomy in malignant middle cerebral artery infarction (DECIMAL Trial) // Stroke. - 2007. – Vol.38(9). – P.2506-2517.*

30. *Серова Н.С., Бабкова А.А., Мамисеишвили Т.Г., Васильев И.Г Лучевая диагностика при синдроме Крузона. // REJR. – Том 2. №2. – 2012. – С. 52-55.*

31. *Меладзе Н.В., Стукалова О.В. Хроническая субдуральная гематома. //REJR. – Том 1. №3. 2011. – С. 85-89.*

32. *Рогожин В.А. Применение МСКТ при черепно-мозговой травме.// REJR. – Том 1. №2. – 2011. – С. 47-53.*

ОРИГИНАЛЬНАЯ СТАТЬЯ

ВОЗМОЖНОСТИ ЛУЧЕВЫХ МЕТОДОВ ИССЛЕДОВАНИЯ НА ЭТАПЕ ПРЕДОПЕРАЦИОННОГО ПЛАНИРОВАНИЯ ПАЦИЕНТОВ С АНОМАЛИЯМИ ЗУБОЧЕЛЮСТНОЙ СИСТЕМЫ

Гордина Г.С.[1], Серова Н.С.[1], Глушко А.В.[2], Дробышев А.Ю.[2], Фоминых Е.В.[1]

Аномалии зубочелюстной системы являются частой и актуальной проблемой, и в достаточно большом проценте случаев для их коррекции необходимо проведение хирургического лечения. На сегодняшний день четко не определены диагностические возможности основных лучевых методов исследования, применяемых у пациентов с аномалиями зубочелюстной системы на этапе предоперационного планирования.

Цель исследования. Оценить диагностическую эффективность рентгенологических методов исследования в планировании ортогнатической операции у пациентов с аномалиями зубочелюстной системы. Разработать алгоритм лучевого обследования пациентов с аномалиями зубочелюстной системы до хирургического лечения.

Материалы и методы. Было проведено лучевое обследование 100 пациентов с различными аномалиями зубочелюстной системы до хирургического лечения. Всем пациентам (n=100; 100,0 %) были выполнены ортопантомография, телерентгенография, компьютерная томография. Компьютерную томографию проводили на аппарате Toshiba Aquilion ONE, 320, Япония. Был разработан протокол предоперационной оценки данной группы пациентов.

Результаты исследования. При анализе всех методов лучевой диагностики на этапе предоперационной диагностики и планирования пациентов с различными аномалиями зубочелюстной системы было получено, что диагностическая эффективность КТ превосходила ТРГ и ОПТГ по всем показателям — чувствительности, специфичности, точности, прогностичности положительного и отрицательного результатов: для КТ данные показатели составили 98,2 %, 98,3 %, 97,0 %, 97,0 %, 97,4 %; для ТРГ — 53,4 %, 58,0 %, 55,0 %, 57,4 %, 53,2 %; для ОПТГ — 34,6 %, 28,8 %, 32,0 %, 34,2 %, 30,6 %, соответственно.

Выводы. Компьютерная томография является обязательным методом исследования в оценке аномалий зубочелюстной системы и в планировании ортогнатической операции. Диагностическая эффективность компьютерной томографии превосходит данные телерентгенографии и ортопантомографии на дооперационном этапе.

Ключевые слова: компьютерная томография, лучевая диагностика в челюстно-лицевой хирургии, аномалии зубочелюстной системы, ортогнатическая операция, зубочелюстные аномалии.

1- ГБОУ ВПО Первый Московский государственный медицинский университет им. И.М. Сеченова. Научно-образовательный клинический центр «Гибридных технологий лучевой медицины».
2 - ГБОУ ВПО Московский государственный медицинский стоматологический университет им. А.И. Евдокимова. Кафедра челюстно-лицевой и пластической хирургии,
г. Москва, Россия

THE POSSIBILITIES OF RADIOLOGICAL METHODS OF EXAMINATION AT THE STAGE OF PREOPERATIVE PLANNING IN PATIENTS WITH MALOCCLUSION

Gordina G.S.[1], Serova N.S.[1], Glushko A.V.[2], Drobyshev A.U.[2], Fomynikh E.V.[1]

Malocclusion is a frequent and relevant problem in dentistry and in a large percentage of cases the surgery should be performed for the correction of this condition. Nowadays, the diagnostic capabilities of the basic radiological methods used for preoperative planning in patients with malocclusion aren't clearly defined.

Objective. To evaluate the diagnostic efficiency of radiological methods in planning of orthognathic surgery in patients with malocclusion. To develop the examination algorithm for patients with malocclusion before the surgical treatment.

Materials and Methods. 100 patients with various types of malocclusion before the surgical treatment were examined. Orthopantomography, teleroentgenography, computed

1 - Research Department "Hybrid technology of radiation medicine», I.M.Sechenov First Moscow State Medical University, Moscow, Russia.
2 - Department of Maxillofacial Surgery, Moscow State University of Medicine and Dentistry, Moscow, Russia.

tomography were performed in all patients (n = 100; 100.0%). CT scan was performed on the Toshiba Aquilion ONE, 320, Japan. Preoperative evaluation protocol of these patients was developed.

Results. The analysis of all diagnostic imaging methods at the stage of preoperative diagnosis and planning in patients with various types of malocclusion showed that the diagnostic efficiency of CT was dominating in all criterias as compared to the orthopantomography and teleroentgenography — the sensitivity, specificity, accuracy, positive and negative predictability of results: these indicators for CT were 98.2%, 98.3%, 97.0%, 97.0%, 97.4%; for teleroentgenography - 53.4%, 58.0%, 55.0%, 57.4%, 53.2%; for orthopantomography - 34.6%, 28.8%, 32.0%, 34.2%, 30.6%, respectively.

Conclusions: Computed tomography is a required diagnostic method in the evaluation of malocclusion and for planning orthognathic surgery. Diagnostic efficiency of preoperative computed tomography is dominant to teleroentgenography and orthopantomography.

Keywords: computed tomography, diagnosis in maxillofacial surgery, malocclusion, orthognathic surgery, dentofacial anomalies.

По определению J.C. Posnick аномалии и деформации зубочелюстной системы представляют собой значительное отклонение пропорций верхне-нижнечелюстного комплекса от нормальных, которое негативно влияет на взаимоотношение зубов в каждом зубном ряду и между зубными рядами в целом [1].

По данным отечественных и иностранных источников аномалии зубочелюстной системы являются частой и актуальной проблемой и встречаются у 35 % населения [2, 3].

Причины возникновения аномалий имеют как эндогенный, так и экзогенный характер. Особое значение имеет наследственный фактор; по данным разных авторов на его долю приходится от 25 % до 40 %, и особенно это касается скелетных нарушений челюстно-лицевой области [3, 4]. Часто установить истинную причину аномалии очень сложно в связи с ее многокомпонентностью (сочетание как эндогенных, так и экзогенных причин) [3, 4].

В достаточно большом проценте случаев (от 5 до 15 % по данным разных литературных источников) данные пациенты нуждаются в проведении им хирургического лечения [2]. Хирургическое лечение (ортогнатическая операция) пациентов с аномалиями зубочелюстной системы заключается в проведении остеотомии челюстей с последующей постановкой их в положение правильной окклюзии [2].

Для получения хорошего результата лечения необходимо точное предоперационное планирование на основании данных лучевых методов исследования, таких как телерентгенография (ТРГ), ортопантомография (ОПТГ), компьютерная томография (КТ).

Одним из основных методов диагностики и подготовки пациентов с аномалиями зубочелюстной системы к хирургическому лечению остается телерентгенография в прямой и боковой проекциях. На основании телерентгенографии в боковой проекции рассчитывают степень необходимых костных перемещений. Ограничения данной методики связаны с невозможностью полной и достоверной оценки состояния костей лицевого скелета, а также с трудностью корректного позиционирования пациента [5].

Ортопантомография также включается в схему обследования пациентов с аномалиями зубочелюстной системы, однако диагностической информации, получаемой с помощью данной методики, недостаточно для оптимального планирования ортогнатических операций [5, 6, 7].

В настоящее время компьютерная томография (КТ) получила широкое распространение. Благодаря высокому качеству получаемых данных она занимает все более прочные позиции в челюстно-лицевой хирургии. Возможность трехмерных и мультипланарных реконструкций, современные программы виртуального моделирования и планирования ортогнатических операций позволяют активно применять данный метод у пациентов с аномалиями зубочелюстной системы [7, 8, 9, 10].

Несмотря на наличие стольких методов диагностики, на сегодняшний день ни у хирургов, ни у рентгенологов не существует единого стандартизированного протокола лучевого обследования данной группы пациентов. Кроме этого, достоверно не определены диагностические возможности методов лучевой диагностики на этапе планирования хирургического лечения пациентов с различными видами аномалий зубочелюстной системы.

Цель исследования.

Оценить диагностическую эффективность рентгенологических методов исследования в планировании ортогнатической операции у па-

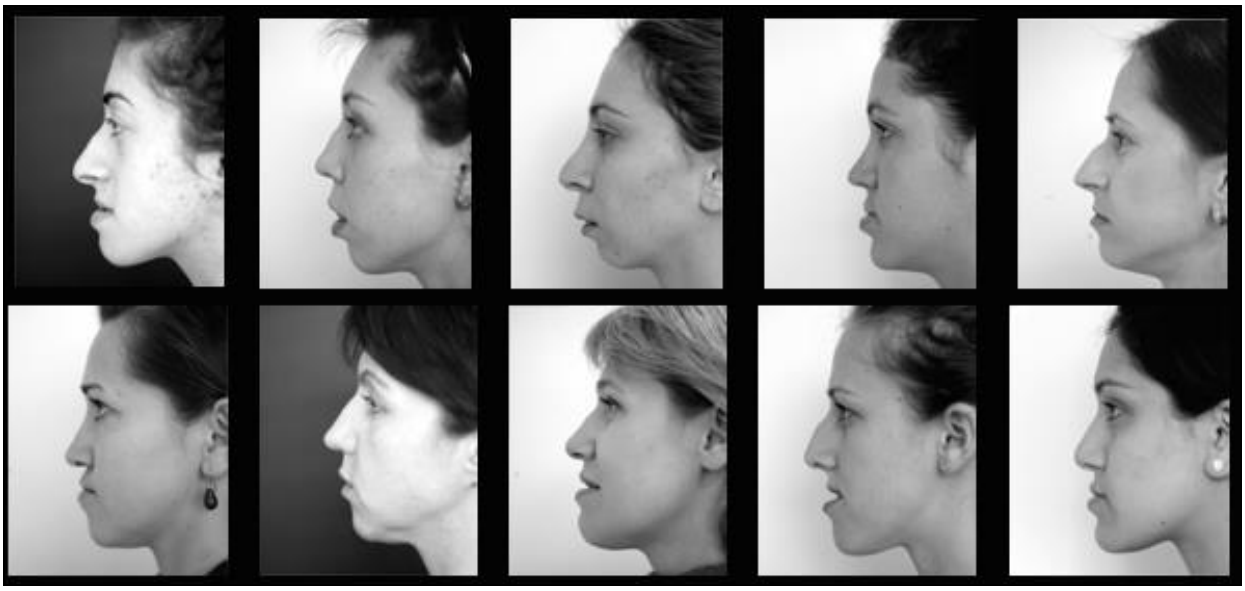

Рис. 1. Фотографии пациентов с аномалиями зубочелюстной системы в профиль.

Рис. 2,а.

Рис. 2,б.

Рис. 2. Телерентгенограммы.

Пациентка М., 28 лет. Диагноз: III класс аномалии зубочелюстной системы. а — ТРГ в прямой проекции. б — ТРГ в боковой проекции.

циентов с аномалиями зубочелюстной системы. Разработать алгоритм лучевого обследования пациентов с аномалиями зубочелюстной системы до хирургического лечения.

Материалы и методы.

Для решения поставленных задач с 2010 по 2013 годы было проведено клинико-лучевое обследование 100 пациентов с различными аномалиями зубочелюстной системы до хирургического лечения.

Все пациенты проходили лечение на кафедре челюстно-лицевой и пластической хирургии МГМСУ им. А.И. Евдокимова на базе Центра стоматологии и челюстно-лицевой хирургии.

Среди всех пациентов (n=100; 100,0 %) отмечалось преобладание лиц женского пола (n=77; 77,0 %) над мужским (n=23; 23,0 %). Возраст пациентов составил от 16 до 45 лет, средний возраст — 25 лет.

В зависимости от класса аномалии зубочелюстной системы и симметричности челюстей

Рис. 3,а.

Рис. 3,б.

Рис. 3. Ортопантомограммы.

Пациентка Д., 22 года. Диагноз: II класс аномалии зубочелюстной системы. а — до хирургического лечения. б — после хирургического лечения.

Таблица №1. Параметры, оцениваемые у пациентов с аномалиями зубочелюстной системы до хирургического лечения.

I. Особенности аномалии зубочелюстной системы	1. Класс аномалии зубочелюстной системы по классификации E.H. Angle.
	2. Скелетный класс аномалии зубочелюстной системы в зависимости от величины угла β.
	3. Симметричность верхней и нижней челюстей.
	4. Оценка особенностей зубов.
II. Оценка каналов нижнечелюстных нервов	1. Нижнечелюстные отверстия каналов нижнечелюстных нервов.
	2. Подбородочные отверстия каналов нижнечелюстных нервов.
	3. Особенности положения каналов, наличие дополнительных ветвей.
III. Оценка височно-нижнечелюстных суставов.	1. Состояние суставной ямки.
	2. Состояние суставной головки.
	3. Состояние суставной щели.
IV. Оценка околоносовых синусов и полости носа.	1. Состояние околоносовых синусов.
	2. Состояние полости носа.

все пациенты (n=100; 100,0 %) были распределены на четыре группы: пациенты со II классом аномалии зубочелюстной системы без асимметрии челюстей (n= 22; 22,0 %), пациенты со II классом с асимметрией челюстей (n=8; 8,0 %), пациенты с III классом без асимметрии (n=52; 52,0 %) и с асимметрией челюстей (n=18; 18,0 %).

Всем пациентам до хирургического лечения выполняли телерентгенографию в прямой и боковой проекциях (Рис. 2) и ортопантомографию (Рис. 3).

Компьютерную томографию лицевого скелета всем пациентам (n=100; 100,0 %) проводили до хирургического лечения на аппарате Toshiba Aquilion ONE, Япония. Количество рядов детекторов 320.

Исследование выполнялось в положении

пациента лежа на спине. Для правильного положения головы использовали специальный головной фиксатор и предварительную разметку с помощью лазерных лучей. Плоскость физиологической горизонтали (Франкфурская горизонталь) располагалась параллельно плоскости томографии. Недостаточно ровное положение головы впоследствии корректировалось на рабочей станции. Исследование проводилось в положении закрытого рта.

Технические характеристики томографирования: mAs - 100-120 , kV - 120. Толщина среза - 0,5 мм. Исследование проводилось в спиральном и объемном режимах с использованием костной (с толщиной среза 0,5 мм) и мягкотканной (с толщиной среза 1 мм) реконструкций.

В ходе диссертационной работы нами был разработан протокол предоперационной оценки данной группы пациентов (табл. 1).

Результаты исследования.

При оценке возможностей лучевых методов исследования в оценке класса аномалии зубочелюстной системы по классификации E.H. Angle (1899) было получено, что при наличии первых моляров (n=88; 88,0 %) (обязательное условие применения классификации) компьютерная томография позволила у всех пациентов определить класс аномалии, результаты были полностью сопоставимы с данными клинического осмотра. Отмечалось преобладание пациентов с III классом аномалии зубочелюстной системы (n=62; 62,0 %), пациенты со II классом составили 26,0 % (n=26). Телерентгенография дала возможность правильно определить класс аномалии не у всех пациентов (n=45; 45,0 %) вследствие неточного совпадения правой и левой половин челюстей (у пациентов с асимметрией челюстей) (Рис. 4). Ортопантомография не могла использоваться для оценки данного критерия.

При оценке скелетного класса аномалии зубочелюстной системы на основании угла β (C.Y. Baik, M. Ververidou, 2004) величины углов по данным компьютерной томографии и телерентгенографии были сопоставимы у всех пациентов (n=100; 100,0 %). Величина угла β на основании данных компьютерной томографии и телерентгенографии у пациентов со II классом (n=30; 30,0 %) составляла от 10 до 25 градусов, у пациентов с III классом (n=70; 70,0 %) — от 36 до 52ж градусов. Разница между данными компьютерной томографии и телерентгенографии составила от 0,5 до 1,8 градусов у 15 пациентов (15,0 %), что не влияло на определение класса аномалии зубочелюстной системы. Ортопантомография также не использовалась для оценки данного критерия.

В ходе работы были разработаны протоколы измерения размеров челюстей с целью оценки их симметричности, на основании которых проводилось планирование дальнейшего хирургического лечения. Было получено, что диагностическая эффективность компьютерной томография в оценке симметричности челюстей превосходила телерентгенографию и ортопантомографию по всем показателям — чувствительности, специфичности, точности, прогностичности положительного и отрицательного результатов (Рис. 5).

При оценке состояния зубов по данным лучевых методов исследования было получено, что наиболее часто встречались аномалии положения (дистопия) (n=44; 44,0 %) и прорезывания (ретенция) зубов (n=24; 24,0 %). При этом у большинства пациентов (n=42; 42,0 %) встречались аномалии третьих моляров: дистопированные третьи моляры у 42 человек из всех пациентов с дистопией (95,5 %); ретенированные третьи моляры встречались у 22 человек из всех

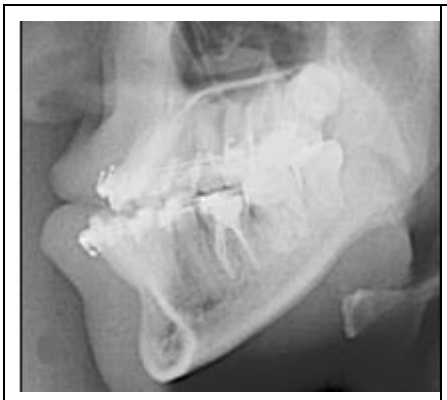

Рис. 4,а.

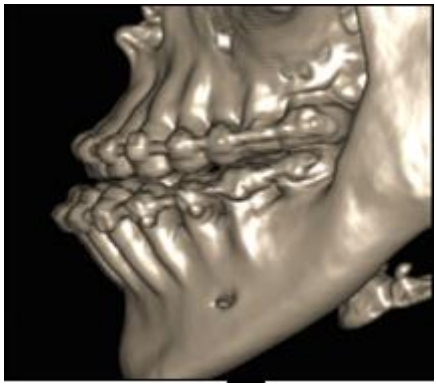

Рис. 4,б.

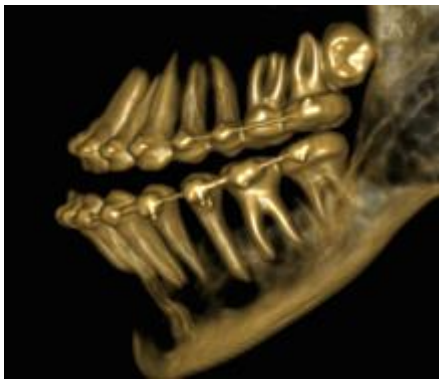

Рис. 4,в.

Рис. 4. Пациент К., 26 лет. Диагноз: III класс аномалии зубочелюстной системы.

а — ТРГ в боковой проекции. Визуализация затруднена вследствие несовпадения первых моляров правой и левой половин челюстей. б — КТ, трехмерная реконструкция в костном режиме. Определяется III класс аномалии зубочелюстной системы по E.H. Angle. в — КТ, трехмерная реконструкция в режиме «зубная система». Определяется III класс аномалии зубочелюстной системы по E.H. Angle.

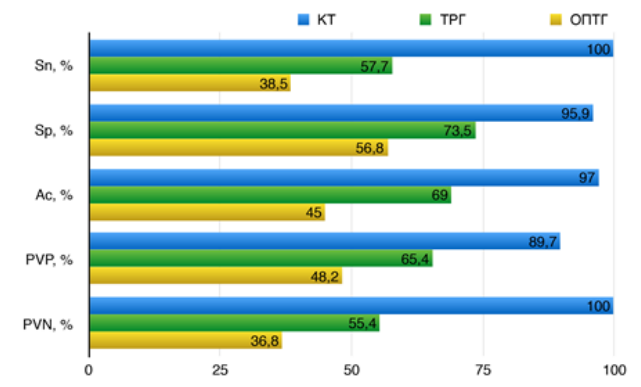

Рис. 6. Показатели диагностической эффективности лучевых методов исследования (КТ, ТРГ, ОПТГ) в оценке симметричности челюстей.

Sn — чувствительность, Sp — специфичность, Ac – точность, PVP – прогностичность положительного результата, PVN — прогностичность отрицательного результата.

пациентов с ретенцией (91,7 %). Дистопированные ретенированные зубы, кроме третьих моляров, встречались у 2 человек из всех пациентов с дистопией (4,5 %). Аномалии формы встречались у 3 пациентов (3,0 %), аномалии размера — у 5 пациентов (5,0 %), аномалии количества у 0 пациентов (0,0 %) (учитывались только сверхкомплектные зубы). Кроме этого, компьютерная томография позволяла точно определить топику аномальных зубов по отношению к важнейшим анатомическим структурам (стенкам синуса, полости носа, нижнечелюстным каналам, соседним зубам), что учитывалось при планировании хирургического лечения (Рис. 6). На основании телерентгенографии оценка состояния зубов была невозможна.

Таким образом, при оценке диагностической эффективности лучевых методов исследования в оценке состояния зубов компьютерная томография превзошла ортопантомографию по всем показателям. Чувствительность для КТ составила 96,2 %, для ОПТГ — 88,2 %, специфичность — 100,0 % и 83,3 %, точность — 97,0 % и 86,0 %, прогностичность положительного результата — 100,0 % и 88,2 %, прогностичность отрицательного результата 87,5 % и 83,3 %, соответственно.

В ходе работы были разработаны критерии оценки каналов нижнечелюстных нервов при планировании хирургического лечения пациентов с аномалиями зубочелюстной системы, включающие описание критериев точной локализации нижнечелюстных, подбородочных отверстий и каналов нижнечелюстных нервов. Измеряемые параметры у пациентов со II классом были несколько меньше, чем у пациентов с III классом. При изучении расположения каналов нижнечелюстных нервов было получено, что канал нижнечелюстного нерва справа находился в середине тела нижней челюсти у 46 пациентов (46,0 %), лингвальное положение канала определялось у 40 пациентов (40,0 %), буккальное — у 14 пациентов (14,0 %). Канал нижнечелюстного нерва слева находился в середине тела нижней челюсти у 48 пациентов (48,0 %), лингвальное положение канала определялось у 38 пациентов (38,0 %), буккальное — у 14 пациентов (14,0 %). При этом одинаковое расположение каналов (оба канала расположены в середине тела, лингвально или буккально) определялось у 88 пациентов (88,0 %).

Полученные данные КТ в дальнейшем были использованы для планирования области остеотомии и во время последующей ортогнатической операции. Применение данного протокола позволило избежать повреждения нижнечелюстных нервов у всех обследованных после операции пациентов.

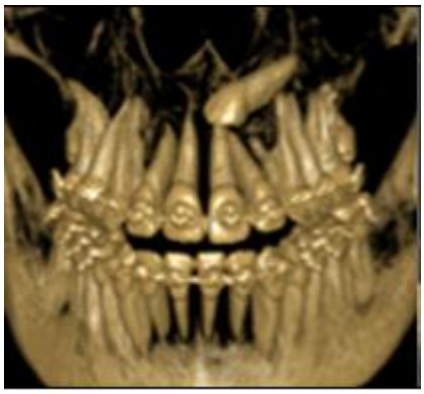

Рис. 6,а.

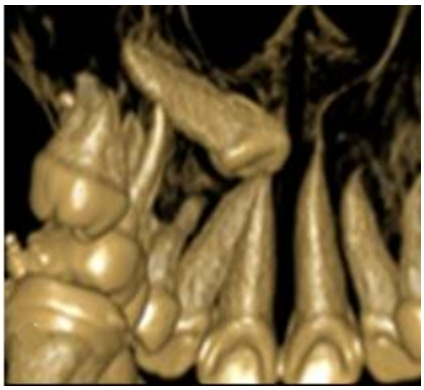

Рис. 6,б.

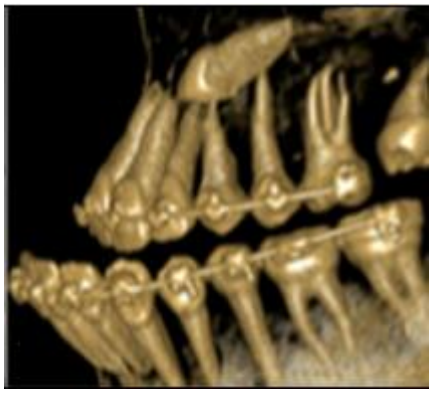

Рис. 6,в.

Рис. 6. Пациентка Э., 24 года. Диагноз: III класс аномалии зубочелюстной системы. КТ. Трехмерная реконструкция в режиме «зубная система».

Вид спереди (а), вид сзади (б), вид слева (в). Определяется дистопированный ретенированный зуб на уровне 21-24 зубов.

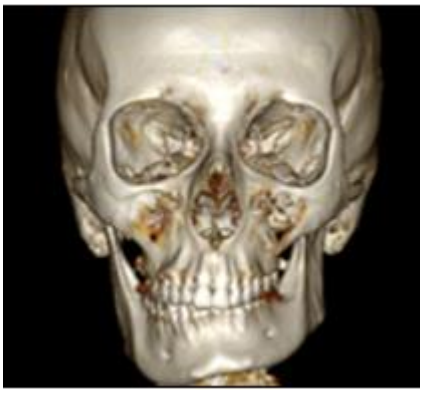

Рис. 7,а.

Рис. 7,б.

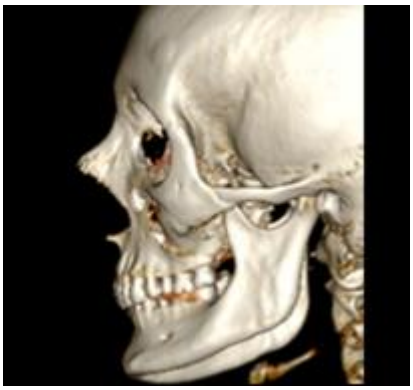

Рис. 7,в.

Рис. 7. Пациентка Д., 37 лет. Диагноз: II класс аномалии зубочелюстной системы. Несимметричная деформация челюстей. Гиперплазия правого ВНЧС. КТ. Трехмерные реконструкции черепа.

а — Вид черепа спереди. Определяется выраженная асимметрия нижней челюсти. б — Вид справа. Гиперплазия головки мыщелкового отростка нижней челюсти справа. в — Вид слева. Головка мыщелкового отростка нижней челюсти слева нормальных размеров и формы.

При оценке состояния височно-нижнечелюстных суставов КТ позволила в большем количестве случаев выявить изменения височно-нижнечелюстных суставов (n=18; 18,0 %) у пациентов с аномалиями зубочелюстной системы, чем ортопантомография (n=11; 11,0 %). Кроме этого, данные КТ позволили детально визуализировать суставы с использованием трехмерных и мультипланарных реконструкций, оценить состояние костной ткани. Проведенный анализ показал, что по данным КТ патология височно-нижнечелюстных суставов встречалась значительно чаще у пациентов со II классом (n=10, в 33,0 % случаев от пациентов со II классом), чем у пациентов с III классом (n=8, в 11,0 % случаев от числа пациентов с III классом) (Рис. 7).

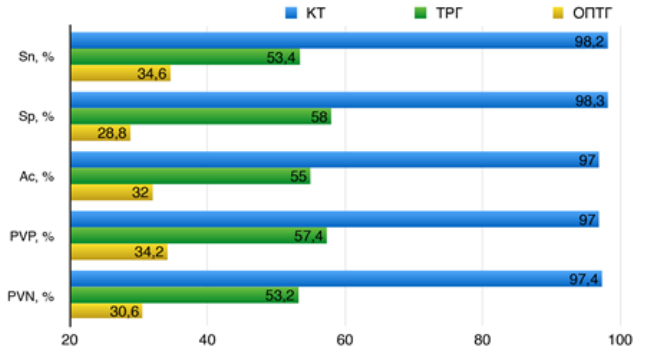

Рис. 8. Показатели диагностической эффективности лучевых методов исследования (КТ, ТРГ, ОПТГ) в диагностике пациентов с аномалиями зубочелюстной системы на основании определяемых параметров до хирургического лечения.

Sn — чувствительность, Sp —специфичность, Ac – точность, PVP – прогностичность положительного результата, PVN — прогностичность отрицательного результата.

При оценке состояния околоносовых синусов и полости носа данные компьютерной томографии у всех обследованных пациентов (n=100; 100,0 %) позволили локализовать и оценить патологический процесс. У 26 пациентов (26,0 %) данные компьютерной томографии также дали возможность спланировать хирургическое лечение пациентов с учетом имеющейся патологии. По данным КТ аномалии развития околоносовых синусов встречались у 13 пациентов (13,0 %), при этом у большинства пациентов наблюдалась гипоплазия правого лобного синуса (n=6; 6,0 %). Утолщение слизистой оболочки различной степени определялось у 35 пациентов (35,0 %), кисты — у 25 пациентов (25,0 %), полипы — у 2 пациентов (2,0 %), жидкостное содержимое — у 4 пациентов (4,0 %), инородные тела в полости околоносовых синусов (верхнечелюстных) — у 8 пациентов (8,0 %). Также у 2 пациентов (2,0 %) были диагностированы остеомы. Данные ортопантомографии давали возможность ориентировочно оценить патологические изменения верхнечелюстных синусов в нижних отделах и без четкой локализации процесса. ТРГ позволяла провести оценку верхнечелюстных и лобных синусов в двух проекциях, клиновидных синусов и полости носа только в одной проекции, их данные уступали компьютерной томографии в четкости определения патологических изменений за счет суммационного эффекта.

Таким образом, сравнительный анализ возможностей лучевых методов исследования показал, что традиционные рентгенологические

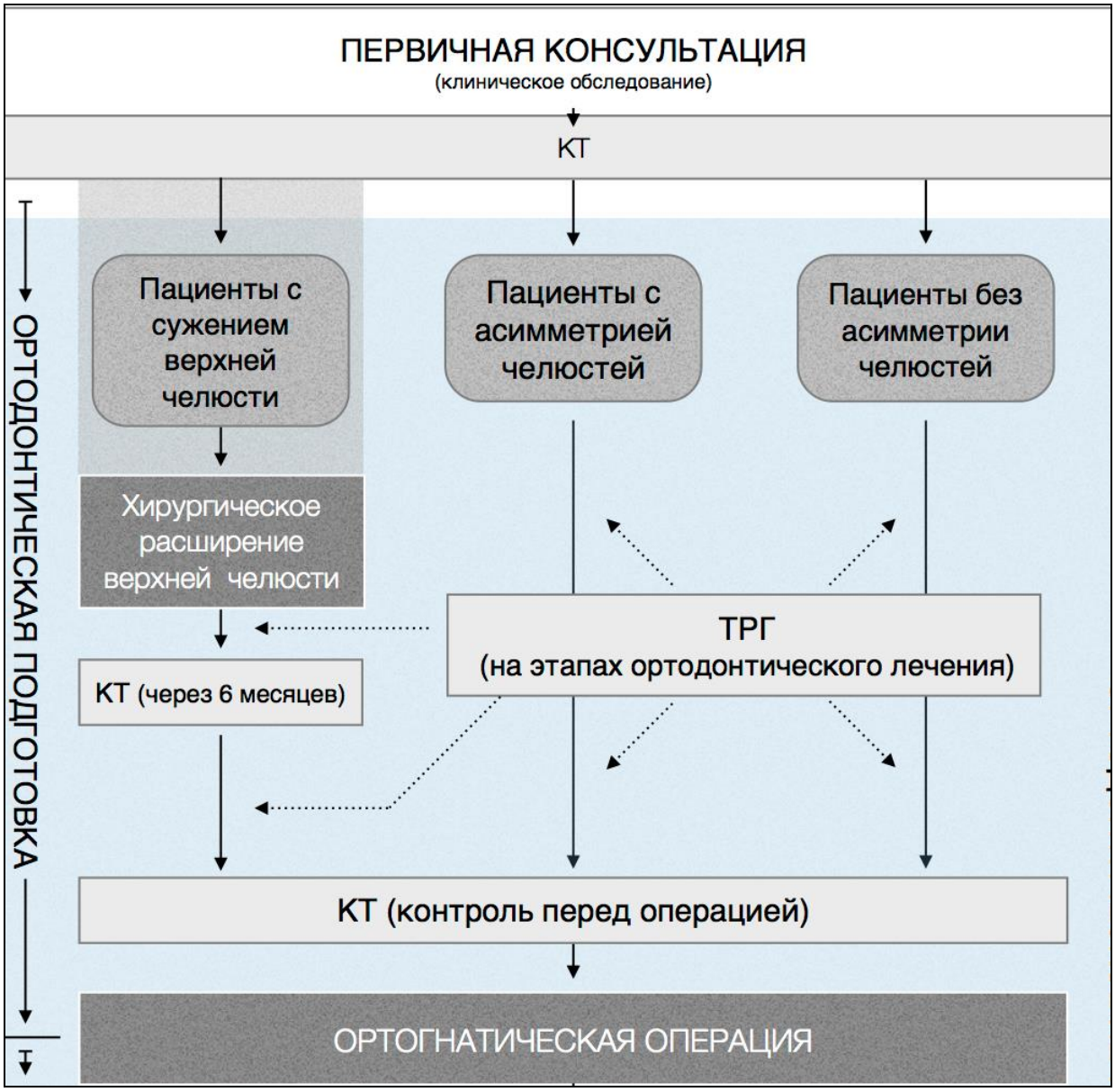

Рис. 9. Алгоритм лучевого обследования пациентов с различными видами аномалий зубочелюстной системы до ортогнатического хирургического лечения.

методики, такие как ТРГ и ОПТГ, дают возможность составить лишь ориентировочное представление о виде зубочелюстной аномалии, не позволяют корректно планировать тактику последующего хирургического вмешательства. Данные компьютерной томографии предоставляют полную и достоверную информацию о зубочелюстной системе, позволяют планировать и контролировать необходимые интраоперационные иссечения и перемещения челюстей, тем самым повышая качество обследования и проводимого лечения данной категории пациентов.

При анализе всех методов лучевой диагностики на этапе предоперационной диагностики и планирования пациентов с различными аномалиями зубочелюстной системы было получено, что диагностическая эффективность КТ превосходила ТРГ и ОПТГ по всем показателям — чувствительности, специфичности, точности, прогностичности положительного и отрицательного результатов: для КТ данные показатели составили 98,2%, 98,3 %, 97,0 %, 97,0 %, 97,4 %; для ТРГ — 53,4 %, 58,0 %, 55,0 %, 57,4 %, 53,2 %; для ОПТГ — 34,6 %, 28,8 %, 32,0 %, 34,2 %, 30,6 %, соответственно (Рис. 8).

Обсуждение результатов.

На основании проведенного исследования было доказано, что методы лучевой диагностики играют значительную роль в оценке аномалий зубочелюстной системы, планировании ортогнатической операции, что также подтверждается современными отечественными и иностранными литературными источниками [1, 2 , 3, 4].

Были получены данные о значительно более высокой диагностической эффективности

компьютерной томографии по сравнению с ортопантомографией и телерентгенографией. Данные о возможностях компьютерной томографии в диагностике аномалий зубочелюстной системы недостаточно представлены в отечественной литературе и очень кратко описаны в единичных исследованиях [8, 9, 10]. Это послужило основанием для подробного изучения в настоящем исследовании диагностической эффективности лучевых методов исследования и особенно компьютерной томографии. В рамках исследования был разработан протокол дооперационной диагностики и планирования ортогнатической операции, который включал оценку особенностей аномалии зубочелюстной системы в зависимости от класса аномалии по классификации E.H. Angle (1899), скелетного класса в зависимости от угла β (C.Y. Baik, M. Ververidou, 2004), определение симметричности верхней и нижней челюстей, наличие сужения верхней челюсти, оценку состояния и особенностей зубов. Также в протокол были включены данные о расположении каналов нижнечелюстных нервов, состоянии височно-нижнечелюстных суставов, околоносовых синусов и полости носа.

Компьютерная томография значительно расширила возможности клинико-рентгенологического обследования пациентов с аномалиями зубочелюстной системы, позволив точно оценить все необходимые параметры челюстей для выбора оптимальной тактики лечения, выявить сопутствующую патологию челюстно-лицевой области, что существенно повысило качество проводимого лечения. Анализ диагностической эффективности применяемых методов лучевой диагностики позволил составить алгоритм обследования пациентов в зависимости от вида аномалии зубочелюстной системы на дооперационном этапе лечения (Рис. 9).

Выводы:

1. Компьютерная томография является обязательным методом исследования в оценке аномалий зубочелюстной системы и планировании ортогнатической операции. Диагностическая эффективность компьютерной томографии превосходит данные телерентгенографии и ортопантомографии на дооперационном этапе по всем показателям: чувствительность, специфичность, точность КТ составляют 98,2 %, 98,3 %, 97,0 %; ТРГ – 53,4 %, 58,0 %, 55,0 %, ОПТГ — 34,6 %, 28,8 %, 32,0 %, соответственно.

2. Протокол компьютерной томографии при планировании лечения у всех пациентов с аномалиями зубочелюстной системы должен включать определение классов аномалии, оценку симметричности челюстей, оценку состояния зубов, височно-нижнечелюстных суставов, околоносовых синусов, полости носа, расположения каналов нижнечелюстных нервов, что определяет тактику хирургического лечения.

Список литературы:

1. *Posnick J.C. Orthognathic surgery: principles and practice& — Elsevier, 2014. — 1864 p.*

2. *Дробышев А.Ю., Анастассов Г. Основы ортогнатической хирургии. —Москва: Печатный город, 2007. — 55 с.*

3. *Proffit W.R., Fields H.W. Contemporary Orthodontics. 3rd. ed. — St. Louis: Mosby Inc., 2000. — 742 p.*

4. *Персин Л.С. Ортодонтия. Современные методы диагностики зубочелюстно-лицевых аномалий. — Москва: ООО «ИЗПЦ «Информкнига», 2007. — 248 с.*

5. *Паслер А.Ф., Виссер Х. Рентгенодиагностика в практике стомалога. Пер. с нем. яз. — М.: МЕД-пресс-информ, 2007. — 352 с.*

6. *Аржанцев А.П. Диагностические возможности компьютерной ортопантомографии. Учебно-методические рекомендации. — М.: "Перемена", 2006. — 21 с.*

7. *Иванова Д.В. Возможности лучевых методов в диагностике и определении тактики лечения ретенированных и дистопированных зубов // Российский Электронный Журнал Лучевой Диагностики. (REJR) – 2011. – Том 1, №3. – С. 23-31.*

8. *Гордина Г.С., Глушко А.В., Дробышев А.Ю., Серова Н.С., Фоминых Е.В. Методика обработки изображений мультиспиральной компьютерной томографии у пациентов с аномалиями зубочелюстной системы // Российский Электронный Журнал Лучевой Диагностики. (REJR) — 2014. — Том 4, № 2 — С. 52-61.*

9. *Гордина Г.С., Серова Н.С., Дробышев А.Ю., Глушко А.В. Методика проведения и оценки результатов компьютерной томографии пациентов с аномалиями зубочелюстной системы до хирургического лечения // Врач-аспирант. — 2013. — № 6 (61) — С. 40-48.*

10. *Серова Н.С., Слабковская А.Б., Иванова Д.В. Конусно-лучевая компьютерная томография в диагностике аномалий зубов // Диагностическая и интервенционная радиология. – 2012. – Том 6, №4. – С.33-40.*

ОРИГИНАЛЬНАЯ СТАТЬЯ

МОРФОФУНКЦИОНАЛЬНЫЕ ИЗМЕНЕНИЯ В ЛЕГКИХ ПРИ РАЗВИТИИ ХРОНИЧЕСКОЙ ДЫХАТЕЛЬНОЙ НЕДОСТАТОЧНОСТИ У ПАЦИЕНТОВ С ХРОНИЧЕСКОЙ ОБСТРУКТИВНОЙ БОЛЕЗНЬЮ ЛЕГКИХ И ИДИОПАТИЧЕСКИМ ФИБРОЗИРУЮЩИМ АЛЬВЕОЛИТОМ

Амосов В.И., Золотницкая В.П., Сперанская А.А., Лукина О.В.

ГБОУ ВПО Первый Санкт-Петербургский государственный медицинский университет имени академика И.П. Павлова
г. Санкт-Петербург, Россия.

Хроническая обструктивная болезнь легких (ХОБЛ) и идиопатический фиброзирующий альвеолит (ИФА) являются типичными представителями заболеваний с различным характером патофизиологических изменений легких: обструктивные и рестриктивные нарушения, при которых наиболее часто возникает легочная гипертензия (ЛГ) и хроническая дыхательная недостаточность (ХДН).

Цель: определить морфофункциональные изменения в легких при развитии хронической дыхательной недостаточности у пациентов ХОБЛ и ИФА и выявить определенные закономерности нарушений кровотока при обструктивном и рестриктивном типе дыхательной недостаточности.

Материал и методы: проведен анализ результатов лучевых методов исследования: мультиспиральной компьютерной томографии и мультиспиральной компьютерной ангиографии, однофотонной эмиссионной компьютерной томографии у 150 пациентов с эмфизематозным типом ХОБЛ 3 – 4 стадии в сочетании с хронической дыхательной недостаточностью или правожелудочковой недостаточностью и у 45 пациентов с идиопатическим фиброзирующим альвеолитом в стадии формирования «сотового легкого».

Результаты и выводы: при хронической дыхательной недостаточности развиваются значительные нарушения кровообращения в легких, чему способствуют выраженные изменения в легочной паренхиме, а также сопутствующая сосудистая патология (тромбоэмболия легочной артерии, тромбоз «in situ»), онкологические и воспалительные процессы. Для дифференциальной диагностики, оценки активности процесса и выявления коморбидных состояний у пациентов с ХДН необходимо проведение комплексного лучевого исследования с обязательным выполнением высокоразрешающей компьютерной томографии как экспертного метода и последующее выполнение по показаниям КТ-ангиографии и ОФЭКТ.

Ключевые слова: дыхательная недостаточность, легочная гипертензия, хроническая обструктивная болезнь легких, идиопатический фиброзирующий альвеолит, однофотонная эмиссионная компьютерная томография, мультиспиральная компьютерная томография.

MORPHOLOGIC AND FUNCTIONAL CHANGES IN THE LUNGS WITHIN THE CHRONIC RESPIRATORY FAILURE DEVELOPMENT IN PATIENTS WITH CHRONIC OBSTRUCTIVE PULMONARY DISEASE AND IDIOPATHIC FIBROSING ALVEOLITIS

Amosov V.I., Zolotnitskaya V.P., Speranskaya A.A ., Lukina O.V.

I.P. Pavlov First State St. Petersburg Medical University.
St. Petersburg, Russia

Chronic obstructive pulmonary disease (COPD) and idiopathic pulmonary fibroses (IPF) are typical pulmonary diseases with different pathophysiological changes in the lungs: obstructive and restrictive disorders. And in both of them pulmonary hypertension and chronic respiratory failure are frequently developing.

The aim of the study: To determine the morphological changes in the lungs in patients with chronic respiratory failure and COPD or IPF and to identify certain patterns of disorders of blood flow in obstructive and restrictive type of respiratory failure.

Material and Methods: We analyzed the results of the following radiological exami-

nations: multislice computed tomography and multislice computed angiography, single photon emission computed tomography in 150 patients with severe emphysematous type of COPD (3 - 4 stages) and chronic respiratory failure or right heart insufficiency, and in 45 patients with idiopathic pulmonary fibrosis with "honeycombing".

Results and conclusions: In chronic respiratory failure significant circulatory disorders are developing in the lungs, most of them are caused by prominent changes in the pulmonary parenchyma, and also some of them are associated with vascular pathology (pulmonary embolism, thrombosis «in situ»), cancer and inflammation. For the differential diagnosis, evaluation of the activity and severity of the diseases, identification of comorbidity in patients with chronic respiratory failure it is necessary to conduct a comprehensive study with the mandatory implementation of high-resolution computed tomography as an expert method, and then to add CT angiography and SPECT according to the revealed pathology.

Keywords: respiratory failure, pulmonary hypertension, chronic obstructive pulmonary disease, idiopathic pulmonary fibrosis, single photon emission computed tomography, multislice computed tomography.

Хроническая дыхательная недостаточность (ХДН) развивается на поздних (терминальных) стадиях заболеваний легких и занимает ведущее место среди всех причин смерти [2; 3; 5]. Главным признаком ХДН является развитие гипоксемии, при этом наиболее частым механизмом, ведущим к развитию этого состояния, является вентиляционно-перфузионный дисбаланс, который имеет разную природу при обструктивном и рестриктивном типе дыхательной недостаточности [9; 13]. Однако, и в первом, и во втором случае возникают расстройства газообмена, которые усугубляются неравномерностью нарушений вентиляции, избыточным вне- и внутрилегочным шунтированием венозной крови при затруднении диффузии кислорода в легких. При гипоксемии, в результате спазма мелких артерий в зонах резкой гиповентиляции альвеол, возникают патологические изменения в стенке сосудов малого круга кровообращения, приводящие к вторичной легочной гипертензии (ВЛГ) с последующим развитием легочного сердца [1; 3; 8; 11; 14].

Хроническая обструктивная болезнь легких (ХОБЛ) и идиопатический фиброзирующий альвеолит (ИФА) являются типичными представителями заболеваний с различным характером патофизиологических изменений легких: обструктивные и рестриктивные нарушения, при которых наиболее часто возникает ВЛГ и ХДН.

Важными маркерами неблагоприятного прогноза больных ХДН являются основные показатели гипоксемии: снижение парциального напряжения кислорода в артериальной крови (PaO2) меньше 60 мм рт.ст. и/или парциальное напряжение углекислого газа (PaCO2) больше 45 мм рт.ст.. Так, по данным нескольких крупных проспективных исследований, в которых проводилось длительное наблюдение за больными ХОБЛ (средний объем форсированного выдоха за 1 сек (ОФВ1) составлял < 50%), именно ХДН опережала все другие причины смерти больных тяжелой ХОБЛ. Среди больных ХОБЛ с PaO2 < 40 мм рт.ст. 2-х летняя выживаемость практически равна нулю [1].

Значительное повышение давления в ЛА происходит только при развитии выраженных изменений легочных сосудов. К развитию ЛГ, как правило, приводит не один фактор, а их комбинация, оказывающая активное или пассивное влияние на легочную гемодинамику. Развитие хронической ЛГ у больных ХОБЛ практически всегда связано с развитием структурных изменений сосудистого русла – ремоделированием легочных сосудов, которое встречается не только при тяжелой ХОБЛ, но и на ранней стадии заболевания. Кроме этого сокращается площадь капиллярного русла, сопровождающаяся деструкцией паренхимы. Легочная гипертензия также является довольно частым осложнением ИФА и на поздних стадиях заболевания может быть диагностирована у 85% больных. Однако надо отметить, что легочная гипертензия у больных ХОБЛ и ИФА чаще всего легкая и умеренная. Структурные изменения сосудов у больных ИФА похожи на изменения при ХОБЛ, однако изменения интимы могут приводить к бесклеточному фиброзу и полной облитерации просвета сосуда. Деструкция легочной паренхимы, сокращение площади капиллярного русла и фиброз сосудов – важнейшие причины развития ЛГ при ИФА [9; 11].

Долгое время состояние лёгочного кровообращения у больных с хронической дыхательной недостаточностью выглядело как «белое пятно на карте». Определение механизмов сосудистой патологии лёгких при ХДН сдерживалось трудностями в изучении структуры и функции лёгочного кровообращения и правого

желудочка, поскольку ранее для этого существовали только инвазивные методы, и тем, что даже при лечении больных с тяжелой дыхательной недостаточностью, практически всегда осложняется сосудистой патологией лёгких. Довольно часто встречающейся сопутствующей патологией у больных с хронической патологией легких и выраженными нарушениями легочной паренхимы и сосудистого русла является тромбоэмболия легочной артерии и (или) тромбоз «in situ», которая не всегда диагностируется, по литературным данным в 20–51% случаев обострения заболевания обнаруживаются признаки тромбоэмболии [6; 8; 10].

Внедрение в практику современной пульмонологии высокоинформативных методов диагностики, таких как однофотонная эмиссионная компьютерная томография (ОФЭКТ) и мультиспиральная компьютерная ангиография (МСКТА), существенно улучшило диагностику нарушений кровообращения в легких и визуализацию любых патологических процессов в органах грудной полости у больных ХОБЛ и ИФА [2; 4; 10].

Цель исследования: оценить изменения в легких у больных с хронической дыхательной недостаточностью и выявить определенные закономерности нарушений кровотока при обструктивном и рестриктивном типе дыхательной недостаточности.

Материалы и методы: проанализированы результаты комплексного клинико-рентгенорадиологического исследования 150 пациентов с эмфизематозным типом ХОБЛ 3 – 4 стадии (ОФВ1/ФЖЕЛ < 70%, ОФВ1 <30% от должных величин или ОФВ1 <50% от должных величин) в сочетании с хронической дыхательной недостаточностью или правожелудочковой недостаточностью, согласно классификации GOLD 2011 г. Среди обследованных преобладали мужчины (90,6%), средний возраст пациентов составлял 56,7 + 4,8 года и 45 пациентов с идиопатическим фиброзирующим альвеолитом в стадии формирования «сотового легкого», 64,4% женщин и 36,6% мужчин, средний возраст 57,7±12,4. Все больные на момент обследования находились в фазе обострения. Критерием отбора служило наличие дыхательной недостаточности и легочной гипертензии. У пациентов с ХОБЛ эхокардиографические признаки патологических изменений камер сердца, сосудистых структур были выявлены у 129 (86%), при этом средний диаметр правого желудочка составлял 3,19 + 0,67 см, диаметр легочной артерии составлял 2,9 + 1,5 см, среднее давление в легочной артерии определялось в пределах 38,3 + 4,2 мм.рт.ст.. Признаки перегрузки правых камер сердца были выявлены у 77 (51,3%) обследованных. Средние показатели газов крови составляли: PaCO2 48+9,6 мм рт.ст, PaO2 58+ 6,3 мм рт.ст.. У пациентов с ИФА эхокардиографические признаки патологических изменений камер сердца, сосудистых структур были выявлены у 31 пациента (68,9%), при этом средний диаметр правого желудочка составлял 3,39 + 0,58 см, диаметр ствола легочной артерии составлял 2,8 + 0,7 см, среднее давление в легочной артерии определялось в пределах 38,75 ± 8,76 мм.рт.ст.. Признаки перегрузки правых камер сердца были выявлены у 24 (53,3%) обследованных. Средние показатели газов крови составляли: PaCO2 - 47,7 ± 8,3 мм рт.ст, PaO2 - 59,4 ± 4,4 мм рт.ст..

Лучевая диагностика у больных с хронической обструктивной патологией (ХОБЛ) и интерстициальной патологией (ИФА) в стадии обострения зачастую затруднена, поскольку изменения в легких неспецифичны (ателектазы, высокое стояние купола диафрагмы, участки воспалительных изменений в легочной ткани) и могут быть вызваны различными патологическими процессами со сходной клинической картиной. Своевременная диагностика процессов, протекающих в легочной паренхиме и сосудах легких очень важна, так как позволяет назначить адекватную этиологическую терапию и существенно повлиять на прогноз заболевания. Больным были выполнены: мультиспиральная компьютерная томография (МСКТ) и МСКТА, однофотонная эмиссионная компьютерная томография легких (ОФЭКТ), а также совмещенное исследование ОФЭКТ/МСКТ.

ОФЭКТ выполняли на двухдетекторной гамма-камере Philips Forte 2005 (USA) по стандартной методике. Для последующей синхронизации изображения ОФЭКТ и МСКТ на область акромиального отростка лопатки помещали радиоактивную метку (2 мБк). Пациента обследовали в положении лежа в режиме Total Body, в течение 10-12 минут по программе Lung Spect, в положении детекторов 180 градусов, орбита эллиптическая, 32 азимута, 40 сек на угол. Обработку исследования проводили с использованием высокочастотного фильтра Furye трансформации по методу Henning. Эффективная эквивалентная доза облучения составила 1,2-1,8 мЗв.

Компьютерно-томографические исследования проводили на мультиспиральных рентгеновских компьютерных томографах «Asteion» (Toshiba) и Bright Speed (GE). Пациента обследовали в положении лежа с руками за головой, без наклона гентри, в кранио-каудальном направлении, с задержкой дыхания на спокойном вдохе. Напряжение составляет 120 кВТ, экспозиция одного среза 90 мАс, шаг спирали (pitch) 3,5, толщина среза 0,5 см, инкремент реконструкции 5 мм. Эффективная эквивалентная доза облучения составила 3,4 мЗв.

Затем выполняли совмещение компью-

Таблица №1. Сосудистые нарушения, выявленные у пациентов ХОБЛ и ИФА.			
Нозология	**ФА**	**ХОБЛ**	**Всего**
Сосудистые нарушения	45	150	195
Тромбоэмболия легочной артерии	1	42	53
Нарушение перфузии, характерное для процесса (в том числе тромбоз «in situ» в зоне фиброзных изменений)	23	79	102
Легочная гипертензия	42	148	180
Последствия легочного кровотечения и кровохарканья	3	5	8

терно-томографических сканов МСКТ и ОФЭКТ на рабочей станции гамма-камеры при наличии функции Fusion, в формате Dicom 3 с функцией Export-Import, в пакете Philips JetStream Workspace. В дальнейшем просматривали отдельно все три серии изображений: функциональные, анатомические и совмещенные на одном поле экрана; строили совмещенное 3-х мерное изображение в формате P3Mip, меняя различные фильтры.

Результаты и обсуждение: у пациентов ХОБЛ с тяжелой эмфиземой (по существующей классификации степени тяжести деструкции) по результатам компьютерной томографии у 87 пациентов (58%) эмфизематозной перестройке подверглось более 75% легочной ткани в общем объеме легких, у 24 больных протяженность эмфизематозно измененной ткани составляла от 51 до 75%, что соответствовало выраженной эмфиземе легких. Гомогенное распределение эмфизематозно измененных участков определялось у 69 (44%) обследованных, гетерогенное у 81 (56%). У пациентов с гетерогенной формой распределения буллезных изменений преимущественно верхнедолевая локализация определялась у 32% больных, нижнедолевая – у 24%.

По данным ОФЭКТ у пациентов с 3 и 4 стадией заболевания и ДН 2-3 ст. определялись значительные локальные нарушения микроциркуляции, разной формы и размеров, которые соответствовали участкам эмфизематозно измененной ткани. Довольно часто у этих больных изменения сцинтиграфической картины были вызваны наличием участков локального пневмофиброза (в 47%), бронхоэктазов (в 24%), тромбоэмболии легочной артерии (в 27%) случаев (Таблица 1).

Воспалительные изменения в мелких и мельчайших бронхах, проявляющие себя компьютерно-томографическим признаком «дерева-в-почках», определялись у 15%, пневмонии различной протяженности – у 12,5%, центральные и периферические новообразования – у 4,9% и у 8,1% соответственно, а также абсцессы легких (2,1%) становились причиной обострения тяжелого течения ХОБЛ и ухудшения общего состояния больных, а также изменения сцинтиграфической картины (Рис.1).

Для более детальной дифференцировки выявляемых изменений в легких больным выполняли совмещенное исследование ОФЭКТ/МСКТ.

При гомогенном распределении эмфизематозной перестройки легочной ткани дефекты кровотока преимущественно субсегментарного и сегментарного уровня располагались во всех отделах легких (рис. 2 а), при этом у этих больных значение ОФВ1 было достоверно ниже, чем у больных с преимущественно верхнедолевыми и нижнедолевыми изменениями ($r= 0,597$, $p<0,05$). Пациенты с диффузной гомогенной эмфиземой также имели больший риск развития тромбоэмболии легких ($r= 0,532$, $p<0,05$).

Одним из радиологических признаков панлобулярной эмфиземы, с преимущественным расположением в верхних отделах легких (у 32% пациентов), являлось наличие округлой и неправильной формы дефектов перфузии, с тенденцией к слиянию и формированию полностью лишенных кровотока участков легких, захватывающих всю долю или 2 сегмента, при этом также были выявлены локальные нарушения кровотока субсегметарного уровня, располагающиеся в средней и нижней долях (рис. 2 б). Аналогичные локальные нарушения кровотока, с премущественным расположением в нижних отделах легких определялись в 24% случаев, при этом более мелкие дефекты кровотока были выявлены в верхней и средней долях (рис. 2 в). Участки с компенсаторным усилением кровотока встречались с одинаковой частотой, и различия были недостоверными ($p<0,05$). Размер легких увеличивался до 30% вследствие увеличения воздушного пространства легких за счет деструкции межальвеолярных перегородок (рис. 2 г).

По нашим наблюдениям дефицит перфузии, составляющий 75% и более (по В.С. Савельеву, 1985), являлся критическим, давление в легочной артерии превышало 60 мм.рт.ст., и

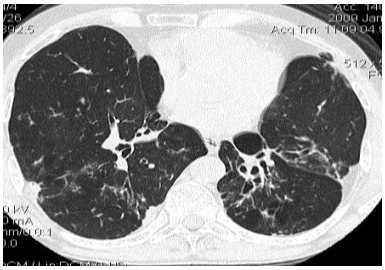

Рис. 1,а.

Рис. 1,б.

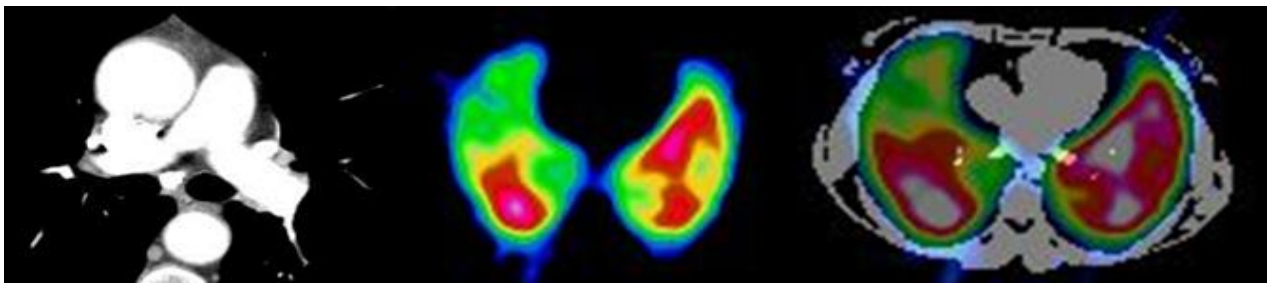

Рис. 1,в.

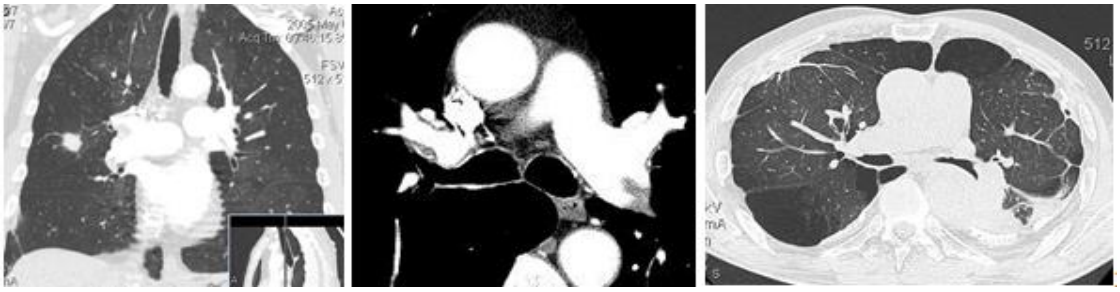

Рис. 1,г.

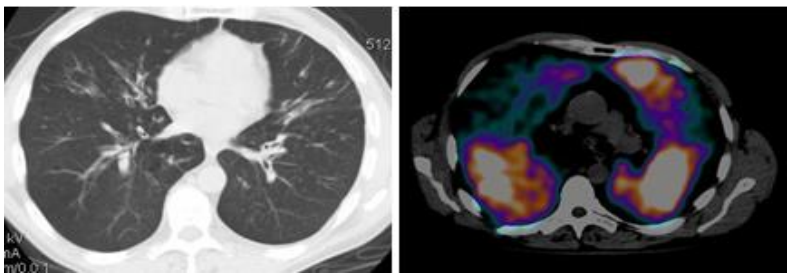

Рис. 1,д.

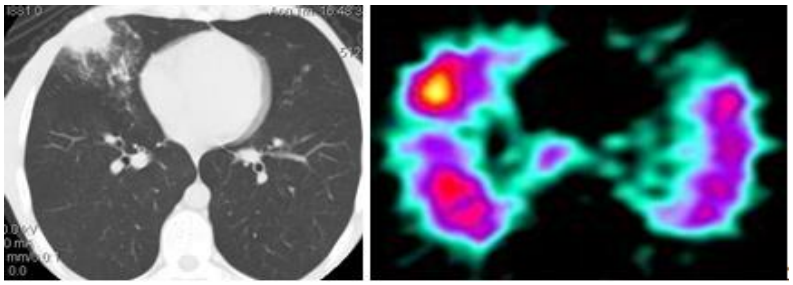

Рис. 1,ж.

Рис. 1. Изменения в легких у больных ХОБЛ тяжелого течения. МСКТ ангиография, ОФЭКТ и ОФЭКТ/МСКТ.

А - участки локального пневмофиброза; Б - мешотчатые бронхоэктазы; В - ТЭЛА мелких ветвей ; Г - новообразования в легких; Д - Бронхиолит; Ж - абсцесс в легких.

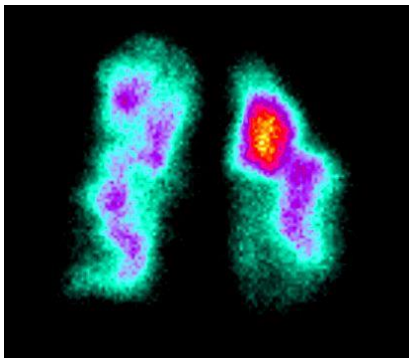

Рис. 2,а.

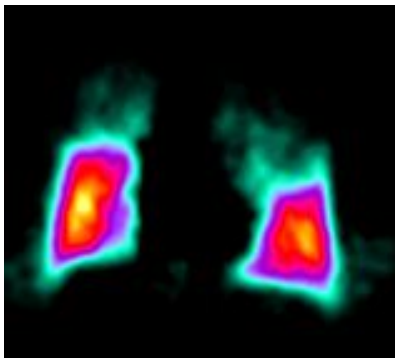

Рис. 2,б.

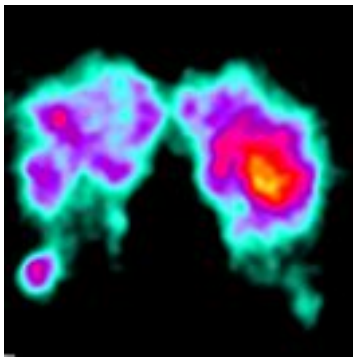

Рис. 2,в.

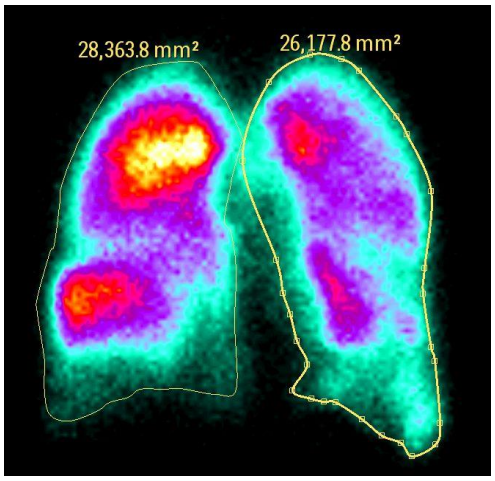

Рис. 2,г.

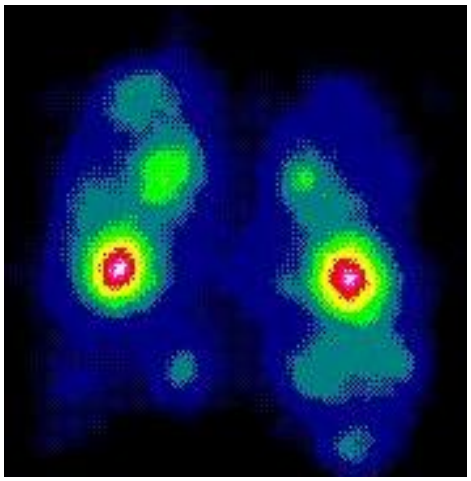

Рис. 2,д.

Рис. 2,а. Варианты нарушений микроциркуляции в легких у больных ХОБЛ.

А - диффузное распределение дефектов перфузии; Б - верхне-долевой тип нарушений перфузии; В – нижне-долевой тип нарушений перфузии; Г - определение площади легких на сцинтиграмме у больного ХОБЛ тяжелого течения; Д - сцинтиграмма больного А., 66 лет, диффузное распределение дефектов перфузии, дефицит перфузии -75%.

пациенты в последующем погибали от тяжелой дыхательной недостаточности (рис. 2 д).

Необходимо отметить, что, по данным радиологического исследования, у всех больных ХОБЛ уже на ранней стадии заболевания определялись диффузные нарушения кровотока, с общим его снижением и появлением мелких дефектов перфузии в плащевом отделе верхних долей легких, что особенно хорошо определялось при выполнении функциональной перфузионной сцинтиграфии (рис. 3 а, б, в).

Размер легких не изменялся. При этом нарушений функции дыхания не было выявлено (или основные ее показатели были на нижней границе нормы). КТ-исследование с применением высокоразрешающей и функциональной методик позволило обнаружить тонкие морфологические изменения у половины больных: повышение воздушности легочной ткани (панлобулярная и центриацинарная эмфизема) – 52%; утолщение стенок сегментарных и субсегментарных бронхов – 81%; буллы различного диаметра – 3%. При функциональной КТ изменение воздухонаполнения легочной ткани – 94%. Полученные данные подтверждают результаты других авторов [4, 6, 7, 8], указывавших на раннее развитие нарушений перфузии легочной ткани при ХОБЛ. Выявленные нарушения вряд ли можно объяснить только влиянием гипоксии, поскольку нельзя исключить воздействие на кровоток текущего в сосудистой стенке воспаления.

К сожалению, серьезные трудности в ранней диагностике ХОБЛ приводят к тому, что большинство больных попадают под специализированное наблюдение обычно поздно. В то же время, именно эти больные представляют наибольший интерес, как с теоретической точки зрения (изучение этиопатогенетических аспектов болезни), так и с практической, учитывая актуальность проблемы для здравоохранения, потому что лишь при легкой ХОБЛ нарушения перфузии являются обратимыми.

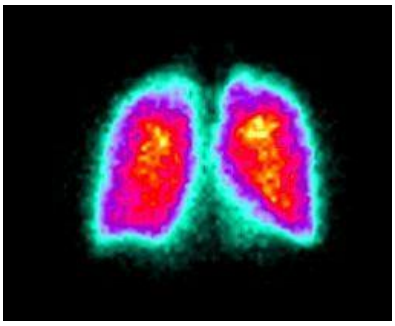

Рис. 3,а.

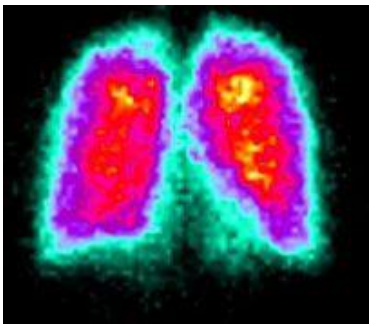

Рис. 3,б.

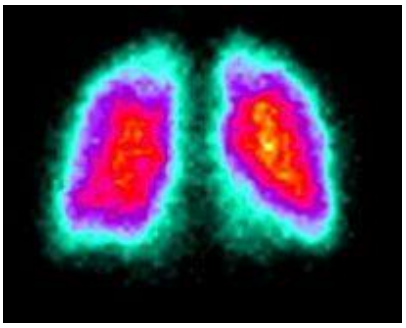

Рис. 3,в.

Рис. 3. Функциональная перфузионная сцинтиграфия больного ХОБЛ 1 стадии заболевания.

а - легкие при спокойном дыхании, б - на вдохе; в - на выдохе.

У больных идиопатическим фиброзирующим альвеолитом изменения в легочной паренхиме складываются из трех основных компонентов: отек легочного интерстиция, накопление клеточных элементов и развитие фиброза. Практически у всех пациентов эти изменения преобладают в базальных отделах обоих легких, преимущественно субплеврально, и характеризуются большим полиморфизмом – в процесс вовлекаются как интерстициальные, так и альвеолярные отделы вторичных легочных долек. Сочетание интерстициальных и альвеолярных изменений, распределение преимущественно в нижних отделах обоих легких с субплевральной локализацией являются патогномоничными для ИФА. При прогрессировании заболевания возможно образование кистовидных просветлений, преимущественно субплеврально и наддиафрагмально, что свидетельствует о формировании «сотового легкого» (рис. 4 а, б, в, г).

Очень важной проблемой является выявление сочетания ИФА на стадии формирования мелкокистозных полостей и формирование «сотового лёгкого» с сосудистой патологией (тромбоэмболия легочной артерии, тромбоз «in situ»), онкологическими и воспалительными процессами. Основными отличительными КТ-признаками присоединения сосудистой патологии были: мозаичность легочного рисунка; субплевральные участки инфильтрации легочной ткани неоднородной структуры (с утолщением ацинарных стенок – проявления геморрагического пропитывания), соответствующие сегментарному строению легких, без симптома «воздушной бронхографии», не накапливающие контрастное вещество при проведении болюсного контрастирования; дефекты заполнения легочной артерии контрастным веществом при проведении КТ-ангиографии; участки нарушения перфузии треугольной формы, расположенные субплеврально на ОФЭКТ (при совмещении ОФЭКТ-КТ, локализующиеся в области инфаркта легкого, либо в зоне отсутствия изменений на КТ); признаки легочной гипертензии

Таблица №2. Лучевые признаки присоединения сосудистых нарушений.

Лучевые признаки	Число больн х	%
КТ-картина инфаркта легкого	67	34,4
КТ-картина проявлений интерстициального застоя и отека легких	24	12,3
Жидкость в полости перикарда	7	3,5
Жидкость в плевральной полости	22	11,3
Геморрагическое пропитывание легочной ткани (последствия легочного кровотечения и кровохарканья)	8	4,1
Обызвествленный тромб в легочной артерии	9	4,6
КТ-признаки легочной гипертензии	183	93,8
Дефекты заполнения легочной артерии контрастным веществом (при КТ-ангиографии)	53	27,2
Локальные сегментарные и субсегментарные дефекты перфузии при ОФЭКТ, характерные для ТЭЛА	94	48,2
Нарушение перфузии при ОФЭКТ, характерное для разных типов ХДН	195	100

(Таблица 2).

При присоединении опухолевой патологии к ИФА, настораживающими факторами являлись изменение характера диссеминации в легочной ткани (присоединение диссеминации гематогенного типа – хаотически расположенные очаги), появление мягкотканных узловых новообразований и поражение групп лимфатических узлов, не характерных для данного интерстициального заболевания, а также асимметричность их поражения.

При проведении компьютерной томографии у больных ИФА при формировании характерного для ФА «сотового легкого» наиболее часто выявлялся внутридольковый фиброз (66,1%) с наличием «застывшей» картины усиления внутридолькового интерстиция, а также формирование благоприятных типов пневмофиброза – тяжистого (36,9%) и звездчатого (5,4%) характера. Также были выявлены диффузные

Рис. 4,а.

Рис. 4,б.

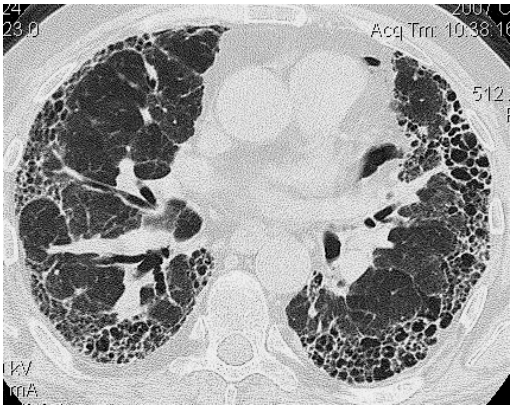

Рис. 4,в.

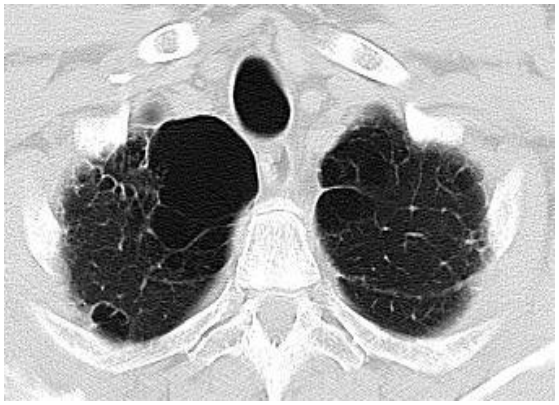

Рис. 4,г.

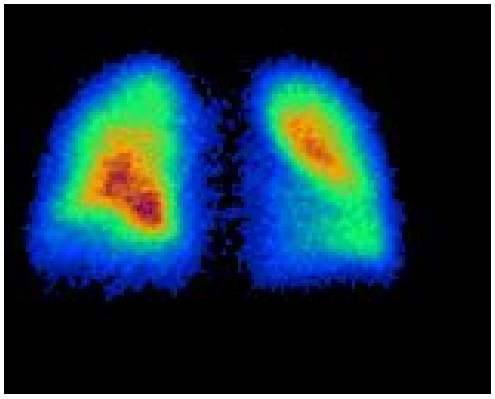

Рис. 4,д.

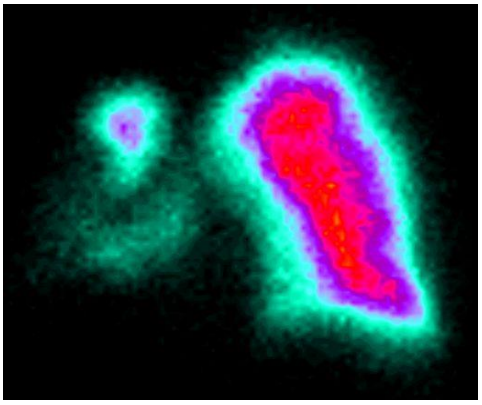

Рис. 4,е.

Рис. 4. Изменения легочной ткани и кровообращения в легких у больных с ИФА в стадии формирования «сотового легкого».

А – стадия формирования «сотового легкого» в средней доле правого легкого фаза интерстициального отека, появление кистозной перестройки легочной ткани; Б - фиброзные изменения интерстиция; В - типичная картина «сотового легкого»; Г- кистозная перестройка легочной ткани; Д - нарушение кровообращения в легких в наддиафрагмальных отделах у больных с фиброзными изменениями; Е - нарушение кровообращения в легких у больных с кистозными изменениями.

инфильтративные изменения, не соответствующие сегментарному строению легочной ткани (13,1%), участки организующейся пневмонии (6,2%) и локальные инфильтративные изменения (11,5%), свидетельствующие о наличии коморбидных процессов (пневмония, инфаркт легкого).

При формировании «сотового лёгкого» (ДН 3ст.), которое предполагает полную потерю структурности лёгочной ткани, нарушения кровообращения легких были значительными. Локальные нарушения могли захватывать сегменты и доли легких и располагаться во всех отделах. При проведении ОФЭКТ с последующим совмещением изображения с данными КТ у пациентов с фиброзирующими альвеолитами определялось нарушение перфузии в области интерстициальных изменений и формирования пневмофиброза (субплевральные отделы) (рис. 4 д), также определялись локальные нарушения перфузии разной формы, преимущественно небольших размеров, субсегментарного уровня, которые могли располагаться во всех отделах легких (рис. 4 е). Основной отличительной характеристикой нарушений кровотока при ИФА было то, что на всех стадиях патологического процесса размер легких не менялся, несмотря на различные изменения кровотока. Присоединение сосудистых нарушений у 40% пациентов с ИФА существенно увеличивало тяжесть заболевания и степень дыхательной недостаточности. Клинически это проявлялось нарастанием одышки, появлением кровохарканья, появлением болей при дыхании.

Необходимо отметить, что значительное нарушение кровообращения в легких не сопровождалось столь же выраженным повышением давления в системе малого круга кровообращения как у больных ХОБЛ, так и при ИФА. Несмотря на существенные функциональные изменения со стороны легких, а именно, выраженные обструктивные нарушения, гиперинфляцию легких при ХОБЛ и значительные рестриктивные нарушения при ИФА, повышение СДЛА носило умеренно выраженный характер. Наши данные сопоставимы с результатами, полученными в исследовании E. Weizenblum et al. (1998). Причина этого до конца не изучена. Возможно, это объясняется тем, что суммарная площадь поперечного сечения легочных сосудов изменена несильно за счет открытия ранее не функционировавших легочных сосудов, что предотвращает значительное повышение давления в системе легочной артерии.

Выводы: развитию и прогрессированию дыхательной недостаточности способствует присоединение воспалительных, сосудистых и онкологических заболеваний. Для дифференциальной диагностики, оценки активности процесса и выявления коморбидных состояний у пациентов необходимо проведение комплексного лучевого исследования с обязательным выполнением высокоразрешающей компьютерной томографии как экспертного метода и последующим выполнением по показаниям КТ-ангиографии и ОФЭКТ. Присоединение сосудистых нарушений у 40% пациентов с ИФА и 56% больных ХОБЛ существенно увеличило тяжесть заболевания и степень дыхательной недостаточности. Тромбоэмболия ветвей легочной артерии различного калибра является частым осложнением ХОБЛ и ИФА при 3–4 стадии заболевания и нуждается в своевременной диагностике и лечении. Дефицит перфузии, составляющий 75% и более является критическим, ведущим к летальному исходу.

Список литературы:

1. *Авдеев С.Н. Легочная гипертензия при хронических респираторных заболеваниях. //Атмосфера. Пульмонология и аллергология № 2, 2010, С.2-11.*

2. *Амосов В.И., Золотницкая В.П. «Способ функциональной перфузионной сцинтиграфии для диагностики заболеваний легких»// Ученые записки Санкт-Петербургского государственного медицинского университета им. акад И.П. Павлова..-. Т19.,№3.-2012г. С 55-58.*

3. *Глобальная стратегия диагностики, лечения и профилактики хронической обструктивной болезни легких/ Пер. с англ. под ред. Чучалина А.Г. — М.: Издательский дом «Атмосфера», 2007. — 96 с.*

4. *Кароли Н.А. Хроническая обструктивная болезнь легких и кардиоваскулярная патология: клинико-функциональные взаимоотношения и прогнозирование течения. Дис. ... д-ра мед. наук. М., 2007.*

5. *Лишманов, Ю.Б. Радионуклидная диагностика патологии малого круга кровообращения / Ю.Б. Лишманов, Н.Г. Кривоногов, К.В. Завадовский. Томск: STT, 2007. — 204 с.*

6. *Лукина О.В., Амосов В.И., Золотницкая В.П., Бугаев С.С., Горбунков С.Д. «Лучевая диагностика нарушений кровообращения у больных хронической обструктивной болезнью легких различных фенотипов»// Лучевая диагностика и терапия №4, 2013, С.88-94.*

7. *Anderson C.K., Mori M., Bjermer L. et al. Alterations in lung cell populations in patients with chronic obstructive pulmonary disease // Am. J. Respir. Crit. Care Med. 2010. Vol. 181. № 3. P. 206–217.*

8. *Hasegava B. SPECT and SPECT – CT. // 92 –nd Scientific assembly and annual meeting Radiologic Society of North America- 2006.- P 171.*

9. *Hersh C. P., Washko G. R., Jacobson F. L., Gill R., Estepar R. S. J., Reilly J. J., Silverman E. K. Interobserver Variability in the Determination of Upper Lobe-Predominant Emphysema Journal: Chest , vol. 131, no. 2, pp. 424-431, 2007.*

10. *Kubo K., Ge R.L., Koizumi T. et al. Pulmonary artery remodeling modifies pulmonary hypertension during exercise in severe emphysema. Respir. Physiol. 2000; 120 (1): 71-79.*

11. *Santos S., Peinado V.I., Ramires J. et al. Characterization of pulmonary vascular remodeling in smokers and patient with mild COPD. Eur. Respir. J., 2002; 19: 632-638.*

12. *Travaline J.M., Maurer A.H., Charkes N.D., Urbain J.L. Furukawa S., Criner G.J. Quantitation of regional ventilation during the washout phase of lung scintigraphy: measurement in patients with severe COPD before and after bilateral lung volume reduction surgery.// Chest.- 2000.- Vol.118,№3.- P.721-727.*

13. *Weizenblum E., Chaouat A. Hypoxic pulmonary hypertension in man: what minimum daily duration of hypoxemia is required. Eur.Respir.J.2001;18:251-253.*

14. *Zakynthinos E, Daniil Z, Papanikolaou G, Makris D. Curr Drug Targets. Pulmonary Hypertension in COPD: Pathophysiology and Therapeutic Targets 2011 Jan 3. [Epub ahead of print]PMID: 21194405.*

ОРИГИНАЛЬНАЯ СТАТЬЯ

РОЛЬ КОМПЬЮТЕРНОЙ ТОМОГРАФИИ ЛЕГКИХ У БОЛЬНЫХ ИШЕМИЧЕСКОЙ БОЛЕЗНЬЮ СЕРДЦА В ОЦЕНКЕ ФУНКЦИИ ЛЕВОГО ЖЕЛУДОЧКА ПРИ МАЛОИНВАЗИВНЫХ ХИРУРГИЧЕСКИХ ВМЕШАТЕЛЬСТВАХ

Минько Б.А., Вологдина И.В., Бородич П.Л.

«Российский центр радиологии и хирургических технологий» МЗ РФ Санкт-Петербург, Россия.

Материалы и методы: исследование включено 39 больных ИБС в возрасте от 43 до 89 лет, поступивших в клинику в экстренном порядке по поводу ОКС или нарушений ритма сердца.

Результаты: В результате выполненного исследования признаки достоверного изменения легочного кровообращения в виде локальных изменений пневматизации легких с повышением денситометрических показателей в пределах 10 HU после проведения малоинвазивных вмешательств были выявлены у 14 пациентов.

Выводы: Проведенное исследование показало высокую чувствительность КТ сканирования легких в диагностике дисфункции левого желудочка при изменениях коронарного кровотока и нормализации сердечного ритма.

Ключевые слова: КТ легких, ИБС, коронарный кровоток, дисфункция левого желудочка.

THE VALUE OF MSCT IN PATIENTS WITH ISCHEMIC HEART DISEASE IN LEFT VENTRICULAR FUNCTION EVALUATION WITHIN MINIMALLY INVASIVE SURGICAL TREATMENT

Min'ko B.A., Vologdina I.V., Borodich P.L.

Russian center of radiology and surgical technologies,
Saint Petersburg, Russia

Aaterial and methods: of 39 patients with ischemic heart disease (age range from 43 to 89) were included in the study after urgent admission to the hospital with acute coronary syndrome or cardiac arrhythmia.

Results: During this study the sighs of reliable changes in pulmonary circulation as local lung pneumatization changes with increased densitometric value within 10 hounsfield units (HU) after minimally invasive surgical treatment were found in 14 patients.

Conclusions: The study has showed high sensitivity of lung MSCT in diagnostics of left ventricular disfunction within coronary blood flow changes and normalization of cardiac rhythm.

Keywords: Keywords: lung MSCT, ischemic heart disease, coronary blood flow, left ventricular disfunction.

Актуальной медицинской и социально значимой проблемой является диагностика и лечение сердечно-сосудистых заболеваний (ССЗ). В последние годы ССЗ, наряду с онкологическими, составляют 65-70 % среди основной группы заболеваний. Болезни сердца и сосудов являются главной причиной смертности в промышленно развитых странах, которая достигает 58 %. По данным ВОЗ, в мире от ишемической болезни сердца (ИБС) ежегодно умирает 7,2 млн. человек. В России в 2009 году в общей структуре смертности ССЗ занимали 58 %, что составляло около 1400 на 100000 жителей, являясь одной из самых высоких в мире [1]. При относительно невысокой продолжительности жизни в РФ такой показатель смертности воспринимается как серьезная проблема на пути улучшения продолжительности и качества жизни населения. Наиболее частой причиной смерти при ССЗ является острый коронарный синдром (ОКС) и его осложнения [2]. В половине случаев ОКС предшествует

острому инфаркту миокарда (ОИМ) [3]. Наиболее частым и грозным осложнением ИБС по данным международного исследования Euro Heart Service Study является развитие сердечной недостаточности [4]. Успехи кардиохирургии и рост числа интракоронарных вмешательств при ОКС, а также операций, связанных с восстановлением сердечного ритма, обуславливают важность оценки степени сердечной недостаточности у больных с ИБС, не имеющих её четких клинических проявлений [5]. Многообразие клинических вариантов течения ОКС и его форм зависит от сочетания, уровня поражения коронарной артерии, степени сужения просвета сосуда тромбом, возможного развития окклюзии, её длительности и наличия развитых коллатералей. Большое значение в оценке состояния пациентов имеет выявление ранних признаков сердечной недостаточности, ассоциированных с изменениями в малом круге кровообращения, с учетом степени нарушений проводящей системы сердца, объема депонированной жидкости в местах ее патофизиологического скопления и наличия фоновых заболеваний.

На современном этапе больным с ОКС в экстренном порядке, в значительном количестве случаев, осуществляют чрескожное коронарное вмешательство с баллонной ангиопластикой и имплантацией коронарного стента, позволяющее восстановить кровоток в эпикардиальной артерии и улучшить сократимость миокарда. Эффективность выполненного коронарного вмешательства связана с предшествующим состоянием коронарного русла, структурно-функциональным повреждением сердечной мышцы и возможностью восстановления регионарной дисфункции ЛЖ. Многочисленные исследования последних лет направлены на улучшение ближайших и отдаленных результатов лечения больных с ОИМ путем разработки новых методических подходов к проведению интракоронарных вмешательств с использованием различных стентов и фармакологических препаратов. При этом необходимо учитывать, что рентгенологически определяемое в процессе коронарографии восстановление просвета сосуда, автоматически не позволяет говорить об увеличении минутного кровотока в коронарном сосуде, ликвидации ишемии и улучшении насосной функции сердца. В процессе выполнения интракоронарных вмешательств необходимо учитывать возможность развития феномена невосстановления, который связан с поражением микроциркуляторного русла миокарда [6]. Другую группу больных с ИБС составляют пациенты с нарушениями сердечного ритма и проводимости, у которых сердечная недостаточность преимущественно связана с уменьшением вклада предсердной систолы. Нарушение проведения импульса по миокарду у этих пациентов сопровождается электрической и механической десинхронией, которая не устраняется даже после аортокоронарного шунтирования у трети пациентов [7]. Достаточно сложно улучшить сократимость миокарда у больных с множественными поражениями основных коронарных стволов, при дистрофических изменениях миокарда и выраженном кардиосклерозе.

На дооперационном этапе при обследовании больных с ИБС, необходимо осуществлять комплексную оценку сократимости и резервных возможностей миокарда. С этой целью широко используют функциональные и лучевые методы исследования сердца, наиболее распространенными из которых являются ЭКГ и ЭХО-КГ с применением нагрузочных проб [8]. Информацию о структурных и функциональных изменениях сердца можно получить при МСКТ, ЭЛТ и МРТ с контрастным усилением, позволяющих с высокой точностью определить степень повреждения сердечной мышцы. Ранее выполненными исследованиями показано, что оперативное лечение ОКС приводит к клиническому эффекту только в случае наличия достаточного количества жизнеспособных кардиомиоцитов, точное определение которых позволяет ПЭТ. Однако проведение МРТ и ПЭТ требует соответствующего оборудования, занимает определенное время и, поэтому, мало реализуемо в широкой клинической практике [9, 10]. В большом числе случаев возможности проведения полноценного дооперационного обследования ограничены в связи с дефицитом времени. На практике у больных с ОКС выполняют клинический и биохимические анализы крови, включающие исследования тропонина и газов крови, а также ЭКГ. Окончательное решение о способе реваскуляризации миокарда принимают во время операции.

Дополнительным и весьма чувствительным показателем левожелудочковой дисфункции у больных с ИБС является оценка состояния малого круга кровообращения, который следует учитывать при комплексном углубленном обследовании пациентов. Перераспределение легочного кровотока или наличие интерстициального отека легких и их динамика могут служить чувствительной характеристикой степени сердечной недостаточности.

Задачей исследования была непрямая оценка изменения насосной функции левого желудочка у больных с ИБС до и после выполнения малоинвазивных интракоронарных вмешательств или устранения нарушения ритма по изменению состояния малого круга кровообращения.

Материалы и методы.

Оценку изменения состояния кровообра-

щения в малом круге у больных с ИБС проводили по результатам МСКТ органов грудной полости до и в ближайшее время после проведения интракоронарного стентирования, установки ЭКС, подавления эктопических очагов или устранения патологических проводящих путей по изменению денситометрической плотности легочной паренхимы в выделенном объеме легкого. Исследование грудной полости выполняли на компьютерном томографе Toshiba Aquilion 16 в обычном режиме с толщиной аксиальных срезов 2 мм, время оборота трубки 0.5 сек. Напряжение 120-130 кВ, ток 50 мАс. После малоинвазивного хирургического вмешательства в первые 4 дня пациенту выполняли МСКТ легких по той же программе.

В исследование включено 34 больных ИБС в возрасте от 43 до 89 лет (средний возраст 67,5± 10,9): 14 мужчин и 20 женщин. Из них 18 пациентов, поступивших в клинику с ОКС, подлежащих интракоронарным вмешательствам в экстренном порядке; 16 пациентов с нарушениями ритма сердца, острейшие проявления которых купировались консервативно.

При наличии решения о необходимости выполнения малоинвазивного хирургического вмешательства, пациенту выполняли нативную МСКТ легких, при рутинном анализе которой определяли изменения, характерные для лиц соответствующей возрастной группы, в большинстве случаев связанные с умеренным усилением легочного рисунка за счет сосудистого компонента.

Повторное МСКТ сканирование у тех же больных по той же программе выполняли после проведения малоинвазивного хирургического вмешательства. Выполнен сравнительный анализ полученных МСКТ изображений легких, который проводили в представленном специальном «окне визуализации», одинаковом для первого и второго исследования. «Окно визуализации» определяли в бессосудистой зоне, обычно в области VI сегмента одного из легких. Определялась средняя денситометрическая плотность легочной паренхимы в выделенном участке ткани легкого (приблизительное значение по шкале Хаунсфилда было около – 800 HU). Данное значение принимали за уровень окна, ширина которого устанавливалась от 100 до 200 HU. Уровень и ширина «окна» могли быть незначительно изменены для лучшей визуализации существующих изменений. В дальнейшем проводили посрезовый сравнительный анализ МСКТ изображений на одном и том же уровне для оценки динамики возможных изменений. Поскольку объем депонированной жидкости связан с легочной плотностью, он может быть объективно математически рассчитан.

В результате проведенного анализа признаки достоверного улучшения легочного кровообращения в виде локальных повышений пневматизации легких, в пределах нескольких легочных долек, с понижением денситометрических показателей более, чем на 10 HU, после проведения малоинвазивных вмешательств были выявлены у 13 пациентов. У других 21 пациента достоверного улучшения состояния легочного кровотока отмечено не было, что у данных пациентов было расценено как отсутствие достоверных МСКТ-признаков уменьшения левожелудочковой недостаточности в ближайшем послеоперационном периоде. Результаты оценки функции левого желудочка по данным МСКТ у больных с ИБС при интракоронарных вмешательствах и при установке кардиостимулятора представлено в таблице 1.

У 50 % больных определялось достоверное улучшение пневматизации легких после установки кардиостимулятора и нормализации сердечного ритма. В то же время успешно выполненное интракоронарное вмешательство с видимым восстановлением кровотока после стентирования приводило к улучшению кровообращения в малом круге у 7 из 18 (39 %) пациентов. У 4-х больных после проведенной абляции проводящих путей изменений легких по данным МСКТ получено не было. Приведем примеры.

Пациентка Ф., 74 года поступила в экстренном порядке по поводу нарушения ритма, связанного с неисправностью ЭКС, с диагнозом: ИБС. Стенокардия напряжения 2 ФК. Гипертоническая болезнь 3. В анамнезе протезирование аортального клапана в 2010 году. Данные ЭКГ — синусовая брадикардия с ЧСС 55 в 1 мин. АВ блокада II-III ст. тип Мебиц 2. Неполная блокада правой ножки пучка Гиса. Выполнено МСКТ грудной клетки. Проведена замена ЭКС.

ЭКГ через двое суток. Данные ЭКГ — эффективная предсердная стимуляция. Частая предсердная экстрасистолия. Неполная блокада правой ножки пучка Гиса. Выполнено повторное МСКТ грудной клетки.

Данные МСКТ представлены на рисунках 1-3.

Приблизительный объем легких, рассчитанный по данным измерений на рабочей станции компьютерного томографа, до установки кардиостимулятора соответствовал 3700 мл. Денситометрическая плотность легочной ткани после установки кардиостимулятора уменьшилась на 20 HU (с -776 HU до -796 HU), что соответствовало уменьшению объема жидкости в легких приблизительно на 74 мл, то есть по 37 мл на каждое легкое.

Обсуждение.

Клинические признаки сердечной недостаточности хорошо известны, к ним относят сердцебиение, одышку при физической нагруз-

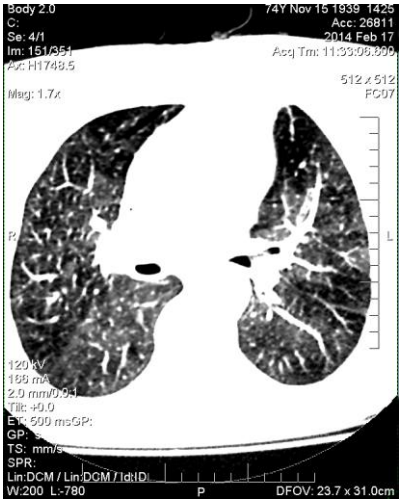

Рис. 1,а.

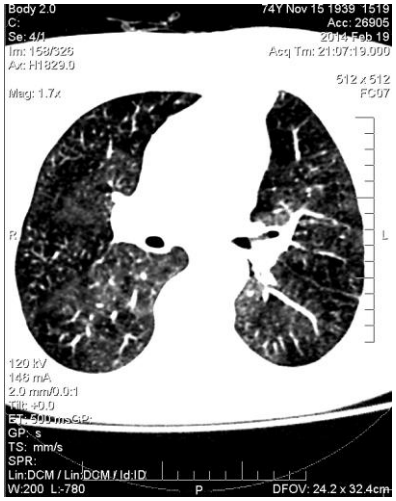

Рис. 1,б.

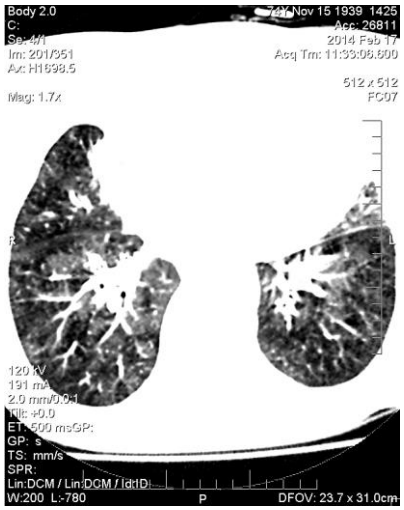

Рис. 2,а.

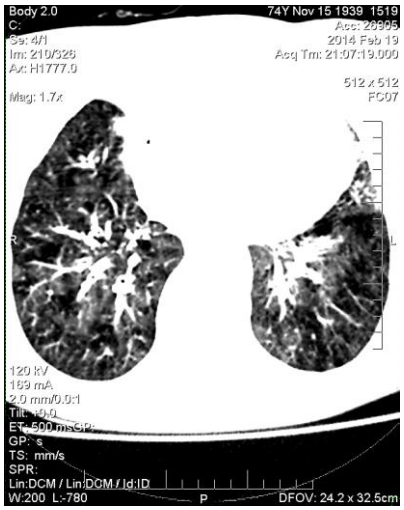

Рис. 2,б

Рис. 3,а.

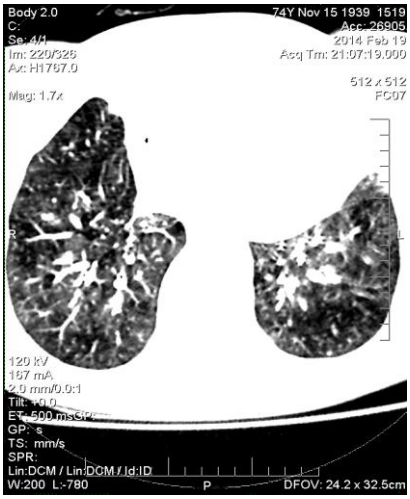

Рис. 3,б.

Рис. 1-3. МСКТ легких, аксиальные срезы.

Выполненные на трех различных уровнях до (а) и через 2 дня (б) после замены водителя ритма. На всех трех уровнях визуализируются изменения КТ-картины легких, за счет появления зон понижения пневматизации, указывающей на уменьшение проявлений левожелудочковой сердечной недостаточности.

ке, а также слабость и быструю утомляемость. Лучевое обследование больных с ИБС направлено на выявление ранних признаков сердечной недостаточности, связанной с систолической и диастолической дисфункцией левого желудочка. Систолическая дисфункция связана со слабостью сердечной мышцы и повышением конечного диастолического давления в левом предсердии, диастолическая дисфункция миокарда связана с замедлением расслабления левого желудочка, в результате чего снижается его возможность принимать кровь под низким давлением, без компенсаторного его повышения в левом предсердии и легочных венах. Причиной снижения сократимости миокарда при ИБС является ишемия, в результате которой уменьшается количество нормально функционирующих кардиомиоцитов, что связано с их некрозом или апоптозом, а также возможными обратимыми изменениями, как дистрофия и гибернация. Важную роль в компенсаторно-приспособительных реакциях сердца к условиям перегрузки давлением и/или объемом играет ишемическое прекондиционирование, заключающееся в ступенчатой постепенной перестройке метаболизма кардиомиоцитов и их сократительной функции. При любом варианте сердечной недостаточности развиваются признаки легочного или системного застоя. Реваскуляризация миокарда в процессе малоинвазивных интракоронарных вмешательств и нормализация сердечного ритма у больных с ОКС может привести к восстановлению сократимости, однако время восстановления сократимости будет зависеть от выраженности патофизиологических изменений, как в миокарде, так и в организме в целом.

В ранее выполненных фундаментальных исследованиях отечественных и зарубежных авторов проведены сопоставления данных классической рентгенографии легких и ангиопульмонографии с определением давления в камерах сердца. В указанных работах установлено наличие патофизиологически обоснованного определенного соответствия между рентгеновской картиной легких и величиной давления в левом предсердии. Показано, что состояние сосудов малого круга кровообращения, особенно системы легочных вен, является чувствительным показателем сократительной функции миокарда [5, 11]. Необходимо учитывать, что размеры левого желудочка у больных с ОКС могут оставаться нормальными, даже при значительной функциональной недостаточности.

Установлены достаточно тонкие признаки возможного косвенного определения давления в левом предсердии по рентгенологической картине легких. Выделяют четыре основные степени нарушения легочного кровотока, обусловленные затруднениями оттока из левого предсердия от перераспределения легочного кровотока до альвеолярного отека [12].

При оценке состояния малого круга кровообращения, характеризующего левожелудочковую сердечную недостаточность по задержке жидкости в легочном круге кровообращения, необходимо учитывать возможное избыточное внутривенное введение дополнительного объема лекарственных средств, как и других обстоятельств, влияющих на сократимость миокарда. Состояние легочного рисунка связано с повышением давления в прекапиллярном звене малого круга, то есть в системе легочных артерий. Подобные же изменения происходят на МСКТ легких, что отмечается в ряде статей [13, 14, 15, 16, 17, 18, 19, 20].

Выявление скрытых форм сердечной недостаточности может характеризовать динамику изменений насосной функции сердца под воздействием проводимого лечения. Одной из важных проблем является разработка оптимальной методики МСКТ с учетом технических возможностей аппаратуры, направленной на выявление малых изменений картины легких, наступающих в короткие сроки после малоинвазивных хирургических вмешательств. Прямая оценка легочных сосудов по их диаметру затруднительна, так как вариация их калибра меньше аппаратной погрешности линейных измерений. Теоретически возможна качественная оценка изменений калибра мелких сосудов, толщины междольковых и внутридольковых перегородок, однако, с учетом наличия артефактов движения от сердца – данный анализ требует применения сложных методов статистического анализа и проведения многократных МСКТ сканирований до и после проведения лечебной процедуры. Предложена методика локальной оценки (на уровне легочных долек) интегральной характеристики – денситометрической плотности легочной ткани и ее изменения после хирургического вмешательства. Достоверность изменения деситометрической плотности для каждого случая обеспечивается тем, что максимальная заявленная производителем погрешность томографа по неоднородности поля составляет 4 единицы Хаунсфилда. Одним из наиболее типичных проявлений левожелудочковой сердечной недостаточности, при ее выраженных проявлениях, является специфический феномен визуального уплотнения легочной ткани, известный как симптом матового стекла (СМС), который был использован в данном исследовании. СМС не является специфичным признаком для сердечной недостаточности, но его изменение на фоне лечения является показательным. СМС описывается как увеличенная «туманная» плотность легочной ткани с сохранением краев бронхов и сосудов, и связанная с недостаточным заполнением воздушных

пространств воздухом, интерстициальным отеком, частичным спадением альвеол или увеличением объема циркулирующей крови. При проведении дифференциальной диагностики нами были исключены другие многочисленные причины СМС, связанные с венозной и лимфатической обструкцией, увеличенной капиллярной проницаемостью, гипопротеинемией, гидростатическим отеком легкого, факторами гравитационного воздействия, как и с другой стороны возможные ранее существовавшие интерлобулярные, септальные и перибронхиальные утолщения.

Таким образом, МСКТ легких может быть предложена в качестве метода непрямой оценки степени сердечной недостаточности.

В результате выполненного исследования, на основании данных МСКТ-картины легких установлено наличие динамики изменений пневматизации у части больных с ОКС, подверженных экстренным малоинвазивным хирургическим вмешательствам, как и у больных, которым острейшие проявления заболевания были купированы консервативно.

Проведенное исследование показало высокую чувствительность МСКТ сканирования в оценке степени дисфункции левого желудочка при восстановлении коронарного кровотока и нормализации сердечного ритма. Данные МСКТ легких, полученные при динамическом наблюдении у больных с ИБС, могут быть использованы для контроля проводимого лечения, в том числе как наглядный критерий эффективности выполненного малоинвазивного хирургического вмешательства.

Список литературы:

1. *Информационный бюллетень ВОЗ N317 Март 2013 г. http://www.who.int/mediacentre/factsheets/fs317/ru/*

2. *Концевая А.В, Калинина А.М., Колтунов И.Е., Оганов Р.Г. Социально-экономический ущерб от острого коронарного синдрома в Российской Федерации. ГНИЦ профилактической медицины. // Рациональная фармакотерапия в кардиологии. – 2011 Выпуск № 2. – том 7. – С. 158-166.*

3. *Rezcalla S.H., Kloner R.A. Coronary no-reflow phenomenon: from the experimental laboratory to the cardiac catheterization laboratory // Catheter Cardiovasc Interv 2008, 72: 950-957.*

4. *Salvador M. J., Sebaoun A., Sonntag F., Blanch P., Silber S., Aznar J., Komajda M., European Study of Ambulatory Management of Heart Failure // Rev Esp Cardiol 2004;57(12):1170-8.*

5. *Тихонов К.Б. Функциональная рентгеноанатомия сердца. Изд. Медицина. М. 1990. 272 с.*

6. *Sebastiaan C.A., Bekkers M., Waltenberger J. Microvascular Obstruction: underlying pathophisiology and clinical diagnosis. // J Am Coll Car. 2010; 55:1649-1660*

7. *Обрезан А.Г., Вологдина И.В. Хроническая сердечная недостаточность. СПб. «Вита Нова». 2002. – 320 с.*

8. *Abbate A., Kontos M.C. No-Reflow: the next challenge in treatment of ST-elevation acute myocardial infarction. // Eur Heart J. 2008; 29: 1795-1797.*

9. *Труфанов Г.Е., Железняк И.С., Рудь С.Д., Меньков И.А. МРТ в диагностике ишемической болезни сердца. //Элби-СПб. 2012. – 64 с.*

10. *Гранов А.М., Тютин Л.А. Позитронно-эмиссионная томография. //СПб: Изд-во Фолиант, 2008. – 368 с.*

11. *Turner F., Lau F., Jacobson G. A method for estimation of pulmonary venosus and arterial pressures from the routine chest roentgenogram // Amer.J.Roentgenol.-1972.-Vol.116. - P.97-106.*

12. *Петренко И.Е. Рентгенологические проявления левожелудочковой недостаточности сердца и рентгенодиагностика некоторых осложнений при остром инфаркте миокарда // Автореферат. дис. учен. степ канд. мед. наук Л. 1982.*

13. *Pelosi P., Gama de Abreu M. Lung CT scan. // The Open Nuclear Medicine Journal, 2010, 2, 86-98.*

14. *Kato S., Nakamoto T., Iizuka M. Early diagnosis and estimation of pulmonary congestion and edema in patients with left-sided heart disease from histogram. // Pulmonary CT Number. ST 1996; 109:1439-45.*

15. *Hanneman K., Nguyen E.T., Crean A.M. Hypertrophic cardiomyopathy complicated by pulmonary edema in the postpartum period. // Hinduri publishing corporation case reports in radiology. V. 2013, Article ID 802352, 3 pages http://dx.doi.org/10.1155/2013/80235.*

16. *Storto M.L., Kee S.T., Golden, J.A. Webb W.R. Hydrostatic pulmonary edema: high-resolution CT findings. // AJR: 165, October 1995: 817-820.*

17. *Gattinoni L., Caironi P., Pelosi P., Goodman L. What has computed tomography taugh acute respiratory distress syndrome? // Am. J. Respir. Crit. care med. 2001, Vol. 164. P. 1701–1711.*

18. *Claudia M., Cunha R., Edson M., Rodrigeus R. et. al. Hydrostatic pulmonary edema: high-resolution computed tomography aspects. // J Bras Pneumol. 2006; 32 (6):515-22.*

19. *Collins J., MD., E.J. Stern, MD. Ground glass opacity on CT scanning of the chest: What does it mean? // Applied Radiology, December 1998. P. 17-24.*

20. *Gonzales J., Verin A. Non-Cardiogenic Pulmonary Edema, Lung Diseases - Selected State of the Art Reviews, Ed. Dr. Elvisegran M. I. 2012, ISBN: 978-953-51-0180-2, InTech, Available from:http://www.intechopen.com/books/lung-diseases-selected-state-of-the-art-reviews/non-cardiogenic-pulmonary-edema.*

ОРИГИНАЛЬНАЯ СТАТЬЯ

ТРЕХМЕРНОЕ УЛЬТРАЗВУКОВОЕ ИССЛЕДОВАНИЕ И МАГНИТНО-РЕЗОНАНСНАЯ ТОМОГРАФИЯ В ОЦЕНКЕ СТЕПЕНИ СТЕНОЗИРОВАНИЯ СОННЫХ АРТЕРИЙ

Кошурникова М.В., Страздень Е.Ю., Трипотень М.И., Устюжанин Д.В., Шария М.А., Балахонова Т.В.

ФГБУ «Российский кардиологический научно-производственный комплекс» Минздрава РФ.
г. Москва, Россия

Цель. Сравнительная оценка возможностей применения методов ультразвукового исследования и магнитно-резонансной томографии (МРТ) в диагностике степени стенозирования сосудов каротидного бассейна.

Материалы и методы. В исследовании проведен анализ 252 атеросклеротических бляшек (АСБ), выявленных при ультразвуковом дуплексном сканировании (2D-УЗИ) сонных артерий у 75 больных (средний возраст 55,2±18,3 лет) с сердечно-сосудистыми заболеваниями. Методами 2D-УЗИ, трехмерной визуализации (3D-УЗИ) и МРТ сонные артерии были исследованы на всем протяжении, в области бифуркации общих сонных артерий (ОСА) и устья внутренних сонных артерий (ВСА) с обеих сторон.

Результаты. Сравнительная оценка частоты выявления стенозов сонных артерий с помощью различных методов визуализации показала, что по данным МРТ и трехмерной ультразвуковой визуализации результаты различались в меньшей степени, чем при сравнении 3D-УЗИ с дуплексным сканированием. Применение метода 2D-УЗИ чаще приводило к недооценке стеноза по сравнению с результатами метода 3D-УЗИ. Установлено, что чувствительность 3D-УЗИ в отношении наличия стеноза сонных артерий составила 92,1%, для метода 2D-УЗИ значение показателя было ниже - 83,4%. Оценка точности показала значения 86,5% и 98,3% для 2D- и 3D-УЗИ соответственно. Сравнение показателя специфичности продемонстрировало несколько меньшую специфичность 2D-УЗИ (94,7%) относительно значений этого параметра для 3D-УЗИ и МРТ (100% в обоих случаях).

Выводы. Внедрение метода 3D-УЗИ в алгоритм комплексной диагностики состояния сонных артерий позволяет улучшить диагностику патологических изменений, существенно снижает частоту ложноположительных и ложноотрицательных заключений и дает возможность избежать применения более дорогих методов лучевой диагностики.

Ключевые слова: трехмерное ультразвуковое исследование, магнитно-резонансная томография, атеросклероз, сонная артерия, стеноз, чувствительность, специфичность.

THREE-DIMENSIONAL ULTRASOUND AND MAGNETIC RESONANCE IMAGING IN THE DIAGNOSTICS OF ARTERIAL STENOSIS

Koshurnikova M.V., Strazden E.Y., Tripoten M.I., Ustyuzhanin D.V., Sharia M.A., Balahonova T.V.

Russian Cardiology Research Complex.
Moscow, Russia

Purpose. To compare the possibilities between ultrasound and magnetic resonance imaging(MRI) in the diagnostics of carotid stenosis caused by atherosclerotic plaques.

Material and methods. 252 atherosclerotic plaques (ASP) were evaluated in 75 patients with cardiovascular disease (mean age 55.2±18.3 years). Patients underwent 2D ultrasound, 3D ultrasound and MRIof carotid arteriesat the levels of common carotid artery bifurcation and internal carotid artery ostium.

Results. 3D-ultrasound and MRI showed less variability comparing to 2D-ultrasound and MRI in detection of carotid stenosis. 2D-ultrasound often underestimatedthe stenosis severity compared with 3D-ultrasound. Sensitivity, specificity and accuracy were 92.1%, 100% and 98.3% for 3D-ultrasound, 83.4%, 94.7% and 86.5% for 2D-ultrasound, respec-

tively.

Conclusion. Detection of carotid stenosis can be improved using 3D-ultrasound; it providessignificantreduction of false-positive and false-negative results and allowsavoiding-more expensive methods.

Keywords: three-dimensional ultrasound, magnetic resonance imaging, atherosclerosis, carotid artery, stenosis, sensitivity, specificity.

Ультразвуковое исследование сосудистой стенки - одно из наиболее активно развивающихся направлений ультразвуковой диагностики. Существующие методы исследования (дуплексное сканирование в В-режиме, цветовое допплеровское картирование, качественная и количественная оценка допплеровского сдвига частот) позволяют с высокой точностью диагностировать как ранние стадии атеросклеротических изменений такие, как утолщение комплекса интима-медиа, так и выраженные - гемодинамически значимые поражения, субтотальные стенозы, окклюзии [1-4]. Появление аппаратов для УЗИ с возможностью визуализации трехмерного изображения (3D) стало новым этапом развития эхографии и значительно расширило возможности оценки состояния сосудистой системы [3-5]. Первоначально при реализации метода 3D-УЗИ применялся «метод свободной руки», при котором изображение воспроизводилось при помощи линейного датчика посредством получения серии двумерных изображений. Это достигалось путем тщательного сканирования и мягкого, поступательного перемещения датчика вдоль поверхности изучаемой структуры [1,4]. Более совершенная технология получения объемного изображения изучаемой ткани, используемая в различных диагностических системах, представляет собой сбор трехмерной информации при помощи объемного датчика в результате механических колебательных движений излучателя по определенной плоскости внутри датчика [2-5]. Метод обладает рядом достоинств: неинвазивен, безопасен для пациента, воспроизводим, обладает средней стоимостью, однако, существует ряд технических ограничений, не позволяющих в полной мере оценить состояние артерий [5,6].

В мировой литературе встречаются единичные работы на тему сопоставления данных 3D-УЗИ и МРТ или ангиографии, которые в медицинской практике принято считать «золотым стандартом». Так, в работе T. Wessels с соавторами (2004 г.) было показано наличие статистически значимой взаимосвязи между результатами трехмерного ультразвукового исследования и ангиографии (r=0,74, p<0,001). Средняя чувствительность, специфичность, прогностическая ценность положительного и отрицательного результатов для трехмерного исследования в выявлении стенозов высокой степени (60-79%) и критических стенозов (80-99%) составили 93%, 83%, 82% и 98%, для двухмерного исследования – 85%, 83%, 82% и 95% соответственно [7].

В то же время эффективность метода изучена недостаточно, отсутствуют общепринятые протоколы проведения 3D-УЗИ у больных с сердечно-сосудистыми заболеваниями для оценки состояния сосудов, в частности, для определения степени стеноза артерий. В связи с вышеизложенным актуальным представляется изучение роли ультразвуковой трехмерной визуализации артерий при изучении степени стенозирования сосудов в сопоставлении с возможностями других методов визуализации.

Цель.

Сравнительная оценка возможностей применения методов ультразвукового исследования и магнитно-резонансной томографии в диагностике степени стеноза сосудов.

Материалы и методы.

Работа выполнена на базе института клинической кардиологии им. А.Л. Мясникова (ФГБУ "РКНПК" МЗ РФ). Сравнительная оценка степени стеноза сонных артерий была проведена путем сопоставления данных, полученных с помощью методов 2D-УЗИ, 3D-УЗИ и магнитно-резонансной томографии (МРТ) 252 АСБ, выявленных у 75 пациентов в возрасте от 38 до 82 лет (средний возраст 55,2±18,3) при стандартном ультразвуковом исследовании сонных артерий.

Пациенты были в стабильном состоянии, у них отсутствовали признаки острой сердечно-сосудистой и неврологической патологии. Больные получали плановую терапию в соответствии с нозологией.

Ультразвуковое дуплексное сканирование сонных артерий проводили на ультразвуковом приборе IU-22 (Philips, Голландия) с использованием линейного датчика L9-3. При измерении стеноза в случае 2D-УЗИ осуществлялась синхронизация с R-зубцом электрокардиограммы.

С помощью 2D-УЗИ общие сонные артерии были исследованы на всем протяжении и в области бифуркации, а также устья внутренних

сонных артерий с обеих сторон. Исследования были проведены одним оператором.

Процент стеноза измеряли в поперечном сечении в области максимального сужения просвета атеросклеротической бляшкой по уменьшению диаметра сосуда как долю редуцированного диаметра просвета сосуда от истинного диаметра сосуда (% стеноза, D). Атеросклеротическую бляшку определяли как фокальное утолщение стенки сосуда более чем на 0,5 мм или на 50% по сравнению с окружающими участками стенки сосуда, или как фокальное утолщение толщины интима-медиа более чем на 1,5 мм, выступающее в просвет сосуда [8].

Трехмерное ультразвуковое исследование сонных артерий проводили линейным датчиком высокого разрешения VL13-5 (Philips iU22, Голландия) со скоростью реконструкции в режиме 3D и 4D до 64 мегавокселов в секунду. ЭКГ-синхронизация в процессе выполнения 3D-УЗИ не предусмотрена, процесс получения данных для построения изображения занимает большее время, чем один сердечный цикл - за период получения («захвата») изображения может пройти 2 и более сердечных цикла. При этом значение погрешности измерения при получении («захвате») изображения является одинаковым при каждом таком измерении, что не оказывает существенного влияния на построение итогового изображения.

Магнитно-резонансную томографию выполняли для оценки стеноза сонных артерий на аппарате Achieva (Philips, Голландия) с величиной магнитной поля 3 Тл с использованием 16-ти канальной нейроваскулярной и специальной поверхностной 8-ми канальной катушек для исследования каротидных артерий. Протокол МРТ исследования сонных артерий включал T1, T2 и протон-взвешенные последовательности с черной кровью (black blood) в аксиальной плоскости с толщиной среза 2 мм, трехмерную ангиографию с толщиной среза 1 мм (3D TOF- 3D Time-of-Flight) [9].

Статистическую обработку результатов выполняли с помощью программы Statistica 8.0 (StatSoft, США). Сравнение показателей, полученных при исследовании методами 2D- и 3D-УЗИ, выполняли с помощью критерия x2.

Количественную оценку эффективности метода 3D-УЗИ в оценке стеноза сонных артерий проводили путем расчета показателей чувствительности, специфичности и точности метода. Для сравнения эффективности различных методов диагностики вышеприведенные показатели рассчитывали для методов 2D-УЗИ и 3D-УЗИ, сравнивали полученные значения с таковыми, полученными для метода МРТ. Последний был использован нами в качестве референтного для оценки степени стеноза. Выбор МРТ обусловлен соображениями безопасности выполнения исследования, поскольку применение более точного метода оценки степени стеноза - мультиспиральной компьютерной томографии с контрастированием - сопряжено с определенным риском развития осложнений.

Результаты исследования.

Результаты МРТ в нашей работе показали, что большие степени стеноза (более 75 %) были выявлены в 17 (6,7%) случаях, по данным 3D-УЗИ несколько реже – 15 АСБ, что составило 5,9%. Реже всего данная степень стеноза артерий определялась при проведении 2D-УЗИ – в 10 случаях (4,0%).

Степень стеноза 50-75% чаще была выявлена при проведении трехмерной визуализации – 73 (29,0%) АСБ, в то время как с помощью 2D-УЗИ в 68 (27,0%) случаях. Применение МРТ позволило определить данную степень стеноза в 71 случае (28,2%).

Частота выявления малых степеней стеноза артерий (20-50 %) с помощью МРТ и 3D-УЗИ была одинаковой – 164 АСБ (65,1%). В то же время при проведении 2D-УЗИ выявлено 174 (69,0%) случая данной степени стеноза (Таблица №1).

Таким образом, сравнительная оценка частоты выявления стеноза сонных артерий с помощью различных методов визуализации показала, что по данным МРТ и 3D-УЗИ результаты различались в меньшей степени, чем при сравнении с 2D-УЗИ. Однако статистический анализ частоты встречаемости признака по крите-

Таблица №1. Распределение исследованных АСБ по степени стеноза в зависимости от применения различных методов диагностики (n=252).

% стеноза	2D-УЗИ, n=252		3D-УЗИ, n=252		МРТ, n=252	
	Абс.	%	Абс.	%	Абс.	%
20-50	174	69,0	164	65,1	164	65,1
50-75	68	27,0	73	29,0	71	28,2
75 и более	10	4,0	15	5,9	17	6,7

Таблица №2. Чувствительность, специфичность и точность методов 2D-, 3D-УЗИ и МРТ в оценке степени стеноза сонных артерий (n=252).

Методы исследования	Чувствительность, %	Специфичность, %	Точность, %
2D-УЗИ	83,4	94,7	86,5
3D-УЗИ	92,1	100,0	98,3
МРТ	100,0	100,0	100,0

рию х2 не выявил достоверных различий этих показателей.

Для оценки эффективности метода 2D- и 3D-УЗИ в диагностике стеноза сонных артерий рассчитывали чувствительность, специфичность и точность метода. При расчетах использовали данные, полученные при обследовании 75 пациентов, каждому из которых исследование было проведено с помощью всех трех методов исследования – 3D-УЗИ, 2D-УЗИ и МРТ.
Нами было установлено, что чувствительность 3D-УЗИ в отношении наличия стеноза сонных артерий составила 92,1%, для метода 2D-УЗИ значение показателя было ниже - 83,4%. Оценка точности показала значения 86,5% и 98,3% для 2D- и 3D-УЗИ соответственно. Сравнение специфичности продемонстрировало несколько меньшие значения для 2D-УЗИ (94,7%) относительно значений этого параметра для 3D-УЗИ и МРТ (100% в обоих случаях) (Таблица №2).

Вышеизложенное свидетельствует в пользу того, что внедрение метода 3D-УЗИ в алгоритм комплексной диагностики состояния сонных артерий может привести к снижению частоты ложноположительных и ложноотрицательных заключений.

На рисунках 1-4 представлены примеры оценки выраженности атеросклеротических изменений сонных артерий по данным 3D-УЗИ и МРТ. При этом результаты, полученные при оценке стеноза артерий каротидного бассейна с помощью метода 3D-УЗИ, были полностью подтверждены данными МРТ.

Обсуждение результатов.

Результаты нашего исследования показали, что частота выявления стенозов 50-70% и стенозов более 75% при проведении МРТ и трехмерного ультразвукового исследования сонных артерий практически не отличалась (71 (28,2 %) и 73 (29 %); 17 (6,7 %) и 15 (5,9 %) АСБ соответственно). Частота выявления данных градаций стенозов при проведении стандартного дуплексного сканирования сонных артерий (2D-УЗИ) была несколько ниже, однако, данные различия не достигали статистической значимости (68 АСБ (27%) и 10 АСБ (4%) соответственно для стенозов 50-75% и более 75%).

Частота выявления стенозов от 20% до 50% методом дуплексного сканирования в нашей работе была несколько выше, чем при использовании методов МРТ и 3D-УЗИ (174 АСБ (69%) против 164 АСБ (65,1%) соответственно). Однако различия также не достигали статистической значимости. Эти результаты могут свидетельствовать о том, что применение метода 2D-УЗИ чаще приводит к недооценке степени выраженности стеноза по сравнению с результатами метода 3D-УЗИ. Однако можно предположить, что в отношении стенозов малых градаций метод дуплексного сканирования (2D-УЗИ) достаточно информативен. А метод 3D-УЗИ можно рекомендовать в дополнение к дуплексному сканированию при наличии гемодинамически значимых стенозов для уточнения характера атеросклеротических изменений

Проведенное нами исследование показало, что чувствительность 3D-УЗИ в отношении выявления стеноза сонных артерий составила 92,1%, для метода 2D-УЗИ это значение составило 83,4%, точность составила 86,5% и 98,3% для 2D- и 3D-УЗИ соответственно. Сравнение специфичности продемонстрировало несколько меньшие значения для метода 2D-УЗИ (94,7%) относительно значений этого параметра для методов 3D-УЗИ и МРТ (100% в обоих случаях).
Результаты нашего исследования согласуются с данными литературы и подтверждают, что 3D-УЗИ является эффективным методом диагностики в оценке выраженного атеросклеротического поражения. В работе Г.И. Кунцевич с соавторами (2001 г.) при сопоставлении возможностей дуплексного сканирования и трехмерной реконструкции (был использован «метод свободной руки») в диагностике окклюзирующего поражения сонных артерий было показано, что чувствительность, точность и специфичность трехмерной эхографии составляют 97,5%, 98,7% и 100% . Для дуплексного сканирования эти значения были несколько ниже - 88%, 93% и 100% соответственно [10]. Необходимо отметить, что в данной работе исследовались гемодинамически значимые АСБ со стенозами более 75%.

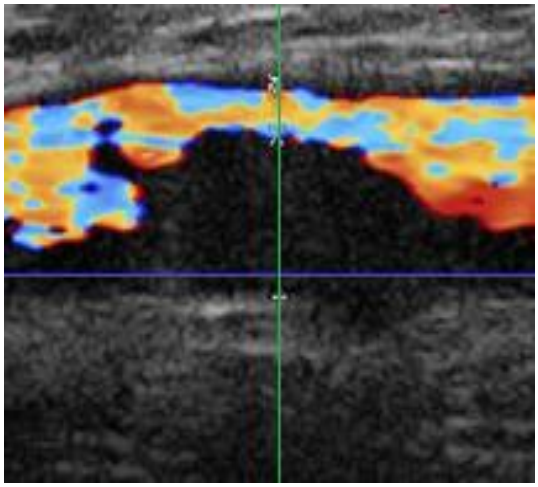

Рис. 1,а.

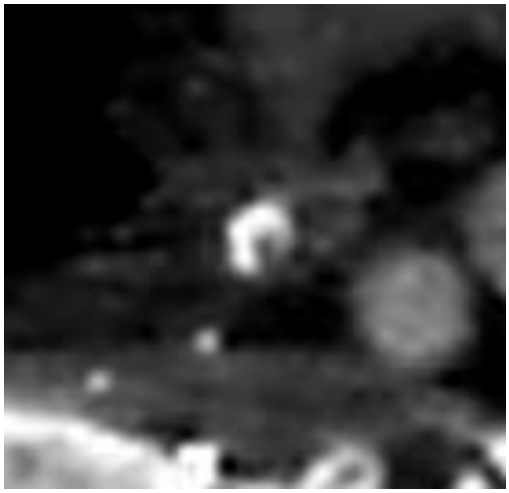

Рис. 1,б.

Рис. 1. Изображение. Атеросклеротическая бляшка внутренней сонной артерии.

а – 3D-УЗИ. Режим ЦДК, плоскость мультипланарной реконструкции. б – МРТ.

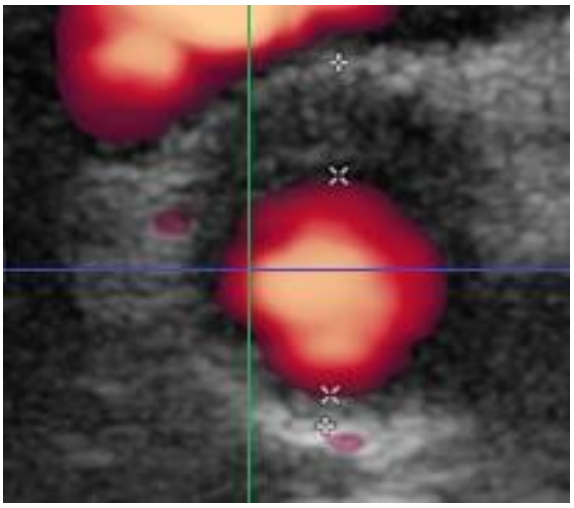

Рис. 2,а.

Рис. 2,б.

Рис. 2. Изображение. Атеросклеротическая бляшка общей сонной артерии.

а – 3D-УЗИ. Режим ЭДК, плоскость мультипланарной реконструкции. б – МРТ.

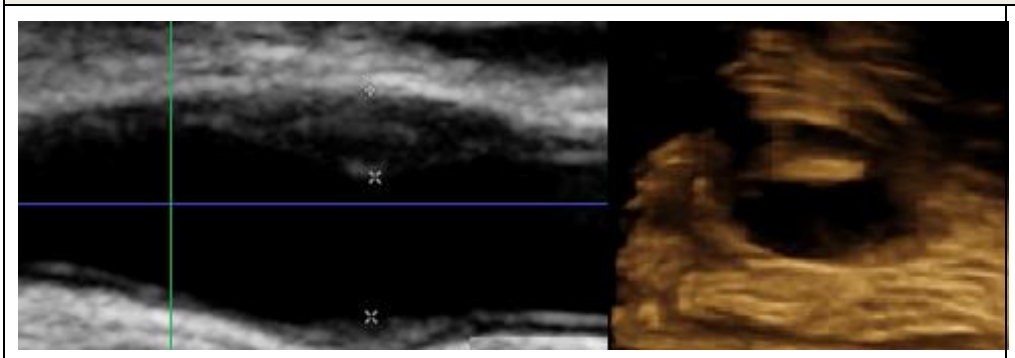

Рис. 3,а.

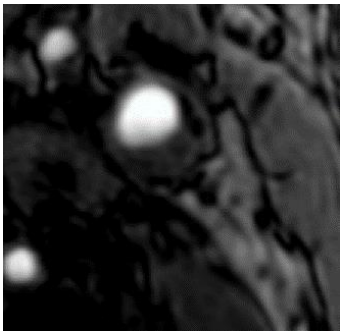

Рис. 3,б.

Рис. 3. Изображение. Атеросклеротическая бляшка общей сонной артерии.

а –3D-УЗИ. Плоскости мультипланарной реконструкции. б – МРТ.

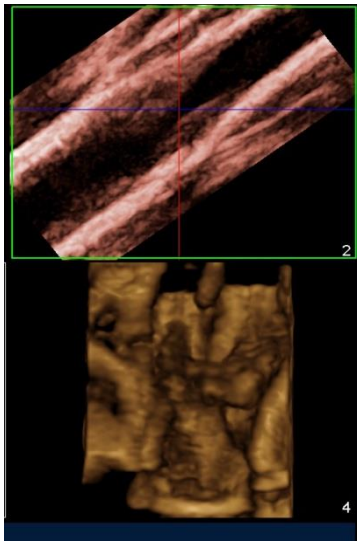

Рис. 4,а.

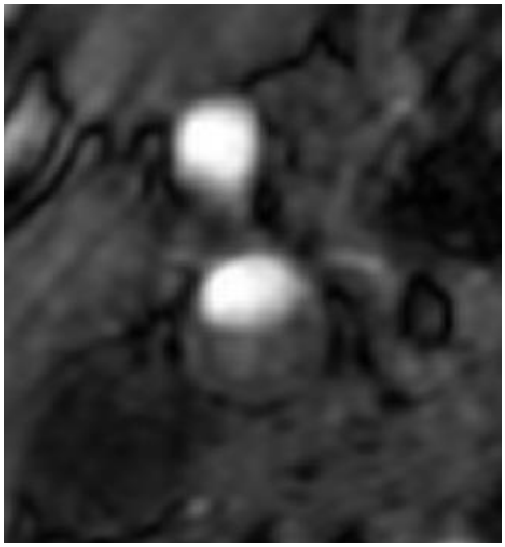

Рис. 4,б.

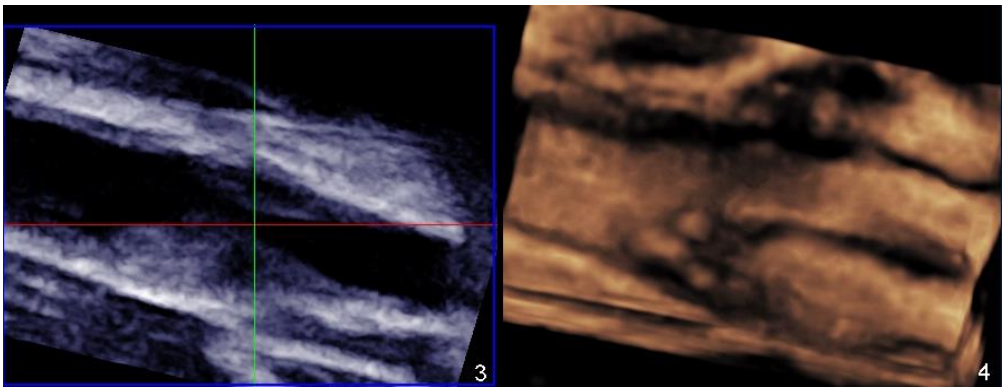

Рис. 4,в.

Рис. 4. Изображение общей сонной артерии.

а, в – 3D-УЗИ. Плоскости мультипланарной реконструкции, вид со стороны ОСА (а), сверху и спереди (в).

б – МРТ.

Выводы.

Таким образом, внедрение метода 3D-УЗИ в алгоритм комплексной оценки выраженности атеросклеротического поражения сонных артерий позволит улучшить диагностику гемодинамически значимых изменений, снизить частоту ложноположительных и ложноотрицательных заключений и даст возможность избежать применения более дорогих методов лучевой диагностики.

Список литературы:

1. *Кунцевич Г.И. Ультразвуковые методы исследования ветвей дуги аорты. – Минск: Аверсэв, 2006. — 208 с.*

2. *Chaudhuri A. Commentary on 'strain measurement of abdominal aortic aneurysm with real-time 3D ultrasound speckle tracking' // Eur. J. Vasc. Endovasc. Surg. - 2013. – Vol.45 (4). – P.324-325.*

3. *Yu H., Pattichis M.S., Agurto C., Beth G. 3D freehand ultrasound system for multi-view reconstructions from sparse 2D scanning planes. Biomed. Engl. Online. 2011; 10 (7).*

4. *Rim Y., McPherson D., Kim H. Volumetric three-dimensional intravascular ultrasound visualization using shape-based nonlinear interpolation. Biomed. Eng. Online. 2013; 12 (1): 39.*

5. *Kalashyan H., Saqqur M., Shuaib A. et al. Comprehensive and rapid assessment of carotid plaques in acute stroke using a new single sweep method for three-dimensional carotid ultrasound // Echocardiography. – 2013. – Vol.30 (4). – P.414-418.*

6. *Porto I., Dato I., Todaro D. et al. Comparison of two- and three-dimensional quantitative coronary angiography to intravascular ultrasound in the assessment of intermediate left main stenosis // Am. J. Cardiol. – 2012. – Vol.109 (11). – P.1600-1607.*

7. *Touboul P.J., Hernández-Hernández R., Küçükoğlu S. et al. Carotid artery intomamadia thickness, plaque and Framingham cardiovascular score in Asia, Africa/ Middle East and Latin America: the PARC-AALA study // Int. J. Cardiovasc. Imaging. – 2007. – Vol.23 (5). – P.557-567.*

8. *Кунцевич Г.И., Тер-Хачатурова И.Е., Бурцева Е.А. Сопоставление данных дуплексного сканирования и трехмерного изображения в диагностике окклюзирующих поражений сонных артерий // Ультразвуковая и функциональная*

диагностика. - 2001. - № 4. - С. 77 -81.

9. *Страздень Е.Ю., Шария М.А., Тарарак Э.М., Устюжанин Д.В. Применение магнитно-резонансной томографии в определении стабильности атеросклеротической бляшки // REJR. – 2013. –Том 3. – №1. – С. 57-61.*

10. *WesselsT., HarrerJ. U., StetterS. etal. Three-dimensionalassessmentofextracranialDopplersonographyincarotidarterystenosis compared with digital subtraction angiography // Stroke. – 2004. – Vol. 35(8). – P.1847-1851.*

НАУЧНЫЙ ОБЗОР

ЛУЧЕВЫЕ МЕТОДЫ ОЦЕНКИ КАЛЬЦИНОЗА КОРОНАРНЫХ АРТЕРИЙ

Джанчатова Б.А., Капанадзе Л.Б., Серова Н.С.

ГБОУ ВПО Первый МГМУ им. И.М. Сеченова.
Кафедра лучевой диагностики и лучевой терапии.
Москва, Россия.

В данном научном обзоре представлена оценка кальциноза коронарных артерий различными методами лучевой диагностики. Описаны диагностические возможности рентгенографии, флюороскопии, электронно-лучевой томографии (ЭЛТ), внутрисосудистого ультразвукового исследования (ВСУЗИ), мультиспиральной компьютерной томографии (МСКТ) у пациентов с ИБС. Представлены преимущества каждого из методов, а также ограничения их применения в клинической практике.

Ключевые слова: кальциноз коронарных артерий, мультиспиральная компьютерная томография, внутрисосудистое ультразвуковое исследование, электронно-лучевая томография, флюороскопия, рентгеноскопия.

RADIOLOGY IN ASSESSMENT OF CORONARY ARTERIES CALCIFICATION

Dzhanchatova B.A., Kapanadze L.B., Serova N.S.

I.M. Sechenov First Moscow State Medical University. Department of radiology.
Moscow, Russia.

This scientific review presents an assessment of coronary arteries calcification with the help of different radiology methods. The diagnostic capabilities of radioscopy, fluoroscopy, electron beam tomography (CRT), intravascular ultrasound (IVUS) and multislice computed tomography (MSCT) are described in patients with coronary artery disease. The advantages of each method and their limitations in clinical practice are also presented in this scientific review.

Keywords: coronary arteries calcification, multislice computed tomography, intravascular ultrasound, electron beam tomography, fluoroscopy, radioscopy.

Атеросклероз коронарных артерий и ишемическая болезнь сердца (ИБС) являются самыми распространенными причинами смертности и инвалидизации в большинстве индустриально развитых странах. Ежегодно в мире от сердечно-сосудистых заболеваний (ССЗ) умирает около 17 млн. человек, в России – 1,3 миллиона человек, из них около 600 000 человек – от ИБС [1, 2].

Атеросклероз является мультифокальным хроническим заболеванием, характеризующимся возникновением в стенках артерий очагов липидной инфильтрации и разрастанием соединительной ткани (образование атеросклеротических фиброзных бляшек) с последующим стенозом или окклюзией, приводящими к гемодинамическим нарушениям в зоне пораженного сегмента сосуда. В основе патогенеза атеросклероза лежит сложный комплекс взаимодействий между сосудистой стенкой, форменными элементами крови, растворенными в ней биологически активными веществами и локальным нарушением кровотока [3, 4]. В развитии атеросклеротического поражения сосудов выделяют такие патологические процессы, как воспаление, связанное с увеличением проницаемости эндотелия, его дисфункцией и инфильтрацией интимы циркулирующими лейкоцитами и моноцитами; миграция и пролиферация гладкомышечных клеток (ГМК) в интиме под влиянием хемоаттрактантов с увеличением синтеза коллагена, эластина, гликозаминогликанов; кальциноз, свидетельствующий о дистрофии процесса; тромбоз или кровоизлияние в бляшку, являющиеся осложнением атеросклероза [5, 6, 7, 8, 9].

Атеросклеротический кальциноз (кальцификация) коронарных артерий – это организованный, регулируемый процесс, который приводит к образованию формации костной плотности и возникает только при наличии других аспектов атеросклероза [10].

Морфологически атеросклеротическое поражение коронарных артерий разделяется на 6

стадий (типов) [11]. Тип I (липидные “пятна”) представляет собой начальное повреждение сосудистой стенки, при котором обнаруживаются повышенное число макрофагов и рассеянные пенистые клетки (макрофаги, содержащие липопротеиды в цитоплазме). Эти изменения нередко определяются в младенческом возрасте. Повреждения типа II (липидные “полоски”) характеризуются сочетанием отложений пенистых клеток и нагруженных липидами гладкомышечных клеток. Липидные “пятна” и липидные “полоски” являются прототипом будущей атеросклеротической бляшки. Тип III классифицируется как промежуточное повреждение (преатерома), содержащее клетки, нагруженные липидами, а также рассеянные внеклеточные липидные вкрапления и нарушения целостности интимы. Тип IV (атерома) представляет собой крупные экстраклеточные включения, сливающиеся в большое липидное ядро атеросклеротического повреждения. Тип V включает атеросклеротические образования, которые могут также содержать толстые слои фиброзной соединительной ткани. Некоторые повреждения V типа сильно кальцифицированы (тип VB), а некоторые состоят преимущественно из фиброзной соединительной ткани – тип VC. Атеросклеротические бляшки с геморрагическими включениями, поверхностными повреждениями и тромботическими наложениями относятся к VI типу. С прогрессированием атеросклеротической бляшки в ней возрастает доля гидроксиапатита кальция. Кальций регулярно входит в состав более тяжелых поражений, таких как атерома и фиброатерома, которые превалируют в третьей декаде жизни [11]. Однако современные методы диагностики позволяют обнаруживать очаги кальциноза стенок коронарных артерий на стадии липидных “пятен” и “полос”, в том числе у лиц молодого возраста. Таким образом, кальциноз коронарных артерий служит маркером не только терминальных (атерома, фиброатерома), но и ранних стадий атеросклероза.

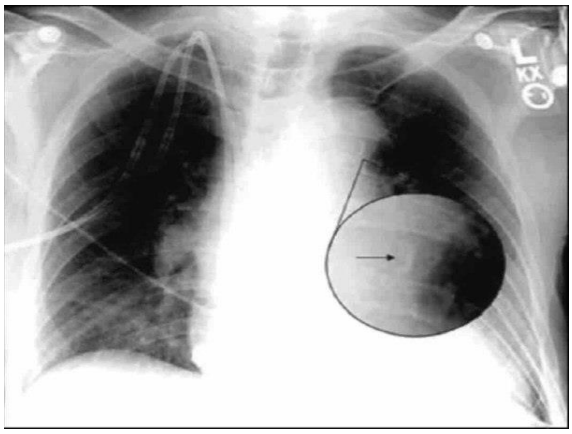

Рис. 1. Рентгенограмма грудной клетки.

Стрелкой указан участок обызвествления в проекции стенок коронарных артерий.

Источник: Терновой С.К., Федотенков И.С. МСКТ сердца: руководство, 2013 г.

Лучевые методы визуализации и оценки кальцинатов коронарных артерий.

Для выявления и оценки коронарного кальциноза используют следующие методы лучевой диагностики: рентгенографию, флюороскопию, электронно-лучевую томографию (ЭЛТ), мультиспиральную компьютерную томографию (МСКТ), внутрисосудистое УЗИ (ВСУЗИ).

Рентгенография грудной клетки.

Обнаружение участков кальциноза в коронарных артериях при помощи рентгенографии впервые описано в 1927 году [12]. На рентгенограмме определяются участки затемнений, свидетельствующие о наличии кальцината (Рис. 1). Однако коронарный кальциноз далеко не всегда определяется при помощи рентгенографии. Точность метода составляет 42% по сравнению с флюороскопией, которая не отличается большой чувствительностью [13]. Рентгенография грудной клетки оказывается пригодной только в том случае, когда имеются обширные кальцинаты коронарных сосудов [14].

В исследовании Sakuma et al. (1988 г.), где цифровая рентгенография сравнивалась с ангиографией у 77 пациентов, обнаружение кальцинатов оказалось выше при использовании цифровой рентгенографии (71% против 32% для кальцинатов в левой передней нисходящей артерии и 27% против 0% для кальцинатов в правой коронарной артерии) [15].

Флюороскопия.

Флюороскопия достаточно широко использовалась для выявления кальцинатов коронарных артерий [14].

По данным Carboni et al. (1985 г.) чувствительность флюороскопии в определении кальциноза как маркера стеноза коронарных артерий (50% диаметра и более) варьирует от 40 до 79% со специфичностью от 52 до 95% [16, 17]. Результаты сравнивали с данными ангиографии. Detrano et al. (1987 г.) установили, что чувствительность цифровой флюороскопии выше и составляет 92% против 63% (Рис. 2) [16].

Loecker et al. (1992 г.) сравнивали выявление кальцинатов при помощи флюороскопии с ангиографией у 613 бессимптомных молодых пациентов (средний возраст 40±5 лет) [18]. Установлена чувствительность – 66%, специфичность – 78%, положительная прогностическая ценность – 38% и отрицательная прогностическая ценность – 92% для значительного заболевания. При любом стенозе чувствительность составляла 60%, специфичность – 85%,

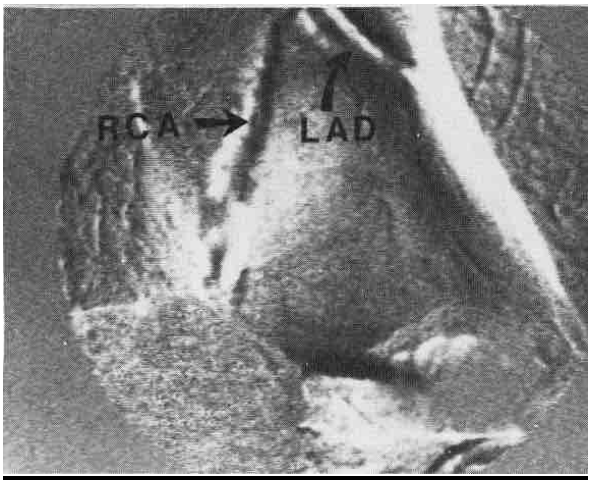

Рис. 2. Цифровая (субтракционная) флюороскопия.

Кальцинаты в правой и левой коронарных артериях. RCA – правая коронарная артерия; LAD – левая передняя нисходящая артерия.

Источник: Detrano R. et al., 1985 г.

положительная прогностическая ценность – 68 %, отрицательная прогностическая ценность – 80%. Авторы сделали вывод о том, что исследование, которое не показывало коронарный кальций, характеризовалось низким риском развития значительной ИБС, в то время как отображение коронарного кальция свидетельствовало о повышенном риске ИБС.

Uretsky et al. (1988 г.) также сравнивали флюороскопию с коронарной ангиографией по способности обнаруживать кальцинаты [19]. Были изучены 600 пациентов и установлено, что чувствительность в обнаружении кальция при ангиографически значимых стенозах составляет 65%, а специфичность превышает 90% у пациентов, которым менее 45 лет; специфичность – 85% у пациентов, которым менее 55 лет. У пациентов, которым менее 45 лет, единственный незначительный очаг кальциноза повышает риск возникновения стеноза, в то время как кальциноз двух и более сосудов у пациентов в возрасте от 45 до 64 лет в значительной степени увеличивает риск выявления значимого стеноза. Авторы предположили, что возраст пациентов и количество кальцифицированных сосудов являются факторами риска существенно значимого стеноза. Однако флюороскопия не помогает выявлять значимый стеноз у пациентов старше 65 лет.

В исследовании Bobbio et al. (1988 г.) было доказано, что флюороскопия имела 72% диагностическую и 67% прогностическую ценность в постановке диагноза ИБС и предсказании возникновения сердечно-сосудистых осложнений [20].

Kelley и Newell (1983 г.) изучали ценность флюороскопии в обнаружении кальциноза коронарных артерий. Флюороскопия является более чувствительной в обнаружении коронарного кальциноза, чем депрессия сегмента ST на стресс-ЭКГ; однако комбинация предсказательной ценности флюороскопии и стресс-ЭКГ выше, чем у каждого метода по отдельности. Прогноз для пациентов с ИБС, у которых нет кальциноза, гораздо лучше, чем у тех, у кого он есть [14].

В исследовании Agatston и Janowitz (1992 г.), в котором сравнивались данные флюороскопии с данными электронно-лучевой томографии, было установлено, что только в 52% обнаруживались кальцинаты при помощи флюороскопии [21].

Флюороскопия является доступной как в поликлиниках, так и в стационарах, это исследование является относительно недорогим, но имеет серьезные недостатки. Помимо малой и средней чувствительности, флюороскопическое определение кальция зависит как от опыта и знаний оператора, а также от количества сделанных проекций. К немаловажным факторам относятся размеры тела пациента, прилежащие анатомические структуры и кальцификаты в позвонках и клапанных кольцах. При помощи флюороскопии невозможно количественно оценить кальциноз коронарных артерий [21].

Электронно-лучевая томография (ЭЛТ).

Сверхскоростная КТ или электронно-лучевая томография (ЭЛТ) имеет значительные преимущества в определении кальциноза коронарных артерий. Изображения могут быть получены в течение 100 мс. Благодаря высокому пространственному разрешению малые количества кальция могут быть выявлены со значительной точностью [21].

В середине 80-х годов появилась разновидность рентгеновской КТ – ЭЛТ. Tanenbaum et al. (1989 г.) и Janowitz et al. (1988 г.) впервые сообщили об использовании ЭЛТ для определения кальцинатов в коронарных артериях [26, 27]. Как и при традиционной КТ, рентгеновское излучение при ЭЛТ возникает при торможении потока электронов вольфрамовой мишенью-анодом. Однако в отличие от КТ в качестве источника электронов используется “электронная пушка” (небольшой линейный ускоритель), позволяющая генерировать рентгеновские лучи быстрее обычной рентгеновской трубки и за счет этого значительно сократить время сканирования. Для того, чтобы полностью исключить артефакты от движения сердца, время сканирования составляет менее 100 мс. Так как движение миокарда относительно меньше в фазу диастолы, артефакты уменьшены с помощью синхронизации с ЭКГ. ЭЛТ-исследование выполняется с толщиной среза от 1,5 до 6 мм (ча-

Рис. 3,а.

Рис. 3,б.

Рис. 3,в.

Рис. 3. Электронно-лучевая томография сердца. Аксиальные срезы.

Кальцинаты в левой передней нисходящей артерии (а), правой коронарной артерии (б), левой огибающей артерии (в) (указаны стрелками).

Источник: Гагарина Н.В., Синицын В.Е., Терновой С.К. «Медицинская визуализация», 2000 г.

ще всего 3 мм) для обнаружения кальцинатов. Сканирование производится во время задержки дыхания пациентом; во время одной задержки можно сделать от 30 до 40 срезов. Коронарные артерии хорошо визуализируются с помощью ЭЛТ, так как периартериальная жировая ткань, обладающая более низкой КТ-плотностью, является контрастной по отношению к крови в коронарных артериях, в то время как кальцинаты хорошо идентифицируются вследствие высокой КТ-плотности по отношению к крови [10]. Agatston et al. (1992 г.) была разработана шкала измерений, основанная на коэффициенте рентгеновского поглощения и площади кальцинатов, которая позволила стандартизовать результаты исследования кальциевых отложений в коронарных сосудах [21]. Согласно этой шкале коронарный кальциноз определяется как участок плотностью более 130 HU и площадью более 1 мм^2. (Рис. 3). В качестве суммарного показателя используется кальциевый индекс (КИ), который определяется путем умножения площади поражения на фактор плотности. Фактор плотности вычисляют по пиковой плотности кальциноза, принимающийся за 1 ед. для кальцинатов плотностью 130-199 HU, 2 ед. – для кальцинатов плотностью 200-299 HU, 3 ед. – для кальцинатов плотностью 300-399 HU, 4 ед. – для кальцинатов плотностью 400 HU и более. Общий КИ вычисляется как сумма индексов на всех томографических срезах [28].

В исследовании Agatston et al. (1990 г.) с использованием ЭЛТ для определения кальциноза коронарных артерий было обследовано 584 пациентов, 50-ти из которых проводилась флюороскопия [29]. Пациенты были разделены на 2 группы: 109 пациентов с ИБС в анамнезе и 475 – без ИБС. Средний возраст пациентов – 48 лет. Чувствительность ЭЛТ в определении коронарного кальциноза составила 71-74%, специфичность – 70-91%. Отрицательная прогностическая ценность КИ=0 составила 94-100%. ЭЛТ обнаружила кальцинаты в 90%, флюороскопия – в 52%. Таким образом, авторы сделали вывод, что ЭЛТ является превосходным методом для выявления и количественного подсчета кальциноза коронарных артерий.

Breen et al. (1992 г.) провели обследование 100 пациентов в возрасте 23-59 лет, которым проводилась ЭЛТ и коронарная ангиография [30]. Значительный стеноз коронарных артерий - более 50% просвета сосуда. Чувствительность ЭЛТ в обнаружении кальциноза при ангиографически значимом стенозе составила 100%, специфичность – 47%. В тех случаях, когда коронарная ангиография выявляла стеноз более 10%, чувствительность ЭЛТ составляла 94%, специфичность – 72%. Авторы пришли к выводу, что ЭЛТ - сканирование является важным методом выявления кальцинатов у пациентов моложе 60 лет. Breen et al. (1992 г.) также обнаружили, что ЭЛТ выявляла коронарный кальциноз у всех пациентов с ангиографически доказанной ИБС, в то время как некоторые пациенты имели кальцинаты в коронарных артериях, обнаруживаемые при ЭЛТ, без ангиографически установленной ИБС [30].

Stanford et al. (1992 г.) доказали, что отсутствие кальциноза на ЭЛТ является значительным показателем отсутствия ИБС у пациента [31].

Таким образом, ЭЛТ является информативным неинвазивным методом для выявления и количественного подсчета кальциноза коронарных артерий. ЭЛТ демонстрирует достаточно высокую точность в предсказании наличия ангиографически значимых стенозов коронар-

ных
артерий и ИБС [32]. Чувствительность составляет от 71 до 100%, специфичность - от 41 до 100%, положительная прогностическая ценность варьировала от 55 до 100%, отрицательная прогностическая ценность – от 58% до 100%. Значительный разброс данных связан с различным составом пациентов в исследованиях, разными протоколами и различными методами статистической оценки результатов.

Несмотря на высокий уровень чувствительности и специфичности ЭЛТ в выявлении кальцинатов коронарных артерий, недостатками можно считать высокую стоимость оборудования и их малую распространенность [10].

Компьютерная томография (КТ).

Компьютерная томография (КТ) является очень чувствительным методом в выявлении кальциноза, так как кальций способствует ослаблению рентгеновских лучей. Ограничениями КТ является длительное время сканирования, артефакты движения, неспособность количественно оценить размер бляшки.

Timins et al. (1991 г.) установили, что чувствительность данного метода в обнаружении кальцинатов коронарных артерий в качестве маркера ангиографически значимых стенозов составляет 16-78%, специфичность – 78-100%, положительная прогностическая ценность – 83-100% [22]. Показатели кальциноза на КТ в правой коронарной артерии имели слабую корреляцию с ангиографическими показателями. Авторы пришли к выводу, что ИБС, вероятно, возможна, когда обнаружен коронарный кальциноз на КТ – изображениях грудной клетки.

КТ помогает выявлять кальциноз коронарных артерий. Moore et al. (1989 г.) разработали систему оценки коронарного кальциноза и сравнили обнаружение кальциноза на обычной КТ с выявлением стеноза диаметром 70% или более при ангиографии [23]. Обширный кальциноз имел высокую положительную прогностическую ценность для ИБС. Ангиография подтверждает стеноз в 88% кальцинированных и 57% некальцинированных коронарных артерий, определяемых при помощи КТ. Так как в данном исследовании использовались 10 мм срезы, то небольшие кальцинаты могли быть пропущены.

R. Reinmuller и Lipton (1990 г.) использовали КТ, флюороскопию и ангиографию при исследовании 47 пациентов, чей средний возраст составил 57 лет [24]. КТ-исследование продемонстрировало кальциноз в 62% коронарных артерий со значительными изменениями, выявленными при ангиографии, в то время как флюороскопия – только в 32%. Таким образом, было показано, что КТ превосходит флюороскопию в определении кальциноза коронарных артерий при ИБС [24, 25]. В группе бессимптомных пациентов коронарный кальциноз был обнаружен только у 4%. В данном исследовании КТ подтвердила кальциноз коронарных артерий у всех пациентов, у которых флюороскопия показала кальциноз, и у всех пациентов, у которых ангиография продемонстрировала стеноз.

Таким образом, к недостаткам КТ в те годы относилось длительное время сканирования, которое приводило к образованию артефактов от движения и плохой визуализации кальцинатов [10]. В настоящее время решение этих проблем стало возможно благодаря развитию следующего этапа в КТ – созданию МСКТ.

Мультиспиральная компьютерная томография (МСКТ).

Новые возможности открывает использо-

Рис. 4,а.

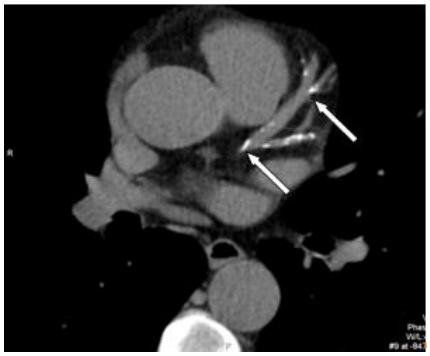

Рис. 4,б.

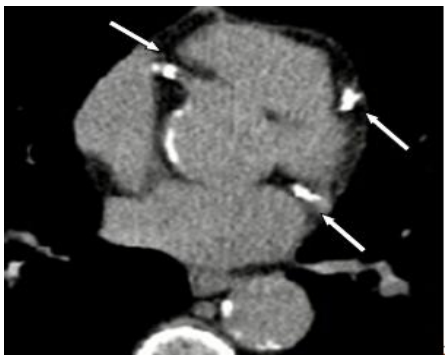

Рис. 4,в.

Рис. 4,а. МСКТ.

Коронарные артерии пациента с минимальным кальцинозом. Кальцинаты в проекции стенок передней нисходящей артерии (ПНА). Суммарный КИ = 12 ед. (указаны стрелкой).

Рис. 4,б. МСКТ.

Коронарные артерии пациента с умеренным кальцинозом. Кальцинаты в проекции стенок левой коронарной артерии (ЛКА) и передней нисходящей артерии (ПНА). Суммарный КИ = 109 ед. (указаны стрелками).

Рис. 4,в. МСКТ.

Коронарные артерии пациента с выраженным кальцинозом. Кальцинаты в проекции стенок передней нисходящей артерии (ПНА), огибающей артерии (ОА) и правой коронарной артерии (ПКА). Суммарный КИ = 3780 ед. (указаны стрелками).

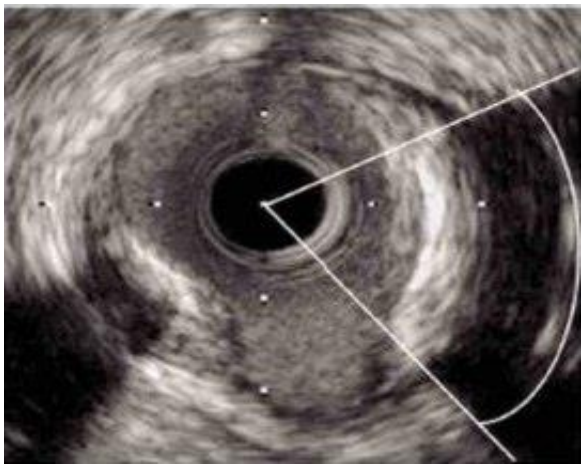

Рис. 5. ВСУЗИ.

Поперечное сечение коронарной артерии, кальцинированная бляшка.

Источник: Ahmed H. et al. Journal Tunis Med., 2013.

вание мультиспиральной компьютерной томографии (МСКТ), которая позволяет достоверно выявлять незначительные кальцинаты даже у пациентов с ожирением. В данных системах существует возможность синхронизации с ЭКГ и количественного подсчета кальцинатов. Однако время сканирования при МСКТ все же больше (250 мс), чем у ЭЛТ (100 мс).

Оценка кальциноза коронарных артерий с помощью МСКТ с определением кальциевого индекса (КИ) представлена на рисунке 4 (а, б, в).

В течение последнего десятилетия МСКТ очень быстро совершенствуются от 4-срезовой до 640-срезовой технологии детекторов. Увеличение охвата объема сопровождалось повышением скорости вращения гентри и использованием миниатюрных элементов детекторов. В результате этого повышение временного и пространственного разрешения вело к непрерывному улучшению качества изображений.

В исследованиях по сравнению эффективности МСКТ и ЭЛТ в выявлении кальциноза коронарных артерий и оценке кальциевого индекса была показана высокая степень корреляции между данными двух методов [37]. При низких показателях КИ (<100 ед.) вариабельность составляла 32%. Так как число пациентов с КИ менее 100 ед. было незначительным, суммарный уровень корреляции оказался высоким. При проведении такого исследования особенностью было определение объемного КИ, которое значительно повышало уровень корреляции между МСКТ и ЭЛТ (r=0,99). Средний коэффициент вариации достиг 17%. Из 99 пациентов, включенных в исследование, 26 имели КИ менее 100 ед., а коэффициент вариации КИ между МСКТ и ЭЛТ был практически одинаковым для групп с КИ выше и ниже 100 ед. [38].

В исследовании Stanford et al. (2004 г.), включавшем 78 пациентов, было проведено сравнение МСКТ и ЭЛТ при определении КИ у пациентов со значениями этого показателя не более 400 ед.. Для подгруппы пациентов с КИ больше 11 ед. разница в его значениях, выявленных с помощью данных методов, составляла от 15 до 30%. Для подгруппы с КИ менее 11 ед. - от 65 до 67,9%. Был сделан вывод, что корреляция между МСКТ и ЭЛТ является высокой, но при КИ меньше 11 ед. расхождения между данными МСКТ и ЭЛТ являются значимыми [39].

Внутрисосудистое ультразвуковое исследование (ВСУЗИ, IVUS).

Внутрисосудистое ультразвуковое исследование является “золотым стандартом” в оценке морфологии коронарной бляшки и степени стеноза у пациентов, которым проводится коронарная ангиография [33]. ВСУЗИ - единственный метод, с помощью которого достигается послойная визуализация стенки коронарной артерии in vivo. Разрешающая способность ВСУЗИ составляет 250 мкм. Кальциноз выглядит как гиперэхогенная область с затенением. Фиброзные некальцинированные бляшки – как гиперэхогенная область без затенения. Так как обнаружение кальция основывается на феномене ультразвуковой тени, это требует достаточного количества кальция с латеральной протяженностью в значительной степени больше, чем 250 мкм (Рис. 5). По данным G.J. Friedrich et al. (1994 г.) чувствительность ВСУЗИ в обнаружении кальцинатов составляет 97% [34]. Для кальцинатов площадью менее 0,05 мм^2 чувствительность составила всего лишь 64%, а специфичность оставалась высокой [10]. Недостатком данного метода, по сравнению с другими визуализирующими методами, является его инвазивность и то, что ВСУЗИ может визуализировать только ограниченную часть коронарной системы; дороговизна и отсутствие стандартизированной количественной оценки результатов [35]. Таким образом, данное исследование не может выполняться рутинно всем пациентам и использоваться для скрининга заболеваний коронарных артерий.

Магнитно-резонансная томография (МРТ).

Возможности магнитно-резонансной томографии (МРТ) в выявлении кальциноза коронарных артерий ограничена. Кальций обычно характеризуется низкой интенсивностью сигнала на Т1- и Т2-взвешенных изображениях, что связано с низкой плотностью возбужденных радиочастотным импульсом протонов в кальцинированной бляшке. Но время Т1-релаксации может увеличиваться за счет поверхностных механизмов, и это может приве-

сти к гиперинтенсивному сигналу. Таким образом, выявление кальцинатов коронарных артерий с помощью МРТ затруднено [10]. Магнитно-резонансная ангиография (МРА) позволяет оценить состав бляшки, но не может быть широко использована в ближайшем будущем из-за высокой стоимости и сложности методологии [36].

Заключение.

Таким образом, на основании проанализированных исследований, можно сделать вывод о том, что МСКТ коронарных артерий является достоверным и надежным методом лучевой диагностики в оценке коронарного кальциноза, обладающим рядом таких преимуществ, как неинвазивность, высокое пространственное разрешение и быстрота выполнения исследования. Самые современные мультиспиральные компьютерные томографы обеспечивают визуальную оценку обширности коронарных бляшек, а также распространение некальцифицированных и кальцифицированных бляшек у пациентов с различными клиническими проявлениями. Кроме того, информация об атеросклерозе и кальцинозе коронарных артерий по данным МСКТ может быть клинически полезной для стратификации риска ИБС.

Список литературы:

1. Ю. Шевченко, О. Щепин. Смертность населения РФ в 1999 г. Медицинский курьер. 2001; 1-2.

2. Терновой С.К., Никонова М.Э., Акчурин Р.С., Федотенков И.С., Ширяев А.А. Возможности мультиспиральной компьютерной томографии (МСКТ) в оценке коронарного русла и вентрикулографии в сравнении с интервенционной коронаровентрикулографией // REJR. – 2013. – Том 3. № 1. – С.28-35.

3. Аронов Д.М., Лупанов В.П. Некоторые аспекты патогенеза атеросклероза // Атеросклероз и дислипидемии. – 2011. – Выпуск № 1. – С.48-56.

4. Glass C.K., Witztum J.L. The road ahead Cell. Atherosclerosis 2001; 104: 503-16.

5. Fuster V., Badimon L., Badimon J., Chesebro J.H. The pathogenesis of coronary artery disease and the acute coronary syndromes // New Engl. J. Med. – 1992. – Vol. 326. – P. 242-250, 310-318.

6. Demer L.L., Watson K.E., Bostrom K. Mechanism of calcification in atherosclerosis // Trends Cardiovasc. Med. – 1994. – Vol. 4. – P. 45-49.

7. Johnson-Tidey R.R., McGregor J.L., Taylor P.R., Poston R.N. Increase in the adhesion molecule P-selectin in endothelium overlying atherosclerotic plaques // Amer. J. Pathology. – 1994. – Vol. 144. – P. 952-961.

8. Sukhova G., Schonbeck U., Rabkin E. et al. Evidence of increased collagenolysis by interstitial collagenases-1 and -3 in vulnerable human atheromatous plaques // Circulation. – 1999. – Vol. 99. – P. 2503-2509.

9. Yla-Herttuala S., Lipton B.A., Rosenfeld M.E. et al. Expression of monocyte chemoattractant protein 1 in macrophage-rich areas of human and rabbit atherosclerotic lesions // Proc. Natl. Acad. Sci. USA. – 1991. – Vol. 88. – P. 5252-5256.

10. Гагарина Н.В., Синицын В.Е., Терновой С.К. Кальциноз коронарных артерий: методы диагностики, клинические результаты, практическая значимость // Медицинская визуализация. - 2000. – С.23-28.

11. Stary H.C. The sequence of cell and matrix changes in atherosclerotic lesions of coronary arteries in the first forty years of life // Eur. Heart J. 1990. No 11. Suppl. E. P. 3–19.

12. Lenk R. Rontgendiagnose der koronarsklerose in vivo // Fortschr. Geb. Rontgen. Strahlen. 1927. Bd. 35. S. 1265–68.

13. Souza AS Jr, Bream PA, Elliott LP. Chestfilm detection of coronary artery calcification: the value of the CAC triangle. Radiology 1978; 129:7-10.

14. Kelley MJ, Newell JD. Chest radiography and cardiac fluoroscopy in coronary artery disease. Cardiol Ciln 1983; 1: 575-95.

15. Sakuma H, Takeda K, Hirano T, et al. Plain chest radiograph with com- puted radiography: improved sensitivity for the detection of coronary artery calcification. AiR 1988; 151: 27-30.

16. Detrano A, Froelicher V. A logical approach to screening for coronary artery disease. Ann Intern Med 1987; 106: 846-52.

17. Carboni GP, Celli P, D'Ermo M, Santoboni A, Zanchi E. Combined cardiac cinefluoroscopy, exercise testing and ambulatory ST-segment monitoring in the diagnosis of coronary artery disease: a report of 104 symptomatic patients. IntJ CardioIl985; 9: 91-101.

18. Loecker TH, Schwartz AS, Cotta CW, Hickman JR Jr. Fluoroscopic coronary artery calcification and associated coronary disease in asymptomatic young men. JAm Coil Cardiol 1992; 19: 1167-72.

19. Uretsky BF, Aifkin AD, Sharma SC, Reddy PS. Value of fluoroscopy in the detection of coronary stenosis: influence of age, sex, and number of vessels calcified on diagnostic efficacy. Am Heart J 1988; 115: 323-33.

20. Bobbio M, Pollock BH, Cohen I, Diamond GA. Comparative accuracy of clinical tests for diagnosis and prognosis of coronary artery disease. Am J Cardiol 1988; 62: 896-900.

21. Agatston A.S., Janowitz W.H. Coronary calcification: detection by ultrafast computed tomography // Ultrafast Computed Tomography in Cardiac Imaging: Principles and Practice / Ed. by Slanford W., Rumberger J.A. N.Y.: Futura, 1992. P. 77–95.

22. Timins M.E., Pinsk R., Sider L. Bear G. The functional significance of calcification of coronary arteries as detected on CT // J. Thorac Imaging. 1991. V. 7. P. 79–82.

23. Moore EH, Greenberg AW, Merrick SH, Miller SW, McLoud TC, Shepard JO. Coronary artery calcifications: significance of incidental detection on CT scans. Radiologyl989;172:711-16.

24. Reinmuller A, Lipton MJ. Detection of coronary artery calcification by
computed tomography. Dyn Cardiovasc Imaging 1987; 1: 139-45.

25. Masuda Y, Naito 5, Aoyagi Y, et al. Coronary artery calcification detected by CT: clinical significance and angiographic correlates. Angiology
1990; 12: 1037-47.

26. Tanenbaum SR, Kondos GT, Veselik KE, Prendergast MA, Brundage BH,
Chomka EV. Detection of calcific deposits in coronary arteries by

ultrafast computed tomography and correlation with angiography. Am J Cardiol 1989; 63: 870-72.

27. Janowitz WA, Agatston AS, King D, Smoak WM, Samet P, Viamonte M. High resolution ultrafast CT of the coronary arteries: new technique for visualizing coronary artery anatomy (abstr). Radiology 1988; 169(P): 345.

28. Федотенков И.С., Веселова Т.Н., Терновой С.К., Синицын В.Е. Роль мультиспиральной компьютерной томографии в диагностике кальциноза коронарных артерий. Кардиологический вестник (архив 2006-2013 гг.). 2007; 01.

29. Agatston AS, Janowitz WA, Hildner FJ, Zusmer NA, Viamonte M Jr, Detrano A. Quantification of coronary artery calcium using ultrafast com- puted tomography. JAm Coil Cardiol 1990; 15: 827-32.

30. Breen JB, Sheedy PF, Schwartz AS, et al. Coronary artery calcification detected with ultrafast CT as an indication of coronary artery disease. Radiology 1992; 185: 435-439.

31. Stanford W, Breen J, Thompson B, et al. Can the absence of coronary calcification on ultrafast CT be used to rule out of (sic) nonsignificant coronary artery stenosis? JAm Coil Cardioll992; 19: 189A.

32. Колотая Н.В., Синицын В.Е., Терновоǐ С.К. Электронно-лучевая компьютерная томография коронарных артериǐ – новые возможности диагностики ишемическоǐ болезни сердца и коронарного атеросклероза // Тер. архив. 1999. No 9. С. 61–66.

33. Kwon Y-S, Jang J-S et al. Comparison of plaque composition in diabetic and non-diabetic patients with coronary artery disease using multislice CT angiography. Korean Circ J. 2010; 40(11): 581-86.

34. Friedrich G.J., Moes N.Y., Muhlberger V.A. et al. Detection of intralesional calcium by intracoronary ultrasound depends on the histologic pattern // Am. Heart J. 1994. V. 128. P. 435–441.

35. Белькинд М.Б., Балахонова Т.В. Методы инструментальной и клинической диагностики атеросклероза // Медицинская газета Здоровье украины. – 2010. - № 11-12. - С.20-22.

36. Djaberi R, Beishuizen ED, Pereira AM, Rabelink TJ, Smit JW, Tamsma JT, Huisman MV, Jukema JW: Non-invasive cardiac imaging techniques and vascular tools for the assessment of cardiovascular disease in type 2 diabetes mellitus. Diabetologia 2008, 51:1581-1593.

37. Detrano CR, Anderson M, Nelson J et al. Coronary calcium measurements: Effect of CT scanner type and calcium measure on rescan reproducibility – MESA study. Radiology 2005; 236: 477–84.

38. Knez A, Becker CR, Becker A. Determination of coronary calcium with multi-slice spiral computed tomography: a comparative study with electron-beam CT. Int J Cardiovasc Imaging 2002; 18: 295–303.

39. Stanford W, Brad H, Burns T et al. Coronary artery calcium quantification at multi–detector row helical CT versus electron-beam CT. Radiology 2004; 230: 397–402.

СЛУЧАЙ ИЗ ПРАКТИКИ

CASE REPORT: TODDLER'S FRACTURE OF THE FIBULA

S. Butt[1,3,4], I. Mahmood[1,3,4] A. Saifuddin[1,3,4], T. WR. Briggs[2,3,4], W. Mustafa[3,4].

1 - The Royal National Orthopaedic Hospital NHS Trust. The Departments of Radiology and
2 - Orthopaedic Oncology Stanmore, UK
3 - The London Bone and Soft Tissue Tumour Service. London, UK
4 - The Institute of Orthopaedics and Musculoskeletal Sciences. University College London.,UK

Toddler's fracture usually refers to an occult non-displaced fracture of the distal tibia, which occurs when a child falls while learning to walk. Similar fractures have been described in other bones like fibula, femur, calcaneus and cuboid. We present a case of an isolated toddler's fracture of the fibula, which was very difficult to demonstrate on conventional radiographs and was only diagnosed following MRI and CT examination performed as part of a tumour staging workup. To our knowledge, this is the first MR description of a fibular toddler's fracture.

Keywords: toddler's fracture, fibula, conventional radiography, CT, MRI.

КЛИНИЧЕСКОЕ НАБЛЮДЕНИЕ: ПЕРЕЛОМ МАЛОБЕРЦОВОЙ КОСТИ У РЕБЕНКА, НАЧИНАЮЩЕГО ХОДИТЬ

С. Батт[1,3,4], И. Махмуд[1,3,4], А. Саифуддин[1,3,4], Тим Бриггс[2,3,4], В. Мустафа[3,4].

1- Королевский национальный госпиталь ортопедии. Кафедра лучевой диагностики.
2. Королевский национальный госпиталь ортопедии. Кафедра ортопедической онкологии
Станмор, Великобритания
3 - Отделение опухолей костей и мягких тканей. Лондон, Великобритания,
4 - Институт ортопедии и мышечно-скелетной науки.
Лондон, Великобритания.

Переломы у детей, которые учатся ходить, обычно относятся к закрытым переломам дистального отдела большеберцовой кости без смещения. Подобные переломы были описаны в таких костях, как малоберцовая, бедренная, пяточная и кубовидная. Нами представлен случай изолированного перелома малоберцовой кости, визуализация которого при рентгенологическом исследовании была затруднена. Данный перелом был диагностирован только при проведении МРТ и КТ как части исследования по поиску онкологического процесса. Насколько нам известно, это первое описание перелома малоберцовой кости у детей, выявленного при помощи МРТ.

Ключевые слова: перелом малоберцовой кости, рентгенография, КТ, МРТ.

The term "toddler's fracture" was coined by Dunbar et al [1] to describe an occult non-displaced spiral fracture of the distal tibial shaft in children between 9 months and 3 years of age. The classical presentation is acute trivial trauma resulting in inability to bear weight on the affected side, point tenderness, warmth over the tibia and painful ankle dorsiflexion. On clinical examination, it is often not obvious that the problem is within the tibia, and radiographic examination of one or both extremities may have to be performed to identify the site of abnormality [2].

Toddler's fractures have also been described in other bones such as the calcaneum [3-5] and cuboid [6-7]. Isolated toddler's fracture of the fibula has also been described on plain radiographs and on nuclear medicine studies [8-10].

We present a case of toddler's fracture of the fibula, diagnosed by MRI and CT. The studies were performed as part of a tumour staging workup, prompted by the plain radiographic findings and patient's clinical presentation. MR features of this not uncommon entity have not been described and should be known in order to make the correct diagnosis.

Case Report.

An 18-month-old male child presented to a District General Hospital with a 2-3 week history of sudden onset limp in the left leg. The child also complained of pain localised to the upper leg, although there was no history of trauma.

On examination, the child was systemically well and apyrexial. There was mild tenderness over the left fibula, but no erythema, swelling or overt signs of infection. Haematological examination revealed a slightly raised white cell count, but normal ESR and CRP.

Fig. 1,a.

Fig. 1,b.

Fig. 1. AP and lateral views of the left leg.

Periosteal reaction is seen along the posterolateral margin of the fibular diaphysis. No other abnormality is visible.

Plain radiographs at the time of admission (Fig. 1(a, b)) showed periosteal reaction along the posterolateral margin of the fibula with no associated fracture. The bony cortex and medullary canal appeared normal. No soft tissue abnormality was identified.

On the basis of the clinical presentation and plain radiographic findings, it was felt that the overall clinical picture was indicative of osteomyelitis. However, a tumour such as Ewing's sarcoma could not be excluded. The patient was therefore referred to The London Bone and Soft Tissue Tumour Unit for further investigations and management.

The patient was investigated using a standard tumour protocol consisting of MRI and was booked for a CT guided needle biopsy under general anaesthesia. MRI demonstrated extensive medullary oedema throughout the fibula, a single laminated periosteal reaction and a focal area of cortical sclerosis (Fig. 2).

A CT scan was then performed to optimally visualize the bone morphology. CT showed (Fig. 3) a fracture line in the upper fibula with associated periosteal reaction. The biopsy was therefore cancelled.

Discussion.

Children under the age of 36 months have only recently started to walk and are rapidly increasing their activities; a mature gait pattern is also still evolving. Trivial trauma in this back ground is therefore not uncommon, which results in a stress fracture of the bones of the lower limb.

In a review of 500 limping children who presented without a history of obvious trauma or abuse, Oudjhane et al found that 100 patients (20%) showed a fracture [11]. They only used plain X-rays to investigate the children. If they had used radio isotope imaging, the percentage of children showing fractures may well have been higher [12,13]. Out of the 50 children showing fractures, tibia was fractured in 51 patients. Femur was the next commonest bone to be injured (30 patients). Fibula was the third on the list with 12 cases. Out of these 7 patients had fractures of both tibia and fibula and 5 had only fracture of fibula. Various bones of the foot like calcaneus, cuboid and the metatarsals have also been described in the same clinical setting.

Donnelly [8] has described an isolated fibular fracture that was not detected on initial radiographic examination, despite the patient presenting with inability to weight bear on the left leg. A follow-up examination 2 weeks later showed periosteal reaction along the lateral shaft of the distal fibula, in a manner very similar to our patient. A case of bilateral stress fractures of the fibula secondary to walker abuse has also been described

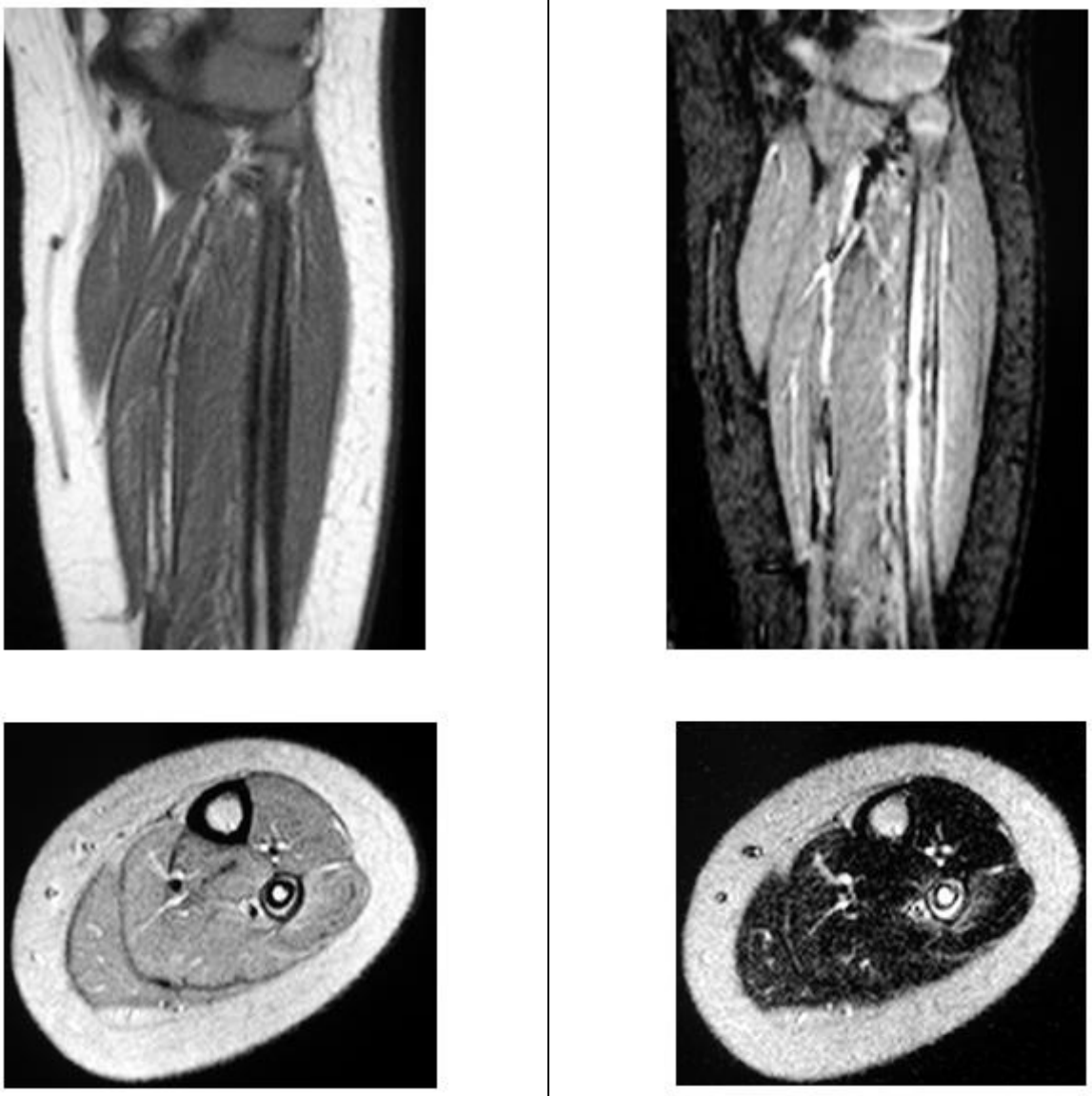

Fig. 2,a. Fig. 2,b.

Fig. 2. MRI demonstrated extensive medullary oedema throughout the fibula, a single laminated periosteal reaction and a focal area of cortical sclerosis.

[14]. Kinnaird and Beech described three cases of fractures of fibula in toddler's who had presented with atraumatic limp [10]. The diagnosis in these cases was made on plain films and radioisotope imaging.

Stress fractures of fibula are commoner in toddlers than in adults [15]. The usual location of the injury is distal metaphyses followed by proximal metaphysis and the shaft [11]. This is in contrast to tibia where the classically described toddler's fracture is in the upper third of bone.

The child presents with a painful limp and refuses to bear weight. A history of trauma is not always available. Sleep is usually unaffected. The pain improves with rest but does not always go away until the condition is resolved. Tenderness may extend along the shaft depending on the sight of the subperiosteal reaction.

Radiographically there is a haze of internal callus along the shaft, subperiosteal new bone formation and sometimes slight disruption of the cortex. No linear fracture is radiographically evident because it is usually a compression stress fracture. The periosteum is elevated, presumably by hematoma formation, and as it calcifies, this calcification may become evident on subsequent radiograph. Sometimes the fracture is shown only by a bent in the convex margin of the bone shaft which results from axial loading resulting in plastic bowing of the bone [16,17].

Radionuclide imaging can play a role in the detection of the occult toddler's fracture. These fractures manifest as areas of increased focal uptake. The bone scan may become positive within seven hours of the injury and a negative bone scan by the third day, excludes the diagnosis of a

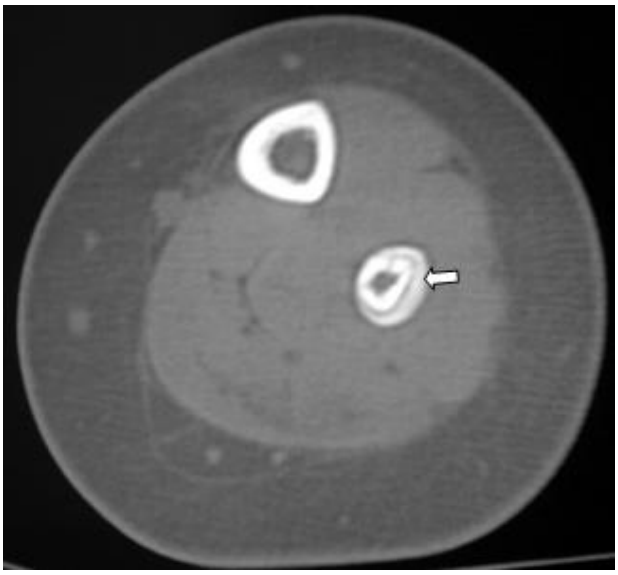

Fig. 3. Axial CT slice through the upper leg, bone window, confirms the fracture demonstrated on MRI

Florid but regular periosteal reaction is seen, with no evidence of a tumour.

fracture [18].

The differential diagnosis of this appearance on plain films and radio-isotope imaging can include conditions like osteomyelitis, eosinophilic granuloma and Ewing's sarcoma. MRI is helpful in this situation. The fracture itself both in the acute and delayed setting can be identified as a low signal intensity line. The surrounding marrow shows oedema which can be extensive. The differentiation from Ewing's sarcoma is made by the absence of a soft tissue mass and by the identification of a fracture line, as in our case. Differentiation from osteomyelitis can be tricky on radiological lines alone. The presence of a well demarcated periosteal reaction, location of the oedema focus anywhere in the bone rather than in the metaphyses typically seen in children with osteomyelitis and lack of soft tissue oedema are helpful features. The lack of systemic signs of osteomyelitis are reassuring that no infection is present.

Conclusion.

Awareness of the diagnosis of a toddler's stress fracture in fibula avoids an unnecessary bone biopsy. Identification of a fracture line on MR surrounded by oedema and lack of soft tissue mass clinch the diagnosis on MR.

References:

1. *Dunbar, J. S. et al. Obscure Tibial Fracture of Infants--the Toddler's Fracture. J Can Assoc Radiol, v. 15, n. p. 136-144, 1964.*

2. *John, S. D.; Moorthy, C. S.; Swischuk, L. E. Expanding the Concept of the Toddler's Fracture. Radiographics, v. 17, n. 2, p. 367-376, 1997.*

3. *Laliotis N, Pennie BH, Carty H and Klenerman L, Toddler's fracture of the calcaneum. Injury 1993 24, (3), 169-170*

4. *Starshak RJ, Simsons GW and Sty JR. Occult fractures of the calcaneus-another toddler's fracture. Pediatr Radiol 1984, 14: 37-40*

5. *Shindler Amos, Mason D, Allington N. Occult fractures of the calcaneum in toddlers. J Pediatr Orthop, 16 (2). April 1996, 201-205.)*

6. *Blumberg K, Patterson RJ. The toddler's cuboid fracture. Radiology 1991; 179:93-94.*

7. *Simonian PT, VaheyjW, Rosenbaum DM, Mosca vS, Staheli LT. Fracture of the cuboid in children:a source of leg symptoms. J Bone Joint Surg [Br] 77;1995; 104-106.*

8. *Donnelly, L.F. Toddler's Fracture of the Fibula.. AJR Am J Roentgenol, v. 175, n. 3, p. 922, 2000.*

9. *Kozlowski K and Urbonaviciene A. Stress fractures of the fibula in the first few years of life (report of six cases). Australas Radiol. 1996 Aug; 40(3): 261-3*

10. *T P Kinnaird and R C Beach Fractured fibula can mimic irritable hip. Arch Dis Child. 2003 Feb;88(2):167*

11. *Oudjhane K, Newman B, Sang K, Young L and Girdany B. Occult fractures in preschool children. The Journal of Trauma; 1988; 28, 858-860.*

12. *De Boeck K, Van Eldere S, De Vos P, Mortelmans L, Casteels-Van Daele Radionuclide bone imaging in toddler's fracture, Eur J Pediatr M Jan;150(3):166-9.*

13. *Englaro EE, Gelfand MJ, Paltiel HJ. Bone scintigraphy in preschool children with lower extremity pain of unknown origin. J Nucl Med. 1992 33(3): 351-4.*

14. *Sheehan KM, Gordon S, Tanz R. Bilateral fibula fractures from infant walker use Pediatric emergency care, 11 (1)1995 ; 27-29*

15. *Devas MB. Stress fractures in children, JBJS Br 1963; 45: 528-541*

16. *MabreyJD, Fitch R. Plastic deformation in pediatric fractures: mechanism and treatment. J Pediatr Orthop 1989; 9:310-314.*

17. *Newmann L. Acute plastic bowing fractures of both the tibia and the fibula in a child. Injury 1990; 21:122-123*

18. *Rosenthall L, Hill RO, Chuang S. Observation on the use of Tc phosphate imaging in peripheral bone trauma. 1976 Radiology 119: 637.*

СЛУЧАЙ ИЗ ПРАКТИКИ

EXTRA-AXIAL MENINGIOMA OF THE SKULL PRESENTING AS A SCALP MASS – REPORT OF A CASE AND REVIEW OF LITERATURE

S. Butt, P. O'Donnell, A. Saifuddin, I. Mahmood, A. Flanagan*

The Royal National Orthopaedic Hospital. The Departments of Radiology and *Pathology. London, UK

Swellings in the scalp region are not uncommon. The usual differential diagnoses to be considered would include, a benign cyst (dermoid/ epidermoid or a trichilemmal cyst), an inflammatory lump, a haemangioma, osteoma, eosinophilic granuloma or a skull metastatic deposit. A meningioma is an unusual cause of this presentation. We report one such case and present a review of the relevant literature.

Keywords: swellings, scalp, meningioma, benign cyst, differential diagnoses.

ВНЕМОЗГОВАЯ МЕНИНГИОМА, ПРЕДСТАВЛЕННАЯ ОПУХОЛЬЮ МЯГКИХ ТКАНЕЙ СВОДА ЧЕРЕПА – КЛИНИЧЕСКОЕ НАБЛЮДЕНИЕ И ОБЗОР ЛИТЕРАТУРЫ

С. Батт, П. О'Доннелл, А.Саифуддин, И. Махмуд, А. Фланаган*

Королевский национальный госпиталь ортопедии. Кафедра лучевой диагностики и * патологии. Лондон, Великобритания

Отек мягких тканей свода черепа встречается нечасто. Дифференциальный диагноз чаще всего включает в себя доброкачественные кисты (дермоид/эпидермоид или атерома), воспалительный процесс, гемангиома, остеома, эозинофильная гранулема или метастатическое поражение черепа. Довольно редко в таких случаях встречается менингиома. Нами представлен клинический случай и обзор литературы по этой теме.

Ключевые слова: отёк мягких тканей, свод черепа, менингиома, доброкачественные кисты, дифференциальный диагноз.

Swellings in the scalp region are not uncommon. The usual differential diagnoses to be considered would include, a benign cyst (dermoid/ epidermoid or a trichilemmal cyst), an inflammatory lump, a haemangioma, osteoma, eosinophilic granuloma or a skull metastatic deposit. A meningioma is an unusual cause of this presentation. We report one such case and present a review of the relevant literature.

Case History.

A 70 year old man presented to a plastic surgeon for a Basal cell carcinoma behind his right ear. On examination, the doctor noticed an irregular swelling near the vertex of his skull. The swelling was firm in consistency and measured 3 cm by 2 cm in size. It was not fixed to the skin and was non-tender. On further questioning, the patient reported that this swelling had been present for about six years and was not growing in size. Radiographs of the area, (Fig. 1), showed the swelling to be causing erosion of the outer table of the skull and were of soft tissue density.

A CT of the area (Fig. 2) showed that the mass was deep to the scalp and was indeed causing erosion of the outer skull table.

No calcification or ossification was seen in the lesion. It was not shown to have an intracranial component or connection. The lesion showed significant enhancement after the administration of contrast medium.

A provisional diagnosis of a metastatic deposit was made and a needle biopsy was arranged. The biopsy showed the lesion to have spindle shaped cells of low to intermediate grade (Fig. 3).

After review of the slides by a panel of histopathologists specializing in neural diseases, the diagnosis of a meningioma without atypical features was made. The patient was a poor risk for general anaesthesia because of his cardiac status. Because of the benign nature of the mass, it was agreed to keep the lesion under observation and the patient was advised to have a follow-up MRI in three months time.

Discussion.

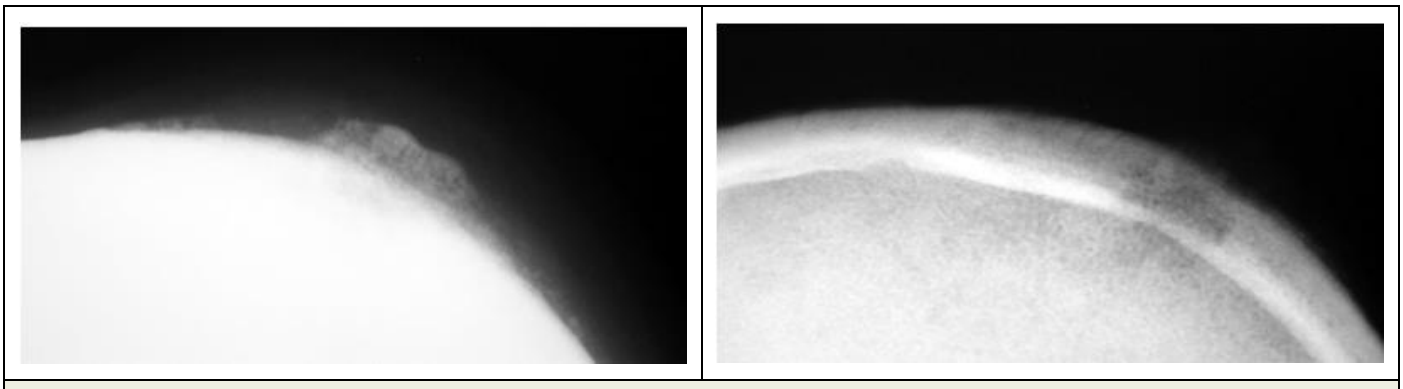

Fig.1. Plain radiographs of the skull showing erosion of the outer skull table with a soft tissue mass.

Scalp masses are seen quite commonly in patients of all age groups. In most cases the lump represents a benign condition and is incidentally noted. In children the common aetiologies for a scalp lump are dermoid cyst, epidermoid cyst, hemangiomas, hematomas and abscesses [1]. In the adult group trichilemmal cyst, inflammatory lesions, hemangiomas and lipomas are the usual causes. However, in a lump which is painful and/or is rapidly increasing in size, the possibility of a metastatic deposit should be considered. This is particularly true in a patient who has a known primary elsewhere.

In a major review of 388 scalp lumps, Carson et al [2] found 30 malignant lesions. 16 of these were metastatic deposits from a known primary in lungs, breast, kidney or thyroid. The rest were leukemia (three), lymphoma (four), melanoma (three), adenocarcinoma with unknown primary (two) and sarcomas (two). Bardales and Stanley [3] in their review of scalp lumps noted 9 lesions which were metastatic. They also showed five patients with metastasis who did not have a known primary elsewhere. Only two patients had a benign lump in their cohort of 16 patients who had been referred for a biopsy of a scalp mass.

Meningioma is a common tumour of the brain and spinal cord. In various studies they have been shown to represent 13-18% of all the primary intracranial tumors and up to 12% of all the primary intraspinal tumours [4,5]. The presentation of meningioma as a scalp lump is however uncommon.

Fig.2. CT of the skull, axial view, bone window shows the mass lesion causing skull vault erosion.

These benign tumours arise from the arachnoid cells. Ectopic meningiomas are thought to arise from ectopic arachnoid cell rests or from pluripotential mesenchymal cells [6]. The ectopic arachnoid cell rests are formed because of delayed closure of the neural tube, with consequent herniation of the meninges or from premature closure of the neural tube with meningeal tissue being pinched off into the skin [7]. Arachnoid cells have been shown to be present in the diploic space of the skull. This explains the presence of ectopic meningiomas in the scalp, in the skull vault (the intra-osseous meningioma, where they are more commonly present along the sutures) and along the cranial nerves [8,9,10]. Intracranial meningiomas can extend outside the skull and malignant lesions can metastasize extra cranially [11,12]. Formation of ectopic meningiomas after trauma, which results in meningeal herniation outside the skull, has also been reported [7,13].

Pendergrass and Hope [14] described a meningioma in the frontal region which was causing erosion of the outer skull table without any intracranial connection. This was the first such case described in the radiology literature. Since then many reports of similar lesions have been published in the neurology and neurosurgery literature [28-31], but there have been very few reports in radiology journals. However, there have been reports of intradiploic/intraosseous meningiomas [8,16,17,18,19].

Unlike meningiomas related to the central neuraxis, ectopic meningiomas are rare. According to Farr et al [20] out of 405 cases of meningiomas only 3 were confirmed as primary extra cranial and extra spinal meningiomas present in the soft tissues. Wicker [11] and Waga [27] found the incidence of these ectopic meningiomas at 0.9% after reviewing 1768 and 226 cases respectively. Am-

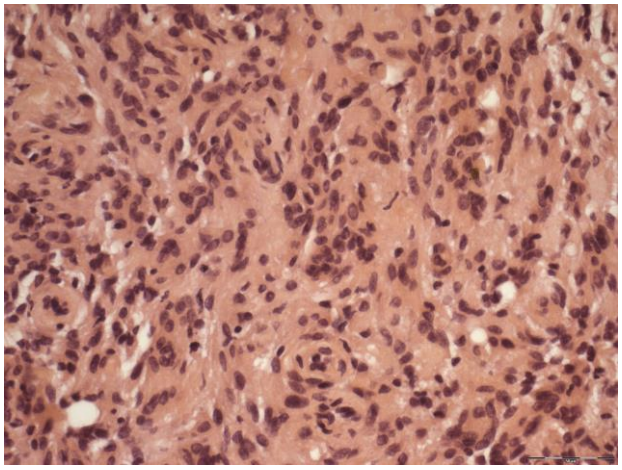

Fig.3. A transmitted light microscopic image of an haematoxylin and eosin-stained section showing a cellular lesion in which the cells have poorly defined borders and form the characteristic whorls around vessels or stromal elements. The finely distributed chromatin within the nuclei, with inconspicuous nucleoli, is characteristic of meningiomas.

mirati et al [21] found 4 intra diploic meningiomas in a series of 373 intra cranial lesions.

Apart from the scalp, meningiomas have been reported in the skin [7,23], orbit, paranasal sinuses, neck, nasal cavity and in the parotid glands [7,11,15,20].

Although commoner in adults, ectopic meningiomas occur at all ages and affect females more commonly than males [7,11,15,20].

Depending on their location, the symptoms range from proptosis, cranial nerve palsies, nasal blockage, or scalp/skin swelling.

It is important to be certain that the apparent scalp or sub-cutaneous tumour does not have an intra cranial component. Even when the lesion is extra cranial, there may be a rudimentary track, connecting the lump to the dura and if not careful, intervention can lead to meningitis or other intracranial complication [7]. Moreover, an intracranial meningioma may have an extra cranial component. Farr et al [20] studied 405 cases of meningiomas and 71 of these tumors (20%) had extra cranial extensions. Fifteen of these patients had an ill-conceived extra cranial surgical intervention due to mis-diagnosis. In a review of the literature by Geoffray et al [15], out of 39 meningiomas of the naso-oral cavity and para nasal sinuses, 15 had documented intra cranial extension. In 84 extra cranial meningiomas 14 were present in the scalp with erosion of the outer skull table. None of these patients had any intra cranial extension.

Intra-diploic meningiomas can have osteolytic, mixed lytic and sclerotic or more rarely completely osteolytic appearance on plain x-rays [9]. Osteoblastic response is said to be secondary to the infiltration of meningeal cells in the bone resulting in osteoblastic activity (19). Sclerosis can affect the diploic space or one or both of the skull tables [8]. In most cases there is inward bulging of the inner skull table. Lesions on the inner or outer aspects of skull can cause erosion of the adjacent skull table. Calcification is better seen on CT [23,24,26]. MR shows a low signal mass on T1W, which is high signal on T2W, and after gadolinium administration, the intraosseous lesion enhances in a spotty manner and the extra cranial component enhances uniformly [23,24,26].

The diagnostic work-up of a scalp lump should include a CT which helps to show the skull erosion and the nature of the soft tissue. MR shows any intracranial extension. Biopsy is needed to establish a tissue diagnosis and is most easily done under ultrasound guidance.

In conclusion an ectopic meningioma should be considered in the differential diagnosis of a scalp lump. It is important to investigate for an intracranial extension of an apparent extra cranial mass lesion to avoid a potentially serious complication.

References:

1. *Willatt JMG, Quaghebeur G. Calvarial masses of infants and children. A radiological approach. Clin Radiol.2004;59:474-486.*

2. *Carson HJ, Gattuso P, Castelli MJ,Reddy V. Scalp lesions: A review of histopathologic and FNA biopsy findings. Am J Dermatopathol.1995;17:256-259.*

3. *Bardales RH, Stanley MW. Subcutaneous masses of the scalp and forehead: Diagnosis by FNA. Diagn Cytopathol. 1995;12:131-134.*

4. *Buetow MP, Beutow PC, Smirniotopoulous JG. Typical, atypical and misleading features in meningioma. Radiographics 1991; 11:1087-1106.*

5. *Rohringer M, Sutherland GR, Louw DF, Sima AAF. Incidence and clinicopathological features of meningioma. J Neurosurg 1989;71:665-672.*

6. *Russell DS, Rubinstein LJ. Pathology of tumors of the nervous system.5th ed. Baltimore:Williams and Wilkins,1989;449-483.*

7. *Lopez DA, Silvers DN, Major MC, Helwig EB. Cutaneous meningiomas-a clinico-pathologic study. Cancer 1974; 34:728-744.*

8. *Kim KS, Rogers LF, Goldblatt D. CT features of hyperostosing meningioma en plaque. AJNR 1987; 8: 853-859.*

9. *Azar-Kia B, Sarwar M, Mare JA, Schecter MM. Intraosseous meningioma. Neuroradiology 1974; 6: 246-253.*

10. *Ohaegbulam SC. Ectopic epidural calvarial meningioma. Surg Neurol 1979; 12:33-35.*

11. *Whicker JH, Devine KD, MacCart CS. Diagnostic and therapeutic problems in extracranial meningiomas. Am J Surg1973; 126: 452-457.*

12. *Figueroa BE, Quint DJ, McKeever PE, Chandler WF. Extracranial metastatic meningioma. Br J Radiol 1999 ;72:513-516.*

13. *Walters GA, Ragland RL, Knorr JR,Malhotra R, Gelber*

ND. Post traumatic cutaneous meningioma of the face. Am J Neuroradiol.1994;15:393-395.

14. *Pendergrass EP, Hope JW. An extracranial meningioma with no apparent intracranial source. Am J Roentgenol Radium Ther Nucl Med 1953; 70: 967-970.*

15. *Geoffray A, Lee Y-Y, Jing B-S, Wallace S. Extracranial meningiomas of the head and neck.AJNR 1984; 5: 599-604.*

16. *Hsin-Yi Lee , Prager J, Hahn Y, Ramsey R. Intraosseous meningioma: CT and MR appearance. J Comput Assist Tomogr 1992; 16: 1000-1001.*

17. *Okamoto S, Hisaoka M, Aoki T, Kadoya C, Kobanawa S, Hashimoto. Intraosseous microcystic meningioma. Skeletal Radiol.2000;29:354-357.*

18. *Daffner RH, Yakulis R, Maroon JC. Intraosseous meningioma. Skeletal Radiol 1998; 27:108-111.*

19. *Van Tassel P, Lee Y, Ayala A, Carrasco HC, Klima T. Case 680. Skeletal Radiol 1991; 20:383-386.*

20. *Farr HW, Gray GF, Vrana M, Panio M. Extracranial meningioma. Journal of Surgical Oncology 1973; 5: 412-420.*

21. *Ammirati M, Mirzai Sh, Samii M. Primary intraosseous meningioma of the skull base.Acta Neurochir (Wien) 1990;107:56-60.*

22. *Anderson SE, Johnston JO, Zalaudek CJ, Stauffer E,Steinbach LS. Peripheral nerve ectopic meningioma at the elbow joint. Skeletal Radiol 2001;30:639-642.*

23. *Christopherson LA, Finelli DA, Wyatt-Ashmead J, Likavec MJ. Ectopic extraspinal meningioma: CT and MR appearance. AJNR 1997;18:1335-1337.*

24. *Mighell AJ, Stassen LFA, Soames JV. Meningioma-an unusual forehead swelling: a case report. Br J Oral Maxillofac Surg 1994; 32:253-256.*

25. *Bitoh S, Obashi J, Kobayashi Y. Primary ectopic extracalvarial meningioma. Surg Neurol 1986;25:591-594.*

26. *Morrison MC, Weiss KL, Moskos MM. Clinical image. CT and MR appearance of a primary intraosseous meningioma. J Comput Assist Tomogr 1988;12:169-170.*

27. *Waga S, Nishikawa M, Ohtsubo K, Kamijyo Y, Handa H. Extra calvarial meningiomas. Neurology 1970;20:368-372.*

28. *Oka K, Hirakawa K, Yoshida S, Tomonaga M. Primary calvarial meningioma. Surg Neurol 1989; 32: 304-310.*

29. *Ghobashy A, Tobler W. Intraosseous calvarial meningioma of the skull presenting as a solitary osteolytic skull lesion. Acta Nerochir(Wein) 1994; 129: 105-108.*

30. *Spinnato S, Cristofori L, Iuzzolino P, Pinna G, Bricolo A. Intradiploic meningioma of the skull. J Neurosurg Sci 1999; 43: 149-152.*

31. *McWhorter JM, Ghatak NR, Kelly DL. Extracranial meningioma presenting as lytic skull lesion. Srg Neurol 1976; 5:223-224.*

МАСТЕР-КЛАСС

ЗНАЧЕНИЕ 3D/4D ЭХОГРАФИИ В I-М ТРИМЕСТРЕ ДЛЯ ПРОФИЛАКТИКИ РОЖДЕНИЯ ДЕТЕЙ С ПОРОКАМИ РАЗВИТИЯ

Воеводин С.М.

Научный центр акушерства, гинекологии и перинатологии им. В. И. Кулакова Москва, Россия.

Проблема пороков развития у плода является одной из актуальных задач современного акушерства. Какие задачи стоят перед эхографией на этапе I-го триместра беременности. В чем заключается диагностическое значение 3D/4D эхографии и в чем принципиальное отличие от 2D эхографии? Какие возможности и преимущества несет в себе данный метод? Почему так важно использование 3D/4D эхографии в I-м триместре беременности? Что такое экологическое 3D/4D ультразвуковое исследование? На эти и другие вопросы дает ответ сегодняшний мастер-класс.

Ключевые слова: эхография, 3D/4D эхография, пороки развития, экологическое 3D/4D ультразвуковое исследование.

VALUE OF 3D/4D ULTRASOUND IN THE FIRST TRIMESTER FOR THE PREVENTION OF CHILDREN'S CONGENITAL ABNORMALITIES

Voevodin S.M.

V.I. Kulakov Federal Research Center for Obstetrics, Gynecology, and Perinatology, Moscow, Russia.

At the moment the problem of fetus congenital abnormalities retains its relevance. What are the challenges of the ultrasound during the first trimester? What is the diagnostic value of 3D/4D ultrasound and what is the fundamental difference between 3D/4D and 2D ultrasound? What are the possibilities and advantages of the method? Why is it so important to perform 3D/4D ultrasound during the first trimester? What is the ecological 3D/4D ultrasound? Current master-class gives answers to all these and other questions.

Keywords: ultrasound, 3D/4D ultrasound, congenital abnormalities, ecological 3D/4D ultrasound.

Для просмотра мастер-класса перейдите на сайт:
https://rejr.ru/seventeenth_nomer/master-class.html

Руководитель отдела визуальной диагностики, д.м.н. Воеводин С.М.

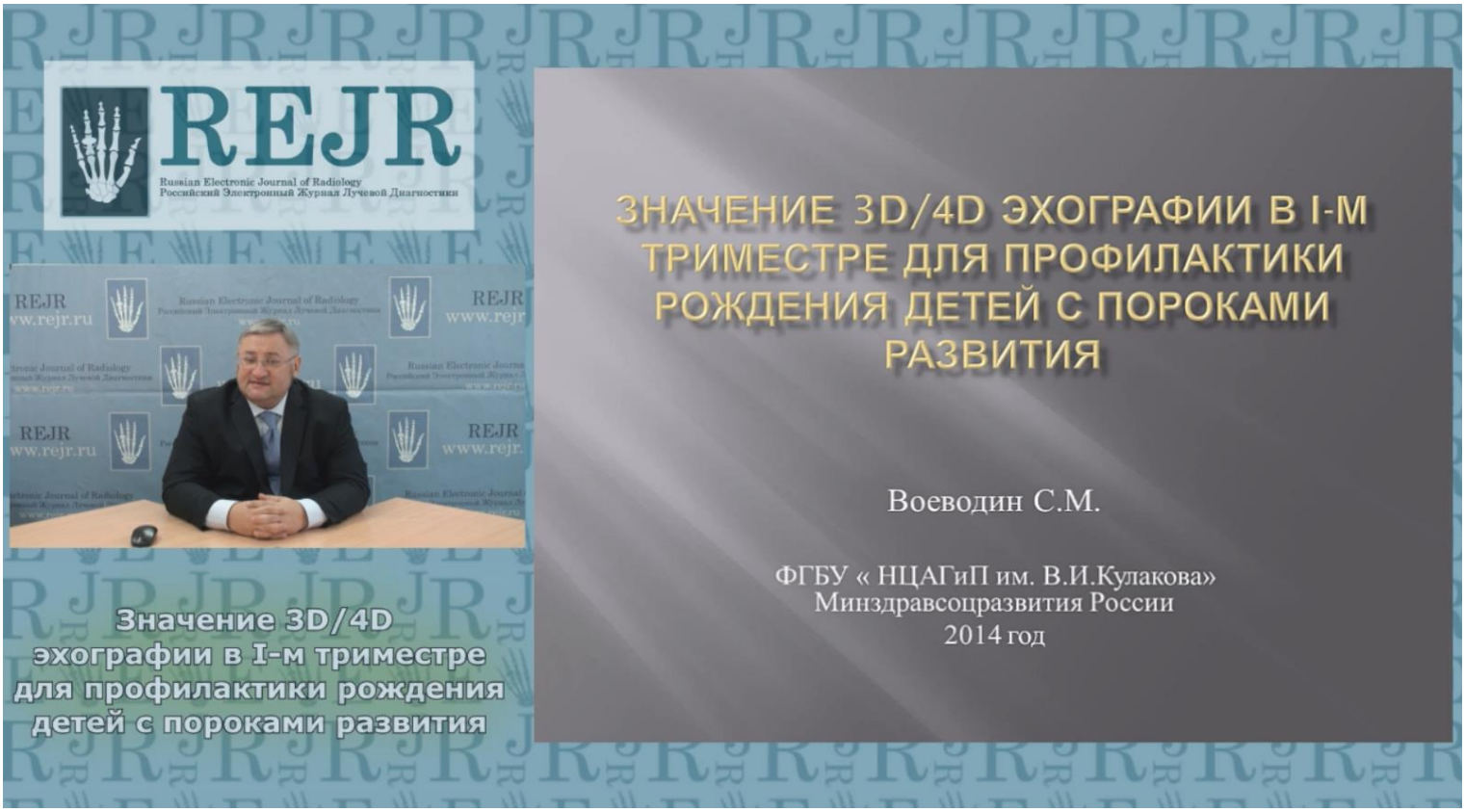

Мастер-класс. ***ЗНАЧЕНИЕ 3D/4D ЭХОГРАФИИ В I-М ТРИМЕСТРЕ ДЛЯ ПРОФИЛАКТИКИ РОЖДЕНИЯ ДЕТЕЙ С ПОРОКАМИ РАЗВИТИЯ***

Для запуска презентации нажмите на любое место в области презентации, чтобы она загрузилась (если Вы просматриваете журнал в окне браузера, то вначале сохраните журнал к себе на компьютер и откройте его с локального диска, иначе презентация не пойдет).

1) Используйте кнопки влево и вправо в левом нижнем углу страницы для перемещения по слайдам.
2) Каждая презентация сопровождается текстовым или звуковым комментарием автора. Включите в верхнем левом углу третью вкладку – ЗАМЕТКИ. Следите за текстом автора при переключении презентации на новый слайд. Если презентация сопровождается звуком, то отрегулируйте уровень звука, нажав на иконку динамика.
3) Чтобы включить полноэкранный просмотр презентации достаточно нажать левой кнопкой мыши на правую нижнюю клавишу перехода в полноэкранный режим.

Если у Вас не отображается мастер-класс – установите Adobe Flash Player:
http://get.adobe.com/ru/flashplayer/

YouTube™

Внимание! Презентация защищена авторскими правами. Полное или частичное копирование материала запрещено, без предварительного согласия авторов.

ПРЕПОДАВАНИЕ СПЕЦИАЛЬНОСТИ

В этом году мы открываем в нашем журнале новую рубрику, посвященную структуре и преподаванию лучевой диагностики – «Преподавание специальности».

В этом номере мы разместили материалы заседания учебно-методической комиссии (УМК) по лучевой диагностике и терапии УМО по медицинскому и фармацевтическому образованию вузов России, которое состоялось 20 января 2015г. На этом заседании были рассмотрены вопросы целесообразности проведения коротких программ профессиональной переподготовки (ПП) и объединения в составе научной специальности «лучевая диагностика, лучевая терапия» специальности «функциональная диагностика».

В следующих номерах мы разместим материалы и по другим направлениям подготовки специалистов, в том числе о роли компаний-производителей диагностического оборудования в повышении квалификации врачей-рентгенологов, радиологов и специалистов по УЗ диагностике, о вкладе профессиональных объединений, национальных и регионарных конгрессов и симпозиумов.

Прошу всех заинтересованных специалистов, руководителей отделений, преподавателей и заведующих кафедрами и циклами присылать нам ваши материалы, посвященные этой теме.

Широкое обсуждение данной проблемы поможет нам оценить плюсы и минусы тех или иных форм преподавания. В конечном счёте это, безусловно, пойдёт на пользу качеству преподавания и уровню подготовки специалистов по лучевой диагностике.

Главный редактор REJR,
председатель УМК по лучевой диагностике и терапии,
профессор С.К. Терновой.

ЗАСЕДАНИЕ УЧЕБНО-МЕТОДИЧЕСКОЙ КОМИССИИ ПО ЛУЧЕВОЙ ДИАГНОСТИКЕ И ЛУЧЕВОЙ ТЕРАПИИ УЧЕБНО-МЕТОДИЧЕСКОГО ОЪЕДИНЕНИЯ ПО МЕДИЦИНСКОМУ И ФАРМАЦЕВТИЧЕСКОМУ ОБРАЗОВАНИЮ ВУЗОВ РОССИИ (20.01.2015)

ДОКЛАД ЧЛЕНА УМК ПО ЛУЧЕВОЙ ДИАГНОСТИКЕ, ЗАВ. КАФЕДРОЙ ЛУЧЕВОЙ ДИАГНОСТИКИ РОСТОВСКОГО ГОСУДАРСТВЕННОГО МЕДИЦИНСКОГО УНИВЕРСИТЕТА, ПРОФЕССОРА В.И. ДОМБРОВСКОГО

Возраст, лет		Всего	Ростов-на-Дону	Города области	ЦРБ
	До 30	42	25	13	4
	30 - 50	137	78	43	16
	Свыше 50	157	82	47	28

ДОЛЯ РЕНТГЕНОЛОГОВ РО СТАРШЕ 50 лет
на конец 2014 года
47%
44%
46%
60%
Всего
Ростов
Города области
ЦРБ

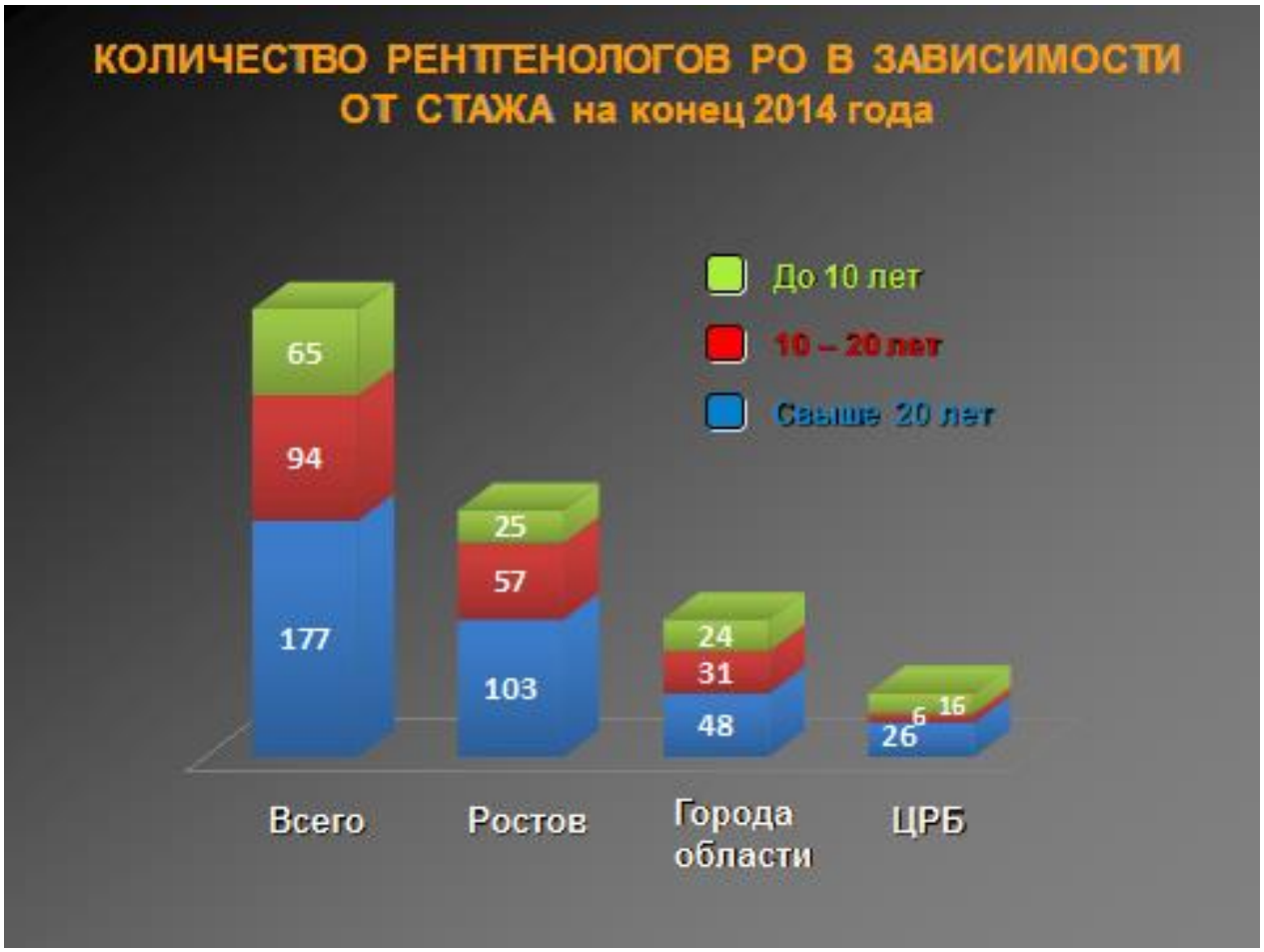
КОЛИЧЕСТВО РЕНТГЕНОЛОГОВ РО В ЗАВИСИМОСТИ ОТ СТАЖА на конец 2014 года
До 10 лет
10 – 20 лет
Свыше 20 лет
65
94
177
25
57
103
24
31
48
16
6
26
Всего
Ростов
Города области
ЦРБ

УКОМПЛЕКТОВАННОСТЬ ВРАЧАМИ-РЕНТГЕНОЛОГАМИ МЕДИЦИНСКИХ УЧРЕЖДЕНИЙ РО на конец 2014 года
56%
67%
52%
48%
Всего
Ростов
Города области
ЦРБ

Коэффициент совместительства врачей-рентгенологов в РО (2014 год)
1,51
1,35
1,46
1,71
Всего
Ростов
Города области
ЦРБ

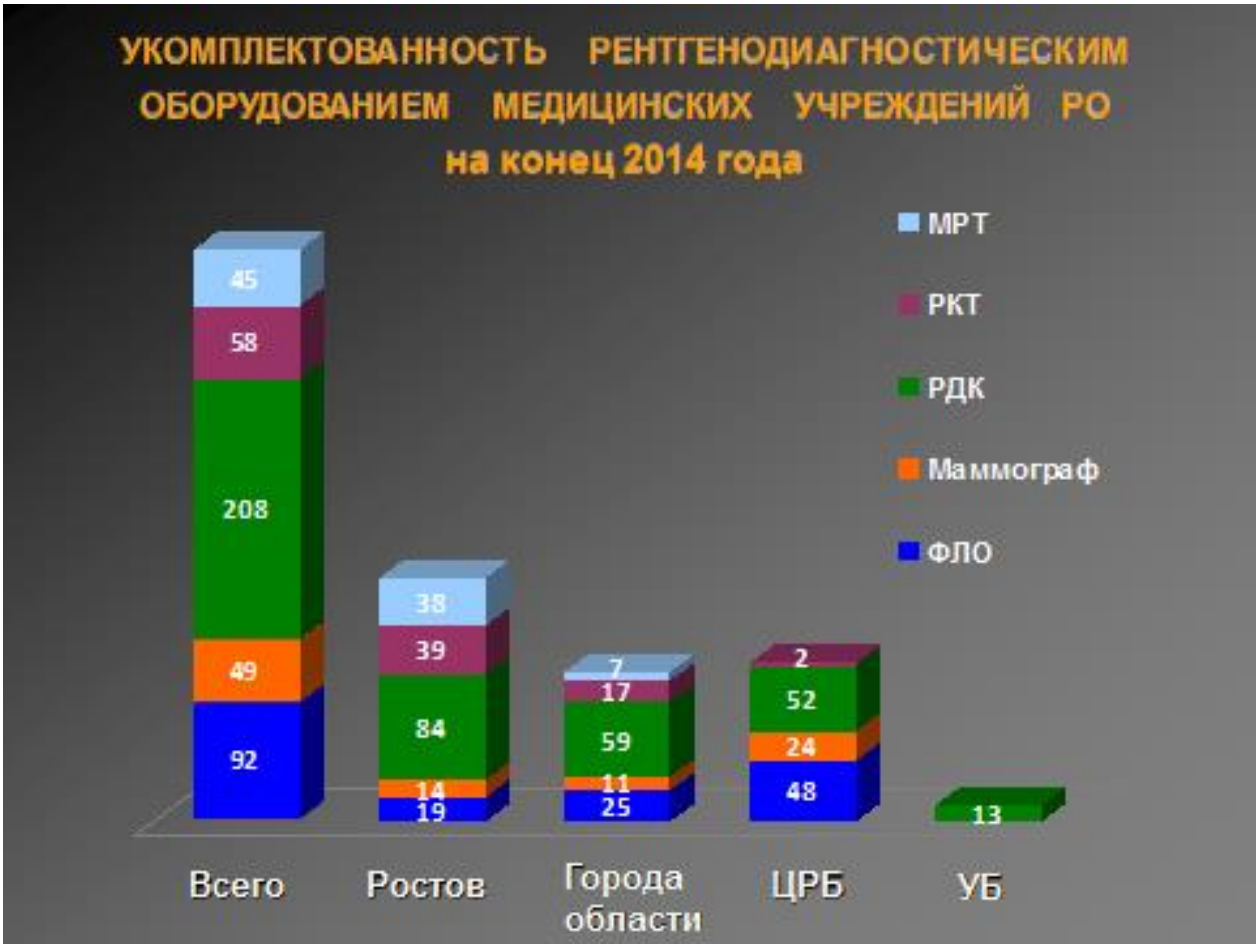
УКОМПЛЕКТОВАННОСТЬ РЕНТГЕНОДИАГНОСТИЧЕСКИМ ОБОРУДОВАНИЕМ МЕДИЦИНСКИХ УЧРЕЖДЕНИЙ РО
на конец 2014 года
МРТ
РКТ
РДК
Маммограф
ФЛО
45
58
208
49
92
38
39
84
14
19
7
17
59
11
25
2
52
24
48
13
Всего
Ростов
Города области
ЦРБ
УБ

По данным МЗ РО:
2010 г.
Штатное расписание 578
Занято ставок 489
Физические лица 321

КОЛИЧЕСТВО ВРАЧЕЙ, ПРОШЕДШИХ ПП
в 2010 - 2014 годах
96
Ростов-на-Дону
Рост. область
Красн. край, Ставр. край
Республики СК
25
22
18
16
15
14
9
1
1
7
12
2
1
7
6
3
2
7
8
1
6
8
1
2010
2011
2012
2013
2014

КОЛИЧЕСТВО ВРАЧЕЙ, ПРОШЕДШИХ ПП
в 2010 - 2014 годах
25
22
18
16
15
18
14
11
9
8
7
8
7
7
7
Женщин
Мужчин
2010
2011
2012
2013
2014
25
22
18
16
15
17
16
13
13
12
8
6
5
3
3
Город
Село
2010
2011
2012
2013
2014

В 2010 – 2014 годах ПП прошли 96 врачей
Женщин
Мужчин
60
36
Ростов-на-Дону
Рост. обл.
Другие области
СК республики
41
43
7
5
Город
Село
71
25
До 30 лет
30-50 лет
Больше 50 лет
40
42
14

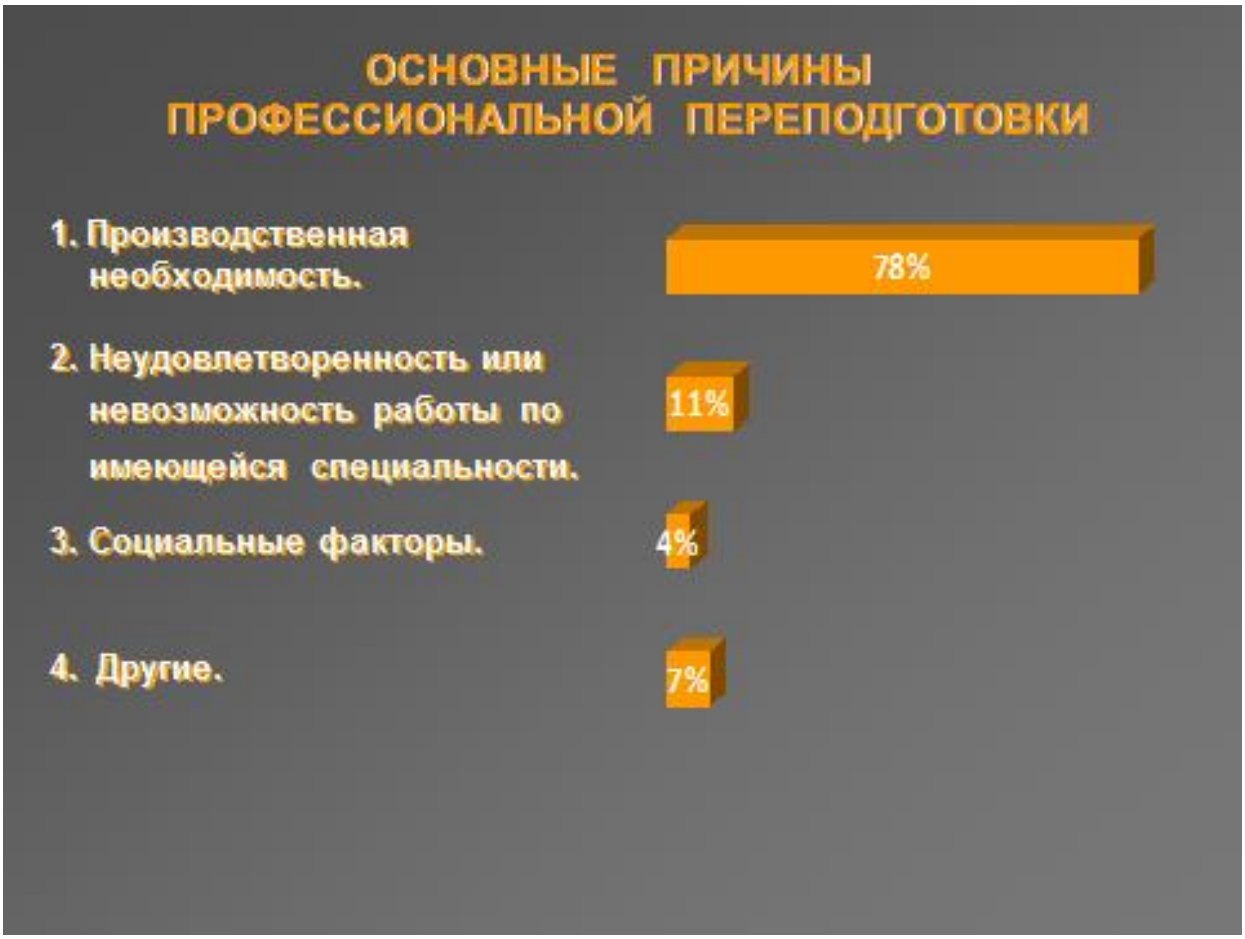
ОСНОВНЫЕ ПРИЧИНЫ ПРОФЕССИОНАЛЬНОЙ ПЕРЕПОДГОТОВКИ
1. Производственная необходимость.
78%
2. Неудовлетворенность или невозможность работы по имеющейся специальности.
11%
3. Социальные факторы.
4%
4. Другие.
7%

Приказ Минздрава и соцразвития РФ № 415н от 07.07.2009
Об утверждении квалификационных требований к специалистам с высшим и послевузовским медицинским и фармацевтическим образованием в сфере здравоохранения

Интернатура или (и) ординатура по специальности «Рентгенология» или профессиональная переподготовка по специальности «Рентгенология» при наличии одной из специальностей: «Авиационная и космическая медицина», «Акушерство и гинекология», «Анестезиология-реаниматология», «Водолазная медицина», «Дерматовенерология», «Детская хирургия», «Детская онкология», «Детская урология-андрология», «Детская эндокринология», «Гастроэнтерология», «Гематология», «Гериатрия», «Инфекционные болезни», «Кардиология», «Колопроктология», «Нефрология», «Неврология», «Неонатология», «Нейрохирургия», «Общая врачебная практика», «Онкология», «Оториноларингология», «Офтальмология», «Педиатрия», «Пластическая хирургия», «Профпатология», «Пульмонология», «Ревматология», «Рентгенэндоваскулярные диагностика и лечение», «Сердечно-сосудистая хирургия», «Скорая медицинская помощь», «Торакальная хирургия», «Терапия», «Травматология и ортопедия», «Урология», «Фтизиатрия», «Хирургия», «Челюстно-лицевая хирургия», «Эндокринология»

Исходный и выпускной уровни знаний по 10-балльной шкале
Предлагаемые темы:
•Анатомия;
•Патологическая анатомия;
•Диагностические алгоритмы.
75%
16%
9%
до 3
4 - 5
6
баллы
Предлагаемые темы:
•Ro- анатомия;
•Ro- семиотика;
•Диагностические алгоритмы;
•Радиационная безопасность;
•Нормативные документы.
7%
18%
70%
5%
до 3
4 - 5
6
7
баллы

В 2010 – 2014 годах обучались в ординатуре и интернатуре по специальности «Рентгенология» 79 человек
Мужчин
Женщин
29
50
Ростов-на-Дону
Рост. область
Другие административные территории
9
32
38
20-30 лет
30-50 лет
26
53

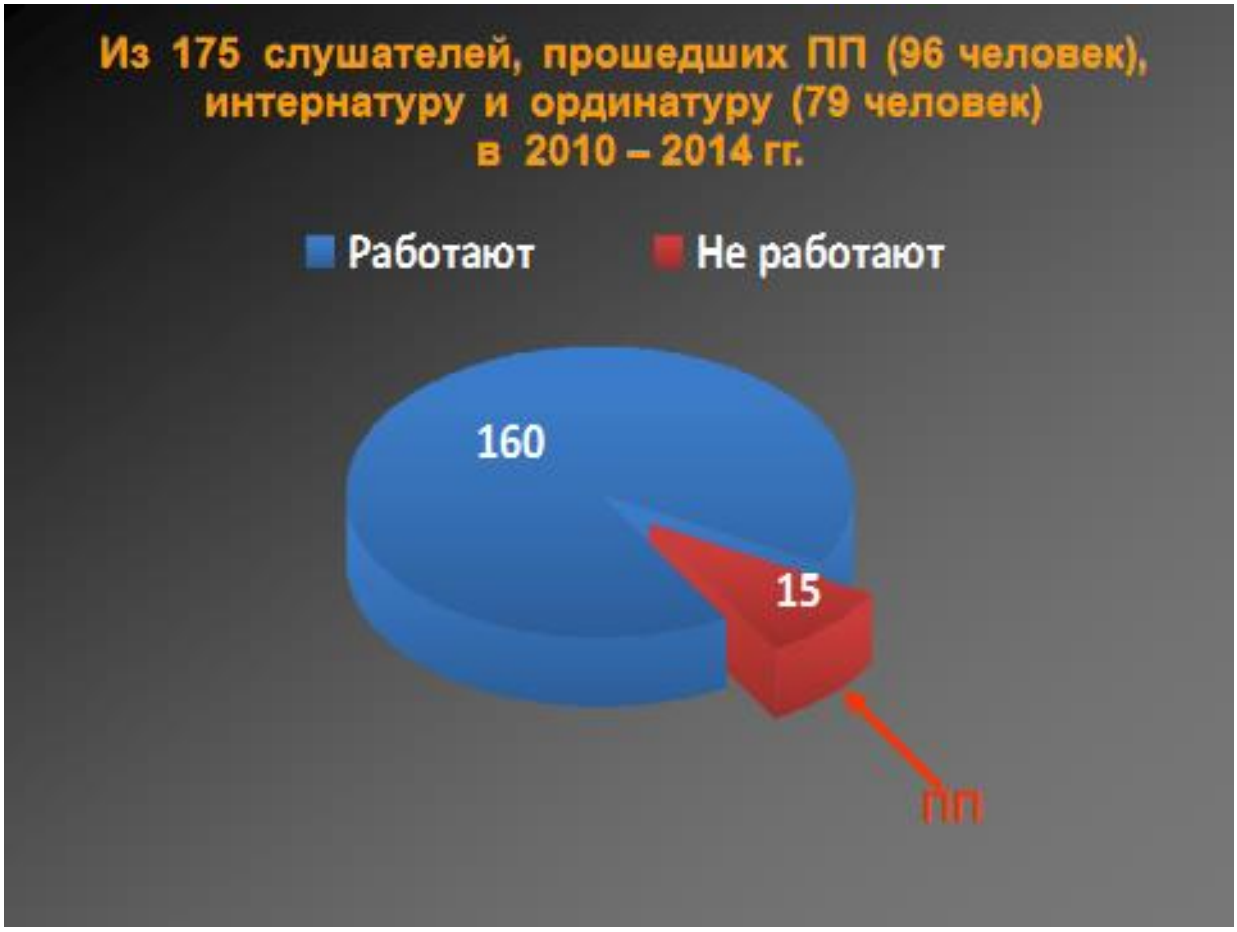
Из 175 слушателей, прошедших ПП (96 человек), интернатуру и ординатуру (79 человек) в 2010 – 2014 гг.
Работают
Не работают
160
15
ПП

По данным МЗ РО:
2010 г.
2014 г.
Штатное расписание
578
594
Занято ставок
489
507
Физические лица
321
336

Социальный портрет провинциального врача-рентгенолога:

Женщина в возрасте 45-50 лет, имеющая первую квалификационную категорию.

Униженная и оскорбленная администрацией и клиницистами!

Заключение

- Согласно существующей нормативной базе имеет место дефицит врачей-рентгенологов в отдельной административной территории, особенно в муниципальных районах.
- С учетом возраста и преобладающей половой принадлежности работающих в настоящее время врачей-рентгенологов, очевидна перспектива нарастания существенного кадрового «голода».
- ПП, в том виде, в котором она проводится, дает возможность частично компенсировать кадровый дефицит при очевидном снижении качества диагностической работы.

ПРЕДЛОЖЕНИЯ

- Эффективным путем преодоления кадрового дефицита с наличием достойного качества выполняемой работы является, по нашему мнению, создание на базе крупных медицинских учреждений межтерриториальных центров дистанционной диагностики.
- В задачи кафедры должно входить не только обучение, но и оценка качества последующей работы подготовленного специалиста. Для этого предлагается включить в список документов для прохождения периодического обучения отчет специалиста с качественными и количественными показателями его деятельности за предшествующие годы и соответствующий отзыв руководителя учреждения.

ДОКЛАД ПРЕДСЕДАТЕЛЯ РОССИЙСКОЙ АССОЦИАЦИИ СПЕЦИАЛИСТОВ ФУНКЦИОНАЛЬНОЙ ДИАГНОСТИКИ, ПРОФЕССОРА Н.Ф. БЕРЕСТЕНЬ

«Прогресс есть способ совершенствования проблем»
Малкин Г.Е.

Научная специальность «Функциональная диагностика»

Об обучении в аспирантуре и докторантуре

Заседание УМК по лучевой диагностике и терапии УМО
20.01.2015 г.
Председатель Совета РАСФД Берестень Н.Ф.

В Федеральном Законе № 323 от 21.11.11
«Об охране здоровья граждан» в статье 100 указано, что
«С 1 сентября 2017 года послевузовское медицинское и фармацевтическое образование может быть получено в ординатуре, аспирантуре и докторантуре».

В Приказе Министерства образования РФ от 25 февраля 2009 года № 59 «Об утверждении номенклатуры специальностей научных работников»
нет научной специальности «Функциональная диагностика».

Внесение «функциональной диагностики» в научную специальность 14.01.13 «Лучевая диагностика, лучевая терапия» продиктовано постоянным развитием существующих и появлением новых неионизирующих методов диагностики, которые используются как в комплексе с лучевыми методами, так и самостоятельно, на всех этапах лечебно-диагностического процесса.

Специальность «Функциональная диагностика» является **самостоятельной специальностью в настоящее время только группы «Здравоохранение».**

Нормативно-правовая база специальности «ФД»:

ПРИКАЗ Минздрава России от 30.11.93. № 283
О СОВЕРШЕНСТВОВАНИИ СЛУЖБЫ ФУНКЦИОНАЛЬНОЙ ДИАГНОСТИКИ В УЧРЕЖДЕНИЯХ ЗДРАВООХРАНЕНИЯ РОССИЙСКОЙ ФЕДЕРАЦИИ

1. Приказ МЗ и СР России от 23 апреля 2009 г. №210н г. «О номенклатуре специальностей специалистов с высшим и послевузовским медицинским и фармацевтическим образованием в сфере здравоохранения РФ».
2. Приказ МЗ РФ от 20 декабря 2012 г. № 1183н (в редакции от 1 августа 2014 г. N 420н) «Об утверждении номенклатуры должностей медицинских и фармацевтических работников»
3. Приказ МЗ РФ от 03 августа 2012 г. № 66н «Об утверждении порядка и сроков совершенствования медицинскими работниками и Фарм. Работниками проф.знаний и навыков путем обучения…».
4. «Типовая программа дополнительного профессионального образования врачей по функциональной диагностике», 2006 г.

Профессор Д.Д. Плетнев

зав. кафедрой терапии ЦИУв,
клиническая база кафедры -
терапевтическая клиника МОНИКИ,
(1923 - 1937)
1932 год - директор
НИИ функциональной диагностики
и экспериментальной терапии

Идея создания РАСФД принадлежит группе специалистов отдела функциональной диагностики МОНИКИ им. М.Ф Владимирского

Из архивов истории функциональной диагностики:

- 1945 год -
- президент АМН СССР академик А.А.Богомолец сообщил на первом послевоенном Пленуме о появлении в советской медицине новой специальности - «клиническая физиология».

13 января 1954 г. Сообщение ТАСС «Арест группы врачей-вредителей»: Проф. Вовси М.С., проф. Виноградов В.И., Проф. Коган М.Б. и др.

Тимащук Л.Ф. – врач-терапевт, владеет ЭКГ

21 апреля 1954 г.

МЗ СССР «Положение о ЭКГ-кабинете»

XX век

Научная специальность:
Лучевая диагностика
(нет клинической специальности)
Клиническая специальность:
Функциональная диагностика
(нет научной специальности)

XI век

Ядерная медицина

КТ УЗД МРТ ПЭТ ЭДВС

Рентгенология → Лучевая диагностика

Функциональная диагностика

ЭКГ

ЭЭГ

ФВД

Новые технологии

Кардиология
Неврология
Пульмонология
Ангиология
Хирургия
Терапия
Скорая помощь

ВУЗ → Базовые методы

ФУВ → Высокотехн. центры

Приказ МЗ РФ от 30.11.93. №283 «О СОВЕРШЕНСТВОВАНИИ СЛУЖБЫ ФУНКЦИОНАЛЬНОЙ ДИАГНОСТИКИ В УЧРЕЖДЕНИЯХ ЗДРАВООХРАНЕНИЯ РОССИЙСКОЙ ФЕДЕРАЦИИ»

Области исследований «Функциональной диагностики»

- Диагностика Заболеваний Сердечно-Сосудистой системы
- Диагностика Заболеваний Органов дыхания
- Диагностика Заболевания Центральной и периферической Нервной систем
- Диагностика Других Заболеваний

ПРИОРИТЕТНЫЕ НЕИНВАЗИВНЫЕ МЕТОДЫ ИССЛЕДОВАНИЯ СЕРДЕЧНО-СОСУДИСТОЙ СИСТЕМЫ

1. Электрокардиография *(ЭКГ)*
2. Суточное мониторирование ЭКГ по методу Холтера *(ЭКГ ХМ)*

3. Суточное мониторирование АД *(СМАД)*

4. Стресс-тест ЭКГ *(ВЭМ, ТРЕДМИЛ)*

5. Эхокардиография (ЭХОКГ)
6. Стресс-ЭхоКГ
7. УЗИ сосудов

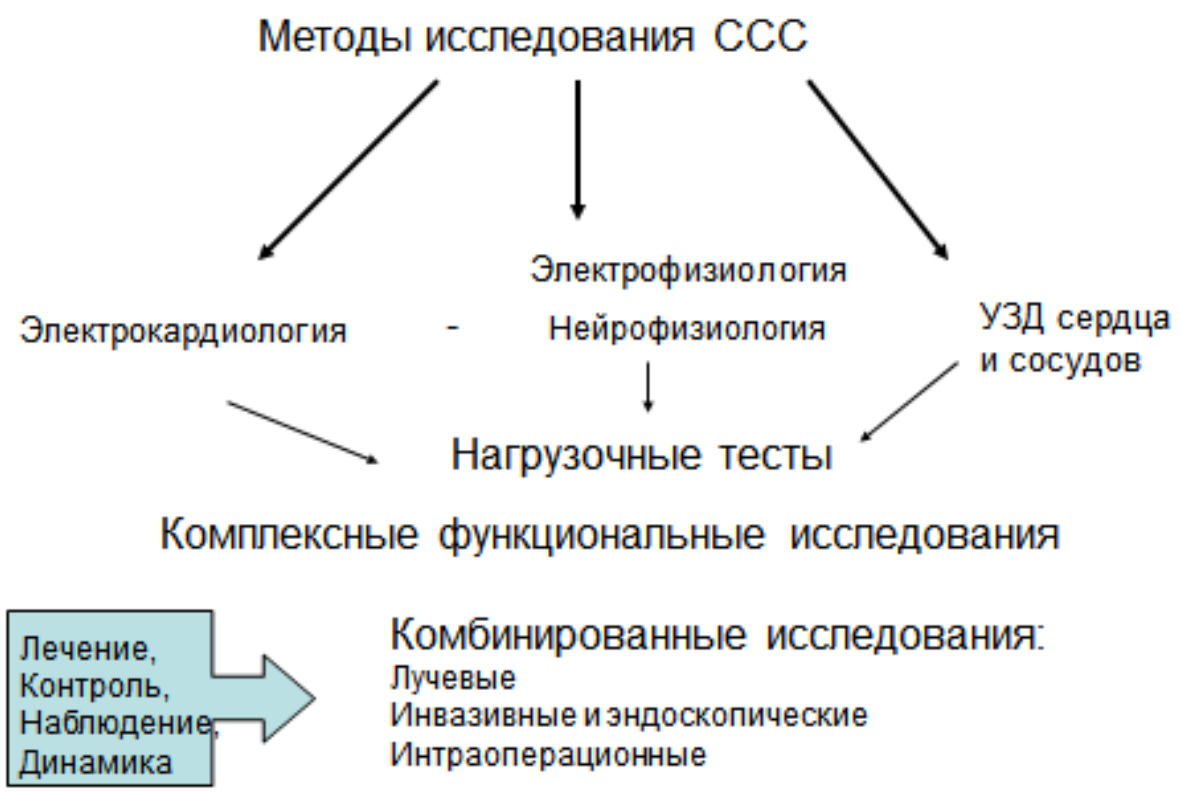

Направления функциональной диагностики:
ФД заболеваний сердечно-сосудистой системы

1. **Электрокардиография (ЭКГ):**
   1.1. В 12-ти общепринятых отведениях;
   1.2. С медикаментозными пробами при ЭКГ;
   1.3. С функциональными пробами при ЭКГ (ортостатическая проба, бег на месте, приседания, лестничная проба Мастера);
   1.4. Дополнительное исследование ЭКГ исследование в 1-м – 3-х отведении для оценки сердечного ритма (длительность регистрация более 2.5с);
   1.5. Дополнительные ЭКГ отведения (правые, задние, низкие, высокие, по Небу, Клетенуидр.) для диагностики ОКС, ОИМ, постинфарктного фиброза и др.
2. **ЭКГ высокого разрешения:**
   2.1. поздние потенциалы предсердий
   2.2. поздние потенциалы желудочков

Электрокардиология

Дисперсионная ЭКГ по низкоамплитудным флуктуациям ЭКГ.
Дипольная ЭКГ
ЭКГ-картирование с регистрацией множественных грудных отведений.
Оценка вариабельности сердечного ритма по данным ритмограммы.
ЭКГ при чреспищеводной кардиостимуляции
ЭКГ при программировании ЭКС.
Дистанционная ЭКГ диагностика.

Суточное ЭКГ мониторирование по методу Холтера:

10.1. в 2-х канальном режиме суточного мониторирования ЭКГ
10.2. в 3-х канальном режиме суточного морниторирования ЭКГ
10.3. в 12-ти канальном режиме суточного мониторирования ЭКГ
10.4. лекарственные пробы при ЭКГ мониторир.по методу Холтера
10.5. анализ электрокардиостимуляции (ЭКС)
10.8. дополнительные опции: дисперсия интервалов QT, RR, T; вариабельность сердечного ритма; турбулентность сердечного ритма

Современные направления анализа QRST-комплекса (по ХМ ЭКГ)

1. ЭКГ высокого разрешения
2. Анализ дисперсии *(P, QRS, T, QT и др)*
3. Альтернации T зубца *(TWA)* - T-wave Alternans
4. Турбулентность ритма сердца (*HRT*) - Heart-rate Turbulence
5. Дисперсионное картирование
6. Дипольная ЭКГ (ДЭКАРТО)
7. Анализ вариабельности сердечного ритма (при RR- и PP-усреднении)
8. Wavelate преобразование
9. Поверхностное картирование
10. Спектрально-временное картирование

Функциональная диагностика сердечно-сосудистой системы (продолжение)

Суточное мониторирование артериального давления:

11.1. Средние значения АД, суточный ритм АД
11.2. Нагрузка давлением, вариабельность АД, пульсовое АД
11.3. Показатели утренней динамики АД
11.4. Показатели ригидности артерий.

12.Бифункциональное суточное мониторирование (СМ ЭКГ и АД)

13. Скрининг -мониторирование апноэ сна.

14. Дистанционная диагностика СМ ЭКГ по методу Холтера

15. Дистанционная диагностика СМ артериального давления

16. Стресс-тесты ЭКГ, дозированная физическая нагрузка

16.1. ВЭМ при педалировании без периодов отдыха
16.2. ВЭМ при педалировании с периодами отдыха
16.3. Тредмилметрия без периодов отдыха
16.4 Тредмилметрия с периодами отдыха
16.5. Проба с гипервентиляцией при ВЭМ
16.6. Проба с гипервентиляцией при тредмилметрии

Функциональная диагностика сердечно-сосудистой системы (продолжение)

17. **Исследование центральной гемодинамики**

17.1. Исследование центральной гемодинамики реоанализатором
17.2. Поликардиография
17.3. Скрининг диагностика состояния жесткости сосудистой стенки.

18. Эхокардиография

18.1. Эхокардиография трансторакальная
18.2. Внутрисердечная допплерография
18. 3. Эхокардиография с цветным картированием
18.4. Эхокардиография с доплероваким анализом
18.5. Стресс-эхокардиография с физической нагрузкой
18.6. Стресс-эхокардиография с лекарственными пробами
18.7. Количественный анализ ЭхоКГ-изображений
18.9. Эхокардиография чреспищеводная
18.10. Тканевая допплеркардиография
18.11. Трехмерная эхокардиография

Исследование функции внешнего дыхания

19. **Спирография**
Проба с бронхофлитиком при спирографии
20. Бодиплетизмография (БПГ)
БПГ с определением аэродинамич. сопротивления (AR) и ОЕЛ
Проба с бронхолитиками приБПГ
21. Электронная спирометрия
21.1. Регистрация кривой «поток-объем» форсированного выдоха
21.2. Проба с бронхолитиками при регистрации кривой «поток- объем»

22.Исследование газового состава выдых. воздуха (газоанализ)

23.Диффузиометрия

25.Мониторирование бронхиальной проходимости

26. Спировелоэргометрия

Функциональная диагностика состояния центральной и периферической нервной системы

27. Электроэнцефалография (ЭЭГ)

27.1. Функциональная проба с фото- и фоностимуляцией при ЭЭГ
27.2. Функциональная проба с гипервентиляцией при ЭЭГ
27.3. Автоматизированная ЭЭГ с картированием головного мозга

28. Дистанционная ЭЭГ диагностика

29. Длительное ЭЭГ-мониторирование 6-12 часов

30. Видео ЭЭГ-мониторирование

31. Реоэнцефалография (РЭГ)

31.1. Проба с поворотом головы при РЭГ
31.2. Проба с нитроглицерином при РЭГ
31.3. Проба с гипервентиляцией РЭГ

32. Реовазография (РВГ)
33. Электромиография (ЭМГ)
34. ЭМГ игольчатая
35. ЭМГ стимуляционная (ВП)
Магнитная стимуляция и транскраниальная магнитная стимуляция

Ультразвуковые исследования сосудов

36. Ультразвуковое исследование периферических сосудов (УЗДГ, допплерография сосудов).

36.1. Допплерография сосудов артерий экстракраниального бассейна.
36.2. УЗДГ со спектральным анализом артерий конечностей
36.3. УЗДГ глубоких и поверхностных вен конечностей
36.4. УЗДГ с сегментарным измерением АД на артериях конечностей.
36.5. Транскраниальная ДГ сосудов интракраниального бассейна.

37. Дуплексное сканирование (УЗИ в сочетании с цветовым допплеровским картированием) периферических сосудов

37.1. Дуплексное сканирование брахиоцефальных артерий
37.2. Дуплексное сканирование брахиоцефальных вен
37.3. Дуплексное сканирование артерий верхних конечностей
37.4. Дуплексное сканирование вен верхних конечностей
37.5. Дуплексное сканирование артерий нижних конечностей
37.6. Дуплексное сканирование вен нижних конечностей
37.7. Дуплексное сканирование сосудов брюшного отдела аорты.

Комплексное использование методов функциональной диагностики

- **Дистанционно-диагностическая служба:**

- **ЭКГ,**
- **СМАД,**
- **ХМ ЭКГ**

- **Полисомнография:**
- **(диагностика нарушений сна): длительная регистрация во время сна ЭЭГ, электроокулография (ЭОГ), ЭМГ, ЭКГ, насыщение крови O2**
- Доп. Методы полисомнографии:
- **Капнография (анализ выдыхаемого воздуха)**
- **СМАД**
- **Эзофагеальная pH-метрия**
- **Кардиореспираторное мониторирование**

Комплексное использование методов Лучевой и Функциональной диагностики

Разработка Оптимальных вариантов исследований

Повышение качества ФД На всех уровнях практического Здравоохранения (диспансеризация, Реабилитация

Показания, противопоказания

Экономическая целесообразность

Разработка Алгоритмов функциональной диагностики На различных этапах лечебно-диагностического процесса

Предложение РАСФД:

Расширить научную специальность 14.01.13 до рамок «Лучевая диагностика, функциональная диагностика, лучевая терапия»

В Приказе Министерства образования РФ от 25 февраля 2009 года № 59 «Об утверждении номенклатуры специальностей научных работников» в разделе «медицинские науки» «клиническая медицина»

В паспорте специальности дополнить:

«Лучевая диагностика, функциональная диагностика» – Область медицинской науки об оценке состояния органов и систем с помощью физических воздействий (электромагнитных и корпускулярных излучений, ультразвука), электрофизиологических и иных методов, основанных на биофизических подходах, и позволяющих оценить функциональное состояние как отдельных органов, так и функциональных систем, и организма, в целом

Сайт РАСФД с 2007 г.

www.rasfd.com

Создание научной специальности
«Лучевая диагностика, функциональная диагностика, лучевая терапия»
в перспективе позволит готовить врачей высокой квалификации
для работы на стационарном уровне и в высокотехнологичных центрах.

ЮБИЛЕЙ

Шехтер Анатолий Ильич

80 ЛЕТ

Профессор кафедры лучевой диагностики и лучевой терапии Первого МГМУ им. И.М. Сеченова А.И. Шехтер, в области лучевой диагностики работает более 50 лет, являлся в течение ряда лет членом президиума Московского Объединения Медицинских Радиологов (МОМР), членом Европейского Общества Радиологов (ESR).

Ататолий Ильич родился в 1935 году в годе Днепропетровске (Украина) в семье врача. Отец Шехтер Илья Александрович, заслуженный деятель науки и техники, доктор медицинских наук, основал и в течение ряда лет заведовал основанной им кафедрой рентгенологии и радиологии (лучевой диагностики) Московского государственного медицинского стоматологического университета имени А.И. Евдокимова.

Окончив Московский государственный медицинский университет им. Н.И. Пирогова, А.И. Шехтер начал трудовую деятельность в качестве врача на целинных землях Казахстана, за что был отмечен почетным знаком «За освоение целинных земель». После обучения в клинической ординатуре и аспирантуре, А.И. Шехтер в 1964 году поступил по конкурсу на кафедру лучевой диагностики и терапии (рентгенологии и радиологии) Первого Московского Государственного Медицинского Университета им. И.М. Сеченова, где работает по настоящее время.

В 1964 году А.И. Шехтер защитил кандидатскую диссертацию, посвященную клинико-рентгенологическому распознаванию и дифференциальной диагностике некоторых вариантов ограниченных поражений легких. Таким образом, было определено дальнейшее приоритетное направление его научных интересов - лучевая диагностика заболеваний органов дыхания. Этому направлению А.И. Шехтер не изменил до настоящего времени. Он автор более 250 научных публикаций, посвященных разным аспектам лучевой диагностики. В 1972 году на тему рентгенологической диагностики хронических воспалительных заболеваний легких им была защищена докторская диссертация.

В период с 1975 по 1985гг А.И. Шехтер заведовал научно-исследовательской лабораторией по изучению возможностей ранней диагностики опухолевых заболеваний, в первую очередь, молочных желез и легких. На эту тему им опубликована серия научных работ. Имеет ряд изобретений.

Являясь в течение многих лет профессором кафедры ВУЗа, он – соавтор учебника, ряда учебных и методических материалов, научный редактор нескольких крупных иностранных монографий по разным направлениям диагностической рентгенологии.

Под его руководством защищены 16 кандидатских диссертаций. Отмечен благо-

дарностями ректората.

Авторитетом специалиста, мастерством педагога и лектора, доброжелательным отношением к сотрудникам и пациентам профессор А.И. Шехтер снискал уважение коллег и студентов.

Дорогой и глубокоуважаемый Анатолий Ильич!

Редколлегия Электронного Журнала Лучевой Диагностики поздравляет Вас с юбилеем и желает Вам здоровья, долгих лет жизни и дальнейших творческих успехов.

ПОЗДРАВЛЕНИЯ

ЛАУРЕАТ ГОСУДАРСТВЕННЫЕ ПРЕМИИ РЕСПУБЛИКИ ТАТАРСТАН В ОБЛАСТИ НАУКИ И ТЕХНИКИ

Бахтиозин Рустам Фаридович

25 декабря 2014 г. Президент Татарстана Рустам Нургалиевич Минниханов вручил Государственные премии Республики Татарстан в области науки и техники. Церемония награждения состоялась в Казанском Кремле. Приветствуя всех собравшихся, Р.Н. Минниханов отметил, что в этом году лауреатами стали крупные ученые, преподаватели, руководители и сотрудники ведущих научных и производственных организаций республики. Государственные премии Татарстана получили также два коллектива, работающих в сфере здравоохранения. «Эта отрасль всегда была важнейшим приоритетом в Татарстане, объектом системных вложений финансовых и интеллектуальных ресурсов», – сказал Президент Татарстана. Он также отметил, что более 20 лет татарстанские ученые и практики внедряли метод магнитно-резонансной терапии, что позволило обеспечить эффективность диагностики и лечения ряда серьезных заболеваний, при этом удалось сократить сроки обследования больных. В частности, за работу «Разработка и применение методов магнитно-резонансной томографии в медицинской диагностике» вместе с соавторами был награждён званием лауреата Государственной премии Республики Татарстан в области науки и техники профессор кафедры лучевой диагностики и лучевой терапии ГБОУ ВПО “Первый МГМУ имени И.М. Сеченова” Минздрава России, заместитель главного редактора Российского Электронного Журнала Лучевой Диагностики Р.Ф. Бахтиозин.

Редакционная коллегия поздравляет Рустама Фаридовича со столь значимой премией и желает дальнейшей успешной профессиональной и научной деятельности!

ОТЧЕТЫ О НАУЧНЫХ МЕРОПРИЯТИЯХ

ECR 2015 – ЕВРОПЕЙСКИЙ КОНГРЕСС РАДИОЛОГОВ

(4-8 МАРТА 2015 г., АВСТРИЯ, Г. ВЕНА)

Апарина О.П., Стукалова О.В.

Традиционно ранней весной каждого года на улочках романтичной и приветливой столицы Австрии Вены встречаются представители важнейшей клинической области - рентгенологии. С 4 по 8 марта 2015 года в Вене состоялся 27-й конгресс Европейского общества радиологов. Проведение 27 Европейского Конгресса Радиологов в этом году совпадает с 10-летним юбилеем создания обновленного Европейского общества радиологов. Ежегодное собрание ESR – это одно из наиболее значимых и популярных событий для специалистов лучевой диагностики не только Европы, но и всего мира. На форуме традиционно выступают с лекциями ведущие специалисты в различных областях радиологии, проходит множество пленарных заседаний, сессий, посвященных наиболее актуальным проблемам лучевой диагностики и терапии. Подтверждением востребованности и успешности Конгресса можно считать посещение форума 11 368 специалистами из 80 стран. Число участников выставки оборудования тоже было значительным: 8201 человек. Дистанционно в конференции участвовали 8201 специалист. Таким образом, общее количество делегатов Конгресса (научной части (очно и заочно) и выставки оборудования) составило 25540 человек. Делегация специалистов из России вошла в первую десятку стран по числу участников конгресса (359 человек). Самыми многочисленными делегациями традиционно были представлены Италия, Германия, хозяйка форума – Австрия. Конгресс 2015 года поставил рекорд по числу научных работ, представленных в научную программу конгресса – 2935. Важный вклад в научную программу конгресса внесли и ученые из России, выступившие с устными и постерными докладами. Разнообразными были темы научных работ, представленных на конгрессе российскими исследователями. Мы участвовали в научных сессиях, посвященных кардиологии (О. Апарина, М. Комарова), исследованиям головы и шеи (О. Павлова, Н. Серова), абдоминальной лучевой диагностике (И. Губский), МСКТ в педиатрии (С. Дуброва, М. Вишнякова), перфузии миокарда (К. Завадовский), лучевой терапии (Е. Хайрутдинов) и многих других.

27-й Конгресс радиологов Европы прошел под лозунгом «Радиология без границ». Президент конгресса Bernd Hamm и президент Европейского общества радиологов Lorenzo Bonomo в своих выступлениях подчеркнули, что одной из основных задач Европейского общества радиологов является развитие связей с радиологическими обществами отдельных стран. Символом объединения стала в этом году эмблема Конгресса – карта Европы.

ECR с начала своего основания интегрирует в свою деятельность современные информационные технологии. Благодаря применению технологии онлайн-трансляции лекций, около 6000 специалистов прослушали курсы лекций конгресса дистанционно (в прошлом году – около 3000), в том числе 142 врача-радиолога из России. Важной составляющей Конгресса является образовательная программа для молодых ученых. В этом году образовательные секции в различных областях радиологии были объединены в единый блок E^3 – European Excellence in Education. Внутри данного блока образовательные курсы были разделены по уровням по степени сложности информации: Rising Stars, European Diploma Prep Sessions, The Beauty of Basic Knowledge, ECR Academies и ECR Master Classes. Новое разделение секций на уровни по степени квалификации позволило молодым специалистам легче ориентироваться и последовательно осуществлять подготовку к квалифицированной работе. Большое внимание на Конгрессе-2015 уделялось вопросам подготовки специалистов-рентгенологов.

Важными темами, освещенными на научных секциях, были проблемы гибридных технологий визуализации (Scanners and tracers. Moderator: G. Antoch; Düsseldorf/DE), ранней диагностики онкологических заболеваний (Breast cancer: to screen or not to screen? Moderator: F. Sardanelli; San Donato Milanese/IT), лучевой диагностики заболеваний у лиц различных возрастов (Special patients' in the emergency room: when and how to image them? Moderator: S. Wirth; Munich/DE). Немалый интерес вызвали секции, освещающие проблемы диагностики в кардиологии и, в частности болей в грудной клетке (Comprehensive personalised imaging of cardiothoracic diseases Chairman's introduction: how to prepare for the future? T. Benedek; Targu Mures/RO).

Значительный интерес представляли

сессии, где специалисты из различных клиник освещали перспективы технологического развития диагностических методик, находящихся в настоящее время в стадии разработки («What's new in biomedical imaging research: an update of EIBIR activities » Chairman's introduction G.P. Krestin; Rotterdam/NL).

Кроме научной части, на ECR одновременно проходила масштабная выставка диагностического оборудования, где имелась возможность познакомиться с последними достижениями, оценить возможности и потенциал различной медицинской техники, тенденции развития. В 2015 году внимание специалистов привлекла демонстрация гибридных ПЭТ/МРТ томографов, портативных и мобильных диагностических систем, обладающих эргономичным дизайном, удобных для больных и исследователей.

Таким образом, ECR 2015 года традиционно явился платформой для обмена опытом специалистов всего мира, а также производителей медицинского оборудования. Проведение разнообразных образовательных программ для рентгенологов и включение в программу Конгресса сессий, посвященных наиболее актуальным и инновационным направлениям лучевой диагностики, делает его одним из крупнейших научных форумов в сфере радиологии. Полученные участниками конгресса новые впечатления и знания, общение с коллегами из разных стран европейского континента – залог вдохновения на предстоящий год работы.

Конгресс-центр.

В холле Конгресса.

Lorenzo Bonomo, президент Европейского общества радиологов.

Докладчики Апарина О., Павлова О. представляют материал своих научных работ на трибунах ECR-15.

Президент ECR-2014 профессор Bernd Hamm.

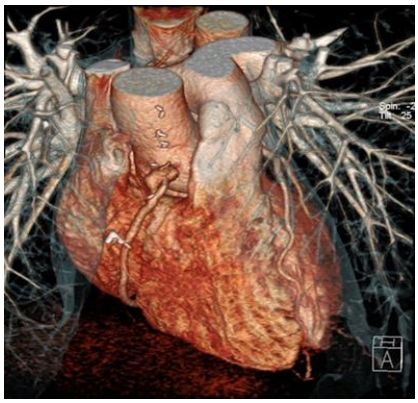
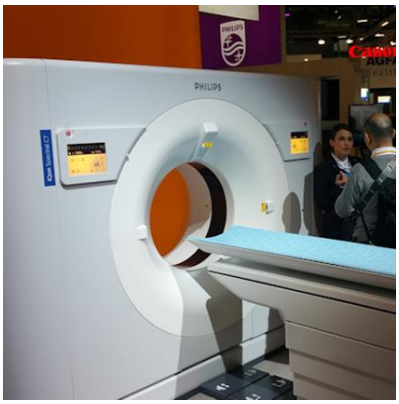


Выставка оборудования ECR-2015.

АНОНС

26–28 мая 2015 года

Москва, МВЦ «Крокус Экспо»

IX ВСЕРОССИЙСКИЙ
НАЦИОНАЛЬНЫЙ КОНГРЕСС
ЛУЧЕВЫХ ДИАГНОСТОВ
И ТЕРАПЕВТОВ

«РАДИОЛОГИЯ–2015»

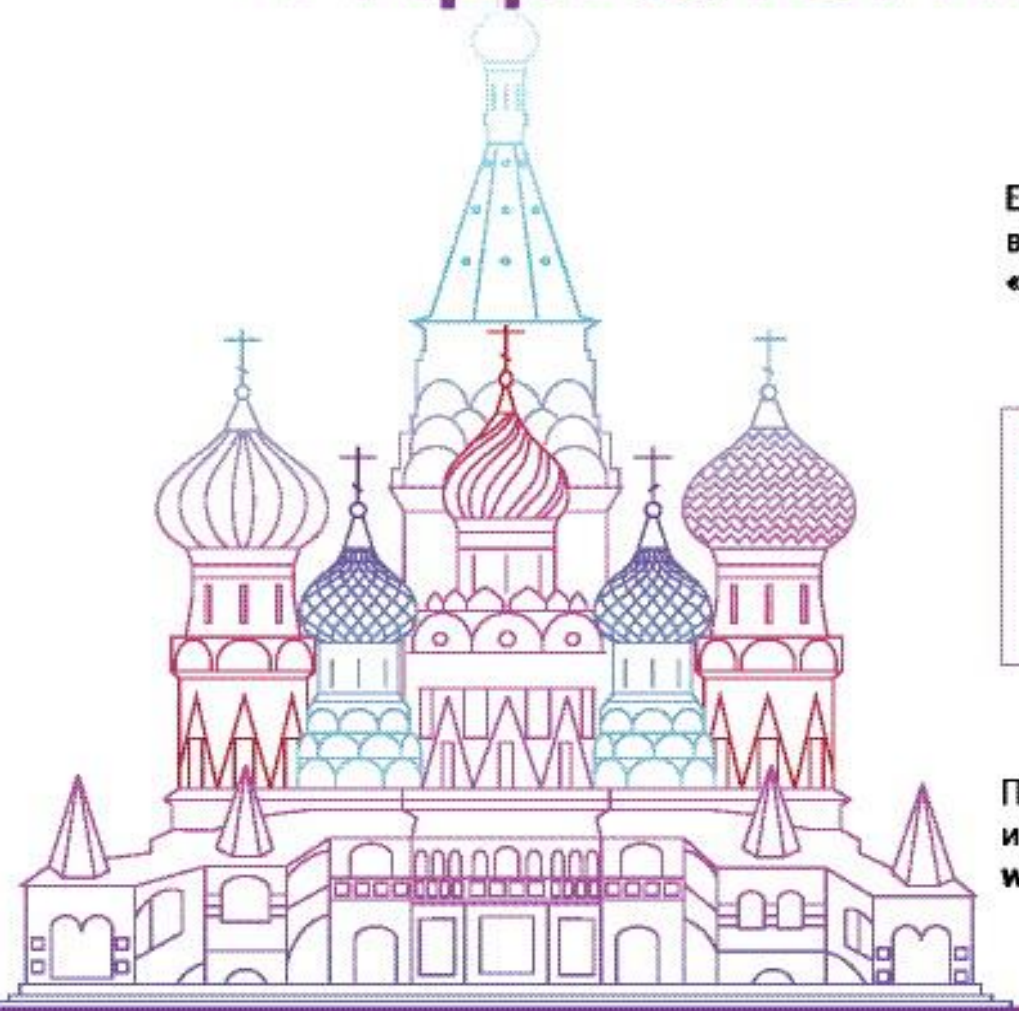

Ежегодно проводится
в рамках Форума
«Медицинская диагностика»

МЕДИ Экспо

Тел./факс:
+7 (495) 721-88-66,
e-mail: expo@mediexpo.ru

Подробная информация
и регистрация на сайте
www.mediexpo.ru

АНОНС

КНИГА «МЕТОДИКИ РЕНТГЕНОЛОГИЧЕСКОГО ИССЛЕДОВАНИЯ И РЕНТГЕНОДИАГНОСТИКА В СТОМАТОЛОГИИ»

АРЖАНЦЕВ А.П.

В книге обобщен материал о диагностических возможностях рентгенодиагностических методик, использующихся в стоматологии и челюстно-лицевой хирургии: внутриротовая рентгенография; внеротовая и панорамная рентгенография челюстей; рентгенография, линейная и панорамная (ортопантомография) томо- и зонография лицевого черепа, компьютерная томография черепа. Указаны принципы ориентировочной основы интерпретации рентгеновского изображения и возникающие при анализе рентгенограмм распространенные диагностические ошибки. Освещены вопросы методологии рентгенологического исследования и особенности рентгеноскиалогической картины при диагностике различных заболеваний зубочелюстной системы. Представлены аспекты радиационной безопасности при рентгеностоматологических исследованиях.

В основу издания положен анализ многолетней рентгенодиагностической работы автора в ФГБУ «ЦНИИС и ЧЛХ» Минздрава России и в том числе собственный опыт выполнения рентгеновских методик.

Книга предназначена для врачей-рентгенологов, стоматологов, челюстно-лицевых хирургов, медицинских работников образовательных учреждений, рентгенолаборантов, студентов стоматологических факультетов медицинских вузов.

АВТОРАМ

ТРЕБОВАНИЯ К ПУБЛИКАЦИЯМ В ЖУРНАЛЕ

REJR

Российский Электронный Журнал Лучевой Диагностики (REJR, www.rejr.ru) принимает к публикации проблемные статьи, научные и литературные обзоры, результаты оригинальных исследований, описания клинических случаев, лекции и тезисы докладов конференций.

Публикации принимаются по электронному адресу: rejr@rejr.ru

Публикации должны соответствовать тематике журнала, т.е. касаться следующих направлений – лучевая диагностика, лучевая терапия и интервенционная хирургия.

Журнал осуществляет публикацию на русском и английском языках.

Публикации в журнале бесплатны.

Требования к публикациям составлены согласно "Единым требованиям к рукописям, представляемым в биомедицинские журналы (Ann Intern Med 1997;126:36-47)".

ТЕХНИЧЕСКИЕ ТРЕБОВАНИЯ:

1) ОБЩИЙ ВЕС 1 письма должен быть не более 50 мегабайт!

2) Объём публикаций (с иллюстрациями):

Оригинальные статьи – от 7 страниц

Случаи из практики – от 5 страниц

При этом 6 иллюстрации – 1 страница

3) Файлы предоставляются в формате .doc или .rtf без нумерации страниц.

4) Текст должен быть набран 12 шрифтом «Times New Roman» с межстрочным одинарным интервалом и стандартными полями (левое - 3 см, правое - 1,5 см, верхнее и нижнее - 2 см.).

5) Подписи к рисункам, таблицам, а также сам текст в таблицах выполняются 11 шрифтом «Times New Roman» с межстрочным одинарным интервалом, с выравниванием по центру. Подписи к рисункам должны содержать: название метода исследования, плоскость исследования (вид реконструкции), данные о пациенте (если необходимо), описание.

6) Иллюстрации и таблицы размещаются в тексте. Сложные схемы, диаграммы, формулы, подписи, стрелки и пр. должны быть сведены в один графический элемент (картинку). В подписях под рисунками должны быть сделаны объяснения значений всех кривых, букв, цифр и прочих условных обозначений на русском языке. На рисунках не должно быть текста и данных о пациенте. Все графы в таблицах должны иметь заголовки. Сокращения слов в таблицах не допускаются.

7) Все иллюстрации и таблицы должны быть четкими и яркими.

8) Текст статьи должен быть выверен на предмет возможных ошибок. При форматировании не использовать знак переноса слов.

9) Все вводимые автором буквенные обозначения и аббревиатуры должны быть расшифрованы в тексте при первом их упоминании. Не допускаются сокращения простых слов.

10) Единицы измерения даются в системе СИ.

11) Фотографии авторов (по желанию) должны быть не более 600 px по длине или высоте и должны весить не более 500 кб.

ОБЩИЕ ТРЕБОВАНИЯ:

Публикация подается в редакцию в сверстанном виде. Авторские материалы не корректируются и печатаются по оригиналу. Журнал «REJR» не несет ответственности за достоверность информации в публикации.

Публикация должна иметь следующую структуру: титульная страница, содержательная часть, список литературы.

Титульная страница (На русском и английском языках каждый раздел):

1) Название статьи (прописным, полужирным шрифтом)

2) Фамилии и инициалы авторов (строчными буквами)

3) Название учреждения, адрес, телефон (строчный курсив)

4) Контактная информация авторов, с указанием ответственного за переписку:

ФИО, e-mail и телефон. По желанию могут быть предоставлены фотографии авторов.

5) Резюме (не более 250 слов)

6) Ключевые слова (5-10 ключевых слов или словосочетаний)

Авторское резюме к статье является основным источником информации в отечественных и зарубежных информационных системах и базах данных, индексирующих журнал. Резюме должно быть структурированным. В резюме отражается цель работы, перечисляются применявшиеся авторами методы, приводятся краткие и только существенные сведения о материале и основные результаты. Разделы резюме выделяются жирным шрифтом и печатаются с новой строки. На той же странице приводятся ключевые слова (не более шести), то есть термины, отражающие основное содержание работы и облегчающие классификацию работы в компьютерных поисковых системах. Объем текста авторского резюме должен быть в пределах 100-250 слов.

ПРИМЕР:

Цель. Определить состояние энергетического метаболизма миокарда у больных артериальной гипертонией с гипертрофией миокарда ЛЖ методом магнитно-резонансной спектроскопии по фосфору в сравнении со здоровыми лицами. Оценить результаты гибридного исследования – МРТ и МРС сердца.

Материалы и методы. В исследование было включено 65 человек, 30 здоровых добровольцев (группа I), не страдающих сердечнососудистыми заболеваниями (ССЗ) и 35 больных артериальной гипертонией с гипертрофией миокарда левого желудочка (группа II). Всем включенным в исследование лицам была проведена МРТ и МРС сердца на высокопольном МР-томографе Achieva 3T TX (Philips, Голландия).

Результаты: Для оценки энергетического метаболизма миокарда у больных АГ с ГЛЖ использовался энергетический индекс ФК/АТФ (отношение концентраций фосфокреатина к аденозинтрифосфату). Величина индекса ФК/АТФ в группе I составила 2,11 ± 0,29, в группе II –1,65 ± 0,12 ($p<0,05$). Определена прямая корреляционная зависимость между значениями индекса ФК/АТФ и фракцией выброса левого желудочка.

Выводы: 31Р МРС может быть использована для определения состояния энергетического метаболизма миокарда у больных АГ с ГЛЖ. Совместное использование МРТ и МРС может стать эффективным методом комплексного исследования сердца.

Ключевые слова: магнитно-резонансная спектроскопия, 31Р, метаболизм миокарда, фосфокреатин, аденозинтрифосфат, АТФ, ГЛЖ, АГ, артериальная гипертония, гипертрофия миокарда.

Содержательная часть:

Структура обзора литературы, лекции:

1) Введение
2) Изложение основного материала
3) Заключение
4) Список литературы

Структура оригинальных исследований:

1) Введение
2) Цель исследования
3) Материалы и методы
4) Результаты исследования
5) Обсуждение результатов
6) Выводы
7) Список литературы

Список литературы:

Список литературы оформляется в соответствии с ГОСТом.

Каждый источник с новой строки под порядковым номером. Нумерация осуществляется по мере цитирования их в статье.

РЕЦЕНЗИРОВАНИЕ:

Все представленные к публикации материалы проходят предварительную экспертизу членами редколлегии, затем направляются на рецензирование.

Наряду с электронным вариантом, автор должен предоставить в редакцию рекомендацию от научного руководителя или руководителя подразделения.

Редколлегия журнала.



REJR

Том 5. № 1. 2015 год.