www.rejr.ru

ISSN 2222-7415

REJR

Russian Electronic Journal of Radiology
Российский Электронный Журнал Лучевой Диагностики

Том 5. №2. 2015 год.

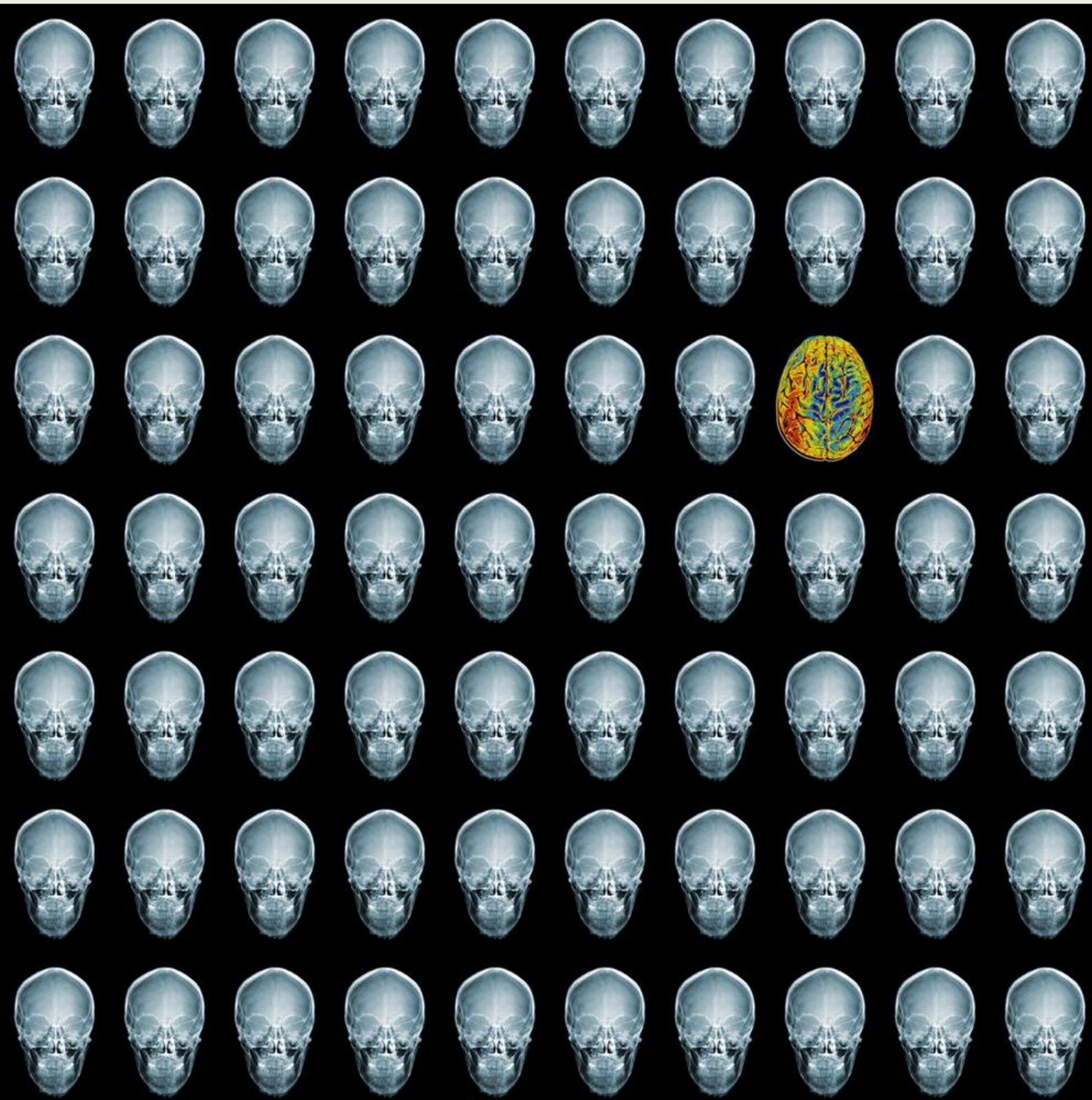

REJR

Российский Электронный Журнал Лучевой Диагностики
Russian Electronic Journal of Radiology (REJR)
Том 5. № 2. 2015 год.

Редакционный отдел:
Редакторы:
Е.В. Евсеева
Л.Б. Капанадзе
Редактор перевода:
О.Ю. Павлова
Редактор новостного раздела:
А.Е. Солопова
Технический редактор:
К.А. Харламов
Видео редакторы:
О.С. Водолазский
Е.Н. Санников
Верстка:
А.А. Лисавин
А.С. Абрамов

Адрес журнала:
www.rejr.ru
Почта журнала:
rejr@rejr.ru
(Все материалы - лекции, статьи и пр. присылать только на этот адрес)

Техническая поддержка:
admin@rejr.ru

REJR *– рецензируемое научное электронное периодическое издание по лучевой диагностике*

Периодичность издания – 4 раза в год

Языки: русский и английский

Журнал зарегистрирован в Федеральной службе по надзору за соблюдением законодательства в сфере массовых коммуникаций и охране культурного наследия
Регистрационный номер:
Эл №ФС77-44003
от 01 марта 2011 г.

ISSN 2222-7415

Все статьи в журнале рецензируются

Дизайн логотипа, обложки, сайта:
М.С. Кеслер
Mikhail Kesler Design
www.kezz.ru

Редакционная коллегия:
Главный редактор:
Академик РАН, профессор **С.К. Терновой** (Москва)
Заместители главного редактора:
Профессор **Бахтиозин Р.Ф.** (Москва)
Профессор **Шехтер А.И.** (Москва)
Ответственный редактор:
Профессор **Серова Н.С.** (Москва)

Профессор **Вишнякова М.В.** (Москва)
Член-корр. РАН, профессор **Глыбочко П.В.** (Москва)
Профессор **Домбровский В.И.** (Ростов-на-Дону)
Профессор **Карлова Н.А.** (Санкт-Петербург)
Профессор **Кондрашин С.А.** (Москва)
Профессор **Лаптев В.Я.** (Новосибирск)
Профессор **Рогожин В.А.** (Киев, Украина)

Редакционный совет:
Академик РАН, профессор **Адамян Л.В.** (Москва)
Академик РАН, профессор **Акчурин Р.С.** (Москва)
Член-корр. РАН, профессор **Алекян Б.Г.** (Москва)
Профессор **Амосов В.И.** (Санкт- Петербург)
Профессор **Аржанцев А.П.** (Москва)
Академик РАН, профессор **Беляков Н.А.** (Санкт- Петербург)
Профессор **Брюханов А.В.** (Барнаул)
Профессор **Варшавский Ю.В.** (Москва)
Член-корр. РАН, профессор **Васильев А.Ю.** (Москва)
Академик РАН, профессор **Гранов А.М.** (Санкт-Петербург)
Профессор **Дергилев А.П.** (Новосибирск)
Член-корр. РАН, профессор **Долгушин Б.И.** (Москва)
Профессор **Завадовская В.Д.** (Томск)
Профессор **Зеликман М.И.** (Москва)
Профессор **Игнатьев Ю.Т.** (Омск)
Член-корр. РАН, профессор **Коков Л.С.** (Москва)
Академик РАН, профессор **Корниенко В.Н.** (Москва)
Профессор **Костылев В.А.** (Москва)
Академик РАН, профессор **Котельников Г.П.** (Москва)
Член-корр. РАН, профессор **Мардынский Ю.С.** (Москва)
Профессор **Митьков В.В.** (Москва)
Профессор **Морозов А.К.** (Москва)
Профессор **Морозов С.П.** (Москва)
Профессор **Ратников В.А.** (Санкт-Петербург)
Профессор **Рожкова Н.И.** (Москва)
Профессор **Трофимова Т.Н.** (Санкт- Петербург)
Профессор **Труфанов Г.Е.** (Санкт- Петербург)
Профессор **Тюрин И.Е.** (Москва)
Профессор **Тютин Л.А.** (Санкт- Петербург)
Профессор **Хайт Г.Я.** (Ставрополь)
Профессор **Черемисин В.М.** (Санкт-Петербург)
Профессор **Шахов Б.Е.** (Нижний Новгород)

Иностранные члены ред. совета:
Профессор **Адам Эндриас** (Великобритания)
Профессор **Гурцоянис Николос** (Греция)
Профессор **Маргулис Александр** (США)
Профессор **Рахимжанова Раушан Ибжановна** (Казахстан)
Профессор **Риенмюллер Райнер** (Австрия)
Профессор **Рингертс Ганс** (Швеция)
Профессор **Ходжибеков Марат Худайкулович** (Узбекистан)
Профессор **Холодный Андрей** (США)

TOSHIBA

Leading Innovation >>>

PRIME Aquilion

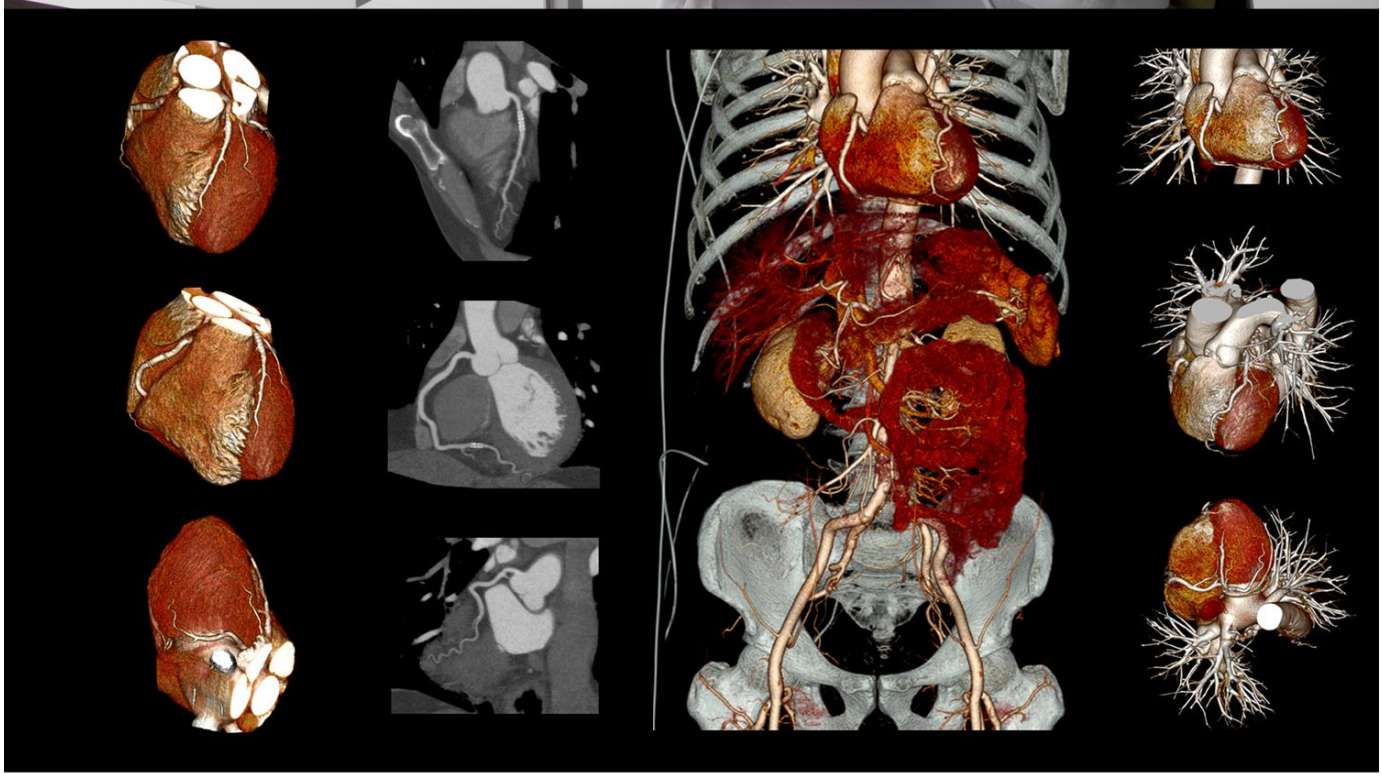

Aquilion PRIME - *Компьютерный томограф нового поколения*

ЗАО «ТОШИБА МЕДИКАЛ СИСТЕМЗ»

123242, Новинский бульвар, 31, ТДЦ «Новинский Пассаж»,тел.: +7(495) 626 58 09,
факс: +7 (495) 626 58 07. www.toshiba-medical.ru

СОДЕРЖАНИЕ

ОТ РЕДАКЦИИ.....5

ОРИГИНАЛЬНЫЕ СТАТЬИ

РОЛЬ МАГНИТНО-РЕЗОНАНСНОЙ ТОМОГРАФИИ С КОНТРАСТНЫМ УСИЛЕНИЕМ В ВЫБОРЕ ТАКТИКИ ВЕДЕНИЯ ПАЦИЕНТОВ С ИШЕМИЧЕСКОЙ БОЛЕЗНЬЮ СЕРДЦА.....6
Бузиашвили Ю.И., Мацкеплишвили С.Т., Макаренко В.Н., Ушерзон М.Б., Рахимов А.З., Борбодоева Б.М., Бузиашвили В.Ю.

ВОЗМОЖНОСТИ ПРИМЕНЕНИЯ ОЭКТ С ^{99M}ТС-ЛЕЙКОЦИТАМИ ДЛЯ ВЫЯВЛЕНИЯ ЛАТЕНТНЫХ ВОСПАЛИТЕЛЬНЫХ ПРОЦЕССОВ В МИОКАРДЕ У БОЛЬНЫХ С ФИБРИЛЛЯЦИЕЙ ПРЕДСЕРДИЙ.....12
Сазонова С.И., Лишманов Ю.Б., Баталов Р.Е., Попов С.В., Ильюшенкова Ю.Н., Роговская Ю.В., Шелковникова Т.А.

КЛИНИЧЕСКАЯ ОЦЕНКА ДАННЫХ КТ И МРТ ПРИ ОСТРОМ ПАНКРЕАТИТЕ.....20
Шабунин А.В., Араблинский А.В., Бедин В.В., Сидорова Ю.В., Лукин А.Ю., Шиков Д.В.

ВОЗМОЖНОСТИ МРТ У ПАЦИЕНТОК СО СТРЕССОВЫМ НЕДЕРЖАНИЕМ МОЧИ.....33
Баринова М.Н., Тупикина Н.В., Солопова А.Е., Касян Г.Р., Пушкарь Д. Ю.

КОМПЛЕКСНАЯ СОНОГРАФИЯ И КОМПЬЮТЕРНАЯ ТОМОГРАФИЯ В ДИАГНОСТИКЕ ЗЛОКАЧЕСТВЕННЫХ ОПУХОЛЕЙ БОЛЬШИХ СЛЮННЫХ ЖЕЛЕЗ.....42
Кобликов В.В., Сапожкова Л.П., Кондрашин С.А.

RADIATION SAFETY OF PATIENTS: REDUCING THE RADIATION DOSE IN ABDOMINAL MULTISLICE COMPUTED TOMOGRAPHY...47
Osipov M.V., Lebedev N.I., Fomin E.P.

СЛУЧАИ ИЗ ПРАКТИКИ

БИЛИАРНЫЙ ПАПИЛЛОМАТОЗ КАК ПРИЧИНА СТРИКТУРЫ КОНФЛЮЕНСА ЖЕЛЧНЫХ ПРОТОКОВ.....52
Погребняков И.В., Сергеева О.Н., Черкасов В.А., Панов В.О., Чистякова О.В., Долгушин Б.И.

АРТЕРИОВЕНОЗНАЯ МАЛЬФОРМАЦИЯ СТОПЫ: ДИАГНОСТИКА И ЭНДОВАСКУЛЯРНОЕ ЛЕЧЕНИЕ.....62
Кондрашин С.А., Серова Н.С., Кобликов В.В., Кузьменков Д.В.

КОМПЬЮТЕРНАЯ ТОМОГРАФИЯ ПРИ ПРОЛОНГИРОВАННОЙ РЕГИОНАРНОЙ БЛОКАДЕ ВЕТВЕЙ ТРОЙНИЧНОГО НЕРВА.....67
Зельтер П.М., Гафаров Х.О., Столяренко П.Ю., Капишников А.В., Манукян А.А.

THE LUMBAR FACET FAT-PAD: INCIDENCE ON MRI AND RELATIONSHIP WITH DEGENERATIVE CHANGES.....71
Butt S., Muthukumar T., Iftikhar Mahmood S., Ali K ., Saifuddin A.

НЕТИПИЧНАЯ ЛОКАЛИЗАЦИЯ ХОРДОМЫ ПОЗВОНОЧНИКА.....76
Осадчий А.С., Липатов А.В.

МАСТЕР-КЛАСС

ПРОШЛОЕ, НАСТОЯЩЕЕ И БУДУЩЕЕ УЛЬТРАЗВУКОВОЙ ДИАГНОСТИКИ В УРОЛОГИИ.....80
Амосов А.В.

ЗАМЕТКИ РЕНТГЕНОЛОГА

ТРУДНОЕ ВРЕМЯ «БЕЗВРЕМЕНЬЯ 90-Х» ИЛИ ПОДМОСКОВНОЕ ФРЯЗИНО – РЕНТГЕНОЛОГАМ РОССИИ..... 82
Ратобыльский Г.В.

ПРЕПОДАВАНИЕ СПЕЦИАЛЬНОСТИ

GE HEALTHCARE ACADEMY: БЕЗОПАСНОСТЬ ПАЦИЕНТОВ, А ТАКЖЕ КЛИНИЧЕСКАЯ И ФИНАНСОВАЯ ЭФФЕКТИВНОСТЬ ИННОВАЦИОННОГО ДИАГНОСТИЧЕСКОГО ОБОРУДОВАНИЯ...94

TOSHIBA MEDICAL SYSTEMS. СДЕЛАНО ДЛЯ ЖИЗНИ.....98

ТРЕНИНГ ЦЕНТР СТРУКТУРНОГО ПОДРАЗДЕЛЕНИЯ «ЗДРАВООХРАНЕНИЕ» ООО «SIEMENS».....103

ОТЧЕТЫ О НАУЧНЫХ МЕРОПРИЯТИЯХ

ЛУЧЕВАЯ И ФУНКЦИОНАЛЬНАЯ ДИАГНОСТИКА В УРОЛОГИИ. СТАНДАРТЫ И ПЕРСПЕКТИВЫ РАЗВИТИЯ.....106

ТАГЕРОВСКИЕ ЧТЕНИЯ 2015.....109

“ICR 2015” – 31й ИРАНСКИЙ КОНГРЕСС РАДИОЛОГОВ.....111

IX ВСЕРОССИЙСКИЙ НАЦИОНАЛЬНЫЙ КОНГРЕСС ЛУЧЕВЫХ ДИАГНОСТОВ И ТЕРАПЕВТОВ “РАДИОЛОГИЯ 2015”.....113

НЕКРОЛОГ

ПАМЯТИ НИКОЛАЯ НИКОЛАЕВИЧА БЛИНОВА.....122

АВТОРАМ.....123

CONTENTS

FROM THE EDITOR.....5

ORIGINAL ARTICLES

THE ROLE OF CONTRAST ENHANCED MRI IN PATIENT SURVEILLANCE WITH ISCHEMIC HEART DISEASE.....6
Buziashvili Yu. I., Matskeplishvili S. T., Makarenko V. N., Usherzon M. B., Rakhimov A. Z., Borbodoeva B. M., Buziashvili V. Yu.

THE POSSIBILITIES OF SPECT WITH ^{99M}TC-LEUKOCYTES IN THE DIAGNOSIS OF ATENT INFLAMMATORY CHANGES OF THE MYOCARDIUM IN PATIENTS WITH ATRIAL FIBRILLATION...12
Sazonova S.I., Lishmanov Yu.B., Batalov R.E., Popov S.V., Il'yushenkova Yu.N., Rogovskaya Yu.V., Shelkovnikova T.A.

CLINICAL EVALUATION OF CT AND MRI DATA IN ACUTE PANCREATITIS.....20
Shabunin A.V., Arablinskiy A.V., Bedin V.V., Sidorova Yu.V., Lukin A.Yu., Shikov D.V.

THE OPPORTUNITIES OF MAGNETIC RESONANCE IMAGING IN PATIENTS SUFFERING FROM STRESS URINARY INCONTINENCE..33
Barinova M.N., Tupikina N.V., Solopova A.E., Kasyan G.R., Pushkar' D.Ju.

COMPLEX SONOGRAPHY AND CT IN DIAGNOSTICS OF MAJOR SALIVARY GLANDS MALIGNANT TUMORS 42
Koblikov V.V., Sapozhkova L.P., Kondrashin S.A.

РАДИАЦИОННАЯ ЗАЩИТА ПАЦИЕНТОВ: СНИЖЕНИЕ ЛУЧЕВОЙ НАГРУЗКИ НА ПАЦИЕНТА ПРИ ПРОВЕДЕНИИ МСКТ БРЮШНОЙ ПОЛОСТИ.....47
Осипов М.В., Лебедев Н.И., Фомин Е.П.

CASE REPORTS

BILIARY PAPILLOMATOSIS CAUSING BILE DUCT CONFLUENCE STRICTURE.....52
Pogrebnyakov I.V., Sergeeva O.N., Cherkasov V.A., Panov V.O., ChistyakovaO.V., Dolgushin B.I.

ARTERIOVENOUS MALFORMATION OF THE FOOT: DIAGNOSTICS AND ENDOVASCULAR TREATMENT.....62
Kondrashin S.A., Serova N.S., Koblikov V.V., Kuz'menkov D.V.

COMPUTED TOMOGRAPHY IN THE PROLONGED REGIONAL BLOCKADE OF THE TRIGEMINAL NERVE BRANCHES.....67
Zel'ter P.M. , Gafarov H.O., Stolyarenko P.Yu., Kapishnikov A.V., Manukyan A.A.

СКОПЛЕНИЯ ЖИРОВОЙ ТКАНИ В ДУГООТРОСТЧАТЫХ СУСТАВА Х В ПОЯСНИЧНОМ ОТДЕЛЕ ПОЗВОНОЧНИКА: ЧАСТОТА ВСТРЕЧАЕМОСТИ ПРИ МРТ И КОРРЕЛЯЦИЯ С ДЕГЕНЕРАТИВНЫМИ ИЗМЕНЕНИЯМИ.....71
Батт С., Мутхукумар Т., Махмуд И., Али К., Саифуддин А.

ATYPICAL LOCALIZATION OF SPINAL CHORDOMA.....76
Osadchiy A.S., Lipatov A.V.

MASTER-CLASS

THE PAST, THE PRESENT AND THE FUTURE OF ULTRASOUND IN UROLOGY.....80
Amosov A.V.

NOTES OF RADIOLOGIST

CHALLENGING TIMES OF THE "90'S HARD TIMES" OR MOSCOW-AREA FRJAZINO - TO THE RADIOLOGISTS ALL OVER THE RUSSIA..... 82
Ratobilskiy G.V.

SPECIALITY TEACHING

GE HEALTHCARE ACADEMY: PATIENT SAFETY ALONG WITH CLINICAL AND FINANCIAL EFFECTIVENESS OF INNOVATIVE DIAGNOSTIC EQUIPMENT.....94

TOSHIBA MEDICAL SYSTEMS. MADE FOR LIFE.....98

TRAINING CENTRE OF STRUCTURAL SUBDIVISION "HEALTHCARE SERVICE", "SIEMENS".....103

REPORTS ON THE SCIENTIFIC EVENT

RADIOLOGY AND FUNCTIONAL DIAGNOSTICS IN UROLOGY. STANDARTS AND PROSPECTS FOR FURTHER DEVELOPMENT....106

TAGER'S READING 2015.....109

“ICR 2015” - THE 31ST IRANIAN CONGRESS OF RADIOLOGY.....111

IX RUSSIAN NATIONAL CONGRESS OF RADIOLOGY “RADIOLOGY 2015”.....113

OBITUARY

IN MEMORY NIKOLAY NIKOLAEVICH BLINOV.....122

FOR ATHORS.....123

От редакции

Дорогие коллеги!

Мы рады новой встрече с Вами на электронных страницах нашего журнала!

В этом номере мы традиционно представляем актуальные материалы по различным направлениям лучевой диагностики. Оригинальные статьи и случаи из практики посвящены важнейшим проблемам кардиологии, онкологии, гастроэнтерологии и другим.

Рубрику «мастер-класс», так полюбившуюся нашим читателям, в этом выпуске ведет профессор А.В. Амосов, который рассказывает о возможностях и перспективах ультразвукового исследования в урологии. А в рубрике «Заметки рентгенолога» мы продолжаем Вас знакомить с творчеством наших коллег – профессор Г.В. Ратобыльский представляет фрагмент своей книги. Для освещения вопросов преподавания специальности мы попросили представителей компаний-производителей рассказать об их работе в этом направлении.

Надеемся, этот выпуск Российского Электронного Журнала Лучевой Диагностики будет интересен!

С уважением,

ответственный редактор **Наталья СЕРОВА**

ОРИГИНАЛЬНАЯ СТАТЬЯ

РОЛЬ МАГНИТНО-РЕЗОНАНСНОЙ ТОМОГРАФИИ С КОНТРАСТНЫМ УСИЛЕНИЕМ В ВЫБОРЕ ТАКТИКИ ВЕДЕНИЯ ПАЦИЕНТОВ С ИШЕМИЧЕСКОЙ БОЛЕЗНЬЮ СЕРДЦА

Бузиашвили Ю.И., Мацкеплишвили С.Т., Макаренко В.Н., Ушерзон М.Б., Рахимов А.З., Борбодоева Б.М., Бузиашвили В.Ю.

Федеральное бюджетное учреждение Научный Центр сердечно-сосудистой хирургии им. А.Н. Бакулева, Москва, Россия

"Механистическая" теория ИБС, основной концепцией которой является прямая корреляция между процентом стенотического сужения коронарной артерии и степенью ишемии миокарда в зоне, кровоснабжаемой данным сосудом, сегодня подвергается большой критике. Проведено большое количество исследований, доказывающих значительное снижение риска больших кардиальных событий в отдаленном периоде после операции при выполнении вмешательства на сосуде с доказанной физиологической значимостью гемодинамически значимого стеноза.

Материалы и методы: в исследование включено 49 пациентов, преимущественно мужчины (47 мужчин/2 женщины), средний возраст которых составил 59+15 лет, с предварительным диагнозом Ишемическая болезнь сердца. Всем пациентам выполнялось диагностическое обследование, включавшее в себя ЭКГ, ЭхоКГ, коронароангиографию. Стресс-ЭхоКГ была выполнена 32 пациентам: из них 67% проб расценены как отрицательные, 19% проб - как сомнительные, 14% проб - как неиформативные. В 29 случаях проведена стресс-МР-томография, с применением стандартного протокола стресс-нагрузки - внутривенная инфузия 0,86 мг/кг дипиридамола в течение 6 минут; 20 пациентам выполнена МР-томография с «отсроченным накоплением».

Результаты: при анализе полученных данных, 29 (59,1%) пациентам из обследованных рекомендовано проведение реваскуляризации (при наличии технической возможности). В 20 (40,9%) клинических случаях проведение вмешательства не было рекомендовано: у 14 (28,5%) пациентов – в связи с низкой вероятностью эффективности хирургического лечения (снижения ФК стенокардии или восстановления сократительной способности миокарда), в 6 (12,4%) случаях – в связи отсутствием индуцированной ишемии миокарда.

Заключение: МР-томография с контрастным усилением – высокоинформативное исследование; эта методика «второй линии» в обследовании пациентов с ИБС, которая должна быть использована при неиформативности «базовых и стандартных» методик, таких как ЭхоКГ, Стресс-ЭхоКГ в определении дальнейшей тактики лечения пациентов с ИБС.

Ключевые слова: ишемическая болезнь сердца, ишемия миокарда, индукция ишемии, перфузия миокарда, реваскуляризация миокарда, магнитно-резонансная томография, стресс-Эхо Кардиография, коронароангиография.

THE ROLE OF CONTRAST ENHANCED MRI IN PATIENT SURVEILLANCE WITH ISCHEMIC HEART DISEASE

Buziashvili Yu. I., Matskeplishvili S. T., Makarenko V. N., Usherzon M. B., Rakhimov A. Z., Borbodoeva B. M., Buziashvili V. Yu.

Bakoulev Scientific Center for Cardiovascular Surgery. Moscow, Russia

The "mechanical" theory of ischemic heart disease (IHD) based on strict correlation between severity of coronary artery stenosis and level of myocardial ischemia in the area supplied by that artery, is being strongly criticized. There are studies that showing better results of myocardial revascularization when it is based on results of functional tests.

Methods and Materials: We enrolled 49 patients (pts): mostly men (2 women), with age of 59+15 years and preliminary diagnosis of IHD. All pts underwent ECG, echocardiog-

raphy, coronary angiography. In 32 cases exercise stress-echo was performed: among them 67% of tests were negative, 19% of tests - inconclusive, 14% of tests - noninformative. In 29 pts dipyridamole stress-MRI tests were done using standard protocol – infusion of 0,86 mg/kg of dipyridamole in 6 min. In 20 pts MRI with late contrast enhancement was performed.

Results: Based on findings of all tests the following recommendations were formulated: 59,1% (29 pts) were recommended undergoing revascularization, in 40,9% (20 pts) of cases revascularization was not recommended - in 28,5% due to low expectations of improving heart function after the operation, in 12,4% due to absence of myocardial ischemia during stress-test.

Conclusion: We consider MRI and stress-MRI as highly informative tests in examination of patients with IHD, which should be used as a second-line test in cases where stress-echo that is one of the most available and informative tests cannot provide necessary information for decision making in every clinical case.

Keywords: ischemic heart disease, myocardial ischemia, myocardial perfusion, myocardial revascularization, stress-Echo, magnetic resonance imaging, coronary angiography.

Так называемая, «механистическая» теория ишемическая болезнь сердца (ИБС), основной концепцией которой является прямая корреляция между процентом стенотического сужения коронарной артерии и степенью ишемии миокарда в зоне, кровоснабжаемой данным сосудом, сегодня подвергается большой критике. Практически каждый опытный кардиолог сталкивался со случаями, в которых при «визуально» значительном сужении коронарной артерии по данным коронароангиография (КАГ), кровоснабжение данного участка страдало не столь выраженно (по данным методик визуализации в ходе индукции ишемии). В связи с чем, оценке функциональной значимости стенозов уделяется большое внимание и, с течением времени, это становится краеугольным камнем в выборе пути лечения пациентов с ИБС.

Коронароангиография, оставаясь одним из основных методов визуализации коронарных артерий, многими признается «золотым стандартом», и потому играет, зачастую, одну из главных ролей в обследовании пациентов с ИБС. Однако, она не дает важной информации: о состоянии стенки сосуда, структуры и состоянии атеросклеротической бляшки, функциональном состоянии коронарного кровотока. Детекция ишемии миокарда до исследования анатомии коронарного русла становится все более актуальной в клинической практике.

В ходе многочисленных исследований – таких как подисследование COURAGE, дополнениях к исследованиям FAME и DEFER - доказана, высокая значимость выявления ишемии миокарда (наряду с клинической картиной) до проведения инвазивных методик обследования с целью изучения анатомии коронарного русла [1-3]. Также показано, что анализ результатов исследований с целью выявления ишемии миокарда (различные виды нагрузочных тестов), а также исследование функционального резерва кровотока, при решении вопроса о необходимости проведения операции реваскуляризации миокарда (вне зависимости от методики проведения вмешательства), значительно снижает риск больших коронарных событий в отдаленном периоде после операции [4]. Известно, что вмешательство на сосуде с доказанной физиологической значимостью гемодинамически значимого стеноза позволяет увеличить процент пациентов, отмечающих положительную динамику качества жизни [5].

В арсенале врача имеется большое количество методик, позволяющих выявлять наличие ишемии в ходе стресс-индуцированных проб. Однако, необходимо учитывать распространённость, специфичность, чувствительность каждой методики и имеющиеся ограничения возможностей каждой из них. Активные дебаты по поводу методики, позволяющей оптимизировать тактику ведения пациентов с ИБС продолжаются и с каждым днем набирают большую силу.

В этом контексте магнитно-резонансная (МР) томография представляет собой, безусловно, одну из наиболее информативных методик. Она позволяет оценить анатомию сердца, наличие индуцируемой ишемии миокарда как путем изучения кинетики, так и перфузии миокарда при нагрузке, наличие жизнеспосоного и фиброзно-измененного миокарда, а также состояния коронарных артерий. При этом, МР-томография (МРТ) имеет малое количество абсолютных противопоказаний к проведению исследования.

Долгое время сочетание МР-томографии с нагрузочными тестами было маловыполнимой задачей в связи с техническими сложностями, однако, сегодня это исследование может быть

выполнено без особых технических проблем.

Цель исследования.

До последнего времени оценка диагностической значимости стресс-МРТ оставалась нерешенной задачей, что и обусловило проведение исследования, основной целью которого явилась оценка возможности МР-томогарфии сердца с контрастным усилением в отборе пациентов на реваскуляризацию миокарда.

Материалы и методы.

Для ответа на поставленные задачи было обследовано 49 пациентов, проходивших лечение в условиях Клинико-диагностического отделения НЦССХ им. А.Н. Бакулева, преимущественно мужчины (47 мужчин/2 женщины), средний возраст которых составил 59+15 лет, с предварительным диагнозом Ишемическая болезнь сердца. Всем пациентам выполнялось диагностическое обследование, включавшее в себя ЭКГ, ЭхоКГ, коронароангиографию. Стресс-ЭхоКГ была выполнена 32 пациентам: из них 67% проб расценены как отрицательные, 19% проб - как сомнительные, 14% проб - как неиформативные. В 29 случаях проведена стресс-МР-томография, с применением стандартного протокола стресс-нагрузки - внутривенная инфузия 0,86 мг/кг дипиридамола в течение 6 минут; 20 пациентам выполнена МР-томография с «отсроченным накоплением».

Результаты проведенного обследования и обсуждение.

При сравнении результатов МРТ с ЭхоКГ (как основным методом обследования больных), в состоянии покоя были выявлены дополнительные случаи тромбоза полости левого желудочка (ЛЖ). При МР-томографии у 7 человек получены данные за внутриполостное образование ЛЖ; при этом, по данным ЭхоКГ наличие тромба определялось только у 4-х пациентов. Это объясняется более высокой разрешающей способностью МРТ, отсутствием проблемы "УЗ окна" и трехмерным разрешением. Эти данные согласуются с результатами исследования, выполненного Jason S Chinitz, Dorinna D Mendoza et al. [6] однако более высокую чувствительность ЭхоКГ в нашей работе можно объяснить использованием нестандартных позиций в случае подозрения на возможный тромбоз ЛЖ с целью его выявления. В то же время, в исследовании Nico R. Mollet, MD, Steven Dymarkowski, MD et al. [8] было показано, что ЭхоКГ переоценивает возможность тромбоза ЛЖ, особенно в условиях повышенной трабекулярности ЛЖ или плохого качества визуализации его полости, особенно верхушки ЛЖ. В ходе данной работы не было ни одного случая, когда тромб, выявленный при выполнении ЭхоКГ, не был подтвержден по данным МРТ. При ведении пациентов с ИБС наличие внутриполостного образования значительно влияет на выбор медикаментозной терапии и определение необходимости и сроков проведения реваскуляризации: пациентам назначается антикоагулянтная терапия, корригируется тактика проведения оперативного вмешательства. Полученные данные МР-томографии у пациентов со сниженной общей фракцией выброса (ОФВ) ЛЖ в случаях необходимости определения геометрии ЛЖ и наличия внутриполостных образований, имели решающее значение в формировании плана ведения пациента: в 2х клинических случаях пациенту назначен прием антикоагулянтов с рекомендациями проведения контрольного исследования на наличие внутриполостного образования.

Также в ходе работы при анализе проведенных МР-исследований сердца были получены более низкие значения объемов ЛЖ (КДО, КСО) и ОФВ ЛЖ, так, по данным ЭхоКГ, снижение ОФВ ЛЖ (значения <55%) выявлено у 19 (38%) пациентов, ОФВ в пределах нормальных значений выявлено у 30 (62%) человек. В то же время, по результатам МР-томографии - снижение ОФВ ЛЖ - менее 55% в покое выявлено у 22 (45%) обследованных: из них ОФВ ЛЖ в диапазоне 35-54% определена у 15 (30%) пациентов, ОФВ ЛЖ менее 35% – у 7 (15%) человек. Сохранная ОФВ ЛЖ диагностирована у 27 (55%) обследованных. Полученные данные могут объясняться трехмерным разрешением исследования и более точной оценкой объемных показателей, особенно в случаях нарушения геометрии ЛЖ, когда стандартные уравнения при ЭхоКГ допускают большую вероятность ошибки вычислений. Аналогичные результаты получены Malm S, Frigstad S, et al. [8]. Возможность четкого определения объемных показателей ЛЖ и достоверное значение ОФВ ЛЖ в ряде клинических случаев может играть ключевую роль в определении тактики лечения пациента - например, при решении вопроса об установке ИКД при ФВ менее 35%. Важно отметить, что, поскольку в ходе выполненного исследования ЭхоКГ выполнялась как минимум 2 раза, была отмечена крайне низкая вариабельность результатов.

У пациентов с постинфарктным кардиосклерозом выбор между оптимальной медикаментозной терапией и хирургической реваскуляризацией, во многом определяется возможностью влияния на восстановление контрактильной функции левого желудочка - локальной и/или общей. С целью изучения наличия жизнеспособного миокарда, проводилось исследование с «отсроченным контрастированием».

Распространенность рубцовой ткани рассчитывалась в процентном отношении. Считалось, что отсутствие зон накопления или же зоны с накоплением контрастного вещества <75% были четкими показателями возможности

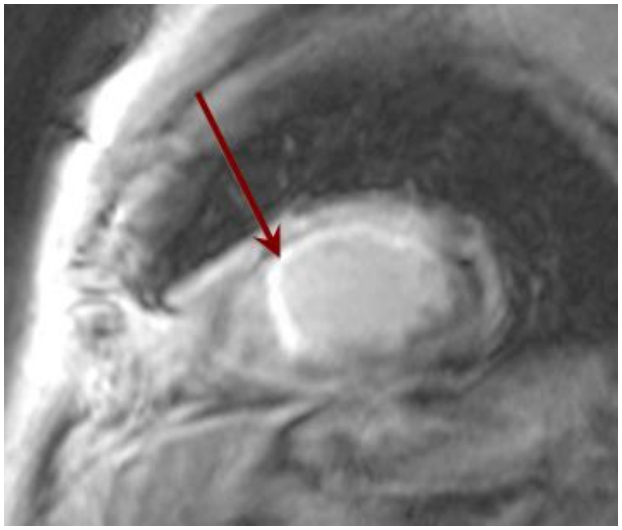

Рис. 1. МР-томограмма с контрастным усилением.

Сканирование проведено в отсроченном периоде накопления КВ (через 15 мин после в/в введения контрастного препарата). Визуализируется трансмуральное накопление контрастного агента в области передней, задней МЖП, передней стенки ЛЖ (красная стрелка).

функционального восстановления в течение раннего периода после проведенной реваскуляризации.

Из 20 проведенных МР-исследований для определения степени рубцового повреждения миокарда в 11 (55%) случаях выявлены зоны фиброза в процентном отношении > 75% (Рисунок 1), у 9 (45%) пациентов обследуемых зона фиброзно-измененного миокарда составила <75%. При анализе полученных данных в 45% случаев у пациентов с постинфарктным кардиослкрозом рекомендовано восстановление кровотока, вследствие выявленного в ходе исследования высокого процента жизнеспособного миокарда.

В данном исследовании не проводилась оценка отдаленных результатов после оперативного вмешательства у пациентов, перенесших реваскуляризацию миокарда. Однако, оценивалась динамика сократительной способности миокарда у пациентов в ранние сроки после вмешательства. В 4х клинических случаях при выявлении большого количества жизнеспособного миокарда и рекомендации по выполнению реваскуляризации у 3х пациентов была отмечена положительная динамика сократительной способности миокарда ЛЖ после проведенной операции. Схожие данные получены в работе проведенной в 2012 году Nicholas M. Child и Rajiv Das [9].

Основной методикой обследования пациентов с ИБС для выявления ишемии миокарда в Клинико-диагностическом отделении является стресс-ЭхоКГ с физической нагрузкой. В выполненной работе, как и по данным мировой литературы [10], показаниями к проведению Стресс-ЭхоКГ являлись:

1. наличие диагноза ИБС в анамнезе
2. необходимость стратификации риска у пациентов с ранее диагностированной ИБС
3. предоперационная оценка риска у пациентов, направляемых на некардиальные вмешательства
4. оценка клапанной патологии.

В 32 (65,3%) случаях проведена стресс-ЭхоКГ, в 17 (34,7%) случаях исследование не проводилось в связи с невозможностью выполнения физической нагрузки (патология опорно-двигательного аппарата, тяжелое поражение сосудов нижних конечностей). У 4 (8%) пациентов проба расценена как сомнительная (наличие типичной клиники при отсутствии ишемии по объективным данным, положительная проба по данным ЭКГ при отсутствии зон нарушений локальной сократимости). Три (6%) проведенные пробы расценены как неинформативные (невозможность достижения субмаксимальной ЧСС, плохое «окно визуализации»), 14 (28,5%) исследований показали отсутствие индуцированной ишемии (по субъективным жалобам, данным ЭКГ и ЭхоКГ).

При неинформативности или невозможности проведения стресс-ЭхоКГ, в случае наличия показаний, пациентам проводилась стресс-МР-томография с контрастным усилением. В ходе исследования выполнено 29 (59%) МР-сканирований на фоне индукции ишемии.

В качестве стресс-индуцирующего фармакологического агента был выбран дипиридамол. Учитывая длительный период полувыведения, после проведения сканирования стресс-перфузии, пациентам вводился эуфиллин, для купирования действия дипиридамола. В ходе 29 проведенных стресс-проб, всем пациентам введена полная нагрузочная доза. При этом, у 13 (46%) пациентов отмечено появление побочных эффектов: затруднение дыхания, жар в лице {признаки стенокардии не расценивались как побочные эффекты}, не требовавшие прекращения исследования.

При проведении МР-сканирования после фармакологической стресс-индукции, дефекты перфузии выявлены у 22 (74%) пациентов в 75 сегментах (Рисунок 2). У 7 (24%) обследованных дефекты перфузии на фоне фармакологической нагрузки выявлены в зоне кровоснабжения передней межжелудочковой артерии (ПМЖВ); у 5 (17%) человек – в зоне кровоснабжения огибающая ветвь (ОВ); у 13 (45%) пациентов - в зоне правой коронарной артерии (ПКА). У 7 (24%) пациентов стресс-проба признана отрицательной (не выявлено вновь возникших зон нару-

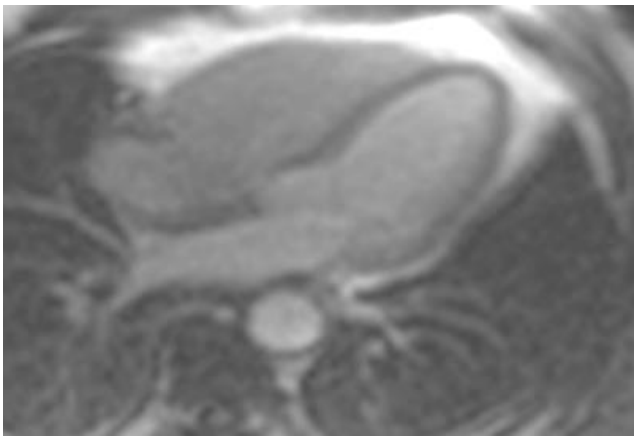

Рис. 2,а.

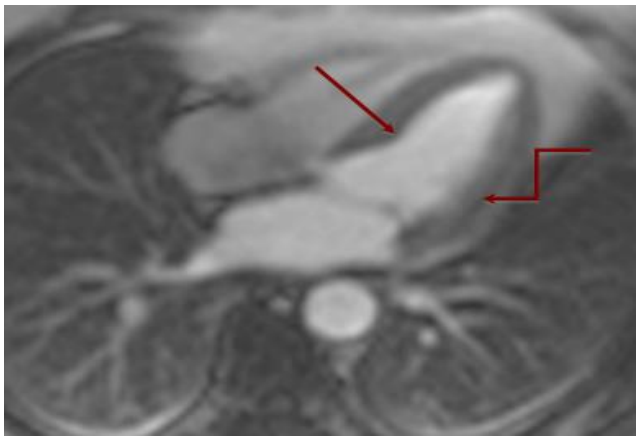

Рис. 2,б.

Рис. 2. Стресс-МР-томограмма с контрастным усилением при фармакологической нагрузке (дипиридамол).

а – период «покоя» (исходное сканирование перфузии миокарда), зон нарушений локальной перфузии не выявлено.

б – сканирование проведено после введения максимальной нагрузочной дозы дипиридамола (0.84 мг/кг), визуализируются дефекты перфузии в области МЖП и боковой стенок ЛЖ (красные стрелки).

шения перфузии или усугубления ранее выявленных зон ишемии на фоне проведенной фармокологической нагрузки).

Всем 29 пациентам, которым проведена стресс-МР-томография, проведена в последующем КАГ. В ходе КАГ гемодинамически значимые поражения ПМЖВ имели место в 15 (52%) случаях, ОВ (в том числе, ВТК) у 8 (27,5%) пациентов, значимые поражения ПКА выявлены у 16 (55%) человек.

Данных за ишемию миокарда не получено в 7 (24%) исследованиях стресс-МР-томографии. При этом, при проведении КАГ, лишь в 1 (4%) случае гемодинамически значимых сужений коронарных артерий не выявлено (без гемодинамически значимых сужений).

В приведенных наблюдениях обращает на себя внимание определенное несоответствие зон выявленной ишемии и выявленных при КАГ поражений коронарных артерий. Проведя анализ данных пациентов, данные различия интерпритированы следующим образом:

- каждый участок миокарда кровоснабжается из нескольких коронарных сосудов (перекрестное кровоснабжение)

- при длительном течении ИБС у пациентов наблюдается активизация компенсаторных свойств организма – развитие коллатерального кровотока

- в ходе проведения стресс-индукции, ишемия развивается в первую очередь, в зоне кровоснабжения клинико-зависимой артерии, в то время как другие поражения коронарного русла могут не давать нарушений перфузии.

Упомянутые факторы адаптации у пациентов с ИБС описаны ранее в работе Noninvasive Assessment of Myocardial Perfusion [11].

При отборе пациентов на реваскуляризацию основными параметрами являлись:

- выполнение реваскуляризации с учетом данных, полученных при исследовании резерва коронарного кровотока, или при проведении функциональных проб для выявления ишемии (при выявлении более 10% ишемизированного миокарда), что выраженно снижает риск возникновения больших коронарных событий в отдаленном периоде [12].

- вмешательство на сосуде с доказанной гемодинамической значимостью сужения, что позволяет достичь более высокого процента пациентов, отмечающих положительную динамику стенокардии с улучшением качества жизни

Методикой определения ишемии миокарда и наличия жизнеспособного миокарда в выполненной работе являлись МР-томография и стресс-МР-томография с контрастным усилением.

При анализе полученных данных, 29 (59,1%) пациентам из обследованных рекомендовано проведение реваскуляризации (при наличии технической возможности). В 20 (40,9%) клинических случаях проведение вмешательства не было рекомендовано: у 14 (28,5%) пациентов – в связи с низкой вероятностью эффективности хирургического лечения (снижения функционального класса (ФК) стенокардии или восстановления сократительной способности миокарда), в 6 (12,4%) случаях – в связи отсутствием индуцированной ишемии

миокарда. Выбор методики проведения реваскулризации миокарда между стентированием и аорто-коронарным шунтированием, согласно Guidelines on myocardial revascularization [13], проводился командой врачей, состоявшей из кардиолога, рентгенэндоваскулярного хирурга и кардиохирурга. У 17 (34,6%) из 29 пациентов проведено вмешательство в условиях НЦССХ им. А.Н. Бакулева, из них выполнено 14 операций стентирования и 3 операций аорто-коронарного шунтирования (АКШ).

Выводы.

С целью оптимизации материальных затрат на обследование пациента при применении стресс-МР-томографии, необходимо с высокой точностью определять показания к проведению исследования, что, в свою очередь, позволит избежать проведения «лишних» инвазивных исследований, неоправданных операций реваскуляризации миокарда.

Таким образом, МР- и стресс-МР-томография с контрастным усилением – методика, которая имеет определенную нишу в обследовании пациентов с ИБС и постинфарктным кардиослерозом при выборе тактики лечения и отборе пациентов для проведения реваскуляризации. Однако, использование этого высокотехнологичного и дорогостоящего метода обследования должно быть оптимизировано таким образом , чтобы имелась возможность получения максимального количества данных, которые могут повлиять на дальнейшую тактику обследования и лечения пациентов. С точки зрения полученных результатов, внедрение данного метода диагностики в «первое» звено обследования пациентов с ИБС нецелесообразно, однако, он может являться методом выбора в случаях, когда данные не могут быть получены при других исследованиях или при неиформативности «базовых и стандарнтных» методик, таких как ЭхоКГ, Стресс-ЭхоКГ.

References:

1. *Shaw L.J, Berman D.S., Maron D.J., Mancini GBJ, Hayes S.W., Hartigan P.M., et al. Optimal medical therapy with or without percutaneous coronary intervention to reduce ischemic burden: results from the Clinical Outcomes Utilizing Revascularization and Aggressive Drug Evaluation (COURAGE) trial nuclear substudy. Circulation. 2008;117:1283–91.*

2. *Tonino P.A., De Bruyne B., Pijls N.H., Siebert U., Ikeno F., Van' t Veer M., Klauss V., Manoharan G., Engstrom T., Oldroyd K.G., Ver Lee P.N., MacCarthy P.A., Fearon W.F. FAME Study Investigators. Fractional flow reserve versus angiography for guiding percutaneous coronary intervention. N Engl J Med. 2009;360(3):213-24.*

3. *Pijls NHJ, van Schaardenburgh P., Manoharan G., Boersma E., Bech J-W, van't Veer M., et al. Percutaneous coronary intervention of functionally nonsignificant stenosis: 5-year follow-up of the DEFER study. J Am Coll Cardiol 2007;49:2105–11.*

4. *Hachamovitch R., Hayes S., Friedman J.D., Cohen I., Shaw L.J., Germano G., et al. Determinants of risk and its temporal variation in patients with normal stress myocardial perfusion scans: What is the warranty period of a normal scan? J Am Coll Cardiol 2003;41(132):9–40.*

5. *Tonino P.A., De Bruyne B., Pijls N.H., Siebert U., Ikeno F., Van' t Veer M., Klauss V., Manoharan G., Engstrom T., Oldroyd K.G., Ver Lee P.N., MacCarthy P.A., Fearon W.F. FAME Study Investigators. Fractional flow reserve versus angiography for guiding percutaneous coronary intervention. N Engl J Med. 2009;360(3):213-24.*

6. *Jason S. Chinitz, Dorinna D. Mendoza, Raymond J. Kim, Jonathan W Weinsaft. Cardiac Imaging For Assessment Of Left Ventricular Thrombus. US Cardiology.2009;6(2):27-33.*

7. *Mollet N.R.1, Dymarkowski S., Volders W., Wathiong J., Herbots L., Rademakers F.E., Bogaert J., Visualization of ventricular thrombi with contrast-enhanced magnetic resonance imaging in patients with ischemic heart disease. Circulation. 2002;106(23):2873-6.*

8. *Malm S.1, Frigstad S., Sagberg E., Larsson H., Skjaerpe T.. Accurate and reproducible measurement of left ventricular volume and ejection fraction by contrast echocardiography: a comparison with magnetic resonance imaging. J Am Coll Cardiol. 2004;44(5):1030-5.*

9. *Child N.M., Das R. Is cardiac magnetic resonance imaging assessment of myocardial viability useful for predicting which patients with impaired ventricles might benefit from revascularization? Interact Cardiovasc Thorac Surg. 2012;14(4):395-8. doi: 10.1093/icvts/ivr161. Epub 2012 Jan 25.*

10. *Rosa Sicari, Petros Nihoyannopoulos, Arturo Evangelista, Jaroslav Kasprzak, Patrizio Lancellotti, Don Poldermans, Jens-Uwe Voigt and Jose Luis Zamorano. Europian Association of Echocardiography. Stress echocardiography expert consensus statement. Eur J Echocardiography. 2008;9:415–437.*

11. *Salerno M.1, Beller G.A.. Noninvasive assessment of myocardial perfusion. Circ Cardiovasc Imaging. 2009;2(5):412-24.*

12. *Shaw L.J., Berman D.S., Maron D.J., Mancini G.BJ, Hayes S.W., Hartigan P.M. et al. Optimal medical therapy with or without percutaneous coronary intervention to reduce ischemic burden: results from the Clinical Outcomes Utilizing Revascularization and Aggressive Drug Evaluation (COURAGE) trial nuclear substudy. Circulation 2008;117:1283–91.*

13. *Windecker S., Kolh P., Alfonso F., Collet J.P., Cremer J., Falk V., Filippatos G., Hamm C., Head S.J., Jüni P, Kappetein A.P., Kastrati A., Knuuti J., Landmesser U., Laufer G., Neumann F.J., Richter D.J., Schauerte P., Sousa Uva M., Stefanini G.G., Taggart D.P., Torracca L., Valgimigli M., Wijns W., Witkowski A. 2014 ESC/EACTS Guidelines on myocardial revascularization: The Task Force on Myocardial Revascularization of the European Society of Cardiology (ESC) and the European Association for Cardio-Thoracic Surgery (EACTS)Developed with the special contribution of the European Association of Percutaneous Cardiovascular Interventions (EAPCI). Eur J Cardiothorac Surg. 2014;46(4):517-92. doi: 10.1093/ejcts/ezu366. Epub 2014 Aug 29.*

ОРИГИНАЛЬНАЯ СТАТЬЯ

ВОЗМОЖНОСТИ ПРИМЕНЕНИЯ ОЭКТ С ^{99m}Тс-ЛЕЙКОЦИТАМИ ДЛЯ ВЫЯВЛЕНИЯ ЛАТЕНТНЫХ ВОСПАЛИТЕЛЬНЫХ ПРОЦЕССОВ В МИОКАРДЕ У БОЛЬНЫХ С ФИБРИЛЛЯЦИЕЙ ПРЕДСЕРДИЙ

Сазонова С.И.[1], Лишманов Ю.Б.[1], Баталов Р.Е.[2], Попов С.В.[2], Ильюшенкова Ю.Н.[1], Роговская Ю.В.[3], Шелковникова Т.А.[4]

ФГБНУ «Научно-исследовательский институт кардиологии».
1 - Лаборатория радионуклидных методов исследования.
2 - Отделение хирургического лечения сложных нарушений ритма сердца и электрокардиостимуляции.
3 - Патологоанатомическое отделение.
4 - Отделение рентгеновских и томографических методов диагностики.
г. Томск, Россия

Цель. Изучить возможности однофотонной эмиссионной компьютерной томографии (ОЭКТ) с ^{99m}Тс-лейкоцитами в диагностике латентных воспалительных изменений миокарда у больных с фибрилляцией предсердий (ФП).

Материалы и методы. В исследование вошли 37 больных (19 мужчин и 18 женщин, средний возраст 49,3±10,2 лет) с идиопатической персистирующей формой ФП. Всем пациентам до операции проводили полное клинико-инструментальное обследование. Для выявления скрытых очагов воспалительных изменений в миокарде до операции выполняли сцинтиграфическое исследование с ^{99m}Тс-лейкоцитами в комплексе с перфузионной сцинтиграфией миокарда с ^{99m}Тс-метокси-изобутил-изонитрилом (^{99m}Тс-МИБИ) в покое. Лейкоциты метили радиофармпрепаратом (РФП) ^{99m}Тс-эксаметазим («Ceretec»). Кроме того, 22 больным была выполнена магнитно-резонансная томография сердца с контрастированием. Во время интервенционного вмешательства у всех пациентов производили забор образцов эндомиокарда для гистологического исследования.

Результаты. Патологическая аккумуляция ^{99m}Тс-лейкоцитов в миокарде была выявлена у 7 (19%) больных. Единичные включения индикатора были выявлены у 4, множественные очаги – у 3 пациентов. Средний размер дефектов накопления ^{99m}Тс-МИБИ в миокарде левого желудочка составил 3,75%±0,88 (мах – 9%). По результатам МРТ-исследования признаков отека в миокарде на Т2-взвешенных изображениях (ВИ) не было выявлено ни у одного пациента, задержка вымывания парамагнетика на поздних постконтрастных Т1-ВИ отмечалась у 19 больных. Гистологическое исследование верифицировало миокардит у 9 (24,3%) человек, миокардиосклероз – у 28 (75,7 %) пациентов. Чувствительность ОЭКТ с ^{99m}Тс-лейкоцитами для выявления латентных воспалительных изменений миокарда у больных с ФП составила 62%, специфичность – 93 %, диагностическая точность – 85%.

Заключение. В 24 % случаев причиной «идиопатической» формы ФП является латентный лимфоцитарный миокардит. Одним из методов первичной неинвазивной диагностики миокардиального воспаления при данной форме аритмии может служить сцинтиграфия с ^{99m}Тс-лейкоцитами.

Ключевые слова: миокардит, сцинтиграфия миокарда, фибрилляция предсердий.

THE POSSIBILITIES OF SPECT WITH ^{99m}TC-LEUKOCYTES IN THE DIAGNOSIS OF ATENT INFLAMMATORY CHANGES OF THE MYOCARDIUM IN PATIENTS WITH ATRIAL FIBRILLATION

Sazonova S.I.[1], Lishmanov Yu.B.[1], Batalov R.E.[2], Popov S.V.[2], Il'yushenkova Yu.N.[1], Rogovskaya Yu.V.[3], Shelkovnikova T.A.[4]

Federal State Budgetary Scientific Institution «Research Institute for Cardiology».
1 - Laboratory of radionuclide methods.
2 - Department of surgical treatment of complex cardiac arrhythmias and cardiac pacing.
3 - Department of anatomic pathology.
4 - Department of radiology.
Tomsk, Russia

Purpose. To study the possibilities of single photon emission computed tomography (SPECT) with ^{99m}Tc-leukocytes in the diagnosis of latent inflammatory changes of the myocardium in patients with atrial fibrillation (AF).

Materials and methods. The study included 37 patients (19 men and 18 women, mean age 49,3 ± 10,2 years) with isolated persistent AF. All patients underwent complete clinical and instrumental examination before the surgery. Before surgery the scintigraphy

with ^{99m}Tc-leukocytes in conjunction with myocardial perfusion scintigraphy with ^{99m}Tc-methoxyisobutylisonitrile (^{99m}Tc-MIBI) was performed to detect hidden foci of inflammatory changes in the myocardium. White blood cells were labeled with ^{99m}Tc-exametazime («Ceretec»). In addition, 22 patients underwent magnetic resonance imaging of the heart with gadolinium. The myocardium sampling was performed in all patients during the intervention for rhythm disturbance correction.

Results: Pathological accumulation of ^{99m}Tc-leukocytes in the myocardium was found in 7 (19%) patients. Local foci were identified in 4, multiple foci – in 3 patients. The average size of defects accumulation of 99mTc-MIBI in the left ventricle was 3,75% ± 0,88 (max – 9%). According to the results of MRI studies signs of edema in the myocardium on T2-weighted images (WI) were not found, late gadolinium enhancement at T1-WI was observed in 19 patients. Histologic examination verified the myocarditis in 9 (24.3%) patients, myocardiosclerosis – in 28 (75.7%) patients. The sensitivity of SPECT with ^{99m}Tc-leukocyte for detection of latent inflammatory changes in the myocardium in patients with atrial fibrillation was 62%, specificity - 93%, diagnostic accuracy – 85%.

Conclusion. In 24% of cases the cause of "idiopathic" AF is a latent form of lymphocytic myocarditis. The scintigraphy with 99mTc-leukocytes can serve as one of the primary methods of noninvasive diagnosis of myocardial inflammation in this form of arrhythmia.

Keywords: myocarditis, myocardial scintigraphy, atrial fibrillation.

Фибрилляция предсердий (ФП) является одной из наиболее распространенных форм нарушения ритма сердца, которой страдает около 0,9% населения [1,2]. Известно, что ФП ассоциирована с увеличением риска смертности, а также развития мозгового инсульта и других тромбоэмболических осложнений [2].

В связи с этим, повышение эффективности методов лечения и профилактики данной патологии является актуальной проблемой. Одним из этиологических факторов развития ФП является латентный миокардит [3], который сложно диагностировать по причине неспецифического и зачастую атипичного характера клинико-инструментальных проявлений. Считается, что диагноз миокардита может быть верифицирован только с помощью гистологического анализа материала, полученного путем эндомиокардиальной биопсии (ЭМБ) [4,5]. Однако этот метод является инвазивным, а риск осложнений, к которым относятся развитие недостаточности трехстворчатого клапана с повышением систолического давления в легочной артерии, перфорация стенки сердца, гемоперикард, тампонада сердца, нарушения ритма и проводимости, при выполнении указанной процедуры достигает 9 % [6,7,8].

Весьма перспективным с точки зрения диагностики миокардитов может явиться использование методов ядерной медицины, которые позволяют специфично оценить патофизиологические процессы, происходящие в пораженном органе [9]. В частности, показана возможность применения радиофармпрепарата (РФП) на основе меченных ^{99m}Tc лейкоцитов для визуализации очагов воспалительного повреждения в сердце [10,12]. По предварительным данным, сцинтиграфия с указанным индикатором в комплексе с перфузионной сцинтиграфией миокарда позволяет диагностировать миокардит с достаточно высокой точностью [10,12]. В то же время, применимость указанного метода для неинвазивного выявления латентного воспалительного процесса в сердечной мышцы у пациентов с фибрилляцией предсердий на сегодняшний день не исследована.

Целью настоящей работы явилось изучение возможностей однофотонной эмиссионной компьютерной томографии (ОЭКТ) с 99mTc-лейкоцитами в диагностике латентных воспалительных изменений миокарда у больных с ФП.

Материалы и методы.

В исследование включены 37 больных (19 мужчин и 18 женщин, средний возраст 49,3±10,2 лет) с идиопатической персистирующей формой ФП (классификация ACC/AHA/ESC, 2006 год [13]), проходивших обследование в отделении хирургического лечения сложных нарушений ритма сердца и электрокардиостимуляции (руководитель профессор С.В. Попов) клиник НИИ кардиологии и подвергшихся радиочастотной аблации очагов эктопической активности.

Всем пациентам до операции проводили полное клинико-инструментальное обследование, включавшее в себя сбор анамнеза, осмотр, электрокардиографию (ЭКГ), суточное мониторирование ЭКГ, рентгенографию органов грудной клетки, общий анализ крови, исследование содержания кардиоселективных ферментов и

Таблица №1. Клинико-инструментальная характеристика больных с идиопатической персистирующей ФП.

Показатель	Значение
Средний возраст (M±m)	49,3±10,2 лет
Жалобы на дискомфорт в области сердца	21%
Жалобы на одышку	48%
Жалобы на сердцебиения	52,6%
Жалобы на переб и в работе сердца	36,8%
Связь с инфекцией	13,5 %
Очаги хронической инфекции	11 %
Количество приступов ФП в год	135,3 ± 45
Длительность эпизода пароксизма ФП	От 5 часов до 2 суток (купируются приемом антиаритмиков)
Средняя продолжительность аритмологического анамнеза (M±m)	5,17 ± 4,6 года
Эпизодическое повышение АД выше 130/90 мм рт. ст.	63%
Желудочковые экстрасистолии	Единичные в 80% случаев
Функциональный класс хронической сердечной недостаточности по Нью-Йоркской классификации	ФК 0 – 47% ФК I – 53%
Данные мультиспиральной компьютерной томографии	
Объем левого предсердия (куб. см, M±m)	109 ± 26
Наличие гемодинамически значимых стенозов коронарных артерий по данным МСКТ-коронарографии	0
Данные ЭХО-КГ	
Фракция выброса (%, M±m)	60,3 ± 1,2
Конечно-диастолический объем (мл, M±m)	118 ± 35
Конечно-систолический объем (мл, M±m)	46 ± 16,8
Систолическое давление а правом желудочке (мм рт. ст., M±m)	24,4 ± 8,4
Нарушение сократимости	3

Примечание: данные представлены в виде абсолютного числа пациентов (% от общего числа) и в виде средней и стандартного отклонения (M±m).

белков острой фазы воспаления в сыворотке крови, трансторакальную и чреспищеводную эхокардиографию с определением механической функции предсердий и наличия тромбообразования, мультиспиральную компьютерную томографию (МСКТ) левого предсердия с его реконструкцией совместно с неинвазивной коронароангиографией.

Критериями исключения из исследования явились:

-сердечная недостаточностью (СН) III - IV ФК;

-ишемическая болезнь сердца;

-тромбоэмболия легочных артерий в анамнезе;

-тиреотоксикоз;

-наличие пристеночных тромбов;

-возраст старше 70 лет.

Клинико-инструментальная характеристика обследованных пациентов представлена в таблице №1.

Для выявления очагов воспалительных изменений в миокарде всем пациентам до операции выполняли сцинтиграфическое исследование с ^{99m}Тс-лейкоцитами. Метку клеток проводили с использованием радиофармпрепарата ^{99m}Тс-эксаметазим («Ceretec») в соответствии с рекомендациями Европейской ассоциации

ядерной медицины [14]. Запись сцинтиграфических изображений осуществляли через 18-24 часа после внутривенной инъекции 550 МБк РФП. По окончании сканирования с ^{99m}Tc-лейкоцитами проводили перфузионную сцинтиграфию миокарда с ^{99m}Tc-метокси-изобутил-изонитрилом (^{99m}Tc-МИБИ) («Технетрил, ^{99m}Tc», ОАО «Диамед», Россия) в покое по стандартному протоколу. Все исследования выполняли на двухдетекторной гамма-камере «Philips-Forte». В дальнейшем сцинтиграммы, полученные в обоих исследованиях, совмещали для уточнения локализации очагов накоплений ^{99m}Tc-лейкоцитов в области сердца с использованием пакета прикладных программ «Jet Stream® Workspace Release 2.5» (Philips) и программного приложения «Fusion». С использованием встроенной в приложение функции ROI («обведение зоны интереса») проводилось измерение счета импульсов в «зоне интереса» в области миокарда и в контралатеральной области (экстракардиально), анатомически соответствующей правому легкому. Аккумуляцию РФП считали патологической, если очаг был локализован в области миокарда и соотношение «очаг/ легкое» превышало 1,4 [15].

Магнитно-резонансная томография с контрастным усилением была выполнена в режиме жироподавления на томографе Vantage Titan (Toshiba) 1,5 Тл с ЭКГ-синхронизацией и получением изображений по короткой и длинной осям до и через 8 минут после введения контрастного препарата (Омнискан или Магневист из расчета 0,2 мл на кг массы тела пациента). Срезы выполняли от верхушки до основания сердца толщиной 8 мм. Протокол исследования включал в себя использование T1 и T2 взвешенных последовательностей, в режиме «кино», динамических SSFP последовательностей, градиентной последовательности «инверсия – восстановление».

Во время интервенционного вмешательства у всех пациентов производили забор образцов эндомиокарда для гистологического исследования из 3 участков: по одному фрагменту из верхушки правого желудочка (ПЖ), выходных отделов ПЖ и межжелудочковой перегородки (МЖП) со стороны ПЖ. Размер каждого образца эндомиокарда составлял ≈ 1мм2. Забор образцов осуществляли с помощью специального устройства – биотома, который по проводнику доставляли в сердце. При выполнении процедуры ЭМБ каких-либо осложнений в исследуемой группе больных отмечено не было. Гистологический материал фиксировали в формалине и удаляли воду из тканей путем проводки через растворы спирта возрастающей концентрации, затем окрашивали гематоксилин-эозином, толуидиновым синим и по методу Ван-Гизона [16]. Гистологический диагноз миокардита ставили на основании Далласских критериев [17].

Оценку генеральных статистических параметров проводили с использованием пакета прикладных программ «Statistica». Корреляционный анализ выполняли методом Спирмена. Чувствительность, специфичность и диагностическую точность лучевых методов рассчитывали, используя ROC-анализ. Эталоном («золотым стандартом») служили результаты эндомиокардиальной биопсии.

Результаты и обсуждение.

Стандартное клинико-инструментальное обследование не позволило нам выявить всех признаков миокардита, соответствующих критериям NYHA [4,5], ни у одного из пациентов, включенных в исследование. В то же время, частые острые респираторные вирусные ин-

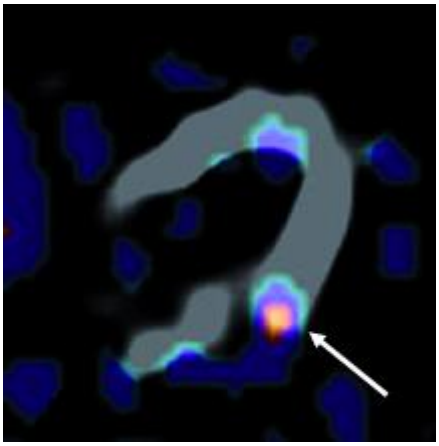

Рис. 1,а.

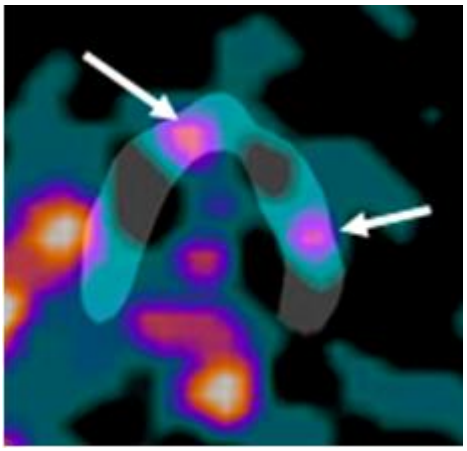

Рис. 1,б.

Рис. 1. ОЭКТ с ^{99m}Tc-лейкоцитами, поперечные срезы.

Единичный (а) и множественные (б) очаги накопления 99mTc-лейкоцитов в миокарде ЛЖ.

фекции, ангины наблюдались в анамнезе у 4 (11 %) взаимосвязь появления аритмии с инфекционным заболеванием - у 5 (13,5%) обследованных лиц. Уровень СОЭ превышал 15 мм/час в 10 (27%) случаях, СРБ составлял более 5 мг/литр у 8 (42%) больных. По другим лабораторным показателям, включавших общий и биохимический анализы крови, отклонений от нормы не отмечалось.

По данным эхокардиографического обследования существенного снижения фракции выброса (ФВ) левого желудочка (ЛЖ), а также увеличения конечно-диастолического объема (КДО) и конечно-систолического объема (КСО) ЛЖ выявлено не было, однако у 3 (8%) пациентов отмечалось наличие областей миокардиального гипокинеза. Стоит отметить, что у этих пациентов по данным эндомиокардиальной биопсии был верифицирован миокардит, а также имело место наличие множественных очагов гиперфиксации РФП по результатам сцинтиграфии миокарда с ^{99m}Тс-лейкоцитами.

Патологическая аккумуляция меченых клеток в миокарде была выявлена у 7 (19%) обследованных лиц. Очаги гиперфиксации указанного РФП в 100% случаев локализовались в ЛЖ и носили очаговый характер. В области правого желудочка (ПЖ) и предсердий визуализировать зоны повышенного накопления индикатора нам не удалось. Множественные очаги (Рис. 1 (а)) были выявлены у 3 пациентов и единичные очаги - у 4 пациентов (Рис. 1 (б)). Совмещение очагов аккумуляции ^{99m}Тс-лейкоцитов с контурами сердца на перфузионных сцинтиграммах показало, что локализация патологических накоплений индикатора располагалась следующим образом: МЖП – 2 случая, боковой стенке – 3 случая, передней стенке – 2 случая. Кроме того, анализ перфузионных сцинтиграмм показал, что средний размер дефектов накопления ^{99m}Тс-МИБИ в миокарде ЛЖ составил 3,75%±0,88 (мах – 9%). При этом места расположения участков гипоперфузии и очагов патологической аккумуляции ^{99m}Тс-лейкоцитов не совпадали ни в одном случае.

По результатам гистологического исследования образцов эндомиокарда из 37 пациентов миокардит был гистологически верифицирован у 9 (24,3 %) больных (Рис. 2 (а)), миокардиосклероз (Рис. 2 (б)) выявлен у 28 (75,7 %) и инфильтративно-некротический васкулит – у 1 больного. При этом миокардиосклероз сочетался с миоцитолизом у 2 (5,4 %) пациентов, с гистиолимфоцитарной инфильтрацией – у 3 (8,1 %), с другими патологическими изменениями миокарда (липоматоз, гипертрофия или дистрофия кардиомиоцитов) – у 23 (61,2%) обследованных лиц.

Сопоставление сцинтиграфических данных, полученных при использовании ^{99m}Тс-лейкоцитов, с результатами гистологического исследования показало наличие 5 истинно-положительных, 27 истинно-отрицательных, 3 ложноотрицательных и 2 ложноположительных результата. У 1 пациента с патологическими накоплениями РФП на сцинтиграммах по данным гистологического исследования был диагностирован инфильтративно-некротический васкулит. Этот случай был отнесен нами к числу ложноположительных результатов сцинтиграфии. Таким образом, чувствительность ОЭКТ с ^{99m}Тс-лейкоцитами в диагностике воспалительных изменений миокарда, по нашим данным, составила 62%, специфичность – 93%, диагностическая точность – 85%.

Появление ложноположительных результатов в данном исследовании возможно вследствие низкой чувствительности ЭМБ. Кроме того, 2 ложноположительных результата были отмечены у пациентов с амилоидозом и инфиль-

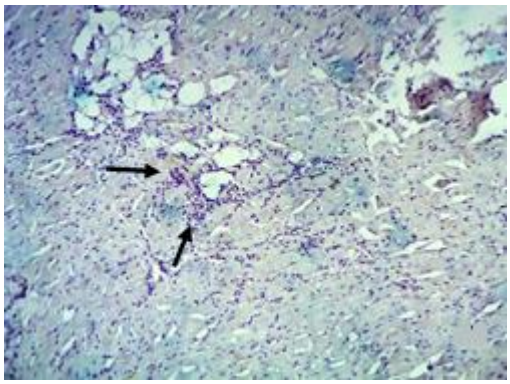

Рис. 2,а.

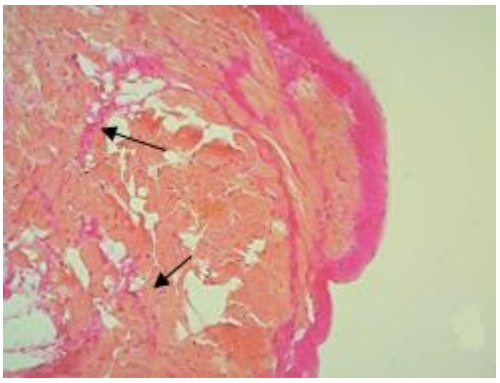

Рис. 2,б.

Рис. 2. Гистологические микропрепараты эндомиокарда пациентов с ФП.

а – пример диффузного лимфоцитарного миокардита (стрелками указаны клеточные инфильтраты).

б – пример миокардиосклеротических изменений. Соединительная ткань (окраска по Ван-Гизону), черные стрелки – интерстициальный фиброз.

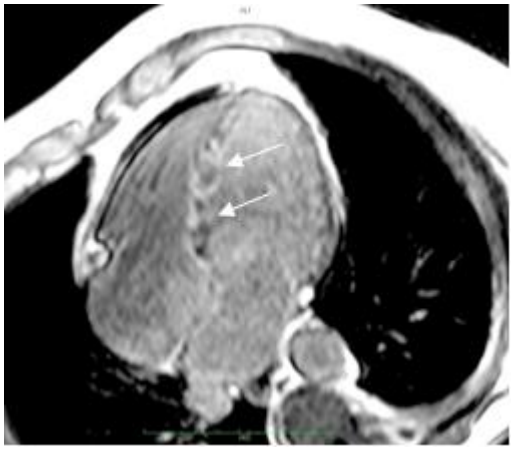

Рис. 3,а.

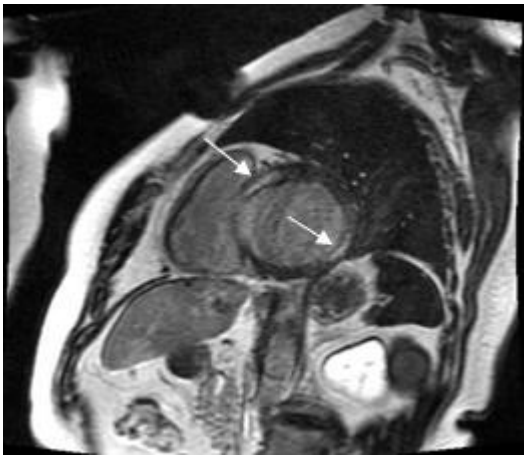

Рис. 3,б.

Рис. 3. МРТ-срезы желудочков оси (градиентная последовательность инверсия-восстановление через 15 минут после введения парамагнетика).

а – срез по длинной оси, диффузное включение контрастного препарата в области МЖП ЛЖ (указано стрелками).

б – срез по короткой оси, очаговое включение контрастного препарата в толщу миокарда в области МЖП и боковой стенки ЛЖ, свидетельствующие о рубцовых изменениях.

тративно-некротическим васкулитом. Можно полагать, что в данных случаях накопление РФП вполне закономерно ввиду специфики выявленных заболеваний. Так, при васкулите наряду с патоморфологическими признаками повреждения мелких сосудов отмечаются и признаки воспаления такие, как полиморфноклеточная и лимфогистиоцитарная инфильтрация, некроз кардиомиоцитов и т.д.

По результатам МРТ-исследования сердца отек на Т2-ВИ и гиперемия на ранних постконтрастных Т1-ВИ, характерные для острого миокардита [18], не визуализировались ни у одного обследованного пациента. В то же время, у 19 из 22 больных имела место задержка вымывания парамагнетика (LGE) на поздних постконтрастных Т1-ВИ (Рис. 3 (а, б)), указывающая на наличие фиброзных изменений в миокарде. Данный признак является также одним из МРТ-критериев миокардита Lake Louise [18]. В представленной группе миокардит был гистологически верифицирован у 5 больных. Показатели информативности LGE в диагностике латентных воспалительных изменений в миокарде больных с ФП составили: чувствительность – 100%, специфичность – 15%, точность –36%.

По результатам сравнения радионуклидные методы превосходили МРТ сердца по показателям специфичности в представленной выборке больных. Причиной этому могут быть разные патофизиологические принципы диагностики, на которых основаны сравниваемые нами методы. Кроме того, некоторые авторы полагают, что снижение специфичности МРТ в диагностике миокардитов происходит по мере увеличения давности воспалительного процесса, из-за уменьшения выраженных отека и гиперемии, а едва заметные альтернативные изменения миокарда достаточно трудно отличить от миокардиального фиброза [19].

Таким образом, в работе показано, что в 24 % случаев причиной «идиопатической» формы ФП может являться латентный лимфоцитарный или полиморфноклеточный миокардит. Эти данные полностью согласуются с результатами, опубликованными другими исследователями [3,20,21]. Одним из методов первичной неинвазивной диагностики миокардиального воспаления при указанном нарушении ритма сердца может служить сцинтиграфия с ^{99m}Tc-лейкоцитами, которая является относительно простой и дешевой процедурой с высокими показателями диагностической эффективности. Представленный радионуклидный метод, по нашему мнению, можно использовать также и для отбора пациентов с ФП на выполнение процедуры эндомиокардиальной биопсии.

Список литературы:

1. *Рекомендации ВНОК и ВНОА «диагностика и лечение фибрилляции предсердий», 2011.*

2. *Филатов А.Г., Тарашвили Е.Г. Эпидемиология и социальная значимость фибрилляции предсердий. Анналы аритмологии. 2012; 2: 5-13.*

3. *Митрофанова Л.Б. Кудайбергенова А.Г., Антонова И.В.*

Фибрилляция предсердий, амилоидоз, миокардит и вирусная инфекция. Артериальная гипертензия. 2009; 2 (15): 203-208.

***4**. Сторожаков Г.И., Гендлин Г.Е., Тронина О.А. Миокардиты. Сердечная недостаточность. 2009; 1: 46-52.*

***5.** Гуревич М.А. Проблема некоронарогенных заболеваний миокарда в клинической практике. Русский медицинский журнал. 1998; 6 (24): 1523-1531.*

***6.** Jang S.Y., Cho Y., Song J. H., Cheon S.S. et al. Complication rate of transfemoral endomyocardial biopsy with fluoroscopic and two-dimensional echocardiographic guidance: a 10-year experience of 228 consecutive procedures. J. Korean Med. Sci. 2013; 28 (9): 1323-8.*

***7.** Strecker T., Rösch J., Weyand M., Agaimy A. Endomyocardial biopsy for monitoring heart transplant patients: 11-years-experience at a german heart center. Int. J. Clin. Exp. Pathol. 2013; 6 (1): 55-65.*

***8.** Paul M., Stypmann J., Gerss J. et al. Safety of endomyocardial biopsy in patients with arrhythmogenic right ventricular cardiomyopathy: a study analyzing 161 diagnostic procedures. JACC Cardiovasc. Interv. 2011; 4 (10): 1142-8.*

***9.** Sudoł-Szopińska I., Cwikła J.B. Current imaging techniques in rheumatology: MRI, scintigraphy and PET. Pol. J. Radiol. 2013; 78 (3): 48-56.*

***10.** Lishmanov Yu.B., Sazonova S.I., Chernov V.I. et al. The scintigraphic diagnosis of inflammatory heart disease. Medical Radiology and Radiation Safety. 2004; 2 (49): 59-66.*

***11.** Сазонова С.И., Лишманов Ю.Б., Проскокова И.Ю. и др. Использование гамма-сцинтиграфии в комплексной диагностике миокардитов и постмиокардитического кардиосклероза. Радиология - практика. 2013; 3: 24-33.*

***12.** Сазонова С.И., Проскокова И.Ю., Гусакова А.М. и др. Радионуклидные методы исследования сердца в диагностике неревматических миокардитов и постмиокардитического кардиосклероза. Клиническая медицина. 2011; 89 (2): 32-35.*

***13.** Fuster V., Rydén L.E., Cannom D.S. et al. ACC/AHA/ESC 2006 Guidelines for the Management of Patients with Atrial Fibrillation: a report of the American College of Cardiology/American Heart Association Task Force on Practice Guidelines and the European Society of Cardiology Committee for Practice Guidelines (Writing Committee to Revise the 2001 Guidelines for the Management of Patients With Atrial Fibrillation): developed in collaboration with the European Heart Rhythm Association and the Heart Rhythm Society. Circulation. 2006; 114 (7): 257–354.*

***14.** DeVries E.F., Roca M., Jamar F. et al. Guidelines for the labelling of leucocytes with (99m)Tc-HMPAO. Inflammation/Infection Taskgroup of the European Association of Nuclear Medicine. Eur. J. Nucl. Med. Mol. Imaging. 2010; 37 (4): 842-8.*

***15.** Кривоногов Н.Г., Писарева Н.А., Лишманов Ю.Б. Сцинтиграфия миокарда в диагностике ИБС. Кардиология. 1987; 27: 113-115.*

***16.** Быков В.Л. Цитология и общая гистология. СПб., СОТИС, 2002.*

***17.** Basso C., Calabrese F., Angelini A. et al. Classification and histological, immunohistochemical and molecular diagnosis of inflammatory myocardial disease. Heart Fail. Rev. 2013; 18: 673–681.*

***18.** Friedrich M.G., Sechtem U., Schulz-Menger J. et al. Cardiovascular magnetic resonance in myocarditis: a JACC white paper. international consensus group on cardiovascular magnetic resonance in myocarditis. J. Am. Coll. Cardiol. 2009; 28 (53): 475-87.*

***19.** Hoey E.T., Gulati G.S., Ganeshan A. et al. Cardiovascular MRI for assessment of infectious and inflammatory conditions of the heart. AJR Am. J. Roentgenol. 2011; 197 (1): 103-12.*

***20.** Aviles R.J., Martin D.O., Apperson-Hansen C. et al. Inflammation as a risk factor for atrial fibrillation. Circulation. 2003; 108: 3006-10.*

***21.** Баталов Р.Е., Роговская Ю.В., Рябов В.В. и др. Идиопатическая форма фибрилляции предсердий, воспаление и клинические результаты радиочастотной аблации. Российский кардиологический журнал. 2014; 12 (116): 7-12.*

References:

***1.** Recommendations of RSC and RSA "Diagnosis and treatment of atrial fibrillation," 2011 (in Russian).*

***2.** Filatov A.G., Tarashvili E.G. Epidemiology and social significance of atrial fibrillation. Annals arrhythmology. 2012; 2: 5-13 (in Russian).*

***3.** Mitrofanova L.B., Kudaibergenova A.G., Antono I.V. Atrial fibrillation, amyloidosis, myocarditis and viral infection. Hypertension. 2009; 2 (15): 203-208 (in Russian).*

***4.** Storozhakov G.I., Gendlin G.E., Tronina O.A. Myocarditis. Heart failure. 2009; 1: 46-52 (in Russian).*

***5.** Gurevich M.A. Problem of noncoronary myocardial diseases in clinical practice. Russian Medical Journal. 1998; 6 (24): 1523-1531 (in Russian).*

***6.** Jang S.Y., Cho Y., Song J. H., Cheon S.S. et al. Complication rate of transfemoral endomyocardial biopsy with fluoroscopic and two-dimensional echocardiographic guidance: a 10-year experience of 228 consecutive procedures. J. Korean Med. Sci. 2013; 28 (9): 1323-8.*

***7.** Strecker T., Rösch J., Weyand M., Agaimy A. Endomyocardial biopsy for monitoring heart transplant patients: 11-years-experience at a german heart center. Int. J. Clin. Exp. Pathol. 2013; 6 (1): 55-65.*

***8.** Paul M., Stypmann J., Gerss J. et al. Safety of endomyocardial biopsy in patients with arrhythmogenic right ventricular cardiomyopathy: a study analyzing 161 diagnostic procedures. JACC Cardiovasc. Interv. 2011; 4 (10): 1142-8.*

***9.** Sudoł-Szopińska I., Cwikła J.B. Current imaging techniques in rheumatology: MRI, scintigraphy and PET. Pol. J. Radiol. 2013; 78 (3): 48-56.*

***10.** Lishmanov Yu.B., Sazonova S.I., Chernov V.I. et al. The scintigraphic diagnosis of inflammatory heart disease. Medical Radiology and Radiation Safety. 2004; 2 (49): 59-66.*

***11.** Sazonova S.I., Lishmanov Y.B., Proskokova I.Y. et al. Use of gamma scintigraphy in the complex diagnosis of myocarditis and postmiokarditicheskogo cardiosclerosis. Radiology - practice. 2013; 3: 24-33 (in Russian).*

***12.** Sazonova S.I., Proskokova I.Y., Gusakova A.M. et al. Radionuclide methods of investigation in the diagnosis of heart nonrheumatic myocarditis and postmiokarditicheskogo cardiosclerosis. Clinical Medicine. 2011; 89 (2): 32-35 (in Russian).*

***13.** Fuster V., Rydén L.E., Cannom D.S. et al. ACC/AHA/ESC 2006 Guidelines for the Management of Patients with Atrial Fi-*

brillation: a report of the American College of Cardiology/American Heart Association Task Force on Practice Guidelines and the European Society of Cardiology Committee for Practice Guidelines (Writing Committee to Revise the 2001 Guidelines for the Management of Patients With Atrial Fibrillation): developed in collaboration with the European Heart Rhythm Association and the Heart Rhythm Society. Circulation. 2006; 114 (7): 257–354.

14. *DeVries E.F., Roca M., Jamar F. et al. Guidelines for the labelling of leucocytes with (99m)Tc-HMPAO. Inflammation/Infection Taskgroup of the European Association of Nuclear Medicine. Eur. J. Nucl. Med. Mol. Imaging. 2010; 37 (4): 842-8.*

15. *Krivonogov N.G., Pisarev N.A., Lishmanov Y.B. Myocardial scintigraphy in the diagnosis of coronary artery disease. Cardiology. 1987; 27: 113-115 (in Russian).*

16. *Bykov V.L. Cytology and common histology. SPb., Sothis, 2002 (in Russian).*

17. *Basso C., Calabrese F., Angelini A. et al. Classification and histological, immunohistochemical and molecular diagnosis of inflammatory myocardial disease. Heart Fail. Rev. 2013; 18: 673–681.*

18. *Friedrich M.G., Sechtem U., Schulz-Menger J. et al. Cardiovascular magnetic resonance in myocarditis: a JACC white paper. international consensus group on cardiovascular magnetic resonance in myocarditis. J. Am. Coll. Cardiol. 2009; 28 (53): 475-87.*

19. *Hoey E.T., Gulati G.S., Ganeshan A. et al. Cardiovascular MRI for assessment of infectious and inflammatory conditions of the heart. AJR Am. J. Roentgenol. 2011; 197 (1): 103-12.*

20. *Aviles R.J., Martin D.O., Apperson-Hansen C. et al. Inflammation as a risk factor for atrial fibrillation. Circulation. 2003; 108: 3006-10.*

21. *Batalov R.E., Rogowska Y.V., Ryabov V.V., et al. Idiopathic atrial fibrillation, inflammation and the clinical results of radiofrequency ablation. Journal of Cardiology. 2014; 12 (116): 7-12 (in Russian).*

ОРИГИНАЛЬНАЯ СТАТЬЯ

КЛИНИЧЕСКАЯ ОЦЕНКА ДАННЫХ КТ И МРТ ПРИ ОСТРОМ ПАНКРЕАТИТЕ

Шабунин А.В., Араблинский А.В., Бедин В.В.,
Сидорова Ю.В., Лукин А.Ю., Шиков Д.В.

ГКБ им С.П. Боткина, Москва, Россия.

Цель исследования. Изучение КТ и МРТ при различных формах острого панкреатита, оптимизация терминологии для описания результатов исследований с позиций определения оптимальной тактики лечения.

Материалы и методы. Всего исследовано 393 больных острым панкреатитом, с применением КТ, МРТ, УЗИ. Первая группа состояла из 198 человек с острым панкреатитом, находившихся на лечении в ГКБ им С. П. Боткина В этой группе диагностика и лечение острого панкреатита проводились по стандартам, принятым в ГКБ им. С. П. Боткина в 2006 году. Вторая группа состояла из 195 пациентов с острым панкреатитом, находившихся на стационарном лечении в ГКБ им. С.П. Боткина. Во второй группе наряду со стандартными методами диагностики и лечения был применен новый алгоритм использования методов лучевой диагностики при ОП, основанный на разработанной классификации распространения деструктивно-воспалительного процесса при остром панкреатите.

Результаты. При изучении КТ и МРТ проведенных в первой группе больных описаны деструктивные изменения, возникающие в поджелудочной железе и забрюшинной клетчатке. Предложены оптимизированные определения изменений, возникающих при остром панкреатите. Была предложена классификация, разделяющая больных на 4 класса распространения деструктивно-воспалительного процесса, основанная на результатах КТ исследований. Деление больных на классы распространения деструктивного процесса позволило дифференцированно подходить к лечению пациентов. При выборе методов лечения основывались на данных лучевых исследований, отражающих структуру, локализацию и границы изменений.

Обсуждение. Точное определение размеров и контуров жидкостных скоплений очень важно было при определении сроков оперативного вмешательства. При маловыраженном классе распространения большинство больных было пролечено консервативно. Применение усовершенствованного алгоритма помогло в ряде случаев предпочесть малоинвазивные методы хирургического лечения высокотравматичным лапаротомным операциям.

Заключение. Усовершенствованный диагностический комплекс, состоящий из классификации тяжести воспалительно-деструктивного процесса при остром панкреатите и алгоритма применения методов лучевой диагностики, позволяет адекватно осуществлять выбор способов хирургического лечения и, что не менее важно, сроков их применения. Точная визуализация жидкостных скоплений позволяет расширить показания для чрескожного дренирования и в ряде случаев предотвратить нежелательные лапаротомные операции, а если они все же показаны - выполнить их в более поздние сроки.

Ключевые слова: компьютерная томография (КТ), магнитно-резонансная томография (МРТ), острый панкреатит (ОП), панкреонекроз (ПН).

CLINICAL EVALUATION OF CT AND MRI DATA IN ACUTE PANCREATITIS

Shabunin A.V., Arablinskiy A.V., Bedin V.V.,
Sidorova Yu.V., Lukin A.Yu., Shikov D.V.

S.P. Botkin municipal clinical hospital, Moscow, Russia.

Purpose. To evaluate CT and MRI data in different forms of acute pancreatitis, to optimize terminology in order to describe the research results from the point of developing the optimal treatment strategy.

Materials and methods. A total of 393 patients with acute pancreatitis were exam-

ined in S.P. Botkin municipal clinical hospital with the help of ultrasound, CT and MRI. The first group of 198 patients were treated and diagnosed according to the general hospital protocols, which had been accepted since 2006. The second group of 195 patients underwent treatment using new diagnostic strategy developed in the hospital. Along with standard diagnostic methods and treatment, new algorithm of radiology diagnostics in acute pancreatitis has been applied in the second group based on the spread of a destructive inflammatory process within the acute pancreatitis.

Results. During the evaluation of CT and MRI data in the first group of patients destructive changes in the pancreas and retroperitoneal fat were described. Optimized terminology was proposed to that changes that occurred within the acute pancreatitis. The classification that had been proposed divided patients into 4 classes based on the results of CT studies and the extension of a destructive inflammatory process. This allowed developing a differentiated approach to the patient's treatment. The exact determination of the liquid cluster's size and contours was very important in determining the timing of operation. This strategy allowed treating more patients using conservative methods. It helped increasing the number of patients who underwent minimally invasive treatment. It also allowed preventing early stages laparotomy and significantly decreased the total number of laparotomy.

Conclusions. Improved diagnostic system based on classifying the severity of inflammatory and destructive process within the acute pancreatitis and the application of radiology diagnostics algorithm helps to adequately choose the surgical treatment and, just as importantly, the timing of its application. Accurate visualization of liquid clusters allows expanding the indications for percutaneous drainage, in some cases, prevent unwelcome laparotomy and, if it is still necessary to be performed, to do in a latter period.

Keywords: computed tomography (CT), magnetic resonance tomography (MRI), acute pancreatitis (AP), pancreatic necrosis (PN).

Острый панкреатит среди хирургических заболеваний занимает особое место за счет наличия форм тяжелого течения, вызывающих наибольшие сложности при лечении, сопровождающихся высоким риском развития полиорганных нарушений и сепсиса, являющихся наиболее частыми причинами смерти больных при этом заболевании [1, 2, 4, 5, 10, 12].

Ключевое место в перечне вопросов, возникающих при лечении острого панкреатита, занимает проблема определения показаний для хирургического лечения и выбор оптимального способа. Многообразие форм острого панкреатита диктует нестандартный подход к решению этой задачи [2, 6, 7, 8, 10, 13].

Создатели существующих классификаций, использующихся на сегодняшний день для междисциплинарного сотрудничества, таких как Атланта 1992 и Бальтазар 1990 отводили главную роль определению тяжести заболевания. Однако их определения устарели и требуют серьезного пересмотра. Множество работ было посвящено классификации острого панкреатита, однако до сих пор не найдено единогласия в терминологии, применяемой при определении изменений, выявленных при этом заболевании [1, 7, 10, 11, 14, 15].

Самыми информативными методами, отражающими наиболее точную картину при диагностике острого панкреатита, являются КТ и МРТ. Возросшие клинические требования диктуют более точное описание информации, полученной при использовании этих методов, отражающее не только масштабы панкреатогенной деструкции, но и структуру выявленных изменений и указание на возможность присутствия вторичной инфекции [2, 3, 4, 8, 13].

На сегодняшний день не существует единого алгоритма обследования и динамического наблюдения больных с острым панкреатитом при помощи методов лучевой диагностики. Периодичность КТ и МРТ исследований выбирается для каждого больного индивидуально. Разногласия и ошибки, возникающие при описании исследований, ведут к тактическим ошибкам при лечении больных острым панкреатитом. Например, при лапаротомиях, выполненных в ранние сроки, когда еще не произошел процесс отграничения, часто возникают такие опасные осложнения, как сепсис и панкреатогенный шок, приводящие к смерти больных. Напротив, при наличии забрюшинных жидкостных скоплений, доступных для малоинвазивного дренирования, продолжение консервативной терапии бессмысленно и не приводит к улучшению состояния больного [2, 3, 5, 8, 10, 11, 12, 13, 14].

Целью данного исследования является изучение КТ и МРТ при различных формах острого панкреатита, оптимизация терминологии для описания результатов исследований с позиций определения оптимальной тактики ле-

Таблица №1. Частота видов изменения паренхимы поджелудочной железы (n=182).	
Изменения паренхимы ПЖ	n (%)
Диффузный отек	25 (13,7 %)
Очаги гипоперфузии	27 (14,8 %)
Панкреатический некроз	130 (71,4 %)

чения.

Материалы и методы

Для проведения исследования были изучены данные 393-х пациентов, больных острым панкреатитом, находившихся на стационарном лечении в ГКБ С. П. Боткина за 2010-2014 года. Главным критерием отбора пациентов являлся диагноз — острый панкреатит, который устанавливался на основании клинических данных, результатов первичного обследования. Пациенты были представлены двумя группами. Для изучения и классификации изменений, возникающих при остром панкреатите, а также для оптимизации терминологии использовались КТ, МРТ и клинические данные 198 пациентов из группы №1. Разработанные в результате исследования классификация и алгоритм диагностики и лечения больных острым панкреатитом были внедрены в клиническую практику в группе №2 у195 пациентов.

Обследование больных из группы №1 (n=198) проводилось по стандартам, принятым в ГКБ Боткина в 2006 году. Всем больным проводили УЗИ в день поступления в стационар в приемном отделении, затем каждые 1–2 суток. Всем больным проводили нативное КТ в день госпитализации. В дальнейшем, через каждые 7–10 суток выполняли повторные МСКТ-исследования с внутривенным болюсным контрастированием. Для уточнения структуры изменений 86-ти пациентам проводилась МРТ с внутривенным болюсным контрастированием (1–2 исследования). К больным из группы №2 (n=195), наряду со стандартными методами, применяли дифференцированный диагностический подход по разработанному алгоритму, с переменной частотой КТ исследований в зависимости от класса распространения воспалительно-деструктивного процесса. В случае, когда больным было показано хирургическое лечение, дополнительно проводили КТ после каждого этапа операции.

КТ выполнялась на двухсрезовом томографе «HiSpeedDual» и шестнадцатисрезовом томографе «LightSpeed 16» с рабочими станциями «AdwantageWindows» фирмы «GeneralElectric», аппарате «AquillionPrime» производства «Toshiba» с рабочей станцией «Vitrea». Все аппараты оснащены автоматическими инъекторами для болюсного внутривенного введения контрастного вещества. МРТ выполнялась на установке SignaExcite фирмы «General Electric» с напряженностью магнитного поля 1,5 Тл. Аппарат оснащен автоматическим инъектором для болюсного внутривенного введения контрастного вещества, а также рабочей станцией AdwantageWindows.

Лечение больных ОП проводилось в зависимости от тяжести течения либо в условиях хирургического отделения, либо в отделении реанимации.

Патогенетическая терапия включала мероприятия, направленные на подавление секреции ПЖ и желудка, коррекцию реологических нарушений, дезинтоксикацию, адекватное обезболивание, борьбу с парезом кишечника и профилактику инфицирования.

Из хирургических способов лечения применялись минимально-инвазивные («закрытые» методы дренирования) и лапаротомные методы («полуоткрытые» и «открытые» методы дренирования).

При распространенных формах ОП чаще всего применялся этапный метод хирургического лечения, состоявший из чрескожного дренирования под контролем УЗИ на первом этапе и лапаротомии и/или люмботомии, некрсеквестрэктомии, оментобусостомии с запланированными ревизиями на последующих этапах.

Статистическая обработка материала проводилась при помощи лицензионных компьютерных программ «MicrosoftExcel 2007» и «SPSS Statistic 20». Использовали анализ сопряженных частот Хи-квадрат, методы многомерной статистики: корреляционный, кластерный и регрессионный анализ. Статистически значимым различием считали условие, когда (вероятностная ошибка) $p<0,05$. Данные представлены в абсолютных значениях и долях (проценты), в средних значениях ± стандартная девиация [9].

Результаты.

При исследовании паренхимы поджелудочной железы определялись следующие изменения: диффузный отек в виде увеличения поджелудочной железы и снижения ее плотности при контрастировании, локальные участки сниженного накопления контрастного вещества (очаги гипоперфузии) и некроз, частота которых отражена в таблице 1.

При остром панкреатите изменения паренхимы в начале заболевания проявлялись либо диффузным отеком, сниженным контрастированием и увеличением поджелудочной железы во всех отделах, либо локальными участками

сниженной контрастной плотности различной формы и размеров, как правило, не имеющие четких контуров (Рис. 1).

В 27 случаях данные участки под воздействием лечения подвергались обратному развитию и при проведении динамических исследований не определялись, но на их фоне возможно было появление мельчайших подкапсульных очагов некроза (Рис. 2 а, б).

В большинстве (130 (71,4 %)) случаев, очаги снижения контрастной плотности панкреатической паренхимы предшествовали ее некрозу, который имел различную степень выраженности от мелкоочагового (до 10 мм) до тотального и субтотального, сопровождающегося секвестрацией (Рис. 3 а, б).

Чаще всего (в 81 (62,3%) случаях) выявлялись мелкие подкапсульные очаги некроза, располагающиеся в виде неровностей контура, либо уходящие вглубь паренхимы, но всегда имеющие связь с капсулой (Рис. 4).

Для описания наиболее распространенного вида некроза был предложен термин «мелкоочаговый краевой некроз».

В области головки, где панкреатический проток имеет наибольшую толщину в редких случаях (у 4-х пациентов (0,03%)) определялись очаги некроза, сообщающиеся с главным панкреатическим протоком. Эти формы панкреатита отличались сложностью при лечении и сопровождались постоянным поступлением большого количества жидкости в забрюшинное пространство (Рис. 5 а, б).

При проведении МРТ с подавлением сигнала от жировой ткани у 59 (25,2%) пациентов в очагах некроза выявлялись секвестры, которые более четко определялись в режиме Т2-ВИ на фоне сниженного сигнала от жидкости. При КТ в соответствующих очагах некроза определялись включения, менее плотные, чем жидкость от –25 до –70 HU (Рис. 6 а, б).

При сопоставлении с данными операций чувствительность КТ и МРТ при определении участков секвестрации составляет 85 %, а специфичность – 72 %, правильная диагностика – 79 %.

Наличие воспалительных изменений в забрюшинной клетчатке, связанных с выходом панкреатического секрета за пределы поджелудочной железы было обнаружено у всех 198 пациентов, в 56 случаев только в виде инфильтрации, в 142 случаях определялись жидкостные скопления (Таблица 2).

В 105 случаях образованию жидкостных скоплений предшествовала выраженная инфильтрация с прослойками жидкости, различного размера жировыми включениями, со значительным увеличением объема клетчаточных пространств. Данные изменения распространялись в окружающие области – брыжейку мезоколон и в левое поддиафрагмальное пространство, а также вдоль почечных фасций. Такая картина отражает процесс реактивного воспаления, поэтому для описания в лучевой диагностике целесообразно использовать термин «перипанкреатический инфильтрат», применяемый клиницистами (Рис. 7).

Наличие жидкости в перипанкреатической клетчатке обозначалось термином «острый перипанкреатический жидкостной коллектор». Формирование таких коллекторов происходило постепенно, участки жировой ткани, окруженные жидкостью, подвергались процессу секвестрации, по контуру жидкостного коллектора формировалась стенка. Для описания последовательности данных процессов (появления жидкости в инфильтрации и отграничения панкреатогенной деструкции) предложены термины «формирующийся жидкостной коллектор» и «отграниченный жидкостной коллектор». Дифференциация этих процессов важна при определении показаний к хирургическому лечению (Рис. 8 а, б).

Выраженное распространение парапанкреатических изменений по забрюшинной клетчатке было выявлено методом КТ у 45 (18,6%) пациентов, при этом панкреатический секрет распространялся вдоль почечных фасций вниз, не встречая на своем пути никаких препятствий, инфильтрировал жировую клетчатку, концентрируясь ниже жировой капсулы почки. Для описания этих изменений использовались термины «распространенный некротический коллектор» или «забрюшинный некротический коллектор» (Рис. 9).

Изученные изменения забрюшинной клетчатки при остром панкреатите были классифицированы. Основой нашей классификации явился уровень распространения забрюшинной инфильтрации. Были выделены 4 класса распространения забрюшинных воспалительно деструктивных изменений.

Классификация тяжести забрюшинного воспалительно-деструктивного процесса при остром панкреатите.

- **класс I – местное распространение.**
- **класс II – экстрапанкреатическое распространение.**
- **класс III – интрапанкреатическое распространение.**
- **класс IV – инфраренальное распространение.**

Класс I – «местное распространение». Воспалительные изменения у пациентов этого класса (инфильтрация или небольшого размера жидкостные коллекторы) распространялись в парапанкреатическую клетчатку или, не более 3 см, в ближайшие клетчаточные пространства.

Класс II – «экстрапанкреатическое распространение». При этом отмечалось одно- или

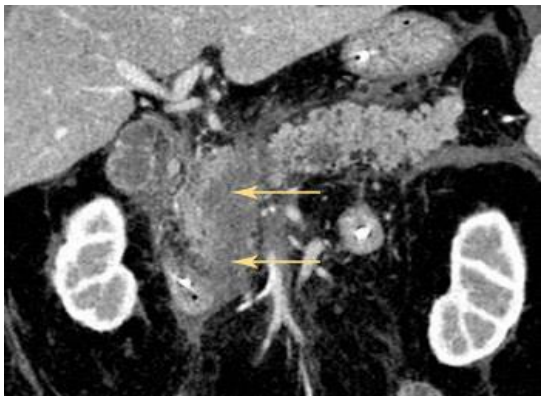

Рис. 1.

Рис. 1. Компьютерная томограмма с внутривенным болюсным контрастированием. Мультипланарная реконструкция во фронтальной плоскости.

В паренхиме поджелудочной железы видны участки сниженного контрастирования (стрелки).

Рис. 2,а.

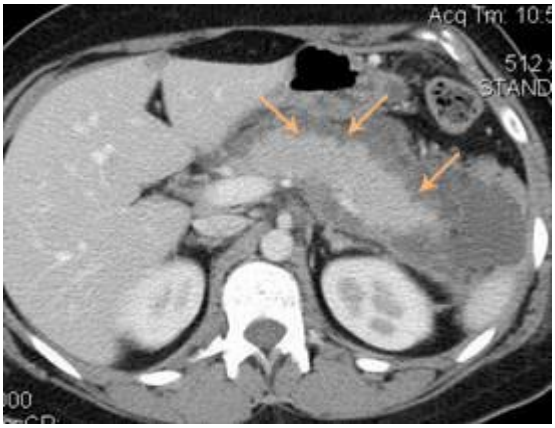

Рис. 2,б.

Рис. 2. Компьютерная томограмма.

а – компьютерная томограмма с внутривенным болюсным контрастированием, аксиальная плоскость. В паренхиме тела поджелудочной железы определяется участок пониженной контрастной плотности (стрелка).

б – при исследовании через 15 дней определяемые гиподенсивные участки исчезли, появился мелкоочаговый краевой некроз (маленькие стрелки).

Рис. 3,а.

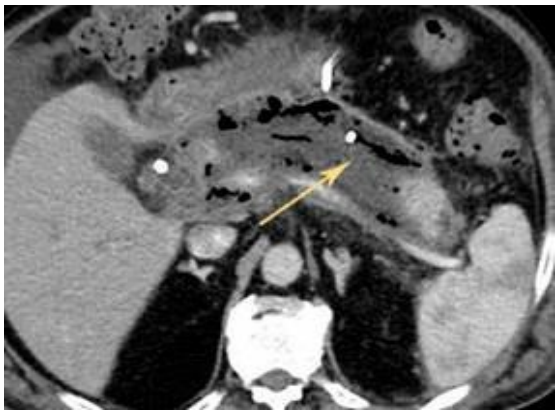

Рис. 3,б.

Рис. 3. Компьютерная томограмма.

а – компьютерная томограмма с внутривенным болюсным контрастированием, аксиальная плоскость. В паренхиме тела и хвоста поджелудочной железы, на фоне парапанкреатического инфильтрата (маленькие стрелки) определяется обширная зона пониженной контрастной плотности (стрелка).

б – при исследовании через 10 дней данная часть паренхимы некротизировалась, сформировался ограниченный парапанкреатический коллектор.

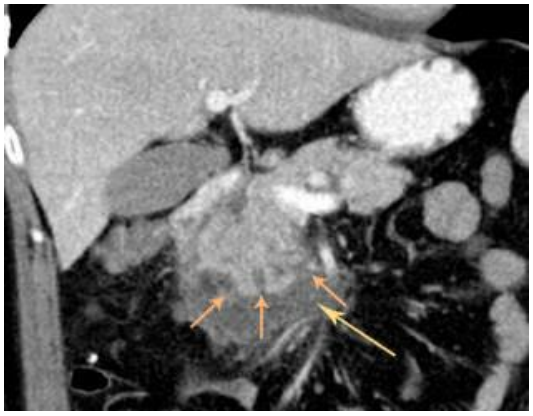

Рис. 4.

Рис. 4. Компьютерная томограмма с внутривенным болюсным контрастированием, мультипланарная реконструкция во фронтальной плоскости.

В паренхиме головки поджелудочной железы определяются мелкие очаги некроза (маленькие стрелки), на фоне инфильтрации парапанкреатической клетчатки (стрелка).

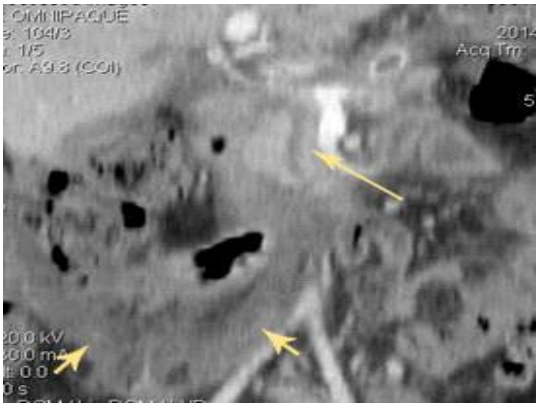

Рис. 5,а.

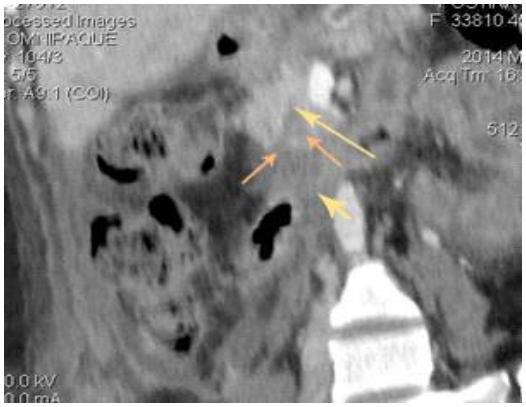

Рис. 5,б.

Рис. 5. Компьютерная томограмма с внутривенным болюсным контрастированием, мультипланарная реконструкция во фронтальной плоскости.

В головке поджелудочной железы определяется мелкоочаговый некроз (стрелка), связанный с расширенным панкреатическим протоком (длинные стрелки). Забрюшинно определяется жидкостной субстрат (головки стрелок).

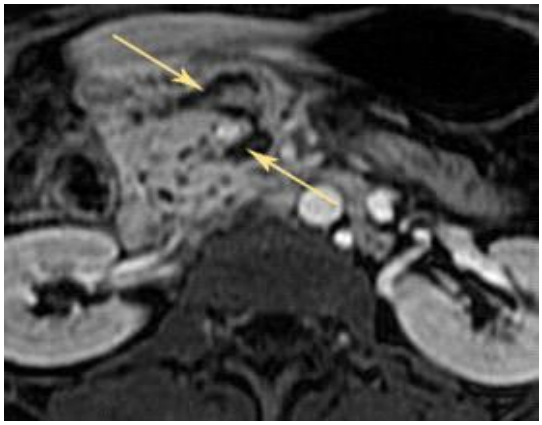

Рис. 6,а.

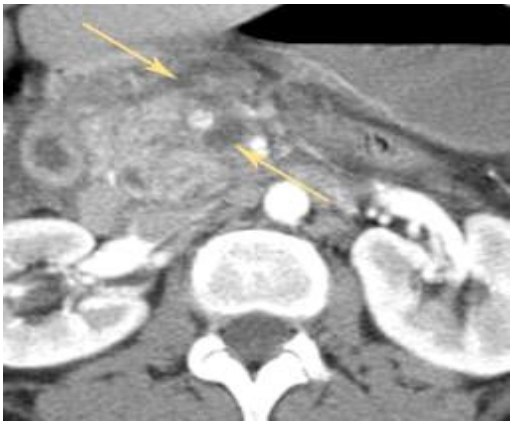

Рис. 6,б.

Рис. 6.

а – МРТ с внутривенным болюсным контрастированием, Т1-ВИ с подавлением сигнала от жира, изображение в аксиальной плоскости. В головке и перешейке поджелудочной железы определяются участки неконтрастированной паренхимы, в которых регистрируется сниженный сигнал (подавленный жир) (стрелки).

б – КТ с внутривенным болюсным контрастированием, в соответствующих участках определяются очаги некроза, плотностью близкой к жировой (стрелки).

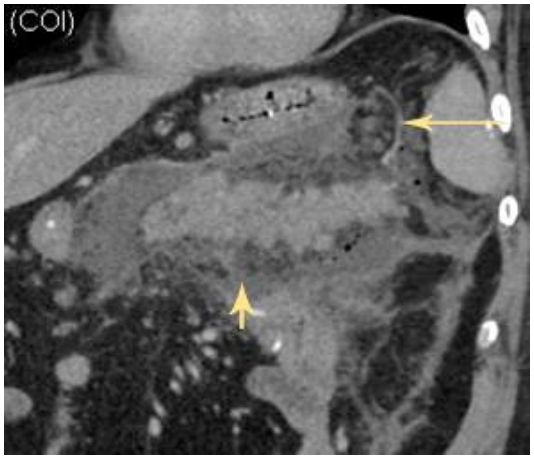

Рис. 7.

Рис. 7. МСКТ.

Определяется уплотнение и увеличение объема парапанкреатической клетчатки (головки стрелок). Изменения распространяются в левое поддиафрагмальное пространство (стрелка). В сальниковой сумке, вдоль стенки желудка (длинная стрелка) определяется небольшое количество жидкости.

Рис. 8,а.

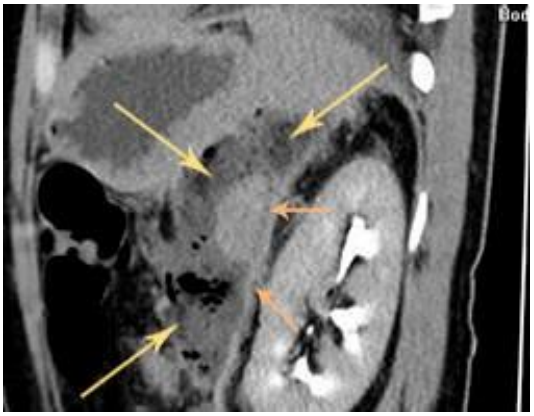

Рис. 8,б.

Рис. 8. Компьютерные томограммы с внутривенным болюсным контрастированием.

а – в парапанкреатической клетчатке определяется инфильтрация, прослойки жидкости (стрелки).

б – при исследовании через 18 дней сформировался отграниченный перипанкреатический коллектор, содержащий секвестрированную жировую ткань (стрелки), прослеживается его стенка (маленькие стрелки).

Рис. 9.

Рис. 9. Компьютерная томограмма с внутривенным болюсным контрастированием, панкреатическая фаза, мультипланарная реконструкция в сагиттальной плоскости.

В парапанкреатической клетчатке определяется ограниченный жидкостной коллектор (маленькие стрелки), распространяющийся в переднее паранефральное пространство и ниже почки (длинная стрелка).

двухстороннее распространение панкреатического секрета в паранефральную клетчатку до уровня нижних полюсов почек или до 3см ниже и/или в околоободочную клетчатку.

Класс III – «интрапанкреатическое распространение» отражает формирование коллекторов в поджелудочной железе при выраженном (крупноочаговом, тотальном и субтотальном) некрозе.

Класс IV – «инфраренальное распространение». При этом классе отмечалось образование одно- или двухсторонних коллекторов ниже почек, с сочетанием распространения патологического процесса в малый таз.

При анализе динамических КТ исследований были показаны различия в сроках формирования панкреатической деструкции, инфильтрации, жидкостных скоплений в разных классах распространения воспалительно-деструктивных изменений. Появление жидкости в инфильтрации отмечалось раньше всего в классе IV (в среднем на 5-е сутки) и позже всего в классе I (в среднем на 16-е сутки) (Рис. 10 а, б).

Напротив, отграничение процесса начиналось раньше и происходило примерно в одинаковые сроки (8 – 10 суток) в классах I, II и III и отмечалось позднее в классе IV (в среднем на 20-е сутки). В III и IV классах отмечалась самая высокая частота инфицированных форм ПН (у 19 (52,7%) у пациентов в классе III и у 45 (100%) пациентов в классе IV). Признаками инфицирования при КТ являлись стенка, накапливающая контрастное вещество и пузырьки воздушной плотности (Рис. 11).

Посредством динамического наблюдения на КТ больных в процессе лечения удалось выявить наиболее оптимальную тактику в зависимости от классов разработанной классификации. На основании данных различий, а также различия тяжести распространения воспалительно-деструктивных изменений в классах разработанной классификации, а также возможности лучевых методов в определении структуры изменений был разработан алгоритм диагностики с использованием лучевых методов и оперативного лечения больных острым панкреатитом.

При динамическом наблюдении больных острым панкреатитом, перед клиницистами стоит задача определить, показано ли больному хирургическое лечение, в первую очередь малоинвазивное чрескожное дренирование или больного следует продолжать лечить консервативно. Основным субстратом, доступным для чрескожного дренирования является жидкость в сальниковой сумке, которая при настоящем исследовании определялась достаточно часто (в 136 (68,6%) случаях) в виде округлой или линзовидной жидкостной зоны кпереди от поджелудочной железы, вдоль стенки желудка. У 94 (47,4 %) пациентов выявлена жидкость в нижнем кармане сальниковой сумке. На аксиальных томограммах сложно было дифференцировать, содержится ли жидкость в сальниковой сумке или в брыжейке поперечно-ободочной кишки – что важно для определения показаний к дренированию. В процессе исследования разработан и успешно применялся способ дифференцировки локализации жидкости по взаимоотношению выявляемой жидкостных зон и сосудов брыжейки, при просмотре в режиме мультипланарных реконструкций (Рис. 12, 13).

Таблица №2. Частота видов изменения парапанкреатической клетчатки (n=198).

Изменения парапанкреатической клетчатки	n (%)
Инфильтрация без жидкостных скоплений	56 (28,2 %)
Жидкостные скопления	142 (71,7 %)

Дренирование сальниковой сумки было во всех случаях эффективно и помогало добиться полного исчезновения жидкостного субстрата. Однако при сохраняющихся жидкостных скоплениях в парапанкреатической и паранефральной клетчатке требовалось проведение дополнительных оперативных вмешательств (Рис. 14 а, б).

Дренирование забрюшинных жидкостных скоплений выполнялось после появления в инфильтрации достаточного количества жидкости. При выявлении на МРТ маленьких жидкостных участков (максимальным диаметром до 3см) и преобладании инфильтрации у 34 (17,1%) пациентов, решено было отказаться от дренирования (Рис. 15 а, б).

Разработанная диагностическая тактика оценена в применении у 195 пациентов из 2-ой группы. При выборе методов лечения у пациентов с первым классом распространения деструктивного процесса предпочтительной лечебной тактикой являлась консервативная терапия, примененная у большинства пациентов (55 (92,2%)).

У пациентов со вторым классом распространения в 17 (8,7%) случаях, применялась консервативная терапия, в 38 (19,4%) случаях применялось чрескожное дренирование жидкостных скоплений.

У пациентов с третьим классом распространения, где формирование некротических коллекторов сочеталось с крупноочаговым, тотальным и субтотальным некрозом, во всех случаях были применены отсроченные лапаротомии. В 14 (7,1%) случаях выполнялось предва-

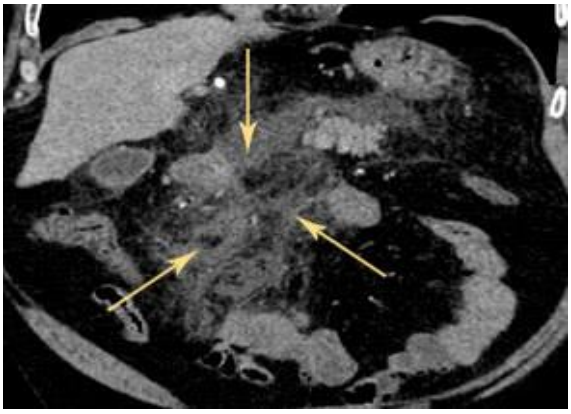

Рис. 10,а.

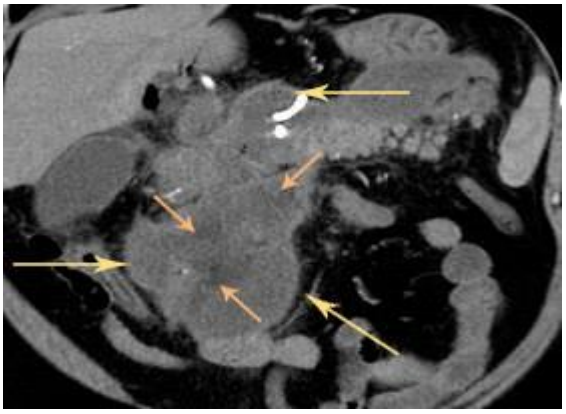

Рис. 10,б.

Рис. 10. Компьютерные томограммы с внутривенным болюсным контрастированием. Мультипланарная реконструкция в сагиттальной плоскости.

а – в парапанкреатической клетчатке определяется инфильтрация, прослойки жидкости (стрелки).

б – при исследовании через 19 дней отмечается появление большого количества жидкости, формирование коллектора (стрелки), в структуре которого прослеживаются включения жировой плотности (маленькие стрелки). Конец pigtail дренажа (стрелка).

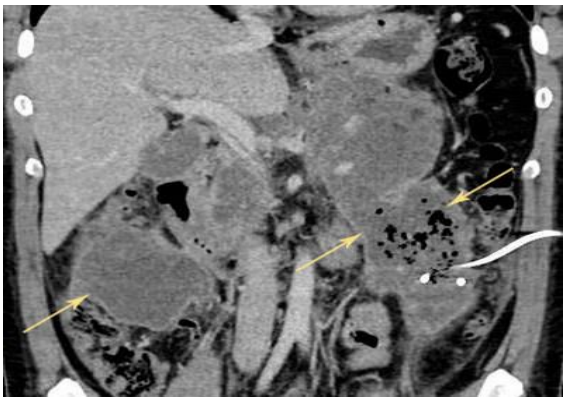

Рис. 11.

Рис. 11. Компьютерная томограмма с внутривенным болюсным контрастированием. Мультипланарная реконструкция во фронтальной плоскости.

В парапанкреатической и паранефральной клетчатке с обеих сторон определяются жидкостные скопления, ограниченные стенкой (стрелки).

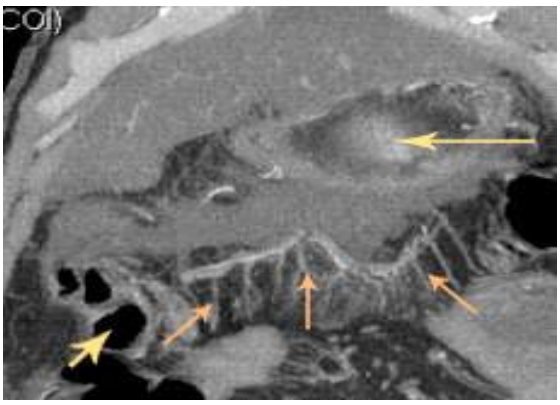

Рис. 12,а.

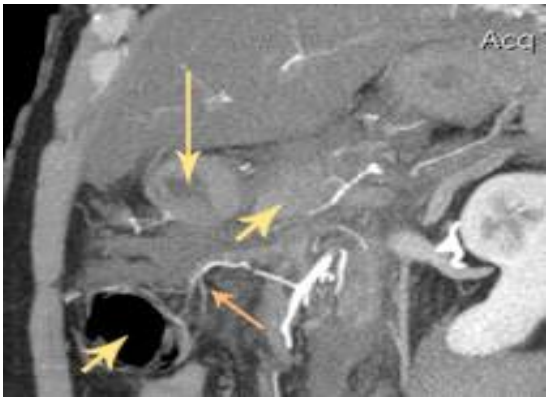

Рис. 12,б.

Рис. 12. Компьютерная томограмма с внутривенным болюсным контрастированием, поздняя артериальная фаза контрастирования. Мультипланарные реконструкции в режиме максимальной плотности MIP, в полукоронарной и полусагитальной плоскости.

Сосуды брыжейки поперено-ободочной кишки проходят по нижнему краю жидкостной зоны (стрелки) – КТ картина наличия содержимого в сальниковой сумке. Просвет желудка – длинная стрелка, просвет поперечно-ободочной кишки, сагиттальный срез ПЖ – головки стрелок.

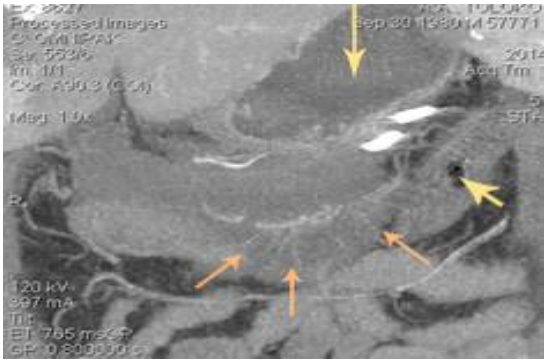

Рис. 13,а.

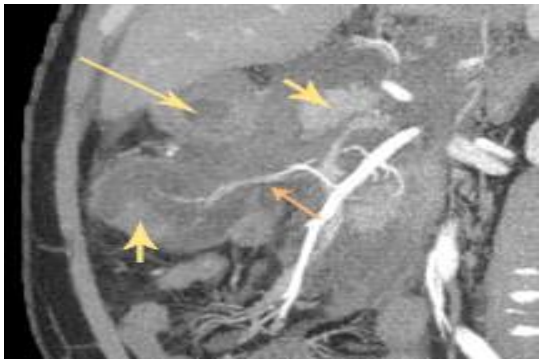

Рис. 13,б.

Рис. 13. Компьютерная томограмма с внутривенным болюсным контрастированием, поздняя артериальная фаза контрастирования. Мультипланарные реконструкции в режиме максимальной плотности MIP, в полукоронарной и полусагиттальной плоскости.

Сосуды брыжейки поперечно-ободочной кишки проходят в структуре жидкостной зоны (стрелки) – КТ-картина жидкостного скопления в брыжейке поперечно-ободочной кишки. Просвет желудка – длинная стрелка, просвет поперечно-ободочной кишки, сагиттальный срез ПЖ – головки стрелок.

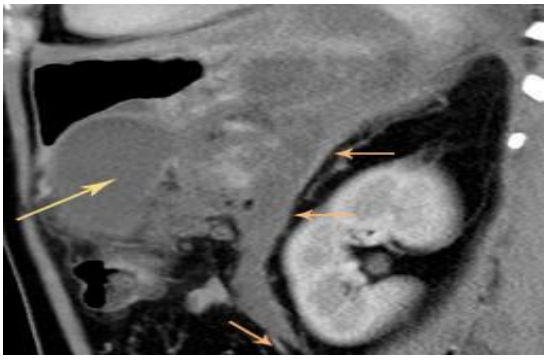

Рис. 14,а.

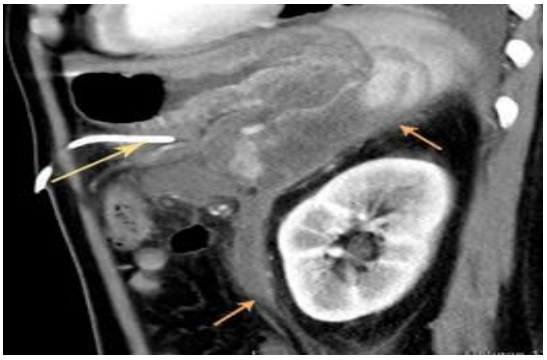

Рис. 14,б.

Рис. 14. Компьютерные томограммы с внутривенным болюсным контрастированием, панкреатическая фаза, реконструкция во фронтальной проекции.

а – в нижнем кармане сальниковой сумке определяется жидкость в парапанкреатической и паранефральной клетчатке, экстрапанкреатичское распространение – класс II.

б – при исследовании после дренирования. Конец дренажа определяется в проекции определявшегося ранее жидкостного скопления (стрелка), которое полностью дренировано. Остальные жидкостные скопления незначительно уменьшились (маленькие стрелки).

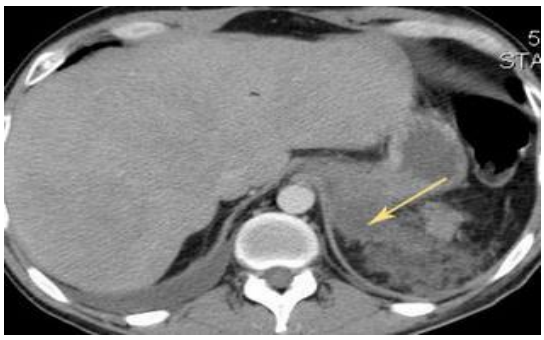

Рис. 15,а.

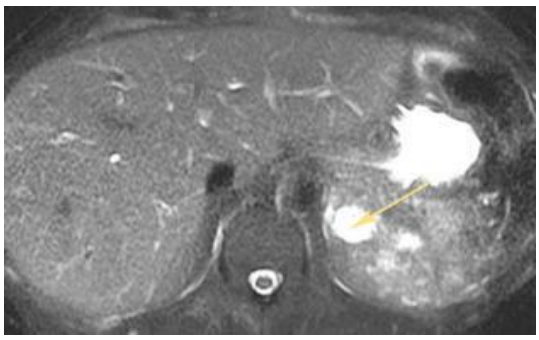

Рис. 15,б.

Рис. 15. а – компьютерная томограмма с внутривенным болюсным контрастированием, панкреатическая фаза, изображение в аксиальной плоскости. Слева в паранефральной клетчатке и поддиафрагмальном пространстве определяется зона инфильтрации, подозрительная на наличие жидкостного компонента (стрелка). б – МРТ в Т2-ВИ с подавлением сигнала от жировой ткани, изображение в аксиальной плоскости. В зоне инфильтрации определяется повышенный сигнал от жидкости (стрелка).

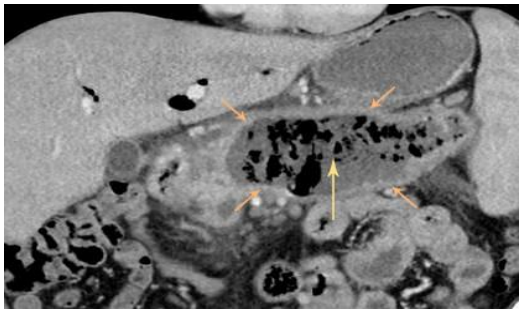

Рис. 16,а.

Рис. 16,б.

Рис. 16. а – компьютерная томограмма с внутривенным болюсным контрастированием, панкреатическая фаза, мультипланарная реконструкция во фронтальной плоскости. Определяется интрапанкреатический коллектор с неоднородным содержимым (стрелка), с включениями газа, окруженный толстой стенкой (маленькие стрелки).

б – фото удаленного препарата – секвестр – некротизированная панкреатическая ткань. Субтотальный некроз.

Рис. 17,а.

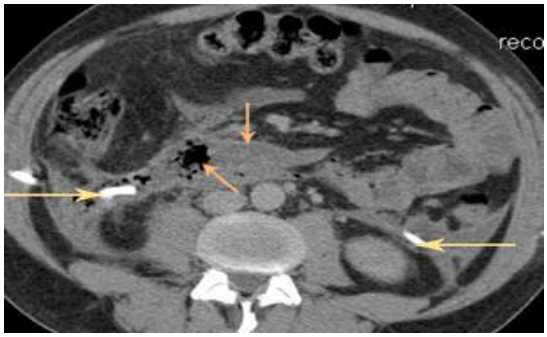

Рис. 17,б.

Рис. 17. Компьютерные томограммы с внутривенным болюсным контрастированием, панкреатическая фаза, изображение в аксиальной плоскости.

а – в паранефральной клетчатке с обеих сторон определяются жидкостные скопления (стрелки).

б – после чрескожного дренирования. Жидкостные скопления дренированы (стрелки), уменьшились в размерах, отмечается появление стенки, пузырьков воздуха (маленькие стрелки).

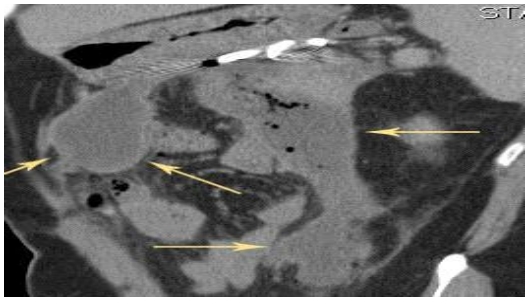

Рис. 18,а.

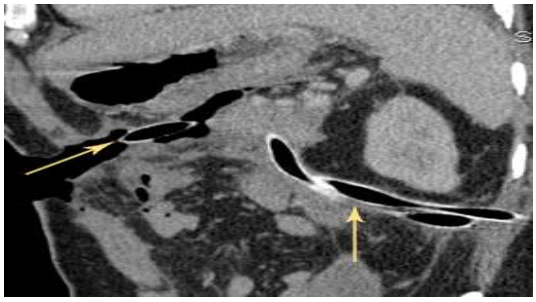

Рис. 18,б.

Рис. 18. Компьютерные томограммы с внутривенным болюсным контрастированием, панкреатическая фаза, реконструкция в сагиттальной проекции.

а – в парапанкреатической и паранефральной клетчатке определяются инфицированные некротические коллекторы со стенкой, накапливающей контрастное вещество (стрелки). В проекции сальниковой сумки определяется ограниченная жидкость (сформированный абсцесс), в верхних ее отделах конец дренажа. б – исследование после операции формирования оментобурсостомы, люмботомии, дренирования. Коллекторы полностью удалены, в зоне операции установлены дренажи (стрелки).

рительное чрескожное дренирование интрапанкреатических коллекторов. Операции выполнялись в объеме некрсеквесрэктомии, оментобурсостомии с последующим дренированием сальниковой сумки. Операции выполнялись в среднем на 30 – 40-е сутки после завершения процессов секвестрации и отграничения, при этом удавалось полностью удалить секвестрированную панкреатическую ткань за одну операцию (Рис. 16 а, б).

При самом выраженном распространении четвертого класса, наиболее эффективной и чаще всего в 27 (13,8%) применяемой тактикой являлся этапный метод, состоящий из чрескожного дренирования на первом этапе, которое позволяло добиться уменьшения размеров коллекторов и помогало отсрочить лапаротомию и выполнить ее после завершения процессов отграничения.

На втором этапе выполнялась открытая операция в объеме лапаротомии, вскрытия сальниковой сумки, некросеквестрэктомии, ментобурсостомии, возможно в сочетании с люмботомией в зависимости от локализации некротических коллеторов. В послеоперационном периоде выполнялись запланированные ревизии оментобурсостомы (Рис. 18 а, б).

Обсуждение.

В целом применение классификации забрюшинных воспалительно-деструктивных изменений при ОП и алгоритма обследования больных ОП позволило точнее определять показания к оперативному вмешательству, сократить число оперативных вмешательств, а в ряде случаев предпочесть открытым лапаротомным операциям малоинвазивное чрескожное дренирование под радиологическим контролем. Данная тактика также позволила предотвратить большое число высокотравматичных лапаротомных оперативных вмешательств, особенно выполненных в ранние сроки (Диаграмма 1).

Заключение.

Усовершенствованный диагностический комплекс, состоящий из классификации тяжести воспалительно-деструктивного процесса при остром панкреатите и алгоритма применения методов лучевой диагностики, позволяет адекватно осуществлять выбор способов хирургического лечения и, что не менее важно, сроков их применения. Исходя из результатов динамической КТ и МРТ с болюсным контрастированием, в ряде случаев удалось купировать заболевание на фоне консервативного лечения и отказаться от хирургического вмешательства. Динамическое наблюдение больных острым панкреатитом на КТ и уточнение структуры изменений на МРТ помогает точнее определять показания к применению высокотравматичных открытых оперативных вмешательств. Точная визуализация жидкостных скоплений позволяет расширить показания для чрескожного дренирования и в ряде случаев предотвратить нежелательные лапаротомные операции, а если они все же показаны, выполнить их в более ранние сроки.

Диаграмма №1.

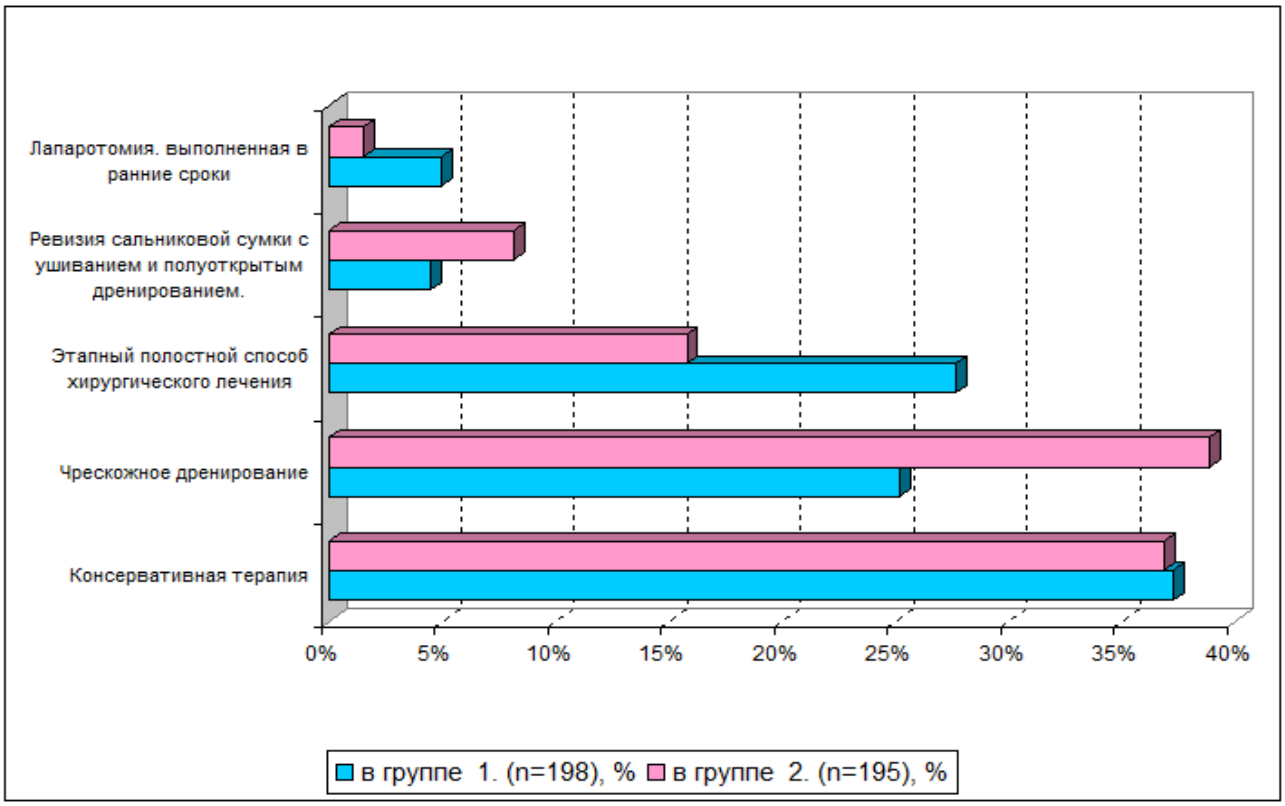

Список литературы:

1. *Воробей А.В., Литвин А.А, Хоха В.М. Международная классификация острого панкреатита (Атланта 1992) - современные тенденции в пересмотре. Новости хирургии – Беларусь. 2010; 18 (1): 31-39.*

2. *Гальперин Э.И., Дюжева Т.Г., Ахаладзе Г.Г. и др. Острые жидкостные скопления при панкреонекрозе. В кн.: Неотложная и специализированная хирургическая помощь. Тезисные доклады первого конгресса московских хирургов. М., 2005: 92-112.*

3. *Араблинский А.В., Шабунин А.В., Шиков Д.В., Сидорова Ю.В., Бедин В.В., Лукин А.Ю. Острый панкреатит: некоторые вопросы диагностики и лечения. Диагностика и интервенционная радиология. 2011; 2: 15-26.*

4. *Дибиров М.Д., Рыбаков Г.С., Ашимова А.А. и др. Причины летальности при панкреонекрозе и пути ее снижения. Инфекции в хирургии. 2012; 10 (2): 21-26.*

5. *Дюжева Т.Г., Шефер А.В. Роль повышения внутрибрюшного давления в развитии полиорганной недостаточности при тяжелом остром панкреатите. Анналы хирургической гепатологии. 2009; 14: 11–17.*

6. *Кайсаров В.Р. Особенности поражения забрюшинной клетчатки при остром деструктивном панкреатите: Дис. канд. мед.наук. Санкт-Петербург, 2005: 129.*

7. *Кузин В.С., Белова И.Б., Китаев В.М. Высокопольная магнитно-резонансная томография и спиральная компьютерная томография в диагностике острого панкреатита. Медицинская визуализация. 2007; 2: 24-33.*

8. *Мумладзе Р.Б., Чеченин Г.М., Лебедев С.С. и др. Малоинвазивные вмешательства в комплексном лечении больных с деструктивной формой острого панкреатита. Скорая мед.помощь. 2004; 5 (3): 237-238.*

9. *Реброва О.Ю. Статистический анализ медицинских данных. Москва, издательство «Медиасфера», 2002: 312.*

10. *Annual Meeting of the American Pancreatic Association 37th (APA) and 13th Meeting of the International Association of Pancreatology (IAP). Pancreas. 2006: 1-4.*

11. *Balthazar E., Robinson D., Megibow A., Ranson J. Acute pancreatitis: value of CT in establishing prognosis. Radiology. 1990; 174 (2): 331-336.*

12. *Balthazar E.J., Megibov A.J, PozziMucelli R. Imaging of the pancreas acute and chronic pancreatitis. Spriger. 2009: 404.*

13. *Besselink MGH, van Santvoort HC, Bollen TL et al. Management of patients with severe acute pancreatitis in the new millennium: prophylaxis, nutrition, imaging and intervention. Netherlands journal of critical care. 2008; 11 (1): 15-19.*

14. *Bollen T.L., van Santvoort H.C., Besselink M.G. et al. The Atlanta Classification of acute pancreatitis revisited. British Journal of Surgery. 2008; 95: 6-21.*

15. *Bradley E.L. III A clinically based classification system for acute pancreatitis. Summary of the International Symposium on Acute Pancreatitis. Atlanta. Arch Surg.1992; 11-13 (128): 586-590.*

References:

1. *Vorobey A.V., Litvin A.A., Khokha V.M. International classification of acute pancreatitis (Atlanta 1992) – modern trends in revision. Surgery News – Belarus. 2010; 18 (1): 31-39 (in Russian).*

2. *Gal'perin Je.I., Djuzheva T.G., Akhaladze G.G. et al. Acute fluid collections in the pancreonecrousis. Abstracts of first congress of Moscow surgeons. 2005: 92-112 (in Russian).*

3. *Arablinskiy A.V., Sabunin A.V., Shikov D.V., Sidorova Yu.V., Bedin V.V., Lukin A.Yu. Acute pancreatitis some issues of diagnosis and treatment. Diagnostic and interventional radiology. 2011; 2: 15-26 (in Russian).*

4. *Dibirov M.D., Pybakov G.S., Ashimova A.A. et al. Causes of mortality in pancreonecrousis and ways to reduce it. Infection in Surgery. 2012; 10 (2): 21-26 (in Russian).*

5. *Dyuzheva T.G., Shefer A.V. Role intraperitoneal pressure increasing in multiple organ failure in severe acute pancreatitis. Annals of Surgical Hepatology. 2009; 14: 11–17 (in Russian).*

6. *Kaysarov V. R. Features of retroperitoneal fat lesion in acute destructive pancreatitis: Dissertation of the candidate of medical sciences. St Petersburg, 2005: 129 (in Russian).*

7. *Kuzin V.S., Belova I.B., Kitaev V.M. High field magnetic resonance tomography and spiral computed tomography in acute pancreatitis diagnostic. Medical Imaging. 2007; 2: 24-33 (in Russian).*

8. *Mumladze R.B., Chechenin G.M., Lebedev S.S. et al. Minimally invasive interventions in the complex treatment of patients with destructive form of acute pancreatitis. Emergency Medical Aid. 2004; 5 (3): 237-238 (in Russian).*

9. *Rebrova O.Yu. Statistical analysis of medical data. Moscow, Publishing house «Mediasfera», 2002: 312 (in Russian).*

10. *Annual Meeting of the American Pancreatic Association 37th (APA) and 13th Meeting of the International Association of Pancreatology (IAP). Pancreas. 2006: 1-4.*

11. *Balthazar E., Robinson D., Megibow A., Ranson J. Acute pancreatitis: value of CT in establishing prognosis. Radiology. 1990; 174 (2): 331-336.*

12. *Balthazar E.J., Megibov A.J, PozziMucelli R. Imaging of the pancreas acute and chronic pancreatitis. Spriger. 2009: 404.*

13. *Besselink MGH, van Santvoort HC, Bollen TL et al. Management of patients with severe acute pancreatitis in the new millennium: prophylaxis, nutrition, imaging and intervention. Netherlands journal of critical care. 2008; 11 (1): 15-19.*

14. *Bollen T.L., van Santvoort H.C., Besselink M.G. et al. The Atlanta Classification of acute pancreatitis revisited. British Journal of Surgery. 2008; 95: 6-21.*

15. *Bradley E.L. III A clinically based classification system for acute pancreatitis. Summary of the International Symposium on Acute Pancreatitis. Atlanta. Arch Surg.1992; 11-13 (128): 586-590.*

ОРИГИНАЛЬНАЯ СТАТЬЯ

ВОЗМОЖНОСТИ МРТ У ПАЦИЕНТОК СО СТРЕССОВЫМ НЕДЕРЖАНИЕМ МОЧИ

Баринова М.Н.[1], Тупикина Н.В.[2], Солопова А.Е.[1], Касян Г.Р.[2], Пушкарь Д. Ю.[2]

1 - ГБОУ ВПО Первый МГМУ им. И.М. Сеченова Минздрава России
2 - ГБОУ ВПО МГМСУ им. А.И. Евдокимова Минздрава России. Москва, Россия.

Определить основные диагностические критерии, характерные для пациенток со стрессовым недержанием мочи при проведении статической и динамической магнитно-резонансной томографии (МРТ).

Материалы и методы. МРТ проводилось в качестве дополнения к комплексному клиническому и инструментальному обследованию при стрессовом недержании мочи. Был проведен анализ результатов 52 МРТ у женщин со стрессовым недержанием мочи и 25 МРТ контрольной группы. Определяли наличие дефектов периуретральных, парауретральных и пубоуретральных связок, измеряли величину везикоуретрального угла, позадилобкового пространства и площадь пубоуретральных треугольников.

Результаты. У пациенток со стрессовым недержанием мочи чаще наблюдались повреждения парауретральных (90%, p<0,01) и пубоуретральных (54%, p=0,019) связок, увеличение везикоуретрального угла (152^0, p=0,167) и позадилобкового пространства (7,8мм, p=0,041), уменьшение площади пубоуретральных треугольников (163,13 мм2, p=0,0301). Были выявлены статистически достоверные различия в положении уретровезикального сегмента у пациенток основной и контрольной группы.

Выводы. Комплексное использование статической и динамической МРТ при стрессовом недержании мочи позволяет выявить ряд характерных признаков, которые могут быть полезными урологам для планирования объема хирургического вмешательства у каждой пациентки в зависимости от анатомо-функционального состояния тазового дна.

Ключевые слова: уретра, стрессовое недержание мочи, тазовое дно, магнитно-резонансная томография, динамическая МРТ.

THE OPPORTUNITIES OF MAGNETIC RESONANCE IMAGING IN PATIENTS SUFFERING FROM STRESS URINARY INCONTINENCE

Barinova M.N.[1], Tupikina N.V.[2], Solopova A.E.[1], Kasyan G.R.[2], Pushkar' D.Ju.[2]

1 - I.M. Sechenov First Moscow State Medical University. University

2 - A.I. Evdokimov Moscow State University of Medicine and Dentistry

Moscow, Russia

To evaluate the main diagnostic criteria in patients with stress urinary incontinence using static and dynamic magnetic resonance imaging (MRI).

Materials and Methods. We compared 52 MRI in woman with stress urinary incontinence and 25 controls according to the grade of the bladder prolapsus, the distortion in the periurethral, paraurethral, pubourethral ligaments, the vesicourethral angle, the retropubic space and the area of pubourethral triangles.

Results. There was a significantly higher paraurethral (90%, p<0,01), and pubourethral (54%, p=0,019) ligaments distortion, larger vesicourethral angle (152^0, p=0,167) and retropubic space (7,8мм, p=0,041), smaller area of pubourethral triangles in woman with stress urinary incontinence (163,13 мм2, p=0,0301).

Conclusions. The combined static and dynamic MRI can provide useful information according to the certain structural abnormalities with specific disfunction.

Keywords: ischemic heart disease, myocardial ischemia, myocardial perfusion, myocardial revascularization, stress-Echo, magnetic resonance imaging, coronary angiography.

Стрессовое недержание мочи (СНМ) проявляется непроизвольной потерей мочи при отсутствии сокращения детрузора и представляет собой важную социальную и гигиеническую проблему в позднем репродуктивном возрасте и в менопаузе [1]. У каждой второй женщины в возрасте старше 45 лет отмечается непроизвольное выделение мочи [2]. Дисфункция тазового дна и нарушение поддерживающих структур таза чаще возникает при наличии таких факторов риска, как гипоэстрогения, ожирение, крупный плод, акушерский травматизм [3, 4]. В результате возникает ослабление связок, истончение мышечного и слизистого слоев уретры [3].

Оптимальное состояние замыкательного аппарата уретры является ключевым моментом для функции удержания мочи и обеспечивается адекватной работой как сфинктера уретры, так и поддерживающих структур мочеиспускательного канала. Следовательно, ведущие причины развития СНМ – это структурная и функциональная патология мочеиспускательного канала (сфинктерная недостаточность), а также нарушение строения его поддерживающих структур (гипермобильность уретры) [5].

Наиболее часто к развитию данных нарушений приводят оперативные вмешательства на органах малого таза, беременность и травматичные роды, ожирение, статус менопаузы, систематическое повышение внутрибрюшного давления вследствие заболеваний дыхательной системы, тяжелой физической работы, хронических запоров [2,4]. К факторам, снижающим способность к удержанию мочи, относятся возраст, психические заболевания, сопутствующие заболевания и ПТО [5].

Лечение СНМ включает в себя повышение стабильности уретры и восстановление функции поддерживающих структур [6]. В зависимости от выраженности СНМ лечение может быть консервативным и включать специальный комплекс упражнений для укрепления мышц тазового дна, либо хирургическим. При СНМ определяется слабость поддерживающих структур тазового дна, гипермобильность уретры, асимметричная подвижность стенок уретры [7].

Для выбора оптимального метода лечения СНМ изучение нормальной анатомии тазового дна и структурных нарушений связочного аппарата уретры является необходимым, поскольку хирургическая коррекция направлена на укрепление поддерживающих структур уретры [2, 3].

Традиционно для оценки наличия и степени выраженности СНМ проводят осмотр в гинекологическом кресле с кашлевыми тестами, комплексное уродинамическое исследование, цистоуретроскопию, цистоуретрографию. МРТ малого таза чаще всего назначается пациенткам в случае сочетания СНМ и гинекологических заболеваний [5]. Данная методика исследования позволяет детально визуализировать женский мочеиспускательный канал, уретральный сфинктер и поддерживающий аппарат уретры, а также оценить изменение положения уретровезикального сегмента во время повышения внутрибрюшного давления при пробе Вальсальвы.

Целью настоящего исследования являлось определение основных диагностических критериев, характерных для пациенток со стрессовым недержанием мочи при проведении статической и динамической МРТ.

Материалы и методы.

МРТ проводилось в рамках дополнения к комплексному клиническому и инструментальному обследованию при СНМ. Было отобрано 52 пациентки основной группы и 25 пациентов контрольной группы, у которых МРТ выполнялось по урологическим, гинекологическим показаниям и по поводу ПТО. Пациентки основной группы имели клинические симптомы СНМ на момент исследования.

Критерии включения: наличие у пациентки стрессового недержания мочи, либо смешанного недержания мочи с преобладанием стрессового компонента, требующего хирургического лечения, возраст старше 18 лет, женский пол.

Критерии невключения: наличие смешанного недержания мочи с преобладанием гиперактивного компонента, наличие стандартных и относительных противопоказаний к МРТ, а также противопоказаний к оперативному лечению недержания мочи, возраст менее 18 лет, беременность. Относительными противопоказаниями к динамической МРТ является невозможность задержать дыхание в течение 15 секунд, неспособность сильно потужиться во время исследования, жалобы на болевые ощущения при натуживании.

Критерии исключения: отказ от участия в исследовании на любом этапе, беременность, появление противопоказаний к МРТ.

Средний возраст пациенток основной группы составил 52,4 ± 10,2 года (от 31 до 79 лет), индекс массы тела 25,8 ± 3,6, количество родов 1,7 ± 0,8, средняя продолжительность заболевания составила 4,5 ± 1,6 года. Средний возраст пациентов контрольной группы составил 43,5 ± 11,2 года (от 28 до 73 лет), индекс массы тела 25,1 ± 3,9, количество родов 1,3 ± 0,9.

МРТ проводили в отделении лучевой диагностики городской клинической больницы № 50 Департамента здравоохранения г. Москвы на высокопольной магнитно-резонансной си-

Таблица №1. Протокол статической и динамической МРТ тазового дна.

Последовательность импульсов	Плоскость сканирования	Толщина среза, мм	TR	TE	FOV	МТХ	Время	Шаг сканирования, мм
Статическая МРТ								
T2 FSE	sagittal	3	4232	90	30,5	256x352	2,54	0,3
T2 FSE	axial	2	4435	75	30,5	256x352	5,34	0,
T2 FSE	coronal	3	4800	100	35,2	320x384	4,20	0,3
T2 FSEFsat	coronal	3	4993	100	30,5	256x384	4,34	0,3
T1 FSE	axial	3	200	4,5	30,5	256x352	2,15	0,3
Динамическая МРТ с пробой Вальсальвы								
T2W FSE	sagittal	5	2500	104	30,0	256	0,18	0

стеме Toshiba Vantage Atlas (Япония) напряженностью магнитного поля 1,5 Тл с использованием поверхностной приемно-передающей катушки для таза.

Всем пациенткам проводили статическую МРТ органов малого таза в трех взаимоперпендикулярных проекциях с применением Т1- и Т2-взвешенных изображений (Т1-ВИ, Т2-ВИ) и динамическую МРТ с пробой Вальсальвы в сагиттальной плоскости. Для повышения качества визуализации использовалось эндовагинальное и эндоректальное контрастирование ультразвуковым гелем. Для описания результатов исследования у пациенток с СНМ был разработан стандартный протокол статической и динамической МРТ (табл. 1).

Всем пациенткам было выполнено оперативное лечение в объеме субуретральной пластики синтетической петлёй.

Комплекс стандартных обследований проводился всем пациенткам перед хирургическим лечением и включал в себя осмотр в гинекологическом кресле с проведением кашлевого теста и пробы Вальсальвы, а также комплексное уродинамическое исследование (цистометрия наполнения и опорожнения с использованием катетеров водного типа размером 8F с максимальным наполнением мочевого пузыря до 300 мл со скоростью 50 мл/мин).

Результаты.

Было изучено строение уретры у обеих групп пациенток, определяли наличие дефектов сфинктера уретры, величину везикоуретрального угла и позадилобкового пространства, оценивали состояние поддерживающих структур уретры (парауретральных, периуретральных, пубоуретральных связок) и поддерживающих структур влагалища, выявляли асимметрию

Таблица №2. Сравнение параметров уретровезикального сегмента в исследуемых группах. М – средняя величина, SD – стандартное отклонение, ДИ – 95% доверительный интервал, p-value – уровень достоверности, * - p<0,05.

МР - параметры	Контрольная группа (N=25)	Основная группа (N=52)	p-value
Лобковая сторона пубоуретрального треугольника, мм (M±SD)	20,82±7,69	14,14±5,04	**0,0281**
Площадь пубоуретрального треугольника, мм^2 (M±SD)	242,71±106,04	163,13±11,32	**0,0301**
Везикоуретральный угол, ^{0} (M±SD)	138,8±12,59	152,09±10,62	**0,0167**
Высота треугольника, мм (M±SD)	23,05±4,19	21,02±3,34	>0,05
Позадилобковое пространство, мм (M±SD)	4,9±1,23	7,8±1,71	**0 041**
Повреждение парауретральных связок, % (95% ДИ)	15 (7-41,4)	90 (70,6-97)	**<0,001**
Повреждение пубоуретральных связок, % (95% ДИ)	10 (16,8-56,4)	54 (39,5-89,7)	**0,0019**
Изменение формы влагалища, % (95% ДИ)	30 (2-64,6)	90 (70,6-95,7)	**<0,001**
Уретроцеле, цистоуретроцеле, % (95% ДИ)	10 (0-41,4)	40 (8,3-70,3)	**0,031**

лонно-прямокишечных и лонно-копчиковых мышц, изменение формы влагалища. Полученные результаты представлены в таблице 2.

В структуре уретры на Т2-ВИ выделяют четыре концентрических области: наружный гипоинтенсивный слой продольных поперечно-полосатых мышц, средней интенсивности слой гладких мышц, гиперинтенсивный подслизистый слой, внутренний гипоинтенсивный эпителиальный слой и содержимое уретры – моча либо секрет парауретральных желез. Форма сфинктера уретры в норме подковообразная.

У пациенток контрольной группы уретра целиком располагалась позади лобкового симфиза, и нижняя точка уретры определялась выше или на уровне нижнего края лобкового симфиза. У пациенток основной группы нижняя треть уретры располагалась ниже лобкового симфиза, что может быть следствием повреждения связок уретры и паравагинальной фасции. При статическом исследовании в положении лежа на спине у таких пациенток более 40% длины уретры было расположено ниже лобкового симфиза.

Состояние парауретральных, периуретральных, пубоуретральных связок уретры исследуется на аксиальных и сагиттальных Т2-ВИ. В норме данные связки гипоинтенсивны, имеют непрерывный ход, их толщина и направление не изменены, МР сигнал не повышен (Рис. 1). Извитые связки, не прослеживающиеся на всем протяжении, считаются поврежденными (Рис. 2). Периуретральные и парауретральные связки определяются на аксиальных изображениях на границе верхней и средней трети уретры. Периуретральная связка берет свое начало от медиальных отделов пуборектальной мышцы и прикрепляется к передней стенке уретры. Парауретральные связки соединяют боковые стенки уретры с периуретральной связкой. Пубоуретральные связки соединяют боковые стенки уретры и сухожильную дугу тазовой фасции и получают лучшее отображение в средней трети уретры.

Изменение положения уретры при динамической МРТ более чем на 30° от положения в статике принято считать гипермобильностью. Данное состояние часто ассоциировано с выраженным цистоцеле. Гипермобильность уретры связывают с повреждением пубоуретральных связок, в результате которого положение уретры при натуживании становится горизонтальным.

Величина везикоуретрального угла определялась на сагиттальных Т2-ВИ в покое (Рис. 3). Проводили две линии: вертикальную ось проксимальной уретры и касательную к шейке мочевого пузыря, параллельную его основанию. При сравнении двух групп пациенток были выявлены статистически значимые различия величины везикоуретрального угла. У женщин основной группы угол был равен 152,09 ° ± 10,62 °, у женщин контрольной группы - 138,8 ° ± 12,59 °, p=0,0167.

Позадилобковое пространство измеряли на сагиттальных Т2-ВИ в покое как расстояние между задним краем лобкового симфиза и передней стенкой средней трети уретры (рис. 3, а, б). Были получены данные, что величина позадилобкового пространства различается у женщин с СНМ и у здоровых женщин (7,8±1,71 мм и 4,9±1,23 мм соответственно, p=0,041).

Для оценки расположения уретровезикального сегмента была предложена система координат (Рис. 4 а). В обеих группах пациенток определяли положение верхней точки уретры в состоянии покоя относительно данной системы координат (x,y). Для подавляющего числа пациенток основной группы данный сегмент был расположен на нулевом уровне оси абсцисс либо в отрицательной зоне оси ординат (рис. 4 б), тогда как у пациенток контрольной группы уретровезикальный сегмент был расположен в положительной зоне оси ординат выше уровня 5 мм (Рис. 4 в). Полученные результаты свидетельствуют о значении расположения уретровезикального сегмента в патогенезе СНМ у женщин.

Для более наглядного отображения различия пубоуретрального расстояния у основной и контрольной группы было предложено рассчитывать площадь пубоуретральных треугольников, образованных вертикальной осью проксимальной уретры, касательной к шейке мочевого пузыря, параллельной его основанию и линией, проведенной через лобковый симфиз (Рис. 5 а, б).

Были получены статистически значимые различия в площади пубоуретральных треугольников у основной и контрольной группы (163,13±11,32 мм2 и 242,71±106,04 мм2 соответственно, p=0,0301). Указанное различие наиболее объективно демонстрирует нарушение передней поддержки уретры у женщин с СНМ.

Степень цистоцеле, уретроцеле, цистоуретроцеле и релаксации тазового дна определяли по классификации НМО. На Т2-взвешенных МР изображениях, выполненных в сагиттальной плоскости, находили три точки, между которыми проводили линии, относительно которых определяли степень ПТО и релаксации тазового дна (Рис. 6, б).

По полученным данным, уретроцеле или цистоуретроцеле определялось у 40% основной группы, и у 10% контрольной группы, p=0,031.

В норме форма влагалища Н-образная (Рис. 7, а). По результатам проведенного исследования, у 90% пациенток контрольной группы отмечалось изменение формы влагалища против 30% в контрольной группе, p<0,001.

Рис. 1,а.

Рис. 1,б.

Рис. 1,в.

Рис. 1. МР-томограммы пациентки П., 35 лет без стрессового недержания мочи. Т2-ВИ, аксиальная плоскость.

Стрелками отмечены неизмененные связки уретры: пубоуретральные связки (а), парауретральные связки (б), периуретральные связки (в). Лобково-копчиковые мышцы симметричны (1), равномерной толщины.

Рис. 2,а.

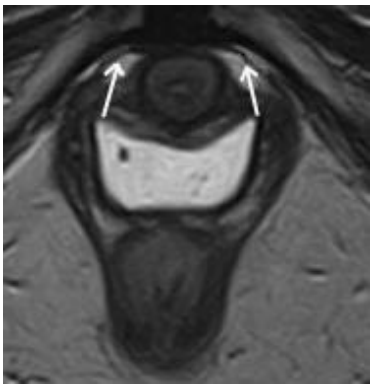

Рис. 2,б.

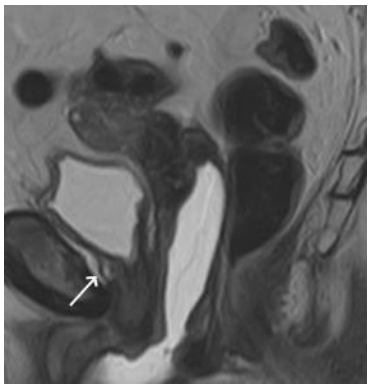

Рис. 2,в.

Рис. 2. МР-томограммы пациентки П., 43 года со стрессовым недержанием мочи. Т2-ВИ.

а, б - аксиальная плоскость, в - сагиттальная плоскость. Стрелками отмечены поврежденные связки уретры: парауретральные связки (а) и пубоуретральные связки (б, в).

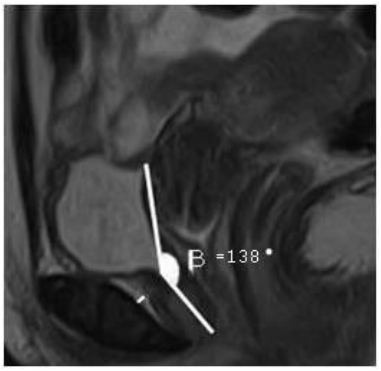

Рис. 3,а.

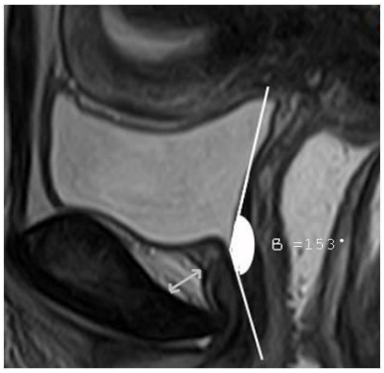

Рис. 3,б.

Рис. 3. МР-томограммы. Т2-ВИ, сагиттальная плоскость.

а - пациентка С., 35 лет без стрессового недержания мочи. β – Везикоуретральный угол <140^0, позадилобковое пространство 2 мм.

б - пациентка З., 47 лет со стрессовым недержанием мочи. β – Везикоуретральный угол >140^0, позадилобковое пространство увеличено, 8 мм.

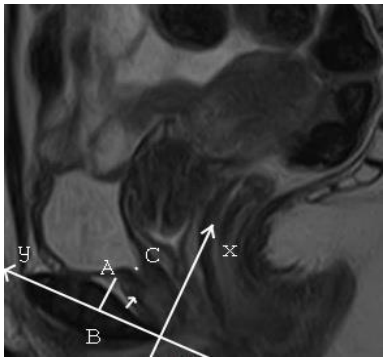

Рис. 4,а.

Рис. 4,б.

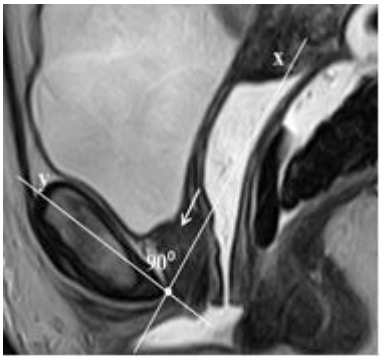

Рис. 4,в.

Рис. 4. МР-томограммы, Т2-ВИ, сагиттальная плоскость.

а - Пациентка П., 28 лет без стрессового недержания мочи. Позадилобковое пространство (стрелка) не увеличено. АВ –расстояние между верхней третью уретры и продольной осью (у) лобкового симфиза. х- перпендикуляр к оси у, проведенный через нижнюю точку лобкового симфиза. С – верхняя точка уретры.

б, в - Расположение верхней точки уретры у пациентки с СНМ (б) и у пациентки, удерживающей мочу (в).

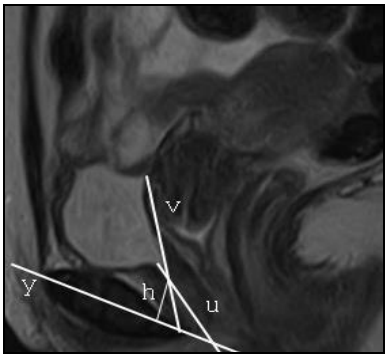

Рис. 5,а.

Рис. 5,б.

Рис. 5. МР-томограммы, Т2-ВИ, сагиттальная плоскость.

Пубоуретральные треугольники у пациентки, удерживающей мочу (а) и у пациентки со стрессовым недержанием мочи (б).

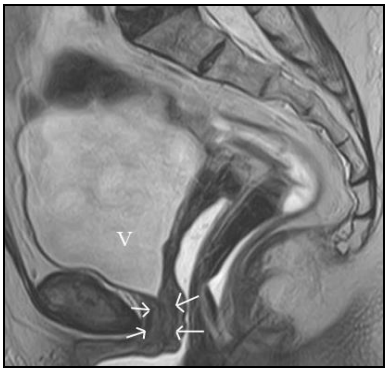

Рис. 6,а.

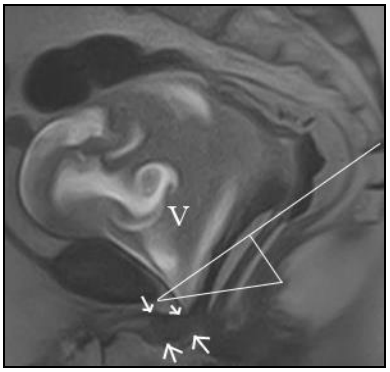

Рис. 6,б.

Рис. 6. МР-томограммы, Т2-ВИ, сагиттальная плоскость.

а - Статическая МРТ у пациентки Н., 56 лет с сочетанием стрессового недержания мочи и пролапса тазовых органов. Уретра (стрелки) расположена ниже края лобкового симфиза на ½ длины. V - мочевой пузырь.

б - Динамическая МРТ с пробой Вальсальвы у той же пациентки. Определяется цистоуретроцеле, пролапс передней и задней стенок влагалища, ректоцеле, релаксация тазового дна, гипермобильность уретры. Уретра (стрелки) расположена ниже края лобкового симфиза.

Рис. 7,а. Рис. 7,б. Рис. 7,в.

Рис. 7. МР- томограммы, Т2-ВИ, аксиальная плоскость.

а,б - МР-томограммы пациенток без стрессового недержания мочи. Неизмененная Н-образная форма влагалища. в - МР- томограммы пациентки С., 42 года со стрессовым недержанием мочи. Форма влагалища изменена (стрелки).

Обсуждение.

МРТ в статическом и динамическом режимах является информативным методом исследования для диагностики и описания патологии тазового дна. МРТ позволяет исследовать анатомию и функцию урогенитальной области в статическом и динамическом режиме с визуализацией всех отделов тазового дна и окружающих тканей с высоким контрастным разрешением и без применения ионизирующего излучения.

На настоящее время приобретает актуальность индивидуальный подход к выбору первичного оперативного лечения СНМ. Детальная визуализация уретры и её поддерживающих структур важна для выбора метода хирургической коррекции СНМ.

Разработано несколько методик для лечения СНМ у женщин [2]. В основном, главная цель хирургического лечения СНМ заключается в укреплении поддерживающих структур уретры, являющихся главными функциональными элементами механизма удержания мочи. И хотя оперативное лечение не приводит к изменению свойств сфинктерного аппарата мочеиспускательного канала, функция удержания мочи восстанавливается за счёт компенсации другими механизмами.

Таким образом, детальная визуализация морфологии данных структур является важным этапом предоперационной диагностики на этапе выбора лечения СНМ. К примеру, упражнения по укреплению мышц тазового дна, применяемые для консервативного лечения недержания мочи и пролапса гениталий, могут способствовать уменьшению гипермобильности уретры посредством укрепления мышц тазового дна, однако, данный метод малоэффективен у пациенток с выраженным недержанием мочи при напряжении либо со сфинктерной недостаточностью.

По данным выполненных ранее исследований [8], у женщин, удерживающих мочу, уретра целиком располагается позади лобкового симфиза, и нижняя точка уретры определяется выше или на уровне нижнего края лобкового симфиза. Для пациенток, страдающих СНМ, характерно расположение нижней трети уретры располагается ниже лобкового симфиза, что может быть следствием повреждения связок уретры и паравагинальной фасции. У таких пациенток более 40% длины уретры расположено ниже лобкового симфиза при статическом исследовании в положении лежа на спине. Исходя из полученных данных, восстановление нормального расположения мочеиспускательного канала выше уровня нижнего края лобкового симфиза является определяющим в лечении пациенток, страдающих недержанием мочи.

Согласно данным авторов, МРТ тазового дня позволила выявить особенности мочеиспускательного канала у пациенток с СНМ, что могло бы оказать влияние на выбор тактики лечения данных пациенток. Так в 41,6% случаев данные анатомии тазового дна, выявленные при помощи динамической МРТ, позволили скорректировать тактику хирургического лечения СНМ [7]. Однако, не всегда МР-данные коррелируют с данными осмотра в гинекологическом кресле, в том числе с результатами кашлевой пробы.

Как было показано в исследованиях, метод динамической МРТ не может полностью обеспечить воссоздание реальной картины подвижности структур тазового дна [9]. Это возникает в связи с тем, что методика динамического МРТ подразумевает горизонтальное положение пациентки на спине со сведенными вместе ногами. В связи с тем, что процесс недержания мочи является динамическим, оценка

происходящих изменений при физическом напряжении в положении лёжа в течение достаточно продолжительного периода времени, не представляется возможным. Безусловно, это является одним из ограничений нашего исследования. Поэтому нами проводилась оценка структур тазового дна, в частности строения и поддерживающего аппарата уретры, преимущественно в статическом режиме. На настоящее время разработаны вертикальные МР-томографы для выполнения исследования в положении сидя, однако, по данным авторов, существенных различий в отношении чувствительности метода получено не было.

Другим, не менее важным ограничением исследования являлась сравнительно малая выборка пациенток, отсутствие стандартов применения МРТ в рутинной практике врача-урогинеколога, однако данное исследованием демонстрирует новый подход к изучению механизмов развития недержания мочи на основании анатомо-топографических особенностей женского мочеиспускательного канала у женщин, страдающих недержанием мочи, что, в свою очередь, может послужить началом разработки новых патогенетически обоснованных методик лечения данной нозологии.

Заключение.

Комплексное использование статической и динамической МРТ при стрессовом недержании мочи позволяет определить ряд характерных диагностических критериев. У женщин с недержанием мочи определяется большее значение величины пузырно-уретрального угла, площади пубоуретральных треугольников, а также чаще определяются дефекты пубоуретральных связок.

МРТ является информативным методом диагностики, позволяющим выявить нарушения анатомических структур тазового дна у пациенток с СНМ.

Новый подход к изучению механизмов развития недержания мочи на основании анатомо-топографических особенностей женского мочеиспускательного канала у женщин, страдающих недержанием мочи, может послужить началом разработки новых патогенетически обоснованных методик лечения данной нозологии и понимания механизмов уже существующих.

Исследование выполнено при поддержке гранта Президента РФ МК-1921.2013.7 по теме: «Разработка концепции оперативного лечения недержания мочи у женщин с использованием синтетических материалов, и определение факторов прогноза успешного результата».

Список литературы:

1. *Broekhuis S.R., Kluivers K.B., Hendriks J.C., Futterer J.J., Barentsz J.O., Vierhout M.E. POP-Q, dynamic MR imaging, and perineal ultrasonography: do they agree in the quantification of female pelvic organ prolapse? Int. Urogynecol. J. Pelvic Floor Dysfunct. 2009; 20: 541–549.*

2. *Chaudhari V.V., Patel M.K., Douek M., Raman S.S. MR Imaging and US of Female Urethral and Periurethral Disease. RSNA. 2010.*

3. *Guidelines on Urinary Incontinence. Lucas M.G., Bosch J.L.H.R., Cruz F.R., Madden T.B., Nambiar A., Neisius A., Pickard R.S., de Ridder D.J.M.K., Tubaro A., Turner W.H. European Association of Urology. 2012.*

4. *LakemanM. M.E., Zijta F.M., Peringa J., Nederveen A. J., Stoker J., Roovers J. P. W. R. Dynamic magnetic resonance imaging to quantify pelvic organ prolapse: reliability of assessment and correlation with clinical findings and pelvic floor symptoms. Int. Urogynecol. J. 2012.*

5. *Morgan D.M., Umek W., Guire K., Morgan H.K., Garabrant A., DeLancey J.O. Urethral sphincter morphology and function with and without stress incontinence. J Urol. 2009; 182: 203□209.*

6. *Paravaginal defects and stress urinary incontinence. Eckhard P., Kiran A. Pelviperineology. 2011; 30: 84□88.*

7. *Tasali N., Cubuk R., Sinanoğlu O., Sahin K., Saydam B. MRI in Stress Urinary Incontinence Endovaginal MRI With an Intracavitary Coil and Dynamic Pelvic MRI. Urology Journal. 2012; 9 (1): 397□404.*

8. *Тупикина Н.В., Касян Г.Р., Гвоздев М.Ю., Баринова М.Н., Пушкарь Д.Ю. Недержание мочи при напряжении после хирургического лечения пролапса тазовых органов. Экспериментальная и клиническая урология. 2014; 2: 98-102.*

9. *Баринова М.Н., Солопова А.Е., Гвоздев М.Ю., Годунов Б.Н., Терновой С.К. Магнитно-резонансная томография при стрессовом недержании мочи. Акушерство, гинекология, репродуктология. 2015; 9 (1): 43-52.*

References:

1. *POP-Q, dynamic MR imaging, and perineal ultrasonography: do they agree in the quantification of female pelvic organ prolapse? Int. Urogynecol. J. Pelvic Floor Dysfunct. 2009; 20: 541–549.*

2. *Chaudhari V.V., Patel M.K., Douek M., Raman S.S. MR Imaging and US of Female Urethral and Periurethral Disease. RSNA. 2010.*

3. *Guidelines on Urinary Incontinence. Lucas M.G., Bosch J.L.H.R., Cruz F.R., Madden T.B., Nambiar A., Neisius A., Pickard R.S., de Ridder D.J.M.K., Tubaro A., Turner W.H. European Association of Urology. 2012.*

4. *LakemanM. M.E., Zijta F.M., Peringa J., Nederveen A. J., Stoker J., Roovers J. P. W. R. Dynamic magnetic resonance imaging to quantify pelvic organ prolapse: reliability of assessment and correlation with clinical findings and pelvic floor symptoms. Int. Urogynecol. J. 2012.*

5. *Morgan D.M., Umek W., Guire K., Morgan H.K., Garabrant A., DeLancey J.O. Urethral sphincter morphology and function with and without stress incontinence. J Urol. 2009; 182: 203-209.*

6. *Paravaginal defects and stress urinary incontinence. Eckhard*

P., Kiran A. Pelviperineology. 2011; 30: 84-88.

7. *Tasali N., Cubuk R., Sinanoğlu O., Sahin K., Saydam B. MRI in Stress Urinary Incontinence Endovaginal MRI With an Intracavitary Coil and Dynamic Pelvic MRI. Urology Journal. 2012; 9 (1): 397-404.*

8. *Tupikina N.V., Kasyan G.R., Gvozdev M.Yu., Barinova M.N., Pushkar' D.Yu. Stress incontinence after surgery for pelvic organ prolapse. Experimental and clinical urology. 2014; 2: 98-102 (in Russian).*

9. *Barinova M.N., Solopova A.E., Gvozdev M.Yu., Godunov B.N., Ternovoy S.K. Magnetic Resonance Imaging for Stress Urinary Incontinence. Obstetrics, gynecology, reproductology. 2015; 9 (1): 43-52 (in Russian).*

ОРИГИНАЛЬНАЯ СТАТЬЯ

КОМПЛЕКСНАЯ СОНОГРАФИЯ И КОМПЬЮТЕРНАЯ ТОМОГРАФИЯ В ДИАГНОСТИКЕ ЗЛОКАЧЕСТВЕННЫХ ОПУХОЛЕЙ БОЛЬШИХ СЛЮННЫХ ЖЕЛЕЗ

Кобликов В.В., Сапожкова Л.П., Кондрашин С.А.

ГБОУ ВПО Первый МГМУ им. И.М. Сеченова.
Москва, Россия

Цель. Определить возможности комплексной сонографии и КТ в выявлении злокачественных опухолей больших слюнных желез.

Материалы и методы. Обследовано 130 пациентов с опухолями больших слюнных желез, всем пациентам была выполнена серошкальная и цветовая допплеровская сонография и 54 пациентам – компьютерная томография (КТ). Выявлено 130 опухолей больших слюнных желез, среди них 21 злокачественная опухоль, что составило 16,2% от всех выявленных новообразований.

Результаты. При серошкальной сонографии все злокачественные опухоли выглядят как гипоэхогенные образования, в равной степени, однородной и неоднородной структуры. Контуры при злокачественных образованиях неровные, границы нечеткие. Усиление заднего эхо-сигнала отсутствует. При проведении цветовой допплеровской сонографии злокачественных новообразований больших слюнных желез во всех случаях определялось значительное увеличение васкуляризации (+++), рисунок кровоснабжения был ветвистым. Средняя пиковая систолическая скорость в злокачественных опухолях равнялась 39,6±3,2 см/с. При КТ злокачественные опухоли околоушных слюнных желез характеризуются наличием гомогенных образований повышенной плотности неправильной формы с нечеткими, неровными контурами, опухоли поднижнечелюстных слюнных представляют собой негомогенные образования пониженной плотности неправильной формы, отмечается увеличение околожелезистых лимфатических узлов.

Выводы: Комплексная сонография при выявлении объемных образований больших слюнных желез показала чувствительность 99,5%, специфичность 96,3%, точность 97,7%; КТ – 97,6%, 96,4%, 97,6%, соответственно.

Ключевые слова: серошкальная сонография, цветовое допплеровское картирование, КТ, злокачественные опухоли, большие слюнные железы.

COMPLEX SONOGRAPHY AND CT IN DIAGNOSTICS OF MAJOR SALIVARY GLANDS MALIGNANT TUMORS

Koblikov V.V., Sapozhkova L.P., Kondrashin S.A.

I.M. Sechenov First Moscow State Medical University.
Moscow, Russia.

Purpose. To identify the opportunities for complex sonography and CT in detection of major salivary glands malignant tumors.

Materials and methods. The study included 130 patients with tumors of major salivary glands. All the patients underwent gray-scale and color Doppler sonography, and 54 patients of them- computed tomography (CT). Tumors of major salivary glands were revealed in 130 cases, including 21 malignant ones (16.2% of all detected neoplasms).

Results. During the performance of gray-scale sonography all malignant tumors appeared as hypoechoic mass equally of homogeneous and heterogeneous structure. The contours of malignant masses were irregular with ill-defined borders. Increased posterior signal was absent. During the color Doppler sonography of major salivary glands malignant tumors a significant increase in vascularization (+++) was determined in all cases, the picture of a blood supply was branchy. Average peak systolic velocity in malignant tumors was 39,6 ± 3,2 sm/s. Malignant tumors of the parotid salivary glands in CT characterized as high density homogeneous masses with irregular shape and indistinct, irregular contours; submandibular salivary tumors were inhomogeneous masses of a low density and irregular shape; there were increased periglandular lymph nodes.

Conclusions. Complex sonography in detecting the major salivary glands masses

showed a sensitivity of 99.5%, specificity of 96.3%, accuracy of 97.7%; CT showed - 97.6%, 96.4%, 97.6%, respectively.

Keywords: gray-scale sonography, color Doppler mapping, CT, malignant tumors of the major salivary glands.

Среди всех заболеваний челюстно-лицевой области заболевания слюнных желез составляют от 3,0 до 24,0%, а частота объемных образований в них достигает 7% [1]. В России в 2012 году впервые были выявлены злокачественные опухоли больших слюнных желез у 1120 человек [2]. Диагностика этих поражений ввиду однотипности клинических признаков объемных образований больших слюнных желез затруднительна и, как следствие, частота диагностических ошибок по данным различных авторов составляет от 7,0 до 46,0 % [1, 3].

Материалы и методы.

Для определения возможностей данных методов обследовано 130 пациентов с опухолями больших слюнных желез в возрасте от 40 до 78 лет (Мм=48,4±2,5 лет). Среди обследованных было 79 женщин и 51 мужчина. Всем пациентам выполнена серошкальная и цветовая допплеровская сонография и 54 из них КТ слюнных желез. Сонография слюнных желез осуществлялась по ранее описанной методике [1]. Стандартную и цветовую допплеровскую сонографию проводили на аппарате “Acuson-Sequoia–512” с использованием узкого линейного датчика 7,5 МГц.

Для каждого сосуда определяли максимальную систолическую и минимальную диастолическую скорости, вычисляли индекс сопротивления артериального кровотока. При использовании цветовой допплеровской сонографии у больных с объемными образованиями слюнных желез внутриопухолевая васкуляризация измерялась по 4-х балльной аналоговой шкале от (0) до (+++). В зависимости от типа распределения сосудов в опухоли рисунок кровотока характеризовался как периферический (корзинообразный) или воротный (ветвистый) [4].

Компьютерную томографию больших слюнных желез осуществляли на томографах “LigthSpeed” (GE, США) и “Tomoscan LX” (“Philips”, Германия) в аксиальной проекции при времени сканирования 2,0-5,0 секунд, шаг сканирования составил 1,25-3,0 мм, толщина среза 1,25-2,0 мм при напряжении на рентгеновской трубке 120 кВ, сила тока 90 мА.

Результаты.

Нами было выявлено 21 злокачественная опухоль, что составило 16,2% от числа всех выявленных опухолей больших слюнных желез. В 14 (66,7%) случаях злокачественные опухоли располагались в околоушных слюнных железах, поднижнечелюстные железы были поражены у 6 пациентов (28,6%) и в одном случае – подъязычные железы (4,7%). Все больные были прооперированы с патоморфологическим подтверждением диагноза. До операции 6 пациентам была выполнена тонкоигольная аспирационная биопсия с последующим цитологическим исследованием полученного материала.

Патоморфологическая характеристика выявленных злокачественных новообразований больших слюнных желез представлена в таблице 1.

Таблица №1. Гистологическая характеристика злокачественных опухолей больших слюнных желез.

Злокачественные опухоли n (%), 21 (100%)	ОУЖ* 14 (66,7%)	ПНЧЖ* 6 (28,6%)	Подъязычная железа 1 (4,7%)
Аденокистозная карцинома (7)	3	3	1
Аденокарцинома (6)	5	1	-
Мукоэпидермоидная карцинома (3)	2	1	-
Рак в плеоморфной аденоме (2)	1	1	-
Злокачественная лимфома (2)	2	-	-
Лимфосаркома (1)	1	-	-

*- ОУЖ – околоушная слюнная железа, **- ПНЧЖ – поднижнечелюстная слюнная железа

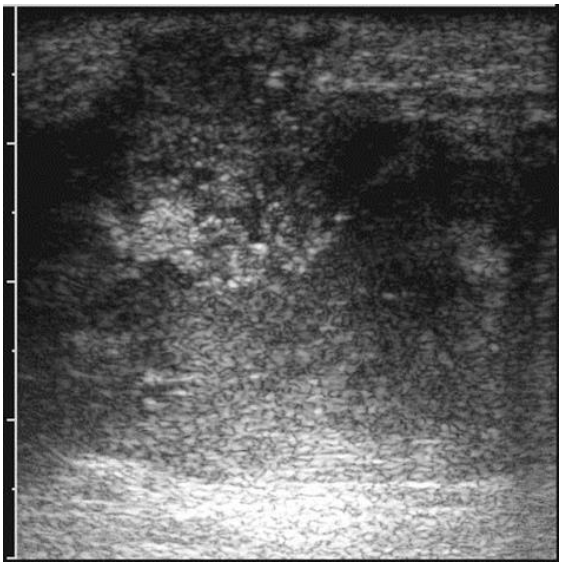

Рис. 1. Серошкальная сонограмма злокачественной опухоли поднижнечелюстной слюнной железы (аденокарцинома)

Образование неоднородной структуры с нечеткими контурами и нечёткими границами.

При этом имелась одиночная сосудистая ножка, входящая в образование. Систолическая скорость артериального кровотока варьировала от 26,7 см/с в аденокистозной карциноме подъязычной железы до 56,8 см/с в мукоэпидермоидной карциноме околоушной железы. Средняя пиковая систолическая скорость в злокачественных опухолях равнялась 39,6±3,2 см/с. Средняя пиковая диастолическая скорость была 12,0±2,4 см/с. Индекс сопротивления колебался от 0,45 до 0,75 (M±м=0,67±0,03), при этом преобладали потоки с низким артериальным сопротивлением.

Особенности кровотока в злокачественных опухолях больших слюнных желез по данным цветовой допплеровской сонографии представлены в таблице 3.

При компьютерной томографии злокачественные опухоли околоушных слюнных желез характеризуются наличием гомогенных образований повышенной плотности неправильной формы с нечеткими, неровными контурами. Они распространялись за пределы железы в окружающие структуры. Подобных изменений томографической картины не наблюдается при доброкачественных образованиях этой локализации. Злокачественные опухоли поднижнечелюстных слюнных представляют собой негомогенные образования пониженной плотности неправильной формы, отмечается увеличение околожелезистых лимфатических узлов.

Таблица №2. Данные серошкальной сонографии 21 злокачественной опухоли больших слюнных желез.

Параметры образования		n(%)
Эхогенность	гипо- изо- гипер-	21 (100,0%) - -
Структура	Однородная неоднородная	10 (47,6%) 11 (52,4%)
Контуры	Ровные неровные	4 (19,0%) 17 (81,0%)
Границы	Четкие нечеткие	4 (19,0%) 17 (81,0%)
Дистальное усиление	Имеется отсутствует	1 (4,8%) 20 (95,2%)

При серошкальной сонографии злокачественные опухоли определяются как гипоэхогенные образования, в равной степени однородной и неоднородной структуры. Контуры при злокачественных образованиях неровные, границы нечеткие. Усиление заднего эхосигнала отсутствует (Рис.1).

Результаты серошкальной сонографии в диагностике злокачественных опухолей больших слюнных желез представлены в таблице 2.

При цветовой допплеровской сонографии злокачественных новообразований больших слюнных желез во всех случаях определялось значительное увеличение васкуляризации (+++), рисунок кровоснабжения был ветвистым (Рис. 2).

Обсуждение.

Сравнение результатов КТ и сонографии в диагностике объемных образований больших слюнных желез показало, что сонография из-за высокой чувствительности является методом выбора при опухолях, тогда как КТ необходима при изучении глубоко расположенных опухолей для их полного пространственного определения и определения отношения лицевого нерва и опухоли, что определяет тактику дальнейшего

Таблица №3. Характеристика артериального кровотока в злокачественных опухолях больших слюнных желез.

Параметры кровотока	Злокачественные опухоли
Vmax(см/с) Vmin(см/с) ИС	39,6±3,2 12,0±2,4 0,67±0,03
Питающая артерия	имеется
Рисунок	Ветвистый
Степень васкуляризации	Сильная (+++)

лечения. По мнению ряда авторов в большинстве случаев для предварительного диагноза новообразования достаточно сонографии, КТ показана при поражении глубокой доли или подозрении на злокачественной процесс [1, 5, 6]. Внутривенное усиление при КТ полезно для выявления внежелезистых образований, особенно расположенных в окологлоточном пространстве и определении локализации образования по отношению к сонной артерии или югулярной вене [1, 7].

Комплексная сонография при выявлении объемных образований больших слюнных желез показала чувствительность 99,5%, специфичность 96,3%, точность 97,7%, а КТ – 97,6%, 96,4%, 97,6%, соответственно.

Выводы.

Анализ комплексного обследования пациентов с объемными поражениями слюнных желез показал, что ведущим методом визуализации является комплексная сонография (серошкальная и цветовая допплеровская). Она позволяет четко выявлять размер, структуру, форму, характер и степень кровоснабжения опухоли. КТ позволяет точно оценить объем, структуру опухоли, состояние соседних анатомических структур.

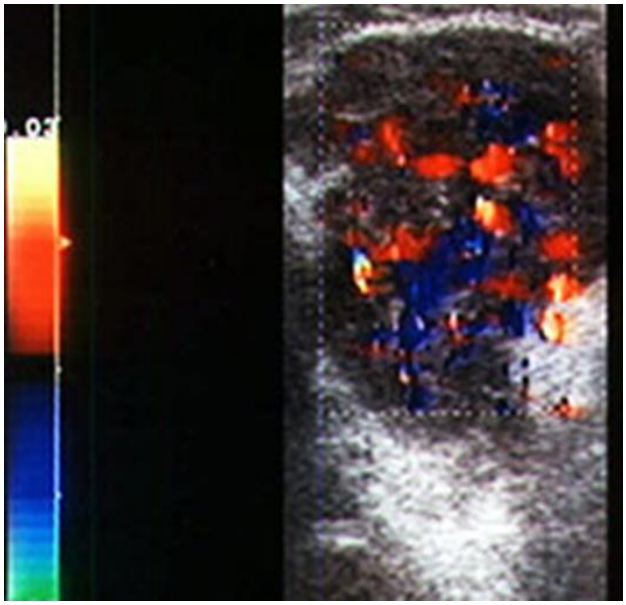

Рис. 2. Цветовая допплеровская сонограмма левой околоушной железы.

Мукоэпидермоидная карцинома. Тип кровоснабжения ветвистый, степень кровоснабжения сильная.

Список литературы:

1. *Юдин Л.А., Кондрашин С.А. Лучевая диагностика заболеваний слюнных желез. Москва, Видар, 1995. 120 с.*

2. *Давыдова М.И., Аксель Е.М. Статистика злокачественных новообразований в России и странах СНГ в 2012 г. Москва, издательская группа РОНЦ, 2014. 226 с.*

3. *Егорова Е.А., Смысленова М.В., Обиня Н.П., Фасхутдинов Д.К. Лучевая дифференциальная диагностика объемных образований слюнных желез. Современные технологии в медицине. 2013; 5 (3): 31-38.*

4. *Martinoli C., Derchi L.E., Solbiati L. et al. Color doppler sonography of salivary glands. AJR. 1994; 163: 933-941.*

5. *Thoeny H.C. Imaging of salivary gland tumors. Cancer Imaging. 2007; 7: 52-62.*

6. *Choi D.S., Na D.G., Byun H.S. et al. Salivary gland tumors: evaluation with two-phase helical CT. Radiology. 2000; 214: 231-236.*

7. *Yousem D.M., Kraut M.A., Chalian A.A. Major salivary gland imaging. Radiology. 2000; 216: 19-29.*

References:

1. *Yudin L.A., Kondrashin S.A. Radiology of the salivary glands diseases. Moscow, Vidar, 1995. 120 p. (in Russian).*

2. *Davydova M.I., Aksel E.M. Statistics of malignant tumors in Russia and the CIS countries in 2012. Moscow, publishing group RONTs, 2014; 226 p. (in Russian).*

3. *Egorova EA., Smyslenova M.V., Obinya N.P., Faskhutdinov D.K. Differential radiodiagnosis of salivary gland masses. Modern technologies in medicine. 2013; 5 (3): 31-38 (in Russian).*

4. *Martinoli C., Derchi L.E., Solbiati L. et al. Color doppler sonography of salivary glands. AJR. 1994; 163: 933-941.*

5. *Thoeny H.C. Imaging of salivary gland tumors. Cancer Imaging. 2007; 7: 52-62.*

6. *Choi D.S., Na D.G., Byun H.S. et al. Salivary gland tumors: evaluation with two-phase helical CT. Radiology. 2000; 214: 231-236.*

7. *Yousem D.M., Kraut M.A., Chalian A.A. Major salivary gland imaging. Radiology. 2000; 216: 19-29.*

ОРИГИНАЛЬНАЯ СТАТЬЯ

RADIATION SAFETY OF PATIENTS: REDUCING THE RADIATION DOSE IN ABDOMINAL MULTISLICE COMPUTED TOMOGRAPHY

Osipov M.V.[1], Lebedev N.I.[2], Fomin E.P.[2]

1 - Southern Urals Biophysics Institute.
2 - Central Medical Sanitary Unit No.71.
Ozyorsk, Russia.

Purpose. This article describes an approach for reducing the radiation exposure in patients based on excluding the non-enhanced phase (NECT) while performing the abdomen multislice computed tomography (MSCT) with intravenous bolus contrast enhancement. The main purpose of the study was to show how an exception of NECT in the abdominal MSCT study affected the diagnostic results, and to determine how it reduced the radiation dose to the patient.

Materials and Methods: During a two-year period since the commissioning of the MSCT in radiologic department of central medical-sanitary unit No.71 where more than 5,000 MSCT studies were performed to the nuclear workers. About 10 % of these studies were intravenous contrast-enhanced abdominal MSCT. These abdominal MSCT studies with and without NECT were the material for analysis.

Results: An average effective dose per study was around 10 mSv depending on the study matter. The analysis showed that the exclusion of NECT allowed reducing the radiation dose to the patient up to 30%. Exclusion of the NECT was inappropriate just in 0.6% of cases.

Conclusions: A MSCT of the abdomen with intravenous enhancement without NECT does not cause quality loss of the diagnostic information. The method allows reducing the time of the study, the radiation dose to the patient as well as extending the life resource of the MSCT equipment. To assess the risk of stochastic effects due to MSCT exposure it is necessary to create a prospective epidemiological registry of MSCT patients.

Keywords: MSCT, abdominal MSCT, non-enhanced CT, NECT, effective dose, medical radiation dose, radiation safety.

РАДИАЦИОННАЯ ЗАЩИТА ПАЦИЕНТОВ: СНИЖЕНИЕ ЛУЧЕВОЙ НАГРУЗКИ НА ПАЦИЕНТА ПРИ ПРОВЕДЕНИИ МСКТ БРЮШНОЙ ПОЛОСТИ

Осипов М.В.[1], Лебедев Н.И.[2], Фомин Е.П.[2]

1 - Южно-Уральский институт биофизики.
2 - Центральная медико-санитарная часть 71.
Озёрск, Россия

Цель. В статье описан способ снижения лучевой нагрузки на пациента при проведении мультиспиральной компьютерной томографии (МСКТ) брюшной полости с внутривенным болюсным контрастным усилением, основанный на исключении нативной (бесконтрастной) фазы. Главной целью исследования было показать, влияет ли исключение нативной фазы на полноту диагностической информации, и определить, насколько количественно данный метод позволяет снизить дозу облучения пациента.

Материалы и методы. С момента пуска в эксплуатацию мультиспирального компьютерного томографа в отделении лучевой диагностики Центральной медико-санитарной части №71 г. Озёрск, где проходят обследование работники предприятия ядерно-промышленного комплекса, было проведено более 5000 МСКТ, около 10% из которых составили исследования брюшной полости с внутривенным болюсным контрастированием, что являлось материалом для исследования.

Результаты. Средняя эффективная доза за исследование одного пациента составляла порядка 10 мЗв в зависимости от характера исследования. Проведённый анализ показал, что исключение нативной фазы позволяет до 30% снизить лучевую нагрузку на пациента. Исключение нативной фазы представляло трудности лишь в 0,6% случаев.

Выводы. Предложенный метод не приводит к потере диагностической информации, а также позволяет сократить время исследования пациента и продлить срок эксплуатации оборудования МСКТ. Для оценки риска возможных стохастических эффектов действия медицинского ионизирующего излучения целесообразно создание проспективного регистра пациентов, проходивших процедуру МСКТ.

Ключевые слова: МСКТ, МСКТ брюшной полости, без контрастирования, нативная фаза, эффективная доза, доза медицинского облучения, радиационная безопасность.

Introduction.

Medical radiation exposure is of a global importance in modern reality. A multislice computed tomography (MSCT), a new method of X-ray imaging, is one of the perspective radiological methods with high diagnostic value. Despite that fact, the impact of X-rays on the human organism, as well as any sources of ionizing radiation, is a risk factor of human radiation pathology. According to the materials of the IAEA, radiation dose due to X-ray examinations is increasing since last years [1]. This is largely due to wide spread of MSCT, which is currently the most dose-abused X-ray diagnostic procedure [2]. The manufacturers of medical equipment attempts to improve the technology, however, the dose received by the patient during the MSCT study is still high.

Regulation of medical exposure is an important question and a complicated problem in radiation protection today. According to existing radiation safety standards, an exposure level of man-made sources of ionizing radiation on workplaces does not include medical exposure [3]. Also, in accordance with 5.4.1 paragraph of Methodical Recommendations No. 2.6.1.962-00 "Control of effective patient's dose in medical X-ray studies", "... the principles of control and limitation of radiation effects in medicine based on the necessity and usefulness of diagnostic information or therapeutic effect at the lowest possible levels of exposure. It does not set the dose limits, but uses the principles of justification the radiological procedures and optimization measures for protect patients".

Assessment of permissible levels (dose limits) of medical exposure of patients on the basis of radiation risk estimates can be reached in epidemiological studies, such as the study on radiation risk assessment of digestive tract cancer deaths in the cohort of nuclear workers [4]. However, it is obvious, that when medical radiation dose approaching the level of external dose on the workplaces of nuclear facilities it may cause similar effects as a professional radiation exposure. Understanding the complexity of the problem and the lack of accumulated knowledge to adequately assess the harm of medical exposure leads to the formation of the principle of preventive policies in radiation protection of patients [5]. Therefore, along with measures to reduce the professional exposure levels on workplaces of nuclear facilities, the radiation exposure of the patient during medical X-ray examinations must also be reduced in all possible ways. Thus, reducing radiation dose from MSCT is one of the priorities of modern radiology and radiation protection together [6].

This is of great importance in closed administrative-territorial units such as Ozyorsk, where the most of population is occupationally exposed to ionizing radiation as a result of working at the nuclear complex. It should be noted that the proposed levels of cumulative dose of medical exposure of 0.5 Sv, and the annual level of 0.2 Sv are 10 times higher than the corresponding occupational exposure levels. Since the whole responsibility for the X-ray procedures belongs to radiologist, one must have information about how to reduce radiation exposure to the patient [7]. A complex of radiation protection measures of the patient has now been implemented in the Radiological Department of Central Medical Sanitary Unit No.71 of Ozyorsk by practical implementation of the latest international experience gained by radiologists and researchers [8].

Purpose of the study.

The purpose of the study was to show whether an exception of NECT in the abdominal MSCT study affects the diagnostic information and how much it reduces the radiation dose to the patient.

Material and methods.

The study was conducted on the basis of radiological department of central medical sanitary unit No.71 of Ozyorsk. Information on patients who were examined on a 16-slice CT scanner «Bright Speed Elite» was retrospectively collected. Since the commissioning of new multislice computed tomograph in 02/07/2012 over 5103 MSCT-studies were performed and 4933 patients were examined to the end of 01/23/2014. All received diagnostic information was stored in electronic storage, integrated with the hardware of the user's interface of MSCT. Dosimetric and other special information related

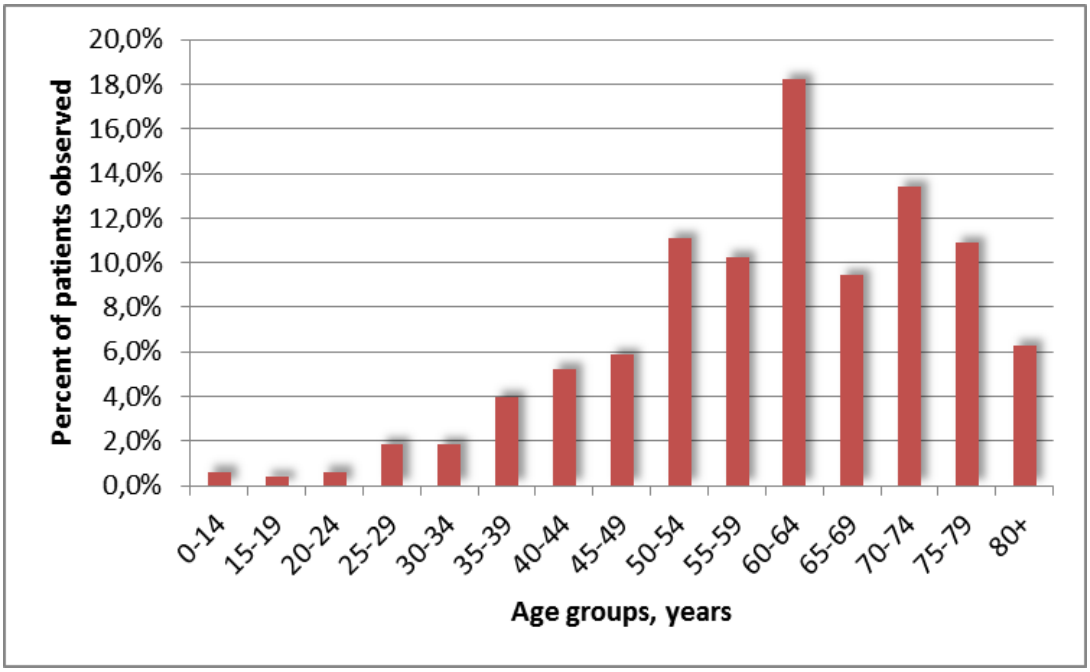

Fig. 1. Age distribution of patients examined on MSCT, as a percentage of the total number of abdominal MSCT-patients surveyed.

to each study was included in a special log of MSCT-studies. Electronic database of MSCT-studies based on this information was created. All abdominal MSCT with or without bolus contrasting were selected from database for the present analyses. The effective dose was calculated by taking into account the DLP-value according to methodological guideline [9].

All the necessary diagnostic information could be obtained during one or more phases of bolus contrasting [10]. Non-enhanced phase (NECT) is an MSCT-study without injection of contrast. As our clinical practice shows, the majority of abdominal MSCT studies with bolus contrast enhancement could be performed without using NECT. Reducing the radiation dose to the patient by eliminating the non-enhanced phase in abdominal MSCT is a well-established practice in radiology [11,12]. Unfortunately this practice is not common in our country. This could be explained by the suggestion that marking the zone of interest must be performed first, and the question about how the contrast will be accumulated by the examined area is interesting as well. However, there are strong arguments against the mandatory use of native phase in all abdominal MSCT. Excluding NECT enables radiologists to limit the patient's exposure by only necessary MSCT-scans. This is especially important in pediatrics radiology, because the child's organism, in comparison with adult, is more sensitive to ionizing radiation [11].

In most of MSCT-studies up to 120 ml at speed 2.5 - 4 ml per second (depending on the patient's vein condition) of nonionic water-soluble iodine-containing intravenous bolus contrast “Omnipaque-300” applied automatically using Dual Syringe CT Injection System «Stellant». As usual, only two phases of contrast enhancement were performed during one MSCT-study of the abdomen: the late arterial (38-40 seconds after the start of bolus injection) and portal-venous (60-70 seconds), except the cases of kidney MSCT-study (i.e. CT – urography), when the excretory phase were required.

Results.

The average age of patients with abdominal pathology examined on MSCT was 60. The age distribution of patients is shown on Figure 1.

As the figure shows, the bulk of surveyed patients presented by the adult persons, more than 50% of them are over 60, and the largest age group from 60 to 65 years, which corresponds to the age of gastrointestinal cancer incidence in population. Young age is not a contraindication to MSCT-study, but this is of special attention the limitation of radiation exposure to pediatric patients [12].

Male / female ratio in MSCT-study was roughly 1/1. The results obtained in the study in terms of average age and dose is shown in Table 1.

The radiation dose in any MSCT-study (with bolus contrast enhancement and without it) considerably varies. This variation (from 0.5 to 29 mSv) is typical for MSCT-study because it depends on many individual parameters of the patient (i.e. weight, height, examined area) as well as

Table №1. Dose-age characteristics of surveyed group.

Procedure	Male (%)	Female (%)	Average Dose, mSv*	Median dose, mSv	Average Age, years*
All abdominal MSCT	224 (46,9)	254 (53,1)	10,7 (0,5-29,0)	10,0	60,0 (8-89)
Without contrasting (NECT only)	12 (37,5)	20 (62,5)	4,1 (0,5-9,2)	4,7	53,0 (11-87)
Bolus contrasting	212 (47,5)	234 (52,5)	11,2 (1,8-29,0)	10,3	60,3 (8-89)
- with non-enhanced phase	39 (46,4)	45 (53,6)	14,2 (1,9-29,0)	14,0	61,0 (26-89)
- without non-enhanced phase	175 (48,3)	187 (51,7)	10,4 (1,8-25,0)	9,9	60,0 (8-89)

*** in parentheses: minimum and maximum values of dose and age are shown**

the matter and purpose of study, in particular,

the number of contrasting phases during the MSCT. Median of the dose has slight deviation from mean value; this indicates that the distribution might be close to normal.

Only NECT without further contrasting study was performed in 32 cases. Based on the obtained data, the maximum patient's dose in a study without contrast enhancing reached 9.2 mSv. The average dose for that kind of MSCT-study 4.1 mSv.

In case of MSCT-study with non-enhanced phase and subsequent bolus contrast enhancement average dose per study reached 14.2 mSv (from 1.9 to 29 mSv).

With the exception of NECT the average dose estimate was lower than in case of MSCT-study with non-enhanced phase: the average dose reduced to 10.4 mSv (from 1.8 to 25.0 mSv). Thus, in the study without native phase the dose decreased by 3.8 mSv in average.

It should be noted that the excluding of NECT was not resulted in any appreciable loss in diagnostic information of the obtained images. In two cases of renal pathology with high density (up to 38 H) a problem with differential diagnostics has occurred (0.6% of MSCT-study with bolus contrast enhancement without NECT). The problems were solved by the administration of additional NECT of the kidney area, then all necessary diagnostic information was obtained and the diagnosis was clarified.

Discussion.

The study showed that the abdominal MSCT with bolus contrast enhancement without NECT does not degrade the quality of diagnostic information and reduces the radiation dose in one MSCT-study by 26.8% in average. Reduction of radiation exposure to the patient by excluding, for example, the late arterial phase, does not seems as an effective solution, because in this case the diagnosis of some pathological entities, particularly hemangiomas and hypervascular formations, is difficult. Nevertheless, in many cases a single portal-venous phase could be quite enough for diagnostics (particularly in cases of repeated control studies of patients treated from cancer) to obtain a good result. This can be a question for further investigation in terms of reducing medical radiation exposure to the patient.

Unfortunately, this study does not allow us to evaluate the benefit of reducing the radiation dose to the patient in terms of risk minimization. To calculate the risk of long-term (stochastic) effects of medical radiation exposure (for example, risk of cancer), we need to perform a long-term prospective study which should cover the period of latency of stochastic effects. The prospective register of MSCT patients must contain the data on effective and (if it possible) organ dose calculated using the information about patient and technical characteristics of the X-ray equipment. In the other hand, the calculation of radiation risk using the effective dose calculated to the whole body does not allow us to get a correct estimate of certain organ effects: for example, in case of abdominal CT when we investigate liver pathology we irradiate the abdominal area while the other parts of the patient's body are not irradiated. Thus, after the possible latency period expecting the stochastic effects such as liver cancer is more probably than other cancers so the liver dose used to assess the risk seems to be more correct. But the calculation of organ dose is not provided by MSCT software.

In this study we didn't calculate the time that this method allows to save as well as the saved resource of the MSCT equipment. Although, it is evident that with decreasing amount of phases the time of the study should decrease, as well as the number of images to process.

Conclusions.

The results of analyzes showed that performing an abdominal MSCT without non-enhanced phase could reduce the radiation dose to the patient without loss of diagnostic information. However, native phase (NECT) should be applied when it is necessary.

The proposed method of MSCT-study could both reduce the radiation dose to the patient and

the time of the MSCT-study, as well as extends the life of X-ray equipment.

Any of MSCT-studies should be carefully justified due to high dose to the patient. Regardless the way how medical exposure was obtained, the patient's dose from X-ray examination should be always stored in the individual medical documentation and be available to epidemiological analysis.

To investigate the stochastic effects of medical diagnostic exposure it is necessary to create the prospective register of X-ray examinations, in which all information on each X-ray study (including MSCT) for epidemiological analyses to assess the radiation risk from medical exposure will be collected.

Acknowledgements.

I would like to express my very great appreciation to Dr. Sokolnikov, my research supervisor, for his patient guidance and constructive suggestions during the planning of this research work. I would also like to thank the staff of the following organizations for enabling me to work with data source:

- Department of Radiology of Central Medical Sanitary Unit No.71
- Laboratory of Radiation Epidemiology of Southern Urals Biophysics Institute.

Список литературы:

1. *IAEA Publication 1532. Justification of Medical Exposure in Diagnostic Imaging. – Vienna: International Atomic Energy Agency, 2011.*

2. *Brenner D. J., Hall E. J. Computed tomography – an increasing source of radiation exposure. N Engl J Med. 2007; 357: 2277–84.*

3. *Radiation Safety Standards NRB-99/2009. SanPiN 2.6.1.2523 – 09.*

4. *Osipov M.V., Sokolnikov M.E. Digestive Tract Cancer Risk Assessment among "Mayak" PA Workers. Questions of Radiation Safety. 2014; 1: 76–83.*

5. *Slovis T.L. The ALARA (as low as reasonably achievable) concept in pediatric CT intelligent dose reduction. ALARA conference proceedings. Pediatr Radiol. 32: 219–22 S0.*

6. *ICRP Publication 103. Recommendations of the International Commission on Radiological Protection. Ann. ICRP. 2007; 37 (2): 4.*

7. *Narkevich B. Ya., Dolgushin B. I. Radiation safety assurance in computed tomography and interventional radiology. REJR. 2013; 3 (2): 7–19.*

8. *Lebedev N.I, Osipov M.V., Fomin E.P. An Approach to Reduce the Radiation Dose Resulted from Multislice CT of the Abdomen. Medical radiology and Radiation Safety. 2014; 59 (4): 48–52.*

9. *Control of effective patient's dose in medical X-ray studies. Methodical instructions 2.6.1.2944 – 11.*

10. *Прокоп М., Галански М. Спиральная и многослойная компьютерная томография. Том 2. Москва, Медпресс-информ, 2009. 712 с.*

11. *McHugh K., Disini L. Commentary: for the children's sake, avoid non-contrast CT. Cancer Imaging. 2011; 1 (11): 16–18. DOI: 10.1102/1470–7330.2011.0003*

12. *Taylor C., Bose S., Lim A. K., McHugh K. Unenhanced CT of the pediatric abdomen: radiation exposure versus diagnostic benefit. ECR, Vienna, 2000.*

References:

1. *IAEA Publication 1532. Justification of Medical Exposure in Diagnostic Imaging. – Vienna: International Atomic Energy Agency, 2011.*

2. *Brenner D. J., Hall E. J. Computed tomography – an increasing source of radiation exposure. N Engl J Med. 2007; 357: 2277–84.*

3. *Radiation Safety Standards NRB-99/2009. SanPiN 2.6.1.2523 – 09.*

4. *Osipov M.V., Sokolnikov M.E. Digestive Tract Cancer Risk Assessment among "Mayak" PA Workers. Questions of Radiation Safety. 2014; 1: 76–83.*

5. *Slovis T.L. The ALARA (as low as reasonably achievable) concept in pediatric CT intelligent dose reduction. ALARA conference proceedings. Pediatr Radiol. 32: 219–22 S0.*

6. *ICRP Publication 103. Recommendations of the International Commission on Radiological Protection. Ann. ICRP. 2007; 37 (2): 4.*

7. *Narkevich B. Ya., Dolgushin B. I. Radiation safety assurance in computed tomography and interventional radiology. REJR. 2013; 3 (2): 7–19.*

8. *Lebedev N.I, Osipov M.V., Fomin E.P. An Approach to Reduce the Radiation Dose Resulted from Multislice CT of the Abdomen. Medical radiology and Radiation Safety. 2014; 59 (4): 48–52.*

9. *Control of effective patient's dose in medical X-ray studies. Methodical instructions 2.6.1.2944 – 11.*

10. *Prokop M., Galanski M. The spiral and multislice computed tomography. 2 vol. 2nd ed. New York, 2003. 712 p. (in Russian).*

11. *McHugh K., Disini L. Commentary: for the children's sake, avoid non-contrast CT. Cancer Imaging. 2011; 1 (11): 16–18. DOI: 10.1102/1470–7330.2011.0003*

12. *Taylor C., Bose S., Lim A. K., McHugh K. Unenhanced CT of the pediatric abdomen: radiation exposure versus diagnostic benefit. ECR, Vienna, 2000.*

СЛУЧАЙ ИЗ ПРАКТИКИ

БИЛИАРНЫЙ ПАПИЛЛОМАТОЗ КАК ПРИЧИНА СТРИКТУРЫ КОНФЛЮЕНСА ЖЕЛЧНЫХ ПРОТОКОВ

Погребняков И.В., Сергеева О.Н., Черкасов В.А., Панов В.О., Чистякова О.В., Долгушин Б.И.

ФГБУ «Российский онкологический научный центр им. Н.Н. Блохина»
Москва, Россия

В работе представлено клиническое наблюдение редкого доброкачественного заболевания – билиарного папилломатоза, явившегося причиной формирования стриктуры внепеченочных желчных протоков и развития механической желтухи. Подробно освещены вопросы дифференциальной диагностики этого заболевания, особенности выполнения рентгенэндобилиарных вмешательств, а также предложен не описанный ранее способ лечения, состоящий в сочетанном системном и внутрипротоковом применении отечественного противоопухолевого препарата из группы алкилирующих средств – проспидина. Именно благодаря такому лечебному подходу нам удалось избавить пациента от стриктуры протокового конфлюенса и удалить холангиостомические дренажи. Больной находится под наблюдением в течение 5 лет после установления диагноза, из них – более 4 лет без дренажей. Он регулярно проходит инструментальное обследование; признаков рецидива заболевания и необходимости повторного лечения по поводу поражения желчных протоков пока не возникало.

Ключевые слова: билиарный папилломатоз, стриктура внепеченочных желчных протоков, механическая желтуха, Клатскин-мимикрирующие заболевания, ЧЧХС, проспидин.

BILIARY PAPILLOMATOSIS CAUSING BILE DUCT CONFLUENCE STRICTURE

Pogrebnyakov I.V., Sergeeva O.N., Cherkasov V.A., Panov V.O., ChistyakovaO.V., Dolgushin B.I.

Russian Cancer Research Center named after N.N. Blokhin
Moscow, Russia

A case report of rare benign disease biliary papillomatosis causing bile duct confluence stricture with obstructive jaundice is presented in the paper. The differential diagnosis with a special point at the interventional procedures is discussed in detail. The authors also provide never previously mentioned method of biliary papillomatosis therapy consisting of systemic and local intraductal prospidine (alkylating anticancer drug) application. Precisely because of this, the patient got rid of the bile duct confluence stricture followed by drainage removal. The patient is in a good condition during five-year follow-up including more than 4 years without drainages. The patient usually undergoes diagnostic work-up; no disease recurrence and need of re-treatment have occurred yet.

Keywords: biliary papillomatosis, bile duct stricture, obstructive jaundice, Klatskin - mimicking disease, prospidin.

Папилломы являются редкими доброкачественными опухолями желчных путей. Морфологически они представляют собой сосочковые структуры из пролиферирующего диспластического эпителия желчных протоков на тонкой фиброваскулярной ножке [1]. Выделяют единичные папилломы и папилломатоз – патологический процесс, характеризующийся образованием множественных папиллом на участке слизистой. По классификации опухолей пищеварительной системы Всемирной организации здравоохранения (ВОЗ) 2010 года билиарные папилломы и папилломатоз относят к группе внутрипротоковых папиллярных новообразований желчных путей (Intraductal papillary neoplasm of the bile duct (IPNB)) [2]. Даже при отсутствии клинических проявлений рекомендуется лечение больных в

силу высокого риска малигнизации этих новообразований. Обычно билиарные папилломы и папилломатоз не являются бессимптомными, а манифестируют ремитирующей/постоянной механической желтухой, рецидивирующим холангитом. Отсутствие специфических клинических и инструментально-лабораторных признаков, низкая распространенность папилломатоза желчных протоков и недостаток опыта ведения таких пациентов приводят к значительным сложностям в диагностике и лечении этих заболеваний.

Нами представлено клиническое наблюдение папилломатоза желчных протоков у пациента, наблюдающегося в нашей клинике в течение пяти лет.

Клиническое наблюдение.

Пациент Б., 1935 года рождения, впервые обратился в ФГБУ РОНЦ им. Блохина Н.Н. РАМН в феврале 2009 года с жалобами на выраженную слабость, желтушность кожи и слизистых оболочек, ахоличный стул, темную мочу, отсутствие аппетита, умеренно выраженные боли в правом подреберье, похудание на 10-12 кг за 2 месяца. При поступлении общее состояние средней степени тяжести, кожные покровы сухие, желтушные, слизистые и склеры иктеричные; лимфатические узлы не увеличены; в легких дыхание везикулярное, хрипы не выслушиваются, ЧДД - 18 в мин; тоны сердца умеренно приглушены, ритмичные, АД – 120/80 мм. рт. ст., пульс 68 уд/мин, удовлетворительных качеств; живот при пальпации мягкий, не вздут, умеренно болезненный в правом подреберье, равномерно участвует в акте дыхания, печень выступает из-под края реберной дуги на 2 см; селезенка не увеличена; стул ахоличный; мочеиспускание безболезненное, моча темного цвета.

Желтуха развилась в январе 2009 года. При обследовании в инфекционной клинической больнице был исключен диагноз вирусного гепатита и заподозрено образование головки поджелудочной железы, по поводу чего больной был направлен в нашу клинику.

Из анамнеза жизни известно, что в 1975 году больному была проведена холецистэктомия по поводу острого калькулезного холецистита, холедохолитиаза, было выполнено наружное дренирование протоков по Керу, через 10 дней дренаж удален. 04.03.2009 больному была выполнена эндоскопическая полипэктомия из субкардиального отдела (гистологическое заключение – эпителий слизистой оболочки с пролиферацией, метаплазией) и тела желудка (гистологическое заключение – гиперпластический полип). У матери пациента в анамнезе множественные полипы мочевого пузыря.

При дополнительном инструментальном и лабораторном обследовании были получены следующие результаты.

По данным МРТ (рис. 1) от марта 2009 было установлено расширение внутрипеченочных желчных протоков, в области конфлюенса определялось опухолевидное образование размерами 2,5×2,0 см (формальная картина опухоли Клатскина), клетчатка по ходу внутрипеченочных протоков с признаками умеренного отека. Поджелудочная железа имеет сглаженные нечеткие контуры с округлым расширением на уровне головки, ее размеры: на уровне головки увеличена – до 4,06 см, на уровне тела – до 2,78 см, на уровне хвоста – до 3,86 см. Вирсунгов проток дифференцируется фрагментарно – не расширен (до 0,2 см).

При колоноскопии обнаружены полип

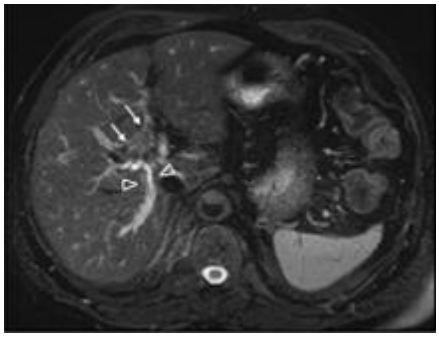

Рис. 1,а.

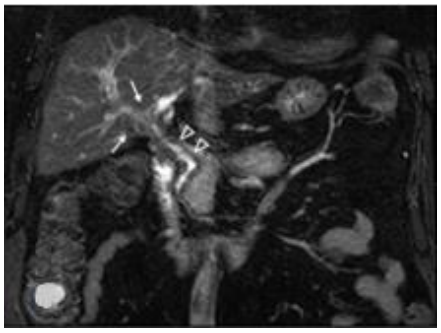

Рис. 1,б.

Рис. 1,в.

Рис. 1. МРТ на уровне конфлюенса желчных протоков.

а – Аксиальное 2D быстрое спин-эхо Т2-взвешенное изображение (2D TSE Т2ВИ): внутрипеченочные желчные протоки расширены, их стенки неравномерно утолщены (Δ), в области конфлюенса вдоль желчных протоков выявлено муфтообразное образование размером 2,5х2,0 см (↑), просвет общего печеночного протока четко не визуализируется. б – Коронарное 2D TSE Т2ВИ: стенка холедоха неравномерно утолщена на всем протяжении (Δ), общий желчный проток имеет угловидный изгиб. Зона конфлюенса долевых протоков дифференцируется нечетко (↑). в – МРХПГ: внутрипеченочные (субсегментарные, сегментарные) и долевые протоки неравномерно расширены. Просвет желчных в области конфлюенса не дифференцируется (↑).

Рис. 2. Чрескожная чреспеченочная холангиография.

Внутрипеченочные желчные протоки расширены: правый долевой проток в области конфлюенса на протяжении 3 см футлярно сужен (стрелки), область слияния долевых протоков также сужена. Общий печеночный проток и холедох не изменены.

сигмовидной кишки и мелкие формирующиеся полипы поперечной ободочной кишки (гистологическое заключение – тубуло-виллезные аденомы с умеренной дисплазией эпителия), при гастроскопии – полип кардиального отдела желудка, 4 тип (гистологическое заключение – гиперпластический полип с активным воспалением). Уровень опухолевых маркеров (15.04.2009) не повышен: альфа-фетопротеин – 1.92 МЕ/мл, раково-эмбриональный антиген (РЭА) – 2.86 нг/мл, углеводный антиген 19-9 (СА 19-9) – 29,61 Е/мл. При биохимическом исследовании крови (26.03.2009) – признаки холестаза и цитолиза: билирубин общий – 80 мкмоль/л, прямой – 60.4 мкмоль/л; гамма-глютамилтранспептидаза (ГГТ) – 1251 Ед/л; щелочная фосфатаза (ЩФ) – 1112 Ед/л; аланинаминотрансфераза (АЛТ) – 241,5 Ед/л; аспартатаминотрансфераза (АСТ) – 128,2 Ед/л.

В связи с признаками нарастающей печеночной недостаточности и механической желтухи больному в апреле 2009 была произведена билатеральная чрескожная чреспеченочная холангиостомия.

На прямых холангиограммах правый долевой проток на протяжении 3 см футлярно сужен, 6-й сегментарный проток аномально впадает в левый долевой, область их слияния также сужена. Общий печеночный проток и общий желчный проток не изменены (Рис. 2).

Больному было проведено три внутрипротоковые браш-биопсии из зоны стриктуры конфлюенса печеночных протоков под рентгентелевизионным контролем через холангиостому. При неоднократных цитологических исследованиях в полученном материале обнаруженные клетки соответствовали гиперплазии эпителия с образованием сосочковых структур. Также выполнена тонкоигольная биопсия головки поджелудочной железы под контролем УЗИ. При цитологическом исследовании пунктата – материал в виде эпителия, бесструктурного вещества, слизи.

Учитывая несоответствие данных методов визуализации (МРТ – формальная картина опухоли Клацкина) и результатов неоднократных цитологических исследований (отсутствие достоверных признаков злокачественного роста), рекомендовано проведение противовоспалительной, гепатопротекторной, холеретической (усиливающей секрецию желчи гепатоцитами) и иммуномодулирующей терапии в течение 6 недель с последующим динамическим МРТ и цитологическим контролем.

При повторном обследовании пациента по данным МРТ отмечалось отсутствие отрицательной динамики, но сохранялось неравномерное расширение внутрипеченочных желчных протоков без признаков билиарной гипертензии, а также области конфлюенса по данным антеградной холангиографии (Рис. 3). При повторном цитологическом исследовании материала из области стриктуры желчных протоков получен пролиферирующий эпителий, расположенный в виде сосочковых структур.

Учитывая отсутствие достоверных признаков опухолевого роста по данным неоднократных внутрипротоковых биопсий, нормальные уровни опухолевых маркеров, содружественное поражение поджелудочной железы (увеличение головки без признаков злокачественного роста), наличие множественных полипов в желудке и толстой кишке, семейный анамнез, складывалось впечатление, что у больного имеет место папилломатоз желчных протоков как частное проявление системного патологического процесса, выражающегося в пролиферации эпителия разных отделов пищеварительной системы.

С учетом распространенности папилломатозного поражения слизистых полых органов пищеварительной системы, представлялось целесообразным проведение системной терапии, для которой был использован проспидин – противоопухолевый препарат [3], успешно применяющийся при рецидивирующих папилломах верхних дыхательных путей [4], а также, в отдельных неопубликованных наблюдениях наших коллег – при урогенитальных папилломах. Возможность сочетания местного и системного применения проспидина, отсутствие тяжелых токсических реакций, отсутствие угнетающего действия на кроветворение остановило наш выбор на этом препарате.

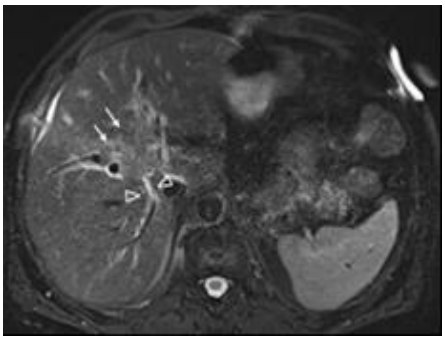

Рис. 3,а.

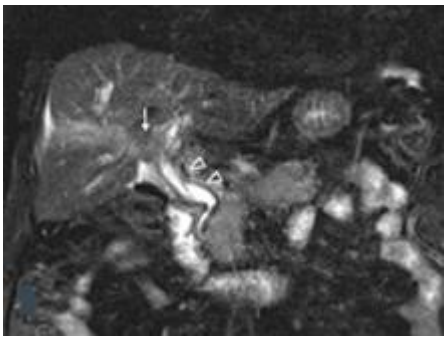

Рис. 3,б.

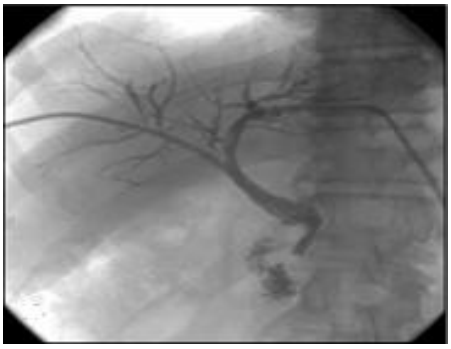

Рис. 3,в.

Рис. 3,г.

Рис. 3. При повторном обследовании через 6 недель после медикаментозной терапии.

Установлены правый и левый холангиостомические дренажи. а – МРТ на уровне конфлюенса желчных протоков, аксиальное 2D TSE T2ВИ: зона конфлюенса долевых протоков дифференцируется нечетко (↑). Уменьшилось расширение внутрипеченочных желчных протоков (Δ). Отек по ходу внутрипеченочных желчных протоков усилился (состояние после ЧЧХС). б – Коронарное 2D TSE T2ВИ: зона конфлюенса долевых протоков дифференцируется нечетко (↑). Стенка верхней трети холедоха стала более ровной, ее толщина уменьшилась (Δ). Перегиб гепатикохоледоха сгладился. в – МРХПГ: сохраняется неравномерное расширение внутрипеченочных желчных протоков без признаков билиарной гипертензии. Просвет в области конфлюенса попрежнему не дифференцируется (↑). г – ЧЧХГ: сохраняются сужения субсегментарных, сегментарных и долевых протоков, а также области конфлюенса.

Пациенту была проведен 15-тидневный курс внутримышечного (курсовая доза 3.0 г) и внутрипротокового (курсовая доза 1.0 г) введения препарата. При контрольной холангиографии через три недели от начала лечения было отмечено свободное поступление контрастного препарата в просвет 12-перстной кишки и отсутствие признаков внутрипротоковой гипертензии (Рис. 4). Был удален левый холангиостомический дренаж.

При контрольной МРТ через 1 месяц также была установлена положительная динамика, свидетельствующая об отсутствии признаков билиарной гипертензии. Зона конфлюенса долевых протоков печени четко дифференцировалась, дополнительных образований и патологических сужений со стороны желчных протоков не установлено (Рис. 5). Удален правый холангиостомический дренаж. В биохимическом анализе крови (29.10.2009) отмечено существенное улучшение показателей: билирубин общий – 13,2 мкмоль/л; щелочная фосфатаза (ЩФ) – 597 Ед/л; аланинаминотрансфераза (АЛТ) – 32,3 Ед/л; аспартатаминотрансфераза (АСТ) – 35 Ед/л.

Учитывая умеренно положительную динамику после 1-го курса терапии проспидином, в феврале 2010 года для закрепления эффекта проведен второй курс внутримышечного введения препарата (курсовая доза 3.0 г).

При динамическом наблюдении в течение 5 лет (общий и биохимические анализы крови, МРТ брюшной полости 1 раз в 3 месяца в течение первых 2 лет и 1 раз в 6 месяцев в последующие годы, ФЭГДС, колоноскопия 1 раз в год) рецидивов желтухи, холангита не отмечено, хотя на слизистых желудка и толстой кишки были выявлены полипы, которые потребовали эндоскопического удаления в 2010 году (при колоноскопии выявлен полип толстой кишки, гистологическое заключение – тубуловорсинчатая аденома слизистой толстой кишки с умеренной дисплазией эпителия) и 2013 год (полип желудка, гистологическое заключение –

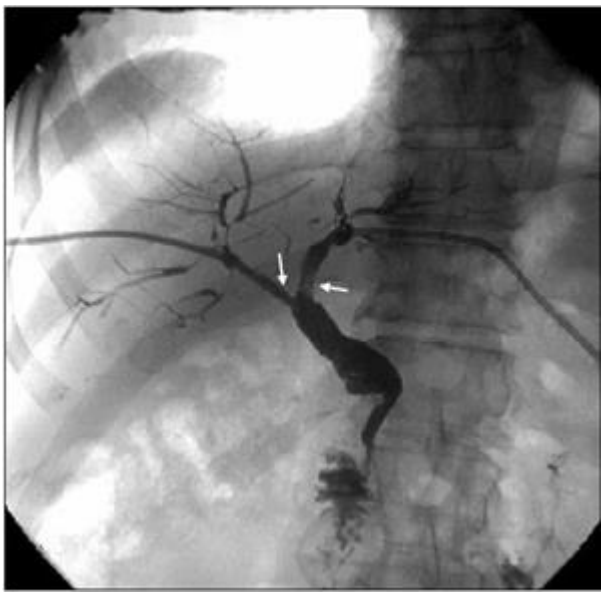

Рис. 4,а.

Рис. 4,б.

Рис. 4. Чрескожная чреспеченочная холангиография (ЧЧХГ) через 3 недели после 1 курса внутримышечного и внутрипротокового введения проспидина.

а – Свободное поступление контрастного препарата в просвет 12-перстной кишки (отмечено при фистулографии), уменьшение признаков внутрипротоковой гипертензии. б – Удален левый холангиостомический дренаж. Зона конфлюенса дифференцируется (↑).

гиперпластический полип).

При контрольном МРТ обследовании в 2014 году признаков рецидива заболевания в желчных протоках установлено не было (рис. 6), желчные протоки без признаков холестаза (Биохимический анализ крови (23.10.2013): глюкоза – 10,2 ммоль/л; креатинин - 92 мкмоль/л; билирубин общий – 11,2 мкмоль/л; общий белок – 80,8 г/л; АЛТ – 25,1 Ед/л; АСТ – 34,8 Ед/л; ЩФ – 266 Ед/л).

Обсуждение.

Существует ряд воспалительных, инфекционных, сосудистых и других заболеваний, которые имеют сходные клинические проявления и визуализационную картину с гилюсной холангиокарциномой. Эта группа заболеваний получила в иностранной литературе название “Клацкин-мимикрирующие поражения”, “злокачественный маскарад" или “псевдо-Клацкин опухоли” [5,6]. Дифференциальная диагностика гилюсной холангиокарциномы включает в себя такие состояния, как первичный склерозирующий холангит, IgG4-склерозирующая холангиопатия, СПИД-ассоциированная холангиопатия, гранулематозы (тубулярный туберкулез, микозы, криптоспоридиоз, саркоидоз и др.), синдром Мирризи, сосудистые патологии (ишемическая холангиопатия, портальная гипертензия), болезнь Ормонда, неэпителиальные гилюсные опухоли, а также описанный нами папилломатоз желчных протоков (IPNB).

По данным различных авторов доля Клатскин-мимикрирующих поражений (подтвержденных результатами гистологического исследования операционного материала у оперированных больных) колеблется от 5 до 20%, доходя до 31% в отдельных наблюдениях (таблица 1) [6-12].

В доступной литературе нам не удалось найти даже приблизительную оценку частоты встречаемости таких поражений у неоперированных больных. Обусловлено это, по всей вероятности, отсутствием общепринятой практики проведения внутрипротоковых биопсий у больных с гилюсными стриктурами. Внутрипротоковая браш- и/или щипцовая биопсия не представляет существенных технических сложностей для врача-рентгенохирурга и по переносимости пациентом сравнима с холангиографией, но требует высокой квалификации врачей-цитолога или морфолога, производящих исследование полученного биопсийного материала. Результаты внутрипротоковой биопсии могут стать определяющими в выборе тактики ведения пациента. Достоверное отсутствие признаков злокачественного роста при неоднократных исследованиях зачастую позволяет пациенту избежать ненужных хирургических вмешательств или исключить диагноз нерезектабельной гилюсной холангиокарциномы и направить диагностический поиск в другое русло.

В представленном нами наблюдении у пациента имелись классические признаки гилюсной холангиокарциномы: механическая желту-

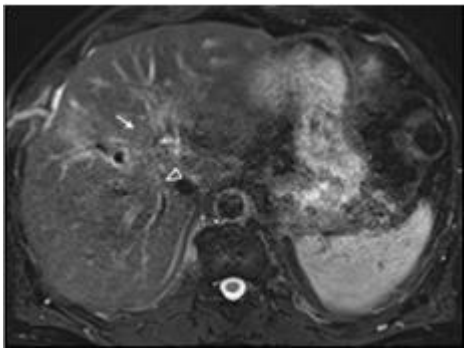

Рис. 5,а.

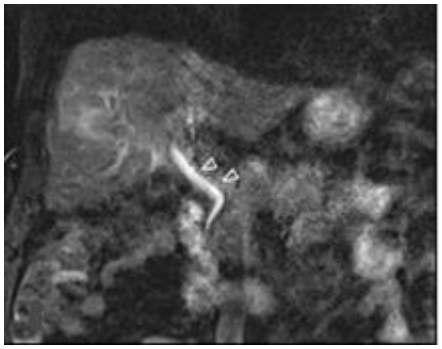

Рис. 5,б.

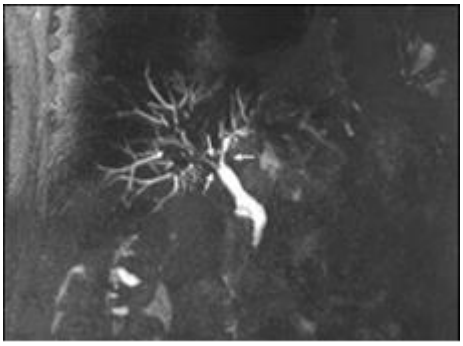

Рис. 5,в.

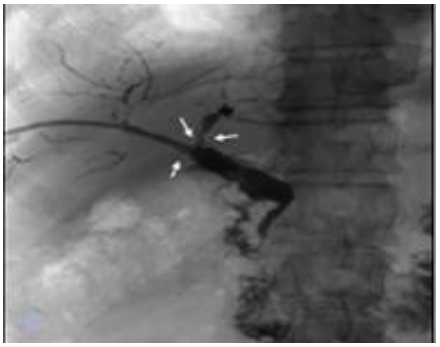

Рис. 5,г.

Рис. 5. Контрольное исследование через месяц.

Установлен правый холангиостомический дренаж. а – МРТ на уровне конфлюенса желчных протоков, аксиальное 2D TSE T2ВИ: в правой доле определяется установленный дренаж с умеренным перифокальным отеком печеночной ткани. Внутрипеченочные протоки существенно не расширены (Δ). б – Коронарное 2D TSE T2ВИ: сохраняется повышенная ригидность стенок внепеченочных желчных протоков с еще менее выраженным угловым изгибом общего печеночного протока (Δ). в – МРХПГ: дальнейшее уменьшение расширения внутрипеченочных желчных протоков. Стал дифференцироваться просвет в области конфлюенса (↑). г – ЧЧХГ: отсутствие признаков внутрипротоковой гипертензии, отмечается быстрая эвакуация контрастного вещества в 12-перстную кишку. Появился просвет в области конфлюенса (↑).

ха, рецидивирующий холангит, значительная потеря массы тела, стриктура конфлюенса желчных протоков типа Bismuth IV по данным МРТ и холангиографии. Только результаты трех цитологических исследований заставили нас остановиться на выводе о наличии у пациента Клатскин-мимикрирующего поражения желчных протоков.

Отсутствие свидетельств о злокачественной опухоли еще не означает установления уточненного диагноза заболевания желчных протоков. Пролиферирующий эпителий с формированием сосочковых структур в материале из желчных протоков не является патогномоничным признаком и может наблюдаться при целом ряде патологических состояний. Однако, устанавливая диагноз, мы принимали во внимание наличие у пациента системного патологического процесса, выражающегося в пролиферации эпителия слизистых разных отделов желудочно-кишечного тракта, его семейный анамнез.

В целом, диагноз при неопухолевой гилюсной стриктуре сложный, он устанавливается на основании клинических, лабораторных, морфологических признаков и микропризнаков и требует от доктора большой наблюдательности, широкой эрудиции и способности к синтетическому мышлению. Вероятно, в ряде случаев у таких больных оправдана установка диагноза ex juvantibus, поскольку альтернативной является тяжелое инвалидизирующее состояние, определяющееся наличием чрескожных чреспеченочных дренажей и персистирующего хронического холангита.

Трудности ведения пациентов, страдающих билиарным папилломатозом, не исчерпываются сложной диагностикой. В литературе отсутствуют рекомендации по стандартному лечению этих пациентов, и в каждом наблюдении применялась индивидуальная лечебная тактика. При единичных папилломах (до 3), как правило, производятся хирургические вмешательства (резекции печени и протоков различ-

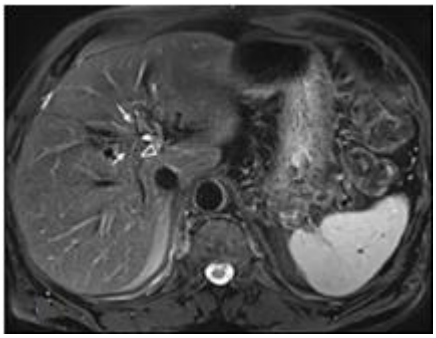

Рис. 6,а.

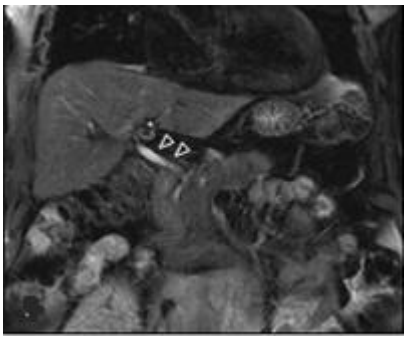

Рис. 6,б.

Рис. 6,в.

Рис. 6. Через 4,5 года после проведенного лечения. МРТ на уровне конфлюенса желчных протоков.

а – Аксиальное 2D TSE T2ВИ: внутрипеченочные желчные протоки не расширены (Δ), зона конфлюенса четко дифференцируется (↑). б – Коронарное 2D TSE T2ВИ: холедох не расширен, его стенка не утолщена (Δ). в – МРХПГ: внутрипеченочные протоки четко не дифференцируются, область конфлюенса без признаков дополнительных образований (↑).

ного объема), при более распространенном папилломатозном поражении желчных путей описываются интервенционные вмешательства различного объема и трансплантация печени [12].

Хирургическая резекция часто рекомендуется из-за высокой скорости роста и возможной малигнизации, диффузного характера заболевания и увеличения показателей выживаемости после радикальной операции [13,14]. Трансплантация печени была предложена в качестве альтернативы [15], но у многих пациентов с билиарным папилломатозом, который является болезнью пожилых людей (средний возраст на момент постановки диагноза – 63 года) [16], такая операция невозможна из-за преклонного возраста и сопутствующих сердечно-сосудистых факторов риска.

Из малоинвазивных методов лечения больных папилломатозом желчных протоков в литературе описаны следующие наблюдения: эндоскопическая сфинктеротомия с дополнительной внутрипротоковой баллонной дилатацией – 2 [17], аргоно-плазменная коагуляция – 2 [18, 19], фотодинамическая терапия – 1 [16], внутрипросветная высокодозная брахитерапия (источник - иридий-192) – 1 [20]. Результаты проведенного лечения обобщены в таблице 2.

Наиболее подробный метаанализ, проведенный Yeung [21], указывает на 78 случаев заболевания аденоматозом желчных протоков, независимо от морфологических признаков дисплазии, со средней медианой выживаемости после радикальной резекции 28 месяцев, в то время как средняя продолжительность жизни у пациентов без радикальной резекции составила только 11 мес.

Мы считаем, что наш подход в лечении больных билиарным папилломатозом является альтернативным, так как идет речь о сочетании системного и местного (внутрипротокового) воздействия. Насколько нам известно, в литературе не описано случаев применения проспидина при заболеваниях желчных протоков,

Таблица №1. Частота встречаемости Клатскин-мимикрирующих поражений по результатам гистологического исследования.

Автор	Год публикации	Количество наблюдений (%)
Myburgh [6]	1995	3% (1 из 33)
Verbeek [8]	1992	13% (11 из 82)
Gerhards [9]	2001	15% (20 из 132)
Knoefel [10]	2003	18% (6 из 33)
Koea [11]	2004	24% (12 из 49)
Wetter [7]	1991	31% (30 из 98)
Juntermanns [12]	2011	10% (24 из234)

Таблица №2. Результаты лечения больных папилломатозом желчных протоков малоинвазивными методами.

Автор	Пол	Возраст	Выживаемость после установления диагноза IPNB	Проведенное лечение	Причины отказа от хирургического лечения	Результат
Bechmann et al [16]	M	65	10 лет	Панкреатодуоденэктомия, правая гепатэктомия, рецидив - фотодинамическая терапия при рецидиве	Возраст пациента	Смерть, отсутствие холестаза
Park et al [17]	Ж	78	3 недели	Эндоскопическая сфинктеротомия, эндоскопическая внутрипротоковая балонная дилатация	неизвестны	Смерть в течение короткого времени
Brauer et al [18]	M	86	1 месяц	Аргоно-плазменная коагуляция	Диффузный внутрипротоковый рост, возраст пациента и сопутствующие заболевания	Смерть в результате печеночной энцефалопатии
Jazrawi et al [19]	M	37	6 месяцев	Внепеченочная резекция желчных протоков, аргоно-плазменная коагуляция	Отказ пациента	Рассматривался на транплантацию печени, умер от прогрессирования заболевания
Current case	Ж	86	11 лет	Холецистэктомия, Эндоскопическая сфинктеротомия, эндоскопическая внутрипротоковая балонная дилатация	Возраст пациента	Состояние пациента удовлетворительное, независимо от медленного прогрессирования заболевания
Cunven et al [20]	-	54	7 лет	HDR брахитерапия с источником иридий-192	-	Состояние удовлетворительное, проводилось стентирование стриктур в конфлюэнсе желчных протоков

равно как и идеологии сочетанного подхода в лечении билиарного папиломатоза. Именно благодаря этому нам удалось устранить стриктуру протокового конфлюенса и избавить пациента от холангиостомических дренажей. Наш пациент находится под наблюдением в течение 5 лет после установления диагноза, из них более 4 лет без дренажей. Качество жизни пациента высокое, он продолжает работать, путешествует.

Тем не менее, при неустановленном факторе, стимулирующем пролиферацию эпителия слизистых, и, соответственно, невозможности воздействия на него, мы не можем быть окончательно уверенными в отсутствии рецидива заболевания. Больной находится под активным наблюдением (общий и биохимические анализы крови, МРТ брюшной полости 1 раз в 3 месяца в течение первых 2 лет и 1 раз в 6 месяцев в последующие годы, ФЭГДС, колоноскопия 1 раз в год) с проведением своевременных полипэк-

томий, однако необходимости повторного лечения по поводу поражения желчных протоков в течение 5 лет не возникало.

Необходимы дальнейшие исследования, чтобы доказать позитивную роль системного и местного применения проспидина в лечении билиарного папилломатоза.

Заключение.

Данное клиническое наблюдение представлено для демонстрации возможностей интервенционных радиологических технологий в диагностике и лечении редких поражений желчных протоков.

Список литературы:

1. *Adbores-Saavedra J., Scoazec J.C., Wittekind C., Sripa B., Menck H.R., Soehendra N., Sriram P.V.J. Carcinoma of the gallbladder and extrahepatic bile ducts. In: Hamilton S.R., Aaltonen L.A., editos , editors. World Health Organization Classification of Tumours. Pathology and genetics of tumours of the digestive system. Lyon: IARC Press, 2000; 206.*

2. *Nakanuma Y., Curado M.P., Franceschi S., Gores G., Paradis V., Sripa B., Tsui W.M.S., Wee A. Intrahepatic cholangiocarcinoma. In: Bosman F.T., Carneiro F., Hruban R.H., Theise N.D., editors. WHO Classification of Tumors of the Digestive System, 4th ed. Lyon: IARC Press, 2010; 217–224.*

3. *Чернов В.А. Проспидин - новое противоопухолевое средство. Сборник трудов ВНИХФИ. Под ред. В.А.Чернова, М., 1973; 3: 271.*

4. *Плужников М. С., Рябова М. А., Карпищенко С. А., Катинас Е. Б. Современные подходы к комбинированному лечению рецидивирующего респираторного папилломатоза (РПП). Вестник оториноларингологии. 2008; 30 (5): 140-144.*

5. *Hadjis N.S., Collier N.A., Blumgart L.H. Malignant masquerade at the hilum of the liver. Br. J. Surg. 1985; 72 (8): 659–661.*

6. *Myburgh J.A. Resection and bypass for malignant obstruction of the bile duct. World J. Surg. 1995; 19 (1): 108–112.*

7. *Wetter L.A., Ring E.J., Pellegrini C.A., Way L.W. Differential diagnosis of sclerosing cholangiocarcinomas of the common hepatic duct (Klatskin tumors). Am. J. Surg. 1991; 161 (1): 57–63.*

8. *Verbeek P.C., van Leeuwen D.J., de Wit L.T., Reeders J.W., Smits N.J., Bosma A., Huibregtse K., van der Heyde M.N. Benign fibrosing disease at the hepatic confluence mimicking Klatskin tumors. Surgery. 1992; 112 (5): 866–871.*

9. *Gerhards M.F., Vos P., van Gulik T.M., Rauws E.A., Bosma A., Gouma D.J. Incidence of benign lesions in patients resected for suspicious hilar obstruction. Br. J. Surg. 2001; 88 (1): 48–51.*

10. *Knoefel W.T., Prenzel K.L., Peiper M, Hosch S.B., Gundlach M., Eisenberger C.F., Strate T. et al. Klatskin tumors and Klatskin mimicking lesions of the biliary tree. Eur. J. Surg. Oncol. 2003; 29 (8): 658–661.*

11. *Koea J., Holden A., Chau K., McCall J. Differential diagnosis of stenosing lesions at the hepatic hilus. World J. Surg. 2004; 28 (5): 466–470.*

12. *Juntermanns B., Kaiser G.M., Reis H., Saner F.H., Radunz S., Vernadakis S., Heuer M. et al. Klatskin-mimicking lesions: still a diagnostical and therapeutical dilemma? Hepatogastroenterology. 2011; 58 (106): 265-269.*

13. *Yeh T.S., Tseng J.H., Chiu C.T., Liu N.J., Chen T.C., Jan Y.Y., Chen M.F. Cholangiographic spectrum of intraductal papillary mucinous neoplasm of the bile ducts. Ann Surg. 2006; 244 (2): 248–253.*

14. *Paik K.Y., Heo J.S., Choi S.H., Choi D.W. Intraductal papillary neoplasm of the bile ducts: the clinical features and surgical outcome of 25 cases. J. Surg. Oncol.2008; 97 (6): 508–512.*

15. *Rambaud S., Nores J.M., Meeus F., Paolaggi J.A. Malignant papillomatosis of the bile ducts: a new indication for liver transplantation? Am. J. Gastroenterol. 1989; 84 (4): 448–449.*

16. *Bechmann L.P., Hilgard P., Frilling A., Schumacher B., Baba H.A., Gerken G., Zoepf T. Successful photodynamic therapy for biliary papillomatosis: a case report. World J. Gastroenterol. 2008; 14 (26): 4234–4237.*

17. *Park J.H., Park do H., Park S.H., Lee S.H., Kim S.J., Cho H.D. Non-mucin-producing biliary papillomatosis diagnosed by transpapillary endoscopic curettage (with video). Gastrointest. Endosc. 2007; 65 (3): 519–520 (discussion 520).*

18. *Brauer B.C., Fukami N., Chen Y.K. Direct cholangioscopy with narrow-band imaging, chromoendoscopy, and argon plasma coagulation of intraductal papillary mucinous neoplasm of the bile duct (with videos). Gastrointest. Endosc. 2008; 67 (3): 574–576.*

19. *Jazrawi S.F., Nguyen D., Barnett C., Tang S.J. Novel application of intraductal argon plasma coagulation in biliary papillomatosis (with video). Gastrointest. Endosc. 2009; 69 (2): 372–374.*

20. *Gunvén P., Gorsetman J., Ohlsén H., Rudén B.I., Lundell G., Skoog L. Six-year recurrence free survival after intraluminal iridium-192 therapy of human bilobar biliary papillomatosis. A case report. Cancer. 2000; 89 (1): 69-73.*

21. *Yeung Y.P., AhChong K., Chung C.K., Chun A.Y. Biliary papillomatosis: report of seven cases and review of English literature. J. Hepatobiliary Pancreat. Surg. 2003; 10 (5): 390–395.*

References:

1. *Adbores-Saavedra J., Scoazec J.C., Wittekind C., Sripa B., Menck H.R., Soehendra N., Sriram P.V.J. Carcinoma of the gallbladder and extrahepatic bile ducts. In: Hamilton S.R., Aaltonen L.A., editos , editors. World Health Organization Classification of Tumours. Pathology and genetics of tumours of the digestive system. Lyon: IARC Press, 2000; 206.*

2. *Nakanuma Y., Curado M.P., Franceschi S., Gores G., Paradis V., Sripa B., Tsui W.M.S., Wee A. Intrahepatic cholangiocarcinoma. In: Bosman F.T., Carneiro F., Hruban R.H., Theise N.D., editors. WHO Classification of Tumors of the Digestive System, 4th ed. Lyon: IARC Press, 2010; 217–224.*

3. *Chernov V.A. Prospidin – a new antineoplastic agent. Sbornik trudov VNIHFI. Pod red. Chernova V.A. Moscow. 1973; 3: 271 (in Russian).*

4. *Pluzhnikov M.S., Rjabova M.A., Karpishhenko S.A., Katinas E.B. Current approaches to the combine treatment of recurrent respiratory papillomatosis (RPP). Vestnik otorinolaringologii. 2008; 30 (5): 140-144 (in Russian).*

5. *Hadjis N.S., Collier N.A., Blumgart L.H. Malignant masquerade at the hilum of the liver. Br. J. Surg. 1985; 72 (8): 659–661.*

6. *Myburgh J.A. Resection and bypass for malignant obstruction of the bile duct. World J. Surg. 1995; 19 (1): 108–112.*

7. *Wetter L.A., Ring E.J., Pellegrini C.A., Way L.W. Differential diagnosis of sclerosing cholangiocarcinomas of the common hepatic duct (Klatskin tumors). Am. J. Surg. 1991; 161 (1): 57–63.*

8. *Verbeek P.C., van Leeuwen D.J., de Wit L.T., Reeders J.W., Smits N.J., Bosma A., Huibregtse K., van der Heyde M.N. Benign fibrosing disease at the hepatic confluence mimicking Klatskin tumors. Surgery. 1992; 112 (5): 866–871.*

9. *Gerhards M.F., Vos P., van Gulik T.M., Rauws E.A., Bosma A., Gouma D.J. Incidence of benign lesions in patients resected for suspicious hilar obstruction. Br. J. Surg. 2001; 88 (1): 48–51.*

10. *Knoefel W.T., Prenzel K.L., Peiper M, Hosch S.B., Gundlach M., Eisenberger C.F., Strate T. et al. Klatskin tumors and Klatskin mimicking lesions of the biliary tree. Eur. J. Surg. Oncol. 2003; 29 (8): 658–661.*

11. *Koea J., Holden A., Chau K., McCall J. Differential diagnosis of stenosing lesions at the hepatic hilus. World J. Surg. 2004; 28 (5): 466–470.*

12. *Juntermanns B., Kaiser G.M., Reis H., Saner F.H., Radunz S., Vernadakis S., Heuer M. et al. Klatskin-mimicking lesions: still a diagnostical and therapeutical dilemma? Hepatogastroenterology. 2011; 58 (106): 265-269.*

13. *Yeh T.S., Tseng J.H., Chiu C.T., Liu N.J., Chen T.C., Jan Y.Y., Chen M.F. Cholangiographic spectrum of intraductal papillary mucinous neoplasm of the bile ducts. Ann Surg. 2006; 244 (2): 248–253.*

14. *Paik K.Y., Heo J.S., Choi S.H., Choi D.W. Intraductal papillary neoplasm of the bile ducts: the clinical features and surgical outcome of 25 cases. J. Surg. Oncol.2008; 97 (6): 508–512.*

15. *Rambaud S., Nores J.M., Meeus F., Paolaggi J.A. Malignant papillomatosis of the bile ducts: a new indication for liver transplantation? Am. J. Gastroenterol. 1989; 84 (4): 448–449.*

16. *Bechmann L.P., Hilgard P., Frilling A., Schumacher B., Baba H.A., Gerken G., Zoepf T. Successful photodynamic therapy for biliary papillomatosis: a case report. World J. Gastroenterol. 2008; 14 (26): 4234–4237.*

17. *Park J.H., Park do H., Park S.H., Lee S.H., Kim S.J., Cho H.D. Non-mucin-producing biliary papillomatosis diagnosed by transpapillary endoscopic curettage (with video). Gastrointest. Endosc. 2007; 65 (3): 519–520 (discussion 520).*

18. *Brauer B.C., Fukami N., Chen Y.K. Direct cholangioscopy with narrow-band imaging, chromoendoscopy, and argon plasma coagulation of intraductal papillary mucinous neoplasm of the bile duct (with videos). Gastrointest. Endosc. 2008; 67 (3): 574–576.*

19. *Jazrawi S.F., Nguyen D., Barnett C., Tang S.J. Novel application of intraductal argon plasma coagulation in biliary papillomatosis (with video). Gastrointest. Endosc. 2009; 69 (2): 372–374.*

20. *Gunvén P., Gorsetman J., Ohlsén H., Rudén B.I., Lundell G., Skoog L. Six-year recurrence free survival after intraluminal iridium-192 therapy of human bilobar biliary papillomatosis. A case report. Cancer. 2000; 89 (1): 69-73.*

21. *Yeung Y.P., AhChong K., Chung C.K., Chun A.Y. Biliary papillomatosis: report of seven cases and review of English literature. J. Hepatobiliary Pancreat. Surg. 2003; 10 (5): 390–395.*

СЛУЧАЙ ИЗ ПРАКТИКИ

АРТЕРИОВЕНОЗНАЯ МАЛЬФОРМАЦИЯ СТОПЫ: ДИАГНОСТИКА И ЭНДОВАСКУЛЯРНОЕ ЛЕЧЕНИЕ

Кондрашин С.А., Серова Н.С., Кобликов В.В., Кузьменков Д.В.

ГБОУ ВПО «Первый МГМУ им. И.М. Сеченова»,
Москва, Россия.

Сосудистые мальформации являются врожденной патологией строения сосудов. Симптомы, методы лечения, результаты и прогноз артериовенозных мальформаций (АВМ) стопы относительно малоизвестны по сравнению с АВМ других локализаций и представляют большой клинический интерес.

Цель: представить редкое клиническое наблюдение – артериовенозную мальформацию стопы и лодыжки типа IIIa/IIIb.

Материалы и методы: Пациентка В., 57 лет поступила в клинику Первого МГМУ им. И.М. Сеченова с жалобами на деформацию стопы. По данным анамнеза, выраженная клиническая симптоматика развилась в течение последних 15 лет. После комплексного клинико-лучевого обследования был установлен точный диагноз, и пациентка была направлена в стационар для проведения ангиографии с возможной эмболизацией.

Результаты: Выполнена суперселективная эмболизация, позволившая добиться значительных клинических и эстетических результатов. На отдаленных послеоперационных этапах отмечалась выраженная положительная динамика.

Ключевые слова: артериовенозная мальформация, эмболизация, ангиография, МСКТ.

ARTERIOVENOUS MALFORMATION OF THE FOOT: DIAGNOSTICS AND ENDOVASCULAR TREATMENT

Kondrashin S.A., Serova N.S., Koblikov V.V., Kuz'menkov D.V.

I.M. Sechenov First Moscow State Medical University.
Moscow, Russia

Vascular malformations are congenital disorders of the blood vessels structure. Symptoms, treatment results and prognosis of the foot arteriovenous malformations (AVM) are relatively little known in comparison with the other sites AVM and are of great clinical interest.

Purpose: to present a rare clinical case - arteriovenous malformation of the foot and ankle, type IIIa / IIIb.

Materials and Methods: patient B., 57 y.o., was admitted to the clinic of the I.M. Sechenov First Moscow State Medical University complaining about foot deformity. According to the patient's history, clinical appearance has evolved over the last 15 years. The precise diagnosis was established after a complex clinical and radiology examination, and the patient was sent to the hospital for angiography with possible embolization.

Results: a superselective embolization was performed which allowed achieving significant clinical and aesthetic results. There was a significant positive dynamics in the late postoperative stages.

Keywords: arteriovenous malformation, embolization, angiography, MSCT.

Аномалии развития сосудов разделяются на две большие группы: сосудистые опухоли и сосудистые мальформации. Сосудистые мальформации являются врожденной патологией строения сосудов, для которых не характерна повышенная пролиферация эндотелия. По недавно одобренной классификации Международного общества по исследованию сосудистых аномалий (ISSVA) к простым сосудистым мальформациям IV типа относятся артерио-венозные мальформации (АВМ) [1,2]. Они бывают спорадическими, либо встречаются при наследственной геморрагической телеангиоэктазии, при капиллярной мальформации в сочетании с АВМ, или другого типа.

По ангиографической классификации Cho S.K. с соавт. (2006) АВМ делятся на три типа [3]. Тип I (артерио-венозная фистула): не более 3 отдельных артерий шунтируются в единственную вену. Тип II (артериоло-венозная фистула): множественные артериолы шунтируются в начальную часть единственной вены, артериальный компонент имеет на ангиограммах форму сети. Тип IIIa (артериоло-венулярные фистулы без расширения): имеется несколько тонких шунтов между артериолоами и венулами в виде тонких полос при ангиографии. Тип IIIb (артериоло-венулярные фистулы с расширением): множественные шунты между аретиолами и венулами в виде сложной сосудистой сети на ангиограммах. В типах I и II первая видимая венозная структура, отходящая от шунта, является начальной частью дренирующей вены. В типах IIIa и IIIb множественные венулярные компоненты фистулы собираются в дренирующую вену (рис.1).

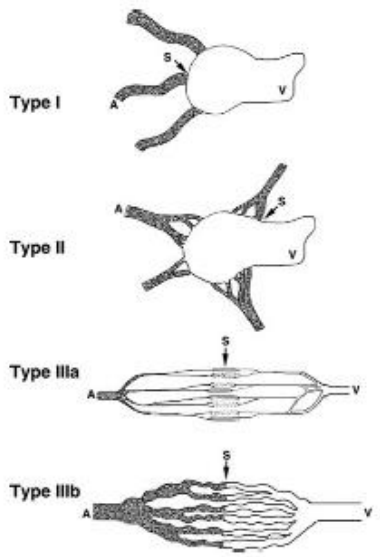

Рис. 1. Типы АВМ в зависимости от морфологии нидуса. А – артериальный компонент фистулы, V - венозный компонент, S - шунт (по Cho S.K. et al. [3]).

Несмотря на то, что этиология АВМ изучена, в литературе встречаются противоречивые данные о причинах и механизмах развития данного заболевания. В разные годы выдвигались разные гипотезы: травматические повреждения (Китаев В.И., 1950, Unna P.V., 1894), инфекционный воспалительный процесс (Gebenar A., 1961), хромосомные аберрации (Долецкий С.Я., Тихонов Ю.А., 1967; Piglionisi A., 1964), беременность, как состояние, сопровождающееся высокими показателями уровней прогестерона и эстрогенов (Alvares R., 1963), но большинство авторов все же высказываются в пользу врожденной природы АВМ (ангиодисплазий), которые возникают под поздействием разнообразных тератогенных факторов в период эмбриогенеза. Наследственность передачи данного заболевания не находит убедительного подтверждения [4]. В то же время, многими исследователями признается, что все эти факторы, и, прежде всего, травматический, могут являться толчком к клиническому проявлению АВМ.

Клинические проявления, течение и результат лечения различен в зависимости от локализации, протяженности и размера фистулезного соединения. Среди сосудистых мальформаций АВМ наиболее трудно диагностировать и лечить. Используются различные способы лечения, включая хирургическое удаление АВМ, перевязку питающей артерии и интервенционные методы: трансартериальная или трансвенозная эмболизация и прямая пункция [5, 6]. Симптомы, методы лечения, результаты и прогноз АВМ стопы относительно малоизвестны по сравнению с АВМ других локализаций [5].

Приводим клиническое наблюдение пациентки В. с АВМ стопы.

История болезни.

Пациентка В., 57 лет, поступила в Клиническую больницу Первого МГМУ им. И.М. Сеченова с жалобами на наличие объемного образования правой ноги (в области стопы и нижних отделов голени).

Считает себя больной около 40 лет (с 17 лет), когда была получена травма первого пальца правой стопы. После данного события у пациентки развился бурсит правого голеностопного сустава, по поводу которого она была прооперирована. 15 лет назад стала замечать появление объемного образования в зоне операции.

Амбулаторно была выполнена магнитно-резонансная томография и мультиспиральная компьютерная томография. По данным МРТ определялись множественные мягкотканные образования округлой формы с четкими контурами, изоинтенсивного МР-сигнала на Т1 ВИ и

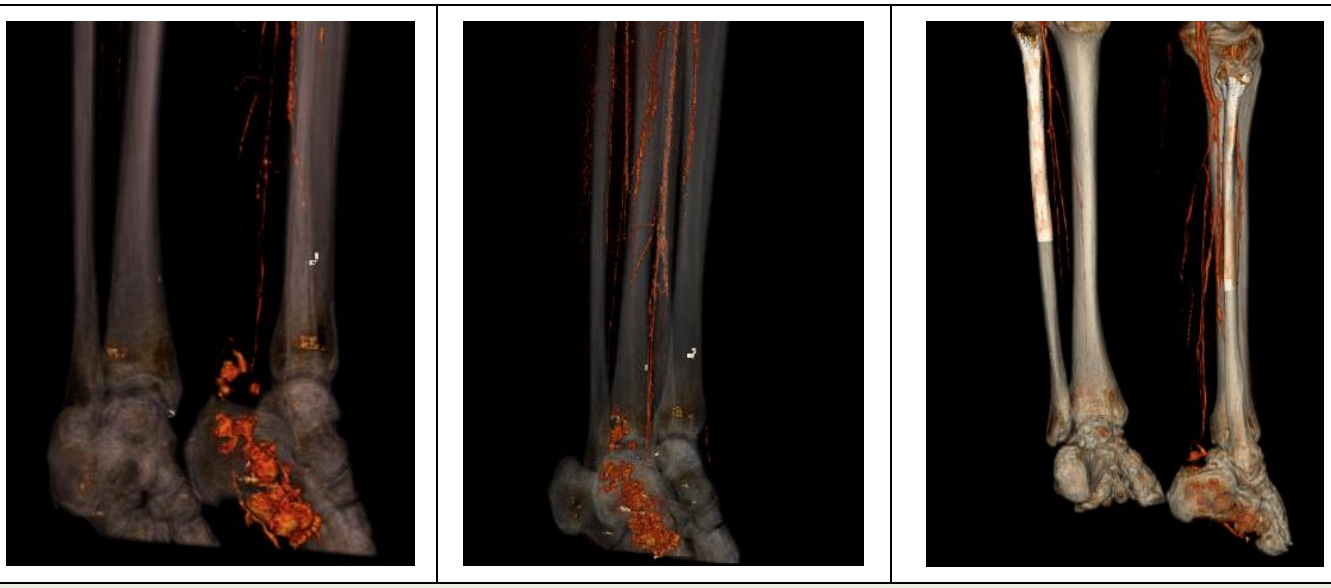

Рис. 2. МСКТ. 3D-реконструкции. В области лодыжки и стопы правой ноги определяются множественные очаги АВМ.

Т2 ВИ, диаметром от 6 до 17 мм, локализующиеся в мягких тканях ниже и кзади латеральной лодыжки, интимно прилежащие к пяточной кости и ахиллову сухожилию, без признаков инвазии и деструкции. При МСКТ с внутривенным контрастированием в артериальную фазу отмечалось незначительное накопление контрастного вещества, в венозную фазу – равномерное накопление контрастного препарата с визуализацией заднеберцовых вен. В последующем полученные данные были обработаны и проанализированы на специализированной рабочей станции Vitrea (Toshiba) в клинике Первого МГМУ им. И.М. Сеченова (рис. 2).

С диагнозом «артерио-венозный ангиоматоз правой голени» пациентка была направлена для проведения ангиографии с возможной эмболизацией.

При объективном осмотре перед оперативным лечением определялась выраженная деформация нижней трети голени и стопы за счет ангиоматозного компонента (рис. 3). Снижение опорной функции ноги, болевой синдром. Трофические изменения не отмечались.

Рис. 3. Фотография. Внешний вид стопы перед лечением.

Пациентке была выполнена **антеградная артериография правой нижней конечности с эмболизацией артериовенозной мальформации правой стопы.**

Протокол операции: Под местной анестезией (20 мл лидокаина) пунктирована правая бедренная артерия. Установлен интродьюсер 6 F. По проводнику антеградно установлен диагностический катетер 4 F в артерии правой нижней конечности. Выполнена поэтапная артериография с введением по 10 мл разведенного контрастного вещества (на каждую съемку). Катетер установлен в подколенной артерии. При артериографии выявлена артериовенозная мальформация стопы и лодыжки (рис. 4 а, б). Поэтапно в три артерии правой стопы введен микрокатетер Progreate 2,8 F 130 см. Выполнена поэтапная суперселективная эмболизация артериовенозной мальформации правой стопы с введением 80 мг ПВА 500 мк («Cook») (рис. 5 а, б). При контрольной ангиографии проведена оценка эффективности проведенной операции – артериовенозная мальформация практически полностью закрыта (рис. 6 а, б).

Наблюдение в динамике.

При обследовании пациентки на послеоперационных этапах отмечалась выраженная положительная динамика. Деформация стопы практически ликвидирована, опорная функция восстановлена (рис. 7). Срок наблюдения за пациенткой к настоящему времени составляет 4 месяца.

Обсуждение.

Данный клинический пример иллюстрирует редкую патологию – артериовенозную мальформацию стопы. Причинами развития

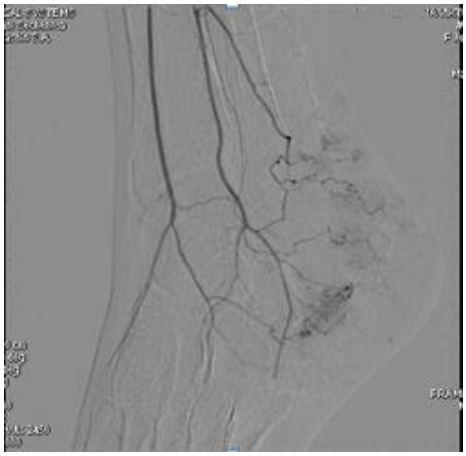

Рис. 4,а.

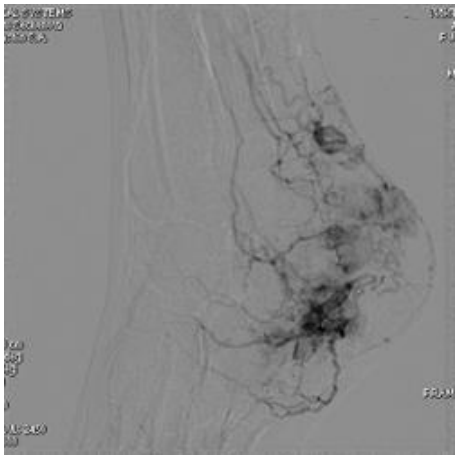

Рис. 4,б.

Рис. 4. Ангиограммы сосудов стопы до эмболизации.

А - артериальная фаза, Б – венозная фаза. Определяется артерио-венозная мальформация сосудов (сочетание IIIa и IIIb типов).

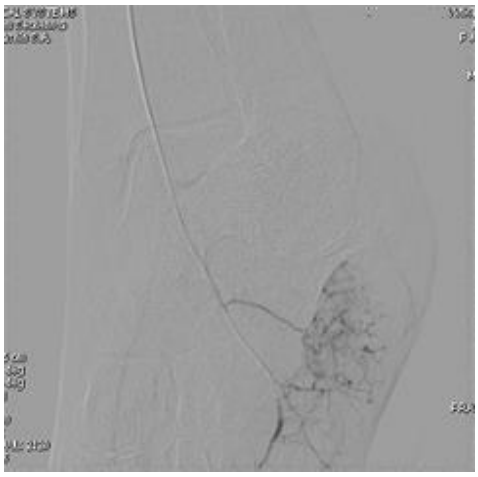

Рис. 5,а.

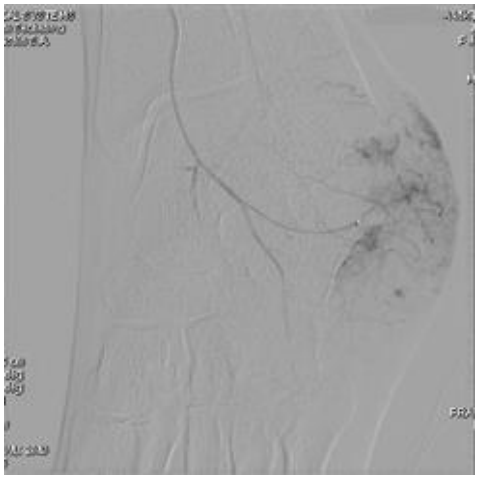

Рис. 5,б.

Рис. 5 (а,б). Ангиограммы сосудов стопы, выполненные поэтапно во время суперселективной эмболизации питающих артерий.

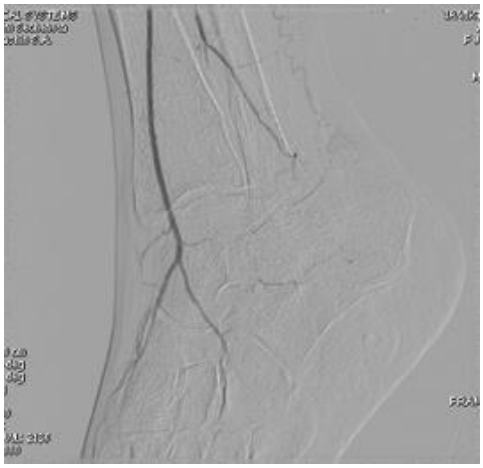

Рис. 6,а.

Рис. 6,б.

Рис. 6. Ангиограммы сосудов лодыжки и стопы после эмболизации.

А - артериальная фаза, Б – венозная фаза. Артериовенозная мальформация практически полностью закрыта.

Рис. 7. Фотография. Внешний вид стопы через 3 недели после операции.

выраженных клинических проявлений у данной пациентки могли стать травма и последующий воспалительный процесс (бурсит голеностопного сустава).

По данным литературы посттравматические артериовенозные мальформации голени и стопы встречаются крайне редко. Артериовенозный сброс, как правило, является причиной нарушения трофики тканей, что требует хирургического лечения. В нашем случае хирургическая помощь была оказана до развития подобных осложнений. Открытое вмешательство на сосудах голени и стопы всегда сопровождается значительной операционной травмой. Преимущество эндоваскулярных хирургических технологий заключается в возможности разобщения артериовенозного соустья с сохранением кровотока по артериям [3, 5, 6].

Селективная эмболизация признана многими специалистами наиболее эффективным способом лечения АВМ, сопровождающаяся наименьшей частотой возможных осложнений [5]. В ряде случаев, при очень больших объемах поражения, эмболизация может применяться перед операцией с целью уменьшения области АВМ. Иногда эмболизация применяется после операции для «выключения» оставшихся фрагментов АВМ. Это позволяет значительно снизить риск осложнений и повысить эффективность лечения. Приводятся данные, что радикальное закрытие АВМ при эмболизации редко достигает 100 %, как и в нашем случае – облитерация АВМ была выполнена на 75-90 %, что было связано с техническими ограничениями выполнения интервенционного вмешательства у данной пациентки. В то же время объем выполненного интервенционного лечения был достаточен для достижения необходимых клинических результатов.

Список литературы:

1. *ISSVA classification for vascular anomalies. Approved at the 20th ISSVA Workshop, Melbourne, April 2014.*

2. *Васильев И.С., Абушкин И.А., Диомов И.А., Лапин В.О. Аномалии развития сосудов: терминология, классификация. Вестник ЮУрГУ. 2013; 13 (3): 66-69.*

3. *Cho S.K., Do Y.S., Shin S.W. et al. Arteriovenous malformations of the body and extremities: analysis of therapeutic outcomes and approaches according to a modified angiographic classification. J. Endovasc. Ther. 2006; 13: 527-538.*

4. *Лучевая диагностика болезней сердца и сосудов: национальное руководство / гл. ред. тома Л.С. Коков (под общей редакцией С.К. Тернового). – М.: ГЭОТАР-Медиа, 2011. – С. 641-668.*

5. *Hyun D., Do Y.S., Park K.B. et al. Ethanol embolotherapy of foot arteriovenous malformations. J. Vasc. Surg. 2013; 58: 1619-1626.*

6. *Pimpalwar S. Vascular malformations: approach by an interventional radiologist. Semin Plast Surg. 2014; 28: 91-103.*

References:

1. *ISSVA classification for vascular anomalies. Approved at the 20th ISSVA Workshop, Melbourne, April 2014.*

2. *Vasilyev I.S., Abushkin I.A., Diomov I.A., Lapin V.O. Vascular anomalies: terminology, classification. Bulletin of the South Ural State University. 2013; 13 (3): 66-69 (in Russian).*

3. *Cho S.K., Do Y.S., Shin S.W. et al. Arteriovenous malformations of the body and extremities: analysis of therapeutic outcomes and approaches according to a modified angiographic classification. J. Endovasc. Ther. 2006; 13: 527-538.*

4. *Radiology of heart and vessels diseases: national guidance / edited by L.S. Kokov (under the editorship of S.K. Ternovoy). Moscow: GEOTAR Media, 2011. P. 641-668 (in Russian).*

5. *Hyun D., Do Y.S., Park K.B. et al. Ethanol embolotherapy of foot arteriovenous malformations. J. Vasc. Surg. 2013; 58: 1619-1626.*

6. *Pimpalwar S. Vascular malformations: approach by an interventional radiologist. Semin Plast Surg. 2014; 28: 91-103.*

СЛУЧАЙ ИЗ ПРАКТИКИ

КОМПЬЮТЕРНАЯ ТОМОГРАФИЯ ПРИ ПРОЛОНГИРОВАННОЙ РЕГИОНАРНОЙ БЛОКАДЕ ВЕТВЕЙ ТРОЙНИЧНОГО НЕРВА

Зельтер П.М.[1], Гафаров Х.О.[2], Столяренко П.Ю.[1], Капишников А.В.[1], Манукян А.А.[1]

1 - ГБОУ ВПО Самарский государственный медицинский университет. г. Самара, Россия
2 - ГОУ "Институт последипломного образования в сфере здравоохранения Республики Таджикистан". г. Душанбе, Республика Таджикистан

Оценить эффективность использования компьютерной томографии (КТ) с добавлением контрастного вещества в анестетик при выполнении пролонгированной регионарной блокады (ПРБ) ветвей тройничного нерва.

Материалы и методы: иследование двух пациентов с переломами челюстно-лицевой области, проведена мультиспиральная компьютерная томография до и после введения анестетика.

Результаты: у пациентов достигнуто обезболивание иннервируемой области, добавление контрастного вещества к раствору анестетика в соотношении 1:10 позволяет визуализировать его распространение.

Выводы: методика позволяет определить оптимальное положение установленного катетера, оценить минимальный объем вводимого раствора анестетика, обеспечивающего достижение нервных стволов 2-й или 3-й ветви тройничного нерва для адекватной анестезии.

Ключевые слова: компьютерная томография, стоматология, челюстно-лицевой скелет, анестезия, тройничный нерв.

COMPUTED TOMOGRAPHY IN THE PROLONGED REGIONAL BLOCKADE OF THE TRIGEMINAL NERVE BRANCHES

Zel'ter P.M.[1] , Gafarov H.O.[2], Stolyarenko P.Yu.[1], Kapishnikov A.V.[1], Manukyan A.A.[1]

1 - Samara State Medical University. Samara, Russia
2 - Medical Institution of Postgraduate Education of the Republic of Tajikistan. Dushanbe, Republic of Tajikistan

To evaluate the effectiveness of computed tomography (CT) with addition of contrast enhancement in anesthetic solution while performing prolonged regional blockade (PRB) of the trigeminal nerve branches.

Materials and Methods: The study included two patients with fractures of the maxillofacial region. Multislice computed tomography was performed before and after infusion of the anesthetic.

Results: The patients achieved pain relief in the innervated area. Combination of contrast and anesthetic solution in ratio 1:10 helps to visualize its extension.

Conclusions: The method allows to determine the optimal position of the catheter set, estimate the minimum amount of injected anesthetic solution that ensures the achievement of the nerve trunks of the 2nd or 3rd branch of the trigeminal nerve for adequate anesthesia.

Keywords: CT, stomatology, maxillofacial skeleton, anesthesia, trigeminal nerve.

В челюстно-лицевой хирургии уже в течение 25 лет в качестве метода обезболивания при оперативных вмешательствах и в послеоперационном периоде используется пролонгированная регионарная блокада (ПРБ) ветвей тройничного нерва. Сущность ПРБ заключается во введении анестетика через тонкий катетер, подведённый к месту выхода 2-й и 3-й ветвей тройничного нерва из полости черепа – к овальному отверстию и к крылонёбной ямке к круглому отверстию [1].

Методика блокады состоит из следующих этапов:

1. Общемедицинским шприцем объемом 5 мл с иглой для внутримышечных инъекций проводится местная анестезия. Вкол иглы проводится впереди козелка уха на 2 см, под скуловой дугой, перпендикулярно коже. Игла вводится игла глубину 4 см.

2. После проведённой анестезии игла извлекается, в том же месте и направлении, на ту же глубину вводится периферический венозный катетер («катетер на игле»), затем извлекается игла, а катетер остаётся в тканях.

3. При необходимости длительного использования производится фиксация катетера тонкой нитью.

4. Медленно вводится через катетер 3-5 мл анестезирующего раствора [2,3].

Схема установки катетера представлена на рисунке 1.

Показаниями к применению ПРБ является:

1 - выполнение различных операций на челюстно-лицевой области в условиях стационара под местной анестезией, сочетанным обезболиванием;

2 - обезболивание в послеоперационном периоде у пациентов, перенёсших обширные операции в ЧЛО (реконструктивные, онкологические и др.);

3 - блокада рефлексогенных зон при ранениях и повреждениях челюстно-лицевой области, сочетанной травме;

4 - консервативное лечение болевых синдромов при невралгии тройничного нерва.

Для уточнения правильности установки катетера и достижения раствора анестетика нервных стволов у двух больных была проведена визуализация установки катетера при процедуре ПРБ ветвей тройничного нерва. Исследование проводили на 32-срезовом компьютерном томографе. Результаты компьютерной томографии (КТ) оценивались в мультипланарных и 3D- реконструкциях. Для визуализации раствора анестетика из расчёта 1:10 к нему добавляли низкоосмолярное контрастное вещество. Были получены две серии изображений: без введения контрастного вещества для определения расположения конца катетера. Измерялось расстояние до отверстий, при необходимости производилась коррекция положения катетера. Затем получали серию изображений после введения анестетика для определения границ его распространения.

Опыт использования КТ при ПРБ иллюстрируется следующими клиническими примерами.

Клиническое наблюдение №1.

Пациент Н., 48 лет, перелом угла нижней челюсти слева. Катетер подведен к овальному отверстию для предоперационной блокады третей ветви тройничного нерва (Рис. 1, Рис. 2).

Конец катетера визуализировался на расстоянии 0,7 см от овального отверстия. При введении 1,8 мл раствора через катетер, подведённый к овальному отверстию, визуализируемый участок контрастирования имел следующие границы: с внутренней стороны ограничивался задним отделом наружной пластинки крыловидного отростка основной кости и почти доходил до слепого отверстия, снаружи – наружной крыловидной мышцей, не доходил до вырезки нижней челюсти, сзади – частично

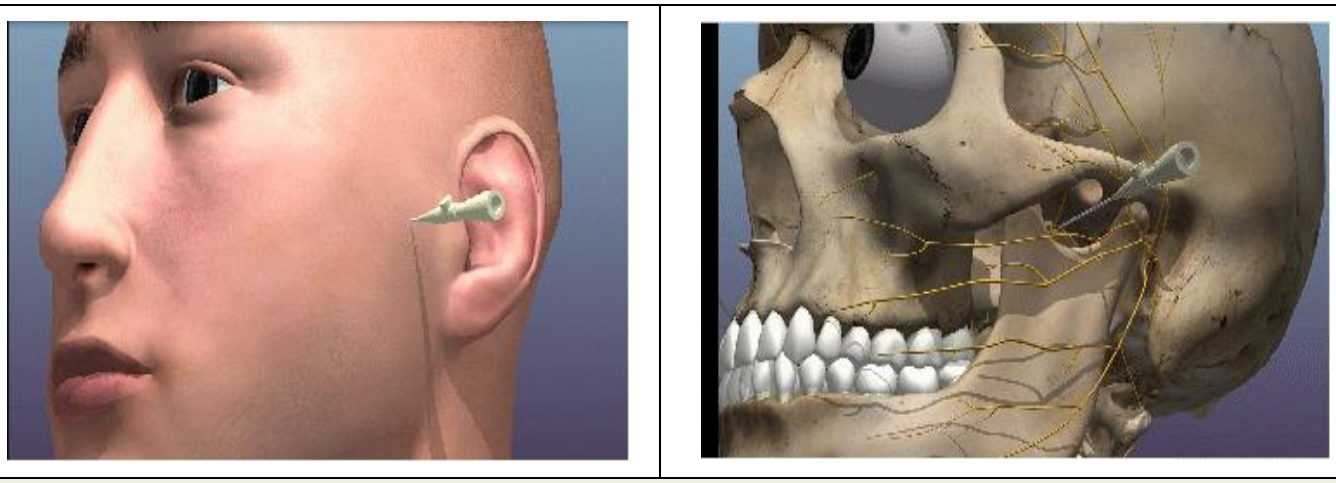

Рис. 1. Схематическое изображение установки катетера для ПРБ на 3D-модели.

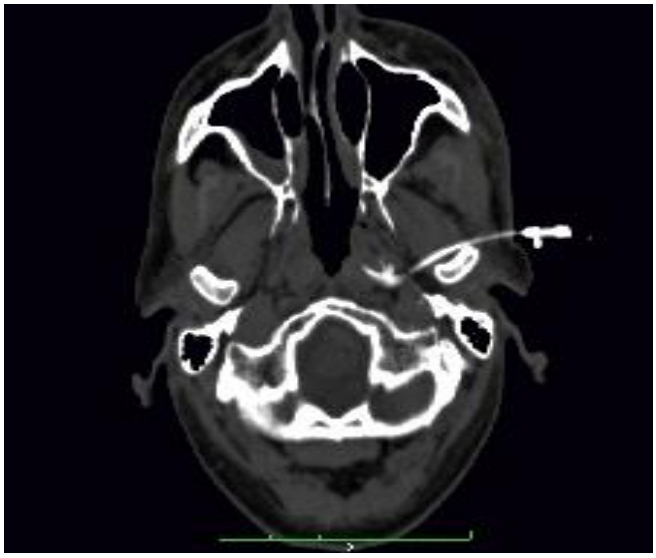

Рис. 2.

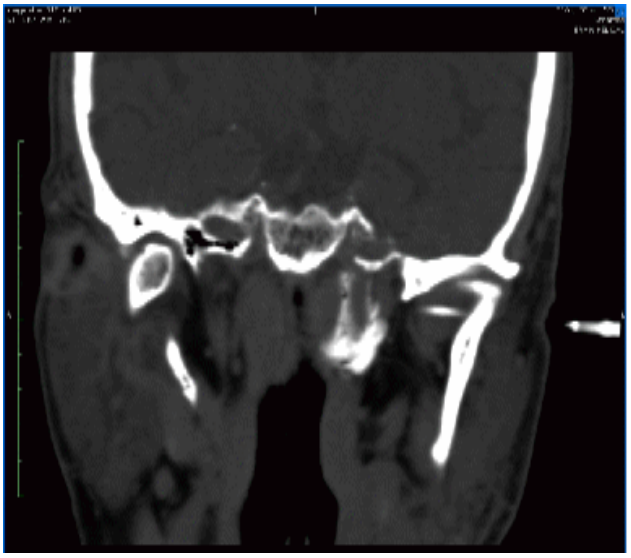

Рис. 3.

Рис. 2. КТ, аксиальная плоскость.

«Катетер на игле» (18G), подведённый к овальному отверстию (игла-интродуктор не извлечена). Анестетик визуализируется медиальнее конца катетера в виде гиперденсной области.

Рис. 3. КТ, корональная плоскость.

Визуализируются границы распространения раствора анестетика с контрастом.

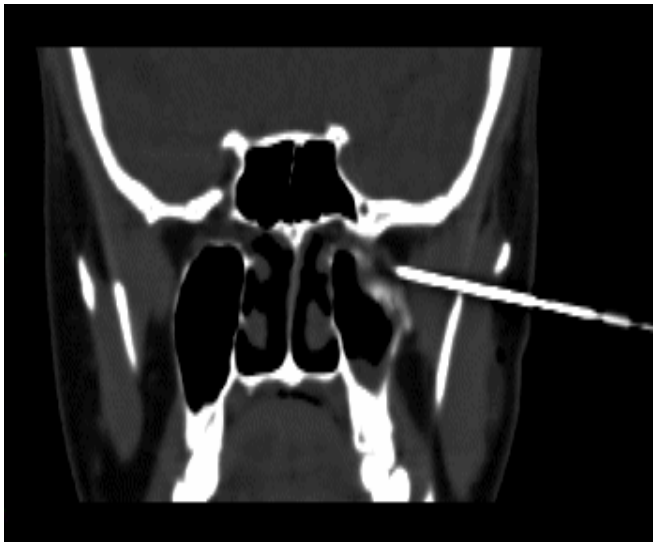

Рис. 4.

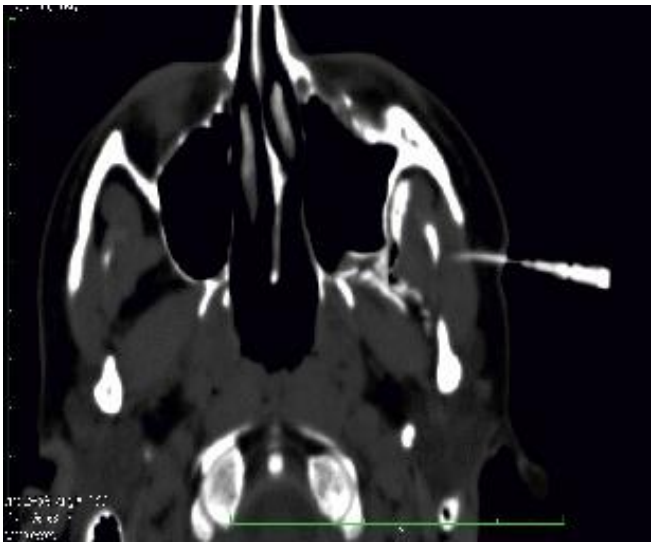

Рис. 5.

Рис. 4. КТ до введения анестетика, корональная плоскость.

Конец катетера расположен в крыловидной ямке

Рис. 5. КТ после введения анестетика, аксиальная плоскость.

Анестетик с контрастным веществом визуализируется в виде гиперденсной массы в левой крылонебной ямке.

прилегал к передней поверхности головки мыщелкового отростка нижней челюсти, спереди – не доходил до переднего края наружной пластинки крыловидного отростка основной кости, сверху – плотно прилегал к подвисочной поверхности основной кости, снизу – не доходил до середины длины наружной пластинки крыловидного отростка основной кости. Удовлетворительный эффект обезболивания продолжался в течение 5 часов.

Клиническое наблюдение №2.

Пациент М., 53 лет, перелом передней стенки левой верхнечелюстной пазухи. Катетер подведен к крыловидно-нёбной ямке для пред-

Рис. 6. КТ после введения анестетика, корональная плоскость.

Анестетик с контрастным веществом визуализируется в виде гиперденсной массы в левой крылонебной ямке.

операционной блокады второй ветви тройничного нерва (Рис. 4 – Рис. 6).

Конец катетера визуализировался на расстоянии 0,9 см от входа в крыловидно-нёбную ямку. Границы зоны контрастирования при введении 2,0 мл раствора через катетер, установленный у входа в крыловидно-нёбную ямку, были следующими: с внутренней стороны прилегал к переднему отделу наружной пластинки крыловидного отростка основной кости, снаружи - наружная крыловидная мышца, сзади – середина наружной пластинки крыловидного отростка основной кости, спереди бугор верхней челюсти сверху подвисочная поверхность основной кости, снизу – нижние отделы верхнечелюстного бугра и наружной пластинки крыловидного отростка основной кости. Удовлетворительный эффект обезболивания продолжался 4 часа.

Заключение.

Компьютерная томография является методом выбора для определения адекватности расположения катетера при ПРБ ветвей тройничного нерва. Методика позволяет изменить положение катетера непосредственно после исследования для более точного подведения анестетика. Добавление контрастного вещества к анестетику позволяет определить границы распределения раствора и достижение им зон выхода ветвей тройничного нерва.

Список литературы:

1. *Столяренко П.Ю. 25-летний опыт применения метода пролонгированной регионарной блокады при операциях в челюстно-лицевой области. Стоматолог-практик. 2012; 2: 40-42.*

2. *Шакиров М.Н., Гафаров Х.О., Столяренко П.Ю. Сравнительная оценка наркотических препаратов и пролонгированной регионарной блокады ветвей тройничного нерва в купировании хронического болевого синдрома у онкостоматологических больных. Стоматолог-практик. 2014; 2: 44-47.*

3. *Гафаров Х.О., Шакиров М.Н., Мирзоев М.Ш., Хушвахтов Д.И. Усовершенствованный метод пролонгированной регионарной блокады ветвей тройничного нерва, как интервенционный метод обезболивания для онкостоматологических больных. Хирург. 2014; 4: 44-49.*

References:

1. *Stolyarenko P.Yu. A 25-year experience of prolonged regional blockade application in maxilla-facial surgery. Stomatolog-praktik. 2012; 2: 40-42 (in Russian).*

2. *Shakirov M.N., Gafarov H.O., Stolyarenko P.Yu. Comparative evaluation of effectiveness of drug preparation and prolonged regional blockade of branches of the trigeminal nerve in reduction of chronic pain syndrome in patients with stomatological cancer. Stomatolog-praktik. 2014; 2: 44-47 (in Russian).*

3. *Gafarov H.O., Shakirov M.N., Mirzoev M.Sh., Hushvahtov D.I. An improved method for prolonged regional blockade of branches of the trigeminal nerve, as interventional method of anesthesia for patients with stomatological cancer. Hirurg. 2014; 4: 44-49 (in Russian).*

СЛУЧАЙ ИЗ ПРАКТИКИ

THE LUMBAR FACET FAT-PAD: INCIDENCE ON MRI AND RELATIONSHIP WITH DEGENERATIVE CHANGES

S. Butt[1], T. Muthukumar[1], S. Iftikhar Mahmood[1], K .Ali[3], A. Saifuddin[1,2]

1 - The Royal National Orthopaedic Hospital NHS Trust. The Department of Radiology. Stanmore, UK
2 - The Institute of Orthopaedics and Musculo-Skeletal Sciences,University College.
3 - MSc Sports Psychology
London, UK..

To assess the incidence and distribution of lumbar facet joint fat-pads on MRI and correlate of the presence of fat-pads with osteoarthritic changes in the facet joints.

Materials and Methods: lumbar spine MRI examinations of 200 consecutive patients were studied retrospectively. Presence of fat pads was noted on sagittal and axial T1W SE images. Osteoarthritic changes were noted in the axial plane. A second observer recorded the findings in 20 patients. Correlation of the two observer's findings was made.

Results: in total 1261 facet joints were identified in the sagittal plane and 1534 joints in the axial plane. Fat-pads were seen in 194 joints on sagittal images (15,5%) and in 221 joints on axial images (14,4%). Fat was seen in the complete length of the facet joint in 7 patients in the sagittal plane and in 3 patients in the axial plane. Most commonly, the fat pad was present in the superior (109 sagittal and 134 axial) or the inferior recess (73 in sagittal and 76 in axial plane). In 5 patients (in sagittal plane) fat pads were seen in both superior and inferior recesses of the same joint. Such fat pads were seen in 8 patients in the axial plane. Osteoarthritic change was seen in 450 joints and 43 of these osteoarthritic joints had fat pads. Fat pads were less common in the presence of facet osteoarthritis (Incidence of fat pads in normal joints 16,4% and in osteoarthritic joints 9,5%). The findings of the second observer were similarly recorded for 20 patients and inter-observer variation in the statistics were recorded by calculating the kappa scores.

Conclusion: fat pads were seen in approximately 15% of lumbar facet joints and are less common in the presence of osteoarthritis. Lumbar facet fat pads are a relatively common occurrence and should not be mistaken for pathology.

Ключевые слова: spine; lumbar region; facet joints; fat; MRI.

СКОПЛЕНИЯ ЖИРОВОЙ ТКАНИ В ДУГООТРОСТЧАТЫХ СУСТАВА Х В ПОЯСНИЧНОМ ОТДЕЛЕ ПОЗВОНОЧНИКА: ЧАСТОТА ВСТРЕЧАЕМОСТИ ПРИ МРТ И КОРРЕЛЯЦИЯ С ДЕГЕНЕРАТИВНЫМИ ИЗМЕНЕНИЯМИ

С. Батт[1], Т. Мутхукумар[1], И. Махмуд[1], К. Али[3], А. Саифуддин[1,2]

1 - Королевский национальный госпиталь ортопедии. Кафедра лучевой диагностики, Лондон, Великобритания,
2 - Институт ортопедии и мышечно-скелетной науки,
3- Спортивная психология
Лондон, Великобритания.

Оценить частоту встречаемости и распространение скоплений жировой ткани в дугоотростчатый суставах в поясничном отделе позвоночника и провести корреляцию между наличием скоплений жировой ткани и изменениями по типу остеоартроза в дугоотростчатый суставах

Материалы и методы: был проведен ретроспективный анализ 200 МРТ исследований поясничного отдела позвоночника. Наличие скоплений жировой ткани было выявлено на сагиттальных и аксиальных Т1-взвешенных SE последовательностях. Изменения по типу остеоартроза были выявлены при исследовании в аксиальной плоскости. Второй эксперт выявил изменения у 20 пациентов. Была проведена корреляция между полученными данными от двух экспертов.

Результаты: всего был проведен анализ 1261 дугоотростчатого сустава в сагиттальной плоскости и 1534 дугоотростчатых суставов в аксиальной плоскости. Скопления жировой ткани были выявлены в 194 суставах в сагиттальной плоскости (15,5%) и в 221 суставе в аксиальной плоскости (14,4%). Жировая ткань визуализировалась на всем протяжении дугоотростчатых суставов у 7 пациентов в сагиттальной плоскости и у 3 пациентов в аксиальной плоскости. Наиболее часто скопления жировой ткани присутствовали в верхнем (109 в сагиттальной и 134 в аксиальной плоскостях) или нижнем карманах (73 в сагиттальной и 76 в аксиальной плоскостях). У 5 пациентов (в сагит-

тальной плоскости) скопления жировой ткани визуализировались в обоих верхнем и нижнем карманах в одном и том же дугоотростчатом суставе. Данные скопления были выявлены у 8 пациентов при исследовании в аксиальной плоскости. Изменения по типу остеоартроза определялись в 450 суставах и, в 43 случаях из них, также определялись скопления жировой ткани. Скопления жировой ткани встречались реже при изменениях в дугоотростчатом суставе по типу остеоартроза (частота встречаемости скоплений жировой ткани в нормальных суставах составляла 16,4% и в суставах с признаками остеоартроза - 9,5%). Результаты второго эксперта совпадали у 20 пациентов, а согласованность заключений различных экспертов была статистически вычислена с помощью числа каппа.

Вывод: в поясничном отделе позвоночника в дугоотростчатых суставах скопления жировой ткани встречались примерно в 15%, при наличии изменений по типу остеоартроза они определялись реже. Скопления жировой ткани в дугоотростчатых суставах встречаются достаточно часто и не должны быть приняты за патологические изменения.

Keywords: позвоночник, поясничный отдел, дугоотростчатые суставы, жировая ткань, МРТ.

The occurrence of intra-articular structures in the lumbar facet joints is not surprising. Similar structures occur in several other synovial joints of the body. Fat pads have been noted in the knee and elbow joints. Meniscoid structures are known to occur in the metacarpophalangeal and interphalangeal joints. True menisci are seen in the temporo-mandibular, acromio-clavicular, sterno-clavicular, knee and radio-carpal joints.

The presence of intra-articular fat pads in the lumbar facet joints has been noted radiologically [1] and is well documented in anatomy texts. There is, however, no significant study in the radiology literature, which is aimed at determining the incidence of these fat pads on MRI. Taylor and McCormack [2] studied the presence of enlarged fat pads in lumbar facet joints on computed tomography [CT]. They found large fat pads in seven joints out of 600 in the 200 patients they examined. Their study was supported by anatomic dissection in 421 joints in which the enlarged fat pads were seen in six specimens. These fat pads were seen in the middle of the joint. They regularly identified separate fat pads in the superior and inferior joint recesses but did not describe the incidence of these structures. Our aim was to study the incidence of intra-articular fat pads on MRI of lumbar spine. As fat is easily seen on sagittal and axial T1 weighted spin echo (W SE) MRI studies, our study was not limited by the size of fat pads and not dependent on the measurement of density.

It has also been postulated that these fat pads function as cushions and become enlarged when there are osteoarthritic changes in the facet joints [2]. However Grenier et al [1] did not identify fat pads in osteoarthritic facet joints. We therefore, also noted osteoarthritic changes in the facet joint to identify the relationship between presence of facet osteoarthritis and fat pads.

Materials and Methods.

The MRI studies of 200 consecutive patients were reviewed retrospectively from a digital archive of cases referred for the assessment of degenerative lumbar spine disorders (disc prolapse and spinal stenosis). All the patients had been imaged at 1.0 Tesla using a dedicated lumbar spine phased array coil. Patients who had had previous lumbar spine surgery were excluded. Only sagittal and axial T1W SE sequences were reviewed. Image parameters were as follows: SE 600/20 sequences in the sagittal and axial planes. The facet joint was considered well imaged if both the superior and inferior facets could be identified in the same slice. A fat pad was considered to be present when hyperintense tissue was seen between the articular facets (Figure 1).

Fat pads were classified as being superior, inferior, superior and inferior or complete. Superior or inferior fat pads were said to be present if the T1W high signal was seen to project between the articular processes in the upper or lower parts of the joint respectively. A fat pad was said to be complete if it was seen in the entire superoinferior extent of the joint. If the pad was missing in the central segment, it was called superior and inferior. The axial images were assessed for the presence of osteoarthritis, manifest by osteophytes or loss of articular cartilage. Osteophytes appeared as low signal intensity irregular outgrowths arising from the margins of the articular

Table №1. Age range of the patients included in the study.

Age	Number of patients	Number of patients showing fat pads
10-20	15	10 (66%)
21-30	12	7 (58%)
31-40	56	28 (50%)
41-50	41	22 (54%)
51-60	41	23 (55%)
61-70	20	11 (55%)
71-80	11	8 (73%)
81-90	4	1 (25%)

facets. Normal cartilage was seen to be of intermediate signal intensity between the opposing articular surfaces of the articular facets. Facet joints, which showed either the presence of osteophytes, cartilage loss or both were called osteoarthritic. Correlation with the presence or absence of fat-pads was made with OA change. A second observer studied 20 randomly chosen patients from the same 200 patient cohort for the same features. The findings were similarly recorded and inter-observer correlation was made by calculating the kappa score.

Results.

There were 94 males and 104 females in the study, with mean age 45.4 years and range 13-86 years (Table №1).

Out of 2000 facet joints from L1/2 to L5/S1 in 200 patients, 1261 facet joints were considered well seen in the sagittal plane and 1534 joints were considered well seen in the axial plane. Fat pads were identified in 194 joints in the sagittal plane (15,5%) and 221 joints (14,4%) in the axial plane. The distribution of the type of fat pads is presented in Table №2. The commonest occurrence was for the presence of superior fat pads, followed by inferior fat pads. The combination of complete and superior and inferior fat pads was rare.

Osteophytes were present in 280 joints and cartilage loss was seen in 234 joints. A total of 450 joints were classified as being osteoarthritic. Table №3 illustrates the relationship between facet osteoarthritis and the presence of fat pads. It is clear that fat pads are less commonly identified in the presence of facet OA. The distribution of fat pads in normal and osteoarthritic joints is illustrated in Table №4.

Kappa score of 0.75-1.0 was achieved on the findings of the second observer for the confidence of joint seen, type of fat pad and presence or absence of OA change.

Discussion.

The polar intra-articular fat pads as seen in the facet joints of adults are derived from a single mesenchymal precursor. Embryological studies have shown that the facet joints start to form by the second month of intra-uterine development [3]. The space between the articular surfaces is occupied by mesenchymal tissue, which undergoes attrition by the second to fourth intra-uterine month. This leaves behind connective tissue in the polar regions of the joints, which develops into synovial lined, fibro-fatty tissue by the eighth month. Fat in these intra-articular spaces, if exposed to mechanical stress, subsequently undergoes fibrosis [3,4].

The lumbar facet joints are synovial articulations formed by the concave surfaces of the superior articular processes and the convex surface of the inferior articular processes [5]. The superior articular facet is anterolaterally located and faces posteromedially. The inferior facet is posteromedially located and faces anterolaterally. The facet joints are more sagittaly oriented at L1/2 level and the joint orientation becomes more coronal at lower levels [4].

The facet joint capsule is a multi-layered structure, which is attached posteriorly at the articular margins [6]. The capsule is richly innervated and becomes stretched with spinal movement. The space within the joint capsule and around the superior and inferior margins of the articular facets is called the superior and inferior joint recess respectively. The capsular fibers around the recesses are loose and areolar [6]. The slips of the multifidus muscle are attached to the capsule posteriorly, which function to maintain a congruous joint contact throughout spinal movements

Table №2. Incidence and type of fat pads seen at different levels.

Level	Joints seen	Fat pad seen	Superior	Inferior	Superior Inferior	Complete
L1/2 Sagittal	66	18 (27.3%)	13	3	1	1
L1/2 Axial	85	17 (20%)	15	2	-	-
L2/3 Sagittal	147	31 (21.1%)	28	3	-	-
L2/3 Axial	301	47 (15.7%)	39	8	-	-
L3/4 Sagittal	299	34 (11%)	31	2	1	-
L3/4 Axial	360	37 (10.3%)	34	2	1	-
L4/5 Sagittal	376	47 (12.5%)	28	15	3	1
L4/5 Axial	393	52 (13.2%)	36	13	2	1
L5/1 Sagittal	332	64 (19.3%)	9	50	-	5
L5/1 Axial	395	68 (17.3%)	10	51	5	2

[3,6]. Anteriorly, the capsule is thin and fused with the ligamentum flavum, or is absent [3]. Synovium and the ligamentum flavum are the only structures that separate the joint from the spinal canal. Large synovial lined fibro-fatty pads fill the joint recesses and can project as synovial folds between the articulating surfaces [7]. These fat pads vary in size. Some occupy only the space bounded by the joint capsule and the perimeter of the articular cartilage, while others project up to 2,5 mm into the joint cavity. These intra-articular fibro-fatty structures have been called “menisci”, “meniscoids” and “synovial fibro-fatty pads” in various studies [8].

At the superior recess there is an extensive intra-capsular fat pad above the tip of the superior articular process. It may communicate with the fat in the intervertebral foramen through a narrow hole in the fibrous capsule. The much larger fat pad of the inferior recess lies outside the fibrous capsule on the posterior surface of the lamina below. This fat pad consistently communicates with the intra-capsular synovial fold through a gap in the inferior fibrous capsule [8].

The pars-interarticularis separates the inferior joint recess of the vertebra above from the superior joint recess of the vertebra below [9]. The anterior surface of the pars is adjacent to the superior recess. Fat may be seen to move in and out of the joint capsule during spinal flexion and extension [10]. In cases of pars fractures, the two joint recesses communicate. The communication can extend to involve the contralateral joint also by means of a retro-dural route [9].

Fat pad entrapment was believed to be a cause of acute locked back. This was, however, considered doubtful as the connection of the fibrous fat pads with the joint capsule was shown to be weak and not strong enough to cause wrinkling in the joint capsule [8]. It was then postulated that the entrapped apex could get detached and form a loose body, which could be symptomatic, as it can be in the knee. This theory, however, also needs validation and is by no means proven. The facet joint fat-pads are hence structures whose clinical and functional significance remains debatable.

The intra-articular fat pads of the lumbar facet joints have been demonstrated on MRI as hyperintense structures within the joint on T1W SE sequences [1]. However, we are unaware of any study that has documented the frequency of their

Table №3. Relationship between presence of facet osteoarthritis and presence of fat pads.

Level	Total Joint with OA	Facet OA No Fat pad	Facet OA Fat pad present
L1/2	13	8 (61.5%)	5 (38.5%)
L2/3	49	39 (79.6%)	10 (20.4%)
L3/4	74	73 (98.6%)	1 (1.4%)
L4/5	117	109 (93.2%)	8 (6.8%)
L5/1	197	178 (90.4%)	19 (9.6%)

identification. In the current study, we identified fat pads in approximately 15% of lumbar facet joints. Fat pads were seen in patients of all age groups. There was no particular relationship to facet joint level except that the inferior type fat pads were more commonly seen at lower levels. Fat pads were most commonly identified in the superior joint recesses. Also, there did appear to be a reduced incidence of fat pads in osteoarthritic facet joints, in agreement with the findings of Grenier et al [1]. Facet fat pads will appear as hyperintense structures on T2W FSE sequences also and should not be diagnosed as facet joint effusions without correlating the appearances with the T1W SE images.

In conclusion, lumbar facet joints show fat pads in up to 15% of articulations. These appear as high signal intensity on T1 weighted images and should be recognized as a normal anatomical finding.

Table №4. The distribution of facet joints showing OA change and fat pads and normal joints showing the same feature.

	OA present	No OA present
Fat pad seen	43	178
No fat pad seen	407	906

References:

1. *Grenier N, Kressel HY, Schiebler ML, et al. Normal and degenerative posterior spinal structures: MR findings. Radiology. 1987; 165: 517-525.*

2. *Taylor JR, McCormack CC. Lumbar facet joint fat pads: Their normal anatomy and their appearance when enlarged. Neuroradiology. 1991; 33: 38-42.*

3. *Engel R, Bogduk N. The menisci of lumbar zygapophyseal joints. J Anat. 1982; 135: 795-809.*

4. *Taylor JR, Twomey T. Age changes in lumbar zygapophyseal joints. Observation on structure and function. Spine. 1986; 11: 739-745.*

5. *Soames RW. Anatomy of lumbar zygapophyseal joints, In Soames RW ed. Gray's Anatomy, 38th edn London: Churchill Livingstone, 1995: 514 p.*

6. *Bogduk N, Engel R. The menisci of the lumbar zygapophyseal joints. A review of their anatomy and clinical significance. Spine. 1984; 9: 454-460.*

7. *Yomashita T, Minaki Y, Cuneyt O et al. A morphologic study of the fibrous capsule of the human lumbar facet joint. Spine. 1996; 21: 538-543.*

8. *Spinger K, Lynton G, Day R. Intra-articular synovial folds of thoracolumbar junction zygapophyseal joints. Anat Rec. 1990; 226: 147-152.*

9. *Giles L, Taylor J. Intra-articular synovial protrusions in the lower lumbar apophyseal joints. Bull Hosp Jt Dis. 1982; 42: 248-255.*

10. *McCormick CC, Taylor JR, Twomey L. Facet joint arthrography in lumbar spondylolysis: Anatomic basis for spread of contrast medium. Radiology. 1989; 171: 193-196.*

СЛУЧАЙ ИЗ ПРАКТИКИ

НЕТИПИЧНАЯ ЛОКАЛИЗАЦИЯ ХОРДОМЫ ПОЗВОНОЧНИКА

Осадчий А.С., Липатов А.В.

ООО «Медицинский Лучевой Центр». г. Самара, Россия

Хордома является достаточно редким злокачественным новообразованием, которое составляет 1% внутричерепных опухолей и 4% от всех первичных опухолей костей позвоночника. Она происходит из эмбриональных остатков примитивной нотохорды, но достоверных доказательств этого пока что не обнаружено. Это, по сути, злокачественная опухоль, которая медленно растет. Она является локально агрессивной опухолью, и может метастазировать в другие органы. Приводим клиническое наблюдение пациентки А., 1956 г.р. находившееся на обследовании в медицинском центре.

Цель. Привести пример нетипичной локализации хордомы позвоночника, которая относиться к локально агрессивным опухолям с метастазированием в другие органы.

Материалы и методы. В Медицинский Лучевой Центр обратилась Пациентка А., 1965 г.р. 18.01.2015 года с жалобами на боли в области грудного отдела позвоночника, впервые появившиеся в июле 2014 г с иррадиацией в руки. По месту жительства была проведена консервативная терапия без улучшения. В январе 2015 года состояние резко ухудшилось, появилась слабость в ногах, задержка мочеиспускания и боль в области грудного отдела позвоночника усилилась. Была выполнена магнитно-резонансная томография на Siemens Magnetom Simphony 1,5 Тл с контрастным веществом. Для выявления метастазов была проведена сцинтиграфия скелета.

Результаты. После проведенной магнитно-резонансной томографии была выявлена локализация патологического процесса, которая укладывалась в клиническую картину. Было установлено, что образование сдавливает структуры спинного мозга и частично разрушает тело позвонка с остистыми отростками. После сцинтриграфии обнаружили метастатические очаги в костной ткани скелета, что охарактеризовало данное образование как злокачественный процесс.

Выводы. Данный клинически пример демонстрирует достаточно редкую по локализации и происхождению опухоль позвоночника. Трудность в раннем выявлении опухоли заключается в бессимптомном её течении на протяжении всего роста. Приоритетным методом диагностики данной патологии является магнитно-резонансное исследования с контрастным веществом. Компьютерная томография позволяет проводить дифференциальную диагностику с другими костными опухолями. Сцинтиграфию скелета необходимо выполнять для выявления метастатических очагов и оценки тяжести патологического процесса.

Ключевые слова: хордома позвоночника, компьютерная томография (КТ), магнитно-резонансная томография (МРТ).

ATYPICAL LOCALIZATION OF SPINAL CHORDOMA

Osadchiy A.S., Lipatov A.V.

«Medical Radiation Center». Samara, Russia

Chordoma is a rare malignancy, which makes 1% of intracranial tumors and 4% of all primary bone tumors of the spine. It originates from embryonic remnants of the primitive notochord, but reliable evidence of this hasn't been found yet. This is, in fact, a malignant tumor that grows slowly. They are locally aggressive tumors, and can metastasize to other organs. Here is a clinical observation of the patient A., born in 1956, that was examined at the medical center.

Purpose. To give an example of a chordoma atypical localization in spine, which is a locally aggressive tumor with metastasis to other organs.

Materials and methods. Patient A., born in 1965, applied to the medical center in January 2015 with complaints of thoracic spine pain, radiating to the arm, which started in July 2014. She was treated conservatively before, without improvement. In January 2015 the state deteriorated sharply, there was weakness in the legs, urinary retention, and increasing of the thoracic spine pain. Magnetic resonance imaging with contrast enhancement was performed (Siemens Magnetom Simphony 1,5 T). Skeletal scintigraphy was performed for metastasis detection.

Results. Localization of the pathological processes was revealed with MRI, which matched the clinical condition. It had been found that the mass compressed the spinal cord and partly destroyed the vertebral body with the spinous process. Metastatic bone lesions were found using scintigraphy witch helped to characterize this mass as a malignant process.

Conclusions. This example demonstrates a rare case of the spinal tumor because of its localization and origin. The difficulty of the tumor early detection is in its asymptomatic disease course throughout the mass's growth. Priority diagnostics method is a magnetic resonance imaging with contrast enhancement. Computed tomography allows performing a differential diagnosis with other bone tumors. Skeleton scintigraphy must be performed to detect metastatic lesions and assess the severity of the pathological process.

Keywords: spinal chordoma, computed tomography (CT), magnetic resonance imaging (MRI).

Хордома является злокачественным образованием, которое обычно возникает в позвоночном столбе или в области основания черепа. Она встречается в 1% случаев всех злокачественных опухолей костной ткани [1]. Хордомы могут возникнуть в любом возрасте, но, как правило, наблюдается у взрослых (30-70 лет). Типичные места локализации в области основания черепа, затылочной области наиболее часто встречаются у пациентов 20-40 лет, в то время как крестцово-копчиковая хордома как правило, встречается в более старшей возрастной группе (пик около 50 лет и старше) [2]. Все хордомы делятся на несколько основных типов: а) недифференцированная хордома; б) обычная хордома; в) хондроидная хордома. Наименее агрессивные среди них - это хондроидная хордома. Недифференцированная хордома склонна к метастазированию и отличается особой агрессивностью в отличие от обычной и хондроидной хордомы. В некоторых случаях хордому принимают за хондросаркому. Это связано с тем что, они имеют схожее строение и локализацию. Отличительной особенностью хондросаркомы от хордомы является то, что она имеет большую чувствительность к лучевой терапии и имеет более благоприятный прогноз [3]. Клиническая картина возникает спонтанно, то есть видимые факторы, которые способствовали бы появлению этой опухоли, не известны. Симптомы хордомы могут быть различными в зависимости от типа и локализации злокачественного образования. Сама опухоль растет из костной ткани, но при увеличении ее в размерах она сдавливает соседние ткани и органы: спинной мозг, артерии, нервы и т.д. Так как опухоль растет довольно медленно (более года), первые клинические признаки возникают лишь спустя определенное время [4]. При локализации опухоли в области позвоночника, симптомы будут характерные для вертебральной патологии: появляются боли в спине, параличи, парезы, онемение конечностей, нарушается функция кишечника и мочевого пузыря, а также эректильная функция у мужчин. При появлении хордомы в области основания черепа у больного возникают болевые ощущения в лицевой области, нарушается зрение и глотательная функция, появляется расстройство речи и головокружения. Для хондромы крестца характерны признаки поражения «конского хвоста». К ним относятся нарушения со стороны функции мочеполовой системы и осложнения со стороны кишечника.

История болезни.

Пациентка А., 1965 г.р. 18.01.2015 года обратилась в медицинский центр с жалобами на боли в области грудного отдела позвоночника, впервые появившиеся в июле 2014 г с иррадиацией в руки. По месту жительства была проведена консервативная терапия без улучшения. В январе 2015 года состояние резко ухудшилось, появилась слабость в ногах, задержка мочеиспускания и боль в области грудного отдела позвоночника. Объективно: общее состояние средней степени тяжести, кожные покровы розового цвета, гемодинамика стабильная, живот мягкий безболезненный. УЗИ брюшной полости от 18.01.2015 года: данных за органическую патологию и наличие mts не

Рис. 1,а.

Рис. 1,б.

Рис. 1. МРТ, сагиттальная плоскость.

а - Т2 ВИ без контрастного усиления;

б - Т1 ВИ после контрастного усиления. Отмечается равномерное усиление МР-сигнала от образования.

выявлено.

Результаты обследований.

На представленных рентгенограммах грудной клетки в 2-х проекциях мягкие ткани не изменены, дегенеративно-дистрофические изменения грудного отдела позвоночника, рентгенологически деструкции костей скелета не выявлено. Определяется расширение задне-верхнего средостения до 5,0 см. На уровне IV межреберья слева линейный фиброз. Легочный рисунок фиброзно изменен. Корни структурные. Купола диафрагмы расположены обычно, контуры ровные. Синусы свободные. Тень средостения не смещена, не расширена. Сердечно-сосудистая тень в пределах возрастных изменений. Заключение: Образование верхнего средостения. Линейный фиброз левого легкого.

Далее была выполнена МРТ с контрастным усилением (рис. 1) На полученных Т1 и Т2 изображениях по стандартной и специальной программам физиологический кифоз сглажен, ось сохранена. Тела позвонков и форменные элементы Th1-Th3 деформированы, высота тела Th2 тотально снижена, указанные костные структуры с изоинтенсивным МР-сигналом за счет полицикличного образования с четкими контурами, аксиальные размеры- 40х53мм, высотой- 34мм. Отмечается деструкция поперечных отростков Th1, Th2, компрессия позвоночного канала и спинного мозга на уровне Th1-Th3 с дислокацией последнего к левой стенке позвоночного канала, прорастание образования в паравертебральные мягкие ткани и плевральные полости с двух сторон (рис.2). После контрастного усиления сигнал данного образования равномерно повышается. Субхондральный склероз и небольшие краевые остеофиты замыкательных пластинок тел позвонков исследуемого отдела. Грыжи Шморля каудальных отделов тел Th9, Th11, глубиной 6-7мм. Тела остальных позвонков с четкими контурами, МР-сигнал костного вещества тел позвонков исследуемого отдела неравномерно повышен в Т1 и Т2 за счет дегенеративно-дистрофических изменений. Межпозвонковые и реберно-поперечные суставы неравномерно сужены, суставные поверхности с признаками субхондрального склероза. Высота межпозвонковых дисков исследуемого отдела не снижена, структура неравномерно дегидратирована. Заключение: По МР-картине больше данных за хордому тел Th1, Th2 позвонков, с распространением в позвоночный канал и компрессией спинного мозга, в заднее средостение. Susp. инвазия в пищевод.

Для определения метастатических процессов была проведена сцинтиграфия скелета. При остеосцинтиграфии скелета определяется диффузно-неравномерное распределение препарата в позвоночнике, отмечаются мелкие очаги патологического накопления радиофармацевтического препарата (РФП) в теле Th2 (126%), переднем отрезке 6 ребра справа (150%), передних отрезках 6,7,8 ребер слева (291-261-138%), правом подвздошно-крестцовом сочленении (до 155%) - вероятно специфического характера,

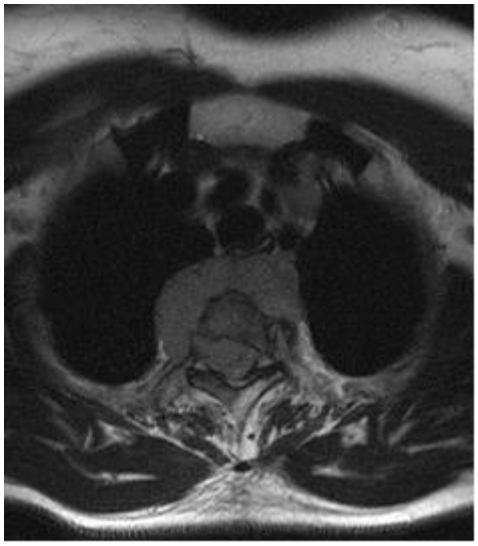

Рис. 2,а.

Рис. 2,б.

Рис. 2. МРТ, аксиальная и коронарная реконструкции.

а - Т1 ВИ без контрастного усиления;

б - Т1 ВИ коронарная проекция. Отмечается равномерный рост образования в паравертебральные области.

факт травмы отрицает. Заключение: Очаги патологической гиперфиксации в теле Th 2, 6 ребра справа, 6,7,8 ребра слева, правого подвздошно-крестцового сочленения специфического характера.

Обсуждение.

Дифференцировать хордому позвоночника следует в первую очередь с хондросаркомами, они также могут локализоваться в этих местах. Одной из отличительной особенностью сарком является деструкция костной ткани, что для недифференцируемой хордомы не совсем характерный рентгенологический признак. Хирургическое лечение опухоли связано с большими рисками послеоперционных осложнений и в ряде случаев невозможностью радикальной резекции. Послеоперационная лучевая терапия позволяет увеличить период жизни таких пациентов и порой это единственный метод лечения спинальных хордом.

Заключение.

Данный клинически пример демонстрирует достаточно редкую по локализации и происхождению опухоль позвоночника. Трудность в раннем выявлении опухоли заключается в бессимптомном её течении на протяжении всего роста. Приоритетным методом диагностики данной патологии является магнитно-резонансное исследования с контрастным веществом. Компьютерная томография позволяет проводить дифференциальную диагностику с другими костными опухолями. Сцинтиграфию скелета необходимо выполнять для выявления метастатических очагов и оценки тяжести патологического процесса.

References:

1. *Farsad K., Kattapuram S.V., Sacknoff et-al. Sacral chordoma. Radiographics. 2009; 29 (5): 1525-30.*

2. *Erdem E., Angtuaco E.C., Van Hemert R et al. Comprehensive review of intracranial chordoma. Radiographics. 2003; 23 (4): 995-1009.*

3. *Zhou H., Jiang L., Wei F. et al. Chordomas of the upper cervical spine: clinical characteristics and surgical management of a series of 21 patients. Chin Med J (Engl). 2014; 127 (15): 2759-64.*

4. *Benedicto O. Colli, Ossama Al-Mefty. Chordomas of the skull base: follow-up review and prognostic factors. Neurosurgical Focus. 2001; 10 (3): 1-11.*

МАСТЕР-КЛАСС

ПРОШЛОЕ, НАСТОЯЩЕЕ И БУДУЩЕЕ УЛЬТРАЗВУКОВОЙ ДИАГНОСТИКИ В УРОЛОГИИ

Амосов А.В.

ГБОУ ВПО Первого МГМУ им. И.М. Сеченова.
НИИ Уронефрологии и репродуктивного здоровья человека
Москва, Россия

Какие диагностические возможности несет в себе ультразвуковой метод исследования? Какова история данного метода в урологической практике? Какие виды эхографии применяются в урологии сегодня? Какова ценность новых методов ультразвуковой диагностики? На эти и другие вопросы дает ответ сегодняшний мастер-класс профессора А.В. Амосова.

Ключевые слова: Эхография, эходопплерография, ретроградная ультразвуковая уретроскопия, фармакоультразвуковое исследование почек, полипозиционая ультразвуковая эхоцистоскопия, микционная ультразвуковая цистоуретроскопия, эндолюминальная эхография, компрессионная ультразвуковая эластография, гистосканирование.

THE PAST, THE PRESENT AND THE FUTURE OF ULTRASOUND IN UROLOGY

Amosov A.V.

I.M. Sechenov First Moscow State Medical University.
Moscow, Russian

What are the diagnostic possibilities of the ultrasound? What is the history of this method in urology practice? What kinds of ultrasound are suitable in urology today? What is the value of new ultrasound methods? Current master-class gives answers to all these and other questions.

Keywords: echography, Doppler sonography, retrograde ultrasound urethroscopy, kidneys pharmaco-ultrasonography, multiple view ultrasound cystoscopy, voiding ultrasound cystourethrography, endoluminal ultrasonography, strain ultrasound elastography, histoscanning.

Для просмотра мастер-класса перейдите на сайт:
https://rejr.ru/seventeenth_nomer/master-class.html

А.В. АМОСОВ – профессор, зав. отделением лучевых методов диагностики НИИ Уронфрологии и репродуктивного здоровья человека ГБОУ ВПО Первого МГМУ им. И.М. Сеченова.

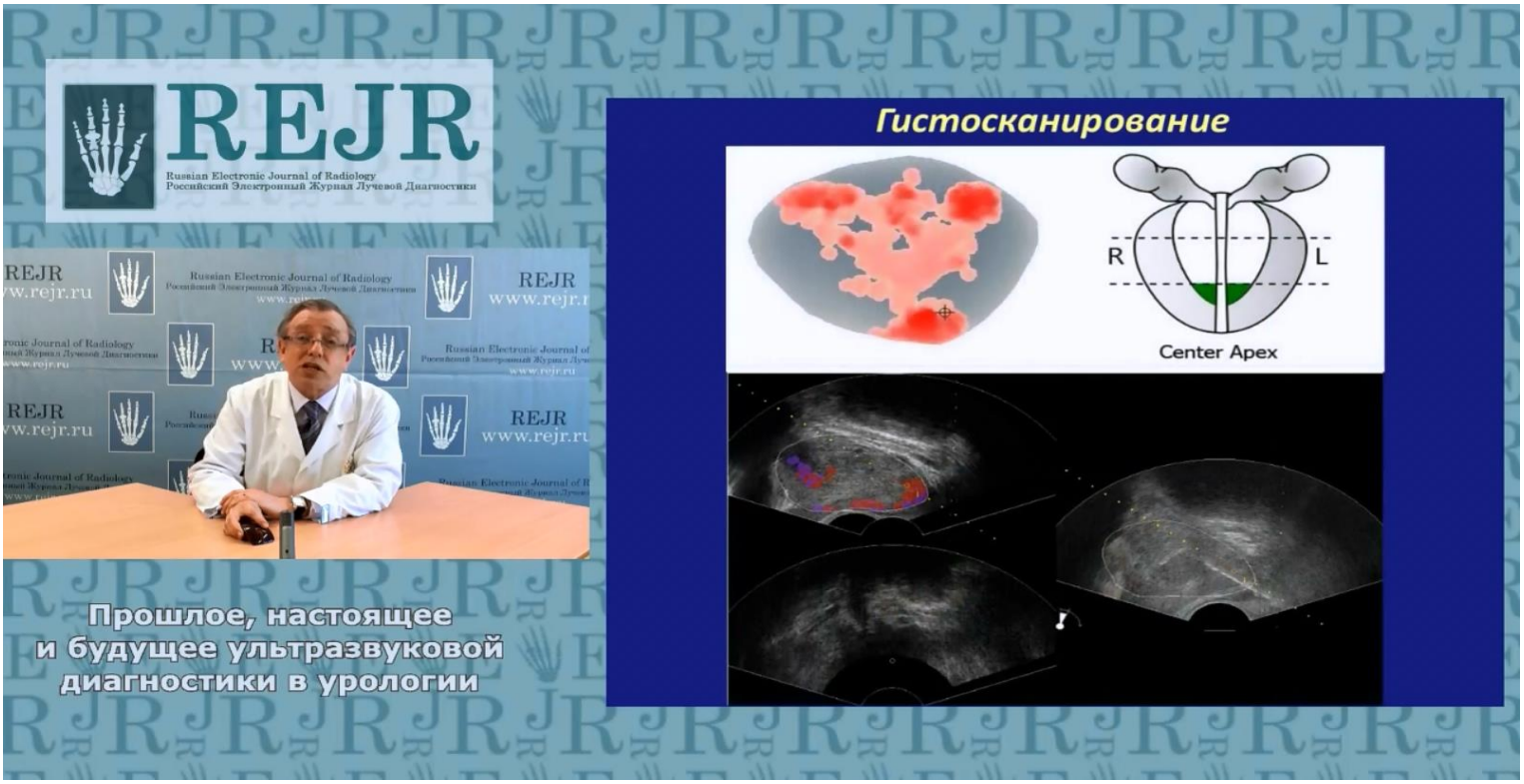

Мастер-класс. ***ПРОШЛОЕ, НАСТОЯЩЕЕ И БУДУЩЕЕ УЛЬТРАЗВУКОВОЙ ДИАГНОСТИКИ В УРОЛОГИИ***

Для запуска презентации нажмите на любое место в области презентации, чтобы она загрузилась (если Вы просматриваете журнал в окне браузера, то вначале сохраните журнал к себе на компьютер и откройте его с локального диска, иначе презентация не пойдет).

1) Используйте кнопки влево и вправо в левом нижнем углу страницы для перемещения по слайдам.
2) Каждая презентация сопровождается текстовым или звуковым комментарием автора. Включите в верхнем левом углу третью вкладку – ЗАМЕТКИ. Следите за текстом автора при переключении презентации на новый слайд. Если презентация сопровождается звуком, то отрегулируйте уровень звука, нажав на иконку динамика.
3) Чтобы включить полноэкранный просмотр презентации достаточно нажать левой кнопкой мыши на правую нижнюю клавишу перехода в полноэкранный режим.

Если у Вас не отображается мастер-класс – установите Adobe Flash Player:
http://get.adobe.com/ru/flashplayer/

YouTube™

Внимание! Презентация защищена авторскими правами. Полное или частичное копирование материала запрещено, без предварительного согласия авторов.



Геннадий Викторович Ратобыльский

Зав.сектором лучевой диагностики НИИ фтизиопульмонологии Первого МГМУ им. И.М. Сеченова д.м.н. Г.В. Ратобыльский подготовил к изданию свою книгу: «Мой мир – медицина и не только», где автор, проработавший несколько десятков лет в практическом здравоохранении, подробно останавливается на пути развития традиционной рентгенологии – базовой специальности нынешней лучевой диагностики за последние 40 лет.

Об отдельных этапах этого пути (успешных и не очень), где ему самому довелось быть не только свидетелем, но и активным участником, делится с читателями наш коллега, врач-рентгенолог Геннадий Викторович Ратобыльский.

«Ничто так не характеризует действительность, как реальность»

Трудное время «безвременья 90-х» или подмосковное Фрязино – рентгенологам России.

Вспоминая постперестроечные 90-е – время безденежья, бурного кооперативного движения (в том числе и в медицине), бандитизма и воровства, причём по-крупному, невольно задумываешься – а что же это была за перестройка, породившая смутные 90-е. За прошедшие более чем 20 лет с начала преобразования советского общества страна так и не нашла исторического пути, адекватно своему самосознанию, не построила ни национальной модели экономики, ни национальной модели демократии. А была ли эта перестройка? Если бы Горбачёв действительно хотел перестройки, то он бы её проводил, но он вёл страну к тому моменту, чтобы вместо «больше социализма» сдать социализм вообще. Октябрь 1917-го разрушил российскую империю, перестройка разрушила Советский Союз. Мы смотрели на Горбачёва и думали: наконец-то пришёл молодой энергичный руководитель. Ни у кого мысли не было, что это начало конца – начало капитализма, вместе с которым не станет страны. Доклад Горбачёва к 70-летию советской власти в 1987 году назывался «Октябрь и перестройка: революция продолжается». Ни о каком капитализме он не говорил, и все восприняли, что это курс на улучшение жизни.

Реформировать социализм в СССР было необходимо. Как? Видимо путём хорошо продуманного, неспешного ввода элементов рынка, но уж никак не за счёт потери социальных достижений. Китай тому подтверждение. Его компартия уже 36 лет успешно строит экономику, сочетающую план и рынок. Вот где реальная перестройка идёт своим чередом. У нас правда давно нет такого Дэн Сяопина, а у них был. Они укоряют Мао за 30% допущенных ошибок, а мы Сталина – за всё. Сингапурский Сталин Ли Куан

Ю больше полувека конструировал совершенно новое для Азии и всего современного мира «государство будущего» – Сингапур. Правда Сталин был коммунистом, а господин Ю рыночником.

…Да при социализме не только колбасы, много чего не было… Не было кстати и 100 семей, владеющих 30% богатства нашей страны, машин у людей было гораздо меньше -= это правда. Но при этом они не гибли в бандитских разборках, наркоманы не дохли тысячами и братские народы не били друг другу морды на улицах. Спутники запускали в космос, заводы новые строили, книжки читали! И кино смотрели хорошее. А в 90-е развалили страну, потеряли треть территории, ополовинили население и всё это – за кусок колбасы? Лучше бы колбасу нормальную выпустили – это гораздо полезнее, чем государство рушить.

По пути социализма идёт Швеция. А почему у нас социализм не получается? Читать карла Маркса надо. По его прогнозам революция должна была произойти либо в Германии, либо во Франции, либо в Англии – наиболее развитых тогда странах.

У нас же это дело немного ускорили. И потом Иосифу Виссарионовичу пришлось долго работать, иногда не совсем политкорректными методами, чтобы ликвидировать историческое отставание. Шутка ли – принять страну с сохой, а оставить её с атомной бомбой. Но то, что выбранный путь в 1917 г. был правильным, для меня не подлежит сомнению…

…В 90-е электронное Фрязино (Московская область) тоже оказалось в тяжёлом положении: некогда известные, с немереным финансированием такие научно-производственные объединения как «Исток», «Платан», «Циклон» и другие в одночасье свели свою деятельность к нулю. Новое руководство страны в тот момент укрепление ракетно-ядерного щита Родины на земле, в небесах и под водой перестало интересовать, а соответственно прекратилось и финансирование. Много тогда руководителей отделов и отделений предприятий города появилось в моём кабинете Фрязинской ЦГБ с разного рода предложениями что-то разработать для медицины.

Почему в моём? Да потому что я больше всех в 70-е, начало 80-х ходил по предприятиям города с предложениями улучшить диагностические возможности рентгеновского оборудования за счёт новых электронных разработок. Понимание я встречал не везде. А теперь вспомнили. Очень этим руководителям хотелось сохранить свои коллективы, зарплаты и «отсасывать» из медицины также, как они это делали с ВПК.

Я всех внимательно выслушал, а потом сказал: «Уважаемые, всё, что вы собираетесь разрабатывать, уже давно разработали и выпускают такие фирмы как «Siemens», «Philips», «General Electric», «Toshiba» и другие. Речь сегодня может идти только «об отремонтировать» и «об сделать» то, что разработано, но сделать дешевле, чем за рубежом и относительно качественно (соотношение цена-качество должно быть соблюдено). Получать же за разработку уже разработанного в медицине, также как с ВПК, не получится. От того вы так хорошо жили в своё время, что мы жили хуже. Медицина и образование всегда финансировались по остаточному принципу – соответственно больших денег здесь не будет».

Многие покинули мой кабинет обиженными, разочарованными, не менее разочарованным был и я. Очередная моя статья в «Медицинской газете» с оптимистичным названием «Делать было нечего – надо было жить» прозвучала как глас, вопиющего в пустыне. Состояние с медицинской техникой в те годы напоминало состояние тёщи из старого анекдота, которую зять убивать не стал, а отпустил с десятого этажа на свободу.

К большому сожалению писал я тогда, сейчас, что не возьми – всё проблема – негатоскопы, химреактивы, пластмассовые наконечники для бариевой клизмы, резиновые груши… Может быть кто-то из коллег сможет организовать в своём регионе выпуск системы для двойного контрастирования толстой кишки, основным элементом которой является обычная трёхлитровая банка со специальной крышкой… Кричал, можно сказать, на всю Россию, а где услышали? Правильно, у себя дома, во Фрязино.

Не все тогда ушли из моего кабинета разочарованными. Например, молодые сотрудники «Циклона» – выпускники московских вузов (Российского химико-технологический института им. Д.И. Менделеева и Московского физико-технического института) М.М. Губин и М.В. Гущин остались и спросили: «А что сегодня надо делать для улучшения качества рентгенодиагностики в стране?»

– Да начать хотя бы с рентгеноконтрастного средства для исследования пищеварительного тракта – ответил я. – На протяжении 100 лет оно так и не было освоено отечественной промышленностью, и процитировал выступление тогдашнего президента Российской ассоциации радиологов профессора П.В. Власова на одном из прошедших

Конгрессов радиологов России: «Неблагополучно обстоит дело с контрастными веществами для рентгенологического исследования желудочно-кишечного тракта. Поставляемый аптечным управлением фармакопейный сульфат бария, выпускаемый заводом в г. Менделеевске, является полуфабрикатом и не удовлетворяет медико-техническим требованиям. Простая водно-бариевая взвесь, без улучшения её физико-химических свойств, даёт плохое контрастирование пищеварительного тракта, что снижает разрешающую способность рентгенологического исследования и не обеспечивает раннюю диагностику заболеваний. По этой причине запоздалая диагностика опухолей желудочно-кишечного тракта составляет 90%, а пятилетняя выживаемость таких больных не превышает 5%».

Ребята прониклись, несколько раз присутствовали во время рентгенологического исследования желудка и толстой кишки в условиях двойного контрастирования (контрастирование бариевой взвесью сочетается с воздушным) и убедились в недостатках фармакопейного сульфата бария.

Двойное контрастирование играет главную роль в рентгенологическом исследовании пищеварительного тракта, поскольку направлено на получение чёткой картины внутренней поверхности слизистой при расслаблении её тонуса.

Бариевая взвесь, которая перед исследованием просто смешивалась с водой, быстро расслаивалась, содержала крупные агрегаты частиц. Не лучшим образом обстояло дело с газообразующей смесью и пеногасителем, набором химреактивов для обработки рентгеновской плёнки. В кратчайший срок в подмосковном Фрязино была создана фирма «ВИПС-МЕД», а разработанный ей отечественный рентгеноконтрастный препарат, на основе сульфата бария «Бар-ВИПС» идентичен «Микропак Н.Д.Ораль» и «Микропак Колон», выпускаемых австрийской фирмой «Nicholas». Кроме концентрации, высокой оптической плотности, дисперсности, хорошей адгезивности, отсутствия фолоккуляции в широких значениях кислотности желудочного содержимого, низкой вязкости и хороших органолептических свойств рентгеноконтарстного средства, к сухому веществу (240 г в пакете) добавлен пеногаситель, а газообразующая смесь прилагается отдельно.

Для двойного контрастирования толстой кишки используется тот же препарат, но без газообразующей смеси.

Кто сам месил комковатый сульфат бария в фарфоровой ступке пестиком, добавляя к нему карбоксиметилцеллюлозу, а затем долго бегал в поисках шипучей смеси и пеногасителя, по достоинству оценил решённую фрязинцами проблему промышленного изготовления специального сульфата бария.

Предложенная бариевая взвесь позволяет изучать тонкие структуры слизистой, как при классическом исследовании макро- и микрорельефа слизистой, так и в условиях двойного контрастирования (Рис. 1,2).

Приготовление такой взвеси осуществляется непосредственно перед исследованием путём механического (ручного) смешивания сухого содержимого пакета (сернокислый барий, цитрат натрия, сорбит, полидиметилсилоксан, поливиниловый спирт) с

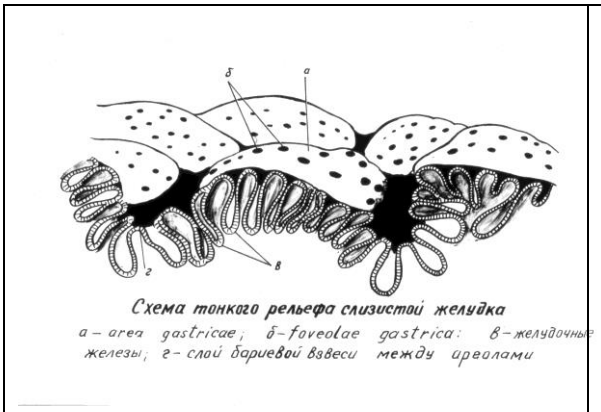

Рис. 1.

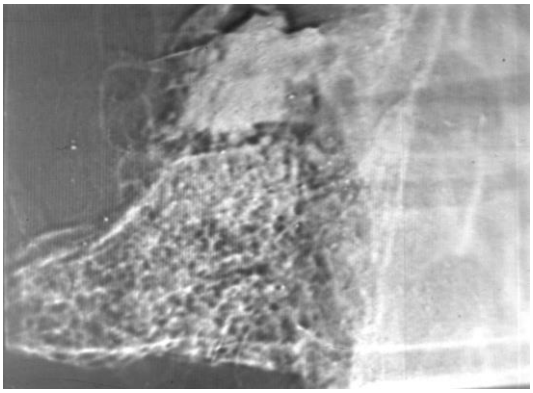

Рис. 2.

Рис. 1. Схема строения тонких структур слизистой желудка.

Рис. 2. Микрорельеф слизистой желудка в рентгеновском изображении.

60 мл кипячёной воды (до сливкообразной констистенции). Количество воды и порошка может уменьшаться или увеличиваться в зависимости от цели исследования. Экономи-

ческий эффект от использования такого отечественного препарата сульфата бария состоит ещё и в том, что отпала необходимость включать в проекты рентгеновских кабинетов специальные комнаты, так называемые бариевые кухни, где санитарка сначала молотком разбивала спрессованный полуфабрикат сульфата бария из Менделеевска, затем этот барий складывался в кастрюлю, заливался водой, долго варился на электроплите, после чего размешивался с помощью миксера «Воронеж». А в конечном итоге, получалась густая масса, которой хорошо окна замазывать, а не исследовать желудочно-кишечный тракт.

Впервые за более чем вековую историю медицинской рентгенологии в нашей стране появилась готовая лекарственная форма на основе сульфата бария. На примере основных онкологических заболеваний рака желудка и толстой кишки, чётко отражаются сегодняшние проблемы в онкологии.

Несмотря на более чем тридцатилетний срок перехода всех приоритетов в диагностике рака желудка и толстой кишки к эндоскопии, в его раннем выявлении не произошло каких-то серьёзных положительных сдвигов. Упор на эндоскопическое выявление этой патологии практически ликвидировал возможность применения в этих целях всех современных методов рентгенологии. Да и сами рентгенологи, в своём большинстве, в силу объективных и субъективных причин самоустранились от собственного метода исследования.

Основная же причина стабильно низкой диагностики раннего рака желудка и толстой кишки, с моей точки зрения, заключается в том, что наиболее частым анатомическим вариантом этого рака остаётся внутристеночная инфильтративно распространяющаяся опухоль, нередко протекающая с минимальными изменениями на поверхности слизистой.

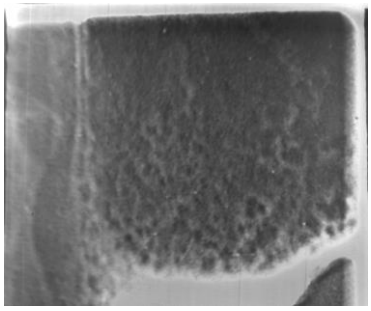

Рис. 3,а.

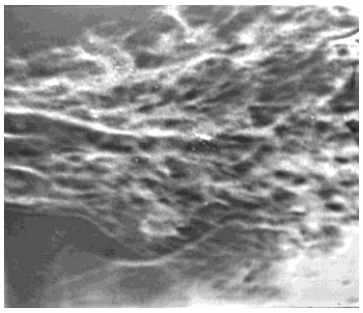

Рис. 3,б.

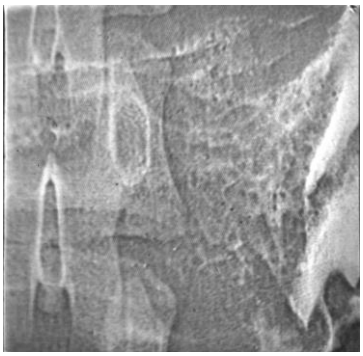

Рис. 3,в.

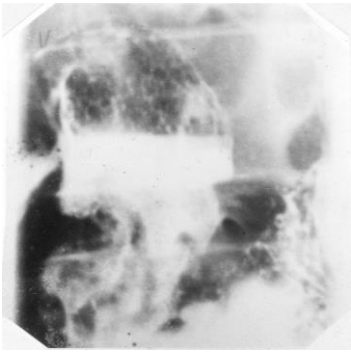

Рис. 3,г.

Рис. 3. Рентгенологическая картина тонких структур слизистой при различных формах гастрита и дуоденита:

а) поверхностный гастрит (ширина ареол 3-4мм);

б) глубокий гастрит (ширина ареол 5-6мм);

в) атрофический гастрит (неравномерное увеличение желудочных полей до 6-7мм)

г) микрорельеф слизистой луковицы двенадцатиперстной кишки

Использование БАР-ВИПСа при рентгенологических исследованиях, как правило, позволяло диагностировать любые патологические изменения глотки, пищевода, же-

лудка, двенадцатиперстной, тонкой и толстой кишки. Этому в немалой степени способствовали: высокая плотность контрастного вещества, низкая вязкость, качественная визуализация тонких структур слизистой. Анатомически точная картина поражений желудка, гомогенное тонкое распределение контрастного средства по слизистой, оптимальная толщина слоя бариевой взвеси, чёткая картина контуров, отсутствие коагуляции, побочных явлений и непереносимости позволяли диагностировать различные формы гастрита, дуоденита, полипов и рак желудка на ранних стадиях (Рис. 3,4).

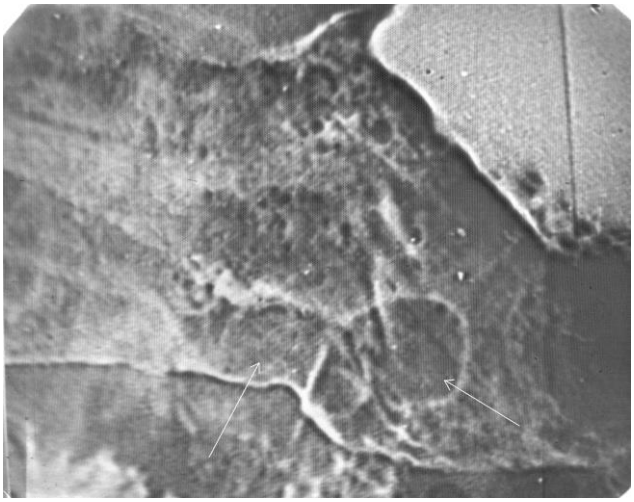

Рис. 4. Полиповидные изменения слизистой большой кривизны желудка

В целях усиления информативности обычных рентгенограмм желудочно-кишечного тракта применялся метод телевизионного анализа рентгеновского изображения на установке «Телеван», разработанного нами совместно с представителями НПО «Исток» в 1978 г. (Рис. 5)

Конец 70-х прошлого века знаменателен тем, что в 1978 г. нынешний академик РАН С.К. Терновой, а тогда ещё молодой кандидат наук, первым подошёл к первому в нашей стране шаговому компьютерному томографу (рентгенодиагностический отдел 4-го главного управления МЗ СССР) и начал проводить исследования органов и систем, используя самый современный, принципиально новый метод исследования. Первые УЗ-аппараты с линейными датчиками и нечёткой визуализацией только-только начинали появляться в известных мед.центрах, НИИ и крупных больницах. А практические рентгенологи общей лечебной сети того времени старались различными способами получить дополнительную информацию из традиционных рентгенограмм.

С помощью «Телевана» была найдена возможность путём согласования частотно-контрастных характеристик рентгенограмм телевизионного канала получить новую информацию о распределении плотностей в деталях малых размеров и увеличивать изображение после обработки на ЭВМ, как в цвете, так и в чёрно-белых полутонах. Последний момент очень важен при анализе рентгенограмм тонких структур слизистой желудочно-кишечного тракта, когда на обычных рентгенограммах порог чёрно-белых полутонов плохо различим (рис. 6а), а при исследовании на анализаторе методом амплитудного рельефа (гармонизация изображения) удаётся получить дополнительную информацию о состоянии рельефа слизистой, максимально соответствующего его анатомической структуре (рис. 6б).



Рис. 5. Телевизионный анализатор рентгенограмм “Телеван”

Мелкодисперсная бариевая взвесь при исследовании желудочно-кишечного тракта в условиях двойного контрастирования позволяла выявлять эндофитные опухолевые образования стенок желудка на ранних стадиях.

«БАР-ВИПС» также хорошо зарекомендовал себя при первичном двой-

Рис. 6,а.

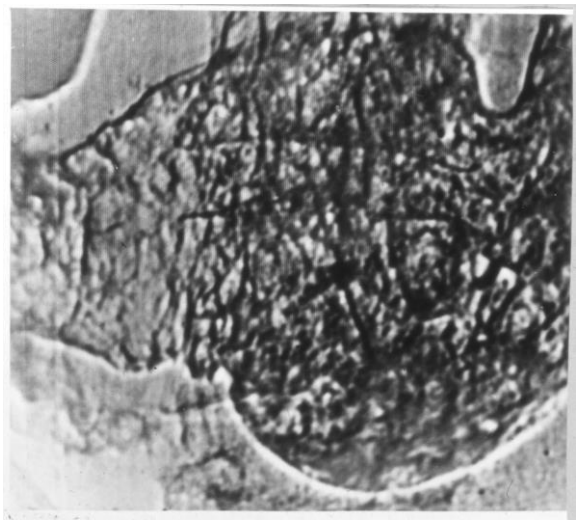

Рис. 6,б.

Рис. 6,а. Тонкий рельеф слизистой выходного отдела желудка в рентгеновском изображении

Рис. 6,б. Та же рентгенограмма после её обработки на ЭВМ методом амплитудного рельефа – восстановленный и увеличенный объём внутренней поверхности слизистой, близкой к её анатомической структуре

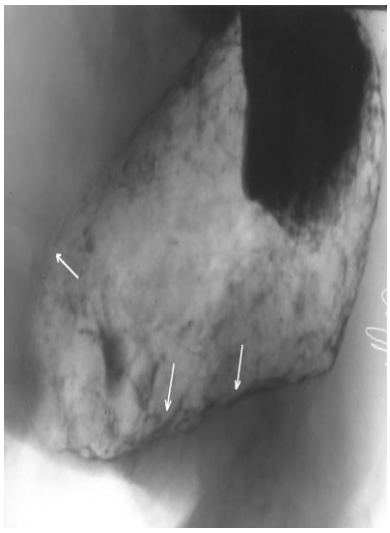

Рис. 7,а.

Рис. 7,б.

Рис. 7,в.

Рис. 7. Эндофитные формы рака желудка.

а) рак выходного отдела желудка с наибольшей локализацией в области большой кривизны при традиционном рентгенологическом исследовании в условиях двойного контрастирования (стрелка);

б) МСКТ органов брюшной полости (двойное контрастирование желудка) того же больного – утолщение стенок выходного отдела желудка (стрелки);

в) в другом случае - рентгенологическая картина подслизистого образования в проекции задней стенки в/3 тела желудка (участок изменённого рельефа, где складки слизистой и их структура чётко не прослеживаются - стрелка); при гастроскопии того же больного участок слизистой в\3 тела по задней стенке выбухает в просвет желудка; слизистая в этой области рыхлая, тусклая, при биопсии обильно кровоточит (эндоскопическая картина характерна для подслизистой опухоли задней стенки в\3 тела желудка).

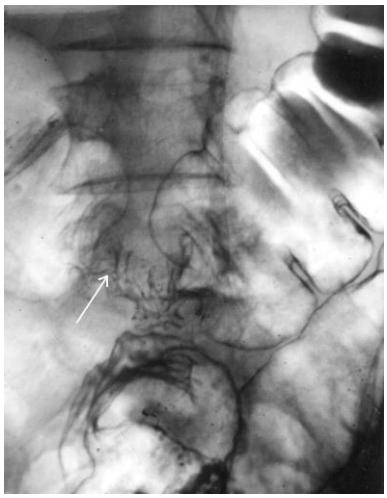

Рис. 8.

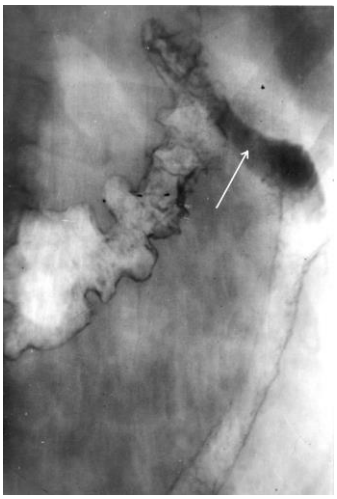

Рис. 9,а.

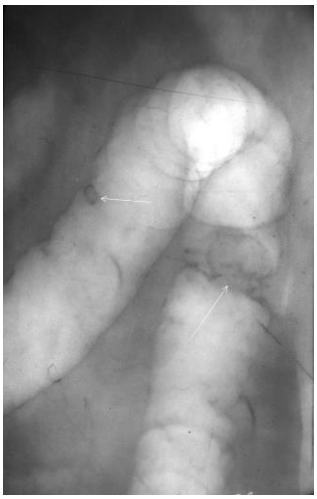

Рис. 9,б.

Рис. 8. Циркулярное сужение просвета ободочной кишки вследствие эндофитного новообразования; практически неизменённая слизистая суженного участка кишки чётко визуализируется (стрелка);

Рис. 9. Новообразования селезёночного изгиба толстой кишки.

Рис. 10,а.

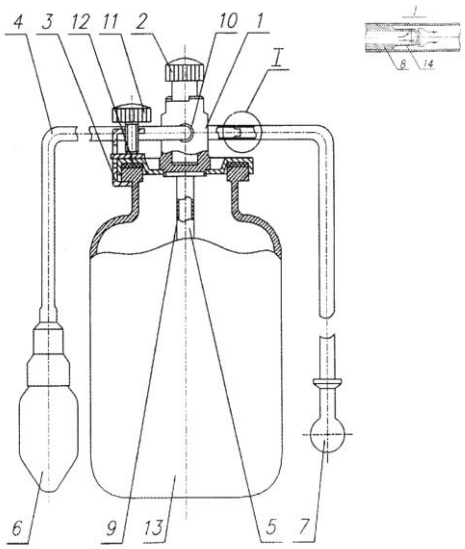

Рис. 10,б.

Рис. 10.

а) общий вид устройства для ирригоскопии толстой кишки, основным элементом которого является специальная конструкция крышки из нержавеющей стали и обычная трёхлитровая банка;

б) схема устройства модифицированного аппарата Боброва.

1 – Фланец, 2 – Пробка, 3 - Скобка, 4 – Трубка, 5 – Трубка силиконовая ПВХ, 6 – Груша резиновая, 7 – одноразовое устройство для ирригоскопии, 8 – штуцер выходной, 9,10 - Винт 12 – прокладка резинова, 13 – банка стеклянная (в комплект поставки не входит),14 – Кольцо обратного клапана.

ном контрастировании воспалительных и опухолевых заболеваний толстой кишки, методика которого принципиально отличается от дополнительного раздувания кишки после её опорожнения. (Рис. 8, 9).

В этой связи, кроме специального рентгеноконтрастного средства, нельзя не отметить и аппарат для ирригоскопии толстой кишки (модифицированный аппарат Боброва), серийный выпуск которого также осуществляет фирма «ВИПС-МЕД». (Рис. 10).

В своё время, для удобства работы, эту модификацию аппарата для исследования толстой кишки мне пришлось осуществить «на коленке» самому в двух экземплярах – один для рентгеновских кабинетов поликлиники, другой – для стационара. Основным преимуществом этого устройства является простота конструкции, удобство в работе, возможность замены ёмкости для рентгеноконтрастного вещества на обычные банки – 3, 2, 1 л. Гомогенность слоя контрастного вещества по всей зоне слизистой оболочки толстой кишки даёт оптимальную толщину его с адекватным поглощением рентгеновских лучей. Хорошая визуализация мельчайших изменений способствует ранней диагностике полипов и рака толстой кишки. Замечу также, что ещё одной немалой проблемой были и химреактивы для ручной обработки рентгеновской плёнки (проявитель, фиксаж, восстановитель проявителя) – всегда в дефиците и неважного качества. Монополистом по производству химреактивов было казанское производственное объединение «Тасма», диктовавшее всем свои условия.

Коллеги дали высокую оценку не только отечественному рентгеноконтрастному препарату и набору химреактивов для обработки рентгеновской плёнки «РЕНМЕД-В», обеспечивающих скорость и хорошее качество обработки различных видов отечественной и импортной плёнки, но и безотказным (по сути «вечным») аппаратам для ирригоскопии толстой кишки, выпускаемым фирмой «ВИПС-МЕД» из подмосковного Фрязино.

С особой силой я ощутил наш вклад в общее дело рентгенологов страны, когда на одном из радиологических форумов в середине 90-х годов прошлого века главный рентгенолог страны, профессор П.В. Власов (ушёл из жизни 6 августа 2011 г.) неожиданно публично поблагодарил меня за очень нужную и воплощённую в жизнь инициативу. Собравшиеся же на форуме рентгенологи поддержали Павла Васильевича теми ещё бурными и продолжительными аплодисментами.

Вот так решая проблему для себя, мы смогли решить её для всей страны, да и бюджет города Фрязино, за счёт предприятия «ВИПС-МЕД» пополнился. Спрос на продукцию большой, опять же немало квалифицированных специалистов города трудоустроено, достойная зарплата, никто не думает увольняться и искать лучшей доли в столице. Результаты нашего исследования были опубликованы в журнале «Вестник рентгенологии и радиологии» № 5, 1997 г. «Исследование желудочно-кишечного тракта с использованием отечественного рентгеноконтрастного средства на основе сульфата бария «БАР-ВИПС». Г.В. Ратобыльский, А.А. Калужский, МОНИКИ и Фрязинского городское территориальное медицинское объединение Московской области.

Дальнейшее динамичное поступательное развитие предприятия подмосковного наукограда, которое уже располагает собственными конструкторскими бюро, химико-аналитической лабораторией, большими производственными мощностями и кадровым потенциалом, даёт возможность разрабатывать и охватывать новые направления. В ближайшее время будет выведен на рынок внутривенный безионный рентгеноконтрастный препарат (аналог норвежского препарата «омнипак») «йогексол». Этот препарат входит в число 56 особо важных медикаментов, которые в настоящее время закупаются только за рубежом. Их производство необходимо освоить и в России.

Большой интерес представляет и другое перспективной направление фирмы – производство чистых комнат и операционных модулей для больничных комплексов.

Ещё одним, не менее важным вкладом, сделанным нами во Фрязино в конце 80-х, начале 90-х годов прошлого века, эта организация медицинского электронного центра (МЭЦ) «Корфис» по ремонту и наладке современного рентгеновского оборудования. Группа врачей и инженеров (Г.В. Ратобыльский, К.К. Фимушкин, С.Н. Извольский и С.В. Смирнов) на базе Фрязинской ЦГБ создали этот центр.

Не секрет, что рентгеновская аппаратура всегда являлась одной из самых дорогих и решение о приобретении новой техники или модернизации старой должно быть взвешенным и обоснованным.

Научно-производственные объединения и медики Фрязина в трудное время всегда работали в тесном творческом содружестве, а одним из главных направлений медицинского электронного центра, созданного на базе практического здравоохранения города, являлась активная помощь лечебным учреждениям в решении любых вопросов,

связанных с рентгенодиагностическим оборудованием, контрастными средствами, рентгеновскими принадлежностями и средствами защиты.

Наши заказчики дали высокую оценку работе фрязинских инженеров. Особо отметив, что улучшение диагностических возможностей рентгенотехники (после тщательного объективного анализа её состояния нашими специалистами) обошлось им значительно дешевле, чем приобретение новой аппаратуры с последующим монтажом и наладкой.

Со временем (спустя 15 лет после создания Центра) традиционная рентгенография заменялась цифровой, и здесь МЭЦ «Корфис» шёл в ногу со временем. Осуществлялась реконструкция рентгеновских кабинетов – от проекта до ввода в эксплуатацию, модернизация и обновление отечественных и импортных рентгеновских комплексов, включая ангиографические.

Ввод и компьютерная обработка рентгеновского и других видов медицинского изображения (УЗИ, МРТ, тепловидение) с возможным доступом к информации в клинических отделениях, компьютерная рабочая станция цифровой обработки целевым назначением для ангиографии и эндоваскулярных вмешательств.

Услугами МЭЦ «Корфис» воспользовались такие известные медицинские учреждения России как Институт хирургии им. А.В. Вишневского РАМН, МОНИКИ им. М.Ф. Владимирского, Объединённая больница управления мэрии г. Москвы, Ростовский государственный медицинский университет и др. Сайт в Интернете: www.korfis.ru. За прошедшие непростые годы МЭЦ «Корфис» вырос. Приобрели немалый опыт и сотрудники центра, что позволило значительно расширить свою деятельность не только в области рентгенодиагностики, но и в создании рабочих станций (автоматизированное рабочее место врача-диагноста) для регистрации, обработки, архивирования различных видов медицинского изображения (традиционная рентгенодиагностика, ангиография, КТ, МРТ, УЗИ и др.). Рабочие станции, поставляемые фирмой «Корфис» в содружестве с программистами МГУ им. М.В. Ломоносова, оснащены русифицированным программным обеспечением. Они являются той основой, на базе которой можно развивать общебольничные компьютерные сети для более широкой визуализации медицинского изображения (передача информации из истории болезни и электронное архивирование).

Но это всё было потом. А в те трудные, первые годы 90-х – медицинский электронный центр довольствовался малым – ремонтировали уже бывшие в употреблении аппараты, поскольку на новые – у главных врачей не было денег. А начинал эту трудную, но очень нужную работу бессменный директор центра – выпускник Рязанского радиотехнического института Константин Константинович Фимушкин, пришедший во Фрязинскую больницу из ВПК. Трудолюбивый, инициативный, интересующийся всем новым в нашей специальности.

Под стать ему были и другие два инженера наукограда Фрязино, с которых начинался «Корфис» – это Станислав Николаевич Извольский и Сергей Валерьевич Смирнов. Моя работа в центре заключалась в координации его деятельности, определении приоритетных направлений вплоть до научных разработок. Первые деньги МЭЦ «Корфис» заработал при замене устаревших рентгенотелевизионных систем на современные в крупных больницах Московской области – Дмитрова, Щёлкова, Шатуры и других. Силами центра был осуществлён ремонт и наладка рентгеновского оборудования в НИИ скорой помощи им. Н.В. Склифосовского, в Московской клинической больнице № 50, столичных поликлиниках № 80 и № 104, потом уже все виды ремонта рентгеновских аппаратов и телевизионных систем (отечественного и импортного производства) осуществлялись в Ярославле, Липецке, Брянске, Новгороде, Самаре и других городах России («МГ» 26.04.1996 г. «Подмосковное Фрязино- рентгенологам России).

Без ложной скромности замечу, что в очень непростые 90-е прошлого века медики и инженеры электронного Фрязина, работая в тесном контакте, по крайней мере, в области рентгенодиагностической техники оказали существенную помощь рентгенологам России.

Моя статья «Делать было нечего, надо жить» (МГ 28.04.1992 г.), где я вспоминал тёщу из анекдота, «отпущенную» зятем с 10 этажа на свободу, заканчивалась словами: «не знаю, вышла ли из пике та тёща. По законам физики с использованием всех степеней свободы, должна бы. Попробуем и мы».

Попробовали. И результат оказался весьма успешным. Ведь общий уровень отечественного рентгеновского оборудования по техническим характеристикам традиционно отставал от развитых стран, отличаясь при этом весьма узкой номенклатурой, охватывающей лишь аппаратуру и принадлежности общего назначения. На низком

уровне в большинстве регионов оставалось техническое обслуживание дорогостоящей рентгеновской аппаратуры импортного производства. Тем не менее, даже в самом резком ухудшении положения дел в рентгенодиагностике один положительный момент всё-таки имело место – поскольку хуже было уже некуда, должно было наступить постепенное улучшение.

В те самые 90-е среди отечественных фирм я знал лишь три, какие предлагали свои услуги по ремонту, модернизации и техническому обслуживанию дорогостоящей рентгеновской аппаратуры: «АМИКО» (на базе отделения рентгеновской техники ВНИИМТ), СПЕКТР-АП (на базе НИИ интраскопии) и медицинский электронный центр «КОРФИС» из подмосковного Фрязино.

…На дворе уже XXI век, времена опять не самые лёгкие. Тем не менее, власть и население должны осознать, что качественная медицинская помощь стоит очень дорого. А министерство здравоохранения России должно в большей мере прислушиваться к мнению общественных профессиональных организаций, выполнять их рекомендации, придать им директивный характер. Отнюдь не случайно в развитых экономически странах расточительствуют и затрачивают на охрану здоровья от 7 до 13% бюджета. Они бы рады тратить меньше (например 3% как у нас), но не хотят опускать уровень оказания мед.помощи и науки до той черты, до которой дошли мы. Ну, а опять выбираться нам из своей ямы придётся, по всей видимости, долго и, преимущественно, своими силами.

Трудное время достаётся практически каждому поколению, выпало оно и на долю наших дедов и отцов и, тем не менее, внёсших неоценимый вклад в развитие традиционной рентгенологии за 100-летний период со дня открытия рентгеновских лучей: С.П. Григорьев и М.И. Немёнов, С.А. Рейнберг и Г.А. Зедгенидзе, И.Л. Тагер и Ю.Н. Соколов, К.В. Помельцов и И.Г. Лагунова, Е.Л. Кевеш и Л.Д. Линденбратен, И.Х. Рабкин и Л.М. Портной. Можно ещё долго перечислять известных и знаменитых, а также рядовых армии целителей – практических врачей-рентгенологов, обделённых званиями и наградами, но преданных своей специальности и не относящих себя к потерянному поколению. Воистину среди «потерянного поколения» есть и не потерявшиеся.

«Заслуженной награде кто не рад –
Свидетельству, что век недаром прожит?
Всё так, друзья. Но подлинный, быть может,
Избранник века – тот, кто без наград.

Кто если надо, встанет в общий ряд
И на соседа груз не переложит,
Кому, однако, бард хвалы не сложит,
Кого не приглашают на парад,

Кто раз, по слухам, был в каком-то списке,
Но выпал по ошибке машинистки
И так остался – вне систем и схем,
Не обцелован, не перетолкован,
Не окольцован, не проштемпелёван
И не приватизирован никем!»

Илья Фоняков

У меня как и у большинства рядовых врачей моего поколения нет никаких правительственных наград, кроме грамот администрации лечебных учреждений к Дню медицинского работника.

В своё время я иногда задумывался, как надо трудиться, чтобы страна наградила тебя, например, орденом Трудового Красного знамени, но критериев для награждения этим орденом – не нашёл. Уже и ордена такого давно нет, а мне всё хочется. Так и не узнал, кто и за что получал эту награду кроме администрации (с этими всё ясно, пришла разнарядка на больницу – себе и вешают), со временем всё-таки понял, что в нашей стране важны не звания и награды, а ИМЯ.

Так своё имя я «сделал» не тем, что активно содействовал впервые за 100 лет начать выпуск отечественной промышленностью готовой лекарственной формы специального сульфата бария для первичного двойного контрастирования желудочно-кишечного тракта. Хотя многие главные специалисты регионов РФ при малейших пере-

боях с поставкой бария – сразу звонят мне. Не тем, что усовершенствовал аппарат Боброва для исследования толстой кишки. Лишь врождённая скромность не позволила мне запатентовать свой прибор как аппарат Боброва-Ратобыльского. Вот почему он называется модифицированным аппаратом Боброва. Тем не менее, многие практические врачи-рентгенологи продолжают меня спрашивать: «Где можно купить твою банку?». И не тем, что создал медицинский электронный центр на базе практического здравоохранения. А совершенно случайно и неожиданно.

Со времён работы после окончания института в Новоторъяльской Центральной районной больнице Марийской АССР был у меня, как нынче говорят, один прикол. Когда молодые и не очень молодые медсёстры звонили в рентгеновский кабинет и спрашивали «Это Рентген?» я отвечал: «Милые, девушки, Великий Вильгельм Конрад Рентген умер 10 февраля 1923 г. от рака толстой кишки. Это Ратобыльский, что вы хотели?».

На другом конце провода – минутное замешательство, а потом девичий голос, обращённый совсем не ко мне, произносил: «Ой, девчонки, это не рентген, это мужик какой-то», и трубку бросали на рычаг. Удовольствие от своей шутки я получал колоссальное, но имела она и воспитательное значение. Некоторое время спустя, никто уже не спрашивал Рентгена, а лишь уточняли – это рентгеновский кабинет?

Впоследствии эта хохма на «ура» проходила во всех лечебных учреждениях, где мне доводилось работать. Имела она место и в НИИ фтизиопульмонологии Первого МГМУ им. И.М. Сеченова. Дошла она и до директора института академика М.И. Перельмана. Михаил Израйлевич оценил её по достоинству. И вот тогда, когда уже практически все медсёстры знали, чем Рентген отличается от рентгеновского кабинета, мне позвонил доцент с кафедры фтизиопульмонологии нашего университета и задал мне потрясающий вопрос: «Это Рентген?». До сих пор доцентов я ещё не «срезал». После того как Михаил Георгиевич Бирон узнал, когда не стало В.К. Рентгена, а на другом конце провода был Ратобыльский – никакого замешательства со стороны кафедрального работника не было. Он тут же спросил: «Геннадий Викторович, а Вы сейчас занимаетесь цифровой рентгенографией?».

– Да, – ответил я.

– Насколько мне известно, во времена В.К.Рентгена цифровой рентгенографии не было?

– Ваши сведения весьма точные, «цифра» в практической рентгенологии появилась где-то с середины 70-х прошлого века.

– Надеюсь, появилась она при Вашем непосредственном участии, – продолжил «доставать» своими вопросами доцент.

– Конечно, я тоже вносил свою лепту, начинал уже работать над докторской.

– Тогда могу я Вас попросить сделать в двух проекциях (прямой и правой боковой) «ратобылографию» органов грудной полости одному больному человеку с подозрением на правостороннюю пневмонию?

Пришло время замолчать на другом конце провода уже мне. Как говориться и на старуху бывает проруха.

Замечу лишь, что первая «ратобылография» была выполнена в декабре 1999 г. в стенах НИИФП Первого МГМУ им. И.М. Сеченова и была приурочена к 75летию директора института академика М.И. Перельмана. Михаил Израйлевич дал высокую оценку этому методу, он оказывается стал известен в ЦКБ Управления делами президента, где М.И. Перельман долгие годы работал, о нём узнали рентгенологи Первого МГМУ им. И.М. Сеченова, МОНИКИ им. М.Ф. Владимирского, а мой хороший приятель профессор из Российского национального исследовательского мед.университета им. Н.И. Пирогова профессор А.Л. Юдин, читая лекции врачам-рентгенологам со всей России на курсах повышения квалификации, обязательно вспомнит одного известного в узких кругах профессора и расскажет всё, что ему известно о таком методе, как «ратобылография».

...И пойдёт имя по всей Руси Великой, а вместе с ним и слава. Так нужен ли мне теперь этот орден Трудового Красного знамени. Воистину в России важнее всего не награды и звания, а ИМЯ.

Ну а если серьёзно, то в нашей многострадальной стране истинная знаковость представителя любой профессии не в его званиях и степенях, а в тех добрых делах, которые он успевает сделать за свою жизнь. С тех пор, как с географической карты мира исчез Советский Союз, прошло более 20 лет и мир, в котором люди жили 70 лет оказался идеологически и экономически расколот. За то, что случилось, никто так и не ответил. Замечу лишь, что не было такого времени, когда бы мне всё нравилось. Я человек наблюдательный и сомневающийся. Диссидентом никогда не был, но вопросов к существующей власти и ко всем властям вообще было у меня немало. Так мне неясно, поче-

му Минздрав России всеми силами, не считаясь с потерями, продавливает различные поправки в Федеральный закон «Об основах охраны здоровья граждан в РФ». Один только «План-график» реализации структурных преобразований сети медицинских организаций государственной системы здравоохранения г. Москвы в части высвобождения имущества чего стоит. В документе указано, что в отношении 10 из 26 сокращаемых мед. учреждений показатели эффективности касаются лишь доходности койки, забыв при этом, что медицина – в большей степени область затратная, а не доходная.

От «перестроек, реформ и оптимизаций» революционеров разных мастей конца 80-х и начала 90-х годов, мы, как народ, отстали от самих себя 25-летней давности и перспектив выхода из этой ситуации пока не видно. Если бы ещё идиотов в мире было поменьше, а то ведь их тоже много, не мало в высоких креслах сидят и активности им не занимать.

Не получается у меня закончить своё повествование на оптимистической ноте. Ибо, всё, на что надеялся в жизни, привело к разочарованию. Может быть, надежда и умирает последней, но, с другой стороны, в конце жизненного пути всё чаще убеждаешься, что надежда – это отложенное разочарование и жизнь довольно часто эту истину подтверждает.

По-моему, разочарование сегодня бродит не только в моей душе, но и по России тоже.

«По ком звонит колокол» – спрашивал великий американский писатель и гуманист Хемингуэй. По нам он звонит, по России, по нашим детям и внукам, по терпеливому российскому народу и усечённому государству.

Г.В. Ратобыльский

ПРЕПОДАВАНИЕ СПЕЦИАЛЬНОСТИ

GE HEALTHCARE ACADEMY: БЕЗОПАСНОСТЬ ПАЦИЕНТОВ, А ТАКЖЕ КЛИНИЧЕСКАЯ И ФИНАНСОВАЯ ЭФФЕКТИВНОСТЬ ИННОВАЦИОННОГО ДИАГНОСТИЧЕСКОГО ОБОРУДОВАНИЯ

Бионышев М.Е.

GE Healthcare, направление «Клиническое обучение, Россия/СНГ». г. Москва, Россия

GE HEALTHCARE ACADEMY: PATIENT SAFETY ALONG WITH CLINICAL AND FINANCIAL EFFECTIVENESS OF INNOVATIVE DIAGNOSTIC EQUIPMENT

Bionyshev M.E.

GE Healthcare, course«Clinical education, Russia/CIS». Moscow, Russia.

Для чего мы обучаем.

GE Healthcare работает на российском рынке уже более 30 лет, помогая спасать жизни миллионов людей. Безопасность пациентов, точность постановки диагноза, эффективность работы лечебных учреждений во многом зависят от того, как используется оборудование. Именно поэтому проведение подробного инструктажа для медицинского персонала сразу стало одним из направлений деятельности компании в регионе.

Если до 2009 года такое обучение проводилось по месту инсталляции оборудования на базе лечебного учреждения, то в 2009 году этот формат был расширен: в Москве был открыт тренинг-центр GE Healthcare Academy. Инвестиции в его создание, а также в создание отдельного подразделения по клиническому обучению внутри компании стали частью реализации стратегии «В России для России». GE Healthcare сфокусирована на локализации производства, развитии компетенций медицинских специалистов и участии в модернизации здравоохранения.

С 2014 года, помимо традиционных курсов по работе с оборудованием GE, активно развиваются и новые направления. Например, тренинги для руководителей в области «управления персоналом в условиях работы ЛПУ в системе медицинского страхования и рыночной конкуренции». Их ведут тренеры, сертифицированные Университетом развития лидерских навыков GE Кротонвилль (Crotonville).

Цель GE Healthcare Academy - научить специалистов здравоохранения виртуозному владению техникой GE, а руководителей медицинских учреждений - навыкам, которые помогают улучшить рабочую атмосферу, сделать работу ЛПУ более эффективной. Все это положительно влияет на качество оказываемых пациентам услуг и возврат инвестиций, вложенных в развитие технической базы центров.

Кого и как мы обучаем.

В основе обучения в GE Healthcare Academy лежит серия технических инструктажей, структурированных по темам и клиническим направлениям. Среди тех, кому адресованы образовательные курсы - специалисты по лучевой диагностике, молекулярной визуализации, ангиографии и интервенционной кардиологии, ультразвуковой диагностике, а также анестезиологи-реаниматологи, неонатологи и кардиологи. Кроме того, GE Healthcare регулярно отслеживает уровень пользовательских навыков наших клиентов. И, например, когда есть потребность в повторном тренинге (с учетом сложности оборудования или же при смене кадров в лечебном учреждении), компания обеспечивает дополнительныйтренинг.

Сегодня в GE Healthcare работает около 30 штатных специалистов по клиническому обучению. Ежегодно под их руководством проходит обучение около 4000 руководителей различного ранга, специалистов и медицинских сестер. Нашей основной целевой аудиторией являются рентгенолаборанты и специалисты по лучевой диагностике. Им адресованы 8-12-дневные инструктажи по месту инсталляции оборудования GE, а также двухдневные инструктажи в тренинг-центре для специалистов по постобработке изображений на рабочих станциях. Также по месту инсталляции обору-

дования проводится обучение анестезиологов-реаниматологов, кардиологов, неонатологов и медицинских сестер, обслуживающих оборудование отделений реанимации, кардиологии, неонатологии. Инструктажи для специалистов, использующих наши аппараты УЗИ, проводятся как на базе ЛПУ по месту эсплуатации, так и в тренинг-центре GE Healthcare Academy, в зависимости от сложности системы

На рабочих местах в ЛПУ мы обучаем 90% наших клиентов: это врачи и рентгенолаборанты. В тренинг-центре, с учетом специфичности курсов, в год проходит обучение около 10% слушателей: специалисты по лучевой диагностике, старшие и главные сестры, заведующие отделениями, главные врачи и их заместители. Тренинги по развитию навыков управления адресованы именно последним трем категориям медицинских работников. Пока мы на стадии «пилотного проекта», поэтому в 2014 году число прошедших курсы для руководителей не превышает 50 человек (Рис. 1 – Рис. 5).

Планируя курсы в тренинг-центре, мы ориентируемся на длительность 2 - максимум 3 дня. Этого достаточно, чтобы фокусно отработать определенные навыки, направленные на решение определенной проблемы. Для медицинских работников непродолжительный срок отсутствия на рабочем месте также является приемлемым, и не вызывает возражений у руководителей ЛПУ.

Помимо традиционных форматов (в ЛПУ по месту установки оборудования и в классе тренинг-центра) с 2012 года GE Healthcare практикует дистанционное консультирование/обучение специалистов. Такой формат позволяет в короткий срок предоставить медицинским специалистам необходимую пользовательскую поддержку без отрыва от рабочего процесса.

Дистанционные курсы адресованы исключительно тем пользователям, которые уже работают с инсталлированным в ЛПУ оборудованием GE. Это обучение является, по своей сути, техническим инструктажем, поскольку во время курса длительностью до 60 минут мы освещаем только вопросы применения различных опций оборудования. Качество дистанционного обучения мы можем оценить по точности воспроизведения алгоритмов использования опций: проведенные сессии регистрируются в нашей базе данных. По результатам дистанционных сессий мы не выдаем сертификаты, поскольку речь не идет о повышении квалификации специалиста, а только о сервисной поддержке пользователя. Мы строго разделяем зоны ответственности системы последипломной подготовки специалистов и компании-производителя, которая должна обучить пользователя конкретным навыкам безопасного и эффективного использования оборудования.

Единственной преградой для повсеместного применения дистанционного сервиса и консультирования являются проблемы с доступом к интернету, которые актуальны для ряда медицинских учреждений. Однако очевидно, что это явление временное: необходимость непрерывного дистанционного обучения специалистов здравоохранения сегодня активно обсуждается на различных уровнях.

Кроме того, GE в рамках GE Healthcare Academy может предложить своим клиентам возможность изучить опыт иностранных специалистов, активно применяющих медицинские технологии компании в клинической практике. Для этого мы предоставляем доступ к видеотеке обучающих видео, авторами которых являются продвинутые пользователи оборудования GE Healthcare.

Несколько раз в год на базе тренинг-центра в Москве проводятся мастер-классы специалистов GE Healthcare по клиническому обучению из Европы и США. Большое внимание уделяется инновационному оборудованию, которое появляется в лечебных учреждениях. Это помогает российским медицинским специалистам использовать накопленный мировой клинический опыт в своей практике и расширить сеть профессиональных контактов.

Наши планы.

Можно с уверенностью сказать, что в дальнейшем направление клинического обучения GE Healthcare будет сосредоточено на увеличении доли дистанционного обучения, на проведении курсов, сфокусированных на клиническом применении отдельных продуктов/решений, а также на предоставлении клиентам возможности всегда найти ответы на возникающие вопросы по использованию оборудования GE.

Для этого компания инвестирует не только в поддержание высокого уровня профессионализма сотрудников GE Healthcare Academy, но и в развитие средств коммуникации с клиентами, обеспечение совместимости информационных систем. Принимая во внимание тот факт, что освоение системы медицинским персоналом занимает много времени, а навыки использования не являются устойчивыми, GE Healthcare все больше внимания уделяет созданию информационного канала, где нужная клиенту информация будет поступать к специалисту в доступной форме практически мгновенно по запросу.

Постоянные инновации в медицинской технике, равно как и реформирование системы здравоохранения делают необходимым непрерывное обучение медицинского персонала независимо от ранга. Курсы и тренинги, разработанные компанией, могут быть предложены

для прослушивания специалистам наряду с другими аккредитованными курсами. Иными словами, GE освещает вопросы, которые относятся к использованию медицинского оборудования. В то же время, вопросы интерпретации изображения, постановки диагноза и назначения лечения остаются в сфере ответственности медицинских профессиональных сообществ и образовательных учреждений. Это позволяет добиться не только рационального использования оборудования, поступающего в распоряжение ЛПУ, но и результативности его применения, повышения общего уровня квалификации специалистов.

Во многом от того, насколько специалисты в области здравоохранения осведомлены о последних достижениях медицины и владеют навыками использования современного оборудования, зависит качество диагностики и лечения пациентов. Предоставить медицинским специалистам актуальную информацию о существующих возможностях инновационного оборудования и научить применять их в работе – в этом и заключается миссия GE Healthcare Academy.

Рис. 1.

Рис. 1. Участники курса «Рабочая станция для КТ, кардиология». Тренинг-центр GE Healthcare Academy, 2013 год.



Рис. 2.

Рис. 2. Технический инструктаж специалиста по компьютерной томографии по теме «Рабочая станция для КТ, виртуальная колоноскопия». Тренинг-центр GE Healthcare Academy, 2014 год.

Рис. 3.

Рис. 3. Участники курса «Виртуальная колоноскопия». Тренинг-центр GE Healthcare Academy, 2013 год.



Рис. 4.

Рис. 4. Технический инструктаж специалистов по КТ и МРТ по теме «Мультимодальная рабочая станция, курс для опытных пользователей». Тренинг-центр GE Healthcare Academy, 2014 год.

Рис. 5.

Рис. 5. Технический инструктаж специалистов по МРТ по теме «Рабочая станция для МРТ, базовый курс». Тренинг-центр GE Healthcare Academy, 2014 год.

ТОШИБА МЕДИКАЛ СИСТЕМЗ. СДЕЛАНО ДЛЯ ЖИЗНИ

Мухаматуллина Э.З.

Тошиба Медикал Системз. Направление: клиническое применение медицинского оборудования. г. Москва. Россия.

TOSHIBA MEDICAL SYSTEMS. MADE FOR LIFE

Mukhamatullina E.Z.

Toshiba Medical Systems. Clinical application of medical equipment. Moscow. Russia.

Компания Тошиба Медикал Системз является одним из мировых лидеров в производстве оборудования медицинского назначения, выпускает широкий спектр визуализирующих диагностических приборов, в том числе: ультразвуковые сканеры, рентгеновские аппараты, рентгеновские компьютерные томографы, магнитно-резонансные томографы, ангиографические системы, предоставляя комплексные диагностические решения, долгосрочные партнерские отношения, ориентируясь на запросы клиента, для улучшения и оптимизации качества жизни пациентов.

Забота о планете и о людях - это сердце деятельности компании Тошиба и один из основных путей развития инноваций. Согласно «Концепции защиты окружающей среды 2050», компания заботиться о сохранении окружающей среды, стремится повысить экологическую эффективность в десять раз в течение следующих четырех десятилетий путем усиленного контроля использования энергии, дальнейшего совершенствования процесса производства и экологического сознания при разработке продукции. Для выполнения поставленной цели, компания Тошиба Медикал Системз в 2005 году разработала систему экологических стандартов, которыми она руководствуется при разработке своей продукции. Продукты, которые полностью отвечают установленным стандартам, сертифицируются компанией как экологически чистые (ECPs).



Рис. 1. Инструктаж специалиста применения по МРТ на базе ЛПУ. Апрель 2015 г.

Компания Тошиба Медикал Системз постоянно заботиться о безопасном использовании медицинского оборудования и уделяет большое внимание развитию направления информирования, инструктирования и технической поддержке медицинских специалистов, работающих на оборудовании компании.

Как происходит процесс подготовки к использованию медицинского оборудования и кто проходит такую подготовку?

После установки нового оборудования в ЛПУ (КТ, МРТ, ангиографических систем, некоторых моделей рентген установок) 2-х этапные инструктажи проводят сертифицированные специалисты по применению медицинского оборудования компании Тошиба Медикал Системз. Одноэтапные инструктажи проводятся на ультразвуковом и некоторых видах рентген оборудования. Данные инструктажи проводятся согласно рекомендациям Европейского офиса компании. Специалисты обеспечивают пользователей подробной информацией об эксплуатации установленного оборудования, что позволяет сотрудникам ЛПУ использовать систему в полном объеме. Производится адаптация протоколов исследования согласно нуждам и запросам представителей ЛПУ для оптимизации ежедневного процесса работы. (рис.1.)

Основной целевой аудиторией на инструктажах по работе с оборудованием являют-

Рис. 2. Конференция, совместно с сетью клиник ТОМОГРАД «Актуальные вопросы компьютерной и магнитно-резонансной томографии». Апрель 2015, г. Уфа.

ся рентгенлаборанты, специалисты по лучевой диагностике, ангиографии и интервенционной кардиологии, ультразвуковой диагностике.

Что делает компания Тошиба Медикал Системз для долгосрочной поддержки медицинского персонала?

После завершения 2-х этапов инструктажей начинается долгосрочная поддержка специалистов лучевой диагностики. Специалисты по применению медицинского оборудования консультируют наших пользователей дистанционно, практически 24 часа в сутки, при необходимости, осуществляются видеоконференции. Осуществляются регулярные визиты в ЛПУ к пользователям медицинским оборудованием производства компании Тошиба Медикал Системз для оптимизации работы тех или иных клинических приложений.

В компании существует и практика активаций демонстрационных опций с последующим инструктажем по их использованию, что позволяет ознакомить врачей с дополнительными клиническими приложениями и применением нового программного обеспечения, расширяющего возможности диагностического поиска. Многолетняя поддержка пользователей при эксплуатации медицинского оборудования позволяет эффективно использовать высокотехнологичное оборудование в диагностике и поддерживать связь с нашими клиентами.

Клиентам компании Тошиба Медикал Системз оказывают информационную поддержку в виде предоставления последних научных трудов ведущих европейских авторов по использованию того или иного опционального продукта компании.

Помимо прочего, компания Тошиба Медикал Системз развивает и другие направления в информировании практикующих специалистов о новейших технологиях и разработках.

Компания Тошиба Медикал Системз широко практикует проведение мастер- классов на базе ЛПУ, так как это позволяет максимально погрузиться в изучение клинических приложений, имеющихся на установленном оборудовании без отрыва от рабочего процесса. Мастер-классы проводят с привлечением ведущих специалистов в области лучевой диагностики Российской Федерации, которые делятся своим опытом во время мастер-классов. Специалисты по применению медицинского оборудования оказывают поддержку при проведении данных тренингов, консультируя по вопросам применения клинических приложений. Доктора, принимающие участие в мастер-классе, имеют уникальную возможность задавать интересующие их вопросы и представителям компании, и ведущим специалистам лучевой диагностики.

Кроме участия в ежегодных конференциях и конгрессах, компания Тошиба Медикал Системз принимает участие в организации тематических конференций по узконаправленной тематике в лучевой диагностике на базе ЛПУ по всей территории Российской Федерации. В





Рис. 3. Мастер-класс по применению контрастных средств в КТ и МРТ, совестно с компанией Bayer. Октябрь 2014г.

рамках конференций, компанией приглашаются специалисты лучевой диагностики из ведущих ЛПУ России, Европы, Японии для прочтения лекций.

Такого рода конференции позволяют собрать аудиторию в количестве 100-150 человек, с возможность интерактивного общения с лекторами и обсуждения интересующей тематики. (рис.2).

В октябре 2014 г. компанией Тошиба Медикал Системз, совместно с компанией Bayer были проведены мастер-классы по применению клинических приложений в МРТ и КТ с использованием контрастных препаратов. Тренинг проводили на базе ЛПУ представители компаний, основными слушателями данного мастер–класса были специалисты в области лучевой диагностики. Сотрудники компании Bayer прочитали лекции по применению контрастных препаратов в компьютерной и магнитно-резонансной томографии. Данный тренинг позволил компании Bayer и компании Тошиба Медикал Системз осветить вопросы применения контрастных препаратов при проведении МРТ- и КТ-исследований, в том числе обсудить вопросы безопасности использования контрастных препаратов в лучевой диагностике. (рис.3).

Совместно с компанией «Сервье» 31 марта 2015 года был проведен семинар в г. Туле с актуальной тематикой «Хронические заболевания вен. Наши потребности и возможности».

Кроме проведения мастер- классов и тренингов на базе ЛПУ, компания Тошиба Медикал Системз с 2014 года практикует проведение мастер классов на базе офиса компании. На сегодняшний день мастер- классы проводят представители компании, а в будущем, запланированы тематические семинары, с привлечением специалистов лучевой диагностики из ведущих ЛПУ Российской Федерации. (рис.4).

Благодаря прошедшей в последние годы программе модернизации здравоохранения в Москве, компьютерная томография сердца и коронарных сосудов стала доступной в большинстве лечебных учреждений на территории г. Москвы и Московской области.

В связи с востребованностью и высоким интересом докторов к данной методике, компанией Тошиба Медикал Системз с 10 по 11 декабря 2014 года был проведен мастер-класс, посвящённый основным аспектам компьютерной томографии сердца и коронарных артерий.

В рамках данного тренинга были освещены основные аспекты применения кардиологических приложений на компьютерных томографах производства компании Тошиба Медикал Системз. Теоретическая часть курса была представлена докладами, посвященными основной тематике курса. Практическая часть состояла из анализа томографических изображений различных клинических случаев. Докторам была предоставлена возможность получить



Рис. 4. Участники мастер-класса «Основные аспекты компьютерной томографии сердца и коронарных артерий». Декабрь 2014. Офис компании Тошиба Медикал Системз.

опыт самостоятельной работы с кардиологическими приложениями на рабочих станциях Vitrea при поддержке специалистов компании.

Мастер-класс проходил в доброжелательной атмосфере, участники смогли оставить свои пожелания и предложения по вопросам применения кардиологического пакета программ и поделиться уже имеющимся опытом со своими коллегами из разных лечебных учреждений.

ФГБУ «РКНПК» Минздрава РФ два раза в год проводит курсы тематического усовершенствования “Компьютерная и магнитно-резонансная томография сердца и сосудов”. Лекции читают ведущие специалисты учреждения, практические занятия проходят на современном оборудовании (МСКТ-64, МРТ1,5 и 3 Т). По окончании данного цикла выдается удостоверение повышении квалификации государственного образца (72 часа) учреждением, на базе которого проводится тематические курсы. Компания Тошиба Медикал Системз оказывает поддержку в приглашении докторов, работающих на медицинском оборудовании компании для участия в данном курсе, а также, сотрудники компании читают лекции по теме «Новые технологии в компьютерной и магнитно-резонансной томографии».

Помимо перечисленного выше, компания Тошиба Медикал Системз также предлагает ресурсы дистанционных тренингов для, уже более опытных пользователей, которые работают не первый год на нашем оборудовании. Дистанционные курсы представлены в виде онлайн сессий, вебинаров по тому или иному клиническому приложению.

Кроме этого, имеется большая библиотека видео лекций иностранных специалистов в области лучевой диагностики в свободном доступе для пользователей медицинским оборудованием компании Тошиба Медикал Системз.

Новые горизонты и планы компании.

При поддержке компании Тошиба Медикал Системз и правительства Японии, совместно с Первым Московским государственным медицинским университетом и Институтом Клинической Кардиологии им. А.Л. Мясникова планируется организация научно-образовательного тренинг – центра, а также приглашение лекторов из Японии для проведения мастер-классов и лекционных секций. Сервисная служба компании Тошиба Медикал Системз в рамках данного проекта будет оказывать техническую поддержку тренинг-центру на высоком уровне, а специалисты по применению медицинского оборудования будут регулярно консультировать докторов по вопросами использования тех или иных клинических приложений.

В июне запланирован ряд конференций для специалистов ультразвуковой диагностики в регионах Российской Федерации. Одной из научно-практических конференций «Новые технологии ультразвуковой диагностики в онкологии: увидеть невидимое» запланирована с международным участием, с привлечение лекторов из Японии и Италии в Хабаровске на базе КГБОУ ДПО «Института повышения квалификации специалистов». Данная конференция позволит российским специалистам получить международный опыт и применить, полученные знания в своей ежедневной практике.

Компания Тошиба Медикал Системз непрерывно разрабатывает новейшие технологии в области медицинской визуализации, что,

в свою очередь, требует постоянного информирования, проведения инструктажей, тренингов, семинаров и иной информационной поддержки специалистов, которые работают на медицинском оборудовании компании.

Постоянное усовершенствование систем дистанционного консультирования, инструктажа на месте, организации мастер-классов, семинаров позволит специалистам лучевой диагностики добиться рационального и безопасного использования медицинского оборудования компании Тошиба Медикал Системз.

ТРЕНИНГ ЦЕНТР СТРУКТУРНОГО ПОДРАЗДЕЛЕНИЯ «ЗДРАВООХРАНЕНИЕ» ООО «СИМЕНС»

Максимова С.Ю.

ООО Сименс, структурное подразделение Здравоохранение. г. Москва. Россия.

TRAINING CENTRE OF STRUCTURAL SUBDIVISION "HEALTHCARE SERVICE" OOO "SIEMENS"

Maksimova S.Yu.

OOO "Siemens" structural subdivision "Healthcare Service" Moscow. Russia.

Тренинг Центр структурного подразделения «Здравоохранение» ООО «Сименс» начал свою работу осенью 2012 года.

В связи с массовой установкой высокотехнологичного медицинского оборудования – вопрос подготовки кадров, безусловно, стоит крайне остро.

Подготовка специалистов по специальности – задача комплексная, требующая длительного времени. Тренинг Центр структурного подразделения «Здравоохранение» ООО «Сименс» предлагает программ, которые стали элементами в непрерывном постдипломном медицинском образовании для врачей лучевой и ультразвуковой диагностики.

В настоящий момент Центр предлагает различные типы тренингов и курсов для врачей и среднего медицинского персонала:

- первичные аппликационные тренинги на вновь установленном оборудовании – настройка протоколов исследований, оптимизация качества диагностического изображения, вопросы безопасности использования оборудования и пр.;
- дополнительные аппликационные тренинги на оборудовании – внедрение новых методик с использованием новейших программных и программно-аппаратных решений, консультации по эффективности использования оборудования, вопросыоптимизации лучевой нагрузки при проведении исследований;
- курсы в учебном классе для врачей по использованию функционала рабочих станций для экспертной постобработки – КТ и МРТ приложения;
- курсы для IT администраторов отделений лучевой диагностики – программа включает в себя основы построения и использования сети отделения, архивирования и обмена данных, оптимизация использования существующих ресурсов, вопросы планирования информационных ресурсов;
- 2-3 дневные программы для врачей КТ, МРТ и УЗ диагностики – клинические семинары в учебных классах – программы семинаров включаюттрадиционную теоретическую подготовку, а также практическую часть (разбор верифицированных клинических случаев для КТ и МРТ диагностики, практические занятия на УЗ сканерах с пациентами и волонтерами);
- 5-дневные программы для подготовки

среднего медицинского персонала – операторов КТ и МРТ, включая теоретическую подготовку по основам методов, вопросам безопасности, составления, модификации и оптимизации протоколов сканирования для получения диагностического качества изображения.

Учебные классы Тренинг Центра оснащены рабочими станциями syngo.via для экспертной постобработки изображений, симуляторами консолей КТ и МР сканеров производства «Сименс», ультразвуковыми сканерами, мультимедийным оборудованием.

По окончанию курса, слушатели проходят финальное тестирование, и в случае успешной сдачи – получают сертификат об успешном окончании программы.

В течение двух лет времени работы Центра было проведено более 800 тренингов для более, чем 3000 специалистов:

- более 700 аппликационных тренингов на месте установки оборудования – около 2000 специалистов;
- около 100 клинических семинаров – около 1000 специалистов;
- 4 курса по подготовке операторов КТ и МРТ – 50 специалистов;
- 1 курс для IT администраторов – 10 специалистов;

Мы видим дальнейшие перспективы развития программ, над которыми мы активно работаем в настоящее время, – внедрение удаленных тренингов посредством удаленного доступа к оборудованию и вебинаров, создание видео учебных материалов, совместная комплексная работа с руководителями отделений для долгосрочного сотрудничества и подготовки кадров.

Возможности ультразвуковой диагностики заболеваний молочных желез.

Возможности ультразвуковой диагностики заболеваний молочных желез.

Возможности МРТ в оценке патологии опорно-двигательного аппарата.



КТ - ангиография сердца и коронарных артерий.

КТ и МРТ в диагностике опухолей грудной полости.

ОТЧЕТЫ О НАУЧНЫХ МЕРОПРИЯТИЯХ

ЛУЧЕВАЯ И ФУНКЦИОНАЛЬНАЯ ДИАГНОСТИКА В УРОЛОГИИ. СТАНДАРТЫ И ПЕРСПЕКТИВЫ РАЗВИТИЯ

(2-3 АПРЕЛЯ 2015, Г. МОСКВА)

Рубцова Н.А.

Уважаемые коллеги, 2 и 3 апреля 2015г. в ФГБУ "Национальный медицинский исследовательский радиологический центр" Минздрава России, при участии Российской ассоциации радиологов (РАР), Фонда поддержки противораковых организаций "Вместе против рака" и ГБУЗ "Научно-практический центр медицинской радиологии Департамента здравоохранения г. Москвы, состоялась Всероссийская научно-практическая конференция «Лучевая и функциональная диагностика в урологии. Стандарты и перспективы развития».

На открытии конференции с приветственными словами выступили: член-корреспондент РАН, профессор, генеральный директор ФГБУ "Национальный медицинский исследовательский радиологический центр" Минздрава России - А.Д. Каприн и академик РАН, профессор заведующий кафедрой лучевой диагностики и лучевой терапии лечебного факультета ГОУ ВПО Первый МГМУ им. И.М. Сеченова - С.К. Терновой.

В работе конференции приняли участие ведущие специалисты по лучевой диагностике и урологии из различных регионов России и ближнего зарубежья. За 2 дня работы конференции было зарегистрировано 304 участника. Прозвучало 39 докладов, были проведены интерактивные семинары и мастер классы с разбором клинических случаев.

Формат данной конференции отличался междисциплинарным подходом, что способствовало активному взаимодействию и дискуссии между врачами различных специальностей. Среди лекторов и слушателей были специалисты ультразвуковой и функциональной диагностики, рентгенологи и радиологи, урологи и онкологи.

В рамках конференции были освещены актуальные вопросы роли лучевых методов диагностики в выявлении и оценке урогенитальной патологии. Проведено заседание круглого стола с разбором клинических случаев, посвященное роли методов лучевой диагностики в планировании лечения рака предстательной железы. Были обсуждены возможности лучевых методов диагностики в определении локализации процесса, стадировании и оценке тазовых лимфатических узлов у больных раком предстательной железы. Акцентом круглого стола было проведение таргентной биопсии у данной категории пациентов. Успешно проведены интерактивные семинары и мастер классы при участии специалистов КТ, МРТ и ультразвуковой диагностики, а так же представителей компаний ведущих производителей медицинского оборудования, поделившихся опытом применения новых технических разработок в диагностике урогенитальной патологии.

Во время заседаний участники конференции получили возможность не только прослушать лекции по актуальным направлениям лучевой диагностики в урологии, но и принять участие в оживленной дискуссии.

Конференция прошла в деловой и дружественной обстановке. Дискуссии и общение были весьма полезны всем ее участникам.

По результатам конференции, с учетом отзывов и пожеланий участников, принято решение о регулярном проведении научно-практической конференции «Лучевая и функциональная диагностика в урологии. Стандарты и перспективы развития».

Терновой
Сергей Константинович

Алексеев
Борис Яковлевич

ВСЕРОССИЙСКАЯ
НАУЧНО-ПРАКТИЧЕСКАЯ
КОНФЕРЕНЦИЯ

Громов
Александр Игоревич

Мищенко
Андрей Владимирович



Казакевич
Виктор Ильич



ОТЧЕТЫ О НАУЧНЫХ МЕРОПРИЯТИЯХ

ТАГЕРОВСКИЕ ЧТЕНИЯ 2015

(9 АПРЕЛЯ 2015, Г. МОСКВА)

Крючкова О.В.

9 апреля в стенах ФГБУ «ЦКБ с поликлиникой» УДП РФ прошла традиционная научно-практическая конференция по лучевой диагностике «Тагеровские чтения 2015» . Данная конференция была посвящена впервые открывшимся в ЦКБ отделениям нейрохирургии и детской челюстно-лицевой хирургии. Подготовка к конференции проводилась отделением рентгеновской диагностики и томографии ЦКБ при активном участии и под руководством академика РАМН, профессора, Тернового С.К.

Участниками конференции в этом году стали более 250 врачей-рентгенологов, нейрохирургов, челюстно-лучевых хирургов, стоматологов, ординаторов кафедр лучевой диагностики первого МГМУ им. И.М. Сеченова и УНМЦ УД Президента РФ. Кроме специалистов из Москвы, которые представляли более 20 лечебных учреждений – городские и ведомственные больницы и поликлиники, частные лечебные центры, для участия в конференции приехали рентгенологи из других регионов России, в том числе Тюменской, Курской, Владимировской, Пензенской областей.

Научная программа конференции была представлена секциями по челюстно-лицевой хирургии, стоматологии и нейрохирургии. С приветственным словом выступили академик РАМН, главный специалист УД Президента РФ - Терновой С.К.; главный врач ФГБУ «ЦКБ с поликлиникой» УДП РФ, профессор, Витько Н.К. Открыла конференцию заведующая отделением РДТ в ЦКБ Крючкова О.В. Темой ее доклада был исторический обзор развития рентгеновского отделения в 4 ГМУ МЗ СССР, основанного в 1957 году, связанный с именем первого руководителя рентгеновской службы Тагера Иосифа Львовича, а также функционированию мультимодальной службы лучевой диагностики сегодня.

Формат конференции предполагал параллельное выступление клиницистов (нейрохирургов, стоматологов) и специалистов лучевой диагностики по наиболее важным проблемам – прецизионному удалению опухолей головного мозга с использованием функциональной МРТ и трактографии, роли МР-спектроскопии и ПЭТ-КТ в дифференциальном диагнозе неоплазий головного мозга и оценке их продолженного роста, МСКТ в пред- и постоперационном периоде у детей с пороками развития челюстно-лицевой области. В качестве докладчиков были приглашены специалисты ведущих отделений России в своей области: к.м.н. Коновалов Р.Н. Научный центр неврологии РАМН; д.м.н. М.Б. Долгушин РОНЦ им. Н.Н. Блохина; к.м.н. Н.В. Арутюнов, А.С. Тоноян НИИ нейрохирургии им. Н.Н. Бурденко РАМН; к.м.н. В.Г. Быченко Научный центр акушерства, гинекологии и перинатологии им. В.И. Кулакова; О.В. Климчук Научно-практический центр медицинской помощи детям с пороками развития челюстно-лицевой области и врожденными заболеваниями нервной системы; д.м.н. Н.С. Серова Первый МГМУ им. И.М. Сеченова; главный стоматолог УДП РФ д.м.н. Ф.Ф. Лосев; д.м.н. Г.В. Гончаков, к.м.н. О.А. Мышкин, М.Ю. Землянский, - специалисты из ЦКБ УДП РФ. Особое внимание было уделено вопросам диагностики и хирургического лечения эпилепсии, ликвородинамическим нарушениям, роли ПЭТ с метионином и холином в современной нейрохирургической клинике. Из новых направлений в этой области представляется интересным сообщение фирм-производителей оборудования о внедрении в широкую практику гибридных операционных, совмещающих в себе высокопольные МР-системы экспертного уровня непосредственно в операционном блоке.

Стоматологическая составляющая конференции была посвящена новым направлениям диагностической визуализации - 4D МРТ, конусно-лучевой и мультиспиральной компьютерной томографии, современным подходам в имплантологии и реконструктивной пластической хирургии детского возраста.

В рамках конференция была организована сессия молодых ученых, которые продемонстрировали серию постерных докладов, затрагивающих основные аспекты нейровизуализации.

В заключении хочется отметить высокий уровень докладов, активную дискуссию, неподдельный интерес слушателей, что демонстрирует правильность и актуальность выбранной тематики конференции «Тагеровские чтения 2015». Ждем Вас в следующем году!

ОТЧЕТЫ О НАУЧНЫХ МЕРОПРИЯТИЯХ

ICR 2015 – 31 ИРАНСКИЙ КОНГРЕСС РАДИОЛОГОВ

(5-8 МАЯ 2015, Г. ТЕГЕРАН)

Устюжанин Д.В.

С 5 по 8 мая 2015 года в г. Тегеран состоялся ежегодный 31-ый Иранский конгресс радиологов. Заседания проходили одновременно в 8 залах. Официальные языки конгресса были – английский и фарси. Научная программа конгресса включала практически все субспециальности лучевой диагностики – на конгрессе были секции по абдоминальной радиологии, исследованиям молочной железы, сердечно-сосудистой радиологии, неотложным состояниям, желудочно-кишечному тракту, гинекологии, урологии, скелетно-мышечной радиологии, нейрорадиологии, онкологии, педиатрии, акушерству, торакальной радиологии, интервенционным вмешательствам, физике, информатике, этическим и юридическим вопросам.

На конгрессе присутствовала делегация российских радиологов.

В рамках конгресса 8 мая 2015 года состоялось очередное совещание Евроазиатской радиологической инициативы. Организаторами встречи выступили профессора Mansoor Fatehi (Иран) и Ahmet Tuncay Turgut (Турция). На встрече присутствовали представители Афганистана, Ирака, Ирана, Пакистана, России, Турции. Обсуждались вопросы организации в 2016 году первого Евраазиатского конгресса радиологов.

Милад конгресс-центр – место проведения ICR 2015.

Jalal J. Shokouhi – президент Иранского общества радиологов	**Mansoor Fatehi – секретарь Иранского общества радиологов.**
Aliakbar Ameri – почетный президент 31 Иранского конгресса радиологов	**Abbas Arjmand Shabestari – президент 31 Иранского конгресса радиологов**

26–28 мая, Москва, МВЦ «Крокус Экспо», 3-й павильон, 4-й этаж, 20-й зал, «Крокус Конгресс Центр»

VII Всероссийский научно-образовательный форум с международным участием

Медицинская диагностика

2015

Официальный отчет

VII Научно-образовательный форум
Медицинская диагностика

26–28 МАЯ
Москва, МВЦ «Крокус Экспо»

26–28 мая 2015 г. в МВЦ «Крокус Экспо» прошел VII Всероссийский научно-образовательный форум с международным участием «Медицинская диагностика – 2015»

Заседания проходили в 11 залах. За три дня интенсивной работы участники Форума имели возможность посетить более 70 научно-практических заседаний, 6 школ по различным направлениям, конференции по актуальным вопросам диагностики, лекции ведущих отечественных и зарубежных ученых.

Организаторы форума:

- ГБОУ ВПО «Первый Московский государственный медицинский университет имени И.М. Сеченова» Минздрава России
- ГБОУ ВПО «Московский государственный медико-стоматологический университет имени А.И. Евдокимова» Минздрава России
- ФГБУ «Федеральный медицинский исследовательский центр имени П.А. Герцена» Минздрава России
- ФГБУ «Российский научный центр рентгенорадиологии» Минздрава России
- ФГБУ «Российский научный центр радиологии и хирургических технологий» Минздрава России
- Медицинский радиологический научный центр им. А.Ф. Цыба — филиал ФГБУ «ФМИЦ им. П.А. Герцена» Минздрава России
- ФГБУ «Институт хирургии им. А.В. Вишневского» Минздрава России
- Национальный центр онкологии репродуктивных органов (маммология, гинекология, андрология) МНИОИ им. П.А. Герцена – филиал ФГБУ «Федеральный медицинский исследовательский центр им. П.А. Герцена» Минздрава России
- Общество специалистов по лучевой диагностике
- Российская ассоциация радиологов
- Общество интервенционных онкорадиологов
- Российская ассоциация специалистов ультразвуковой диагностики в медицине
- Российская ассоциация специалистов функциональной диагностики
- Российская Ассоциация Маммологов
- Московское объединение медицинских радиологов
- РОО «Санкт-Петербургское радиологическое общество»
- ОСОО «Ассоциация медицинских физиков России»
- АНО «Национальный конгресс лучевых диагностов»
- Научно-практическое общество лучевых диагностов Московской области
- Конгресс-оператор «МЕДИ Экспо»

IX Всероссийский национальный конгресс лучевых диагностов и терапевтов **Радиология – 2015**

Пленум Российской ассоциации радиологов

VIII Научно-практическая конференция интервенционных онкорадиологов

VII Всероссийская конференция **Функциональная диагностика – 2015**

4-й Московский международный курс **Актуальные вопросы ультразвуковой диагностики в медицине матери и плода**

VII Международная специализированная выставка **МЕДиагностика – 2015**

По традиции Форум «Медицинская диагностика – 2015» и Национальный конгресс лучевых диагностов и терапевтов «Радиология – 2015» открыл председатель рабочего оргкомитета Форума, академик РАН, профессор С.К. Терновой.

В своем вступительном слове **профессор Терновой** отметил, что, несмотря на некоторые трудности, с которыми сталкиваются сейчас врачи лучевой диагностики, на Форуме присутствует большое количество молодых специалистов. Они получат на заседаниях знания, которые уже завтра смогут применять на практике. Полные залы слушателей на всех мероприятиях Форума показывают, что выбранная 10 лет назад стратегия непрерывного обучения молодых врачей оказалась правильной. Особую благодарность **С.К. Терновой** выразил представителям Минпромторга и фирм-производителей медицинского оборудования за отличную возможность изучить действующие и перспективные диагностические и лечебные технологии для лучевой диагностики и лечения. Круглый стол Минпромторга «Актуальные вопросы импортозамещения» привлек внимание руководителей отделений диагностики и лечения.

На открытии Конгресса с докладом выступил Главный внештатный специалист по лучевой диагностике Минздрава РФ профессор **И.Е. Тюрин**. В своем выступлении **профессор Тюрин** показал, что за последние годы в России было установлено большое количество новейшей диагностической техники. Эта техника начинает все более интенсивно применяться, однако здесь ещё есть видимые резервы.

Основной темой IX Национального конгресса лучевых диагностов и терапевтов «Радиология» наряду с решением проблем импортозамещения стали вопросы женского и мужского репродуктивного здоровья. На пленарном заседании президент Конгресса, руководитель Национального центра онкологии репродуктивных органов МНИОИ им. П.А. Герцена – филиал ФГБУ «НМИРЦ» Минздрава России, президент Российской ассоциации радиологов и Российской ассоциации маммологов, профессор **Надежда Ивановна Рожкова** в соавторстве с **А.Д. Каприным** и **В.В. Старинским** представила междисциплинарный доклад на тему «Рентгенорадиология в онкологии репродуктивных органов». Доклад был посвящен актуальности проблемы в связи с неуклонным ростом злокачественных новообразований молочной железы, других органов женской репродуктивной системы и рака простаты у мужчин, а также в связи с новыми возможностями современных рентгенорадиологических технологий для скрининга, ранней диагностики и органосберегающего лечения.

Говоря об актуальности ранней диагностики, **Н.И. Рожкова** отметила, что на протяжении последних лет наблюдаются угрожающие тенденции роста заболеваемости злокачественных новообразований (ЗНО), ее прирост за десятилетие составил почти 18%, а распространенность – на 38%. В структуре причин смертности злокачественные новообразования занимают второе место после болезней системы кровообращения. Динамика распространенности онкопатологии репродуктивных органов стала угрожающей у женщин в возрасте от 19 до 39 лет: «Рак молочной железы «помолодел!», – отметила профессор, – «за 10 лет заболеваемость

выросла на 34%». Кроме того, настораживает и частота доброкачественных заболеваний молочной железы, которые в 25–30 раз выше частоты заболеваемости раком.

Переходя к практической реализации ускорения внедрения в диагностический процесс технологий рентгенорадиологии, профессор подчеркнула, что «это одна из самых бурно развивающихся отраслей медицины. Рентгенорадиология стала настолько многоликой, что 85% всей медицинской информации врачи получают благодаря новейшим технологиям, основанным на ионизирующем и неионизирующем излучении».

Диагностическая радиология – одна из главных составляющих в системе скрининга и диагностики, подчеркнула **Н. Рожкова**. Она основана на использовании методов традиционной рентгенодиагностики, высокотехнологичных методов РКТ, МРТ, УЗИ, а также изотопной диагностики. Это позволяет выявлять ранние формы заболеваний, позитивно влиять на структуру заболеваемости, тем самым экономить значительные средства на дорогостоящем лечении запущенных форм заболеваний и их осложнений, а освободившиеся средства направить на профилактику. Более того, ранняя диагностика позволяет осуществлять органосберегающее лечение, когда женщины сохраняют способность к деторождению.

Перечисляя технологии ранней диагностики, **Н.И. Рожкова** выделила маммографический скрининг, а также бездозовые радиологические скрининговые технологии для молодых женщин. Также профессор рассказала о новой диагностической стратегии, которая направлена на улучшение качества изображения и повышение эффективности выявления самых ранних признаков болезни. Среди новых технологий, которые активно внедряются в России, она назвала бесконтрастную двуэнергетическую маммографию и томосинтез, а также панорамное автоматизированное УЗ-сканирование (для диагностики непальпируемого рака) и ФУЗ-абляцию (фокусированную ультразвуковую пиротерапию опухолей под контролем высокопольного МРТ или УЗИ).

Вопросы решения проблемы импортозамещения были рассмотрены на круглом столе Минпромторга России «Актуальные вопросы импортозамещения. Реальность сегодняшнего дня». На заседании с докладом «Результаты государственной программы «Развитие фармацевтической и медицинской промышленности» на 2013–2020 годы для развития лучевой диагностики и терапии» выступил заместитель директора Департамента развития фармацевтической и медицинской промышленности Минпромторга России **Дмитрий Колобов**. Он рассказал о государственной политике России в области промышленного приборостроения и фармацевтической промышленности и законодательных инициативах Минпромторга России, привел статистические данные реализации Государственной программы Российской Федерации «Развитие фармацевтической и медицинской промышленности» на 2013–2020.

«Целью госпрограммы является переход российской фармацевтической и медицинской промышленности на инновационную модель развития», – напомнил **Д. Колобов**. На ее реализацию из федерального бюджета предусмотрено выделить до 2020 года порядка 90 млрд рублей. В целом, вместе с внебюджетным финансированием общий объем госпрограммы составляет более 180 млрд рублей. В рамках реализации программы уже сейчас по направлению импортозамещения заключено более 130 контрактов на общую сумму более 4,5 млрд рублей. Общее внимание и расходы государства выразились кратными частными инвестициями в отрасль, подчеркнул **Д. Колобов**. В настоящий момент российскими и иностранными предприятиями вложено в развитие отечественной фармацевтической промышленности более 120 млрд рублей.

VII Научно-образовательный форум

Медицинская диагностика

26–28 МАЯ

Москва, МВЦ «Крокус Экспо»

По традиции был избран президент Национального конгресса лучевых диагностов и терапевтов «Радиология» на 2016 год. Присутствующие единогласно поддержали на эту должность члена-корреспондента РАН, профессора **Л.С. Кокова.** Леонид Сергеевич сразу после своего избрания прочитал лекцию, посвященную работе будущего конгресса, основной тематикой которого заявлена тема «Лучевая диагностика и лечение сердечно-сосудистых заболеваний».

Также состоялось официальное награждение почетным знаком им. профессора Ю.Н. Соколова выдающихся учёных – специалистов по лучевой диагностике. В этом году этой чести были удостоены знаменитые профессора **Гуревич Л.А., Михайлов М.К., Рабкин И.Е.** Зал приветствовал их бурными аплодисментами. Были вручены почетные грамоты и ценные подарки ветеранам специальности за многолетний труд и заслуги в области практической лучевой диагностики, и врачам, проработавшим в рентгеновском кабинете не менее 40 лет (**Коломин В.Г., Нестеренко Ю.К., Семченко Е.А., Янкевская М.Н.**). Традиционно были подведены итоги конкурса молодых учёных, подавших свои работы на премию им. Ю.Н. Соколова Конгресса «Радиология». Победителями стали **Мищенко М.А.** (Диплом I степени) и **Бурякина С.А.** (Диплом II степени).

Данное мероприятие состоялось по приказу Министерства здравоохранения Российской Федерации №263 от 25.05.2015 г. «О проведении Форума «Медицинская диагностика – 2015».

VII Научно-образовательный форум

Медицинская диагностика

26–28 МАЯ

Москва, МВЦ «Крокус Экспо»

VII Международная специализированная выставка

МЕДиагностика – 2015

2015

Все дни работы Форума сопровождались большой выставкой медицинской техники, в которой приняли участие 42 компании. На стендах можно было ознакомиться и обсудить новейшие разработки в области лучевой диагностики и терапии, а также поучаствовать в кратких «школах мастерства», которые на работающей аппаратуре проводили ведущие специалисты компаний.

VII Научно-образовательный форум
Медицинская диагностика

26–28 мая
Москва, МВЦ «Крокус Экспо»

Статистика

Всего
3115
участников

Докладчики и члены оргкомитета	395
Делегаты	1283
Радиология – 2015	328
Функциональная диагностика – 2015	628
Актуальные вопросы ультразвуковой диагностики в медицине матери и плода	466

Представители спонсоров и экспонентов

участников из 25 стран
274 городов
76 субъектов РФ

Абхазия	1
Австрия	1
Азербайджан	3
Беларусь	10
Великобритания	1
Германия	3
Грузия	1
Испания	1
Италия	1
Казахстан	14
Киргизия	8
Латвия	3
Молдова	2
Нидерланды	1
Польша	1
Россия	3045
США	3
Таджикистан	1
Турция	1
Узбекистан	3
Украина	7
Финляндия	1
Франция	1
Швейцария	1
Эстония	1

VII Научно-образовательный форум

Медицинская диагностика

26–28 мая

Москва, МВЦ «Крокус Экспо»

Статистика представителей от субъектов РФ

Субъект РФ	чел.
Адыгея Респ.	1
Алтайский край	9
Амурская обл.	4
Архангельская обл.	6
Астраханская обл.	2
Башкортостан Респ.	7
Белгородская обл.	15
Брянская обл.	4
Бурятия Респ.	1
Владимирская обл.	12
Волгоградская обл.	14
Вологодская обл.	3
Воронежская обл.	20
Дагестан Респ.	18
Забайкальский край	3
Ивановская обл.	14
Ингушетия Респ.	2
Иркутская обл.	9

Субъект РФ	чел.
Кабардино-Балкария Респ.	2
Калининградская обл.	5
Калужская обл.	18
Камчатский край	4
Карачаево-Черкессия Респ.	3
Карелия Респ.	2
Кемеровская обл.	17
Кировская обл.	7
Коми Респ.	7
Костромская обл.	9
Краснодарский край	22
Красноярский край	9
Крым Респ.	9
Курская обл.	8
Ленинградская обл.	2
Липецкая обл.	4
Марий Эл Респ.	2
Москва	2153

Субъект РФ	чел.
Московская обл.	180
Мурманская обл.	3
Нижегородская обл	26
Новгородская обл.	1
Новосибирская обл.	19
Омская обл.	9
Оренбургская обл.	9
Орловская обл.	11
Пензенская обл.	5
Пермский край	11
Приморский край	12
Псковская обл.	1
Ростовская обл.	28
Рязанская обл.	15
Самарская обл.	15
Санкт-Петербург	35
Саратовская обл.	18
Свердловская обл.	15
Северная Осетия Респ.	10
Смоленская обл.	8

Субъект РФ	чел.
Ставропольский край	28
Тамбовская обл.	3
Татарстан Респ.	19
Тверская обл.	28
Томская обл.	3
Тульская обл.	13
Тыва Респ.	2
Тюменская обл.	4
Удмуртия Респ.	9
Ульяновская обл.	10
Хабаровский край	4
Хакасия Респ.	1
ХМАО	6
Челябинская обл.	11
Чечня Респ.	6
Чувашия Респ.	13
Якутия Респ.	5
ЯНАО	1
Ярославская обл.	21

VII Научно-образовательный форум
Медицинская диагностика

26–28 МАЯ
Москва, МВЦ «Крокус Экспо»

ВЫРАЖАЕМ БЛАГОДАРНОСТЬ

ГЛАВНЫЙ СПОНСОР

TOSHIBA
Leading Innovation >>>

СПОНСОРЫ

PHILIPS

IPS
Instruments Of Health

GE Healthcare

ИНФОРМАЦИОННАЯ ПОДДЕРЖКА

ГЕНЕРАЛЬНЫЙ ИНФОРМАЦИОННЫЙ ПАРТНЕР:

REJR

ГЕНЕРАЛЬНЫЕ ИНТЕРНЕТ-ПАРТНЕРЫ:

Врачи РФ

Evrika.ru

ИНФОРМАЦИОННЫЕ ПАРТНЕРЫ:

ГИНЕКОЛОГИЯ

МЕДИЦИНА

ВИДАР

МЕДИА СФЕРА

Поликлиника

МИФЭР

РАДИОЛОГИЯ ПРАКТИКА

4-Й МОСКОВСКИЙ МЕЖДУНАРОДНЫЙ КУРС «АКТУАЛЬНЫЕ ВОПРОСЫ УЛЬТРАЗВУКОВОЙ ДИАГНОСТИКИ В МЕДИЦИНЕ МАТЕРИ И ПЛОДА»

ЗОЛОТЫЕ СПОНСОРЫ

SAMSUNG

SAMSUNG MEDISON

PHILIPS

СЕРЕБРЯНЫЕ СПОНСОРЫ

GE Healthcare

TOSHIBA
Leading Innovation >>>

НЕКРОЛОГ

ПАМЯТИ НИКОЛАЯ НИКОЛАЕВИЧА БЛИНОВА

(21.02.1937 – 21.04.2015)

21 апреля 2015 года ушел из жизни профессор, доктор технических наук Николай Николаевич Блинов (старший). Будучи заведующим лабораторией радиационной рентгенологической техники Всероссийского научно-исследовательского и испытательного института медицинской техники ВНИИИМТ, заслуженным изобретателем РСФСР, Николай Николаевич являлся ведущим специалистом в области отечественного медицинского рентгеноаппаратостроения.

Николай Николаевич родился в городе Мурманске, там же закончил с золотой медалью школу. В 1960 году после окончания Ленинградского политехнического института им. М.И. Калинина по специальности «Автоматика и телемеханика» он был распределен во ВНИИ радиационной техники, где начал заниматься рентгенотехникой. В процессе своей трудовой деятельности Н.Н. Блинов работал в НИИ интроскопии, МНИРРИ (РНЦ РР), НПЦ МР, ФГУ «ВНИИИМТ» Росздравнадзора, где снискал себе глубокое уважение специалистов и сотрудников этих авторитетных медико-технических учреждений.

Более 50 лет Николай Николаевич занимался разработкой и испытаниями отечественной рентгеновской аппаратуры для диагностики. Он являлся создателем теории построения трехфазных рентгенодиагностических аппаратов. Будучи одним из ведущих разработчиков массового отечественного аппарата РУМ-20 (РУМ-20М), а также создателем первых цифровых отечественных флюорографов АПЦФ, Н.Н. Блинов сыграл значительную роль в современном переоснащении отечественной рентгенологической службы, и был удостоен звания лауреата премии Совета министров СССР 1989 года за создание серии первых отечественных маммографов «Электроника.

Автор 25 монографий по вопросам рентгенодиагностической техники, 150 изобретений, более 400 научных работ Николай Николаевич Блинов являлся Действительным членом Академии медико-технических наук и Европейской Академии естественных наук. Кроме того, он был членом союза российских писателей, автором 11 книг художественной прозы, которые иллюстрировал собственными картинами.

Редакционная коллегия Российского Электронного Журнала Лучевой Диагностики глубоко скорбит в связи со смертью видного изобретателя в области отечественной рентгенологии, писателя и художника, глубоко порядочного и уважаемого человека Николая Николаевича Блинова и выражает соболезнование его семье и близким.

ТРЕБОВАНИЯ К ПУБЛИКАЦИЯМ В ЖУРНАЛЕ

REJR

Российский Электронный Журнал Лучевой Диагностики (REJR, www.rejr.ru) принимает к публикации проблемные статьи, научные и литературные обзоры, результаты оригинальных исследований, описания клинических случаев, лекции и тезисы докладов конференций.

Публикации принимаются по электронному адресу: rejr@rejr.ru

Публикации должны соответствовать тематике журнала, т.е. касаться следующих направлений – лучевая диагностика, лучевая терапия и интервенционная хирургия.

Журнал осуществляет публикацию на русском и английском языках.

Публикации в журнале бесплатны.

Требования к публикациям составлены согласно "Единым требованиям к рукописям, представляемым в биомедицинские журналы (Ann Intern Med 1997;126:36-47)".

ТЕХНИЧЕСКИЕ ТРЕБОВАНИЯ:

1) ОБЩИЙ ВЕС 1 письма должен быть не более 50 мегабайт!

2) Объём публикаций (с иллюстрациями):

Оригинальные статьи – от 7 страниц

Случаи из практики – от 5 страниц

При этом 6 иллюстрации – 1 страница

3) Файлы предоставляются в формате .doc или .rtf без нумерации страниц.

4) Текст должен быть набран 12 шрифтом «Times New Roman» с межстрочным одинарным интервалом и стандартными полями (левое - 3 см, правое - 1,5 см, верхнее и нижнее - 2 см.).

5) Подписи к рисункам, таблицам, а также сам текст в таблицах выполняются 11 шрифтом «Times New Roman» с межстрочным одинарным интервалом, с выравниванием по центру. Подписи к рисункам должны содержать: название метода исследования, плоскость исследования (вид реконструкции), данные о пациенте (если необходимо), описание.

6) Иллюстрации и таблицы размещаются в тексте. Сложные схемы, диаграммы, формулы, подписи, стрелки и пр. должны быть сведены в один графический элемент (картинку). В подписях под рисунками должны быть сделаны объяснения значений всех кривых, букв, цифр и прочих условных обозначений на русском языке. На рисунках не должно быть текста и данных о пациенте. Все графы в таблицах должны иметь заголовки. Сокращения слов в таблицах не допускаются.

7) Все иллюстрации и таблицы должны быть четкими и яркими.

8) Текст статьи должен быть выверен на предмет возможных ошибок. При форматировании не использовать знак переноса слов.

9) Все вводимые автором буквенные обозначения и аббревиатуры должны быть расшифрованы в тексте при первом их упоминании. Не допускаются сокращения простых слов.

10) Единицы измерения даются в системе СИ.

11) Фотографии авторов (по желанию) должны быть не более 600 px по длине или высоте и должны весить не более 500 кб.

ОБЩИЕ ТРЕБОВАНИЯ:

Публикация подается в редакцию в сверстанном виде. Авторские материалы не корректируются и печатаются по оригиналу. Журнал «REJR» не несет ответственности за достоверность информации в публикации.

Публикация должна иметь следующую структуру: титульная страница, содержательная часть, список литературы.

Титульная страница (На русском и английском языках каждый раздел):

1) Название статьи (прописным, полужирным шрифтом)

2) Фамилии и инициалы авторов (строчными буквами)

3) Название учреждения, адрес, телефон (строчный курсив)

4) Контактная информация авторов, с указанием ответственного за переписку:

ФИО, e-mail и телефон. По желанию могут быть предоставлены фотографии авторов.

5) Резюме (не более 250 слов)

6) Ключевые слова (5-10 ключевых слов или словосочетаний)

Авторское резюме к статье является основным источником информации в отечественных и зарубежных информационных системах и базах данных, индексирующих журнал. Резюме должно быть структурированным. В резюме отражается цель работы, перечисляются применявшиеся авторами методы, приводятся краткие и только существенные сведения о материале и основные результаты. Разделы резюме выделяются жирным шрифтом и печатаются с новой строки. На той же странице приводятся ключевые слова (не более шести), то есть термины, отражающие основное содержание работы и облегчающие классификацию работы в компьютерных поисковых системах. Объем текста авторского резюме должен быть в пределах 100-250 слов.

ПРИМЕР:

Цель. Определить состояние энергетического метаболизма миокарда у больных артериальной гипертонией с гипертрофией миокарда ЛЖ методом магнитно-резонансной спектроскопии по фосфору в сравнении со здоровыми лицами. Оценить результаты гибридного исследования – МРТ и МРС сердца.

Материалы и методы. В исследование было включено 65 человек, 30 здоровых добровольцев (группа I), не страдающих сердечнососудистыми заболеваниями (ССЗ) и 35 больных артериальной гипертонией с гипертрофией миокарда левого желудочка (группа II). Всем включенным в исследование лицам была проведена МРТ и МРС сердца на высокопольном МР-томографе Achieva 3T TX (Philips, Голландия).

Результаты: Для оценки энергетического метаболизма миокарда у больных АГ с ГЛЖ использовался энергетический индекс ФК/АТФ (отношение концентраций фосфокреатина к аденозинтрифосфату). Величина индекса ФК/АТФ в группе I составила 2,11 ± 0,29, в группе II –1,65 ± 0,12 ($p<0,05$). Определена прямая корреляционная зависимость между значениями индекса ФК/АТФ и фракцией выброса левого желудочка.

Выводы: 31Р МРС может быть использована для определения состояния энергетического метаболизма миокарда у больных АГ с ГЛЖ. Совместное использование МРТ и МРС может стать эффективным методом комплексного исследования сердца.

Ключевые слова: магнитно-резонансная спектроскопия, 31Р, метаболизм миокарда, фосфокреатин, аденозинтрифосфат, АТФ, ГЛЖ, АГ, артериальная гипертония, гипертрофия миокарда.

Содержательная часть:

Структура обзора литературы, лекции:

1) Введение
2) Изложение основного материала
3) Заключение
4) Список литературы

Структура оригинальных исследований:

1) Введение
2) Цель исследования
3) Материалы и методы
4) Результаты исследования
5) Обсуждение результатов
6) Выводы
7) Список литературы

Список литературы:

Список литературы оформляется в соответствии с ГОСТом.

Каждый источник с новой строки под порядковым номером. Нумерация осуществляется по мере цитирования их в статье.

РЕЦЕНЗИРОВАНИЕ:

Все представленные к публикации материалы проходят предварительную экспертизу членами редколлегии, затем направляются на рецензирование.

Наряду с электронным вариантом, автор должен предоставить в редакцию рекомендацию от научного руководителя или руководителя подразделения.

Редколлегия журнала.



REJR

Том 5. № 2. 2015 год.