ОРИГИНАЛЬНАЯ СТАТЬЯ

ВОЗМОЖНОСТИ ЛУЧЕВОЙ ДИАГНОСТИКИ В ОЦЕНКЕ СОСУДИСТЫХ НАРУШЕНИЙ У БОЛЬНЫХ С ДИССЕМИНИРОВАННЫМИ ПРОЦЕССАМИ В ЛЕГКИХ

Амосов В.И., Сперанская А.А., Золотницкая В.П.

В работе освещены возможности современных методов лучевой диагностики (КТ-ангиография, ОФЭКТ) в оценке сосудистых нарушений у больных с диссеминированными процессами в легких. Проанализированы результаты обследований 541 пациента (234 больных с фиброзирующими альвеолитомм (ФА), 214 – с саркоидозом легких (СЛ), 28- с гистиоцитозом Х (ГХ), 35 – с лейомиоматозом (ЛАМ), 22- с легочными васкулитами (ЛВ), 5-с легочным альвелярным протеинозом (ЛАП), 2- с артериовенозными фистулами в легких, 1 пациент с гемосидерозом). Всем пациентам была выполнена МСКТ и ВРКТ, МСКТ-ангиография профедена 57 больным (10,5%). ОФЭКТ выполнена 37 больным (6,8%), с последующим совмещением КТ-ОФЭКТ изображения. Таким образом, комплексное выполнение МСКТ-ангиографии и совмещенных КТ-ОФЭКТ позволяет выявить причину сосудистых дисфункций у больных с диссеминированными процессами легких, что важно для коррекции плана лечения.

ГОУ ВПО Санкт-Петербургский государственный медицинский университет имени акад. И.П. Павлова. Кафедра рентгенологии и радиологии.

г. Санкт-Петербург, Россия.

Ключевые слова: лучевая диагностика, компьютерно-томографическая ангиография, однофотонная эмиссионная компьютерная томография, сосудистые нарушения, интерстициальные заболевания легких.

MODERN ABILITIES OF RADIOLOGIC ASSESSMENT OF MICROCIRCULATION DISTURBANCES IN PATIENTS WITH INTERSTITIAL LUNG DISEASES

Amosov V.I., Speranskaya A.A., Zolotnitskaya V.P.

The article deals with modern abilities of radiologic assessment (computed tomography-CT, high resolution computed tomography- HRCT, computed tomography with angiography, single photon emission computed tomography - SPECT) of blood circulation disturbances in patients with interstitial lung diseases. We analyzed the results ofdifferent studies from 541 patients (234 patients with fibrosing alveolitis (FA), 214 – with lung sarcoidosis (SL), 28 - with histiocytosis X (GC), 35 – with leyomiomatosis (LAM), 22 - with pulmonary vasculitis (LV) 5 - with pulmonary alveolar proteinosis (LAP), 2 - with arteriovenous fistulas in the lung, 1 patient with haemosiderosis). All patients underwent CT and high resolution computed tomography, MDCT angiography was fulfilled in 57 patients (10,5%). SPECT was performed 37 patients (6.8%), and followed up by CT-SPECT fusion technology. Thus, the complex examination using CT angiography and combined CT-SPECT allows us to determine the cause of vascular dysfunction in patients with disseminated processes in the lung, and it is very important for correct treatment.

Pavlov State Medical University of Saint-Petersburg, Department of Radiology.

Saint-Petersburg, Russia.

Key words: radiology, computed tomography with angiography, SPECT, interstitial lung diseases

Одной из причин прогрессирующего ухудшения состояния больных ИЗЛ является нарастающее нарушение кровообращения в легочной ткани [3,9,11]. Это может проявляться тремя пато-физиологическими механизмами – нарушением целостности сосудистой стенки с возникновением кровохарканья и легочного кровотечения, присоединением тромбоза «in situ», возникновением тромбоэмболии мелких и крупных ветвей легочной артерии (13).

Клинически осложненное течение ИЗЛ распознать сложно, т.к. жалобы пациента меняют свой характер незначительно, либо не меняют вовсе [3, 11]. Выявление этих осложнений важно для определения тактики лечения, т.к. требует присоединения терапии, назначение которой небезразлично для пациента, и в случае неоправданного ее назначения может усугубить его состояние [9,12]. Таким образом, перед изменением лечебной тактики, необходимо установить правильный диагноз.

Для оценки присоединения сосудистых осложнений применяется D-димер (который является неспецифичным), традиционные рентгенологические исследования, позволяющие выявить признаки перегрузки правых отделов сердца и предположить наличие сосудистых расстройств, а также эхо-кардиография, выявляющая легочную гипертензию [1,2,11]. Однако прямыми и наиболее достоверными признаками присоединения сосудистых осложнений является визуализация нарушения перфузии и наличие тромботических масс в просвете ветвей легочной артерии. Для этого используются два метода лучевой диагностики: сцинтиграфия и компьютерно-томографическая ангиография [1,2,12]. Для их назначения клиницист должен предположить характер нарушения кровообращения, т.к. в разных ситуациях должны применяться различные методы. При локальном нарушении кровообращения (фиброзные нарушения гемато-альвеолярного барьера, присоединением тромбоза «in situ») необходимо выполнять ОФЭКТ с последующим совмещением изображения с данными КТ для определения, чем обусловлен процесс [12]. Для выявления тромбов в средних и крупных ветвях легочной артерии используется компьютерная томография с внутривенным болюсным контрастированием (МСКТ-ангиография)[4,5].

Определение васкулита, сопровождающегося некротическими изменениями стенки сосудов разного калибра, легочным кровохарканьем, кровотечением и тромбообразованием, требует комплексного исследования, включающего выявление антинуклеариных антител (АНЦА), выполнение функции внешнего дыхания (ФВД) и КТ органов грудной клетки, в том числе в условиях «высокого разрешения», а при необходимости с проведением функциональных проб и сканированием на выдохе [6,10].

Проведение ВРКТ также помогает в определении признаков геморрагического пропитывания при инфекционных поражениях легочной ткани [7,8].

Целью исследования была оценка возможностей КТ и ОФЭТК в выявлении сосудистых осложнений ИЗЛ.

Материалы и методы.

Были проанализированы результаты обследований 541 пациента (234 больных с ФА, 214 - с СЛ, 28 – с ГХ, 35 – с ЛАМ, 22 – с ЛВ, 5 – с ЛАП, 2 – с артерио-венозными фистулами в легких, 1 пациента с гемосидерозом). Всем пациентам была выполнена МСКТ и ВРКТ, МСКТ-ангиография проведена 57 больным (10,5%). ОФЭКТ выполнена 37 больным (6,8%), с последующим совмещением КТ-ОФЭКТ изображения. Исследования проводились на мультиспиральном рентгеновском компьютерном томографе «Asteion» (Toshiba) и мультидетекторной гамма-камре (Phillips Forte 2005) .

Результаты исследования.

Были выявлены различные варианты нарушения кровообращения: Диагноз ТЭЛА был подтвержден у 28 пациентов: у 13 больных с саркоидозом, у 4 пациентов с ФА, у 2 больных с васкулитами, у 2 больных с ЛАМ. У 7 пациентов диагноз ИЗЛ симулировали различные формы ТЭЛА.

Нарушение кровообращения в местах грубого фиброза и наличие «throbosis in situ» определялось у 16 больных.

Признаки легочной гипертензии были выявлены у 65 пациентов.

Последствия легочного кровотечения и кровохарканья определялись у 24 больных (у 8 больных лимфангиолейомиоматозом, у 1 пациента с гистиоцитозом Х, у 7 больных с васкулитом, у 2 больных с артерио-венозными фистулами, у 2 больных с СЛ, у 1 пациента с гемосидерозом, у 3 пациентов с верифицированным гриппом H1N1).

Клинически ТЭЛА проявлялось: появлением внезапной одышки у 16 больных (у 3 из них это было выявлено только при целенаправленном опросе), появлением сухого кашля – у 14 паци-ентов, болью в грудной клетке при дыхании – у 16 больных, кровохарканьем – у 15 больных, появлением некупируемой икоты – у 1 пациента. 13 больных, имеющих тяжелое течение заболевания, существенного ухудшения самочувствия не отмечали.

Косвенными КТ-признаками присоединения ТЭЛА являлись появление субплевральных участков инфильтрации легочной ткани треугольной формы с заполнением внутридолькового интерстиция, создающим нежный сетчатый рисунок (геморрагическое пропитывание при инфаркте легкого) – у 14 больных, появлением интерстициального отека, создающего впечатление ухудшения течения основного за-

болевания – у 12 больных. Появление жидкости в плевральной полости было выявлено у 14 пациентов, жидкости в полости перикарда – у 6 больных. У 1 больной наличие старого тромба в легочной артерии было заподозрено при выявлении обызвествлений в ней при нативном сканировании и подтверждено при проведении МСКТ-ангиографии. У 17 пациентов при проведении нативного сканирования убедительных признаков ТЭЛА получено не было, при проведении МСКТ-ангиографии выявлялись различного расположения и распространенности дефекты заполнения легочной артерии контрастным веществом. Выполнение КТ-ангиографии позволяло оценить распространенность и давность изменений (рис. 1, 2).

Необходимо отметить, что дольковые инфаркты легкого у ряда больных заставляли клинициста и рентгенолога предположить наличие диссеминированного процесса в легочной ткани другой природы (при наличии кровохарканья предполагался васкулит, при сочетании с внутригрудной лимфаденопатией – саркоидоз II стадии) (рис. 3).

КТ-ангиографии и сцинтиграфия позволяли выявить нарушение кровообращения в местах массивного пневмофиброза, дополняя, либо заменяя друг друга (рис. 4, 5).

4-х срезовый аппарат позволяет визуализировать тромбы в субсегментарных ветвях. Предположение о наличии их в более мелких генерациях требует выполнения ОФЭКТ, с последующим совмещением КТ-ОФЭКТ изображений для подтверждения на КТ анатомического субстрата в месте нарушения перфузии при ОФЭКТ. Такой диагностический алгоритм является приоритетным при невозможности выполнения КТ-ангиографии из-за наличия у пациента реакции на йодосодержащее контрастное вещество (рис. 6). КТ-проявления васкулитов

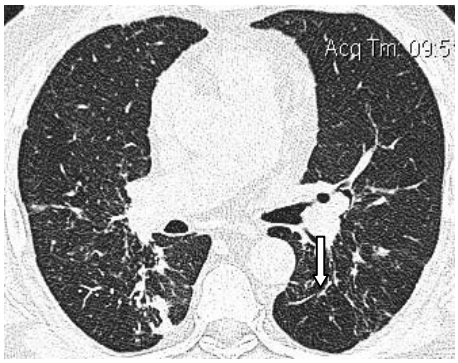

Рис. 1,а

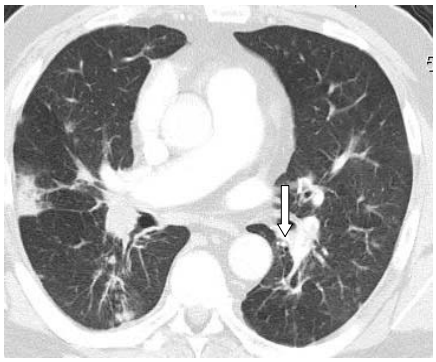

Рис. 1,б

Рис. 1,в

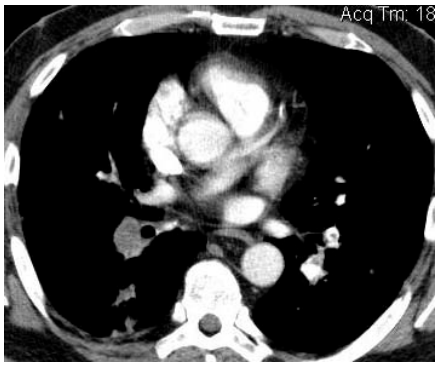

Рис. 1,г

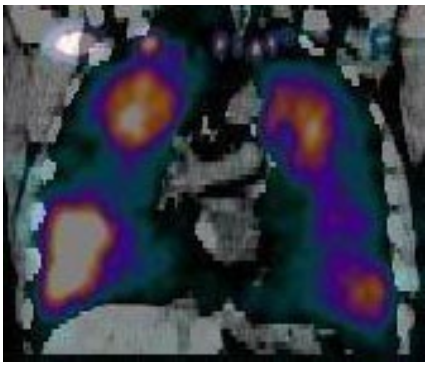

Рис. 1,д

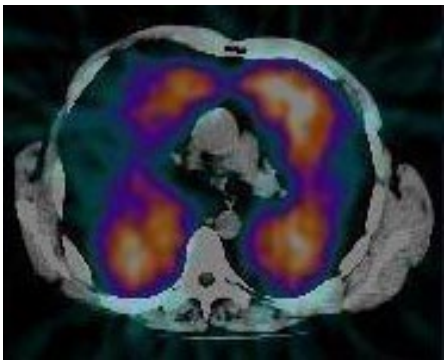

Рис. 1,е

Рис. 1. Больной К., 57л., саркоидоз II ст., осложнившийся ТЭЛА. Клинически - усиление одышки, появление кровохарканья, маркер ассоциированный со снижением фибринолитической активности.
а) На КТ от 26.10.2010г. в легочном электронном окне определяются проявления перилимфатической диссеминации и лимфаденопатия бронхопульмональных групп, характерные для саркоидоза IIст.
б) На КТ от 10.11.2010г появились сосудистые изменения в легочной ткани (инфаркт в S6, S10 справа, последствия легочного кровохарканья - уплотнение внутридолькового интерстиция в задне-нижних отделах в результате геморрагического пропитывания).
в, г) При выполнении внутривенного болюсного контрастирования на реформации во фронтальной плоскости и на аксиальном КТ-срезе в ветвях легочной артерии с обеих сторон выявляются дефекты заполнения их контрастным веществом – тромбы. Характер их расположения свидетельствует об остром процессе. На совмещенных ОФЭКТ-КТ томограммах (корональный – (д), аксиальный (е)) выявлены треугольной формы дефекты перфузии.

имели разнообразную картину наличия инфильтративных изменений, полостей и участков «матового стекла», обусловленных зонами геморрагического пропитывания. Отмечалась изменчивость КТ-картины, быстрая динамика как в положительную, так и в отрицательную сторону при назначении и отмене гормональной терапии (рис. 7).

Кровотечения из уже существующих полостей определялись при лимфангиолейомиоматозе, который часто осложняется легочным кровотечением и кровохарканьем из-за повреждения мелких бронхиальных ветвей, находящихся в перерастянутой стенке бронхогенных кист. Степень их повреждения может быть различной, в том числе вызывая массивные кровотечения, иногда не совместимые с жизнью (рис. 8.).

Артерио-венозные фистулы проявлялись при проведении КТ-ангиографии как наличие патологических клубков сосудов (артерио-венозных соустьев), различного диаметра (от 2мм до 30мм), расположенных субплеврально и интенсивно накапливающих контрастное вещество при проведении болюсного контрастирования. При наличии небольших соустьев, отчетливо не видимых при КТ-ангиографии, ОФЭКТ позволяла достоверно выявить и оценить степень сброса крови в шунтах (рис. 9). Вирусное поражение легочной ткани (в том числе при свином гриппе) при компьютерно-томографическом исследовании проявлялось субплевральными участками геморрагического пропитывания – КТ-картиной «матового стекла», характерной формы и расположения (рис. 10).

Выводы.

Выполнение МСКТ-ангиографии, совмещенной КТ-ОФЭКТ, позволяет установить причину сосудистых нарушений у больных с диссеминированными процессами в легочной ткани, что важно для коррекции плана и их лечения.

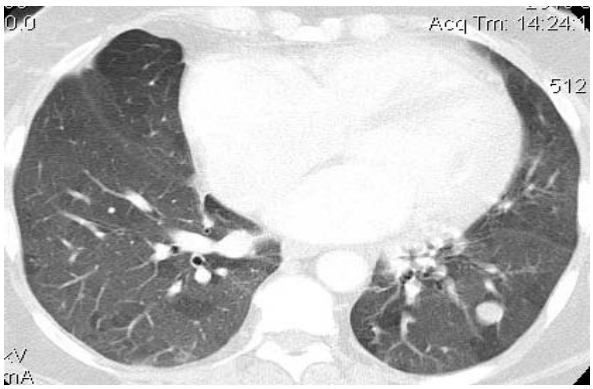

Рис. 2,а

Рис. 2,б

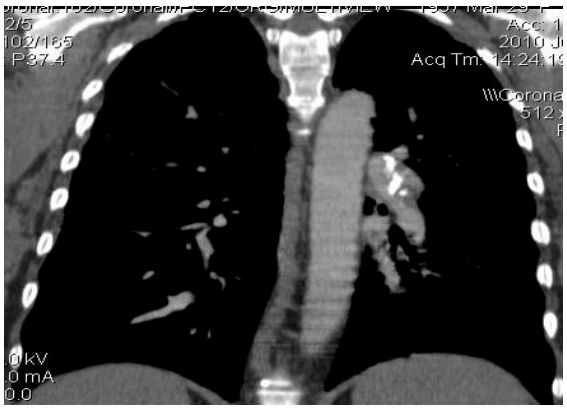

Рис. 2,в

Рис. 2,г

Рис. 2. Больная В., 56л., диффузно-узловая форма лимфангиолейомиоматоза, осложнившаяся ТЭЛА. Клинически - усиление одышки на протяжении последнего года.

а) На КТ в легочном электронном окне определяются единичные мягкотканые новообразования в легких (гистологическое заключение – лейомиома), неравномерность вентиляции легочной ткани с наличием «воздушных ловушек».

б) На КТ в мягкотканом электронном окне в левой нижнедолевой ветви легочной артерии определяется обызвествление.

в, г) При выполнении внутривенного болюсного контрастирования на реформации изображения во фронтальной плоскости и на аксиальном КТ-срезе подтверждается наличие старых обызвествленных тромботических масс в легочной артерии.

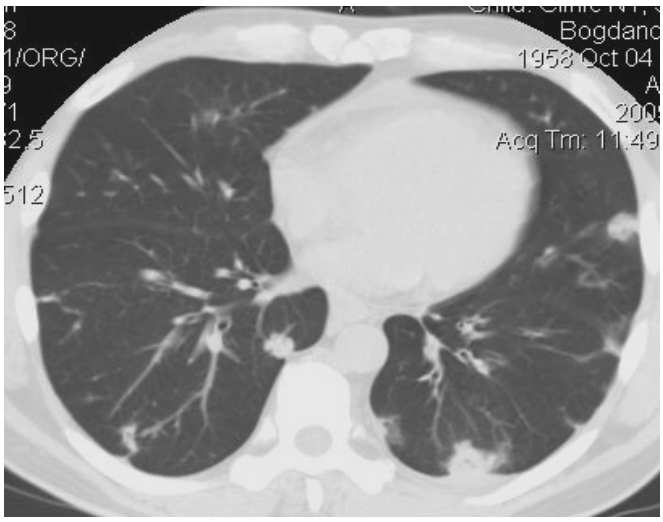

Рис. 3,а

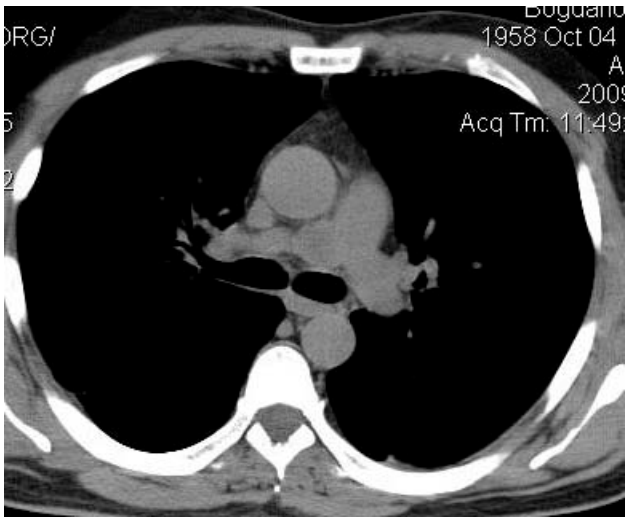

Рис. 3,б

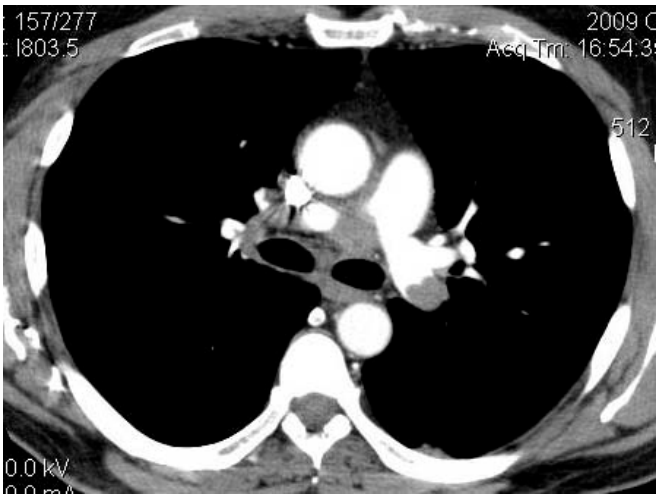

Рис. 3,в

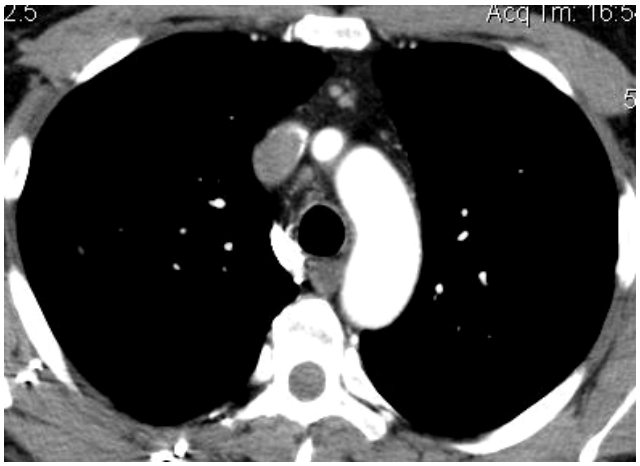

Рис. 3,г

Рис. 3. Больной Б., 53г. Рецидивирующая ТЭЛА, симулирующая проявления васкулита.
На аксиальном КТ-срезе в легочном электронном окне в легких выявляется разнокалиберная полиморфная диссеминация, очаги расположены субплеврально, имеется их связь с сосудами (а). В мягкотканом электронном окне определяется увеличение лимфатических узлов правой трахеобронхиальной группы и аорто-пульмонального окна (б). При выполнении внутривенного болюсного контрастирования в левой главной и мелких ветвях легочной артерии с обеих сторон выявляются дефекты заполнения их контрастным веществом – тромбы (в), в верхней полой вене также расположен тромб (г).

Рис. 4,а

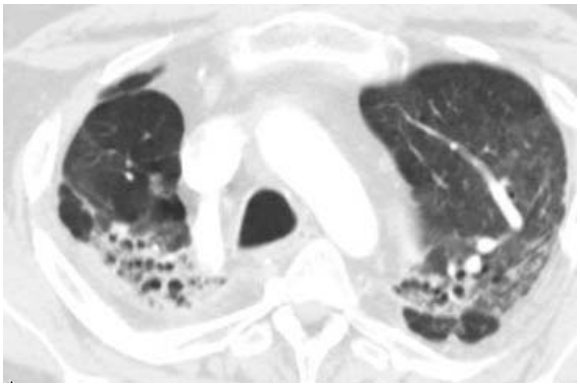

Рис. 4,б

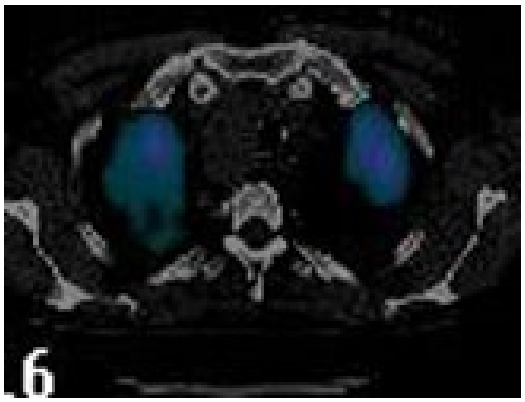

Рис. 4,в

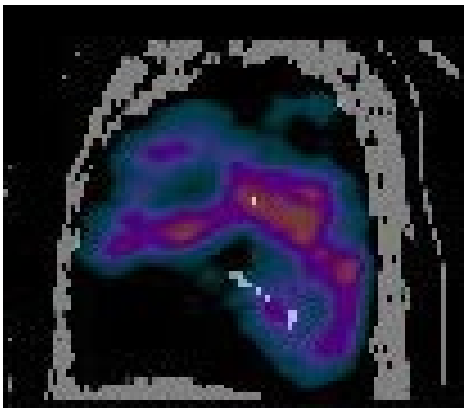

Рис. 4,г

Рис. 4. Больной Ф., 34г. Тромбоз «in situ» при саркоидозе IV стадии
На аксиальных КТ-срезах в мягкотканном (а) и легочном (б) электронном окнах определяется нарушение кровообращения в грубых фиброзных изменениях в верхней доле правого легкого. При выполнении совмещенного исследования ОФЭКТ-КТ (аксиальный срез) выявлено отсутствие кровотока в проекции верхних долей легких (в), а также на сагиттальном срезе левого легкого треугольной формы дефект перфузии в S8 левого легкого (г).

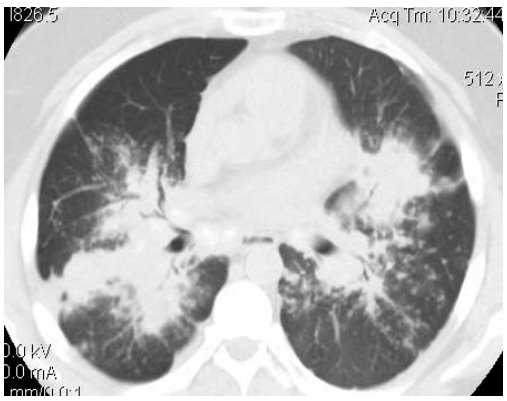

Рис. 5,а

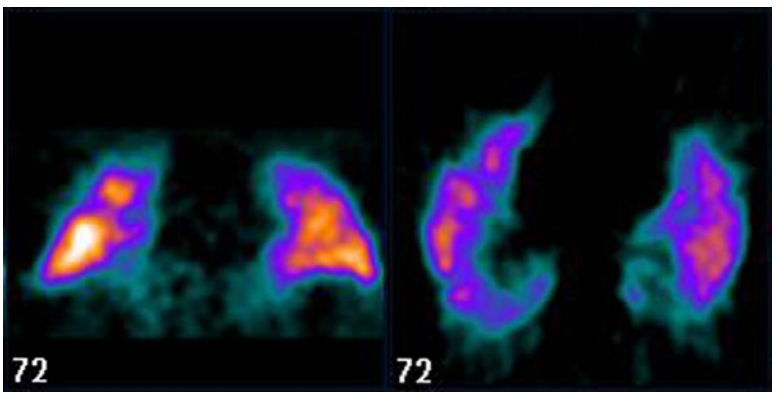

Рис. 5,б

Рис. 5. Больной Г., 43г. нарушение кровообращения в местах массивного пневмофиброза при саркоидозе III стадии.
а) При КТ выявляются массивные прикорневые фиброзные изменения и диссеминация в легочной ткани, характерные для саркоидоза.
б) При сцинтиграфическом исследовании в зонах фиброза перфузия резко снижена (корональный и аксиальный срезы).

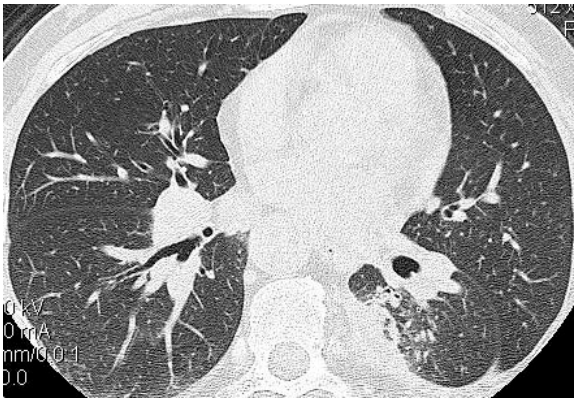

Рис. 6,а

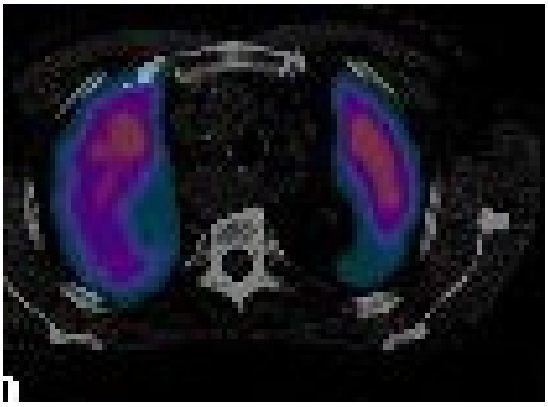

Рис. 6,б

Рис. 6. Больной С. 56л., сочетание саркоидоза I стадии с ТЭЛА. При КТ-ангиографии убедительно визуализировать тромбы в ветвях легочной артерии не удалось.
а) На аксиальном КТ-срезе в легочном электронном окне определяется лимфаденопатия бронхопульмональных групп, субплеврально расположенный, треугольной формы участок уплотнения легочной ткани в S6 слева – КТ-признаки инфаркта. Левосторонний плевральный выпот.
б) На совмещенном КТ-ОФЭКТ изображении (аксиальный срез) виден инфаркт легкого в S6 слева, в котором отсутствует перфузия.

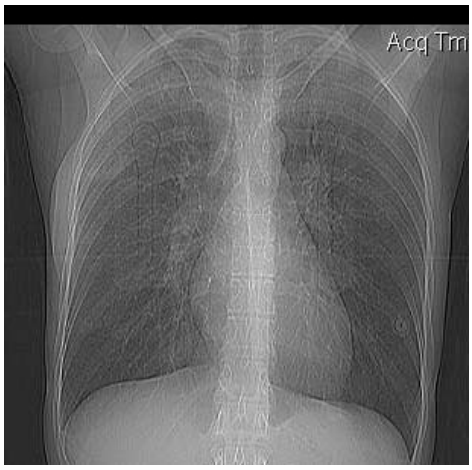

Рис. 7,а

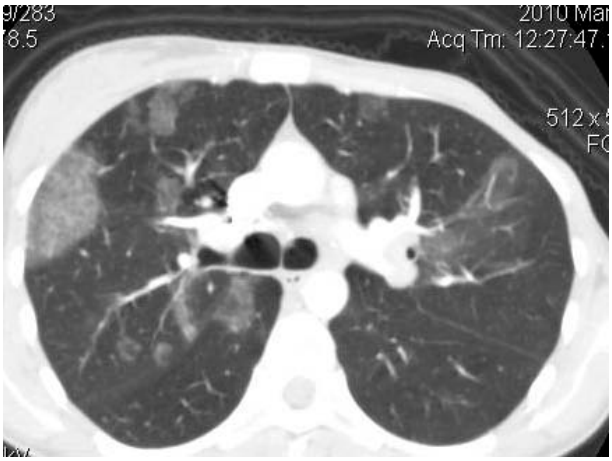

Рис. 7,б

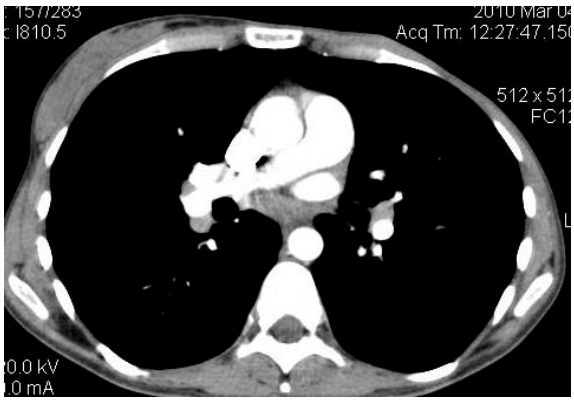

Рис. 7,в

Рис. 7,г

Рис. 7. Больная Ф. 30 л. Легочные проявления синдрома Чардж-Штросса.
На топограмме органов грудной клетки определяется КТ-картина двусторонних интерстициальных изменений (а). На аксиальных КТ-срезах в легочном электродном окне (б, г) в субплевральных отделах с обеих сторон имеются участки «матового стекла» - проявления геморрагического пропитывания при васкулите. На аксиальном КТ-срезе в условиях болюсного контрастирования (в) дефектов заполнения легочной артерии контрастным веществом не выявлено, определяются лимфатические узлы бронхопульмональных групп с обеих сторон диаметром до 15 мм.

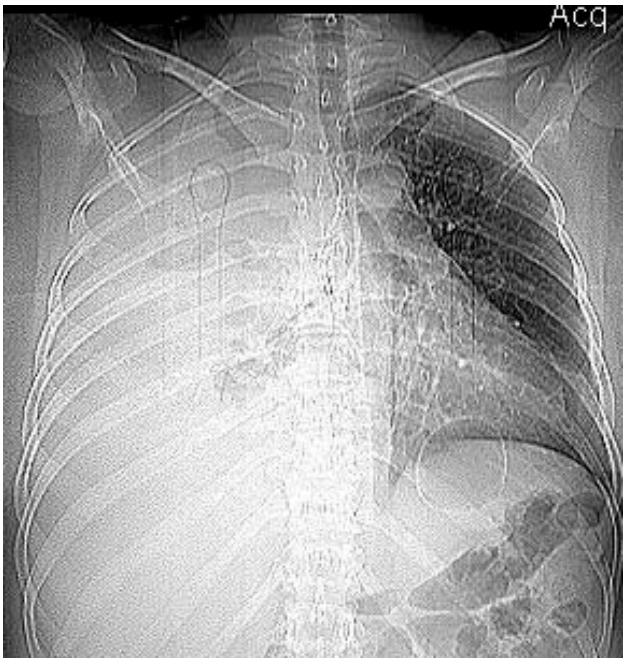

Рис. 8,а

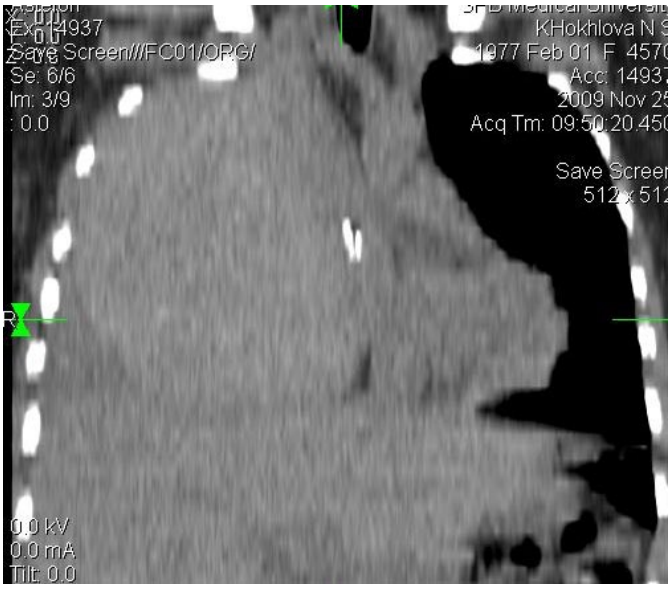

Рис. 8,б

Рис. 8,в

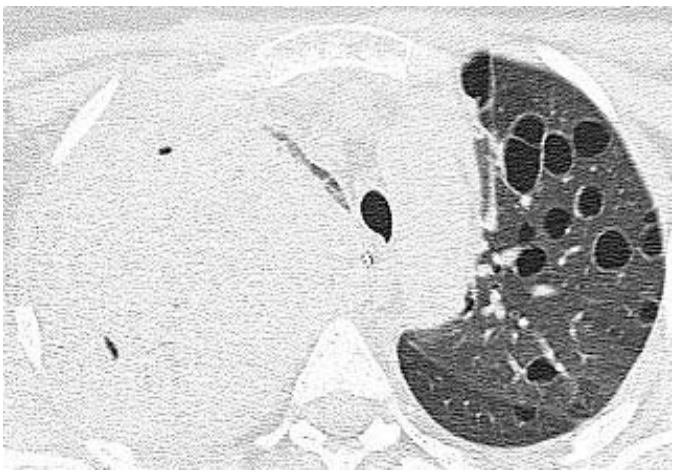

Рис. 8,г

Рис. 8. Больная Х., 33 г. Массивное легочное кровотечение (2,5 л) у пациентки с гистологически верифицированным ЛАМ и наличием в анамнезе лимфогранулематоза.
На топограмме (а) определяется тотальное затенение правой половины грудной клетки, принятое, учитывая данные анамнеза, за рецидив лимфогранулематоза. На реформации изображения во фронтальной плоскости (б) и аксиальном КТ-срезе в мягкотканом электронном окне (в) выявляется содержимое повышенной плотности (+55HU), неоднородной структуры – кровь в одной из перерастянутых лимфангиоматозных кист. Аналогичные воздухосодержащие и частично заполненные кровью кисты визуализируются в другом легком на аксиальном КТ-срезе в легочном электронном окне (г).

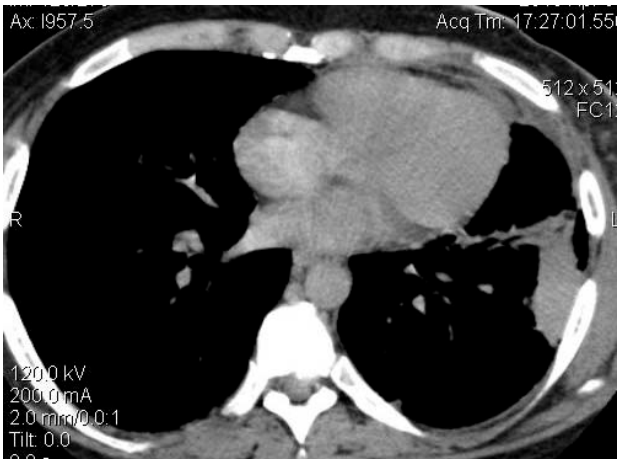

Рис. 8,д

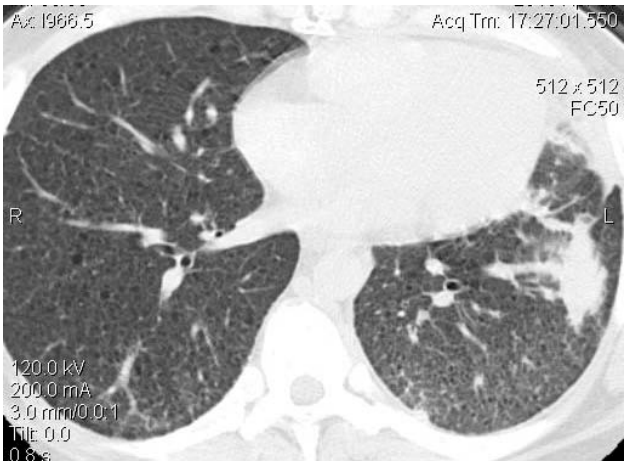

Рис. 8,е

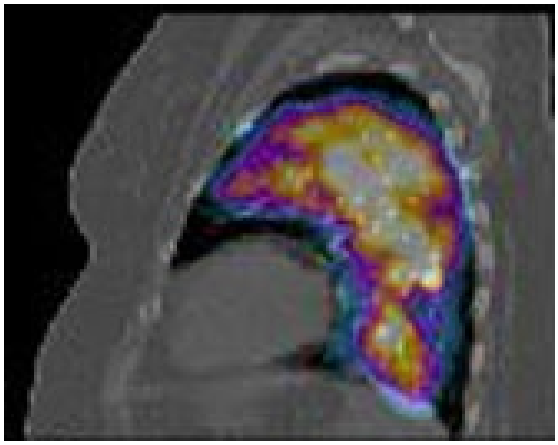

Рис. 8,ж

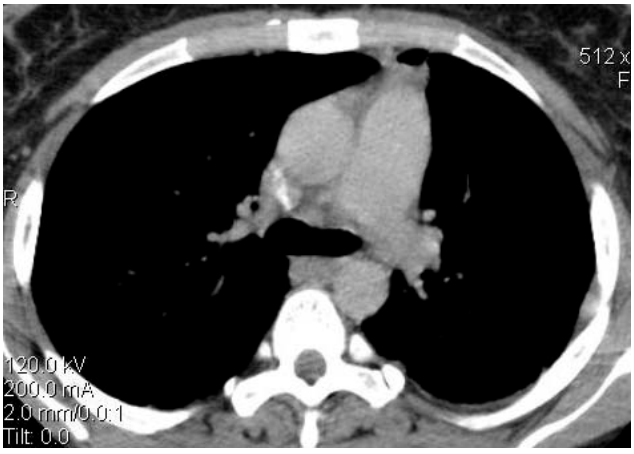

Рис. 8,з

Рис. 8,и

Рис. 8,к

Рис. 8. Больная К., 35 л. Легочное кровотечение при ЛАМ, принимаемое при первичном гистологическом исследовании за внутрисосудистую опухоль.
Состояние после проведения оперативного лечения – краевой резекции левого легкого. На аксиальных КТ-срезах в мягкотканом (д) и легочном (е) электронных окнах в зоне оперативного вмешательства выявляется субплевральное уплотнение легочной ткани, треугольной формы с подходящими к нему тромбированными сосудами - инфаркт легкого. В ядерных отделах легочной ткани видны множественные мелкие воздухосодержащие кисты, часть которых заполнена (кровью) (е). При выполнении совмещенного ОФЭКТ-КТ (сагиттальный срез) выявлен дефект накопления радиофармпрепарата треугольной формы (ж). Имеются признаки легочной гипертензии (расширение ствола и крупных ветвей легочной артерии) (з), в забрюшинном пространстве и малом тазу определяется внеорганное кистоподобное многокамерное образование (и, к).

Рис. 9,а

Рис. 9,б

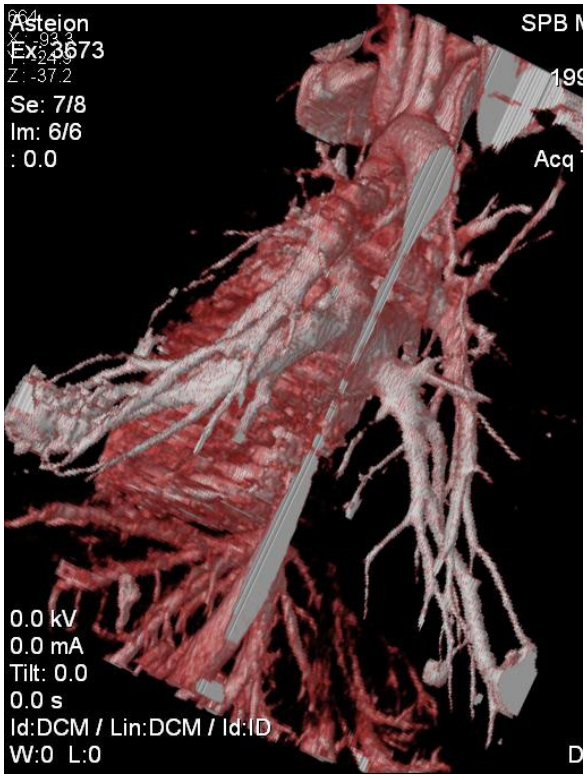

Рис. 9,в

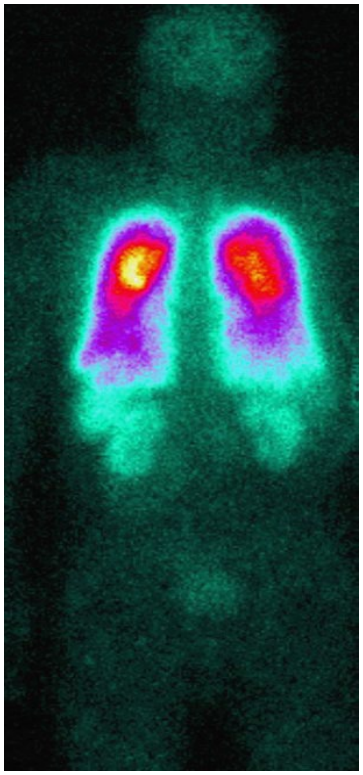

Рис. 9,г

Рис. 9. Больной И., 16 л. Пациент с рецидивирующим кровохарканьем и подозрением на наличие диссеминированного туберкулеза.

На аксиальном КТ-срезе в легочном электронном окне (а) выявляется двусторонняя крупноочаговая диссеминация в легочной ткани с обеих сторон. При КТ-ангиографии (б) определяется заполнение патологических клубков сосудов контрастным веществом, их расположение демонстрируется при построении реформации (в), при ОФЭКТ (скан всего тела) определяется сброс крови в большой круг кровообращения (г).

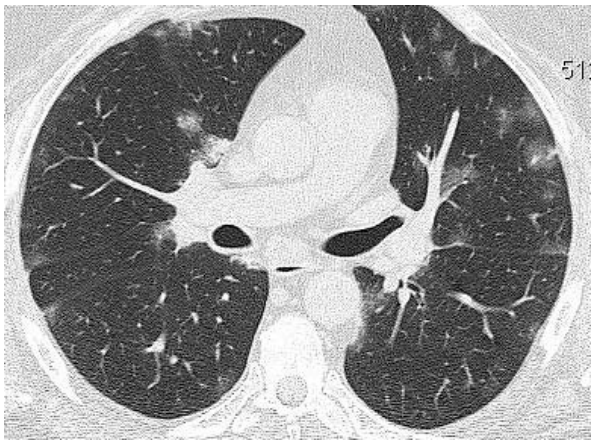

Рис. 10,а

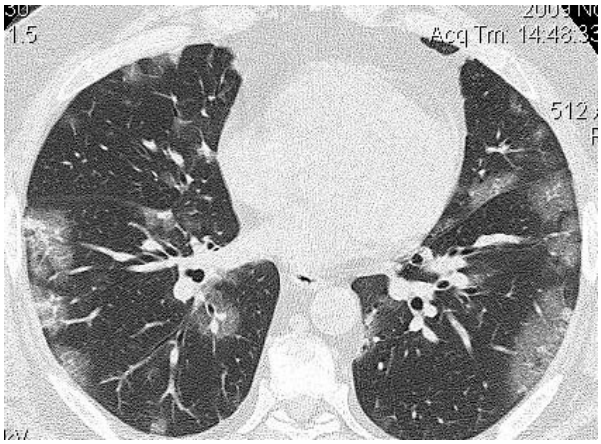

Рис. 10,б

Рис. 10,в

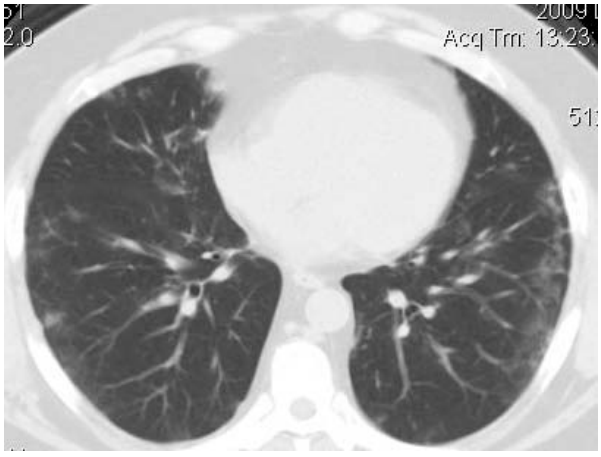

Рис. 10,г

Рис. 10. Больная М., 47 л. КТ-картина верифицированного свиного гриппа до и после проведения лечения.
На аксиальных КТ-срезах в субплевральных отделах с обеих сторон имеется КТ-картина «матового стекла», возникшая в результате геморрагического пропитывания легочной ткани (а, б). После проведения противовирусной терапии отмечается выраженная положительная динамика (в, г)

Список литературы:

1.Прокоп М., Галански М. Спиральная и многослойная компьютерная томография. Учебное пособие, том 2. М.-МЕДпресс-информ, 2006, С.- 789.

2.Респираторная медицина: в 2т. / под редакцией А.Г. Чучалина. – М. 6 ГЭОТАР-Медиа, 2007. Т.2. – 816с.

3.Труфанов Г. Е., Рудь С. Д. «Рентгеновская компьютерная томография»: Руководство для врачей. Под ред. проф. - СПб.: ООО «Издательство ФОЛИАТ», 2008, С. – 1090.

4.Тюрин И. Е. Компьютерная томография органов грудной полости.- СПб.: ЭЛБИ- СПб.- 2003, С. – 543.

5.Cordier J.F. Pulmonary manifestations of the vasculities // Rev. Prat. – 2008. – Vol. 15, N 58 (5). – P. 492-498.

6.Cortese G., Nicali R., Placido R. et al. Radiological aspects of diffuse alveolar haemorrhage // La Radiologia Medica. – 2008. – Vol. 113, N1. – P. 16-28.

7.Cottin V., Lebargy F. Hemorragis alveolaires Rev Mal Respir 2006; 23; 5828-5830

8.Hennebicque A.S., Nunes H., Brillet P.Y. et al. CT findings in severe thoracic sarcoidosis // Eur. Radiol. – 2005. – Vol. 15. – P. 23-30.

9.Schreiber J., Knolle J., Kachel R., Schuck R. Differential diagnosis of diffuse pulmonary haemorrhage // Pneumologie. – 2006. – Vol. 60, N 6. – P. 347-354.

10.Schwartz, D. A.. R. A. Helmets, J. R. Galvin, D. S. Van Fossen, K. L. Frees, C. S. Dayton, L. F. Burmeister, G. W. Hunninghake.. Determinants of survival in idiopathic pulmonary fibrosis. Am. J. Rrsptr. Crit. Cow Med. – 1994. - Vol. 14. – P.454.

11.Suga K., Kavakamii Y., Matunada N. Mechanism of lung mosaic attenuation on X-ray computed tomography in pulmonary artery occlusion diseases; comprehensive assessment with Breath hold SPECT-CT Fusion images.//92nd Scientific assembly and annual meeting of Radiological Society of North America. - 2006.- P. 889

12.Tung. K. T.. A. U. Wells, M. B. Rubens, J. M. Kirk, R. M. du Bois, and D. M. Hansell. Accuracy of the typical computed tomographic appearances of fibrosing alveolitis. Thorax 1993. - Vol.48. - P.334-338.

13.Watters, L. C., T. E. King, M. I. Schwarz, J. A. Waldron, R. E. Stanford, and R. M. Cherniack. A clinical, radiographic, and physiologic scoring system for the longitudinal assessment of patients with idiopathic pulmonary fibrosis. Am. Rev. Respir. Dis. - 1986. - Vol.133. - P.97-103.