www.rejr.ru

ISSN 2222-7415

REJR

Russian Electronic Journal of Radiology
Российский Электронный Журнал Лучевой Диагностики

Том 6. № 1. 2016 год.

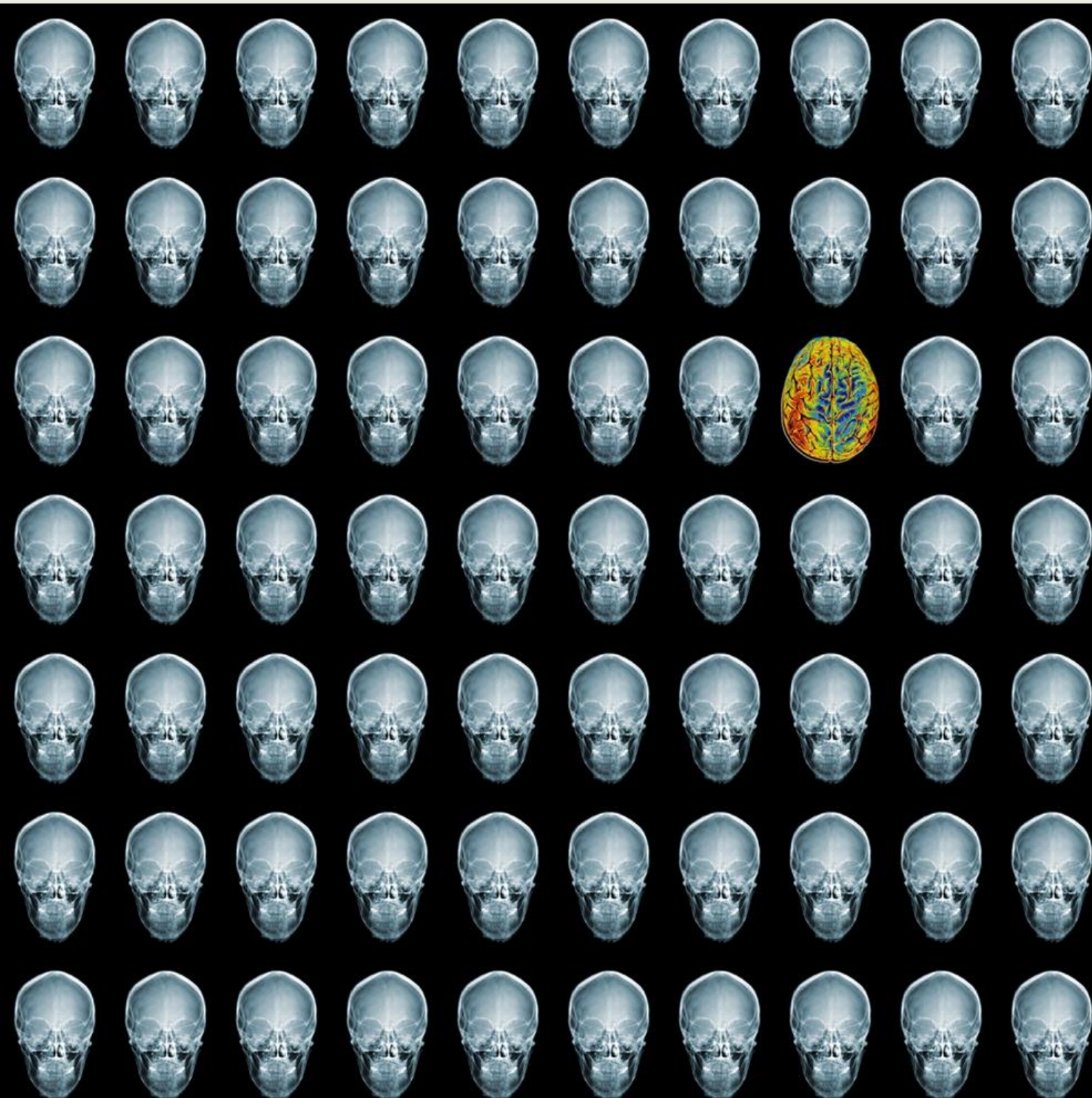

REJR

Российский Электронный Журнал Лучевой Диагностики
Russian Electronic Journal of Radiology (REJR)
Том 6. № 1. 2016 год.

Редакционный отдел:
Редакторы:
Е.В. Евсеева
Л.Б. Капанадзе
Редакторы перевода:
О.Ю. Павлова
А.С. Беляев
Редактор новостного раздела:
А.Е. Солопова
Технические редакторы:
К.А. Харламов
А.С. Абнизов
Видео редакторы:
О.С. Водолазский
Е.Н. Санников
Верстка:
А.А. Лисавин
А.С. Абрамов

Адрес журнала:
www.rejr.ru
Почта журнала:
rejr@rejr.ru

Техническая поддержка:
admin@rejr.ru

REJR *– рецензируемое научное электронное периодическое издание по лучевой диагностике*

Периодичность издания – 4 раза в год

Языки: русский и английский

Журнал зарегистрирован в Федеральной службе по надзору за соблюдением законодательства в сфере массовых коммуникаций и охране культурного наследия
Регистрационный номер:
Эл №ФС77-44003
от 01 марта 2011 г.

ISSN 2222-7415

Все статьи в журнале рецензируются

Дизайн логотипа, обложки, сайта:
М.С. Кеслер
Mikhail Kesler Design
www.kezz.ru

Главный редактор:
Академик РАН, профессор **С.К. Терновой** (Москва)

Заместители главного редактора:
Профессор **Бахтиозин Р.Ф.** (Москва)
Профессор **Серова Н.С.** (Москва)
Профессор **Шехтер А.И.** (Москва)

Редакционная коллегия:
Профессор **Вишнякова М.В.** (Москва)
Член-корр. РАН, профессор **Глыбочко П.В.** (Москва)
Профессор **Домбровский В.И.** (Ростов-на-Дону)
Профессор **Кондрашин С.А.** (Москва)
Профессор **Рогожин В.А.** (Киев, Украина)

Редакционный совет:
Академик РАН, профессор **Адамян Л.В.** (Москва)
Академик РАН, профессор **Акчурин Р.С.** (Москва)
Член-корр. РАН, профессор **Алекян Б.Г.** (Москва)
Профессор **Амосов В.И.** (Санкт- Петербург)
Профессор **Аржанцев А.П.** (Москва)
Академик РАН, профессор **Беляков Н.А.** (Санкт- Петербург)
Профессор **Брюханов А.В.** (Барнаул)
Академик РАН, профессор **Гранов А.М.** (Санкт-Петербург)
Профессор **Дергилев А.П.** (Новосибирск)
Член-корр. РАН, профессор **Долгушин Б.И.** (Москва)
Профессор **Завадовская В.Д.** (Томск)
Профессор **Зубарев А.Р.** (Москва)
Профессор **Зеликман М.И.** (Москва)
Профессор **Игнатьев Ю.Т.** (Омск)
Профессор **Карлова Н.А.** (Санкт-Петербург)
Член-корр. РАН, профессор **Коков Л.С.** (Москва)
Профессор **Костылев В.А.** (Москва)
Академик РАН, профессор **Котельников Г.П.** (Москва)
Профессор **Кудряшова Н.Е.** (Москва)
Член-корр. РАН, профессор **Мардынский Ю.С.** (Москва)
Профессор **Митьков В.В.** (Москва)
Профессор **Морозов С.П.** (Москва)
Профессор **Ратников В.А.** (Санкт-Петербург)
Профессор **Рожкова Н.И.** (Москва)
Профессор **Трофимова Т.Н.** (Санкт- Петербург)
Профессор **Тюрин И.Е.** (Москва)
Профессор **Тютин Л.А.** (Санкт- Петербург)
Профессор **Усов В.Ю.** (Томск)
Профессор **Хайт Г.Я.** (Ставрополь)
Профессор **Шарифуллин В.А.** (Москва)
Профессор **Шахов Б.Е.** (Нижний Новгород)

Иностранные члены ред. совета:
Professor **Adam Andreas** (Great Britain)
Professor **Nicholas Gourtsoyiannis** (Greece)
Professor **Hedvig Hricak** (USA)
Professor **Marat Khodzhibekov** (Uzbekistan)
Professor **Andrey Kholodniy** (USA)
Professor **Alexander Margulis** (USA)
Professor **Raushan Rakhimzhanova** (Kazakhstan)
Professor **Rainer Rienmueller** (Ausitria)
Professor **Hans Ringertz** (Sweden)
Professor **Jean Louis Sablayrolles** (France)

TOSHIBA

Leading Innovation >>>

PRIME Aquilion

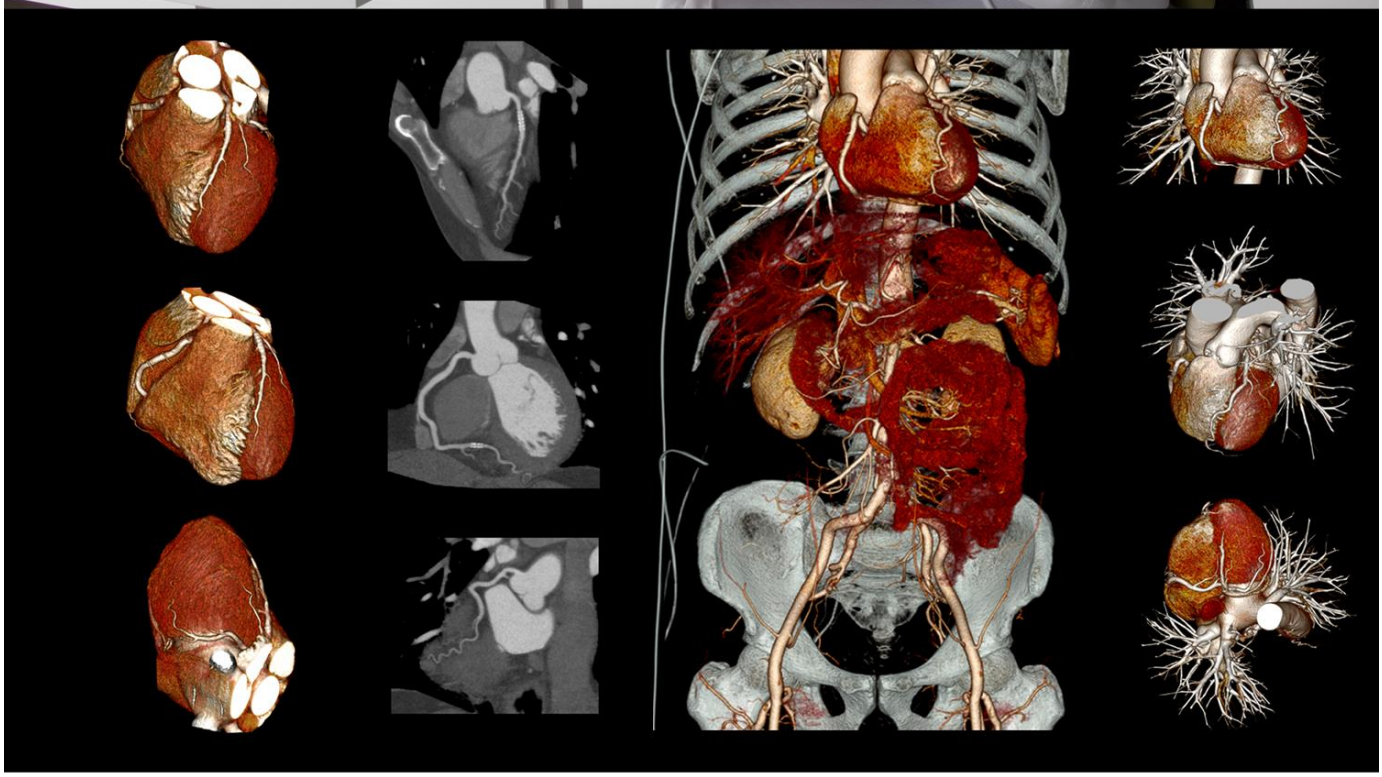

Aquilion PRIME -
Компьютерный томограф нового поколения

ЗАО «ТОШИБА МЕДИКАЛ СИСТЕМЗ»

123242, Новинский бульвар, 31, ТДЦ «Новинский Пассаж»,тел.: +7(495) 626 58 09,
факс: +7 (495) 626 58 07. www.toshiba-medical.ru

СОДЕРЖАНИЕ

ОТ РЕДАКЦИИ.....5

ИСТОРИЯ

ЛУЧЕВАЯ ДИАГНОСТИКА (РЕНТГЕНОЛОГИЯ И РАДИОЛОГИЯ) В ЗЕРКАЛЕ ОТЕЧЕСТВЕННОГО ИЗОБРАЗИТЕЛЬНОГО ИСКУССТВА, ЛИТЕРАТУРЫ И НЕКОТОРЫХ ДРУГИХ ФОРМ ХУДОЖЕСТВЕННОГО ТВОРЧЕСТВА.....7-17

Шехтер А.И.

ЛЕКЦИЯ

РЕНТГЕНОДИАГНОСТИКА ДИСПЛАЗИЙ ЛИЦЕВЫХ КОСТЕЙ....18-28

Аржанцев А.П.

ОРИГИНАЛЬНЫЕ СТАТЬИ

МАГНИТНО-РЕЗОНАНСНАЯ ТОМОГРАФИЯ ВИСОЧНО-НИЖНЕЧЕЛЮСТНЫХ СУСТАВОВ С ИСПОЛЬЗОВАНИЕМ ГОЛОВНОЙ КАТУШКИ.....29-34

Игнатьев Ю.Т., Хомутова Е.Ю., Савченко Р.К.

ВОЗМОЖНОСТИ ЦИФРОВОГО ТОМОСИНТЕЗА В ДИАГНОСТИКЕ РАЗЛИЧНЫХ ФОРМ ТУБЕРКУЛЕЗА ЛЕГКИХ.....35-47

Никитин М.М.

МАГНИТНО-РЕЗОНАНСНАЯ ХОЛАНГИОПАНКРЕАТОГРАФИЯ В КЛИНИЧЕСКОЙ ПРАКТИКЕ. СРАВНИТЕЛЬНАЯ ОЦЕНКА ЛУЧЕВЫХ МЕТОДОВ ДИАГНОСТИКИ И ВЛИЯНИЕ МАГНИТНО-РЕЗОНАНСНОЙ ХОЛАНГИОПАНКРЕАТОГРАФИИ НА ТАКТИКУ ВЕДЕНИЯ ПАЦИЕНТА В СТАЦИОНАРЕ.....48-54

Бродецкий Б.М., Терновой С.К., Дибиров М.Д., Домарев Л.В.

РЕНТГЕНОВСКИЕ ПРИЗНАКИ ДИСТРОФИЧЕСКИХ ИЗМЕНЕНИЙ ПОЗВОНОЧНОГО СТОЛБА В УСЛОВИЯХ НОРМАЛЬНОЙ И СНИЖЕННОЙ МИНЕРАЛЬНОЙ ПЛОТНОСТИ КОСТИ.....55-64

Волков А.А., Белосельский Н.Н., Прибытков Ю.Н.

ДИНАМИЧЕСКАЯ КОНТРАСТНАЯ МАГНИТНО-РЕЗОНАНСНАЯ ТОМОГРАФИЯ СКЕЛЕТНЫХ МЫШЦ У ПАЦИЕНТОВ С ХРОНИЧЕСКОЙ ИШЕМИЕЙ НИЖНИХ КОНЕЧНОСТЕЙ.....65-72

Синкевич Н.С., Стукалова О.В., Буторова Е.А., Масленников М.А., Талицкий К.А., Булкина О.С., Карпов Ю.А., Терновой С.К.

ВОЗМОЖНОСТИ УЛЬТРАЗВУКОВОЙ ЭЛАСТОГРАФИИ В ДИАГНОСТИКЕ РАКА ПРЯМОЙ КИШКИ И ЕГО РЕЦИДИВА.....73-82

Сандалевская А.Г., Минько Б.А., Жабина Р.М., Корытова Л.И.

ЗНАЧЕНИЕ УЛЬТРАЗВУКОВОЙ ЦЕРВИКОМЕТРИИ В КОМПЛЕКСНОЙ ДИАГНОСТИКЕ УГРОЖАЮЩИХ ПРЕЖДЕВРЕМЕННЫХ РОДОВ У БЕРЕМЕННЫХ С СИНДРОМОМ ДИЛАТАЦИОННОЙ КАРДИОМИОПАТИИ.....83-88

Ван А.В., Дорошенко Д.А., Лапочкина О.Б., Конышева О.В., Зубарев А.Р., Принц Г.Д., Доброхотова Ю.Э.

МАСТЕР-КЛАСС

СОВРЕМЕННАЯ СИСТЕМА ОБСЛЕДОВАНИЯ МОЛОЧНОЙ ЖЕЛЕЗЫ.....89-90

Рожкова Н. И.

НАУЧНЫЙ ОБЗОР

ФУЗ-АБЛАЦИЯ – ОТДАЛЕННЫЕ РЕЗУЛЬТАТЫ ЛЕЧЕНИЯ МИОМ МАТКИ.....91-106

Берлим Ю.Д., Домбровский В.И., Исаев А.Ю., Минеев Н.И., Волошин В.В., Паленый А.И.

СЛУЧАИ ИЗ ПРАКТИКИ

МУЛЬТИСПИРАЛЬНАЯ КОМПЬЮТЕРНО-ТОМОГРАФИЧЕСКАЯ АРТЕРИОГРАФИЯ С ОДНОМОМЕНТНОЙ МУЛЬТИСПИРАЛЬНОЙ КОМПЬЮТЕРНО-ТОМОГРАФИЧЕСКОЙ ВОЗВРАТНОЙ ПОРТОГРАФИЕЙ В ПРЕДОПЕРАЦИОННОМ СТАДИРОВАНИИ МЕСТНОРАСПРОСТРАНЕННОГО РАКА ПОДЖЕЛУДОЧНОЙ ЖЕЛЕЗЫ.....107-114

Усова Е.В., Кармазановский Г.Г., Чжао А.В., Цыганков В.Н., Тарбаева Н.В., Варава А.Б., Филиппова Е.М.

МНОЖЕСТВЕННАЯ МИЕЛОМА С ВНЕКОСТНЫМ ОСЛОЖНЕНИЕМ: СЛУЧАЙ ИЗ ПРАКТИКИ.....115-121

Беляев Г.Ю., Порядина О.В., Олина О.А.

ПОЗДРАВЛЕНИЕ

ГРАНТ ПРЕЗИДЕНТА РФ ДЛЯ ГОСУДАРСТВЕННОЙ ПОДДЕРЖКИ МОЛОДЫХ РОССИЙСКИХ УЧЕНЫХ – ДОКТОРОВ НАУК (2016-2017 гг).....122

АНОНСЫ

X ЮБИЛЕЙНЫЙ ВСЕРОССИЙСКИЙ НАЦИОНАЛЬНЫЙ КОНГРЕСС ЛУЧЕВЫХ ДИАГНОСТОВ И ТЕРАПЕВТОВ “РАДИОЛОГИЯ 2016”.....123

IV СЪЕЗД ВРАЧЕЙ ЛУЧЕВОЙ ДИАГНОСТИКИ СИБИРСКОГО ФЕДЕРАЛЬНОГО ОКРУГА.....124

АВТОРАМ.....125-128

CONTENTS

FROM THE EDITOR.....5

HISTORY

DIAGNOSTIC IMAGING (ROENTGENOLOGY AND RADIOLOGY) IN THE MIRROR OF NATIONAL ART, LITERATURE AND OTHER FORMS OF ARTISTIC CREATIVITY.....7-17

Shekhter A. I.

LECTURE

X-RAY DIAGNOSTICS OF THE FACIAL BONES DYSPLASIA.....18-28

Arzhantsev A.P.

ORIGINAL ARTICLES

MAGNETIC RESONANSE IMAGING OF THE TEMPOROMANDIBULAR JOINTS USING STANDART HEAD COIL..29-34

Ignat’ev Yu.T., Khomutova Ye.Yu., Savchenko R.K.

POSSIBILITY OF DIGITAL TOMOSYNTHESIS IN THE DIAGNOSIS OF VARIOUS FORMS OF PULMONARY TUBERCULOSIS.....35-47

Nikitin M.M.

MAGNETIC RESONANCE CHOLANGIOPANCREATOGRAPHY IN CLINICAL PRACTICE. COMPARATIVE EVALUATION OF RADIOLOGY DIAGNOSTIC METHODS AND MAGNETIC RESONANCE CHOLANGIOPANCREATOGRAPHY INFLUENCE IN INPATIENT SURVEILLANCE.....48-54

Brodetskiy B.M., Ternovoy S.K., Dibirov M.D., Domarev L.V.

X-RAY SIGNS OF SPINAL COLUMN DISTROPHIC CHANGES WITHIN NORMAL AND DECREASED BONE MINERAL DENSITY....55-64

Volkov A.A., Belosel’sky N.N., Pribytkov Yu.N.

DYNAMIC CONTRAST-ENHANCED MRI IN PATIENTS WITH PERIPHERAL ARTERY DISEASE.....65-72

Sinkevich N.S., Stukalova O.V., Butorova E.A., Maslennikov M.A., Talitskiy K.A., Bulkina O.S., , Karpov Yu.A., Ternovoy S.K.

POTENTIAL OF ULTRASOUND EXAMINATION WITH ELASTOGRAPHY IN THE DIAGNOSIS OF RECTAL CANCER AND ITS RECURRENCE.....73-82

Sandalevskaya A.G., Minko B.A., Zhabina R. M., Korytova L.I.

THE VALUE OF ULTRASONOGRAPHIC ASSESSMENT OF CERVICAL LENGTH IN COMPLEX DIAGNOSTICS OF THREATENING PRETERM BIRTH IN PREGNANT WOMEN WITH DILATED CARDIOMYOPATHY SYNDROME.....83-88

Van A.V., Doroshenko D.A., Lapochkina O.B., Konisheva O.V., Zubarev A.R., Prints G.D., Dobrokhotova Yu. Je.

MASTER-CLASS

MODERN SYSTEM OF MAMMARY GLAND DIAGNOSTIC.....89-90

Rozhkova N. I.

REVIEW

HIFU-ABLATION – LONG-TERM TREATMENT RESULTS OF THE UTERINE FIBROIDS 91-106

Berlim Yu.D., Dombrovskiy V.I., Isaev A.Yu., Mineev N.I., Voloshin V.V., Paleniy A.I.

CASE REPORTS

MULTIDETECTOR COMPUTED TOMOGRAPHIC ARTERIOGRAPHY WITH CONCOMITANT MULTIDETECTOR COMPUTED TOMOGRAPHIC PORTOGRAPHY FOR PREOPERATIVE STAGING OF LOCALLY ADVANCED PANCREATIC CANCER.....107-114

Usova E.V., Karmazanovsky G.G., Chzhao A.V., Cigankov V.N., Tarbaeva N.V., Varava A.B., Filippova E.M.

MULTIPLE MYELOMA WITH EXTRAOSSEOUS COMPLICATION: A CASE REPORT.....115-121

Belyaev G.Yu., Poryadina O.V., Olina O.A.

GREETING

GRANT OF THE PRESIDENT OF THE RUSSIAN FEDERATION FOR THE GOVERMENT SUPPORT OF YOUNG RUSSIAN SCI-ENTISTS - DOCTORS OF SCIENCES (2016-2017).....122

ANNOUNCEMENTS

X ANNIVERSARY RUSSIAN NATIONAL CONGRESS OF RADIOLOGY “RADIOLOGY 2016”.....123

IV CONGRESS OF RADIOLOGISTS OF SIBERIAN FEDERAL REGION.....124

FOR ATHORS.....125-128

От редакции

Дорогие друзья, коллеги!

Поздравляю с шестым годом нашей с вами совместной работы! Как вы знаете, с декабря 2015 года Российский электронный журнал лучевой диагностики вошел в список журналов, рекомендованных ВАК для публикации работ по кандидатским и докторским диссертациям. С Вашей активностью и поддержкой мы продолжим работу по улучшению качества материалов, которые размещаются в нашем журнале.

Первый номер 2016 года, как всегда, содержит оригинальные статьи по различным направлениям лучевой диагностики, интересные случаи из практики, а также уникальный исторический материал, посвященный отображению рентгенологии в произведениях искусства.

Надеюсь, что в этом выпуске журнала каждый найдет для себя полезные для практической деятельности материалы.

С уважением,
Главный редактор С.К. Терновой

X ЮБИЛЕЙНЫЙ ВСЕРОССИЙСКИЙ НАЦИОНАЛЬНЫЙ КОНГРЕСС ЛУЧЕВЫХ ДИАГНОСТОВ И ТЕРАПЕВТОВ

«РАДИОЛОГИЯ – 2016»

24–26 МАЯ, 2016 ГОДА
г. Москва, МВЦ «Крокус Экспо»,
3-й павильон, 4-й этаж,
зал №20

www.mediexpo.ru

www.radiology-congress.ru

Ежегодно проводится в рамках форума «Медицинская диагностика»

По вопросам участия в научной программе:
Оргкомитет национального конгресса
лучевых диагностов и терапевтов «Радиология – 2016»
ГБОУ ВПО «Первый МГМУ им. И.М. Сеченова».
Кафедра лучевой диагностики и терапии
119991, Россия, Москва, ул. Большая Пироговская, 6/1
Тел. +7 (499) 248-77-91, +7 (499) 248-75-07
E-mail: radiolog@inbox.ru

Дорогие коллеги!

Приглашаем вас принять участие в работе X Юбилейного Всероссийского национального конгресса лучевых диагностов и терапевтов «Радиология–2016»

В научной программе Конгресса будет сделан акцент на разработку программ ранней (доклинической) диагностики социально-значимых заболеваний, в первую очередь болезней сердца и сосудов, вопросы структуры специальности и качества подготовки специалистов. В работе Конгресса примут участие практические врачи и всемирно известные отечественные и зарубежные ученые.
Такие конгрессы, как «Радиология», в конечном счете, способствуют улучшению структуры диагностической и лечебной помощи и, надеюсь, окажутся полезными каждому конкретному специалисту, пациенту и всему населению в целом.

Надеемся, что наш юбилейный X Всероссийский национальный конгресс лучевых диагностов и терапевтов пройдет также успешно, как и все предыдущие.

Ждем вас 24–26 мая 2016 года. Добро пожаловать на наш Конгресс!

С уважением,
президент Конгресса «Радиология – 2016»
член-корреспондент РАН,
Л.С. Коков

ОРГАНИЗАТОРЫ

- ГБОУ ВПО «Первый Московский государственный медицинский университет имени И.М. Сеченова» Минздрава России
- ФГБУ «Российский научный центр рентгенорадиологии» Минздрава России
- ФГБУ «Федеральный медицинский исследовательский центр имени П.А. Герцена» Минздрава России
- ФГБУ «Российский научный центр радиологии и хирургических технологий» Минздрава России
- ГБУЗ Московской области «Московский областной научно-исследовательский клинический институт им. М.Ф. Владимирского»
- Общество специалистов по лучевой диагностике
- Российская ассоциация специалистов ультразвуковой диагностики в медицине
- Российская ассоциация радиологов
- Общество интервенционных онкорадиологов
- Российская ассоциация маммологов
- АНО «Национальный конгресс лучевых диагностов»
- Конгресс-оператор ООО «МЕДИ Экспо»

Стоимость участия

Ранний регистрационный взнос (до 18.12.15)	**1400 руб.**
Поздний регистрационный взнос (19.12.15–19.02.16)	**2500 руб.**
Оплата после 20.02.16 и на месте	**3500 руб.**
Однодневное участие	**1500 руб.**
Аспиранты и ординаторы (без портфеля)*	**500 руб.**
Председатели секций, докладчики	**бесплатно**
Студенты мед. университетов*	**бесплатно**

* Льготы аспирантам, ординаторам и студентам действуют при предъявлении документа (студенческого, аспирантского удостоверения или справки).

Узнать более подробную информацию о предстоящем Конгрессе, зарегистрироваться и загрузить тезисы и постерные доклады можно на сайте www.mediexpo.ru

МЕДИ Экспо

Конгресс-оператор: ООО «МЕДИ Экспо»
Тел.: +7 (495) 721-88-66

ИСТОРИЯ

ЛУЧЕВАЯ ДИАГНОСТИКА (РЕНТГЕНОЛОГИЯ И РАДИОЛОГИЯ) В ЗЕРКАЛЕ ОТЕЧЕСТВЕННОГО ИЗОБРАЗИТЕЛЬНОГО ИСКУССТВА, ЛИТЕРАТУРЫ И НЕКОТОРЫХ ДРУГИХ ФОРМ ХУДОЖЕСТВЕННОГО ТВОРЧЕСТВА

Шехтер А.И.

ГБОУ ВПО «Первый Московский государственный медицинский университет им. И.М. Сеченова». Кафедра лучевой диагностики. г. Москва, Россия

Данная работа в представленном виде публикуется впервые. Некоторые фрагменты материалов, послуживших основой настоящего сообщения, ранее были опубликованы в журнале «Медицинская радиология» №5 за 1990 год, публикация была приурочена к годовщине открытия рентгеновских лучей. Главным редактором журнала в то время был выдающийся отечественный рентгенолог и организатор лучевой диагностики, академик РАМН, профессор Г.А. Зедгенидзе.

В настоящем виде представленный текст существенно переработан и дополнен по сравнению с первоначальным вариантом. Название также изменено. Почти все иллюстрации публикуются впервые.

DIAGNOSTIC IMAGING (ROENTGENOLOGY AND RADIOLOGY) IN THE MIRROR OF NATIONAL ART, LITERATURE AND OTHER FORMS OF ARTISTIC CREATIVITY

Shekhter A. I.

I.M. Sechenov First Moscow State Medical University. Moscow, Russia.

This work publishes in current form for the first time. Partial fragments of the materials, which form the basis of this article, were previously published in the journal "Medical radiology" № 5 1990. The publication was timed to coincide with the anniversary of the X-rays discovery. At that time Professor G. A. Zedgenidze, academician of RAMS, the outstanding radiologist and organizer of diagnostic service was a chief editor.
The text submitted in this form is published significantly revised and expanded. The title is also changed.

“Надо знать прошлое,
Чтобы ценить настоящее.”
Г.А. Зедгенидзе

Спустя полгода после событий октября 1917 года, точнее 12 апреля 1918 года Председатель Совета народных комиссаров вновь образованного государства В.И. Ульянов (Ленин) подписал декрет под названием «О памятниках Республики». Декрет положил начало так называемому плану монументальной пропаганды в революционной России. К данному документу был приложен утвержденный список тех, кому следовало поставить монументы в городе Москве и других городах республики. Рядом с именами Радищева, Герцена и других писателей демократического направления в списке стояли имена ученых и музыкантов. Предполагалось поставить шестьдесят шесть скульптур, в число которых вошел и памятник первооткрывателю рентгеновского излучения, великому ученому, первому лауреату Нобелевской премии по физике, профессору физики Вюрцбургского университета Вильгельму Конраду Рентгену (рис. 1).

Выполненный известным живописцем, скульптором и графиком Н.И. Альтманом (1889 – 1970) в 1920 году монумент В.К. Рентгену представлял собой бюст из цемента на цементном основании (пьедестале). Он был установлен и открыт в городе Ленинграде (в настоящем времени г. Санкт- Петербург) у здания, которое в то время занимал институт рентгенологии и радиологии, в сквере перед его фасадом в том же 1920 году.

Решенный в конструктивистском стиле монумент отражал искания скульптора в тот период времени. Впоследствии А.В. Луначарский в своей известной речи на открытии другого памятника В.К. Рентгену работы



Рис. 1. Вильям Конрад Рентген.

В.А. Синайского 17 февраля 1928 года, опубликованной в виде статьи под названием «Революционер в науке – Рентген», так охарактеризует скульптуру Н.И. Альтмана: «Рентген был суров, угловат, величественен и очень удален от всего окружающего… Пьедестал состоит из нескольких больших камней, строгой геометрической формы, поставленных асимметрично, сдвинутых друг к другу в тех неуловимых соотношениях, которые художник должен угадать, и в определении которых и заключается внутренний смысл и грация таких памятников. Пьедестал этот удачен, как удачно почти все, что выходит из рук Альтмана».

Первое открытие памятника Рентгену состоялось в 1920 году. Вскоре временный пьедестал был заменен гранитным, выполненным также по чертежам Н.И. Альтмана, а бюст стал разрушаться до того, как его собрались перевести в бронзу. На постаменте была надпись: «Творцам учения о рентгеновских лучах», над которой крупными буквами была выбита фамилия Рентгена, а более мелкими еще фамилии шести ученых. В числе этих ученых значились имена Чарльза Баркла (C. Barkla), осуществившего поляризацию рентгеновских лучей и открывшего характеристическое рентгеновское излучение, а также фамилии трех иностранных членов тогдашней академии наук СССР: Петера Дебай (P. Debye), разработавшего рентгеновский метод исследования мелкокристаллических материалов, автора фундаментальных трудов по квантовой теории твердых тел – Арнольда Зоммерфельда (A. Somerfield), сформулировавшего теорию тормозного излучения электронов, и Макса фон Лауэ (M. Laue), открывшего явление дифракции рентгеновских лучей на кристаллах и, тем самым, подтвердившего электромагнитную теорию природы рентгеновского излучения. Позднее на этом пьедестале будет установлен новый бюст Рентгена, выполненный уже скульптором В.А. Синайским (1893 – 1968).

Бюст Рентгена работы Альтмана не сохранился. Два варианта эскизов проекта памятника и один вариант памятника с постаментом находятся в музее истории города Ленинграда (Санкт-Петербурга).

Памятник Рентгену работы Н.И. Альтмана был представлен на фотографиях на ряде выставок произведений художника в Москве, в частности, в 1978 году. В каталоге этой выставки о серии скульптур 1920 года, к которой помимо памятника В.К. Рентгену относят и так называемые «агитационные рельефы» сказано, что в этих вещах проступает «…человеческий идеал времени: суровая собранность, аскетизм, энергия и действенность характера». Именно они соединяют «…тонкую, нервную лепку с острыми, кинжальными контурами и конструированием объемов из рассеченных плоскостей» – писал в монографии «Натан Альтман» (Советский художник, 1971) известный художественный критик М.Г. Эткинд. Далее, он же: «Бюст Рентгена, как и другие скульптурные работы Н.И. Альтмана этого периода, … вылеплен с энергичной резкостью и темпераментом, близким стилистике его живописных и графических портретов тех лет: та же «рубленая форма и графически акцентированные объемы».

Среди работ видного отечественного скульптора первой половины прошлого века – В.А. Синайского – памятник В.К. Рентгену считается наиболее значительным произведением.



Рис. 2. Бюст В.К. Рентгена в Санкт-Петербурге.

Бронзовый бюст Рентгена установлен на высоком фигурном постаменте из красного неполированного гранита. На лицевой стороне постамента бронзовая доска с надписью «Вильгельм Конрад Рентген 1845- 1923». Высота бюста 0,8 м, высота постамента 2,2 м (рис. 2).

В очерке «Революционер в науке – Рентген» в 1928 году А.В. Луначарский писал: «Работая над памятником Рентгену, скульптор, по-видимому, стремился проникнуть в духовный мир замечательного ученого, почувствовать его самобытность, цельность и в то же время сложность натуры Рентгена, передать самое значительное в нем – биение мысли». И далее: «…Композиция портрета проста, мужественная голова с крупными выразительными чертами лица, открытым лбом, нависшими над глазами густыми бровями и глубокой складкой, залегшей меж ними. Бородатое лицо Рентгена с величественным выпуклым лбом и большими резкими чертами лица запомнится всякому, кто пройдет мимо, чей взор неизбежно будет привлечен этой многозначительной головой. В ней есть что-то именно от человека, который служит и который служение свое воспринимает чрезвычайно высоко. Да, голова Рентгена у Синайского жреческая, но у Рентгена действительно была жреческая голова, что можно видеть по подлинным фотографиям. Перед нами, действительно, рисуется с достоинством воспринятый образ великого мудреца прошлого». Эти слова подчеркивают, насколько удалось скульптору выразить яркую личность ученого, открывшего одну из величайших тайн природы.

Лично знавший Рентгена академик А.Ф. Иоффе, с которым полемизирует в своей статье А.В. Луначарский, находил, что в портрете, созданном скульптором, мало сходства с оригиналом; что то выражение мечты, которое присутствует в лице Рентгена на скульптурном портрете, не соответствует действительности, что лицу Рентгена была свойственна скорее печать постоянной мысли, чем мечты. «Все эти указания академика Иоффе, очевидно верны – пишет Луначарский, – но это не обесценивает памятника Синайского. В конце концов, нам даже не так важно тончайшее сходство с Рентгеном. Кто знает, насколько точно сходство лучших памятников, какие мы имеем в мире, с их оригиналами… Да и по существу, как ни прекрасна личность Рентгена, все же нам особенно важно в памятнике общий тип великого ученого, тип, заслуживающий величайшего почтения, а всего этого Синайский несомненно, достиг».

Голова Рентгена отлита в бронзе. «Для Синайского, стремившегося воспроизвести в бронзе жизнь ума и сердца, духовная красота человека неотделима от физической. И Рентген для нас в выражении художника – личность, гармонически сочетающая в себе эти начала. Здесь, с одной стороны, сила Геркулеса, с другой – тонкость и мудрость мыслителя» – пишет в монографии о В.А. Синайском (1971) критик В.С. Сперанская.

«Я бы озаглавил голову Синайского так: «Рентген, который думает о мире, о природе и о жизни»» – утверждал А.В. Луначарский.

В своей речи на открытии памятника В.К. Рентгену 17 февраля 1928 года и в последующей публикации в виде уже упомянутого очерка «Революционер в науке – Рентген» А.В. Луначарский, в то время нарком просвещения, подчеркивал значение личности Рентгена, в первую очередь, как «типа ученого», в том числе, и с точки зрения ее социальной значимости. Применительно к медицине масштаб значения открытия рентгеновских лучей просто невозможно переоценить, хотя бы с точки зрения борьбы с туберкулезом. В этом, как и во многом другом в медицине, и состоит социальный «вклад» рентгенологии в современную социологию, обусловленный «типом выдающегося ученого».

Взаимосвязь рентгенологии и художественного творчества в области скульптуры выразилась не только посредством памятника В.К Рентгену, установленного перед фасадом бывшей больницы, построенной в память императора Александра второго членами благотворительного общества «последователей гомеопатии города Санкт-Петербурга». С момента открытия памятника в феврале 1918 года по настоящее время в этом здании располагаются медицинские учреждения рентгенологического направления.

В другую «рентгенологическую эпоху» уже другой отечественный выдающийся художник, скульптор М.Г. Манизер создал в 1932 году скульптурный портрет доктора медицины, профессора, выдающегося отечественного рентгенолога С.А. Рейнберга с живым, улыбающимся, умным и красивым лицом. Бюст был исполнен с присущей скульптору тщательностью, в этом можно убедиться, рассматривая скульптуры на станции Площадь Революции в Московском метро, в мраморе и бронзе. Впоследствии, бюст был подарен С.А. Рейнбергу и вручен ему в 1947 году во время празднования его пятидесятилетия на заседании Московского научного общества рентгенологов и радиологов. В 1966 году бронзовый бюст был установлен в виде мемориальной скульптуры на могиле С.А. Рейнберга в Москве. Копия бюста, выполненная уже художником О.М. Манизером по гипсовому варианту скульптуры его отца, позднее была передана в музей истории рентгенологии и радиологии в НИИ медицинской радиологии в городе Обнинске.

Кроме скульптурного существует и графический, очень удачный карандашный портрет

С.А. Рейнберга (25х30 см) неизвестного автора (подпись на рисунке неразборчива). Портрет датирован февралем 1954 года. На нем С.А. Рейнберг изображен сидящим за письменным столом с необходимым для того времени и часто используемым рентгенологами для рассматривания деталей изображения «орудием производства» – лупой в правой руке. Портрет в настоящее время находится на кафедре лучевой диагностики Первого Московского медицинского университета имени И.М. Сеченова.

Рис. 3. Карандашный портрет профессора С.А. Рейнберга.

Как художественное произведение, выполненное в технике рисунка, портрет С.А. Рейнберга, несмотря на лаконичность, передает характер портретируемого: умного, проницательного, целеустремленного человека, врача и крупного ученого (рис. 3). Именно таким его помнят знавшие его современники.

Из скульптурных произведении, имеющих отношение к рентгенологии, заслуживает быть отмеченным бронзовый бюст крупного отечественного рентгенолога, профессора, академика Г.А. Зедгенидзе, организатора строительства и первого директора Центра медицинской радиологии в г. Обнинске (рис. 4). Бюст был выполнен известным, талантливым скульптором В. Клыковым и неоднократно демонстрировался на художественных выставках в США и Республике Куба в шестидесятые - семидесятые годы прошлого столетия.

Значительные по масштабам художественные образы, навеянные и связанные с рентгенологией и радиологией, присутствуют в некоторых произведениях известных отечественных поэтов – Р.М. Рождественского и А.А. Вознесенского. Так, в поэме «Посвящение» (1969) поэт Р.М. Рождественский, обращаясь к первому космонавту Ю.А. Гагарину и подчеркивая значение для всех людей планеты первого полета человека в космическое пространство, в подразделе «Вечный огонь» пишет:



Рис. 4. Профессор Г.А. Зедгенидзе.

Свет вечного огня - жар вещего костра,
Тебе рассвет родня, тебе заря сестра.
Всем, сбившимся с пути, всем рухнувшим с коня,
Дорогу освети, свет Вечного огня!

Гудящий над строкой, не сказанной никем,
Мятущийся огонь, ты для меня - рентген!
Рентген - пока дано держать в руках перо,
Когда черным - черно, когда белым - бело…

Следует, на наш взгляд, обратить внимание с какой значительностью автор поэтического произведения произносит ключевое слово данного поэтического фрагмента: «РЕНТГЕН!»

Еще более явственно, образы, навеянные рентгенорадиологией, можно обнаружить в творчестве А. Вознесенского. Так, баллада «Доктор Осень» (1970) посвящена подвигу русского врача во вражеском плену во время Великой Отечественной войны. В центре поэтического произведения представлен образ доктора Эссена. Как сообщает автор в предисловии к балладе, под такой фамилией подпольщики знали доктора М.Г. Эсси-Эзинге, работающего после войны рентгенологом в городе Ялта в Крыму. Доктор, уроженец Донбасса, латыш по национальности, будучи в плену, стал главным врачом Павлоградского лагеря для военнопленных и, несмотря на постоянно грозящую ему смерть, превратил госпиталь в «комбинат побегов к партизанам». Под видом тяжелой болезни было переправлено к партизанам более тысячи человек, а около пяти тысяч молодых жителей города было спасено от угона в Германию.

«Главврач немецкого лагеря,
назначенный из пленных,
Выводит ночами в колбе
невиданную болезнь,
Машины увозят мертвых,
смерзшихся, как поленья,
А утром ожившие трупы
стригут автоматами лес».

«Это слишком невероятно, чтобы лечь в стихи буквально», – пишет в предисловии к балладе поэт А. Вознесенский, объясняя, почему доктор Осень вымышленный персонаж. В эпилоге, в котором автор встречается с героем после войны, их встреча происходит в кабинете рентгенолога, по образному выражению автора – «исповедальне», доктор показывает «…сквозь смешливые слезы …коллекцию рентгенокурьезов».

«Как пейзажи луны, ваши снимки тоскуют без вымпелов,
Вилка средней длины, ее с водкой выпили.
Этот съел медальон, чтобы с личиком быть не в разлуке.
О, улыбки мадонн в католических дебрях желудка!
И отрешенно и важно, храня независимость хода,
Как куранты на башнях, свисали часы в пищеводах».

И в других стихах, написанных в разное время, поэт пользуется образами, навеянными или прямо связанными с рентгенологией и радиологией, выражая этим, в частности, и свою активную гражданскую позицию. Так, в далеком 1957 году в сборнике «Не отрекись» было опубликовано следующее стихотворение:

«В век варварства и атома
Мы – акушеры нового,
Нам эта участь адова
По нраву и «по норову»…

Попробуйте при родах
Подобных постоять,
Сгорать на электродах
И в руки радий брать,

И счастлив этой долей
Художник в мастерской
Стоит, смертельно болен
Болезнью лучевой».

И стихотворение «Рентгенснимок» (на мотив В.Л. Смита) из книги «Соблазн» (1978) представляет интерес с тех же позиций. Учитывая силу обозначенных в нем художественных образов, оно, допускаю (А. Шехтер), с успехом могло бы быть использовано в рамках

Рис. 5. Андрей Вознесенский и Владимир Высоцкий в Театре на Таганке после спектакля “Антимиры”.

университетской программы в качестве иллюстрации к учебному пособию по рентгенологии:

«Держу я твои кости тазовые после падения,
Как держат треснувшую вазу,
Мне рентгенолог их показывает
Он парень дельный…

И еще:
«Мне снится болевая трещина,
Которая светла на снимке…»

«Выстраданный вздох метафоры» – говорит А.А. Вознесенский (рис. 5).

«Поразительны метафоры поэта…, смонтированные на конструкциях свободного ритма…, подчиненного одной, единственной повелительнице – мысли», – восклицает в предисловии к одному из сборников поэта А. Вознесенского писатель В.П. Катаев. Как свидетельствуют вышеприведенные поэтические фрагменты, рентгенологи и радиологи не могут не согласиться с этой оценкой.

«Метафоры Вознесенского не украшение. Они всегда несут полномасштабную смысловую нагрузку», – пишет В.П. Катаев и иллюстрирует этот тезис весьма убедительным для того времени примером подчеркнутой метафоры:

«Однажды, став зрелей из спешной повседневности
Мы входим в мавзолей, как в кабинет рентгеновский.
Вне сплетен и легенд, без шапки, без прикрас,
И Ленин как рентген просвечивает нас».

«В данной метафоре, – продолжает В.П. Катаев, – заложена важная мысль. Подобно спектру солнечного света, метафора содержит, кроме видимых, «различимых зрением» частей, и невидимые (читай – рентгеновские, (А. Шехтер)), как бы незримо, проникающие в челове-

ческую душу». С гордостью за рентгенологию можно читать эти строки, понимая, что не многие медицинские специальности нашли отражение в поэзии в виде столь большой силы художественных образов.

В произведениях отечественной художественной прозы (рассказ, повесть, роман и другие литературные жанры) проблемы, связанные с лучевой диагностикой также не могли не получить своего отражения.

В известном романе-трилогии Ю.П. Германа «Дело, которому ты служишь» (1957), «Дорогой мой человек» (1961), «Я отвечаю за все» (1964), романе-эпопеи о путях духовного развития личности выведен образ главного героя, врача-хирурга, который в рамках своей профессиональной деятельности, самоотверженных научных изысканий тесно соприкасается с рентгенологией и радиологией. Эпизоды эти в романе написаны с большой достоверностью и художественной силой.

Запоминается эпизод рентгенологического исследования тяжело раненного во время войны английского офицера, в котором распознавание пули в легком, переломов ребер и травматического плеврита представлены почти с профессиональной точностью. В одной из сцен романа раненный герой с горечью думает о невозможности в связи с полученным ранением в будущем оставаться в медицинской профессии хирургом, В беседе с ним маститый академик, говоря о многих других замечательных медицинских специальностях, прозорливо называет рентгенологию как чрезвычайно «многообещающую деятельность, требующую талантливых людей».

Одна из примечательных и важных, особенно для того времени, идей романа связана с возможностью использования в качестве лечебного средства при так называемых «доступных раках» лучевой терапии. Фактически в устах одного из героев звучит сформулированная почти в соответствии с современными концепциями клинической онкологии точка зрения на раннюю диагностику и специализированное лечение, в том числе, и лучевое, большого числа онкологических заболеваний. Говоря о лучевом лечении, автор сравнивает установки для лучевой терапии с «снайперскими винтовками», снабженными «оптическими прицелами». «Точный путь лучей намечается светоцентрирующим устройством… Сверхснайперы стреляли так, что здоровая материя вокруг опухоли получала минимум лучевых поражений», – рассказывает один из героев романа. Он же о врачах лучевых терапевтах, которые на заре развития специальности сами часто подвергались воздействию излучения, говорит так: «Вы – биологи, Вы –эксперты в патологии, Вы обязаны обладать особым чувством врага, чувством содружества с больным… Вы сверхснайперы, стреляющие в сердце злокачественного рака, разрушающие его последовательно и методически».

И еще одна благородная мысль отражена в романе – подвиг врачей, ставящих опыты на самих себе, чтобы проверить пути заражения различными болезнями, испытать еще неизвестные лекарственные средства, выяснить возможность применения новых методов исследования человеческого организма. Мужество этих людей вызывает глубокое уважение и чувство гордости за профессию врача.

Главный герой романа, будучи тяжело раненным во время Великой отечественной войны, все же находит в себе силы вернуться к хирургии, а впоследствии вести на протяжении многих лет исследовательскую работу, изучая на себе побочное действие лучевой терапии. В финале, международное сообщество ученых отдает должное благородству и мужеству русского исследователя. Эта сцена написана с большой художественной силой: «…И в этой напряженной тишине все всё поняли. С той суховатой и сдержанной элегантностью, с которой это умеют делать ученые, понимающие, что такое тихий подвиг во имя науки и человечности, зал поднялся. Поднялись, молча, сидеть не остался ни один человек».

Эта сцена по своему эмоциональному накалу, несомненно, может способствовать обращению к творческому поиску в медицине, и, в частности, в рентгенологии, многих молодых людей, выбирающих свое направление на жизненном пути в рамках какой-то из многочисленных медицинских специальностей.

Личность ученого, реально существовавшего деятеля науки Н.В. Тимофеева-Ресовского, по роду своих научных изысканий связанного с радиобиологией и работавшего в научно-исследовательском институте медицинской радиологии в городе Обнинск, выведена в повести Д. Гранина «Зубр» (1987). В описании драматической и сложной профессиональной и личной судьбы литературного героя, в реальной жизни одного из основоположников радиационной генетики и молекулярной биологии, прозванного «Зубром», автор подчеркивает его редкую ду-

Рис. 6. Юбилейная медаль в память Н.В. Тимофеева-Ресовского.

ховную независимость и, одновременно, нравственную и этическую цельность натуры данного ученого.

В память Н.В. Тимофеева-Ресовского выпущена, в художественном виде, юбилейная медаль “Биосфера и человечество”, на оборотной стороне которой приведена цитата из трудов юбиляра: “Главное в жизни и науке – отличать существенное от несущественного” (рис. 6). В новелле Л. Шейнина «Контрастная пленка», помещенной в сборнике «Дебют» (1966) основным действующим лицом является профессор, рентгенолог И.А. Шехтер (рис. 7). В коротком «невыдуманном», как обозначено в подзаголовке, рассказе нашел отражение действительно имевший место факт, когда профессор И.А. Шехтер, на основании клинико-рентгенологического анализа рентгенограмм, выполненных на пленке отечественного производства, сумел опровергнуть заключение зарубежного коллеги, работавшего на пленке более высокого качества, и оградить пациента от малообоснованного, но весьма травматичного оперативного вмешательства.

Рис. 7. **Профессор И.А. Шехтер.**

В книге З. Богуславской «Посредники» (1981) в повести «Транзитом» затронута проблема комплексной диагностики поражений головного мозга с помощью комплекса функциональных и ангиографических методик. В этом контексте конкретно фигурирует в качестве участника действия профессор Л.Д. Линденбратен (рис. 8).

В повести В. Солоухина «Приговор» автор от первого лица описывает сложные нюансы психологической ситуации, в которой может оказаться человек, когда медицинское решение вопроса о наличии у него опухолевого заболевания сам человек рассматривает как «приговор судьбы». В повести В. Солоухина природу пигментного пятна на коже исследуют в радионуклидной лаборатории с участием профессора В.З. Аграната.

С нравственной и медицинской точек зрения заслуживает быть отмеченной та же тема, ярко представленная в фильме «Девять дней одного года» (Мосфильм, 1961). Фильм был снят режиссером М. Ромом, по сценарию Д. Храбровицкого с участием известных, очень популярных драматических артистов – А. Баталова, И. Смактуновского, Н. Плотникова и других.

Рис. 8. **Профессор Л.Д. Линденбратен.**

В фильме художественными средствами представлено высокое мужество обреченного, но продолжающего сражаться с лучевой болезнью человека. Не менее отчетливо тема гражданственности, большой нравственной ответственности каждого человека перед обществом в экстремальных ситуациях, необходимости осмысливания причин и последствий трагических событий в Чернобыле, так же как и тема облучения и лучевой болезни, нашли отражения в пьесе В. Губарева «Саркофаг» (1986).

Значительное место рентгенология и радиология заняли в научно-популярной медицинской литературе разных направлений. В популяризации сведений из рентгенологии и радиологии, в освещении общественных и гражданских проблем на примерах из рентгенологии и радиологии приняли участие видные ученые, представители данной области медицины.

На наш взгляд, в первую очередь заслуживают быть отмеченными две научно-популярные работы С.А. Рейнберга (рис. 9). Так, прекрасным образцом своеобразного научно-популярного эссе является его книга «Как работать над медицинской диссертацией» с подзаголовком «К методике и технике научно-исследовательской и научно-литературной работы». Книга, выдержавшая несколько изданий, впервые, вышла в свет в 1939 году. В настоящее время книга является библиографической

Рис. 9. Профессор С.А. Рейнберг.

редкостью, до последнего времени не имеющая аналогов в отечественной литературе подобного рода. Написанная скорее в беллетристической, чем в научной или научно-популярной форме, книга, фактически, представляет собой изложение интеллектуальной беседы доброжелательного ученого с молодыми людьми, интересующимися наукой о рентгеновых лучах.

Помимо весьма ценных практических советов книга содержит представления автора о взаимосвязи науки и творчества. Книгу открывает раздел «Наука и искусство. Технология творческого процесса». Есть в ней сведения о взаимосвязи теории и практики, роли личности в науке, ученого в истории медицины, оригинальные соображения о литературном творчестве, мастерстве редактирования. При этом многие выдвинутые положения иллюстрированы примерами из истории открытия рентгеновских лучей, фактами из биографии В.К. Рентгена. Представления о содержании книги дает также уникальный для того времени библиографический указатель, содержащий почти 50 наименований литературных источников, в которых отражены малоосвещенные в медицинских публикациях того времени вопросы научно-литературного творчества, методов научной работы, организации и техники научно-исследовательской деятельности, языка медицинской печати, особенностей технического и литературного редактирования, искусства и практики написания медицинских работ.

Свои оригинальные взгляды на художественное и научное творчество С.А. Рейнберг сумел отразить и в первой книге-очерке о рентгеновых лучах – «Рентгеновы лучи». Книга трижды переиздавалась в первые послевоенные годы. В книге с большим тактом изложены малоизвестные факты и сведения из биографии великого ученого, характеризующие его благородную и весьма скромную личность. О характере сведений, изложенных в книге предпочтительно для юношества, говорят названия глав, оставшихся без изменений во всех изданиях. Позволим себе привести некоторые из них: «Газетная выдумка или великое открытие», «Как были открыты рентгеновы лучи», «Вскрытие без ножа», «Иголка в стоге сена», «Осознанная опасность» и другие. Эти названия позволяют представить характер изложенной в главах информации и одновременно свидетельствуют о незаурядной, нестандартной форме изложения материала, призванного увлечь молодого читателя в тайны интереснейшего раздела внутренней визуальной медицины. Книга содержит много малоизвестных исторических сведений, в частности, об ученых в России, начинавших изучать и использовать рентгеновские лучи уже в первые годы после их открытия. При этом, в главе «Осознанная опасность» обращено особое внимание на лучевые нагрузки, важность осуществления защитных мероприятий при работе с рентгеновским излучением, а также другие сведения из радиационной гигиены, сохранившие, безусловно, и сегодня свое значение.

Конечно, научно-популярные книги о рентгенологии и рентгеновских лучах публиковались в достаточно большом количестве и после выхода в свет книги С.А. Рейнберга. Следует упомянуть здесь, например, книгу видного отечественного рентгенолога профессора П.В. Власова «Беседы о рентгеновских лучах» (1977), опубликованную в специальной предназначенной для юношества серии «Эврика» издательства «Молодая гвардия». Это значительная по объему книга в популярной форме предлагает читателю сведения уже с новых позиций, о достаточно «современной» рентгенологии, используемой как в медицине, так и в других областях человеческих знаний. Такое условное разделение нашло отражение уже в композиционной структуре книги, содержащей две части «Таинственные невидимки» и «Возвращение в рентгеновский кабинет». В первой части в конкретной и доступной форме показана взаимосвязь рентгеновского излучения с термоядерными реакциями, квантовой электроникой, во второй части затронуты все аспекты использования рентгеновского излучения в медицине: технические, морально-этические и диагностические. Последние, как правило, иллюстрированы эпизодами из профессиональной жизни автора.

Особое место в популяризации сведений из рентгенорадиологии, идей современной лучевой диагностики занимали и занимают выступления публицистического характера на страницах центральной печати. Здесь следует упомянуть рецензию профессора И.Л. Тагера

Рис. 10. Профессор И. Л. Тагер.

из далекого 1965 года на книгу Д.Г. Рохлина «Болезни древних людей» (М., 1965).Отметив доброжелательный и доверительный стиль статьи-рецензии, приведем выдержку из нее, в которой рецензент говорит об авторе рецензируемой книги, видном отечественном профессоре, рентгенологе Д.Г. Рохлине: «… Дмитрий Герасимович – однолюб в своей науке. Через всю жизнь он пронес любовь к остеологии – науке о развитии и болезнях скелета. Не скрою, кое-что из написанного в данной монографии ранее казалось мне скучным и даже лишним. Думалось, зачем годами изучать слияние точек окостенения в скелете кисти ребенка только для того, чтобы узнать насколько раньше окостеневает гороховидная косточка у девочки, чем у мальчика, и какая разница в темпах слияния косточек на севере и юге, у помора и узбека? Оказывается, эти факты важны для науки».

Рис. 11. Профессор Д.Г. Рохлин.



Рис. 12. Скульптурный портрет “Великого князя” Андрея Боголюбского (1111-1174 гг.), сына Ю.В. Долгорукого. Образ восстановлен на основе данных профессора Д.Г. Рохлина профессором М.М. Герасимовым.

Профессор И.Л. Тагер образно называет книгу Д.Г. Рохлина «палеорентгенологической», полагая, что с появлением этой книги можно говорить и о «рождении новой науки» (рис. 10, рис. 11). К моменту выхода в свет книги имя профессора Д.Г. Рохлина было хорошо известно в рентгенологических кругах, поскольку именно он помогал профессору М.М. Герасимову, антропологу, археологу и скульптору в восстановлении облика древних людей, изучая с помощью рентгенографического метода скелеты разных исторических личностей: Ярослава Мудрого, Андрея Боголюбского, Тимура, новгородских посадников и других (рис. 12). Сорок лет Д.Г.Рохлин вместе с коллегами собирал и изучал множество костей, относящихся к разным эпохам – от палеолита до 20 века. Поэтому во введении автор книги за предоставление для учебных и научных целей ископаемых костей человека и соответствующих архивных данных приносит благодарность Государственному Эрмитажу и этнографическому отделу Русского музея.

В книге есть глава «Реконструкция некоторых черт физического облика людей, живших в рабовладельческую и феодальную эпохи», в которой имеется много чисто исторических сведений, рассуждений и соображений о про-

должительности жизни древних людей, их физическом облике, темпах развития и старения, особенностях заболеваний. В частности, интересны факты идентификации и создания портретных образов при реконструкции и исследовании с помощью рентгеновских лучей фрагментов скелета Ф. Шиллера и А. Данте.

Связь рентгенологии и радиологии с искусством отражена также в публикациях особого рода, посвященных использованию методов естественных и технических наук для исследования произведений искусства. В качестве примера сошлемся на две публикации: «Очерки по истории технико-технологических исследований живописи» (1975), А.И. Косолапов «Физические методы изучения произведений искусства» (1985).

В этих публикациях показано, как полученная на основе использования лучевых методов исследования, в первую очередь, рентгенологических, информация позволяет установить авторство художника, открыть неизвестные ранее элементы материальной культуры отдаленных эпох, разрешая тем самым многие споры историков, археологов, искусствоведов. Направленность этих исследований двойная: с одной стороны – атрибутация (определение положения исследуемого произведения, памятника в кругу других вещей, в частности, установление авторства, места и времени создания предмета искусства и другие данные), с другой стороны – помощь в выработке наиболее рациональной методики в процессе реставрации данного памятника. По свидетельству А.И. Косолапова, в лаборатории Государственного Эрмитажа и других лабораториях, специализирующихся в технической экспертизе памятников, для этих целей сегодня используют, кроме обычной рентгенографии, и все современные цифровые методики, включая, в первую очередь, компьютерную томографию с последующей мультиспиральной обработкой изображений.

Следует отметить, что за все время существования рентгенологии и радиологии в России, особенно на заре становления и в периоде развития, именно врачи проявили больше всего инициативы в применении рентгеновских лучей вне рамок медицины. Окрыленные успехами использования «нового рода лучей» в своей области врачи-рентгенологи старались переносить свои достижения в другие сферы культурной деятельности. Особенно увлекательным и перспективным оказалось рентгенологическое исследование художественных памятников – картин.

Первые опыты по отечественной «музейной рентгенологии» относятся к 1918 году (И.Э. Грабарь). В 20-30-х годах прошлого столетия С.А. Рейнберг и С.Г. Симонсон накопили немалый опыт рентгенологического изучения весьма разнообразных музейных объектов из богатейших сокровищниц города Ленинграда (Санкт-Петербурга). Результаты этой работы оказались настолько ценными для искусствоведов, что в Государственном Эрмитаже была организована специальная рентгеновская «лаборатория». Заведующим рентгеновским кабинетом Эрмитажа стал врач, опытный рентгенолог Т.Н. Сильченко (1883 – 1956), который в течение двадцати лет был бессменным его руководителем. Огромный опыт был им обобщен в опубликованном в 1955 году сборнике статей Государственного Эрмитажа «Реставрация и исследование художественных памятников» (М. «Искусство», 1955). В данной работе были изложены основные принципы рентгенологического исследования живописи, а также кратко рассмотрены отдельные элементы картин в связи с возможностью их исследовать в рентгеновских лучах по отдельности. Как объект рентгенографии, картина состоит из четырех слоев – основы, грунта, слоя краски, лака. Рентгенологическое исследование отвечает на многие чрезвычайно важные для специалиста вопросы. В основном это вопросы техники художника, его творческого «почерка», сохранности картины, изменений, внесенных самим мастером или другими художниками.

Наиболее частый вопрос – вопрос об атрибуции, т.е. об установлении авторства, подтверждения или отрицания его. На оригинальных картинах, в противоположность их копиям и фальсификациям, обычно с помощью рентгеновского исследования удается обнаружить следы творческого процесса художника – неожиданные авторские переделки, исправления, изменения отдельных деталей. В качестве примера можно привести историю изучения знаменитой картины К.С. Малевича «Черный квадрат». При рентгеновском исследовании в настоящее время на холсте обнаружена надпись, свидетельствующая о том, что автор первоначально предполагал писать совсем другой сюжет, а живописное полотно в настоящем виде и с настоящим названием было сформировано в результате сплошной закраски автором фрагментов предыдущего живописного материала (из газеты “The art newspaper Russia”).

Таким образом, различные стороны рентгенологии и радиологии как клинической специальности и отрасли медицинской науки нашли отражение в форме общественного сознания, отображающей действительность в художественных образах. Тем самым вклад рентгенологии и радиологии в общую культуру оказался весьма значительным. Вклад этот может быть прослежен в трех основных направлениях:

1) отображение личностей рентгенологов и радиологов, лучевых диагностов и лучевых терапевтов в искусстве – собирательных образов врачей и ученых, а также конкретных деятелей

и узнаваемых прототипов в скульптуре, живописи и художественной литературе;

2) отражение лучевых методов диагностики и лечения («сильные методы») в скульптуре, живописи, художественной и научно-популярной литературе, драматургии и кинематографии;

3) применение лучевых диагностических приемов в исследовании произведений искусства. Таким образом, на примере рентгенологии и радиологии, лучевой диагностики и терапии еще раз можно убедиться в справедливости точки зрения о допустимом и возможном «слиянии интересов науки, медицинской практики и искусства».

«Метод науки … – анализ; метод искусства – синтез. Наука путем сравнений, сопоставлений, соотношений пытается разложить явления мира на составные элементы. Искусство путем аналогий жаждет связать элементы мира в некоторые целые. Наука, следовательно, дает те элементы, из которых творит художник…» – писал В.Я. Брюсов.

И еще: « Науки и искусства – слава народа, они увеличивают его счастье» (К.А. Гельвеций). Рентгенология и радиология достойно участвуют в этом процессе.

Received: 14.12.2015

Accepted: 17.01.2016

Corresponding author: Shekhter A.I. a.i.sh@mail.ru

ЛЕКЦИЯ

РЕНТГЕНОДИАГНОСТИКА ДИСПЛАЗИЙ ЛИЦЕВЫХ КОСТЕЙ

Аржанцев А.П.

ФГБУ «Центральный научно-исследовательский институт стоматологии и челюстно-лицевой хирургии» Минздрава России.
г. Москва, Россия.

Остеодиспластическая перестройка часто встречается в лицевых костях и отличается разнообразными рентгеновскими проявлениями. Сходство скиалогической картины остеодисплазии с другими заболеваниями костей лица и недостаточная информированность врача о рентгеновской семиотике данных образований обусловливают диагностические ошибки.

Диспластические поражения в основном характеризуются проявлениями односторонней монооссальной или полиоссальной фиброзной остеодисплазии и остеоцементодисплазии, а также тремя формами: псевдокистозной, псевдосклеротической и смешанной. Двусторонняя дисплазия лицевых костей возникает сравнительно редко. Правильная интерпретация рентгеновского изображения может быть осуществлена при тщательном изучении данных клинического исследования и анамнеза заболевания.

Распространенные рентгенологические методики, такие как панорамная зонография разных отделов лицевого скелета и телерентгенография черепа, позволяют диагностировать данную патологию и составить представление о ее локализации. Для объективизации полученных результатов, в том числе изучения пространственного расположения образования, целесообразно дополнительно использовать компьютерную томографию лицевых костей.

Ключевые слова: дисплазия, лицевые кости, ортопантомография, компьютерная томография.

X-RAY DIAGNOSTICS OF THE FACIAL BONES DYSPLASIA

Arzhantsev A.P.

Central Research Institute of Dentistry and Oral Surgery.
Moscow, Russia.

Osteodysplasia often occurs in the facial bones and has a variety of X-ray symptoms. A similar X-ray picture of osteodysplasia with other face bones diseases and insufficient knowledge about the x-ray semeiotics lead to diagnostic errors.

Displastic lesions usually characterized as unilateral monostotic or polyostotic fibrous osteodysplasia and osteosementic dysplasia as well as three forms of dysplasia: pseudocystic, pseudosclerotic and mixed. Bilateral dysplasia of the facial bones occurs relatively rare. For the correct interpretation of the X-ray images there should be careful examination of clinical research and medical history.

Common radiographic techniques such as panoramic zonography of the different parts of the facial skeleton and skull teleroentgenography managed to reveal this pathology and help to form an opinion about its localization. For objectification of the results, including the examination of the spatial lesion position, it is helpful to perform computed tomography of the facial bones.

Keywords: dysplasia, facial bones, orthopantomography, computed tomography.

Среди опухолеподобных образований в лицевом отделе черепа по частоте возникновения ведущее место занимает остеодиспластическая перестройка, обусловленная нарушениями остеогенеза на стадиях формирования костной ткани. По данным литературы у больных с различными новообразованиями лицевого скелета диспластические поражения составляют от 13% до 22%. Эти цифры относятся к выраженным дисплазиям лицевых костей, требующим проведения оперативных вмешательств. Однако клинически бессимптомные небольших размеров очаги остеодисплазии встречаются намного чаще – примерно у 25% от всех пациентов, направленных на рентгенологическое исследование зубочелюстной системы.

Дисплазия челюстей клинически проявляется в основном в детском и юношеском возрасте, у лиц женского пола встречается чаще. Заметное увеличение в размерах зоны дисплазии с деформацией контуров лица происходит при изменении гормонального фона организма до окончания пубертатного периода, в периоды беременности и климактерического синдрома. На увеличение в размерах участка дисплазии также оказывает влияние гормональное медикаментозное лечение.

Рентгеноскиалогическая картина остеодисплазии характеризуется разнообразными проявлениями, что нередко становится причиной диагностических ошибок из-за сходства с рентгеновской картиной других заболеваний лицевых костей.

Диспластические поражения лицевых костей в основном представлены фиброзной остеодисплазией и остеоцементодисплазией. При этом чаще возникают односторонние моноссальная или полиоссальная дисплазии (рис. 1, рис. 2). Встречаются также двусторонние поражения с увеличением объёма боковых отделов нижней челюсти или нижней челюсти в целом, верхней челюсти и скуловых костей.

Полиморфизм рентгенологических проявлений остеодисплазии объясняется тем, что при каждой клинической ситуации рентгеновская картина зависит от стадии формирования кости, на этапе которой возникли нарушения. Остеодисплазия характеризуется исчезновением обычного костного рисунка, несколько неравномерным уплотнением структуры, подобным остеосклерозу (рис. 3, рис. 4), либо появлением четко очерченных кистоподобных полостей с невысокой степенью прозрачности тени и вздутием кости (рис. 5, рис. 6), либо чередованием участков пониженной и повышенной плотности в сочетании с деформацией контура челюсти (рис. 7, рис 8). В соответствии с вышесказанным, диспластическая перестройка лицевых костей в большинстве случаев имеет три формы рентгеноскиалогических изменений: псевдосклеротическую, псевдокистозную и смешанную (сочетающую обе формы).

В большинстве случаев у каждого пациента диспластическое поражение представлено одной из перечисленных форм. Однако иногда встречается сочетание зон дисплазии разных форм, которые расположены на расстоянии, либо граничат друг с другом (рис. 9, рис. 10).

Выраженные проявления диспластической перестройки верхней челюсти и скуловой кости приводят к возникновению деформации контуров этих костей, уменьшению или исчезновению просвета верхнечелюстных пазух и носовых ходов, изменению конфигурации орбитального кольца, асимметрии лица (рис. 11, рис 12, рис. 13).

Остеодиспластическое симметричное поражение углов и боковых отделов нижней челюсти либо нижней челюсти в целом, увеличение объема верхней челюсти и скуловых костей именуется херувизмом. Такое название обусловлено напоминающим библейский персонаж внешним видом пациента. Патология проявляется в ранние сроки после рождения, в детском и юношеском возрасте. В пубертатный период рост измененной кости прогрессирует. Рентгенологически выявляются псевдокистозные образования челюстей, иногда с нечёткими границами, исчезновение трабекулярного рисунка, появление зон обызвествления, увеличение в объёме (вздутие) и истончение кортикальных пластин пораженного участка. Диспластическая перестройка деформирует контуры верхней челюсти и скуловой кости, просвет верхнечелюстной пазухи может уменьшаться или отсутствовать. Херувизм сочетается с аномалиями прорезывания, положения, формы и строения зубов (рис. 14).

В области корней зубов на рентгенограммах часто обнаруживаются небольшие единичные или множественные очаги периапикальной остеоцементодисплазии, что является случайной рентгеновской находкой при исследованиях, выполненных пациентам в связи с лечением зубов (рис. 15). Участки костной ткани пониженной плотности, окруженные уплотненной костью, создают картину периапикальной деструкции или небольших полостных образований (рис. 16 а, б). Поскольку данный порок обусловлен нарушением дифференциации тканей костей и зубов, в просвете такой псевдополости могут различаться скопления фрагментов зубных тканей. Зоны цементосодержащей уплотненной перестроенной кости, наслаиваясь на контуры периапикальных тканей, корней зубов или лунок удаленных зубов, нивелируют их изображение (рис. 16 в, г).

Рис. 1,а.

Рис. 1,б.

Рис. 1. Зонограмма (а). Ортопантомограмма (б).

Полиоссальная форма фиброзной остеодисплазии. В средней и верхней зон лицевого отдела черепа выявляется диспластическая перестройка и деформация скуловой кости и дуги, верхней челюсти слева. На стороне поражения почти полностью отсутствует просвет верхнечелюстной пазухи.

Рис. 2,а.

Рис. 2,б.

Рис. 2. МСКТ, 3D-реконструкции (а, б).

Полиоссальная форма фиброзной остеодисплазии. Визуализируются изменения поверхностей скуловой кости и верхней челюсти, выраженная деформация нижней челюсти справа.

Рис. 3. Ортопантомограмма.

Полиоссальная псевдосклеротическая форма фиброзной дисплазии с поражением верхней челюсти и скуловой кости слева.

Рис. 4,а.

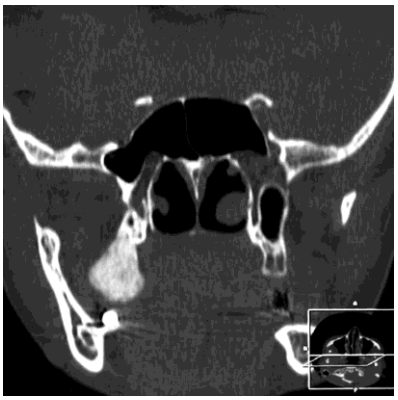

Рис. 4,б.

Рис. 4,в.

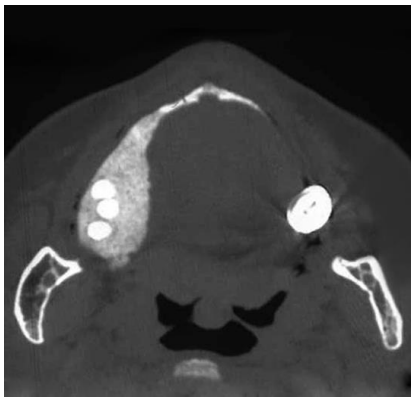

Рис. 4,г.

Рис. 4. Ортопантомограмма (а). МСКТ, коронарная (а), сагиттальная (б), аксиальная (г) реконструкции.

Моноосальная псевдосклеротическая форма фиброзной остеодисплазии. Выявляется диспластическая перестройка с увеличением в объёме альвеолярного отростка и бугра верхней челюсти справа.

Рис. 5. Ортопантомограмма.

Моноосальная псевдокистозная форма фиброзной дисплазии с поражением всей нижней челюсти. В проекции кистоподобных полостей видны дистопированные и ретенированные зубы. Деформация подбородочного отдела челюсти, истончение кортикальных пластин.

Рис. 6. Ортопантомограмма.

Моноосальная псевдокистозная форма фиброзной дисплазии всей нижней челюсти. Определяется множество разного размера псевдополостных образований, истончение и деформация контуров кортикальных пластин, вздутие челюсти.

Рис. 7,а.

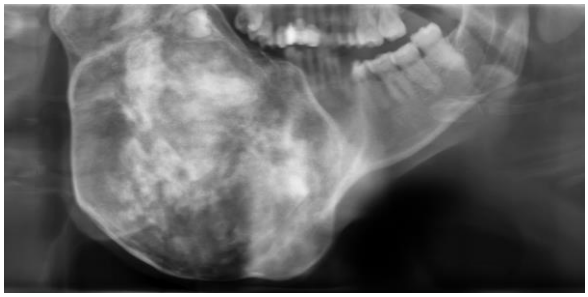

Рис. 7,б.

Рис. 7 (а, б). Ортопантомограммы.

Моноосальная смешанная форма фиброзной дисплазии со значительной деформацией нижней челюсти справа, приводящей к выраженному косметическому дефекту.

Рис. 8,а.

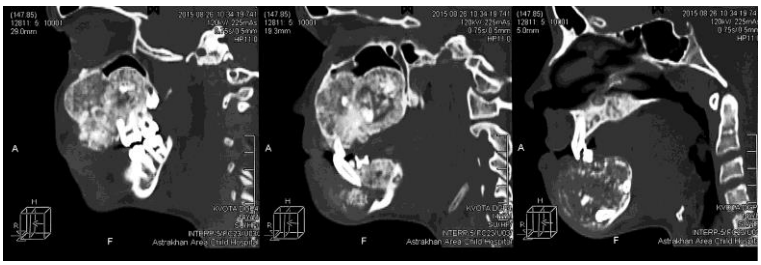

Рис. 8,б.

Рис. 8. МСКТ, коронарные (а), сагиттальные (б) реконструкции.

Полиоссальная смешанная форма фиброзной остеодисплазии. Выявляется двусторонняя диспластическая перестройка и деформация верхней и нижней челюстей, частично скуловой кости справа. Значительное уменьшение пространства правой верхнечелюстной пазухи.

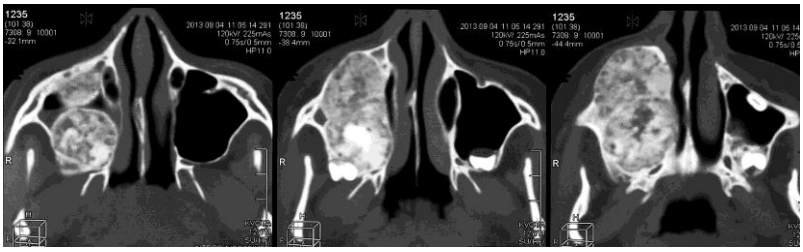

Рис. 8,в.

Рис. 8,г.

Рис. 8. МСКТ, аксиальные реконструкции (в), 3D-реконструкции.

Полиоссальная смешанная форма фиброзной остеодисплазии. Выявляется двусторонняя диспластическая перестройка и деформация верхней и нижней челюстей, частично скуловой кости справа. Значительное уменьшение пространства правой верхнечелюстной пазухи.

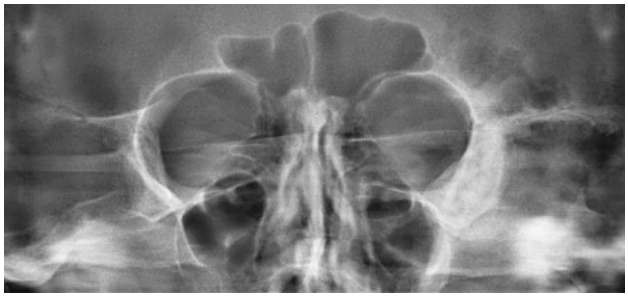

Рис. 9,а. Зонограмма.

В средней и верхней зон лицевого отдела черепа выявляется псевдосклеротическая форма диспластической перестройки скуловой и лобной костей слева.

Рис. 9,б. Ортопантомограмма.

Определяется псевдокистозная форма дисплазии нижней челюсти слева. Полиоссальная форма фиброзной остеодисплазии.

Рис. 10. Ортопантомограмма.

Полиоссальная фиброзная дисплазия верхней и нижней челюстей. Сочетание разных форм дисплазии: псевдосклеротической (в области зубов 1.3, 1.4, 1.5), псевдокистозной (на уровне зубов 3.1 – 3.6) и смешанной (на уровне зубов 4.3 – 4.7).

Рис. 11.

Рис. 11. Рентгенограмма черепа в носоподбородочной проекции.

Полиоссальная псевдосклеротическая форма фиброзной дисплазии с поражением верхней челюсти и скуловой кости справа. Отсутствует просвет верхнечелюстной пазухи справа.

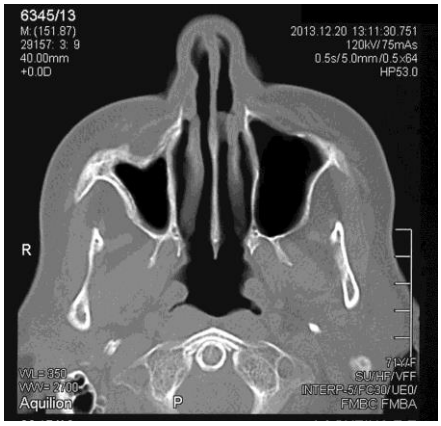

Рис. 12,а.

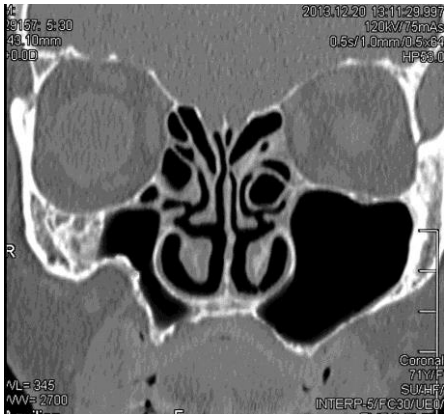

Рис. 12,б.

Рис. 12. МСКТ, аксиальная (а), коронарная (б) реконструкции.

Полиоссальная фиброзная дисплазия с деформацией скуловой кости и верхней челюсти справа. Объем правой верхнечелюстной пазухи уменьшен.

Рис. 13,а.

Рис. 13,а. МСКТ, аксиальные реконструкции.

В правой верхнечелюстной пазухе зона остеодисплазии деформирует заднелатеральную стенку, локализуется в нижнем центральном и заднем отделах. В левой верхнечелюстной пазухе остеодиспластическая перестройка визуализируется в задне-нижнем отделе. Уменьшен объем обеих пазух, что выражено справа.

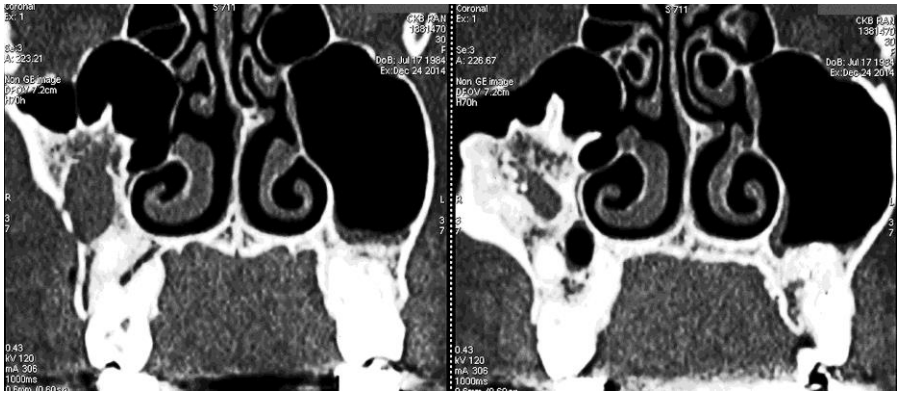

Рис. 13,б.

Рис. 13,б. МСКТ, коронарные реконструкции.

В правой верхнечелюстной пазухе зона остеодисплазии деформирует заднелатеральную стенку, локализуется в нижнем центральном и заднем отделах. В левой верхнечелюстной пазухе остеодиспластическая перестройка визуализируется в задне-нижнем отделе. Уменьшен объем обеих пазух, что выражено справа.

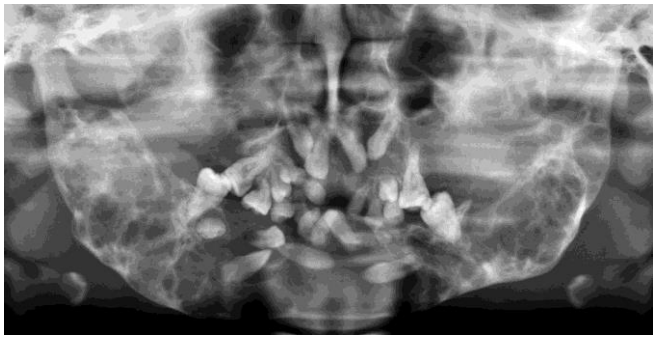

Рис. 14,а.

Рис. 14,б.

Рис. 14. Ортопантомограммы.

Херувизм. Симметричное двустороннее псевдокистозное поражение и деформация нижней и верхней челюстей, скуловых костей, дистопия и ретенция зубов обеих челюстей.

Рис. 15,а.

Рис. 15,б.

Рис. 15,в.

Рис. 15. Ортопантомограммы (фрагменты).

Варианты рентгеновской картины очагов остеоцементодисплазии на нижней челюсти в области зубов 4.5 (а) и 3.5 (б), лунок отсутствующих зубов 3.5, 3.6, 3.7 (в).

Рис. 16,а.

Рис. 16,б.

Рис. 16,в.

Рис. 16,г.

Рис. 16. Ортопантомограммы (фрагменты).

Очаги остеоцементодисплазии имитируют картину полостного образования у верхушек корней зубов 4.6 (а) и 3.5 (б), суммируются с тенями периодонтальных щелей у зуба 2.6 (в), зубов 3.3 и 3.4 (г).

Рис. 17,а.

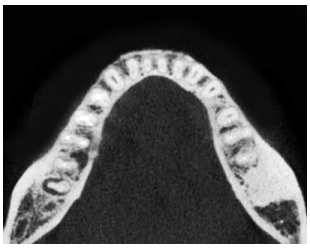

Рис. 17,б.

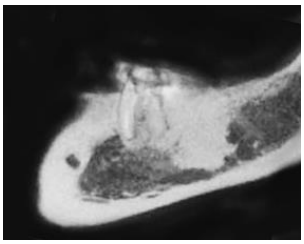

Рис. 17,в.

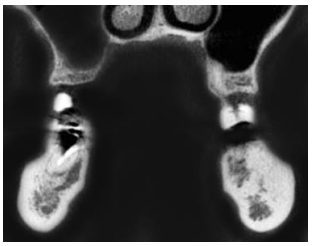

Рис. 17,г.

Рис. 17. Ортопантомограмма (фрагмент) (а). КЛКТ, аксиальная, сагиттальнаяя, коронарная реконструкции.

Цементодисплазия нижней челюсти слева. Выявляется перестройка кости в области лунки зуба 3.7, локализующаяся в наружной кортикальной пластине и поперечнике челюсти, распространяющаяся до внутренней кортикальной пластине и основания челюсти.

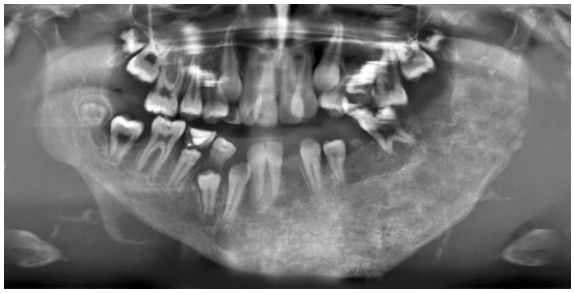

Рис. 18,а.

Рис. 18,б.

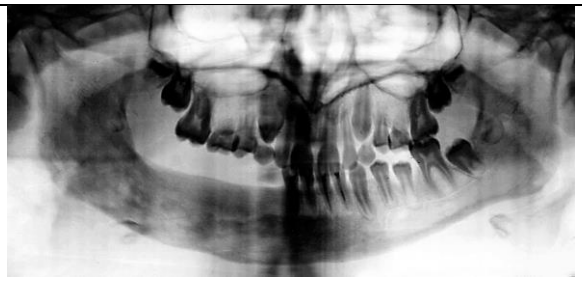

Рис. 18,в.

Рис. 18,г.

Рис. 18. Ортопантомограммы (а, б, в). Рентгенограмма черепа в боковой проекции (г).

Некоторые заболевания лицевых костей, имеющие сходную с остеодисплазиями рентгеновскую картину: сосудистая мальформация нижней челюсти слева (а), амелобластома нижней челюсти справа (б), остеомиелит нижней челюсти справа (в), остеокластома переднего отдела нижней челюсти (г).

Остеоцементодисплазия, достигая значительных размеров, может распространиться на весь поперечник челюсти (рис. 17).

Многообразие рентгеноскиалогических проявлений объясняет некоторое сходство диспластической перестройки лицевых костей с воспалительными, опухолевыми и другими опухолеподобными поражениями (рис. 18), что необходимо учитывать при проведении дифференциальной диагностики.

Собственные наблюдения свидетельствуют, что у пациентов с дисплазией костей лица, направленных на консультацию из разных медицинских учреждений, почти в 75% случаев диагноз не был поставлен либо оказался ошибочным. Так, картину диспластической перестройки нередко трактовали как наличие остеомиелита, кист или опухолевого процесса. Нескольким больным, преимущественно из отдаленных регионов РФ, вследствие ошибочного диагноза «остеогенная саркома» были выполнены обширные оперативные вмешательства на лицевом отделе черепа и назначены курсы химиотерапии.

Ошибки в диагностике происходят в основном из-за недостаточной осведомленности врача о рентгеновской и клинической симптоматике остеодисплазии. Правильность интерпретации рентгеновской картины также зависит и от тщательности изучения анамнеза заболевания, так как в некоторых клинических ситуациях эти данные имеют решающее значение при постановке диагноза.

Диспластическая перестройка челюстей диагностируется с помощью распространенных в стоматологии рентгенологических методик. На ортопантомограммах объективно отображается местонахождение патологической зоны, ее соотношение с анатомическими образованиями по вертикали и горизонтали. Для лучшей визуализации периодонтальных щелей зубов, находящихся в зоне поражения, используются внутриротовые периапикальные рентгенограммы. Однако на этих снимках форма и расположение патологических зон передаются с вертикальными искажениями.

Диагностика остеодисплазии, распространяющейся на область верхнечелюстных пазух и скуловых костей, проводится по панорамным зонограммам средней зоны лицевого отдела черепа или телерентгенограммам черепа в полуаксиальной проекции, вовлечение в процесс элементов ВНЧС выявляется по зонограммам сустава в боковой и прямой проекциях.

Однако результаты вышеперечисленных методик не позволяют объективно оценить степень проникновения очага дисплазии в верхнечелюстную пазуху, решетчатый лабиринт, носовые ходы, просвет нижнечелюстного канала, пространство ВНЧС. Не представляется возможным выявить локализацию патологического процесса по отношению к каждой из кортикальных пластин челюстей. Поэтому для раздельного отображения наружной и внутренней кортикальных пластин челюстей могут дополнительно выполняться томограммы челюстей в трансверзальной проекции. Нижняя челюсть также исследуется посредством внутриротовой рентгенографии в аксиальной проекции и телерентгенографии черепа в лобно-носовой проекции (для боковых отделов челюсти).

Результаты компьютерной томографии (КТ) позволяют объективно оценить расположение зоны дисплазии в поперечнике челюстей, вовлечение в процесс наружной и внутренней кортикальных пластин лицевых костей, распространенность патологического процесса в челюстно-лицевой области и его соотношение с различными анатомическими деталями. Трехмерная реконструкция изображения предоставляет наглядную информацию о величине деформации поверхностей костей лица. Точное определение локализации очагов диспластической перестройки имеет важное значение не только при обширных поражениях, но и при небольших очагах дисплазии в лунках удаленных зубов, создающих сложности выполнения дентальной имплантации.

Объективным условием эффективности рентгенодиагностического процесса при выявлении дисплазии лицевых костей является наличие у врача соответствующих знаний для рационального выбора методик исследования, объективного анализа рентгеновского изображения и проведения дифференциальной рентгенодиагностики.

Представленные данные свидетельствуют о многообразии и неоднозначности рентгеноскиалогической картины диспластической перестройки костей лица, поэтому интерпретация рентгеновской картины должна осуществляться с учетом данных клинического исследования и анамнеза заболевания. Распространенные рентгеностоматологические методики в основном позволяют диагностировать данную патологию и составить представление о ее локализации. Однако для объективизации полученных результатов, в том числе достоверной оценки распространенности патологического очага в лицевых костях, целесообразно использовать КТ.

Список литературы:

1. Аржанцев А.П. Рентгенологические проявления диспластической перестройки лицевых костей. Стоматология для всех. 2014; 4: 22-26.
2. Аржанцев А.П. Методики рентгенологического исследования и рентгенодиагностика в стоматологии. Москва, Мегаполис, 2015. 260 с.
3. Балута О.Е. Динамика костных изменений и особенности хирургического лечения фиброзной дисплазии костей черепа. Автореф. дисс. канд. мед. наук. Москва, 1995. 20 с.
4. Бернадский Ю.И. Основы челюстно-лицевой хирургии и хирургической стоматологии. 3-е изд. Москва, Медицинская литература, 2000. 416 с.
5. Васильев А.Ю., Воробьев Ю.И., Трутень В.П. Лучевая диагностика в стоматологии. Москва, 2007. 496 с.
6. Карапетян И.С., Губайдуллина Е.Я., Цегельник Л.Н. Опухоли и опухолеподобные поражения органов полости рта, челюстей, лица и шеи. 2-е изд. Москва, Медицинское информационное агентство, 2004. 232 с.
7. Колесов А.А., Воробьев Ю.И., Каспарова Н.Н. Новообразования мягких тканей и костей лица у детей и подростков. Москва, Медицина. 1989. 304 с.
8. Кулаков А.А., Робустова Т.Г., Неробеев А.И. Хирургическая стоматология и челюстно-лицевая хирургия. Национальное руководство. Москва, ГЭОТАР-Медиа, 2010. 928 с.
9. Рабухина Н.А., Аржанцев А.П. Рентгенодиагностика в стоматологии. Москва, Медицинское информационное агентство, 2003. 452 с.
10. Рабухина Н.А., Рогинский В.В. Рентгенологические проявления фиброзной дисплазии в костях лицевого черепа. Вестник рентгенологии и радиологии. 1991; 6: 56-61.
11. Рогинский В.В. Доброкачественные опухоли, опухолеподобные и гиперпластические процессы лицевого скелета у детей. Автореф, дисс. доктор. мед. наук. Москва, 1980. 35 с.
12. Терновой С.К., Васильев А.Ю. Лучевая диагностика в стоматологии, Национальные руководства по лучевой диагностики и терапии. Москва, ГЭОТАР-Медиа, 2010. 288 с.
13. Espinosa J.M el al. Fibrous dysplasia of the maxilla. Ann. of Otorhinolaryngol. 1998; 107: 175-177.
14. Moedder U., Mathias C., Andersen K. et al. Лучевая диагностика. Голова и шея. Москва, МЕДпресс - информ, 2010. 304 с.
15. Pasler F.A., Visser H. Рентгенодиагностика в практике стоматолога. Москва, МЕДпресс-информ, 2007. 352 с.

References:

1. Arzhantsev A.P. Radiographic manifestations of dysplastic reconstruction of facial bones. Dentistry for all. 2014; 4: 22-26 (in Russian).
2. Arzhantsev A.P. Methods of X-ray studies in X-ray diagnostics in dentistry. Moscow, Megapolis, 2015. 260 p (in Russian).
3. Baluta O.E. The dynamics of bone changes and peculiarities of surgical treatment of fibrous dysplasia of the skull bones. Author. Dis. cand. Medical Sciences. Moscow, 1995. 20 p (in Russian).
4. Bernadsky Yu.I. Basics of maxillofacial surgery and surgical dentistry. 3rd ed. Moscow, Medical Books, 2000. 416 p (in Russian).
5. Vasiliev A.Yu., Vorobiev Yu.I., Truten V.P. Beam diagnostics in dentistry. Moscow, 2007. 496 p (in Russian).
6. Karapetyan I.S., Gubaidulina E.Y., Tsegel'nik L.N. Tumors and tumor-like lesions of the mouth, jaws, face and neck. 2nd ed. Moscow, Medical Information Agency, 2004. 232 p (in Russian).
7. Kolesov A.A., Vorobiev Yu.I., Kasparova N.N. Neoplasms of soft tissues and bones of the face in children and adolescents. Moscow, Medical. 1989. 304 p (in Russian).
8. Kulakov A.A., Robustova T.G., Nerobeev A.I. Endoscopy Oral and Maxillofacial Surgery. National leadership. Moscow, GEOTAR Media, 2010. 928 p (in Russian).
9. Rabuhina N.A., Arzhantsev A.P. Radiology in dentistry. Moscow, Medical Information Agency, 2003. 452 p (in Russian).
10. Rabuhina N.A., Roginskii V.V. Radiographic manifestations of fibrous dysplasia in the facial bones. Journal of Radiology. 1991; 6: 56-61 (in Russian).
11. Roginskii V.V. Benign tumors, tumor-like and hyperplastic processes of the facial skeleton in children. Abstract, diss. doctor Medical Sciences. Moscow, 1980. 35 p (in Russian).
12. Ternovoy S.K., Vasilyev A.Yu. Radiological diagnostics in dentistry, Nationals guidelines on radiology and radiotherapy. Moscow, GEOTAR-Media, 2010. 288 p (in Russian).
13. Espinosa J. M el al. Fibrous dysplasia of the maxilla. Ann. of Otorhinolaryngol. 1998; 107: 175-177.
14. Moedder U., Mathias C., Andersen K. et al. Beam diagnostics. Head and neck. Moscow, MEDpress - Inform, 2010. 304 p.
15. Pasler F.A, Visser H. Radiology practice dentist. Moscow, MEDpress-Inform, 2007. 352 p (in Russian).

Received: 23.01.2016

Accepted: 05.02.2016

Corresponding author: Arzhantsev A.P. andrey-p-a@mail.ru

ОРИГИНАЛЬНАЯ СТАТЬЯ

МАГНИТНО-РЕЗОНАНСНАЯ ТОМОГРАФИЯ ВИСОЧНО-НИЖНЕЧЕЛЮСТНЫХ СУСТАВОВ С ИСПОЛЬЗОВАНИЕМ ГОЛОВНОЙ КАТУШКИ

Игнатьев Ю.Т., Хомутова Е.Ю., Савченко Р.К.

ГБОУ ВПО «Омский государственный медицинский университет». г. Омск, Россия.

Заболевания височно-нижнечелюстных суставов (ВНЧС) являются частой причиной обращения в стоматологические клиники. Для стандартного МРТ исследования необходима специализированная радиочастотная катушка, которая отсутствует в стандартной поставке томографов, а также отсутствуют стандартные немагнитные устройства для фиксации открытого рта.

Цель исследования. Представить собственный опыт МРТ исследования ВНЧС на головной катушке с использованием авторского немагнитного устройства для фиксации нижней челюсти в положении открытого рта.

Материалы и методы. Для выполнения МРТ исследования ВНЧС на головной катушке адаптированы программы. Исследование включает Т2-ВИ или Pd-взвешенные изображения в коронарной проекции, Т1-ВИ в аксиальной проекции, косо-сагиттальные в 3D_mFFE. При исследовании в положении открытого рта МРТ выполняется в косо-сагиттальной плоскости в режиме 3D_mFFE. Для фиксации челюсти при функциональном исследовании применяется авторский роторасширитель. Исследовано 306 суставов у 153 пациентов. Изображения удовлетворительного качества были получены в 94,7%.

Результаты. Внутрисуставные нарушения были выявлены у 105 пациентов в 134 височно-нижнечелюстных суставах, в 49 суставах данные нарушения сочетались с артрозами различной степени выраженности. У трех больных с невправляемыми смещениями были выявлены МР-признаки фрагментации диска. У остальных пациентов изменения в суставах характеризовались проявлениями ревматоидного артрита, гипермобильностью сустава и синовита.

Выводы. МРТ является «золотым» стандартом в исследовании ВНЧС. Для этих целей можно с успехом использовать головную катушку после определенной адаптации и подбора программ исследования. МРТ функциональное исследование ВНЧС во избежание двигательных артефактов необходимо выполнять с устройствами для фиксации нижней челюсти в положении открытого рта.

Ключевые слова: магнитно-резонансная томография, височно-нижнечелюстной сустав, головная катушка.

MAGNETIC RESONANSE IMAGING OF THE TEMPOROMANDIBULAR JOINTS USING STANDART HEAD COIL

Ignat'ev Yu.T., Khomutova Ye.Yu., Savchenko R.K.

Omsk State Medical University. Omsk, Russia.

Diseases of the temporomandibular joint (TMJ) is a common cause of admission to doctors in dental clinics. Special radiofrequency coil is required for a standard MRI. It is not available in the standard package scanners and there is no standard non-magnetic device for fixing the open mouth.

Purpose. To present author's experience in TMJ visualization using a head coil and copyright nonmagnetic device for fixing the lower jaw at the open mouth.

Materials and methods. Scanning protocols were improved for performing magnetic resonance imaging (MRI) of the TMJ using a head coil. The examination included T2-WI, Pd-weighted images in coronal plane, T1-WI in axial plane. In the study at the open-mouth scanning the examination was performed in oblique-sagittal plane to obtain 3D_mFFE images. We used the author's gag for jaw fixation at the functional study. We studied 306 joints in 153 patients. Satisfactory quality images were obtained in 94.7%.

Results. Intraarticular derangements were found in 134 TMJ of 105 patients. In 49 cases intraarticular derangements were associated with arthrosis of varying severity. MR signs of disk fragmentation were diagnosed in three patients with irreducible dislocations. The remaining patients had changes in TMJ associated with rheumatoid arthritis, hypermobility.

Conclusions. MRI is the gold standard of the TMJ visualization. For this purpose a head coil and improving scanning protocols can be used. Functional MRI of TMJ must be performed with devices for fixing the lower jaw in the open mouth position in order to avoid motion artifacts.

Keywords: magnetic resonance imaging, temporomandibular joint, head coil.

Заболевания височно-нижнечелюстных суставов являются частой причиной обращения в стоматологические клиники. Среди заболеваний височно-нижнечелюстного сустава (ВНЧС) ведущее место занимают так называемые «внутренние нарушения» (internal derangement) [1, 2], на долю которых приходится от 70% до 82% от всей патологии ВНЧС. Под этим термином подразумеваются разнообразные изменения внутрисуставных взаимоотношений, включающие смещения, дефекты, деформации суставного диска, растяжения и разрывы суставных связок. В тесной связи с внутренними нарушениями рассматривается вторичный остеоартроз, развивающийся без своевременного лечения внутрисуставных нарушений [3]. Наиболее распространенной формой внутренних нарушений является переднее вправляемое смещение суставного диска, характеризующееся передней дислокацией диска по отношению к головке нижней челюсти при сомкнутых зубах и правильным диско-мыщелковым соотношением при открытом рте [1, 4]. Данная форма внутренних нарушений, как правило, не беспокоит пациентов, проявляется реципрокными щелчками в суставе, изредка осложняется синовитом. Зачастую щелчки самопроизвольно исчезают и появляются вновь, давая о себе знать на протяжении многих лет. Магнитно-резонансная томография является признанным информативным методом в оценке мягкотканых структур ВНЧС [1, 4, 5]. Несмотря на большое количество магнитно-резонансных томографов во всех регионах России, височно-нижнечелюстные суставы не столь частый объект для исследования методом МРТ. Для стандартного МРТ исследования необходима специализированная радиочастотная катушка, которая отсутствует в стандартной поставке томографов, а также отсутствуют стандартные немагнитные устройства для фиксации открытого рта. В литературе имеются отдельные работы, касающиеся использования головной катушки для исследования ВНЧС [6], однако отсутствуют предложения по использованию фиксирующих устройств. В связи с этим мы решили поделиться опытом МР-исследования ВНЧС.

Цель исследования.

Представить собственный опыт МРТ исследования ВНЧС на головной катушке с использованием авторского немагнитного устройства для фиксации нижней челюсти в положении открытого рта.

Материалы и методы.

МРТ исследования ВНЧС на головной катушке нами проводятся с 2002 года. До 2009 года исследования проводились на низкопольном аппарате Magnetom open (Siemens) с напряженностью магнитного поля в 0,2 Тл, а с 2010 года МРТ исследования проводятся на аппарате Achieva dual nova (Philips) с напряженностью магнитного поля в 1,5 Тл.

Исследование выполняется следующим образом: голова пациента помещается в головную катушку с максимальным смещением в сторону заднего контура головной катушки, центр исследования позиционируется на уровне суставной головки нижней челюсти. Протокол исследования включает получение Т2-ВИ или Pd-взвешенных изображений в коронарной проекции, Т1-ВИ в аксиальной проекции. По данным сканам закладываются косо-сагиттальные проекции одновременно на оба сустава в режиме 3D_mFFE для получения Т1-ВИ в положении привычной окклюзии и при положении с максимально открытым ртом. Аналогичный режим для косо-сагиттальных проекций рекомендуют и некоторые авторы [7]. Разметка косо-сагиттальных срезов проводится по аксиальным срезам на уровне суставных головок двумя блоками срезов, перпендикулярно длинной поперечной оси суставной головки (рис. 1) и корректируется по коронарным срезам параллельно ветвям нижней челюсти.

Поле зрения (FOV) косо-сагиттальных срезов выбирается в пределах 190 мм. Для надежной фиксации челюсти при функциональном исследовании применяется авторский роторасширитель (рис. 2, рис. 3), выполненный из

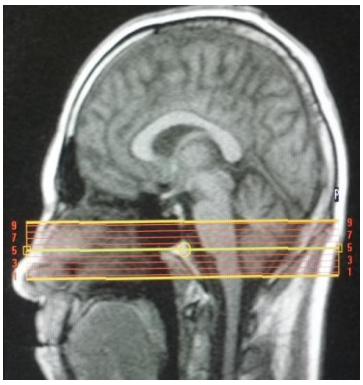

Рис. 1,а.

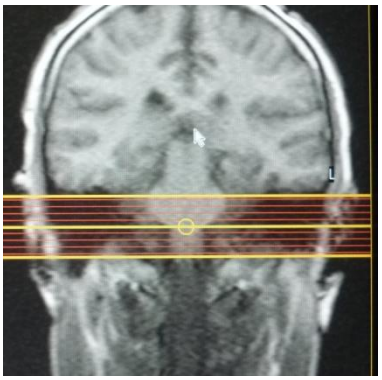

Рис. 1,б.

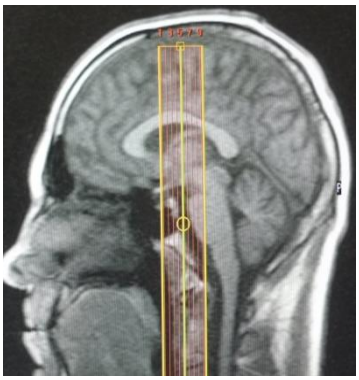

Рис. 1,в.

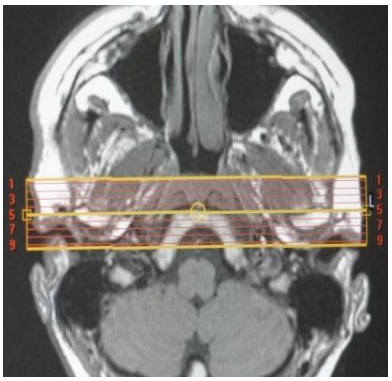

Рис. 1,г.

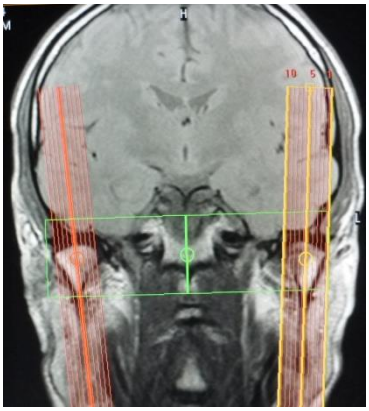

Рис. 1,д.

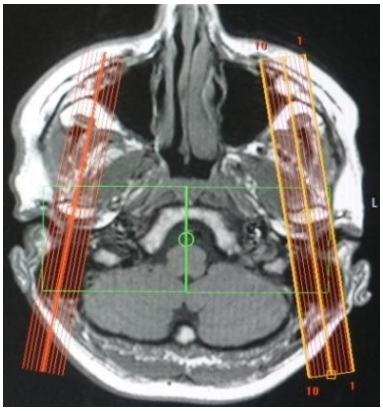

Рис. 1,е.

Рис. 1, а - е. МРТ ВНЧС.

а, б - Позиционирование срезов ВНЧС в аксиальной проекции по топограммам;

в, г - Позиционирование срезов ВНЧС в коронарной проекции по топограммам и аксиальному срезу;

д, е - Позиционирование срезов ВНЧС в косо-сагиттальной проекции по коронарному и аксиальному срезам.

амагнитного материала - фторопласта [8].

Роторасширитель представляет собой конус с наличием на поверхности винтообразной нарезки. Конус основания переходит в цилиндрическую часть диаметром 50 мм для удобства удержания. С целью снижения массы роторасширитель изготовлен пустотным внутри. На его основание нанесена риска для подсчета сделанных устройством оборотов. Один оборот роторасширителя увеличивает открывание рта на 10 мм. При помещении конуса роторасширителя между резцами по числу оборотов определяется величина открывания рта в диапазоне от 10 мм до 45 мм. Данное изделие перед каждым исследованием дезинфицируется спиртовым раствором или другим дезинфицирующим

средством.

Результаты.

За последнее пятилетие (2010-2014 гг.) нами выполнены исследования ВНЧС у 153 пациентов в возрасте от 15 до 66 лет. Исследовано 306 суставов. Показанием для исследования ВНЧС служили следующие причины: жалобы пациентов на боли, щелчки в области ВНЧС и околоушной области при открывании рта, затруднение открывания рта, девиации нижней челюсти при клиническом осмотре. Среди пациентов было 65 мужчин и 88 женщин. Среди пациентов преобладали женщины в возрасте от 18 до 40 лет (68 пациентов). МРТ изображения ВНЧС удовлетворительного качества были получены в 94,7%, артефакты от движения были у 8 пациентов, которые возникали не от движения челюсти, а от движения головы. Это было связано с повышенной двигательной активностью у пациентов с элементами клаустрофобии. При исследованиях ВНЧС внутрисуставные нарушения были выявлены у 105 пациентов в 134 височно-нижнечелюстных суставах, в 49 суставах данные нарушения сочетались с артрозами различной степени выраженности. Внутренние нарушения были представлены вправляемыми (79 суставов) и невправляемыми (55 суставов) смещениями суставного диска (рис. 4, рис. 5).

У трех больных с невправляемыми смещениями были выявлены МР-признаки фрагментации диска. У остальных 37 пациентов изменения в суставах характеризовались проявлениями ревматоидного артрита (4 случая), гипермобильностью (31 случай). В одном случае у больной с прогрессирующим ограничением открывания рта диагностировано объемное образование левой подвисочной ямки, оказавшееся (по данным биопсии) метастазом карциномы бронха. У одного больного с клиническими проявлениями в виде объемного слабоболезненного образования в проекции височно-нижнечелюстного сустава выявлены МР-признаки синовита с выраженным экссудативным компонентом.

Рис. 3. Положение головы пациента при МРТ исследовании ВНЧС в положении открытого рта с роторасширителем.

Определенную сложность представляет дифференциальная диагностика у пациентов с безболезненным ограничением амплитуды движений нижней челюсти, возникшим после стоматологических манипуляций под мандибулярной анестезией и сопровождающихся длительным широким открыванием рта. В случаях, когда больные обращаются через 2-3 недели после процедуры, бывает сложно дифференцировать контрактуру в результате рубцового процесса в околочелюстных тканях (главным образом в медиальной крыловидной мышце) с внутрисуставными нарушениями, особенно когда данной клинической картине не предшествовали щелчки в суставе. МРТ в подобных ситуациях позволяла нам диагностировать дислокацию диска без репозиции при отсутствии типичной клиники предшествующего вправляемого смещения.

Рис. 2. Общий вид роторасширителя для фиксации нижней челюсти при функциональном МРТ исследовании ВНЧС.

Обсуждение.

Магнитно-резонансная томография является высокоинформативным методом в оценке мягкотканых структур ВНЧС. Приобретение предлагаемых разработчиками и производителями специализированных катушек для исследования данного сочленения не всегда рентабельно, особенно в условиях небольших медицинских центров. Это побуждает к поиску путей совершенствования исследования ВНЧС при помощи стандартных головных катушек, а также к разработке фиксирующих нижнюю челюсть устройств. В данной работе представлен успешный опыт использования головной катушки для диагностики патологии ВНЧС. Не-

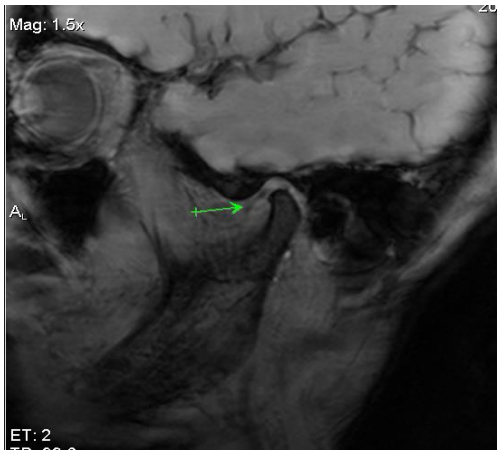

Рис. 4,а.

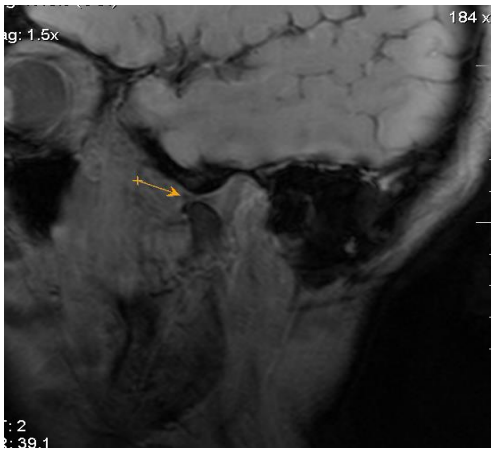

Рис. 4,б.

Рис. 4. МРТ. ВНЧС в косо-сагиттальной проекции.

Переднее вправляемое смещение суставного диска. а - В положении окклюзии суставной диск располагается кпереди от головки нижней челюсти. б - При исследовании в положении открытого рта суставной диск занимает свое обычное положение - между головкой челюсти и суставным бугорком (стрелки).

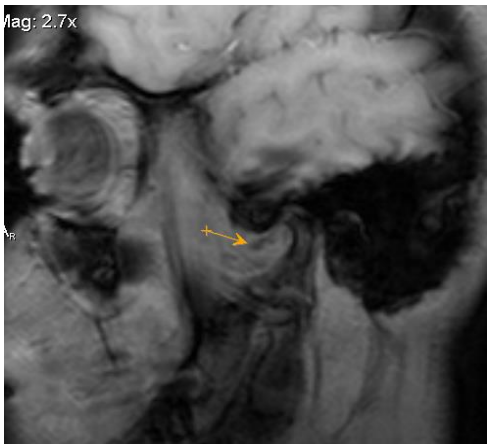

Рис. 5,а.

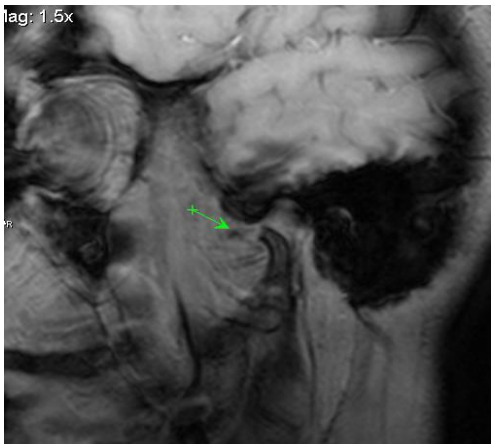

Рис. 5,б.

Рис. 5. МРТ. ВНЧС в косо-сагиттальной проекции.

Переднее невправляемое смещение суставного диска. а - В положении привычной окклюзии головка нижней челюсти находится в ретропозиции, суставной диск располагается кпереди от головки без контакта ее с суставной поверхностью. б - При исследовании в положении открытого рта суставной диск сохраняет свое переднее смещение (стрелки).

прерывное взаимодействие со стоматологами и челюстно-лицевыми хирургами подтвердило эффективность и клиническую целесообразность выбранного подхода.

Выводы.

МРТ, несомненно, является «золотым» стандартом в исследовании ВНЧС. Отсутствие специализированной катушки для ВНЧС не является препятствием для исследования височно-нижнечелюстных суставов. Для этих целей можно с успехом использовать головную катушку после определенной адаптации и подбора программ исследования. МРТ функциональное исследование ВНЧС во избежание двигательных артефактов необходимо выполнять с устройствами для фиксации нижней челюсти в положении открытого рта. В частности, для этих целей можно использовать предлагаемый нами роторасширитель или подобные устройства. Кроме того, подобные устройства удобно использовать и при мультиспиральной компьютерной томографии, конусно-лучевой томографии ВНЧС. В наших исследованиях внутрисуставные нарушения ВНЧС являлись наиболее частой причиной болевых ощущений в околоушной области и служили показанием для выполнения МРТ.

Список литературы:

1. Баданин В.В. Диагностика функциональных нарушений височно-нижнечелюстного сустава с применением компьютерной и магнитно-резонансной томографии и их ортопедическое лечение. Институт стоматологии. 2000; 1: 34-36.

2. Безрукова В.М., Робустова Т.Г. Руководство по хирургической стоматологии и челюстно-лицевой хирургии: в 2-х томах. М., Медицина, 2000. С. 191-200.

3. De Bont L.G., Stegenga B. Pathology of temporomandibular joint internal derangementandosteoarthrosis. Int. J. Oral Maxillofac. Surg. 1993; 22(2): 71- 74.

4. Дергилев А.П., Сысолятин П.Г., Ильин А.А., Сысолятин С.П. Магнитно-резонансная томография височно-нижнечелюстного сустава. М., ГЭОТАР-Медиа, 2005. 72 с.

5. Tasaki M.M., Westesson P.L., Kurita K., Mohl N. Magnetic resonance imaging of the temporomandibular joint. Oral Surg. Oral Med. Oral Pathol.OralRadiol. Endod. 1993; 75 (4): 528-531.

6. Лисавин А.А., Устюжанин Д.В., Осокина А.П. Опыт магнитно-резонансной томографии височно-нижнечелюстных суставов на головной катушке. REJR. 2014; 4 (2): 97-101.

7. Уэстбрук К. Магнитно-резонансная томография: справочник. М., БИНОМ, 2011. 448 с.

8. Ротораширитель. Свидетельство на полезную модель № 18623. Регистрация в Государственном реестре полезных моделей РФ 10 июля 2001 г.

References:

1. Badanin V.V. Diagnostics of functional diseases of TMJ using MSCT and MRI and its orthopedic treatment. Dental institute. 2000; 1: 34- 36 (in Russian).

2. Bezrukova V.M., Robustrova T.G. Guidance for dental and maxilla-facial surgery. M., Medicine, 2000. P. 191-200 (in Russian).

3. De Bont L.G., Stegenga B. Pathology of temporomandibular joint internal derangementandosteoarthrosis. Int. J. Oral Maxillofac. Surg. 1993; 22(2): 71- 74.

4. Dergilev A.P., Sisolyatin P.G., Il'in A.A., Sisolyatin S.P. MRI of the temporomandibular joint. M., GEOTAR-Media, 2005. 72 p. (in Russian).

5. Tasaki M.M., Westesson P.L., Kurita K., Mohl N. Magnetic resonance imaging of the temporomandibular joint. Oral Surg. Oral Med. Oral Pathol.OralRadiol. Endod. 1993; 75 (4): 528-531.

6. Lisavin A.A., Ustyuzhanin D.V., Osokina A.P. Magnetic resonance imaging of the temporomandibular joint using standard head coil: clinical experience. REJR. 2014; 4 (2): 97-101 (in Russian).

7. Ujestbruk K. Magnetic resonance imaging: guide. M., BINOM, 2011. 448 p. (in Russian).

8. Jaw gag. License for utility model № 18623. Registration in the national registry of utility models in Russian Federation 10 July 2001 (in Russian).

Received: 04.02.2016

Accepted: 17.02.2016

Corresponding author: Ignat'ev Yu.T. ogma.ray@rambler.ru

ОРИГИНАЛЬНАЯ СТАТЬЯ

ВОЗМОЖНОСТИ ЦИФРОВОГО ТОМОСИНТЕЗА В ДИАГНОСТИКЕ РАЗЛИЧНЫХ ФОРМ ТУБЕРКУЛЕЗА ЛЕГКИХ

Никитин М.М.

ГБОУ ВПО «Первый Московский государственный медицинский университет им. И.М. Сеченова». г. Москва, Россия.

Цель. Уточнить основные рентгенологические признаки различных форм туберкулёза лёгких при исследовании методом томосинтеза. Определить диагностические возможности данного метода в исследовании туберкулёза органов дыхания и показать сравнительную оценку томосинтеза относительно традиционной рентгенографии и мультиспиральной компьютерной томографии (МСКТ).

Материал и методы. Представлен анализ результатов обследования 170 пациентов в возрасте от 18 до 65 лет с подозрением на туберкулёз органов дыхания, с наличием очагово-инфильтративных изменений на традиционных рентгенограммах. Группа включала в себя 96 мужчин (56,5%) и 74 женщины (43,5%). Диагноз туберкулёза лёгких был установлен на основании комплексного клинико-рентгеноморфологического обследования. Оценка лучевых методов исследования включала в себя рентгенографию, томосинтез и компьютерную томографию органов грудной клетки.

Результаты. Диагноз различных форм туберкулёза подтвердился у 121 пациента (71,2%). При этом чувствительность томосинтеза в выявлении специфических патологических изменений лёгких составила 74,9%, что больше, чем при рентгенографии на 17,7% и меньше, чем при МСКТ на 18,6%.

Заключение. Использование томосинтеза может применяться в обследовании пациентов с подозрением на туберкулёз лёгких как уточняющая методика. Данный метод при туберкулёзе органов дыхания позволяет выявлять, достоверно оценивать распространённость и достаточно детально характеризовать очагово-инфильтративные изменения в лёгочной ткани.

Ключевые слова: рентгенография, томосинтез, компьютерная томография, грудная клетка, лучевая диагностика, туберкулёз лёгких.

POSSIBILITY OF DIGITAL TOMOSYNTHESIS IN THE DIAGNOSIS OF VARIOUS FORMS OF PULMONARY TUBERCULOSIS

Nikitin M.M.

I.M. Sechenov First Moscow State Medical University. Moscow, Russia.

Purpose. To clarify the basic radiological signs of various forms of pulmonary tuberculosis with tomosynthesis examination. To determine the diagnostic capabilities of the method in the study of respiratory tuberculosis and show the comparative assessment with respect to the traditional X-ray and multi-slice computed tomography (MSCT).

Material and methods. The analysis of the survey results of 170 patients aged from 18 to 65 years with focal-infiltrative changes on traditional radiographs and suspected respiratory tuberculosis was presented. The group included 96 (56.5%) - men, 74 (43.5%) - women. The diagnosis of pulmonary tuberculosis was established based on comprehensive clinical, radiological and morphological studies. Evaluation with the help of radiological methods of research included: X-ray, tomosynthesis, and computed tomography of the chest cavity.

Results. The diagnosis of various forms of tuberculosis was confirmed in 121 (71,2%) patients. The sensitivity of tomosynthesis for the detection of pathological changes in the lungs was 74,9%, which was 17,7% greater than the sensitivity of chest X –ray, and 18,6%

less than the sensitivity of CT-scan for the same.

Conclusion. Tomosynthesis can be used in the evaluation of patients with suspected pulmonary tuberculosis as specified method. For the detection of tuberculosis of the respiratory system this method can reliably estimate the prevalence of focal-infiltrative changes in lung tissue with their sufficiently detailed characterization.

Keywords: X-ray, tomosynthesis, computed tomography of the chest, X-ray diagnostics, tomosynthesis of lung, pulmonary tuberculosis.

Ранняя диагностика и, соответственно, своевременное лечение такого грозного, социально-значимого заболевания как туберкулёз, особенно важно на фоне ухудшения эпидемиологической ситуации в России за последние 25 лет. Несмотря на то, что показатель заболеваемости туберкулёзом, начиная с 2009 года, имеет некоторую тенденцию к снижению, за период с 1991 по 2013 гг. он увеличился с 34 до 63,1 на 100 тыс. населения (рис. 1).

За 2013 год в РФ туберкулёз был впервые диагностирован у 90,427 больных. Среди всех впервые выявленных случаев больных туберкулёзом в нашей стране за 2012-2013 гг. на органы дыхания приходится 96,9% (из которых туберкулёз лёгких составляет 90,1%), а на внелёгочные формы – 3,1% (рис. 2) [4,5].

Диагностика туберкулёза с его сложными, многосторонними проявлениями, несмотря на достижения медицины и техники, остаётся актуальной клинической и диагностической проблемой [1]. Задача раннего выявления туберкулёза заключается в диагностике специфических изменений в лёгких до того, как больной становится бактериовыделителем. При этом лучевые методы исследования имеют важнейшее значение в диагностическом алгоритме данной патологии. Основными методами медицинской визуализации органов дыхания, используемыми в ежедневной врачебной практике, являются традиционная рентгенография, как базовое, проверочное исследование, с которого, как правило, начинается обследование пациента, а также МСКТ. Более 40 лет прошло с момента первого клинического компьютерно-

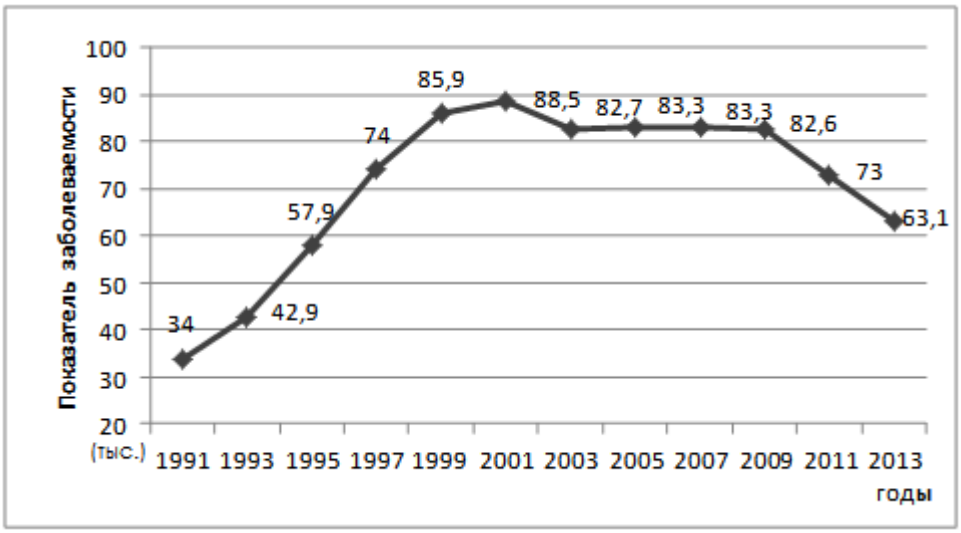

Рис. 1. Диаграмма. Заболеваемость туберкулёзом в России с 1991-2013 гг.

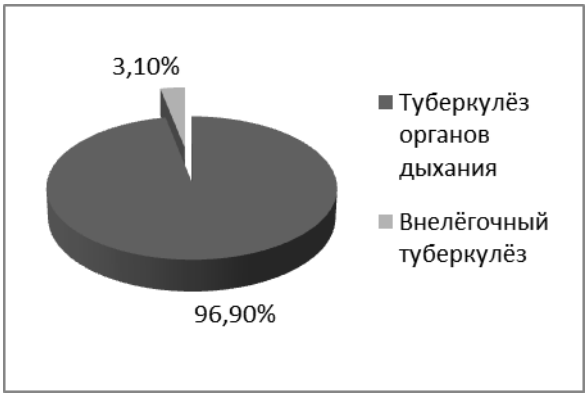

Рис. 2. Соотношения заболеваемости туберкулёзом различных форм органов дыхания и внелёгочной локализации в РФ за 2012-2013 гг.

Рис. 3. Фотография цифрового рентгеновского комплекса с возможностью проведения рентгенографии, рентгеноскопии и томосинтеза.

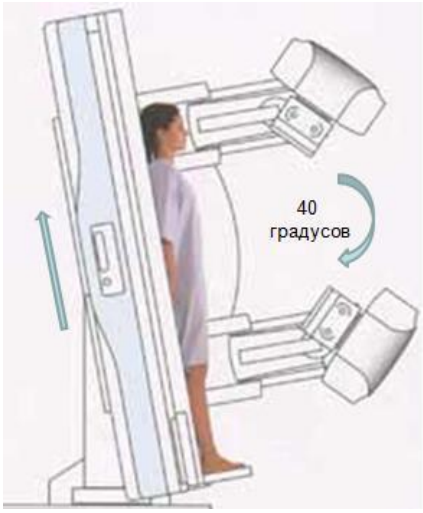

Рис. 4. Схема принципа работы цифрового томосинтеза.

Трубка вращается по дуге относительно исследуемого объекта, совершая серию низкодозовых экспозиций. Плоскопанельный детектор движется в противоположном направлении.

томографического исследования, проведённого в 1971 году под руководством Годфри Хаунсфилда в госпитале Аткинсона Морли (Англия). С тех пор компьютерная томография постоянно развивалась, но по-настоящему революционные преобразования в диагностику заболеваний органов дыхания были внесены технологией высокоразрешающей компьютерной томографии [2]. Сегодня компьютерная томография – “золотой” стандарт среди лучевых методов исследования органов грудной полости. Высокая разрешающая способность и контрастная чувствительность изображения лёгочной паренхимы при МСКТ даёт возможность в подавляющем количестве случаев установить локализацию, протяжённость, характер патологического процесса в лёгких и средостении, при этом достаточно точно позволяет оценить взаимоотношения с окружающими структурами [3].

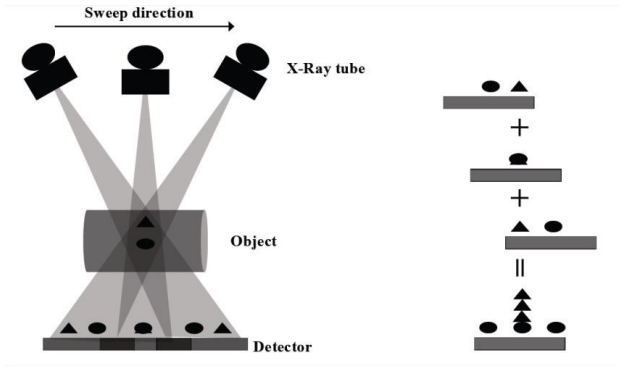

Рис. 5. Схема принципа первичной компьютерной обработки методом «сдвига и сложения» при цифровом томосинтезе.

Следует отметить развитие традиционных методов рентгенодиагностики, в том числе с возможностью послойной визуализации исследуемой области. Последние годы в лечебные учреждения нашей страны стали поступать цифровые рентгеновские аппараты на три рабочих места, позволяющие проводить не только рентгенографию и рентгеноскопию, а также цифровую линейную томографию (томосинтез) – метод послойной визуализации выбранной анатомической области.

Томосинтез – это вид цифровой томографии, представляющий собой метод медицинской визуализации, способный реконструировать фронтальную плоскость сечения произвольной высоты из одного томографического сканирования [8]. Принцип томосинтеза был описан Зиедесом Дес Плантесом ещё в 1938 году, и первое применение томосинтеза в медицинской науке было сообщено Миллером в 1971 году [9, 10, 13]. В Японии система, разработанная университетом Шиншу в 1989 году, претерпела ряд последовательных улучшений и в середине 2000-х представлена компанией Шимадзу как томографический аппарат, оснащённый плоскопанельным детектором прямого преобразования, где проблема искажения светоприёмной поверхности была решена [11, 13]. Термин «томосинтез» предложен Грантом в 1972 году (tomos + synthesis = сечение +

Таблица №1. Распределение по полу и возрасту пациентов (n = 170).

Пол	Возраст (лет)			
	От 18 до 20 лет	От 21 до 35 лет	От 36 до 60 лет	От 60 до 65 лет
Мужчины	12 (7%)	60 (35,3%)	2 (12,6%)	3 (1,8%)
Женщины	7 (4,1%)	49 (28,8%)	15 (8,8%)	3 (1,8)
Всего	19 (11,2%)	109 (64,1%)	36 (21,2%)	6 (3,5%)

Таблица №2. Технические параметры проведения рентгенографии в соответствии с типом телосложения пациентов.

Тип телосложения	Напряжение (кВ)	Анодный ток (мА)
Долихоморфный	40	40
Брахиморфный	10	40
Мезоморфный	70	40

Таблица №3. Клинические формы туберкулёза у обследованных больных (n =121).

Клиническая форма туберкулёза	Количество больных	
	1 группа	2 группа
Первичный туберкулёзный комплекс	3 (2,5%)	1 (0,8%)
Очаговый	14 (11 6%)	1 0,8%)
Ифильтративный	58 (47,9%)	0
Диссеминированный	10 (8,3%)	0
Кавернозный	3 (2,5%)	0
Фиброзно-кавернозный	12 (9,9%)	0
Туберкулёма	9 (7,5%)	0
Туберкулёз ВГЛУ	2 (1 6%)	0
Туберкулёзный плеврит	3 (2,5%)	0
Другие формы туберкулёза	5 (4,1%)	0
И ого:	19 (98 4%)	2 (1,6%)

помещение вместе) [11].

Принцип метода основан на выполнении серии низкодозовых экспозиций (во время движения трубки относительно исследуемого объекта по дуге) и изменении положения в противоположном направлении принимающего устройства – плоскопанельного детектора, что напоминает принцип получения изображений при линейной томографии (рис. 3, рис. 4).

Отличие состоит в том, что после получения серии снимков – «сырых данных» (raw-data), происходит их последующая компьютерная обработка. На первом этапе применяется метод «сдвига и сложения», а после этого, для устранения эффекта «размытости» выполняются более сложные алгоритмы реконструкции, наиболее распространённый из которых – метод «фильтрованных обратных проекций» [6, 12]. Схематичный принцип компьютерной обработки при томосинтезе методом сдвига и сложения описали в своей работе Gomi et al. (рис. 5) [7].

Особенностью реконструкции и дальнейшей обработки изображений из серии «сырых данных» является возможность проводить их в любое время без участия пациента, как при МСКТ. Интервал реконструкции между слоями выставляется произвольно, начиная от 0,5 мм, толщина слоя также может варьироваться, в

Таблица №4. Сравнительные показатели чувствительности при рентгенографии, томосинтезе и МСКТ в диагностике туберкулёза органов дыхания.

Оценочный показатель	Рентгенография	Томосинтез	МСКТ
Чувствительность, %	57,2	74,9	93,5

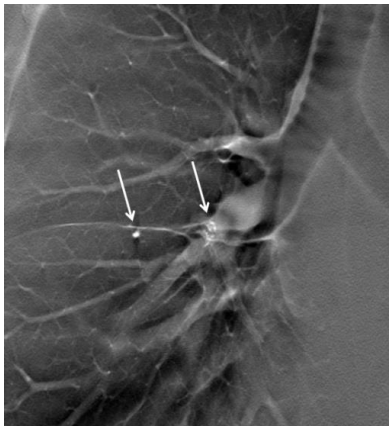

Рис. 6. Томосинтез органов грудной полости, прямая проекция.

Остаточные изменения первичного туберкулёзного комплекса в S5 правого лёгкого, фаза кальцинации (стрелки).

зависимости от конкретной марки и модели аппарата. Таким образом, при исследовании органов грудной полости, исходя из конкретных диагностических задач, можно реконструировать от нескольких десятков до нескольких сотен послойных изображений. При этом имеется возможность получить послойные изображения только в той проекции, в которой было выполнено исследование, т.е. установка пациента в прямой проекции позволит реконструировать фронтальные срезы, в боковой проекции – сагиттальные срезы.

Предварительные данные использования появившейся цифровой томографии (томосинтеза) в значительной степени дополняют диагностику туберкулёза лёгких в рамках традиционного рентгенологического метода, в результате послойной и более детальной визуализации патологических структур. В связи с этим, целью данного исследования является уточнение основных рентгенологических признаков различных форм туберкулёза лёгких при исследовании методом томосинтеза. Особенно следует подчеркнуть, что сравнение томосинтеза с МСКТ производится лишь для более детальной и объективной оценки возможностей томосинтеза, так как МСКТ является вершиной диагностической пирамиды в лучевой диагностике туберкулёза органов дыхания и выступает в данном случае эталонным методом.

Материалы и методы.

Общее количество включённых в исследование пациентов составило 170 человек, обратившихся в лечебно-диагностическое отделение или находившихся на стационарном лечении в УКБ фтизиопульмонологии Первого МГМУ им. И.М. Сеченова. Пациенты были разделены на 2 группы. Первая группа: 132 человека (77,7%) с наличием на рентгенограммах органов грудной полости очагово-инфильтративных и иных изменений. Вторая группа: 38 пациентов (22,3%) без видимых изменений на рентгенограммах,

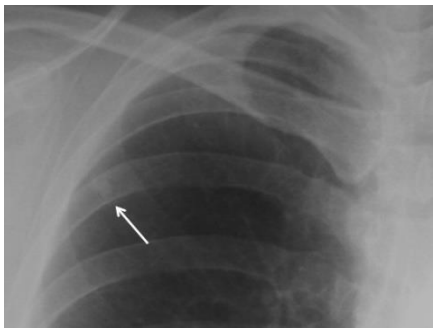

Рис. 7,а.

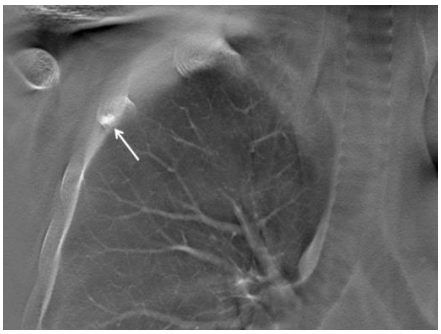

Рис. 7,б.

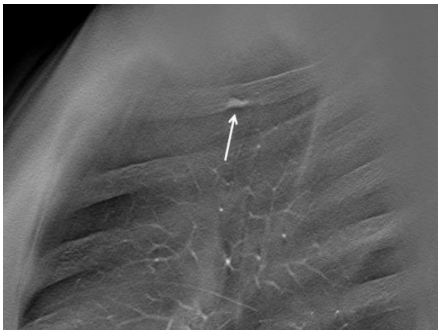

Рис. 7,в.

Рис. 7,а. Рентгенограмма (фрагмент).

Признаки очагового изменения в проекции верхней доли правого лёгкого с наложением на тень рёбер (стрелка).

Рис. 7 (б, в). Томосинтез, прямая и боковая проекции.

Островок компактного вещества в передне-боковом отрезке 2 ребра справа (стрелка).

но с подозрением на туберкулёз органов дыхания (из группы риска по контакту с больным туберкулёзом). Распределение их по возрасту и полу изложено в таблице 1.

Данные таблицы отражают, что в основном пациенты были в возрасте от 21 до 35 лет. Мужчин 96 (56,5%), женщин - 74 (43,5%).

Диагноз у всех пациентов был поставлен после комплексного клинико-лабораторного, инструментального и лучевого обследования. Верификация диагноза методом обнаружения туберкулёзных эпителиоидно-клеточных гранулём при гистологическом исследовании биоптатов, проведена 28 пациентам (16,5%). Забор материала был выполнен при видеоассистентторакоскопической (ВАТС) операции у 21 пациента (12,4%), а также трансбронхиальной диагностической биопсии лёгкого или лимфоузла у 7 пациентов (4,1%). Остальные классифицированы клинико-рентгенологическим наблюдением в динамике.

Оценка лучевых методов исследования включала в себя рентгенографию, томосинтез и компьютерную томографию органов грудной полости в 1 группе, во 2 группе - рентгенографию и томосинтез.

Традиционная рентгенография выполнялась на рентгенографическом аппарате КАРС-БКС2 (ООО «МедТех») в прямой и боковой стандартных проекциях. Пациента обследовали стоя, с задержкой дыхания на вдохе. В соответствии с типом телосложения человека (долихоморфный, брахиморфный, мезоморфный) задавались следующие технические параметры (табл. 2): расстояние фокус-детектор – 150 см. Эффективная эквивалентная доза облучения 0,005-0,033 мЗв.

Томосинтез проводился на рентгенодиагностическом комплексе SONIAL VISION SAFIRE 17RF («Shimadzu»). Обследование выполнялось стоя (в прямой проекции, у части пациентов в прямой и боковой проекциях), с задержкой дыхания на спокойном вдохе, при напряжении 80 кВ, произведении времени экспозиции на ток 0,50 мАс, времени экспозиции 3,2 мсек. Интервал реконструкции между слоями 3мм. Эффективная эквивалентная доза облучения 0,4-1,1мЗв.

Компьютерно-томографическое исследование проводилось на 64-срезовом компьютерном томографе «Scenaria» (Hitachi). Пациентов обследовали в положении лёжа на спине, с руками за головой, без наклона гентри, с задержкой дыхания на вдохе, по стандартному протоколу. Эффективная эквивалентная доза облучения 3,3-3,5 мЗв.

Информативность всех лучевых методов исследования изучали на основании определения чувствительности (Ч), которую рассчитывали по следующей формуле:

Se = ИП / ИП+ЛО, где ИП - количество истинно положительных результатов; ЛО – количе-

Рис. 8,а.

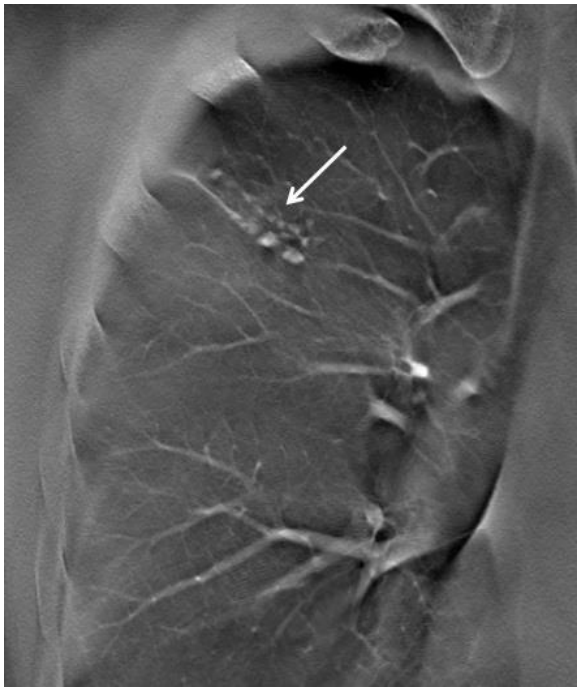

Рис. 8,б.

Рис. 8 (а, б). Томосинтез органов грудной полости, прямая проекция.

Очаговый туберкулёз верхних долей, с наличием множественных полиморфных разновеликих очагов, размерами от 1 мм до 5 мм (стрелки).

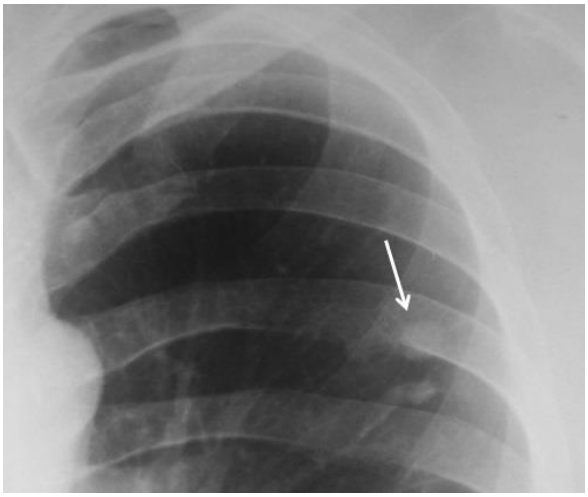

Рис. 9,а.

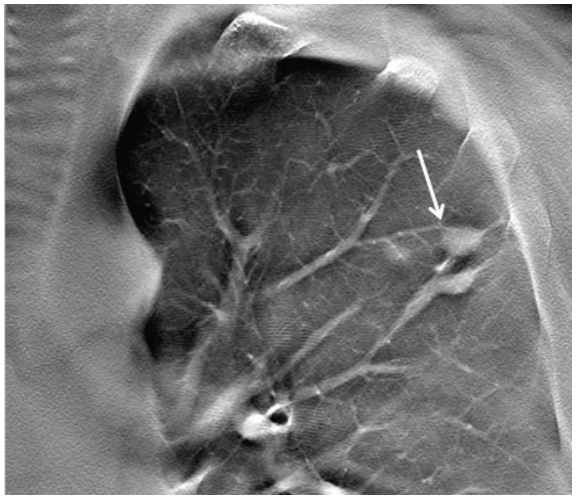

Рис. 9,б.

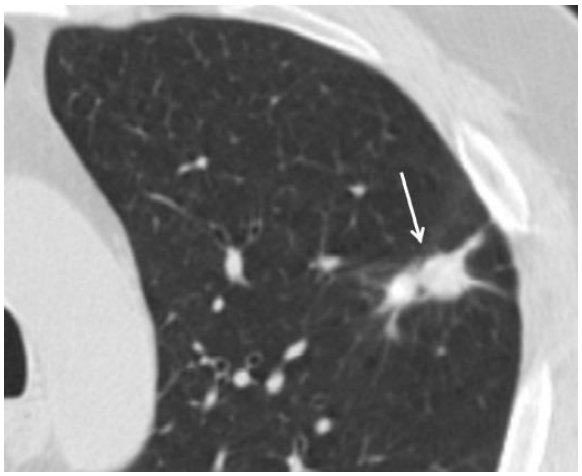

Рис. 9,в.

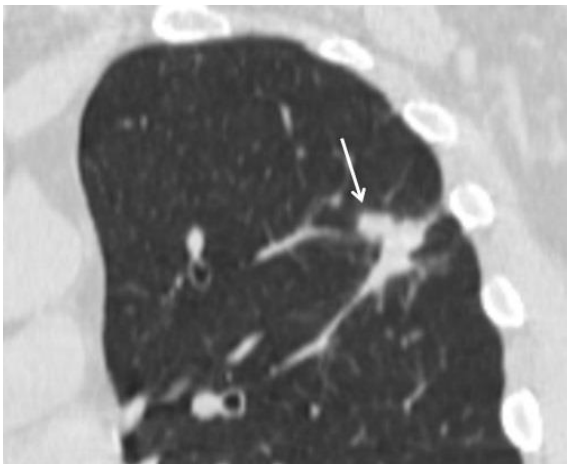

Рис. 9,г.

Рис. 9. Рентгенограмма, фрагмент (а), томосинтез (фрагмент), прямая проекция (б), МСКТ, аксиальная (в), фронтальная (г) реконструкции.

Очаговый туберкулёз верхней доли левого лёгкого (стрелки).

ство ложно отрицательных результатов. За истинно положительный результат принимали случай положительного совпадения заключения по лучевому исследованию с окончательным диагнозом, за ложноотрицательный результат принимали случай отрицательного заключения по лучевому исследованию, не соответствующего окончательному диагнозу.

Результаты.

После комплексного клинико-рентгенологического, инструментального, лабораторного, а в ряде случаев морфологического обследований, диагноз туберкулёза подтвердился у 121 пациента (71,2%). Из них 119 человек (70%) из 1 группы, 2 пациента (1,2%) из 2 группы. Сведения о клинических формах туберкулёза у обследованных больных приведены в таблице 3.

Из таблицы 3 видно, что среди всех клинических форм преобладает инфильтративный туберкулёз – в 58 случаях (47,9%), очаговый туберкулёз 14 (11,6%), фиброзно-кавернозный 12 (9,9%), диссеминированный 10 (8,3%) и другие. Также выявлены были иные изменения в лёгких (пневмония, онкологические заболевания, саркоидоз, пневмосклероз) у 11 пациентов.

При этом у пациентов из первой группы, включающей 132 пациента, диагноз туберкулёза был подтверждён в 119 случаях. У пациентов из 2 группы, куда входили 38 человек из группы риска, диагноз туберкулёза установлен у 2 пациентов.

Сравнительная эффективность методов лучевой диагностики (чувствительность) у больных в выявлении туберкулёза органов дыхания представлена в таблице 4.

Из данных таблицы можно сделать вывод, что метод томосинтеза превосходит традиционную рентгенографию по чувствительности на 17,7%, уступает МСКТ на 18,6%, занимая при

Рис. 10,а.

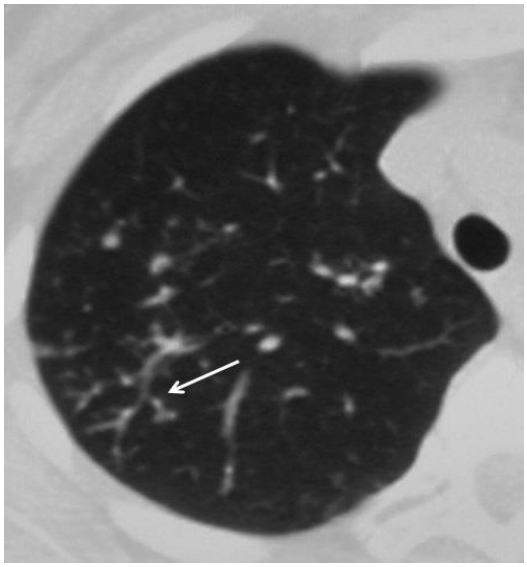

Рис. 10,б.

Рис. 10,а. Томосинтез, прямая проекция.

Рис. 10,б. МСКТ, аксиальная реконструкция, тот же пациент.

Интерстициальная инфильтрация в верхней доле правого лёгкого с заполненными содержимым просветами бронхиол – бронхиолоцеле (стрелка).

этом промежуточное положение.

При полном первичном туберкулезном комплексе (ПТК) методом томосинтеза были выявлены три характерных элемента: пневмонический очаг или воспалительная инфильтрация в лёгком, отводящая «дорожка» между уплотнённым участком и корнем лёгкого, в виде перибронховаскулярных изменений (специфический лимфангит, бронхит), лимфоаденопатия бронхопульмональной группы. Форма выявленных очагов и мелких инфильтратов, как правило, была округлой, контуры их чёткие, ровные. В двух случаях отмечались изменения лёгочного интерстиция в окружающей лёгочной ткани, за счёт лимфостаза. При излечении определялись кальцинированные очаги в лёгких, линейные фиброзные тяжи, соединительнотканное уплотнение стенок бронхов и сосудов, их деформация, утолщение и склерозирование междолевой плевры, регионарные лимфатические узлы неоднородной структуры за счёт зон кальцинации (рис. 6). Следует отметить, что в одном из клинических наблюдений ПТК визуализация увеличенных ВГЛУ бронхопульмональной группы (в фазе инфильтрации) методом томосинтеза была затруднена, тогда как при МСКТ изменения были выявлены за счёт более высокой контрастной чувствительности мягких тканей.

Томосинтез в качестве уточняющей методики позволил в большинстве случаев исключить или подтвердить наличие очаговых изменений в лёгких, выявленных при рентгенографии. Например, вызывающее затруднения очаговое изменение при рентгенографии (с наложением на тени ребер) в проекции кортикальных отделов верхней доли правого лёгкого после уточнения методом томосинтеза было расценено как островок компактного вещества в передне-боковом отрезке 2 ребра справа (рис. 7).

При наличии очаговых изменений в лёгких данный метод позволил более детально оценить их локализацию, размеры, распространённость, форму, контуры, структуру, в том числе характер достаточно часто встречающихся при специфическом поражении перибронхиальных очаговых изменений в лёгких, размерами от 1-2 мм (рис. 8).

Очаги в легких чаще имели полиморфный характер (и соответствующую интенсивность при визуализации), однородную структуру, отдельные были связаны тяжами с утолщенной костальной плеврой или прилежали к ней (рис. 9). В некоторых из них отмечались просветы бронхиол. Интерстициальные изменения в прилежащей лёгочной ткани за счёт лимфостаза или пневмосклероза также были отмечены, однако при сравнительной оценке перифокальных изменений с данными МСКТ информация во многих случаях была дополнена.

Инфильтративный туберкулез, представляющий собой форму туберкулезной пневмонии с поражением паренхимы и интерстиция, бронхов и сосудов, морфологически отличается значительным разнообразием. Ограничение воз-

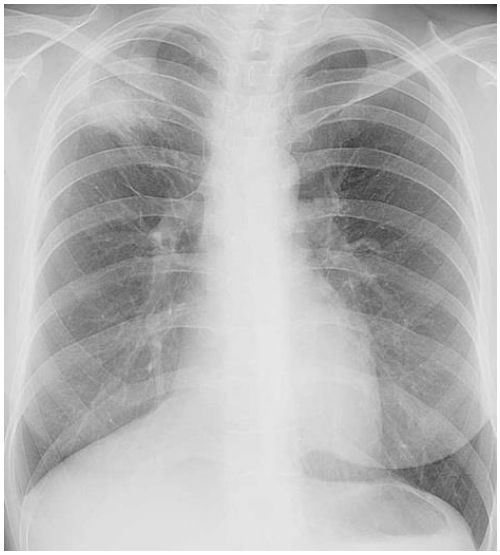

Рис. 11,а.

Рис. 11,б.

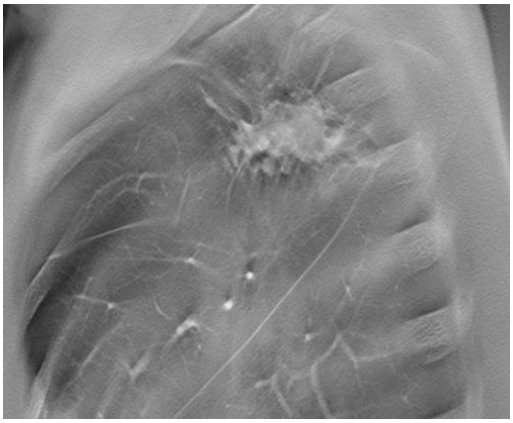

Рис. 11,в.

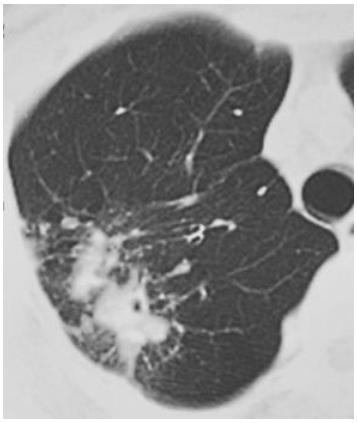

Рис. 11,г.

Рис. 11. Рентгенограмма органов грудной полости (а), цифровой томосинтез в прямой (б) и боковой (в) проекциях, МСКТ, аксиальная реконструкция (г)

Инфильтративный туберкулёз верхней доли правого лёгкого. В проекции верхней доли правого лёгкого определяется относительно гомогенный инфильтрат. Облаковидный инфильтрат в S2 слева относительно однородной структуры, прилежит к утолщенной костальной плевре. Окружающая лёгочная ткань с множественными мелкими очагами. В проекции инфильтрата просветы мелких бронхов сужены, стенки их уплотнены, неровные.

можностей традиционной рентгенографии иногда затрудняет диагностику данной формы заболевания, а также оценку степени распространённости и локализации поражения. Рентгенологическая картина инфильтративного туберкулеза полученная с помощью послойных методов визуализации характеризуется большим полиморфизмом, обусловленным поражением паренхиматозных, интерстициальных и бронхо-сосудистых структур (рис. 10).

На рисунке 11 представлена обзорная рентгенография органов грудной полости, томосинтез в прямой и боковой проекциях, а также МСКТ пациента с инфильтративным туберкулёзом верхней доли левого лёгкого. Изменения более отчётливо видны при осмотре послойных методов диагностики.

Использование томосинтеза в диагностике туберкулем в значительной степени приблизило их семиотику к патологоанатомическому пониманию этой формы туберкулеза (в рамках традиционного метода рентгенодиагностики). Туберкулёма представляет собой очаг инкапсулированного казеоза округлой формы и чёткими ровными контурами, величиной более 10 мм. гомогенной или слоистой структуры, а также с зонами частичной кальцинации (рис. 12).

Томосинтез при фиброзно-кавернозном туберкулезе позволяет выявлять склеротические изменения лёгочной ткани, перифокальную инфильтрацию, наличие достаточно мелких полостей деструкции, в том числе хронических

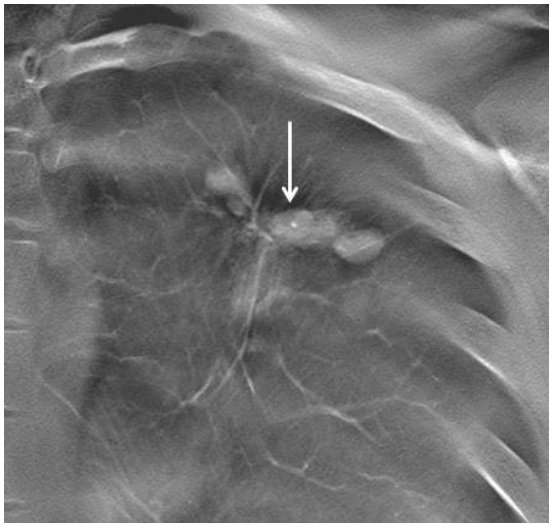

Рис. 12,а.

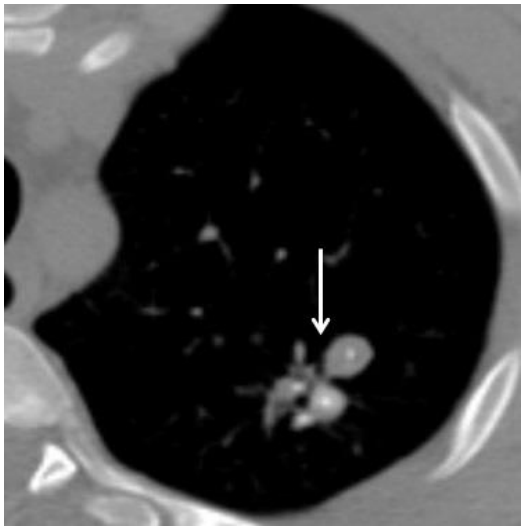

Рис. 12,б.

Рис. 12,а. Цифровой томосинтез органов грудной полости в прямой проекции.

Рис. 12,б. КТ, аксиальный срез, тот же пациент.

Туберкулёмы верхней доли с зонами центральной кальцинации (стрелки).

каверн. Характерная полость деструкции и выраженные фиброзные изменения в окружающей лёгочной ткани, на фоне объёмного уменьшения сегмента или доли, хорошо дифференцируемы относительно неизменённой паренхимы. В ряде случаев были отмечены поражения соответствующих дренирующих бронхов, эмфизематозные изменения в окружающей лёгочной ткани (рис. 13).

В следующем клиническом наблюдении в верхней доле левого лёгкого выявляется небольшой инфильтрат с наличием в центральной зоне полости деструкции до 2 мм, отчётливо видимый как на МСКТ, так и при томосинтезе (рис. 14) (белая стрелка). Однако несмотря на то, что томосинтез даёт возможность послойной оценки лёгочной структуры, он является проекционным методом (в отличии от МСКТ) с присущими ему недостатками. Так у этого же пациента при оценке данных томосинтеза в прямой проекции не был замечен очаг в S6 левого лёгкого, находящийся кзади от структур корня (рис. 14) (чёрная стрелка). При ретроспективном анализе обследования, на фоне структур корня, очаг всё же виден, однако первоначально был не замечен.

Рис. 13. Томосинтез органов грудной полости в прямой проекции.

Фиброзно-кавернозный туберкулёз верхней доли левого лёгкого. Хроническая полость деструкции в апикальных отделах легкого слева (стрелка).

Обсуждение.

При традиционной рентгенографии диагностика туберкулёза лёгких в ряде случаев затруднена, поскольку изменения могут быть труднодифференцируемы в результате суммационного эффекта, недостаточной разрешающей способности и контрастной чувствительности метода, а также особенностей локализации и распространения процесса. В своей монографии И.Е. Тюрин и соавторы считают: «Справедливым будет утверждение, что интерпретация рентгенограмм органов грудной полости до сих пор остаётся своеобразным искусством, основанным не только на глубоком знании рентгенологии, но и, в равной степени, на интуиции и развитом пространственном воображении. Овладение этим искусством требует многолетнего обучения и большого опыта практической работы» [3]. В затруднительных случаях требуется уточняющая диагностика послойными современными лучевыми методами, такими как

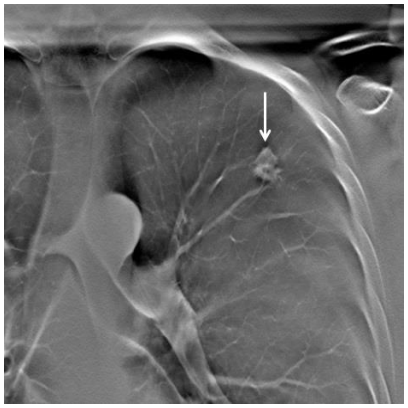

Рис. 15,а.

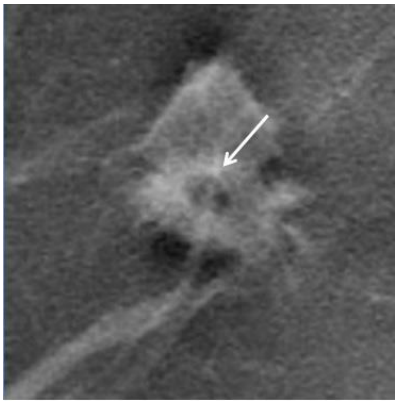

Рис. 15,б.

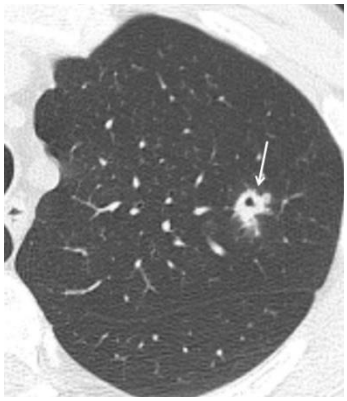

Рис. 15,в.

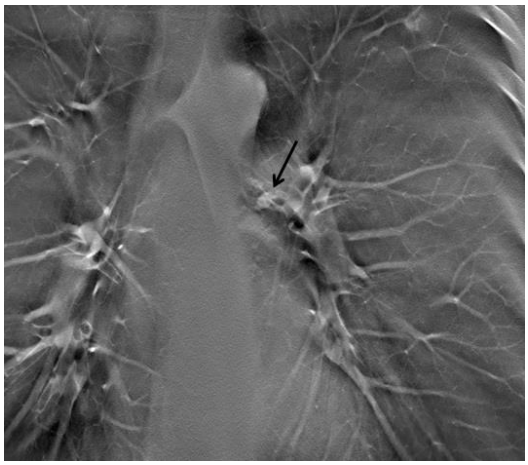

Рис. 15,г.

Рис. 15,д.

Рис. 15. Томосинтез органов грудной полости в прямой проекции (а, б). МСКТ, аксиальная реконструкция (в).

Мелкий округлый инфильтрат в верхней доле левого лёгкого с наличием в центральной зоне мелкой полости деструкции (белая стрелка); б – многократное увеличение инфильтрата (томосинтез); г – томосинтез в прямой проекции, срез на уровне задних отделов корней лёгких (чёрной стрелкой выделен пропущенный очаг); д – МСКТ, тот же пациент, очаг в S6 левого лёгкого (чёрная стрелка).

МСКТ и, в ряде случаев, цифровой томосинтез.

Представленные клинико-рентгенологические данные показали, что применение томосинтеза в диагностике различных форм туберкулёза лёгких расширяет возможности традиционного рентгенологического метода - повышает информативность выявленных с помощью рентгенографии изменений, сокращает время обследования, поскольку весь комплекс современных традиционных исследований (скопия, графия и томосинтез), при необходимости, выполняются практически одновременно.

Применение томосинтеза в уточняющей диагностике туберкулёза лёгких позволяет в большинстве случаев четко определить контуры патологического образования, его размеры, структуру, а также даёт возможность оценки взаимоотношения с окружающими тканями.

Особенностью визуализации изображений, полученных методом томосинтеза, является послойное представление выбранной анатомической области, однако, по сравнению с МСКТ, с меньшей разрешающей способностью и контрастной чувствительностью. Визуализация мягкотканных структур средостения, например внутригрудных лимфоузлов, при исследовании методом томосинтеза затруднена и в незначительной степени дополняет диагностическую информацию, полученную при традиционной рентгенографии. Исключение составляют ВГЛУ бронхопульмональной группы, даже при их незначительном увеличении визуализация лимфоузлов на границе с лёгочной тканью дополняет данные рентгенографии. Анализ воздухопроводящих путей методом томосинтеза, в том числе и на фоне средостения (трахеи, главных бронхов), оценка их просвета и стенок - значительно превосходит возможности рентгенографии.

Не следует забывать и то, что фтизиатры и фтизиорентгенологи нескольких поколений больше привыкли к продольным изображениям, на которых особенно хорошо визуализируется структура лёгочной ткани, в том числе сосуды и бронхиальное дерево.

Выводы.

1. Применение многослойного цифрового томосинтеза в рутинной уточняющей диагностике различных форм туберкулёза лёгких позволяет значительно уменьшить количество сомнительных случаев заболевания, выявленных при традиционной рентгенографии.

2. Чувствительность метода томосинтеза в диагностике туберкулёза органов дыхания составляет 74,9%, что превосходит традиционную рентгенографию на 17,7%, уступает МСКТ на 18,6%.

3. Использование томосинтеза может дополнить алгоритм обследования больных с выявленными очагово-инфильтративными изменениями на рентгенограммах или у пациентов из группы риска в качестве уточняющей методики.

4. Визуализация изменений при туберкулёзе ВГЛУ методом томосинтеза значительно затруднена (кроме случаев наличия обызвествлений во внутригрудных лимфоузлах) в связи с низкой контрастной чувствительностью метода. «Золотым стандартом» выявления данной патологии является МСКТ.

5. Современный арсенал рентгеновских методов исследования (рентгенография, томосинтез, МСКТ) позволяет достигать наилучшего эффекта в выявлении и диагностике туберкулёза органов дыхания при его рациональном использовании. Томосинтез в значительной степени дополняет диагностику туберкулёза лёгких в рамках традиционного рентгенологического метода.

Список литературы:

1. Терновой С.К. ред. Руководство по амбулаторно-поликлинической инструментальной диагностике. М., ГЭОТАР-Медиа, 2008. 752 с.

2. Тюрин И.Е. Компьютерная томография органов грудной полости. СПб., ЭЛБИ-СПб, 2003.

3. Рызванович Ю.А., Вовкогон Е.В. Диагностика саркоидоза органов дыхания с помощью компьютерной томографии. REJR. 2013. Т. 3. №3 (11). С. 66-71.

4. Тюрин И.Е., Нейштадт А.С., Черемисин В.М. Компьютерная томография при туберкулёзе органов дыхания. СПб., Корона-Принт, 1998.

5. Шилова М.В. Туберкулёз в России в 2012-2013 году. М., 2014. 244 с.

6. Нечаева О.Б., Скачкова Е.И., Кучерявая Д.А. Мониторинг туберкулёза в Российской Федерации. Туберкулёз и болезни лёгких. 2013; 12: 40-49.

7. Нечаев В.А., Бажин А.В., Новосёлова Е.В. Применение томосинтеза в диагностике заболеваний органов грудной полости. Радиология – практика. 2015; 5 (53): 14-20.

8. Gomi T., Hirano H., Nakajima M., Umeda T. X-ray digital linear tomosynthesis imaging. J. Biomedical Science and Engineering. 2011; 4: 443-453.

9. Yamada Y., Jinzaki M., Hasegawa I., et al. Fast scanning tomosynthesis (or the detection of pulmonary nodules: diagnostic performance compared with chest radiography, using multidetector-row computed tomography as the reference. Invest Radiol. 2011; 46: 471-477.

10. Ziedses des Plantes B.G. Serieskopie, Eine rontgenographische Methode, welche ermoglicht, mit Hilfe einiger Aufnahmen, eine unendliche reihe paralleler Ebenen in Reihenfolge gesondert zu betrachten. Fortschr. Rontgenstr. 1938; 57: 605-616.

11. Miller E.R., McCurry E.M., Hruska B. An infinite number of laminagrams from a finite number of radiographs. Radiology. 1971; 98: 249-255.

12. Rivera M.P., Mehta A.C., Wahidi M.M. Establishing the Diagnosis of Lung Cancer: Diagnosis and Management of Lung Cancer, 3rd ed: American College of Chest Physicians Evidence-Based Clinical Practice Guidelines. Chest. 2013; 143: 142-165.

13. Dobbins III J.T., McAdams H.P. Chest tomosynthesis: technical principles and clinical update. Eur. J. Radiol. 2009; 72: 244-251.

14. Izumo T. Tomosynthesis in Respiratory Medicine. Medical Now. 2014; 75: 31-39.

References:

1. Ternovoy S. K. ed. Guidelines for outpatient instrumental diagnostics. M., GEOTAR-Media, 2008. 752 p. (in Russian).

2. Tyurin I. E. Computed tomography of the chest cavity. SPb., ELBI-SPb., 2003. 371 p. (in Russian).

3. Ryzvanovich Yu.A., Vovkogon E.V. CT diagnosis of pulmonary sarcoidosis. REJR. 2013. Vol. 3. 3(11): 66-71

4. Tyurin I. E., Neishtadt A., Cheremisin V. M. Computed tomography in tuberculosis of the respiratory system. SPb., Corona-Print., 1998. 240 p. (in Russian).

5. Shilova M. V. Tuberculosis in Russia in 2012-2013. M., 2014. 244 p. (in Russian).

6. Nechaeva O. B., Skachkova E. I., Kucheriavaia D. A. Monitoring of tuberculosis in the Russian Federation. Tuberculosis and lung diseases. 2013; 12: 40-49 (in Russian).

7. Nechaev V.A., Bazhin A.V., Novoselov E.V. Application of tomosynthesis in the diagnosis of diseases of the chest cavity. Radiology – practice. 2015; 5 (53): 14-20 (in Russian).

8. Gomi T., Hirano H., Nakajima M., Umeda T. X-ray digital linear tomosynthesis imaging. J. Biomedical Science and Engineering. 2011; 4: 443-453.

9. Yamada Y., Jinzaki M., Hasegawa I., et al. Fast scanning tomosynthesis (or the detection of pulmonary nodules: diagnostic performance compared with chest radiography, using multidetector-row computed tomography as the reference. Invest Radiol. 2011; 46: 471-477.

10. Ziedses des Plantes B.G. Serieskopie, Eine rontgenogra-

phische Methode, welche ermoglicht, mit Hilfe einiger Aufnahmen, eine unendliche reihe paralleler Ebenen in Reihenfolge gesondert zu betrachten. Fortschr. Rontgenstr. 1938; 57: 605-616.

11. Miller E.R., McCurry E.M., Hruska B. An infinite number of laminagrams from a finite number of radiographs. Radiology. 1971; 98: 249-255.

12. Rivera M.P., Mehta A.C., Wahidi M.M. Establishing the Diagnosis of Lung Cancer: Diagnosis and Management of Lung Cancer, 3rd ed: American College of Chest Physicians Evidence-Based Clinical Practice Guidelines. Chest. 2013; 143: 142-165.

13. Dobbins III J.T., McAdams H.P. Chest tomosynthesis: technical principles and clinical update. Eur. J. Radiol. 2009; 72: 244-251.

14. Izumo T. Tomosynthesis in Respiratory Medicine. Medical Now. 2014; 75: 31-39.

Received: 25.12.2015

Accepted: 14.01.2016

Corresponding author: Nikitin M.M. nikitinm777@gmail.com

ОРИГИНАЛЬНАЯ СТАТЬЯ

МАГНИТНО-РЕЗОНАНСНАЯ ХОЛАНГИОПАНКРЕАТОГРАФИЯ В КЛИНИЧЕСКОЙ ПРАКТИКЕ. СРАВНИТЕЛЬНАЯ ОЦЕНКА ЛУЧЕВЫХ МЕТОДОВ ДИАГНОСТИКИ И ВЛИЯНИЕ МАГНИТНО-РЕЗОНАНСНОЙ ХОЛАНГИОПАНКРЕАТОГРАФИИ НА ТАКТИКУ ВЕДЕНИЯ ПАЦИЕНТА В СТАЦИОНАРЕ

Бродецкий Б.М.[1, 2], Терновой С.К.[2], Дибиров М.Д.[3], Домарев Л.В.[1]

1 – ГБУЗ «ГКБ им. С.И. Спасокукоцкого ДЗМ».
2 – ГБОУ ВПО «Первый Московский государственный медицинский университет им. И.М. Сеченова».
3 – ГБОУ ВПО «Московский государственный медико-стоматологический университет им. А.И. Евдокимова».
г. Москва, Россия.

Цель исследования. Проверка гипотезы о том, что увеличение количества диагностических визуализационных методов исследований перед проведением магнитно-резонансной холангиопанкреатографии (МРХПГ) у пациентов с подозрением на обструкцию желчевыводящих путей, ведет к удлинению длительности госпитализации.

Материалы и методы. В одноцентровое ретроспективное исследование было включено 185 пациентов с подозрением на обструкцию желчных путей. В окончательный анализ были включены 166 пациентов (женщины/мужчины = 1,55), средний возраст которых составил 63,0±15,3 года. В анализ вошли данные о длительности госпитализации пациентов, общем количестве визуализационных методов исследования, выполненных до момента проведения МРХПГ, сроках проведения МРХПГ и его результатах. Для статистической обработки данных применялись методы описательной статистики, логранговый критерий. Значимость результатов установлена при пороге $p<0,05$.

Результаты. Наиболее частыми причинами госпитализации пациентов с подозрением на обструкцию желчевыводящих путей были панкреатит (27,7%), холедохолитиаз (21,1%) и злокачественные новообразования (11,4%). В среднем МРХПГ проводилось через 6,8±4,0 дней от момента госпитализации. Отмечено значимое повышение длительности госпитализации при увеличении количества визуализационных методов исследований перед МРХПГ.

Заключение. Проведение МРХПГ на ранних этапах госпитализации у пациентов с обструкцией желчевыводящих путей ведет к повышению точности постановки диагноза, возможности проведения своевременного лечения и улучшению его результатов и, как следствие, сокращению сроков госпитализации. К такому же результату приводит сокращение количества диагностических исследований перед проведением МРХПГ.

Ключевые слова: магнитно-резонансная холангиопанкреатография, заболевания желчевыводящей системы, холедохолитиаз, диагностика, продолжительность госпитализации.

MAGNETIC RESONANCE CHOLANGIOPANCREATOGRAPHY IN CLINICAL PRACTICE. COMPARATIVE EVALUATION OF RADIOLOGY DIAGNOSTIC METHODS AND MAGNETIC RESONANCE CHOLANGIOPANCREATOGRAPHY INFLUENCE IN INPATIENT SURVEILLANCE

Brodetskiy B.M.[1], Ternovoy S.K.[2], Dibirov M.D.[3], Domarev L.V.[1]

1 – S.I. Spasokukotskiy City Clinical Hospital.
2 – I.M. Sechenov First Moscow State Medical University.
3 – A.I. Evdokimov Moscow State University of Medicine and Dentistry.
Moscow, Russia.

Purpose. Proof of the hypothesis that increasing growth of diagnostic visualization techniques employed before Magnetic Resonance Cholangiopancreatography (MRCP) in patients with suspected bile duct obstruction leads to extension of inpatient stay in hospital.

Materials and methods. The single-site retrospective study included 185 patients with suspected bile duct obstruction. 166 patients (women/men = 1, 55) with mean age of 63, 0±15,3 were added to a final analysis. This analysis included data about extension of inpatient stay in hospital, total amount of imaging techniques that were employed before

MRCP, MRCP time frames and results. Descriptive statistics methods and comparison of endowment period with the help of a Log-rank test were applied for statistical analyses. Statistical significance of the results was pointed at the threshold of p<0,05.

Results. The most common admission causes of patients with suspected bile duct obstruction were pancreatitis (27,7%), choledocholithiasis (21,1%) and malignant neoplasms (11,4%). On average, MRCP was performed in 6,8±4,0 days from the moment of admission. The significant extension of inpatient stay in hospital was observed in case there was an increasing growth of diagnostic visualization techniques employed before MRCP.

Conclusions. MRCP performance in patients with bile duct obstruction in an early stage of hospitalization leads to increase in diagnosis accuracy, opportunity for in-time treatment, improving of treatment effects and, as a result, shorten inpatient stay in hospital. Cutting down on diagnostic techniques before MRCP leads to the same results as well.

Keywords: magnetic resonance cholangiopancreatography, biliary tract diseases, choledocholithiasis; diagnosis, extension of hospital admission.

Магнитно-резонансная холангиопанкреатография (МРХПГ), как наиболее информативный метод установления диагноза с высокой точностью, все чаще применяется в диагностике таких заболеваний, как холедохолитиаз, злокачественные новообразования панкреато-билиарной системы, хронический панкреатит и других состояний, сопровождающихся клиникой обструкции желчевыводящих путей. В ряде зарубежных и отечественных клиниках МРХПГ введена в алгоритм диагностики при синдроме механической желтухи в качестве второго метода исследования после ультразвукового исследования органов брюшной полости (УЗИ) [2, 3, 5]. При этом эндоскопической ретроградной холангиопанкреатографии (ЭРХПГ), ранее занимавшей место МРХПГ, чаще отводится роль лечебной малоинвазивной процедуры, чем диагностической [5]. Свои позиции ЭРХПГ как диагностический метод стала терять из-за инвазивности, которая обуславливает риск развития осложнений, в том числе и тяжелых. Несмотря на это, до сих пор ЭРХПГ является “золотым стандартом” диагностики пациентов с подозрением на обструкцию желчевыводящих путей.

С увеличением количества аппаратов МРТ, полученных городскими стационарами по программе модернизации здравоохранения, повысилась доступность высокотехнологичных методик диагностики. Благодаря чему новые методики диагностики, в том числе МРХПГ, могут быть включены в рутинную тактику обследования пациентов и повысить эффективность использования диагностического алгоритма, оптимизируя лечебный процесс в стационаре.

В настоящем исследовании на базе городской клинической больницы была проверена следующая гипотеза: увеличение количества диагностических исследований перед проведением МРХПГ у пациентов с подозрением на обструкцию желчевыводящих путей, ведет к затягиванию периода формулирования точного диагноза и определения дальнейшей тактики лечения, возрастанию тяжести течения заболевания и увеличению длительности нахождения пациента на стационарном лечении.

Материалы и методы.

В ретроспективное исследование были включены все пациенты, госпитализированные в Городскую клиническую больницу № 50 г. Москвы в период с 01.07.2013 по 01.10.2015 гг. с подозрением на обструкцию желчных путей, которым на разных сроках наблюдения клинической картины и этапах постановки диагноза была выполнена МРХПГ. Пациентам, поступившим в стационар в течение первых суток, проводилось УЗИ брюшной полости. До момента проведения МРХПГ могло быть проведено несколько УЗИ, а также в ряде случаев – компьютерная томография.

МРХПГ выполнялась на томографе Toshiba Atlas напряженностью магнитного поля 1,5 Тл. Протокол исследования предусматривал получение изображения быстрой последовательности 2D (рис. 1 а), а также 3D MRCP толщиной среза 1,6 мм. Для получения объёмного изображения проводилась 3D-реконструкция (рис. 1 б). Во всех случаях использовался датчик синхронизации дыхания. Дополнительно проводились исследования в аксиальной плоскости с включением последовательностей T1, T2, T2_FatSat. Общее время исследования не превышало 30 мин.

В ходе данной исследовательской работы было проведено сопоставление и сравнение данных о длительности госпитализации пациентов, общем количестве визуализационных методов исследования, выполненных до момента проведения МРХПГ, сроках проведения МРХПГ и его результатах. С целью определения точности данных МРХПГ отслеживались и оценива-

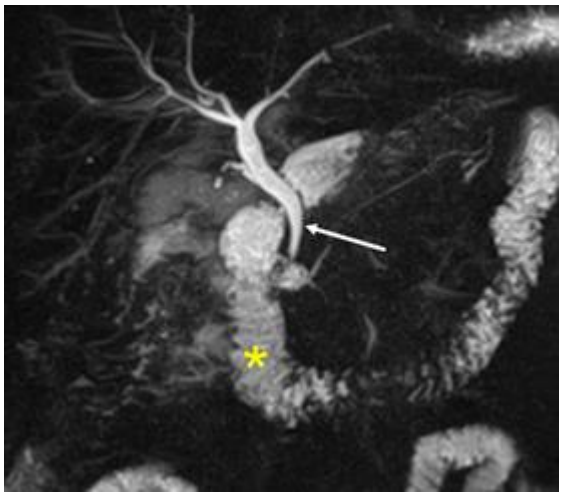

Рис. 1,а.

Рис. 1,б.

Рис. 1. МРТ. Томограмма быстрой последовательности 2D (а), объемная 3D реконструкция из MRCP толщиной среза 1,6 мм (б).

Нормальное строение желчевыводящей системы по данным магнитно-резонансной холангиопанкреатографии.

* – двенадцатиперстная кишка; белая стрелка – нерасширенный общий желчный проток; желтая стрелка – нерасширенный долевые и сегментарные внутрипеченочные протоки; vb – желчный пузырь.

лись результаты последующих диагностических и лечебных мероприятий, позволяющих установить этиологию обструкции желчевыводящих путей. Кроме того, был проведен сравнительный анализ МРПХГ с другими методами лучевой диагностики.

В исследование были включены 185 пациентов с подозрением на обструкцию желчных путей. Из исследования были исключены 15 пациентов, у которых МРХПГ была выполнена после ЭРХПГ, с целью контроля эффективности проводимого лечения. Дополнительно, в 4 случаях изображения признаны диагностически непригодными из-за динамических артефактов, обусловленных тяжестью состояния пациента. Таким образом, в окончательный анализ были включены 166 пациентов – 101 женщин (60,8%) и 65 мужчин (39,2%), (соотношение Ж/М = 1,55). Средний возраст пациентов составил 63,0±15,3 года.

Для обработки данных применялись методы описательной статистики. Программный пакет “StatSoft, Inc. STATISTICA, v 8.0” использовался для определения средних величин, стан-

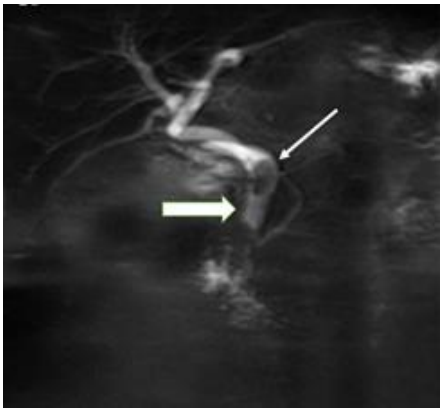

Рис. 2,а.

Рис. 2,б.

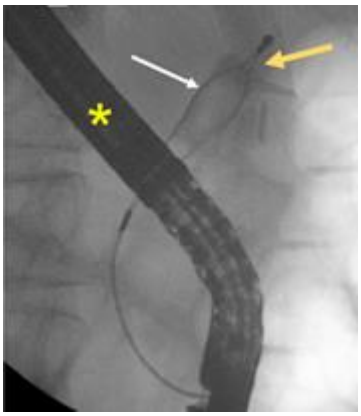

Рис. 2,в.

Рис. 2. МРТ (а). МРХГ-картина конкремента в средней трети холедоха. ЭРХГ. Изображение конкремента (б), экстракция конкремента корзинкой (в). Конкремент холедоха у женщины 79 лет.

тонкая белая стрелка – конкремент; толстая белая стрелка – расширенный общий желчный проток;

* – дуоденоскоп; желтая стрелка – корзинка Дормиа.

дартного отклонения, медианы, построения таблиц дожития и их графического представления с помощью метода Каплан-Мейера. В исследуемых группах сравнение данных времени жизни проводили с помощью логрангового критерия. Различия считали значимыми при пороге $p<0,05$. Программа “Довинт v.1.0” использовалась для определения 95% доверительных интервалов (95% ДИ) медианы. Для оценки чувствительности, специфичности, прогностической ценности положительного результата (PPV) и отрицательного результата (NPV) диагностического метода МРХПГ использовалась программа “OpenEpi v.3.0”.

Результаты исследования.

Наиболее частыми причинами госпитализации были острый и хронический панкреатиты (27,7%), холедохолитиаз (21,1%) и злокачественные новообразования (11,4%) (рис. 2, рис. 3).

В трети случаев обструкция произошла вследствие неустановленных причин или вовсе не обнаруживалась, однако практически все пациенты имели сопутствующие заболевания гепатобилиарной системы (холецистит) (табл. 1). Практически все случаи холедохолитиаза были подтверждены последующим проведением ЭРХПГ.

Чувствительность и специфичность МРХПГ для диагностики холедохолитиаза была высокой и составила, соответственно, 93,8% и 96,3%. Такие же высокие показатели были характерны для желчекаменной болезни.

Положительные результаты теста значительно превышали возможности УЗИ, однако наиболее надежными были отрицательные результаты МРХПГ, позволяющие исключить, прежде всего, холедохолитиаз (табл. 2).

В среднем МРХПГ проводилось через 6,8±4,0 дней от момента госпитализации (Me 6,0 95% ДИ [5,0; 7,0] дней). В более половине случаев ей предшествовало выполнение, по крайней мере, двух и более (57,2%) визуализационных методов исследования, преимущественно УЗИ. С увеличением количества исследований возрастала средняя длительность гос-

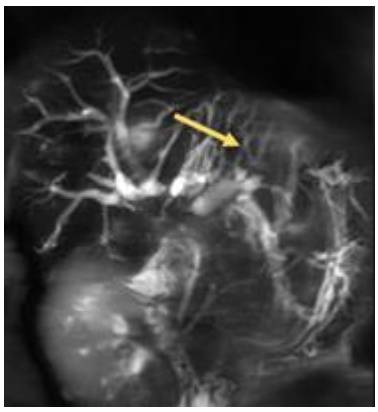

Рис. 3,а.

Рис. 3,б.

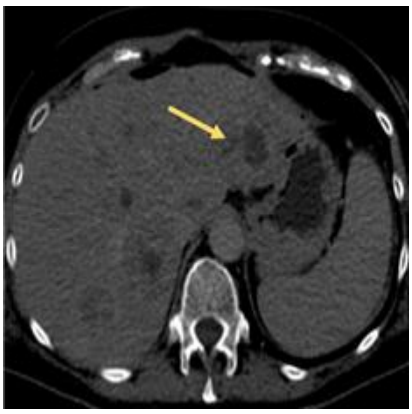

Рис. 3,в.

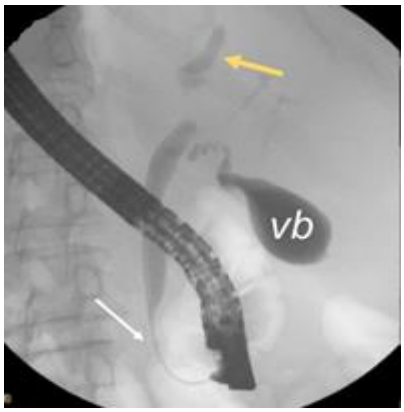

Рис. 3,г.

Рис. 3,д.

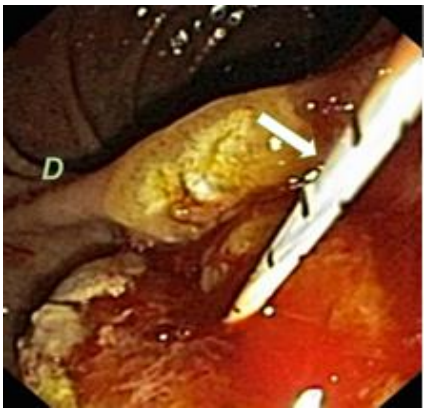

Рис. 3,е.

Рис. 3. МРТ (а,б). МРХГ-картина билиарной гипертензии с блоком на уровне конфлюенса за счет образования (опухоль Клацкина Bithmuth 1975 II тип). МСКТ (в). Билиарная гипертензия. ЭРХГ (г,д,е). Стентирование пластиковым стентом долевых протоков с целью разрешения билиарной гипертензии. Холангиокарцинома (опухоль Клацкина) у женщины 64 лет.

тонкая белая стрелка – струна-проводник; желтая стрелка – расширенные сегментарные внутрипеченочные протоки; vb – желчный пузырь; толстая белая стрелка – пастиковый стент; D – двенадцатиперстная кишка;

* – выпадения МР – сигнала за счет опухолевого блока с вовлечением конфлюенса.

питализации пациентов (табл. 3).

Сравнительный анализ показал существование статистически значимых различий в длительности стационарного лечения пациентов в зависимости от количества проведенных им визуализационных методов исследования перед МРХПГ. При увеличении количества таких исследований более одного значительно увеличивалась длительность госпитализации пациентов, по меньшей мере, на 1 день (Log-Rank p=0,019) (рис. 4). Эта разница увеличивалась, если перед МРХПГ проводилось более 2-х диагностических исследований (Log-Rank p<0,001), что влекло за собой увеличение сроков госпитализации в среднем на 5 дней.

Обсуждение.

В ретроспективном исследовании мы проверили гипотезу о влиянии количества исследований, проведенных перед МРХПГ, на длительность госпитализации пациентов с подозрением на обструкцию желчевыводящих путей и установили, что, действительно, увеличение количества диагностических мероприятий приводит к удлинению сроков диагностического поиска, выбору тактики лечения и, как следствие, увеличению длительности госпитализации. Так, проведение более двух диагностических исследований перед МРХПГ может удлинять госпитализацию пациентов на 5 дней.

Таблица № 1. Этиология обструкции желчевыводящих путей.

Этиология	Частота (n)	Частота (%)
Холедохолитиаз	35	21,1
Холангиокарцинома	3	1,8
Острый и хронический панкреатиты	46	27,7
Стеноз или стриктура	8	4,8
Злокачественная лимфаденоп тия	5	3,0
Рак поджелудочной железы	11	6,6
Обструкции вследствие неустановленных причин	43	25,9
Обструкция не обнаружена	15	9,0
Всего	**166**	**100**

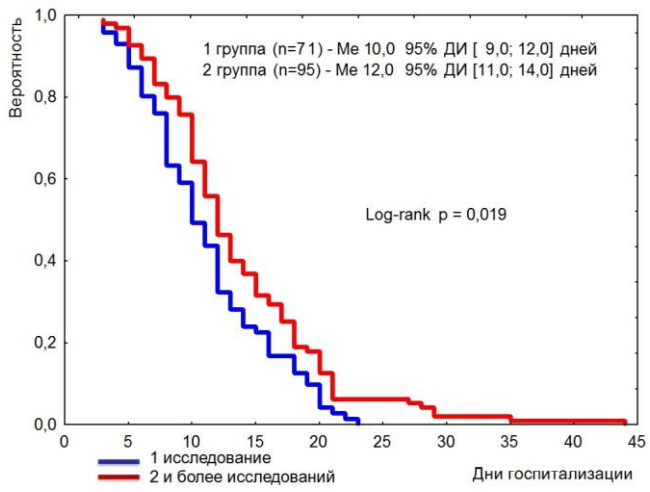

Рис. 4. Длительность госпитализации в зависимости от количества проведенных визуализационных методов исследований до момента проведения МРХПГ.

Заметим, что в реальных условиях МРХПГ у большинства пациентов проводилась в сроки не менее 4-6 дней от момента госпитализации. Мы не нашли подобных данных в отечественной литературе. Даже в рамках крупных последних отечественных исследований авторы не указывают, в какие сроки необходимо выполнять МРХПГ [1, 3]. Таким образом, большинство заболеваний, сопровождающихся обструкцией желчевыводящих путей, представляют собой ургентную ситуацию, и МРХПГ должна проводиться по показаниям в первые сутки госпитализации пациентов, если диагноз после УЗИ остается неясным.

Авторы рандомизированного клинического исследования показали, что средняя длительность госпитализации пациентов с подозрением на обструкцию желчевыводящих путей в группах МРХПГ и ЭРХПГ в качестве второго диагностического этапа друг от друга не отличалась и составила, соответственно, 4,6±7,8 и

Таблица № 2. Чувствительность, специфичность, прогностическая ценность положительного (PPV) и отрицательного результата (NPV) МРХПГ и УЗИ.

Диагноз	Методы	Se	Sp	PV	NPV
Холедохолитиаз	МРХПГ	93,78% 95% ДИ [79,9; 98,3]	96,3% 95% ДИ [91,6; 98,4]	85,7% 95% ДИ [70,6; 93,7]	98,47% 95% ДИ [94,6; 99,6]
	УЗИ	42,9% 95% ДИ [28,0; 59,1]	92,4% 95% ДИ [86,5; 95,8]	60,0% 95% ДИ [40,7, 76,6]	85,8% 95% ДИ [79,1; 90,6]
Желчекаменная болезнь	МРХПГ	98,9% 95% ДИ [93,8; 99,8]	91,0% 95% ДИ [82,6; 95,6]	98,6% 95% ДИ [85,4; 96,4]	98,7% 95% ДИ [92,5; 99,8]
	УЗИ	86,2% 95% ДИ [77,8; 91,7]	87,5% 95% ДИ [77,9; 93,3]	90,0% 95% ДИ [82,1; 94,7]	82,9% 95% ДИ [72,9; 89,7]

Таблица № 3. Количество выполненных визуализационных методов исследований до момента проведения МРХГ.

Количество исследований	Частота		Средняя длительность госпитализации, ± стандартное отклонение (дни)	Медиана длительности госпитализации, 95% ДИ (дни)
	(n)	(%)		
1	71	42,8	11,2 ± 5,1	10,0 95% ДИ [9,0; 12,0]
2	66	39,8	12,2 ± 6,5	11,0 95% ДИ [10,0; 12,0]
3	20	12,0	16,6 ± 6,7	15,0 95% ДИ [12,0; 20,0]
4 и более	9	5,4	17,4 ± 7,0	16,0 95% ДИ [10,0; 27,0]
Всего	166	100,0	12,5 ± 6,3	12,0, 95% ДИ [10,0; 12,0]
> 1	95	5 ,2	13,6 ± 6,9	12,0 95% ДИ [11,0; 14,0]
> 2	29	17,5	16,8 ± 6,7	15,0 95% ДИ [12,0; 20,0]

4,1±5,6 дней [4]. Медиана длительности госпитализации составила 2 дня для обеих групп. Более того, пациенты из группы МРХПГ в среднем на 1,5 дня быстрее восстанавливали свою ежедневную активность по сравнению с группой ЭРХПГ.

Данные зарубежного исследования продемонстрировали, что сроки госпитализации пациентов минимум в 2,5 раза короче, чем представленные нами. Сходные короткие сроки госпитализации были опубликованы и в недавнем ретроспективном исследовании [6]. Было показано, что средняя длительность госпитализации пациентов с холедохолитиазом составила 4,1±6,8 дней, если МРХПГ выполнялось в первые 48 часов от момента госпитализации.

Заключение.

Среди методов лучевой диагностики обструкции желчевыводящих путей МРПХГ имеет наибольшую диагностическую ценность. Проведение МРХПГ на ранних этапах диагностики у пациентов с обструкцией желчевыводящих путей ведет к сокращению количества диагностических мероприятий перед постановкой точного диагноза и, как следствие, к более раннему началу лечения и улучшению его результатов, сокращению сроков госпитализации. К такому же результату приводит сокращение коли-

чества диагностических мероприятий перед проведением МРХПГ.

В своем исследовании мы опирались на данные рутинной работы московской городской клинической больницы, что представляет ценность для дальнейшей оптимизации работы лечебных учреждений, изменения тактики ведения пациентов. Сокращение длительности госпитализации пациентов с заболеваниями желчевыводящих путей за счет применения оптимальных методов диагностики поможет сохранить ресурсы клиники.

Список литературы:

1. Иванова И.В., Брискин Б.С., Иванов А.Э. Пути оптимизации эндоскопических транспапиллярных методов диагностики и лечения больных с механической желтухой. Медицинская помощь. 2009; 2: 25-29.

2. Зеленцов М.Е., Манакова Я.Л., Дергилев А.П., Зленко А.В., Балабанова Ю.В. Опыт применения магнитно-резонансной томографии в экстренной абдоминальной хирургии. Российский электронный журнал лучевой диагностики. 2012; 2 (2): 209-211.

3. Корякина Т.В. Сравнительная характеристика ультразвукового и магнитно-резонансного методов исследования в диагностике и лечении механических желтух доброкачественного характера. Российский электронный журнал лучевой диагностики. 2012; 2 (2): 259.

4. Bhat M., Romagnuolo J., da Silveira E., Reinhold C., Valois E., Martel M., et al. Randomised clinical trial: MRCP-first vs. ERCP-first approach in patients with suspected biliary obstruction due to bile duct stones. Aliment Pharmacol Ther. 2013; 38 (9): 1045-53. doi: 10.1111/apt.12481

5. Costi R., Gnocchi A., Di Mario F., Sarli L. Diagnosis and management of choledocholithiasis in the golden age of imaging, endoscopy and laparoscopy. World J Gastroenterol. 2014; 20 (37): 13382-401. doi: 10.3748/wjg.v20.i37.13382

6. Ward W.H., Fluke L.M., Hoagland B.D., Zarow G.J., Held J.M., Ricca R.L. The Role of Magnetic Resonance Cholangiopancreatography in the Diagnosis of Choledocholithiasis: Do Benefits Outweigh the Costs? Am Surg. 2015; 81 (7): 720-5.

References:

1. Ivanova I.V., Briskin B.S., Ivanov A.E. Ways of optimization transpapillary endoscopic methods for diagnostics and treatment of patients with obstructive jaundice. Health care. 2009; 2: 25-29. (in Russian).

2. Zelencov M.E., Manakova Y,L., Dergilev A.P., Zlenko A.V., Balabanov Y.V. Experience in the use of magnetic resonance imaging in emergency abdominal surgery. Russian Electronic Journal of Radiology. 2012; 2 (2): 209-211. (in Russian).

3. Korjakina T.V., Cheremisin V.M., Kohanenko N.Y., Pavelets K.V., Avanesyan R.G., Antonov N.N, et al. Comparative characteristics of the ultrasound and magnetic resonance methods in the diagnosis and treatment for benign obstructive jaundice. Russian Electronic Journal of Radiology. 2012; 2 (2): 259. (in Russian).

4. Bhat M., Romagnuolo J., da Silveira E., Reinhold C., Valois E., Martel M., et al. Randomised clinical trial: MRCP-first vs. ERCP-first approach in patients with suspected biliary obstruction due to bile duct stones. Aliment Pharmacol Ther. 2013; 38 (9): 1045-53. doi: 10.1111/apt.12481

5. Costi R., Gnocchi A., Di Mario F., Sarli L. Diagnosis and management of choledocholithiasis in the golden age of imaging, endoscopy and laparoscopy. World J Gastroenterol. 2014; 20 (37): 13382-401. doi: 10.3748/wjg.v20.i37.13382

6. Ward W.H., Fluke L.M., Hoagland B.D., Zarow G.J., Held J.M., Ricca R.L. The Role of Magnetic Resonance Cholangiopancreatography in the Diagnosis of Choledocholithiasis: Do Benefits Outweigh the Costs? Am Surg. 2015; 81 (7): 720-5.

Received: 09.12.2015
Accepted: 28.12.2016

Corresponding author: Brodetskiy B.M. bmbrod@gmail.com

ОРИГИНАЛЬНАЯ СТАТЬЯ

РЕНТГЕНОВСКИЕ ПРИЗНАКИ ДИСТРОФИЧЕСКИХ ИЗМЕНЕНИЙ ПОЗВОНОЧНОГО СТОЛБА В УСЛОВИЯХ НОРМАЛЬНОЙ И СНИЖЕННОЙ МИНЕРАЛЬНОЙ ПЛОТНОСТИ КОСТИ

Волков А.А., Белосельский Н.Н., Прибытков Ю.Н.

ГБОУ ВПО «Ярославский Государственный Медицинский Университет». г. Ярославль, Россия.

Цель исследования. Изучить особенности рентгеновских проявлений дегенеративных изменений грудного и поясничного отделов позвоночного столба в условиях возрастного снижения минеральной плотности, а также при остеопении и остеопорозе.

Материалы и методы. В исследование были включены 127 женщин в возрасте от 40 лет и старше, которые обследовались по поводу характерного болевого синдрома и находились на лечении в неврологическом и терапевтическом стационаре с заболеваниями, несвязанными со снижением минеральной плотности. Оценивались стандартные рентгенограммы грудного и пояснично-крестцового отделов позвоночного столба в двух проекциях.

Результаты. Размеры и форма межпозвонковых пространств в грудном и поясничном отделах позвоночного столба неодинаковы: в верхних грудных сегментах они имеют двояковыпуклую форму, в нижних грудных – практически прямоугольную форму, в поясничной части позвоночника – заднюю клиновидную форму, при этом отмеченные особенности с возрастом не изменялись. В условиях остеопении и остеопороза высота межпозвонковых пространств в задних отделах Th8-Th11, в средних отделах L2-L5 была больше, чем соответствующая в группах с большей минеральной плотностью, и не соответствовала возрасту пациентов. С возрастом отмечено уменьшение степени выраженности рентгеновских проявлений дегенеративных изменений межпозвонковых дисков, в то время как дегенеративные изменения передней продольной связки достоверно были выше в старших возрастных группах; при минеральной плотности менее 100 мг/мм3 эта особенность нарастала.

Выводы. Результаты данной работы достоверно устанавливают взаимосвязь между рентгеновскими проявлениями дегенеративных изменений позвоночного столба и снижением минеральной плотности, доказывают отсутствие возрастного накопления рентгеновских симптомов остеохондроза.

Ключевые слова: дегенеративно-дистрофические изменения позвоночного столба, остеохондроз, спондилез, болезнь Форестье, рентгеновская морфометрия.

X-RAY SIGNS OF SPINAL COLUMN DISTROPHIC CHANGES WITHIN NORMAL AND DECREASED BONE MINERAL DENSITY

Volkov A.A., Belosel'sky N.N., Pribytkov Yu.N.

Yaroslavl State Medical University. Yaroslavl, Russia.

Purpose. To study features of the X-ray manifestations of the degenerative changes in the thoracic and lumbar vertebral column under the condition of age-related decrease in mineral density, as well as within the osteopenia and osteoporosis.

Materials and methods. The study included 127 women aged from 40 years and older, which suffered from the typical pain syndrome. They were admitted to the neurological and therapeutic hospitals because of the diseases that were not associated with reduced mineral density. The standard radiography of thoracic and lumbosacral spinal column in two projections were estimated.

Results. The size and shape of the intervertebral space in the thoracic and lumbar spine varied: in the upper thoracic segments it had a lenticular shape, in the lower thoracic

- a substantially rectangular shape, in the lumbar part of the spine - the rear tapered shape, moreover, these features didn't change with age. In the context of osteopenia and osteoporosis the height of the intervertebral spaces in the posterior part of Th8-Th11, the middle section of L2-L5 was greater than the ones in the groups with greater mineral density and wasn't associated with the patient's age. It was noticed that with age the severity of X-ray symptoms of intervertebral discs degenerative changes decreased, while the degenerative changes of the anterior longitudinal ligament was significantly higher in the older age groups; if the mineral density was less than 100 mg / mm3, this feature was growing up.

Conclusions. The results of this work reliably establish the relationship between the X-ray manifestations of degenerative changes of the spine and decreased bone mineral density, it proves absence of age-related accumulation of osteochondrosis X-ray symptoms.

Keywords: degenerative-dystrophic changes of the spine, low back pain, spondylosis, Forestier disease, X-ray morphometry.

Снижение минеральной плотности кости сопровождается качественными и количественными изменениями структуры тел позвонков [1]. Известно, что по мере возрастного уменьшения костной массы происходит некоторая закономерная деформация тел позвонков, приводящая к изменению формы межпозвонковых пространств [2]. Одновременно с этим в структуре межпозвонковых дисков развиваются возрастные дистрофические преобразования, что, по существующим представлениям, должно приводить к уменьшению высоты межпозвонковых пространств с последующим развитием вторичных изменений, которые интерпретируются как проявления, соответствующие хондрозу и остеохондрозу [2, 3, 4]. Кроме того, при этом могут возникать изменения, связанные с состоянием передней продольной связки, которые обычно расцениваются как признаки спондилёза или болезни Форестье [5, 6, 7].

Таблица №1. Распределение обследованных пациенток по возрасту (средний возраст 62,8+2,34 лет).

Возрастные группы	40-49 лет	50-59 лет	60-69 лет	70 лет и старше
Абс.	10	43	45	29
%	7,9	33,8	35,5	22,8

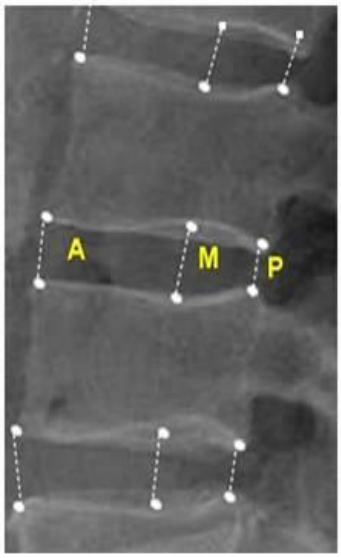

Рис. 1. Рентгенограмма поясничного отдела позвоночника, боковая проекция. Методика морфометрии межпозвонковых пространств.

Справедливо предположить, что сочетание процессов снижения костной массы в телах позвонков при нарастающей дегенерации вещества межпозвонковых дисков не может не изменять известные рентгеновские проявления дистрофических изменений позвоночного столба, что может вызывать определенные трудности при их выявлении.

Цель исследования.

Изучение особенностей рентгеновских проявлений дистрофических изменений грудного и поясничного отделов позвоночного столба в условиях возрастного снижения минеральной плотности кости, а также при остеопении и остеопорозе.

Материалы и методы исследования.

Для решения поставленных задач были изучены данные стандартной рентгенографии

грудного и поясничного отделов позвоночного столба в двух проекциях 127 женщин в возрасте от 40 лет и старше, обследованных по поводу характерного болевого синдрома без корешковой симптоматики и проходивших лечение в терапевтическом, неврологическом и кардиологическом отделениях Ярославской областной клинической больницы. Исследование проводилось в полном соответствии с этическими требованиями.

В таблице №1 приведены общие сведения о возрасте обследованных пациенток и о распределении пациенток в зависимости от возраста.

Для характеристики размеров и форм межпозвонковых пространств была использована методика рентгеновской морфометрии. На рентгенограммах грудного и поясничного отделов позвоночника в боковой проекции, выполненных с соблюдением ряда известных правил (рентгенография в положении на левом боку, фокусное расстояние 120 см, центрация на область Th6 в грудном отделе и L2 в поясничном отделе позвоночника), на отображении каждого из тел позвонков в диапазоне Th4-L4 определялось 6 точек, соответствующих передним, средним и задним отделам тел позвонков по их верхнему и нижнему контурам (рис. 1).

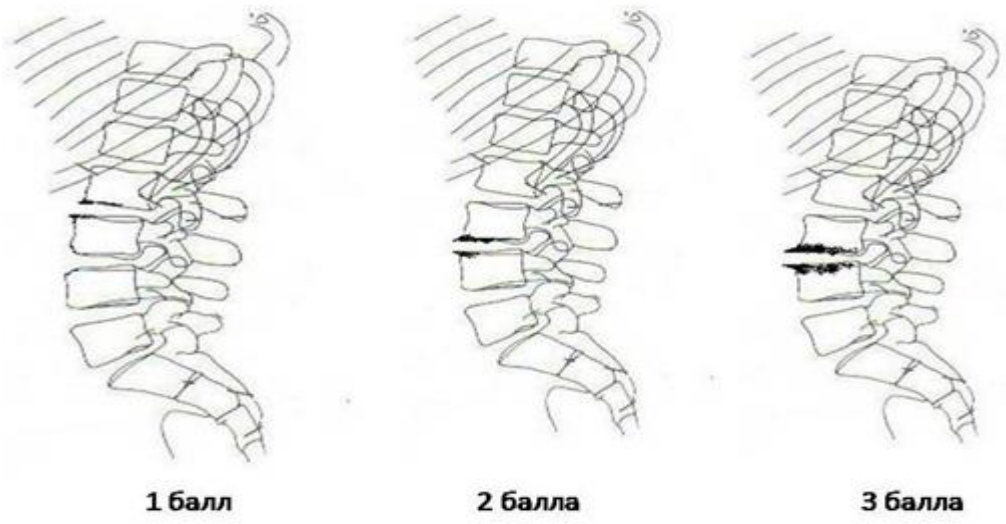

Рис. 2. Схема. Критерии определения степени выраженности рентгеновских проявлений остеохондроза.

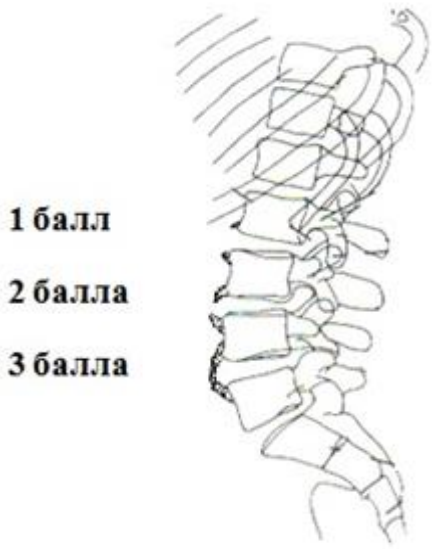

Рис. 3. Схема. Критерии определения степени выраженности рентгеновских проявлений спондилеза и болезни Форестье.

Размеры межпозвонковых пространств оценивались в миллиметрах как расстояние между смежными точками разметки в их передних, средних и задних отделах в сегментах от Th4-Th5 до L4-L5. Таким образом, при изучении каждого сегмента были получены три величины, анализ которых позволил оценить не только размеры, но и форму межпозвонковых пространств в сагиттальной плоскости. При выявлении признаков листеза в измененном сегменте измерения не производились.

Для изучения костной массы тел позвонков использовался метод количественной рентгеновской компьютерной томографии на компьютерном томографе Somatom фирмы «Siemens» по следующим параметрам:

1. средняя минеральная плотность губчатой ткани тел трех поясничных позвонков в мг/мм3. (СПГ); показатель дает представление об общем состоянии костной массы центральных отделов исследуемых позвонков L2- L4;

2. состояние минеральной плотности кости по Т-критерию (Т) – характеризует состояние МПК по отношению к максимальной мине-

ральной плотности с учетом пола; измеряется в стандартных отклонениях (SD);

3. состояние минеральной плотности кости по Z-критерию (Z) характеризует состояние МПК по отношению к максимальной минеральной плотности с учетом возраста и пола; измеряется в стандартных отклонениях (SD).

Для характеристики рентгенодиагностических признаков дистрофических изменений в позвоночном столбе была использована полуколичественная методика оценки в баллах костных разрастаний с учетом их глубины и распространенности. Минимальные костные разрастания по передним краям тел позвонков определялись в 1 балл, остеофиты до 5 мм, являющиеся продолжением плоскости замыкательных площадок, оценивались в 2 балла, более 5 мм – в 3 балла (рис. 2).

При наличии подобных проявлений в 2-3 сегментах к оценке костных разрастаний добавлялся 1 балл, в 4-5 сегментах – 2 балла, в 6 и более – 3 балла. Общая оценка костных разрастаний остеохондрозной природы, таким образом, могла быть от 0 (изменений нет) до 6 баллов (изменения выражены в полной мере).

Для оценки характерных для спондилёза и болезни Форестье костных разрастаний под передней продольной связкой была применена дополнительная полуколичественная методика, основанная на принципах классификации Косинской. В случаях, когда характерные разрастания не выходили за уровень замыкающей площадки позвонка (1 степень изменений), они оценивались в 1 балл. Изменения, при которых отмечался выход остеофита за уровень лимбуса вплоть до тела смежного позвонка с возможным образованием неоартрозов, оценивались в 2 балла (2 степень). При слиянии костных разрастаний смежных участков соседних тел с их фиксацией степень выраженности вышеуказанных проявлений оценивалась в 3 балла (рис. 3).

Оценка болезни Форестье осуществлялась аналогичным образом. Дифференциация между спондилезом и болезнью Форестье основывалась на количестве вовлеченных сегментов – до 3-х включительно и 4-х и более соответственно. Таким образом, общая оценка могла составлять от 0 до 3 баллов.

Статистические данные обрабатывались с помощью программного комплекса Microsoft Exel.

Результаты и их обсуждение.

На графиках (рис. 4 – рис. 6) приведены сведения о высоте межпозвонковых пространств в передних, средних и задних их отделах в различных возрастных группах (средний возраст – 62,8+2,3 лет).

Как следует из представленных данных, размеры и форма межпозвонковых пространств различались в разных отделах позвоночного столба. В верхних грудных сегментах преобладали размеры средних отделов, что придавало межпозвонковым пространствам двояковыпуклую форму. В нижних грудных сегментах они имели практически прямоугольную форму, так как исследуемые размеры в передних, средних и задних отделах были близки друг к другу. В поясничной части позвоночника пространства имели заднюю клиновидную форму за счет меньших значений высоты задних своих отделов. Достоверного изменения с возрастом размеров и формы межпозвонковых пространств не отмечено.

Результаты абсорбциометрии в зависимости от возраста представлены в таблице №2.

У обследованных пациентов наблюдалось равномерное снижение всех исследуемых параметров с возрастом. Значение Т-критерия в группах до 60 лет при этом соответствовало остеопении, а в более старших возрастных группах – остеопорозу. Z-критерий отметил нормальное возрастное значение минеральной плотности кости.

Полученные данные о глубине и распространенности рентгеновских признаков дистрофических преобразований позвоночного столба в зависимости от возраста, представлены в таблице №3.

В целом они несколько противоречат общепринятым представлениям о возрастных дистрофических проявлениях. Так, в частности, глубина и распространенность рентгеновских признаков дистрофических изменений межпозвонковых дисков с возрастом не только не увеличивались, но, напротив, становились менее выраженными. В тоже время наиболее выраженные изменения передней продольной связки в виде симптомов спондилеза и болезни Форестье были достоверно более выражены в старших возрастных группах.

На втором этапе работы анализируемые показатели были изучены в зависимости от величины минеральной плотности кости, выявленной при абсорбциометрии. Распределение обследованных пациенток в зависимости от значения костной массы представлено в таблице №4.

Из этих данных следует, что помимо значения минеральной плотности в мг/мм^3 среднее значение костной массы ниже 99 мг/мм^3 по Т-критерию соответствовало остеопорозу, а ниже 74 мг/мм^3 по Z-критерию характеризовалось как выраженная остеопения.

На рисунках 7 – 9 представлены результаты измерений высоты межпозвонковых пространств в их передних, средних и задних отделах в зависимости от величины минеральной плотности. В группах со значением средней минеральной плотности 75 мг/мм^3 и больше

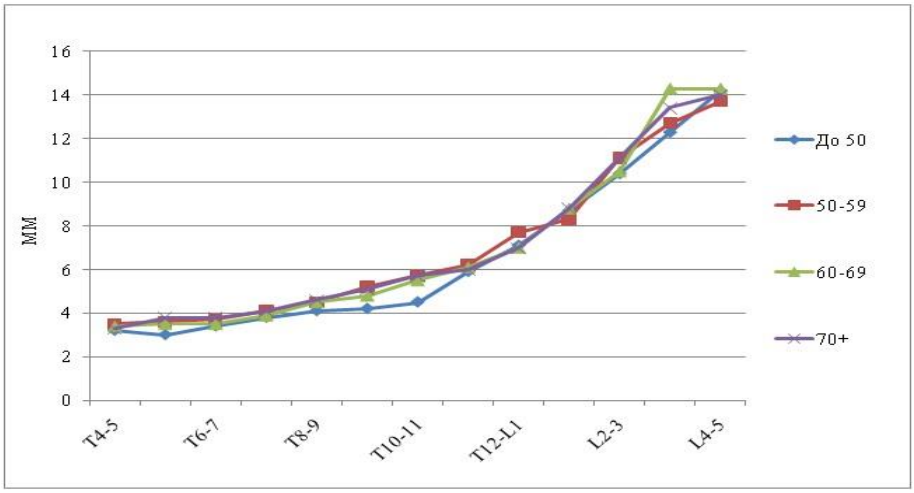

Рис. 4. Диаграмма. Распределение показателей высоты передних отделов межпозвонковых пространств в различных возрастных группах.

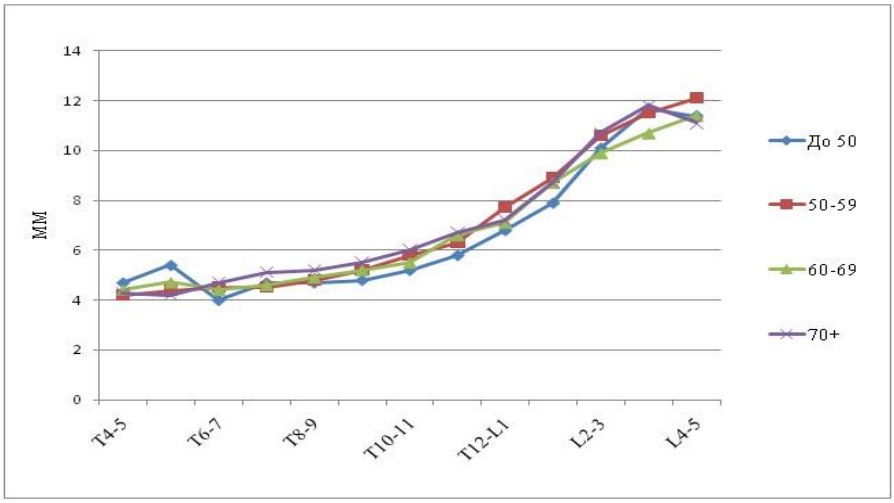

Рис. 5. Диаграмма. Распределение показателей высоты средних отделов межпозвонковых пространств в различных возрастных группах.

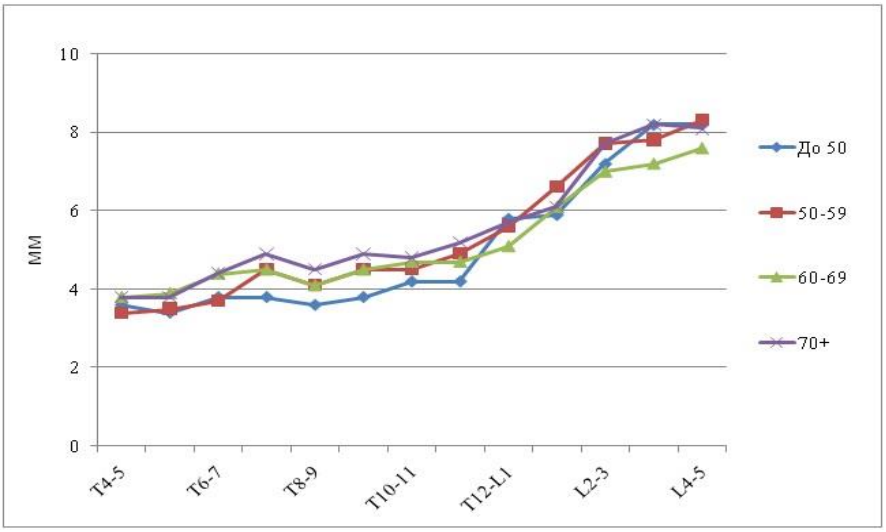

Рис. 6. Диаграмма. Распределение показателей высоты задних отделов межпозвонковых пространств в различных возрастных группах.

Таблица №2. Показатели абсорбциометрии в зависимости от возраста (M+m).

	До 50 лет	50-59 лет	60-69 лет	70 лет и старше	Средние данные
	n-10	n-43	n-45	n-29	n-127
СПГ (мг/мм^3)	143,2±6,18	111.4±2,44*	81.8±2,24*	69.9± 2,88*	101,5±3,18
СОПГ(±мг/мм^3)	52.0±2,68	55.1±1,18	40.5±1,16*	44.1±1,26	48,7±1,26
СПГ max (мг/мм^3)	195,2±1,88	166,5±1,80*	122,3±1,66*	114,0±1,86*	150,2±1.26
СПГ min (мг/мм^3)	91,2±1,68	56,3±1,46*	41,3±1,44*	25,8±1,60*	52,8±1,28
СПК (мг/мм^3)	322.3±7,12	273.5±2,84*	250.9±2,22*	262.5±2,42*	277,3±3,24
СОПК(±мг/мм^3)	102.0±4,28	115.3±0,86*	110.9±1,44	125.7±1,66*	113,4±1,12
СПК max (мг/мм^3)	424,3±1,88	388,8±1,66*	361,8±1,66*	388,2±1,86*	390,7+1,22
СПК min (мг/мм^3)	220,3±1,86	158,2±1,68*	140.0±1,86*	138.4±1,88	168,5±1,22
СКГИ	2.36±0,44	2.55±0,14	3.92±0,16*	4.84±0,44*	3,41±0,12
СКГР (мг/мм^3)	129,0±4,78	128,1±1,88	98,8±1,66*	111,6±1,68*	168,5±1,12
Т-индекс	-0.58±0,12	-0.41±0,08*	-1.22±0,08*	-3.25±0,08*	-1,36±0,08
Z-индекс	+0.30±0,12	-0,05±0,02*	-0,77±0,08*	-0.09±0,08*	-0,61±0,08

*p-< 0,05

Таблица №3. Показатели рентгенодиагностического исследования позвоночного столба в зависимости от возраста (M+m; баллы).

	До 50 лет	50-59 лет	60-69 лет	70 лет и более	Среднее
	n-10	n-43	n-45	n-29	n-127
ОХ	4,4	4,1	4,3	4,0	4,2
СП	0,5	1,0	0,8	1,3	0,9
БФ	0	0,25	0,5	0,5	0,3

тенденции изменения высоты межпозвонковых пространств сходны с таковыми в зависимости от возраста, однако средняя величина этого параметра несколько ниже нормальных возрастных значений. При костной массе менее 75 мг/мм^3 и, особенно, при значениях минеральной плотности менее 50 мг/мм^3 высота средних отделов межпозвонковых пространств в сегментах L2-L5 и задних отделах сегментов Th8-Th11 была выше, чем в группах с большей минеральной плотностью и не соответствовала возрасту пациенток. Эти особенности могут быть связаны с деформационными изменениями тел позвонков при остеопении и остеопорозе, приводящими к соответствующему расширению межпозвонковых пространств

Средняя оценка величины и распространенности дистрофических изменений позвоночного столба в зависимости от значения минеральной плотности кости представлена в таблице №5.

Из этих сведений следует, что в группах при костной массе более 100 мг/мм^3 значение

Таблица №4. Показатели абсорбциометрии в зависимости от величины средней минеральной плотности.

МПК мг/мм^3	+ 125 мг/мм^3	100-124 мг/мм^3	75-99 мг/мм^3	50-74 мг/мм^3	-50 мг/мм^3	Средние данные
	n-23	n-23	n-40	n-27	n-14	n-127
Средний возраст	53,4 лет	60,7 лет	62,7 лет	67,6 лет	69,5 лет	62,8±2,34
СПГ (мг/мм^3) %	148,4±2,14	109,7±2,08 -26%*	85,7±1,22 -22%*	66,6±2,06 -22%*	41,5±3,02 -38%*	101,5±3,18
СОПГ (мг/мм^3) %	55,8±2,18	57,20±1,46 +2,5%	40,8±1,48 -29%	37.4±1,66 -8%	36,3±2,80 -3%	48,7±1,26
СПГ$_{max}$ (мг/м^3) %	204,2±3,04	166,9±1,28-18%*	126,5±1,3 -24,5%*	104,0±1,6 -17,5%*	77,8±2,48 -25%*	150,2±1,26
СПГ$_{min}$ (мг/м^3) %	92,6±2,28	53,9±1,86 -42%*	44,9±1,66 -2%	27.3±1,82 -40%*	5,2±2,66 -81,5%*	52,8±1,28
СПК (мг/мм^3) %	351,5±3,12	274,2±3,22 -22%*	252,1±3,3 -8%*	242,5±3,2 -4%	203,1±4,4 -16%*	277,3±3,24
СОПК (мг/мм^3) %	115,2±2,68	115,1±2,460	109,6±2,5 -5%	104.2±2,4 -5%	102,3±4,4 -2%	113,4±1,12
СПК$_{max}$ %	466,7±3,22	389,3±3,48 -17%*	361,7±3,5 -7%	346,7±3,3 -5%	305,4±5,6 -12%*	390,7±1,22
СПК$_{min}$ %	236,3±2,28	158,9±2,26 -33%*	142,5±3,3 -11%*	138.3±3,5 -3%	100,8±5,2 - 27,5%*	163,9±1,22
СКГИ %	2,27±0,12	2,49±0,14 +10%	2,84±0,18 +14%	3,90±0,18+37 %*	5,59±0,22+70%	3,41±0,12
Т-индекс	-0,28±0,06	-1,31±0,06	-2,55±0,1	-3,10±0,2	-4,42±0,5	-1,36±0,08
Z-индекс	+1,22±0,08	+0,57±0,1	-0,63±0,1	-1,14±0,1	-1,75±0,5	-0,61±0,08

*p-< 0,05

дисков было близким к средним возрастным значениям. При минеральной плотности менее 100 мг/мм^3 отмечено снижение глубины и распространенности рентгеновских проявлений изменений межпозвонковых дисков. По всей вероятности, это связано с тем, что в условиях низкой костной массы не находят основы для своего проявления такие рентгенологические симптомы, как субхондральный остеосклероз и костные разрастания по краям тел позвонков. Вместе с тем, средние значения оценки изменений, связанных с передней продольной связ-

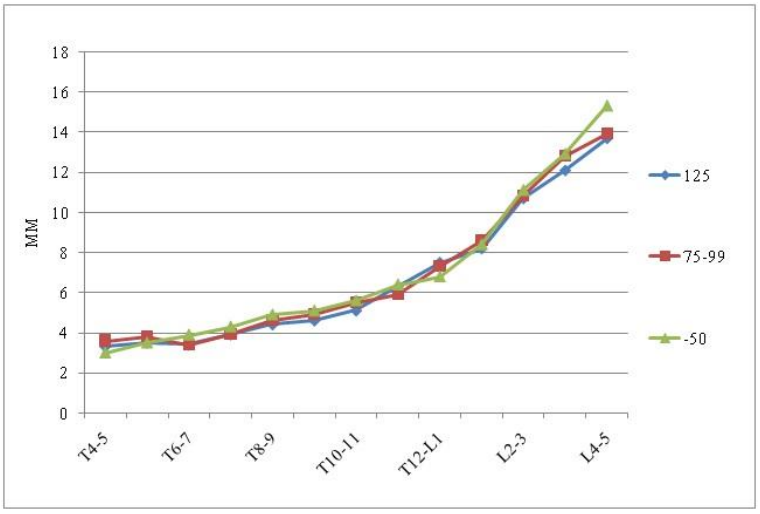

Рис. 7. Диаграмма. Показатели высоты передних отделов межпозвонковых пространств в зависимости от величины средней минеральной плотности.

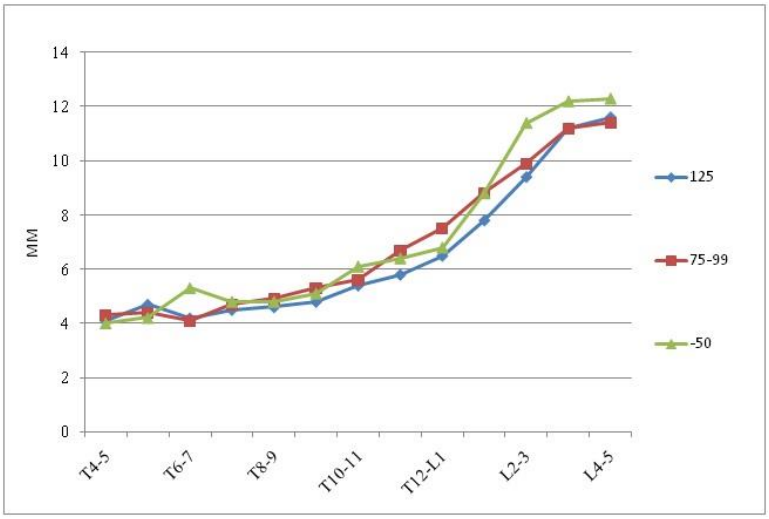

Рис. 8. Диаграмма. Показатели высоты средних отделов межпозвонковых пространств в зависимости от величины средней минеральной плотности.

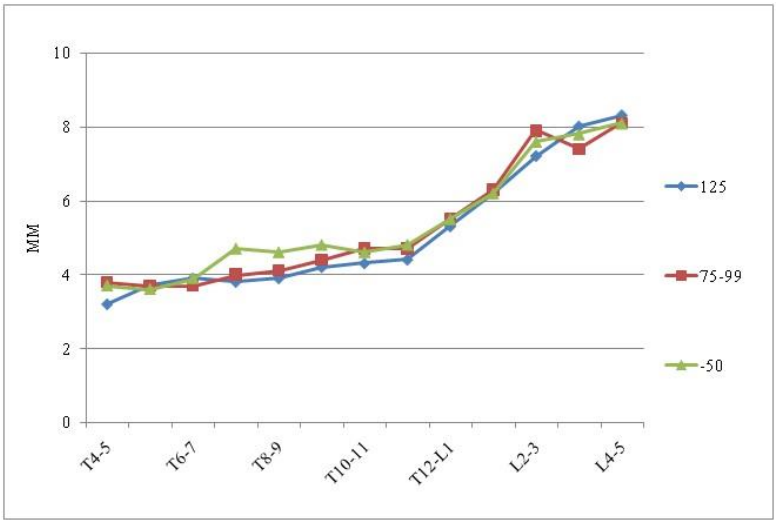

Рис. 9. Диаграмма. Показатели высоты задних отделов межпозвонковых пространств в зависимости от величины средней минеральной плотности.

Таблица №5. Показатели рентгенодиагностического исследования позвоночного столба в зависимости от величины минеральной плотности (M+m; баллы).

	+ 125 мг/мм^3	100-124мг/мм^3	75-99 мг/мм^3	50-74 мг/мм^3	-50 мг/мм^3	Средние данные n -127
Средний возраст	53,4+	60,7+	62,7+	67,6+	69,5+	62,8+
	n-23	n-23	n-40	n-29	n-14	n-127
ОХ	4,8	4,3	4,5	3,3	3,9	4,1
СП	1,1	0,9	1,0	0,4	0,9	0,9+
БФ	0,3	0,3	0,4	0,6	0,3	0,3+

кой, при снижении костной массы получали большую распространенность. Так, в частности, при минеральной плотности кости менее 100 мг/мм^3 глубина и распространенность этих проявлений была выше, чем при большей костной массе и при соответствующем среднем возрасте. Эта особенность может быть связана с тем, что минимальные деформационные изменения тел позвонков, которые, как известно, возникают при снижении минеральной плотности кости, приводят к микроповреждениям передней продольной связки, стимулирующим развитие характерных костных разрастаний [7].

Выводы.

1. Высота межпозвонковых пространств с возрастом и снижением минеральной плотности кости не уменьшается.

2. Форма межпозвонковых пространств при выраженном уменьшении костной массы изменяется преимущественно в нижней половине позвоночного столба.

3. Глубина и распространенность рентгеновских симптомов дистрофических преобразований, связанных с межпозвонковыми дисками, с возрастом уменьшаются, а изменения передней продольной связки остаются стабильными.

4. Распространенность рентгеновских признаков дистрофических изменений межпозвонковых дисков по мере снижения минеральной плотности кости уменьшается, а изменения, связанные с состоянием передней продольной связки, приобретают большую частоту.

Список литературы:

1. Рожинская Л.Я. Концепция качества кости: влияние на параметры качества кости антирезорбтивных препаратов, результаты исследования Quest. Остеопороз и остеопатии. 2003; 3: 25–29.

2. Жарков П.Л. Остеохондроз и другие дистрофические изменения опорно-двигательной системы у взрослых и детей. Санкт-Петербург, Видар-М, 2009. 376 с.

3. Холин А.В. Современные представления о дегенеративных заболеваниях позвоночника и их лучевой диагностике. Травматология и ортопедия России. 2009; 3: 101-107.

4. Васильев А.Ю., Витько Н.К. Компьютерная томография в диагностике дегенеративных изменений позвоночника. М., 2000.

5. Белосельский Н.Н., Смирнов А.В. Рентгенологическая диагностика остеопенического синдрома. М., ИМА-пресс, 2010. 120 с.

6. Белосельский Н.Н. Рентгенодиагностическое и рентгеноморфометрическое исследование позвоночного столба при остеопорозе. Руководство по остеопорозу под ред. Беневоленской Л.И. М., БИНОМ, Лаборатория знаний, 2003. С. 152-156.

7. Кирпикова М.Н., Свинина С.А., Назарова О.А. Клинико-рентгенологические особенности постменопаузального остеопороза на фоне дегенеративно-дистрофических изменений позвоночника. Остеопороз и остеопатии. 2010; 3: 17–21.

8. Власова И. С., Терновой С.К. Компьютерная томография в диагностике остеопороза. Медицинская визуализация. 1997; 2: 38-44.

9. Adams J.E. Quantitative computed tomography. Eur J Radiol. 2009; 71 (3): 415-24.

10. Dai L. The relationship between vertebral body deformity and disc degeneration in lumbar spine of the senile. EurSpine J. 1998; 7 (1): 40-4.

References:

1. Rozhinskaya L.Ya. The concept of bone quality: effects on bone quality parameters of antiresorptive agents, the results Quest. Osteoporosis and osteopathy. 2003; 3: 25–29 (in Russian).

2. Zharkov P.L. Osteochondrosis and other degenerative changes in bones and joints in adults and children. St. Petersburg, Vidar-M, 2009. 376 p. (in Russian).
3. Kholine A.V. Modern understanding of degenerative diseases of the spine and X-ray diagnostics. Traumatology and orthopedics of Russia. 2009; 3: 101-107 (in Russian).
4. Vasiliev A.U., Vitko N.K. Computed tomography in the diagnosis of degenerative changes of the spine. M., 2000 (in Russian).
5. Beloselsky N.N, Smirnov A.V. Radiological diagnosis of osteopenia syndrome. M., IMA-press, 2010. 120 p. (in Russian).
6. Beloselsky N.N. X-ray and rentgenomorfometric study of the spine in osteoporosis. Guidance on osteoporosis, edited by Benevolensky L.I. M, Beanom, 2003. P. 152-156 (in Russian).
7. Kirpikova M.N., Svinina S.A., Nazarova O.A. The clinical and radiological features of postmenopausal osteoporosis in combination with degenerative-dystrophic changes of the spine. Osteoporosis and osteopathy. 2010; 3: 17-21(in Russian).
8. Vlasova I.S., Ternovoy S.K. Computed tomography in the diagnosis of osteoporosis. Medical visualization. 1997; 2: 38-44 (in Russian).
9. Adams J.E. Quantitative computed tomography. Eur J Radiol. 2009; 71 (3): 415-24.
10. Dai L. The relationship between vertebral body deformity and disc degeneration in lumbar spine of the senile. EurSpine J. 1998; 7 (1): 40-4.

Received: 28.09.2015
Accepted: 14.11.2015

Corresponding author: Volkov A.A. neartist@bk.ru

ОРИГИНАЛЬНАЯ СТАТЬЯ

ДИНАМИЧЕСКАЯ КОНТРАСТНАЯ МАГНИТНО-РЕЗОНАНСНАЯ ТОМОГРАФИЯ СКЕЛЕТНЫХ МЫШЦ У ПАЦИЕНТОВ С ХРОНИЧЕСКОЙ ИШЕМИЕЙ НИЖНИХ КОНЕЧНОСТЕЙ

Синкевич Н.С.[1], Стукалова О.В.[1], Буторова Е.А.[1], Масленников М.А.[2], Талицкий К.А[1]., Булкина О.С.[1], Карпов Ю.А.[1], Терновой С.К.[1,3]

1 - Институт кардиологии им. А.Л. Мясникова ФГБУ «Российский кардиологический научно-производственный комплекс».
2 - ГБУ ГКБ №1 им. Н.И. Пирогова ДЗМ.
3 – ГБОУ ВПО «Первый МГМУ им. И.М. Сеченова».
г. Москва, Россия

Цель исследования. Изучить возможности динамической контрастной магнитно-резонансной томографии (МРТ) в оценке перфузии скелетных мышц у пациентов с хронической ишемией нижних конечностей (ХИНК) в сравнении с пациентами без ХИНК и здоровыми добровольцами.

Материалы и методы. В исследование включено 56 пациентов, из них 35 пациентов с ХИНК со средним лодыжечно-плечевым индексом давления (ЛПИ) 0,6±0,17, 13 пациентов с ишемической болезнью сердца (ИБС) с нормальным ЛПИ и 8 здоровых добровольцев. Испытуемые выполняли плантарную флексию в положении лёжа на спине в томографе с напряженностью магнитного поля 1,5 Тл в течение 5 минут или до появления лимитирующих симптомов. Проводилось измерение пиковой интенсивности мышечной перфузии (МП), времени достижения пиковой МП и пиковой интенсивности артериального кровотока.

Результаты. Пиковая МП в покое и при нагрузке в группе контроля достоверно выше, чем у пациентов с ХИНК (p=0,0045, p=0,0003 соответственно). В подгруппе здоровых добровольцев не наблюдалось значимого увеличения МП при нагрузке, в отличие от группы ХИНК и ИБС (p=0,0012, p=0,0001 соответственно). Пиковая интенсивность кровотока при нагрузке в группе пациентов без ХИНК достигалась достоверно быстрее, чем в покое (p=0,013), тогда как в группе ХИНК оставалась неизменной.

Выводы. Динамическая контрастная МРТ – перспективный неинвазивный метод, при помощи которого возможно выявить изменение мышечной перфузии в ответ на нагрузку у пациентов с хронической ишемией нижних конечностей, что позволяет косвенно судить о степени выраженности коллатерального кровообращения. Метод может быть использован для оценки эффективности различных видов консервативной терапии, направленных на стимуляцию роста и/или развития коллатеральных сосудов в ишемизированной мышце.

Ключевые слова: динамическая контрастная МРТ, хроническая ишемия нижних конечностей, мышечная перфузия, артериальный кровоток, лодыжечно-плечевой индекс давления.

DYNAMIC CONTRAST-ENHANCED MRI IN PATIENTS WITH PERIPHERAL ARTERY DISEASE

Sinkevich N.S.[1], Stukalova O.V.[1], Butorova E.A.[1], Maslennikov M.A.[2], Talitskiy K.A.[1], Bulkina O.S.[1], , Karpov Yu.A.[1], Ternovoy S.K.[1,3]

1 - Russian Cardiology Research Center.
2 - N.I. Pirogov First City Clinical Hospital.
3 – I.M. Sechenov First Moscow State Medical University.
Moscow, Russia.

Purpose. Explore the possibilities of a dynamic contrast magnetic resonance imaging for skeletal muscle perfusion evaluation in patients with chronic lower limb ischemia compared with control group.

Materials and methods. A total of 56 subjects were studied, from which 35 patients with peripheral arterial disease (PAD) and a mean ankle-brachial index (ABI) 0.6±0.17 and a control group of 21 (13 age-matched patients with ischemic heart disease (IHD) with normal ABI and 8 healthy volunteers). All examined participants performed supine plantar flexion exercise in a 1.5T MRI scanner for 5 minutes or until limiting symptoms with intravenous

gadolinium-based contrast media administration (GdDPA). Peak tissue perfusion (TP), time-to-peak TP and time-to-peak arterial input flow (AIF) were measured.

Results. Peak rest TP of 21 controls was significantly higher than in PAD patients (p=0.0045), as well as peak exercise TP (p=0.0003). Intergroup analysis showed no post-exercise TP increase in healthy volunteers (p=0.06), at the opposite there was a significantly post-exercise peak TP increase in PAD patients (p=0.0012) and IHD controls (p=0.0001). Post-exercise time-to-peak AIF in PAD patients didn't differ from the rest one, whereas in controls it was significantly lower (p=0.013). No contrast-related complications were matched.

Conclusions. Contrast-enhanced MRI is safe and effective method for skeletal muscle perfusion evaluation which strongly distinguishes PAD patients from those with normal limb flow. This method may be useful in a PAD treatment evaluation, sport medicine and experimental research.

Keywords: contrast-enhanced MRI, peripheral artery disease, tissue perfusion, arterial input flow, ankle-brachial index.

Распространенность стенозирующего атеросклероза артерий нижних конечностей в общей популяции по данным ряда эпидемиологических исследований составляет от 3% до 10%, возрастая до 15–20% в группе пациентов старше 70 лет [1, 2]. Расчетная ежегодная частота развития критической ишемии нижних конечностей варьирует от 500 до 1000 случаев на 1 миллион населения [3].

Диагностика хронической ишемии нижних конечностей на основании ведущего клинического симптома – перемежающейся хромоты – обычно не представляет трудностей, однако зачастую заболевание протекает в латентной форме или проявляется атипичной симптоматикой, что требует применения инструментальных методов диагностики [4]. По данным Edinburgh Artery Study из более, чем 1500 пациентов симптомы перемежающейся хромоты присутствовали лишь у 4,5%, в 8% случаев выявлялись значимые нарушения кровотока при отсутствии клинической симптоматики, более 16% пациентов имели отклонения от нормы по данным инструментальных методов исследования [5]. В крупном исследовании PARTNERS было обследовано около 7000 человек (пациенты старше 70 лет, а также лица в возрасте 50–69 лет с факторами риска развития атеросклероза). Поражение периферических артерий было диагностировано у 29% обследованных, причем лишь у 5,5% пациентов впервые выявленное заболевание сопровождалось классической клинической картиной перемежающейся хромоты [6]. Похожие данные были получены и в некоторых других крупных эпидемиологических исследованиях [7].

По данным Межобщественного согласительного документа по ведению пациентов с заболеванием периферических артерий (TASC II) у 5–10% пациентов с бессимптомным или малосимптомным течением хронической ишемии нижних конечностей (ХИНК) в течение пяти лет развивается клиническая картина критической ишемии нижних конечностей (III-IV стадии по классификации Фонтейна) [8]. Учитывая частое несовпадение клинической картины заболевания со степенью его тяжести, возникают сложности в ранней диагностике облитерирующего атеросклероза артерий нижних конечностей.

Измерение лодыжечно-плечевого индекса давления (ЛПИД) – широко применяемый в рутинной практике метод как для диагностики, так и для оценки эффективности лечения ХИНК, однако, у пациентов с выраженным кальцинозом артериальной стенки (например, при сахарном диабете, сердечной недостаточности) его использование нецелесообразно. Дуплексное сканирование периферических артерий и мультиспиральная компьютерная томография с контрастированием – современные методы, позволяющие оценить степень и локализацию стенотического поражения, но с их помощью трудно оценить эффективность консервативной терапии пациентов с ХИНК, ввиду небольших изменений на макрососудистом уровне или их отсутствия. Вышеобозначенные методы не дают представления о мышечной перфузии, исследование которой могло бы помочь в неинвазивной оценке динамики состояния пациентов с ХИНК и результатов консервативного лечения.

В настоящее время доступен ряд методов, позволяющих судить о степени мышечной перфузии. Магнитно-резонансная томография давно используется для исследования различных органов, в том числе сердца и сосудов [9]. Исследование перфузии ткани методом магнитно-резонансной томографии – перспективный диагностический метод, основанный на

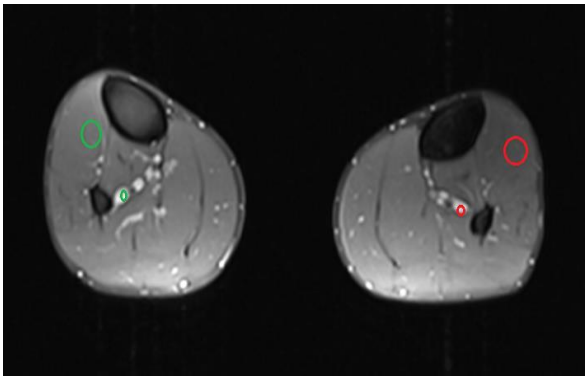

Рис. 1,а.

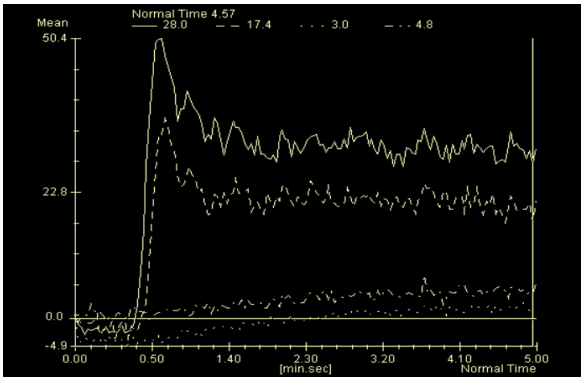

Рис. 1,б.

Рис. 1. Динамическая контрастная МРТ. Обработка данных.

а - Определение области интереса. б - Кривые интенсивности сигнала: верхние кривые с ранним пиком соответствуют интенсивности кровотока, нижние – пологие – тканевой перфузии в покое.

получении серии изображений на фоне введения контрастного препарата, не проникающего через цитоплазматическую мембрану во внутриклеточное пространство (гадолиния диэтилпентаацетата (GdDTPA)) с последующим исследованием кинетики его накопления и выведения [10].

В серии исследований показана способность метода отличать пациентов с ХИНК от группы контроля на основании оценки показателей перфузии мышц нижних конечностей в покое и при нагрузке [11 - 16].

Материалы и методы.

В исследование были включены 35 пациентов с хронической ишемией нижних конечностей (II–III стадии по классификации Фонтейна-Покровского) в возрасте от 47 до 76 лет (группа I), 13 пациентов с ишемической болезнью сердца (ИБС) без признаков ишемии конечностей в возрасте от 32 до 67 лет (группа II) и 8 здоровых добровольцев в возрасте от 24 до 51 года (группа III).

В группу пациентов с ХИНК включались мужчины и женщины с хронической ишемией нижних конечностей атеросклеротического генеза II-III стадии и клинической картиной перемежающейся хромоты. Критериями исключения являлись перенесенное менее чем за 6 месяцев острое сердечно-сосудистое событие, критическая ишемия нижних конечностей, наличие обширных трофических дефектов кожи и мягких тканей, тяжелая почечная недостаточность со скоростью клубочковой фильтрации менее 30 мл/мин, декомпенсированная хроническая сердечная недостаточность, онкологические заболевания в анамнезе, а также наличие общих противопоказаний к проведению магнитно-резонансной томографии. Все пациенты проходили стационарное лечение на базе отдела ангиологии Института Клинической Кардиологии имени А.Л. Мясникова ФГБУ РКНПК МЗ РФ. Помимо стандартного лечения, направленного на коррекцию модифицируемых факторов риска (антиангинальная, гипотензивная, липидснижающая, антиагрегантная терапия), пациентам проводился курс инфузионной терапии синтетическими аналогами простагландина Е1 (алпростадил 60–100 мкг/сут), а также сеансы тренировочной ходьбы на тредмиле.

Группа испытуемых с ишемической болезнью сердца без ХИНК также состояла из пациентов указанного отделения, находившихся на плановой госпитализации по поводу основного заболевания. Все пациенты получали необходимую антиангинальную, гипотензивную, антиагрегантную и гиполипидемическую терапию, части из них впоследствии была выполнена коронарная ангиопластика со стентированием. Перед включением в исследование проводилась оценка клинического состояния путем опроса, измерение лодыжечно-плечевого индекса давления и проведение теста шестиминутной ходьбы. Пациенты, предъявляющие жалобы на боли в нижних конечностях при ходьбе и/или имеющие сниженный ЛПИ, не включались в исследование и направлялись на дообследование.

Протокол МРТ.

Исследование перфузии мышц голеней выполнялось на МР-томографе «Magnetom Avanto», 1,5 Тл (Siemens AG, Germany) с использованием поверхностной радиочастотной катушки для тела. Пациенты располагались в канале томографа в положении лежа на спине ногами вперед, катушка центрировалась на уровне максимального объема голени. Стандартный протокол исследования включал в себя 2 фазы: исследование перфузии в покое и при нагрузке. Исследование в покое включало в се-

Таблица №1. Сравнительная характеристика испытуемых.

Характеристика	Группа I (ХИНК), n=35	Группа II (ИБС без ХИНК), n=13	Группа III (здоровые добровольцы),n=8
Возраст, лет	61±8	57±11*	40±10
Женский пол, n	3 (8,5%)	3 (23%)	2 (25%)*
Лодыжечно-плечевой индекс давления	0,6±0,17	1±0,1	1±0,1
Курение, n	18 (51%)	4 (28%)*	2 (25%)*
Анамнез курения, n	14 (40%)	4 (30%)*	2(25%)*
Ишемическая болезнь сердца, n	28 (80%)	13 (100%)*	0
Артериальная гипертония, n	33 (93%)	13 (100%)*	0
Сахарный диабет, n	8 (23%)	2 (15%)*	0
Стентирование нижних конечностей, n	4 (12%)	0	0
Шунтирование нижних конечностей, n	4 (12%)	0	0

*** p>0,05**

бя топограмму (последовательность TrueFISP, по 3 среза в 2-х плоскостях, поперечной и фронтальной), серию изображений в корональной проекции (T2-trufi) и перфузионное исследование мышц с использованием последовательности TurboFLASH. Контрастный препарат на основе GdDTPA вводился внутривенно болюсно при помощи автоматического инжектора «Optistar» со скоростью 3 мл/с в стандартной дозе (0,1 ммоль/кг). Одновременно происходило сканирование на 5 уровнях в поперечной плоскости. Исследование перфузии во время нагрузки, вторая фаза, проводилось по той же схеме после флексии/экстензии стоп в положении лёжа на спине в течение 5 минут в группах II – III и до появления лимитирующих симптомов ишемии в группе I (в среднем 90 секунд).

Анализ данных.

Данные обрабатывались при помощи программы Siemens Mean Curve. На основании визуализации максимального контрастирования передней большеберцовой или других артерий голени (в случае окклюзии первой) и сигнала, полученного от передней большеберцовой мышцы путем установки области интереса в её проекции, были построены кривые интенсивности сигнала. Оценивались следующие показатели: пиковая мышечная перфузия (МП) в покое и после нагрузки (пок/нагр), время достижения пиковой интенсивности кровотока и перфузии в покое и при нагрузке.

В группе контроля и нормы анализировались показатели по правой нижней конечности, в группе пациентов с ХИНК – данные симптомной конечности.

На рисунке 1 представлен процесс обработки полученных данных. Верхние кривые с ранним пиком соответствуют интенсивности кровотока в покое на правой и левой конечностях, нижние – пологие – тканевой перфузии в покое.

Статистический анализ.

Основные анализируемые показатели являются непрерывными переменными и представлены как среднее значение ± стандартное отклонение или медиана [25; 75 процентили]. Все выборки подвергались анализу на нормальность с помощью теста Колмогорова-Смирнова. Анализ групп на сопоставимость проводился при помощи теста Манна-Уитни и метода таблиц сопряженности 2x2, критерия Фишера. Сравнение между группами выполнялось с использованием непарного t-теста (для нормального распределения) и теста Манна-Уитни (для неправильного распределения). Статистический анализ выполнялся при помощи программы GraphPad Prism5.

Результаты.

Сравнительная характеристика испытуемых представлена в таблице №1. Анализируемые группы с ХИНК и без были сопоставимы по основным характеристикам.

Согласно полученным данным, пиковая интенсивность мышечной перфузии (МП) в покое у пациентов с хронической ишемией конечностей ниже, чем в контрольной группе без ХИНК (6,34±2,9 vs 7,55±1,38, p=0,0045), в том числе при отдельном сравнении с сопоставимой по полу и возрасту группой больных ишемической болезнью сердца (6,34±2,9 vs 7,41±1,3, p=0,016).

После выполнения предложенной нагрузки также были выявлены значимые различия по показателю пиковой интенсивности перфузии между группами (8,13±2,3 vs 11,88±3,83,

Таблица №2. Сравнение исследуемых показателей в основных группах.

		Пациенты с ХИНК, n=35	Пациенты без ХИНК, n=21	Пациенты с ИБС, n=13	Здоровые добровольцы, n=8	p<0,05
		1	2	3	4	
МП макс.* покой	**а**	6,34±2,9	7,55±1,38	7,41±1,3	7,78±1,59	1а-2а, 1а-3а, 1а-4а, 1а-1б, 2а-2б, 3а-3б
МП макс. нагрузка	**б**	8,13±2,3	11,88±3,83	12,22±3,34	11,32±4,7	1б-2б, 1б-зб,1б-4б
Время достижения АК макс. в покое, с**	**в**	38,66±6,62	40,71±9,91	41,54±10,28	39,38±9,78	2в-2г, 4в-4г
Время достижения АК макс. при нагрузке, с	**г**	38,4±9,9	33,33±8,27	35,38±8,53	30,00±7,07	1г-4г
Время достижения МП макс. в покое, с	**д**	299±1,56	299±3	298,5±3,75	300	1д-1е, 2д-2е, 3д-3е, 4д-4е
Время достижения МП макс. при нагрузке, с	**е**	38,78±10,23	35,95±7,18	37,69±7,53	33,13±5,94	
Изменение времени кровотока (ж)	**ж**	0[-5;5]	5[2,5;10]	5[2,5;10]	5[2,5;13,75]	1ж-2ж, 1ж-4ж

*МП макс - пиковая интенсивность мышечной перфузии
**АК макс - пиковая интенсивность кровотока

p=0,0003 для пациентов с ХИНК и без ХИНК; 8,13±2,3 vs 12,22±3,34, p<0,0001 для пациентов с ХИНК и ИБС без ХИНК). Достоверных различий по показателю пиковой интенсивности МП в покое и при нагрузке между подгруппами пациентов с нормальным кровообращением нижних конечностей (больных ИБС и здоровых добровольцев) не наблюдалось.

В группе пациентов с перемежающейся хромотой показатель пиковой интенсивности МП значимо увеличивался при нагрузке по сравнению с данными покоя (8,13±2,3 vs 6,34±2,9, p=0,0012). Пиковая интенсивность перфузии при нагрузке увеличивалась по отношению к показателю покоя и в группе пациентов с ИБС (12,22±3,34 vs 7,41±1,3, p=0,0001), тогда как у здоровых добровольцев различие имело лишь тенденцию к достоверности (11,32±4,7 vs 7,78±1,59, p=0,06). Основные результаты исследования представлены в таблице №2.

Кривые интенсивности МП и кровотока здорового добровольца и пациента с перемежающейся хромотой в покое представлены на рисунке 2, при нагрузке – на рисунке 3.

Время достижения пиковой интенсивности кровотока в покое между группами достоверно не различалось. Однако, было отмечено, что при нагрузке у пациентов с ХИНК пиковая интенсивность кровотока достигалась значительно медленнее, чем у здоровых добровольцев (38,4±9,9 с vs 30,0±7,07 с, p=0,0164).

В группе пациентов с ХИНК время достижения пика кровотока не изменялось при нагрузке (38,66±6,62 с vs 38,4±9,9 с, p=0,5), тогда как в группе пациентов без ХИНК достоверно уменьшалось (40,71±9,91 с vs 33,33±8,27 с, p=0,013). Среди испытуемых без ишемии конечностей достоверное уменьшение времени достижения пика кровотока при нагрузке отмечалось у здоровых добровольцев (39,38±9,78 с vs 30,0±7,07 с, p=0,04), хотя тенденция к более быстрому достижению максимума кровотока наблюдалась и среди пациентов с ИБС (41,54±10,28 с vs 35,38±8,53 с, p=0,06).

На фоне физической нагрузки время достижения пиковой интенсивности кровотока у пациентов без ХИНК сократилось на 5 секунд [2,5; 10 процентили], что достоверно отличалось от группы ХИНК (p=0,0288), для которой показатель при нагрузке не менялся - 0[-5; 5 процентили]. Различия по показателю изменения времени были получены и при сравнении пациен-

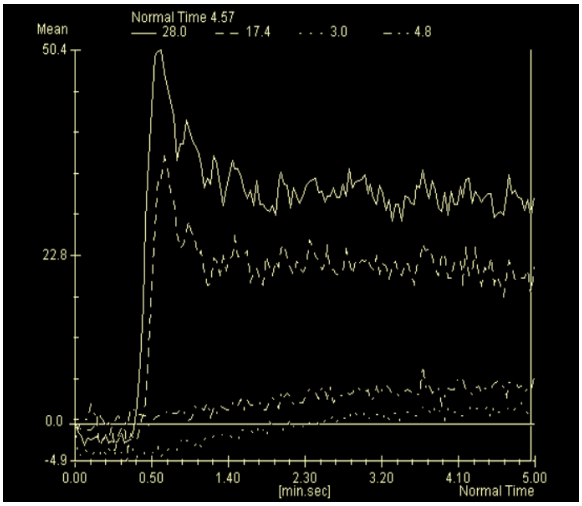

Рис. 2, а.

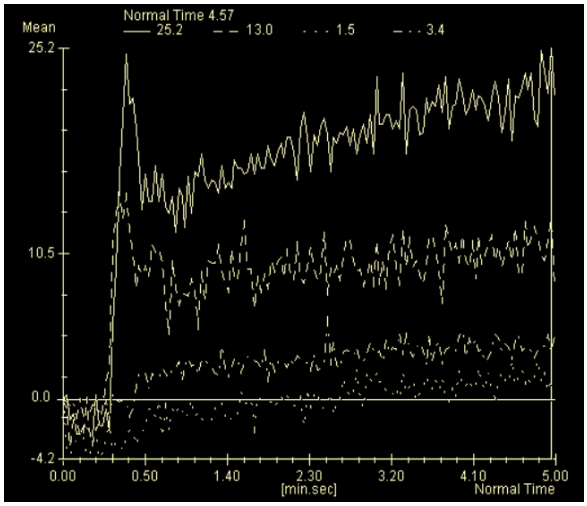

Рис. 2, б.

Рис. 2. Динамическая контрастная МРТ.

а - Кривые интенсивности сигнала артериального кровотока и мышечной перфузии здорового добровольца в покое.

б - Кривые интенсивности сигнала артериального кровотока и мышечной перфузии пациента с ХИНК в покое. Абсолютные значения пиковой интенсивности кровотока и перфузии в покое у здорового добровольца выше, чем у пациента с ХИНК.

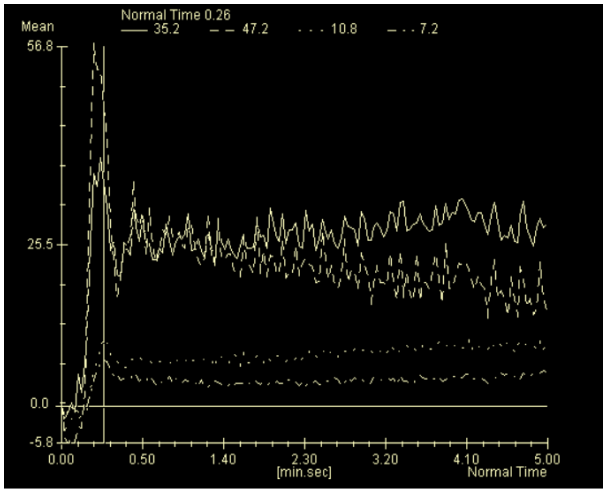

Рис. 3,а.

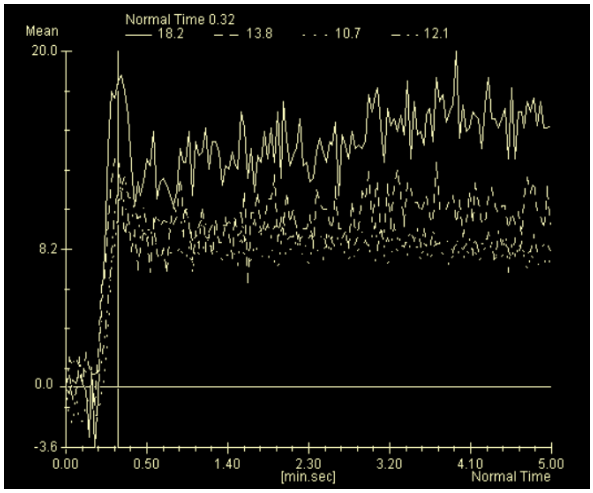

Рис. 3,б.

Рис. 3. Динамическая контрастная МРТ.

а - Кривые интенсивности сигнала здорового добровольца при нагрузке. б - Кривые интенсивности сигнала пациента с ХИНК при нагрузке. При нагрузке отмечается появление раннего пика кривой интенсивности перфузии в обеих группах.

тов с ХИНК и здоровых добровольцев (0[-5; 5 процентили] vs [2,5; 10 процентили], p=0,025), по отношению к пациентам с сопутствующей ИБС без ХИНК различия имели лишь тенденцию к достоверности (p=0,05).

Время достижения пика перфузии во всех группах составило в среднем 300 с, кривая имела вид восходящей полупараболы (рис. 2, нижние кривые). Обращало на себя внимание изменение формы кривой перфузии при нагрузке в обеих группах – появление раннего пика (рис. 3). Время достижения пиковой интенсивности мышечной перфузии при нагрузке в группе пациентов без ХИНК составило 35,95±7,18 с (37,69±7,53 с и 33,13±5,94 с в группах пациентов с ИБС и здоровых добровольцев соответственно), в группе пациентов с ХИНК – 38,78±10,23 с, что достоверно отличалось от показателей покоя для всех групп (p<0,0001), но не различалось между собой

(p>0,05).

Обсуждение.

В данном исследовании был проведен анализ данных, полученных при помощи динамической контрастной МРТ у сопоставимых по полу, возрасту и сопутствующим заболеваниям пациентов с ХИНК и без, а также здоровых добровольцев.

При физической нагрузке в норме происходит увеличение тканевой перфузии за счет усиления притока крови по магистральным артериям, что проявляется уменьшением времени достижения пиковой интенсивности кровотока, что и было продемонстрировано в группе пациентов без ХИНК, где достоверный прирост перфузии при нагрузке сопровождался уменьшением времени достижения пика кровотока. Среди пациентов с ИБС без ХИНК также наблюдался значимый прирост пиковой перфузии при нагрузке, тогда как в группе здоровых добровольцев прирост оказался недостоверным. Отсутствие значимого прироста мышечной перфузии при нагрузке в группе здоровых добровольцев, вероятно, связано с недостаточным уровнем интенсивности нагрузки для данной группы испытуемых, а также с небольшим объемом выборки.

Среди пациентов с облитерирующим атеросклерозом артерий нижних конечностей в ответ на нагрузку не выявлено уменьшения времени достижения пиковой интенсивности артериального кровотока, что обусловлено поражением магистральных артерий. В то же время, без увеличения степени артериального кровотока значимо возрастает тканевая перфузия, что, вероятнее всего, достигается за счет активации коллатерального кровоснабжения.

Способность динамической контрастной МРТ выделять и отличать пациентов с ХИНК от испытуемых с нормальным кровотоком в нижних конечностях была показана еще в 2004 году [13]. В работах 2007–2013 годов при исследовании пациентов с ХИНК и здоровых добровольцев в 67% случаев наблюдался прирост перфузии на фоне нагрузки в обеих группах, что также было продемонстрировано в данном исследовании. Метод доказал свою способность отличать больных периферическим атеросклерозом от здоровых, что было подтверждено более поздними исследованиями [13, 14]. Впоследствии было показано, что показатель мышечной перфузии при нагрузке в группе пациентов с ХИНК и без неё не только достоверно отличался, но и хорошо воспроизводим [16].

Заключение.

Динамическая контрастная МРТ – перспективный неинвазивный метод, при помощи которого возможно выявить изменение мышечной перфузии в ответ на нагрузку у пациентов с хронической ишемией нижних конечностей, что позволяет косвенно судить о степени выраженности коллатерального кровообращения. Метод может быть использован для оценки эффективности различных видов консервативной терапии, направленных на стимуляцию роста и/или развития коллатеральных сосудов в ишемизированной мышце.

Список литературы:

1. Criqui M.H., Fronek A., Barrett-Connor E. et al. The prevalence of peripheral arterial disease in a defined population. Circulation. 1985; 71 (3): 510–551.

2. Hiatt W.R., Hoag S., Hamman R.F. Effect of diagnostic criteria on the prevalence of peripheral arterial disease. The San Luis Valley Diabetes Study. Circulation. 1995; 91 (5): 1472–1479.

3. Рекомендации Европейского Общества кардиологов по диагностике и лечению заболеваний периферических артерий. Рациональная Фармакотерапия в Кардиологии. 2012. Приложение №4.

4. Чазов Е.И., Карпов Ю.А. Рациональная фармакотерапия сердечно-сосудистых заболеваний. Руководство для практикующих врачей. М., Литтерра. 2014; 2 (44): 747-758.

5. Fowkes F.G., Housley E., Cawood E.H. et al. Eginburgh Artery Study: prevalence of asymptomatic and symptomatic peripheral arterial disease in the general population. Int J Epidemiol. 1991; 20 (2): 384–392.

6. Hirsch A., Criqui M.H., Treat-Jacobson D. et al. Peripheral arterial disease detection, awareness, and treatment in primary care. JAMA. 2001; 286 (11): 1317–1324.

7. Selvin E., Erlinger T.P. Prevalence of and risk factors for peripheral arterial disease in the United States: results from the National Health and Nutrition Examination Survey, 1999-2000. Circulation. 2004; 110 (6): 738–743.

8. Norgren L., Hiatt W.R., Dormandy J.A. et al. Inter-Society Consensus for the Management of Peripheral Arterial Disease (TASC II). Eur J Vasc Endovasc Surg. 2007; 33 (1): 1–75.

9. Страздень Е.Ю., Шария М.А., Тарарак Э.М., Устюжанин Д.В. Применение магнитно-резонансной томографии в определении стабильности атеросклеротической бляшки. REJR. 2013; 3 (1): 57–61.

10. Синкевич Н.С., Талицкий К.А., Стукалова О.В., Карпов Ю.А. Магнитно-резонансная томография в диагностике и оценке эффективности лечения хронической ишемии нижних конечностей. Кардиологический вестник. 2014; 4: 78–85.

11. Yanping L., Mohning K., Hradil V. et al. Evaluation of tissue perfusion in a rat model of hind-limb Muscle Ischemia Using Dynamic Contrast-Enhanced Magnetic Resonance Imaging. J Magn Reson Imaging. 2002; 16 (3): 277–283.

12. Heymann M.A., Payne B.D., Hoffman J.I., Rudolph A.M. Blood flow measurements with radionuclide-labeled particles. Prog Cardiovasc Dis. 1977; 20 (1): 55–79.

13. Leppek R., Hoos O., Sattler A. et al. MR-Imaging of lower leg muscle perfusion. Herz. 2004; 29 (1): 32–46.

14. Isbell D., Epstein F., Zhong X. et al. Calf Muscle Perfusion at

Peak Exercise in Peripheral Arterial Disease: Measurement by First-Pass Contrast-Enhanced Magnetic Resonance Imaging. J Magn Reson Imaging. 2007; 25 (5): 1013–1020.

15. Anderson J.D., Epstein F., Meyer C. et al. Multifactorial Determinants of Functional Capacity in Peripheral Arterial Disease Uncoupling of Calf Muscle Perfusion and Metabolism. JACC. 2009; 54 (7): P.628–635.

16. Jiji R.S., Pollak A.W., Epstein F. et al. Reproducibility of rest and exercise stress contrast-enhanced calf perfusion magnetic resonance imaging in peripheral arterial disease. Journal of Cardiovascular Magnetic Resonance. 2013; 15 (14) doi: 10.1186/1532-429X-15-14.

References:

1. Criqui M.H., Fronek A., Barrett-Connor E. et al. The prevalence of peripheral arterial disease in a defined population. Circulation. 1985; 71 (3): 510–551.

2. Hiatt W.R., Hoag S., Hamman R.F. Effect of diagnostic criteria on the prevalence of peripheral arterial disease. The San Luis Valley Diabetes Study. Circulation. 1995; 91 (5): 1472–1479.

3. ESC Guidelines on Peripheral Artery Diseases. Rational Pharmacotherapy in Cardiology. 2012. Supplement №4 (in Russian).

4. Chazov E.I., Karpov Yu.A. Rationale For drug therapy of cardiovascular diseases. A guidebook for medical practitioners. M., Littera. 2014; 2 (44): 747-758 (in Russian).

5. Fowkes F.G., Housley E., Cawood E.H. et al. Eginburgh Artery Study: prevalence of asymptomatic and symptomatic peripheral arterial disease in the general population. Int J Epidemiol. 1991; 20 (2): 384–392.

6. Hirsch A., Criqui M.H., Treat-Jacobson D. et al. Peripheral arterial disease detection, awareness, and treatment in primary care. JAMA. 2001; 286 (11): 1317–1324.

7. Selvin E., Erlinger T.P. Prevalence of and risk factors for peripheral arterial disease in the United States: results from the National Health and Nutrition Examination Survey, 1999-2000. Circulation. 2004; 110 (6): 738–743.

8. Norgren L., Hiatt W.R., Dormandy J.A. et al. Inter-Society Consensus for the Management of Peripheral Arterial Disease (TASC II). Eur J Vasc Endovasc Surg. 2007; 33 (1): 1–75.

9. Strazden E.YU., Shariya M.A., Tararak E.M., Ustyuzhanin D.V. Application of magnetic resonance imaging in determining of atherosclerotic plaque stability. REJR. 2013; 3 (1): 57–61 (in Russian).

10. Sinkevich N.S., Talitskiy K.A., Stukalova O.V., Karpov Y.A. Diagnostic and therapy efficiency evaluation of chronic limb ischemia performed by magnetic resonance tomography. Kardiologicheskij Vestnik. 2014; 4: 78–85 (in Russian).

11. Yanping L., Mohning K., Hradil V. et al. Evaluation of tissue perfusion in a rat model of hind-limb Muscle Ischemia Using Dynamic Contrast-Enhanced Magnetic Resonance Imaging. J Magn Reson Imaging. 2002; 16 (3): 277–283.

12. Heymann M.A., Payne B.D., Hoffman J.I., Rudolph A.M. Blood flow measurements with radionuclide-labeled particles. Prog Cardiovasc Dis. 1977; 20 (1): 55–79.

13. Leppek R., Hoos O., Sattler A. et al. MR-Imaging of lower leg muscle perfusion. Herz. 2004; 29 (1): 32–46.

14. Isbell D., Epstein F., Zhong X. et al. Calf Muscle Perfusion at Peak Exercise in Peripheral Arterial Disease: Measurement by First-Pass Contrast-Enhanced Magnetic Resonance Imaging. J Magn Reson Imaging. 2007; 25 (5): 1013–1020.

15. Anderson J.D., Epstein F., Meyer C. et al. Multifactorial Determinants of Functional Capacity in Peripheral Arterial Disease Uncoupling of Calf Muscle Perfusion and Metabolism. JACC. 2009; 54 (7): P.628–635.

16. Jiji R.S., Pollak A.W., Epstein F. et al. Reproducibility of rest and exercise stress contrast-enhanced calf perfusion magnetic resonance imaging in peripheral arterial disease. Journal of Cardiovascular Magnetic Resonance. 2013; 15 (14) doi: 10.1186/1532-429X-15-14.

Received: 20.12.2015
Accepted: 14.01.2016

Corresponding author: Sinkevich N.S. n.s.sinkevich@gmail.com

ОРИГИНАЛЬНАЯ СТАТЬЯ

ВОЗМОЖНОСТИ УЛЬТРАЗВУКОВОЙ ЭЛАСТОГРАФИИ В ДИАГНОСТИКЕ РАКА ПРЯМОЙ КИШКИ И ЕГО РЕЦИДИВА

Сандалевская А.Г., Минько Б.А., Жабина Р.М., Корытова Л.И.

ФГБУ «Российский научный центр радиологии и хирургических технологий», отделение лучевой терапии онкологических заболеваний.
г. Санкт-Петербург, Россия.

Цель исследования. Оценить возможности ультразвукового метода с применением соноэластографии в диагностике рака прямой кишки (РПК) и его рецидива на всех этапах комбинированного лечения.

Материалы и методы. В исследование включено 92 пациента с установленным диагнозом рак прямой кишки. Было обследовано 32 мужчин и 60 женщин в возрасте от 27 до 83 лет, средний возраст составил 52±6,8 лет. Выделены три группы пациентов: 32 больных с первичным РПК, 40 больных с рецидивом после хирургического лечения и 20 больных после хирургических операций, получавших химиолучевое лечение и у которых рецидив не был выявлен. Всем больным по определенному протоколу были проведено комплексное УЗИ с эластографией. Задачей УЗИ было выявление и локализация патогологического новообразования, оценка его размеров и структуры, степени инвазии опухоли в стенку с учетом её слоистого строения, возможное вовлечение в опухолевый процесс брюшины, параректальной клетчатки и смежных с прямой кишкой органов малого таза. Особое внимание обращали на выявление возможного рецидива. У оперированных больных оценивали состояние анастомоза, послеоперационного ложа и окружающих тканей.

Результаты и обсуждение. Ультразвуковая семиотика РПК была представлена наличием патологического участка прямой кишки с типичными признаками злокачественного процесса: утолщением стенок, снижением их эхогенности и нарушением слоистой структуры. При внутрикишечной локализации рецидива определяли те же ультразвуковые признаки, что и при первичном поражении кишки. При внекишечном расположении рецидивов во всех случаях рецидив характеризовался как гипоэхогенное узловое образование с неоднородной структурой. Во всех случаях при оценке выявленного новообразования методом эласторафии сдвиговой волны получали картирование красном цветом, что соответствовало более высокой жесткости образования по сравнению с окружающими тканями и являлось признаком злокачественности процесса. При этом цифровое значение жесткости имело большой диапазон (от 25кРа до 238кРа), максимальный коэффициент разницы с окружающими тканями – Ratio=9

Выводы. Таким образом, ультразвуковое исследование, дополненное соноэластографией, является эффективным методом диагностики рака прямой кишки и его рецидивов.

Ключевые слова: рецидив рака прямой кишки, ультразвуковое исследование, эластография.

POTENTIAL OF ULTRASOUND EXAMINATION WITH ELASTOGRAPHY IN THE DIAGNOSIS OF RECTAL CANCER AND ITS RECURRENCE

Sandalevskaya A.G., Minko B.A., Zhabina R. M., Korytova L.I.

Russian Scientific Center of Radiology and Surgical Technologies.
Department of cancer radiotherapy.
St. Petersburg, Russia.

Purpose. To assess the potential of ultrasound method with the use of sonoelstography in diagnosis of a rectal cancer (RC) and its recurrence in all stages during the combined treatment.

Material and methods. Ninety two patients with the stated diagnosis of rectal cancer were included in the study. 32 males and 60 females were examined at the age from 27 to 83 years, average age was 52,±6,8 years. Three groups of patients were selected: 32 patients with a primary rectal cancer, 40 patients with a recurrence after surgical treatment and 20 patients after surgeries who underwent chemoradiotherapy and who did not have any recurrence. All the patients underwent the complex ultrasound examination (USE) with

elastography according to a certain protocol. The task of the ultrasound examination was to reveal and to detect the site of pathologic neoplasm, to assess its size and structure, rate of tumor invasion into the wall considering its layer structure, possible inclusion of a peritoneum in the tumorous process, pararectal fat tissues and organs of the small pelvis that are adjacent with a rectum. Special attention was paid to a detection of possible recurrence. A state of anastomosis, postoperated bed and surrounding tissues was assessed in operated patients.

Results. Ultrasound semiotics of RC was presented with an availability of the pathologic area of the rectum with typical signs of malignant process: walls thickening, decrease of their echogenicity and damage of their layer structure. When the recurrence was inside the rectum the same ultrasound signs were observed as in a primary rectum lesion. When recurrences were located outside the rectum in all the cases the recurrence was featured as hypoechogenic nodal mass with a heterogeneous structure. In all cases during the assessment of the revealed mass by means of the method of moved-wave elastography we received mapping with red colour that corresponded to a higher rigidity of neoplasm as compared to surrounding tissues and it was a sign of malignancy process. Furthermore, digital value of the rigidity was within the large range (from 25kPa to 238 kPa), maximum difference ratio with surrounding tissues was 9 (Ratio=9).

Conclusion. Ultrasound examination added with sonoelastography is an effective method for the diagnosis of rectal cancer and its recurrences.

Keywords: recurrence, rectal cancer, ultrasound examination, elastography.

Колоректальный рак является одним из наиболее распространенных онкологических заболеваний. Статистические данные свидетельствуют, что в течение последних лет определяется неуклонное увеличение числа больных с впервые выявленным раком прямой кишки (РПК). В структуре смертности РПК занимает одну из лидирующих позиций как у мужчин, так и у женщин [1, 17, 18]. В 2014 году в России зарегистрировано 26785 вновь установленных злокачественных новообразований прямой кишки. При этом летальность в течение года с момента установления диагноза составила 24,9% [2].

Важной клинической проблемой является как первичное выявление РПК на ранних стадиях, так и диагностика его рецидива после выполненных хирургических операций. В начальном периоде заболевания клинические проявления не обладают достаточной специфичностью, и скрытый период может продолжаться больше года. В настоящее время большая часть больных РПК поступают в специализированные стационары в стадиях T3-T4, N2-N3, что затрудняет лечение и ухудшает прогноз. Широко используемые в клинической практике рутинные методы исследования (ректороманоскопия, рентгенологическое исследование, эндоскопия) имеют свои ограничения и зачастую не позволяют достоверно судить о распространенности опухолевого процесса за пределы кишечной стенки и о генерализации процесса. Достоверная оценка степени распространения заболевания при РПК с использованием всего комплекса клинико-лучевых методов исследования необходима для оптимизации тактики лечения больных и, прежде всего, определения объема хирургического вмешательства [4, 5, 9].

Существенной проблемой онкопроктологии является диагностика местного рецидива РПК, частота возникновения которого по данным различных авторов за пятилетний период колеблется от 4,7 до 30,0%, и достигает 40% [7, 8, 9, 11, 13]. При подозрении на рецидив РПК, в процессе комбинированных методов лечения дифференциальная диагностика проводится между рецидивом и другими патологическими процессами в кишечной стенке и окружающих тканях, которые могут быть связаны с послеоперационными и с постлучевыми изменениями. В раннем выявлении рецидива РПК основную роль играют современные методы лучевого исследования, такие как МРТ, СКТ с контрастным усилением и ПЭТ. На современном этапе большие возможности в диагностике заболеваний органов малого таза и кишки приобрело ультразвуковое исследование (УЗИ), что обусловлено разработкой новых УЗ-аппаратов, обладающих высокой разрешающей способностью и тканевой чувствительностью. Внедрение в клиническую практику новых методик УЗИ, таких как цветовое допплеровское картирование, соноэластография, эхо контрастные исследования и других, позволяют достоверно выявлять патологические изменения в тканях и очаговые поражения практически во всех органах и системах.

Целью настоящего исследования была

оценка возможностей ультразвукового метода с применением соноэластографии в диагностике рака прямой кишки и его рецидива на всех этапах комбинированного лечения.

В период с 2013 по 2015 годы в клинике РНЦРХТ под наблюдением и лечением находилось 92 больных с установленным диагнозом рак прямой кишки. Среди обследуемых больных было 32 мужчин и 60 женщин в возрасте от 27 до 83 лет. Средний возраст больных составил 52±6,8 года. Хирургические пособия были выполнены у 60 больных. Во всех случаях была получена гистологическая верификация диагноза и установлена аденокарцинома разной степени дифференцировки.

Таблица № 1. Распределения больных РПК в зависимости от стадии заболевания по критерию Т.

	T1	T2a	T2в	T3a	T3в	T4	Итого
Впервые выявленный рак				7	15	10	32
				22			
Рецидив		1	3	4	12	20	40
		4		16			
Без рецидива заболевания	2			2	4	12	20
				6			
Всего	2	4		44		42	92

Выделены три группы пациентов: 32 больных с первичным РПК; вторую группу составили 40 человек, у которых был диагностирован рецидив заболевания, после хирургического лечения; третью группу составили 20 больных, получавших химиолучевое лечение после хирургических операций, у которых рецидив не был выявлен. Оценку степени распространенности опухолевого процесса у больных РПК осуществляли на основании данных лучевых методов диагностики и гистологического исследования. У всех пациентов было выполнено МРТ полости малого таза, у 20 – СКТ, ПЭТ – у 6 больных. Эндоскопические исследования были выполнены у 14 пациентов. Всем больным по определенному протоколу были проведено комплексное УЗИ. Данные о распределении больных РПК по стадии заболевания представлены в таблице 1.

Из 32 больных с впервые выявленным раком прямой кишки 21 получал химиолучевое лечение как этап предоперационной подготовки и 11 – в качестве паллиативного лечения при распространенных формах заболевания.

Шестьдесят больных находились на лечении и контрольном обследовании после выполненных хирургических операций. У 40 из которых в различные сроки после хирургических вмешательств и на фоне лечения был диагностирован продолженный рост или рецидив заболевания.

Лучевое лечение осуществлялось на аппарате Precise 6 МэВ через 4 поля сложной конфигурации на область малого таза в статическом режиме, с разовой дозой за фракцию 5 Гр по 5 фракций до суммарной очаговой дозы 25 Гр, что соответствовало эквивалентной дозе 40 Гр, в течение 1 недели.

В случаях выявленного рецидива ЛТ проводили на аппарате Precise 6 МэВ через поля сложной конфигурации на область рецидива, в статическом режиме, с использованием динамического фракционирования. Разовая доза составляла 4 Гр 4 фракции до СОД 16 Гр, что соответствовало эквивалентной дозе 23 Гр. После этого использовали разовую дозу 3 Гр 5 фракций до СОД 15 Гр, что соответствовало эквивалентной дозе 18 Гр. И затем 2 Гр – 7 фракций до СОД 14 Гр. Общая суммарная доза соответствовала эквивалентной дозе 56 Гр обычного фракционирования. В качестве радиомодификации использовали препараты: кселода, тутабин или фторафур в стандартной дозировке в течение 2 недель.

Все пациенты были комплексно обследованы ультразвуковым методом с применением методик цветового допплеровского картирования и соноэластографии на аппарате экспертного класса при поступлении в стационар, в конце первого этапа химиолучевой лечения, а также в конце курса проводимой терапии. Ультразвуковое исследование выполняли на УЗ-системе «Aixplorer» фирмы «SuperSonic Imagine S.A.» (Франция). УЗИ включало исследование трансабдоминальным и трансперинеальным доступами конвексным датчиком 3,5 МГц и внутриполостным датчиком 7,0 МГц. Внутриполостное исследование было выполнено у 62 пациентов. Задачей УЗИ было выявление и локализация патогологического новообразования, оценка его размеров и структуры степени инвазии опухоли в стенку с учетом её слоистого строения, возможное вовлечение в опухолевый процесс брюшины, параректальной клетчатки и смежных с прямой кишкой органов малого таза. Особое внимание обращали на выявление возможного рецидива. У оперированных больных оценивали состояние анастомоза, послеоперационного ложа и окружающих тканей. Во всех случаях УЗ-методом оценивали состояние регионарных лимфатических узлов и органов

Таблица №2. Клинические симптомы, выявленные у больных раком прямой кишки.

Симптомы	Число больных	Процент
Болевой синдром	12	37,5
Наличие крови в кале	22	69
Нарушения акта дефекации	18	56
Общесоматические симптомы (слабость, похудание, недомогание)	8	25

брюшной полости с целью диагностики других заболеваний и выявления отдалённых метастазов. Эндоректальные сонографические исследования не могли быть выполнены у больных после радикального оперативного лечения и у части больных первичным раком, с большими по размеру новообразованиями, имевших стенозирующий характер распространения, а также при локализации опухоли в ректосигмоидном, когда образование было недоступно визуализации ректальным датчиком. Помимо этого ограничением для проведения внутриполостного исследования являлась резкая болезненность. У женщин УЗИ могло быть успешно дополнено вагинальным доступом, обеспечивающим более близкое расположение датчика к зоне поражения. Как у больных первичным раком, так и с рецидивами, УЗИ было дополнено методиками цветового допплеровского картирования и соноэластографии. Оценивали кровоток и жесткостные характеристики выявленного образования и окружающих тканей. Использованная методика эластографии сдвиговой волны позволяла объективно определять скорость распространения упругих волн, через которую рассчитывают показатели жесткости тканей в килопаскалях (кРа) [14, 15]. После УЗИ, выполненного в В-режиме, включали модуль эластографии. На экране над изображением в В-режиме появлялось окно цветового картирования упругости исследуемых тканей. Мягкие ткани окрашиваются в холодные, сине-голубые тона, тогда как более жесткие представляются в желто-красном цвете, причем самые твердые картируются интенсивным красным цветом. На последнем этапе проводилась количественная оценка упругости, цифровые значения которой имели значительный разброс, от 25 до 238 кРа для разных тканей. Важное значение имела оценка автоматически определяемого коэффициента упругости, представляющего собой отношение жесткостей выделенной зоны и неизмененных окружающих тканей. Цифровые значения жесткости ткани более 50 кРа, как и значения коэффициента более 1,5, расценивались как подозрительные на злокачественное поражение.

Результаты и их обсуждение.

Группу больных с впервые выявленным РПК составили 32 пациента, имевших клинические появления заболевания. Распределение

Таблица №3. Встречаемость основных эхо-признаков злокачественного поражения прямой кишки у обследованных больных.

Ультразвуковой симптом		Абс. число	Процент
Симптом поражения полого органа (СППО)		20	62,5
Расположение п окружности	циркулярно	26	81
	более по передней стенке	4	12,5
	более по задней стенке	2	6
Утолщение стенки кишки		32	100
Нарушение слоистой структуры кишечной стенки		32	100
Наличие УЗ-признаков инвазии в окружающую клетчатку		12	37,5
Наличие УЗ-призна ов прорастания в соседние органы		0	0
Параректальные лимфоузлы с признаками поражения		2	6
Эластографические признаки		20	62,5

клинических симптомов, выявленных у больных, представлено в таблице 2.

У 14 больных этой группы трансабдоминальное УЗИ было дополнено трансвагинальным и у 2 больных – трансректальным исследованием. Ультразвуковая семиотика РПК была представлена наличием патологического участка прямой кишки с опухолевым изменением стенок. В ультразвуковой характеристике опухоли определяли её видимую протяженность и расположение относительно просвета в поперечном сечении. Важными ультразвуковыми признаками злокачественности поражения являлось нарушение дифференцировки слоистого строения кишечной стенки и инфильтрация параректальной клетчатки в виде снижения её эхогенности, а также наличие инвазии в окружающие органы. К дополнительным УЗ-признакам злокачественности относили наличие дезорганизованного типа кровоснабжения, выявленного при цветовом допплеровском картировании и повышение жесткостных характеристик но-

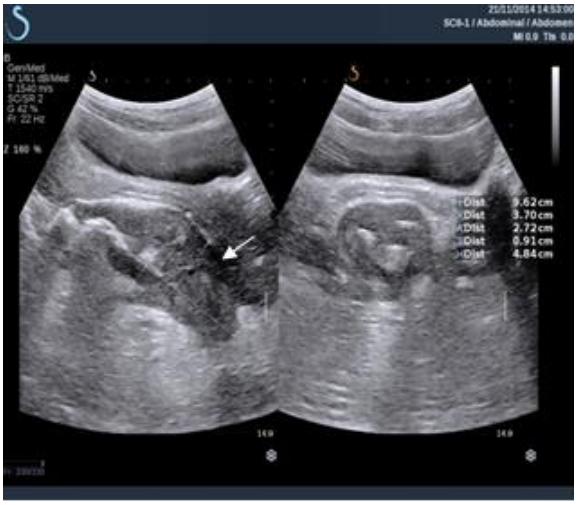

Рис. 1,а.

Рис. 1,б.

Рис. 1. УЗИ. Трансабдоминальное исследование (а), трансвагинальное исследование (б). Рак нижне-среднеампулярного отдела прямой кишки. В-режим.

Представлены типичные признаки злокачественного процесса. Кишечные стенки гипоэхогенны, с нарушением слоистого строения, неравномерно утолщены (преимущественно передняя стенка – указано белой стрелкой). На поперечном срезе - ультразвуковая картина СППО.

Рис. 1,в.

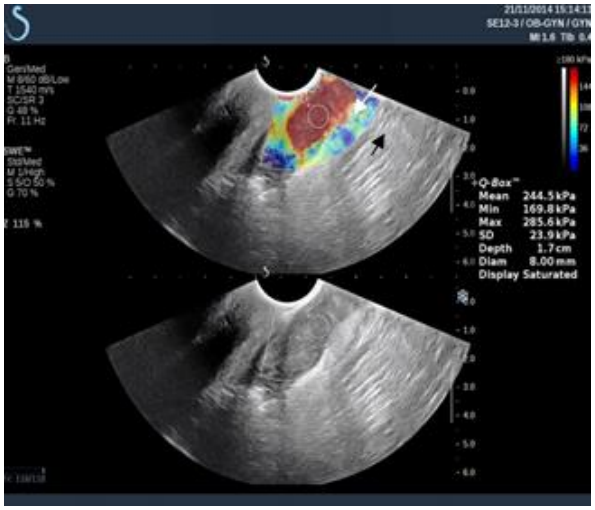

Рис. 1,г.

Рис. 1. УЗИ. Трансабдоминальное исследование (в), трансвагинальное исследование (г). Рак нижне-среднеампулярного отдела прямой кишки. Режим эластографии.

Над изображением в В-режиме - окно с включенным модулем эластографии. Образование картируется интенсивным красным цветом, при количественной оценке цифровые значения упругости достигают 244 кРа (указано белой стрелкой). Окружающие ткани, как более мягкие, окрашиваются в холодные, сине-голубые тона (указано черной стрелкой). Коэффициент упругости 9.

вообразования при соноэласторафии. Во всех случаях, используя те же опции, оценивали состояние регионарных лимфатических узлов. В результате комплексного УЗИ у большинства пациентов опухоль имела протяженный характер и распространялась на два и более отдела прямой кишки. У 20 больных образование распространялось на нижне- и среднеампулярный отделы, у 4 больных локализовалось в верхнеампулярном и у 8 – в нижнеампулярном отделах. Минимальная протяжённость новообразования составляла 60 мм, максимальная – 85 мм. В этой группе опухоль в стадии Т3 диагностирована у 22 больных, в стадии Т4 – у 10 больных, таким образом, во всех случаях РПК был диагностирован на поздних стадиях заболевания. Распределение основных ультразвуковых признаков представлено в таблице 3.

большой диапазон (от 25кРа до 238кРа), максимальный коэффициент разницы с окружающими тканями – Ratio=9.

С целью оценки результатов комплексного химиолучевого лечения в этой группе больных были выполнены повторные УЗИ с эластографией в середине и в конце курса проведенной терапии. Сравнительный анализ исследований показал, что у большинства больных (20 человек) отмечалось уменьшение толщины кишечной стенки от 3 мм до 12 мм. У 12 больных отмечалось появление более четкого контура, что расценивалось как локализация патологического процесса. У четырех больных были выявлены явления незначительного постлучевого воспаления: снижение эхогенности кишечной стенки, неоднородность параректальной клетчатки, усиленная перистальтика.

Рис 2. Распределение видов оперативного лечения.

В большинстве случаев у 26 больных (81%) опухоль имела признаки эндофитного роста и циркулярно охватывала просвет кишки, у 6 человек в 18,5% случаев имело место преимущественное расположение по передней или по задней стенке. Характерные для злокачественного поражения ультразвуковые признаки нарушения слоистого строения кишечной стенки были выявлены у всех больных РПК. У 12 (37,5%) больных определялась смазанность наружного контура и отсутствие четкой дифференцировки с прилежащими тканями, что было расценено как эхо-признаки инвазии. Во всех случаях при оценке выявленного новообразования методом ЦДК определялся дезорганизованный сосудистый рисунок в опухоли, при эласторафии сдвиговой волны получали картирование красном цветом, что соответствовало более высокой жесткости образования по сравнению с окружающими тканями и являлось признаком злокачественности процесса. При этом цифровое значение жесткости имело

Группу с рецидивом заболевания составили 40 больных (18 мужчин и 22 женщины). В этой группе по результатам оперативного лечения у большинства больных первичная опухоль была диагностирована в стадии Т3 (16 человек) и Т4 (20 человек), и лишь у 4 больных оперативное лечение было выполнено на стадии Т2. У 28 больных рецидив развился в течение первых двух лет после оперативного лечения. В других случаях (12 человек) рецидивы диагностированы в 4 случаях через 3 года и в 4 случаях – через 4 и 5 лет. Первичная опухоль локализовалась у 14 больных (35%) в нижнеампулярном отделе прямой кишки, у 6 (15%) – в среднеампулярном, у 4 (10%) – в верхнеампулярном и у 16 (40%) – в ректосигмоидном отделе. У 22 больных было проведено только хирургическое лечение, у 18 – комбинированное. Распределение видов оперативного лечения представлено в рисунке 2. У большинства больных (26) была выполнена резекция пораженного отдела кишки, у 4 больных – расширенная резекция с

Рис. 3,а.

Рис. 3,б.

Рис. 3. УЗИ. Трансабдоминальное исследование (а), трансвагинальное исследование (б). Рецидив РПК. Прорастание в тело матки. В-режим.

Рецидив рака прямой кишки в клетчатке малого таза представлен узловым гипоэхогенным образованием (указано белой стрелкой). Отсутствуют четкие границы между образованием и телом матки, что является УЗ-признаком прорастания (указано черной стрелкой).

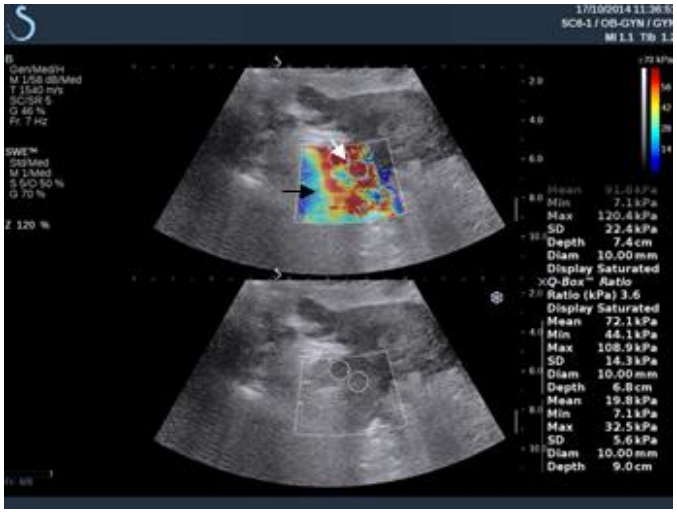

Рис. 3,в.

Рис. 3. УЗИ. Режим эластографии. Рецидив РПК. Прорастание в тело матки.

На изображении в режиме эластографии образование картируется интенсивным красным цветом, что свидетельствует о его жесткости (указано белой стрелкой). Окружающие ткани как более мягкие окрашиваются в сине-голубые тона (указано черной стрелкой).

лимфаденэктомией, БПЭ также выполнена у 4 больных, и у 6 пациентов произведены комбинированные оперативные вмешательства.

В целях диагностики рецидива РПК на любом этапе лечения всем больным выполнялось обзорное УЗИ брюшной полости и полости малого таза. У шести больных оно было дополнено трансвагинальным и у двух больных – трансректальным исследованием. У шести больных с локализацией рецидива в мягких тканях было выполнено исследование линейным датчиком в режиме визуализации поверхностных органов для более подробной характеристики контуров и структуры образования. У половины больных (20 человек) рецидивы локализовались в клетчатке малого таза, у 8 человек – в области удаленного отдела кишки, у 6 человек образования выявлялись в мягких тканях (у четырех - в подвздошных областях и у двоих – в мягких тканях спины). Внутрикишечно (в зоне анастомоза) рецидив был выявлен у 4 больных. У двоих пациентов были выявлены увеличенные лимфоузлы с эхо-признаками злокачественного поражения по ходу повздошных сосудов. В таблице 4 представлено распределение больных в зависимости от локализации рецидива и вида проведённой операции.

Локализация выявленного рецидива не зависела от объема и вида оперативного лечения. Во всех случаях, помимо определения локализации и размеров вновь выявленного патологического образования, выделяли эхо-

Таблица №4. Распределение больных в зависимости от локализации рецидива и вида проведённой операции.

Локализация рецидива	БПЭ	Резекция	Резекция с расширенной лимфаденэктомией	Комбинированные оперативные вмешательства
Клетчатка малого таза	2	12	4	2
Область удаленной кишки	2	4		2
Зона анастомоза		4		
Мягкие ткани		6		
Лимфоузлы				2

признаки продолженного роста и инвазии в окружающие ткани. Наименьший выявленный методом УЗИ рецидив РПК как локальное патологическое узловое образование в области анастомоза был равен 17 мм, наибольший размер рецидива в малом тазу соответствовал 60*30 мм. При внутрикишечной локализации рецидива определяли те же ультразвуковые признаки, что и при первичном поражении кишки: утолщение стенок, снижение их эхогенности и нарушение слоистой структуры. При внекишечном расположении рецидивов во всех случаях рецидив характеризовался как гипоэхогенное узловое образования с неоднородной структурой. У 24 больных (60%) контуры образования были недостаточно четкими, что позволило нам предположить инвазию в окружающие ткани. У 8 больных (20%) контуры были неровными, с характерными звездчатоподобными «выпячиваниями», что было расценено как эхо-признаки продолженного роста. В 8 случаях было выявлено прорастание рецидива в соседние органы (у двоих больных - в тело матки и у шести больных – в семенные пузырьки). Во всех случаях диагностированного локального рецидива определялся дезорганизованный сосудистый рисунок новообразования и высокие показатели жесткости при эластографии, соответствующие показателям первичной опухоли, которые определялись в пределах 238 кРа.

В одном случае при оценке рецидива, локализованного в области малого таза, было выявлено расширение терминальных отделов обоих мочеточников, сдавленных новообразованием, что было расценено осложнением.

Существенную помощь в дифференциальной диагностике между послеоперационными рубцовыми изменениями, рецидивом и продолженным ростом при РПК приобретали методики ЦДК и соноэластография. ЦДК при патологических новообразованиях позволяло во всех случаях диагностировать дезорганизованный сосудистый рисунок, что являлось косвенным признаком злокачественности процесса. УЗ-изображение с применением методики эластографии сдвиговой волны характеризовалось картированием патологической зоны интереса красным цветом, что соответствовало более жесткой, по сравнению с окружающими, ткани. С целью оценки результатов химиолучевого лечения всем больным было проведено повторное УЗИ в конце курса терапии. У 18 больных отмечалось уменьшение размеров ранее выявленного образования минимально – на 5мм, максимально – на 14 мм. У 10 больных определялись четкие контуры и более отчетливая его дифференцировка от окружающих тканей, что расценивалось как локализация злокачественного процесса и проявление положительной динамики. Отрицательная динамика, как прогрессирование заболевания, была установлена у одного больного. УЗ-картина в этом случае характеризовалась наличием вблизи выявленного опухолевого узла и связанных с ним мелких новообразований подобной структуры.

Третью группу (20 человек) составляли больные без локорегионального рецидива, у которых оперативное лечение было выполнено от 1 до 3-х лет назад. В этой группе было равное количество мужчин и женщин в возрасте от 53 до 64 лет, средний возраст составил 57 лет. У подавляющего большинства больных заболевание было диагностировано на поздних стадиях (Т4 у 12 больных и Т3 у 6 больных), и лишь у двоих больных образование было выявлено на стадии Т1. У шести больных до начала лечения выявлялись метастазы в печени, остальные были классифицированы как М0. У 16 больных была выполнена резекция и у 4 больных – БПЭ. Всем проводилось обзорное обследование органов брюшной полости, малого таза с целью выявления прогрессирования заболевания и локорегиональных рецидивов. У 8 больных было проведено трансвагинальное исследование. За время наблюдения эхографических признаков поражения оставшейся части кишки, области

анастамоза, а также дополнительных патологических образований в области малого таза выявлено не было. Отдаленные метастазы в печень были впервые диагностированы у 4 больных, что влияло на тактику проводимого лечения.

Сравнительный анализ эффективности диагностики РПК при УЗИ с соноэластографией и данных МРТ с контрастным усилением показал сопоставимые результаты во всех исследуемых группах. Применение других лучевых методов диагностики в ряде случаев позволило уточнить стадию заболевания. У одного пациента по данным СКТ было определено прорастание опухоли в предстательную железу. В другом случае выявлено распространение опухоли на шейку матки по данным МРТ, что не было установлено по данным УЗИ. Прилежащие к прямой кишке контуры предстательной железы и шейки матки у этих больных определялись как четкие, ровные и хорошо дифференцировались от окружающих тканей. В этих случаях не определялись и изменения жесткостных показателей по данным эластографии. Увеличенные параректальные лимфоузлы с минимальным размером до 6,0 мм методом УЗИ были выявлены только в одном случае. В то время как у тех же больных по данным МРТ параректальные лимфатические узлы были визуализированы у 5 пациентов. В УЗ-изображении лимфоузел характеризовался как округлый неоднородный, с отсутствием дифференцировки коркового и мозгового слоев, что было расценено как эхо-признаки метастатического поражения. Данное обстоятельство могло быть связано с тем, что у половины больных этой группы было выполнено только трансабдоминальное УЗИ, изолированное применение которого имеет достаточно низкую чувствительностью к выявлению латеральных лимфоузлов. Однако в оценке состояние лимфоузлов МРТ опирается в первую очередь на их увеличение и не позволяет диффереционировать гиперплазию и метастатическое их поражение.

Таким образом, ультразвуковое исследование, дополненное ЦДК и соноэластографией, является эффективным методом диагностики рака прямой кишки и его локорегионарных рецидивов. В случаях рецидива заболевания УЗИ имеет преимущества перед другими методами исследования при генерализации процесса, так как в одном исследовании позволяет оценить состояние зоны анастомоза, послеоперационного ложа, органов брюшной полости, забрюшинных лимфатических узлов, а также мягких тканей. Сонография играет существенную роль в мониторинге химиолучевого лечения, поскольку позволяет объективно оценить уменьшение размеров опухоли и инфильтрации окружающих тканей, определить изменения ее структуры, связанные с лечебным патоморфозом.

Список литературы:

1. Давыдов М.И., Аксель Е.М. Статистика злокачественных новообразований в России и странах СНГ в 2009. Вестн. Рос. онкол. центра им. Н. Н. Блохина РАМН. 2011; 22 (3): прил. 1: 54–92.

2. Каприн А.Д., Старинский В.В., Петрова Г.В. Состояние онкологической помощи населению России в 2014 году. М., 2015: 5-80.

3. Корытова Л.И., Сандалевская А.Г., Красникова В.Г., Корытов О.В. и др., Непосредственные результаты комбинированного лечения местных рецидивов рака прямой кишки. Вопросы онкологии. 2015; 61 (1): 52-56.

4. Лемешко З.А. Ультразвуковое трансабдоминальное исследование кишечника. Клиническое руководство по ультразвуковой диагностике. Под ред. Митькова В.В. М., Видар, 1997; 4: 49-81.

5. Орлова Л.П., Одарюк Т.G, Трубачева Ю.Л., Маркова Е.В., Маринушкин А.М. Предоперационная эндоректальная ультразвуковая оценка распространения рака прямой кишки. Ультразвуковая и функциональная диагностика. 2001; 4: 40-45.

6. Bercoff J., Tanter M., Fink M. Supersonic shear imaging: A new technique for soft tissue elasticity mapping. IEEE Transaction on Ultrasonics, Ferroelectrics, and Frequency Control. 2004; 51: 4.

7. Bowne W.B., Lee B., Wong W.D. et al. Operative salvage for locoregional recurrent colon cancer after curative resection: an analysis of 100 cases. Dis Colon Rectum. 2005; 48 (5): 897-909.

8. Fuzun M., Terzi C., Sokmen S. et al. Potentially curative resection for locoregional recurrence of colorectal cancer. Surg Today. 2004; 34 (11): 907-12.

9. Heneghan, P.J., Salem R.R., Lange R.C. et al. Transrectal sonography in staging rectal carcinoma: the role of gray-scale, color-flow, and Doppler imaging analysis. Am. J. Roentgenol. 1997; 169: 1247-1252.

10. Jorgen F., Johansson R., Damber L. et al. Risk factors of rectal cancer local recurrence: population-based survey and validation of the Swedish rectal cancer registry. Colorectal. Dis. 2010; 12 (10): 997-986.

11. Martling A., Holm T., Rutqvist L.E. et al. Impact of surgical training programme on rectal cancer out-comes in Stockholm . Br. J. Surg. 2005; 92 (2): 225-229.

12. Ophir J., Cespedes E.I., Ponnekanti H. et al. Elastography: a method for imaging the elasticity in biological tissues. Ultrason. Imag. 1991; 13: 111–134.

13. Ortiz H. Wibe A., Ciga M.A. et al. Impact of multidisciplinary team training program on rectal cancer outcomes in Spain. Colorectal. Dis. 2013; 15 (5): 544-551.

14. Sarvazyan A.P., Rudenko O.V., Swanson S.D. et al. Shear wave elasticity imaging: a new ultrasonic technology of medical diagnostics – Ultrasonic imaging of tissue strain and elastic modulus in vivo. Ultrasound Med. Biol. 1998; 24: 1419–1435.

15. Williams N.S., Abulafi A.M. Local recurrence of colorectal cancer: the problem, mechanisms, management and adjuvant

therapy. Br. J. Surgery. 1994; 81 (1): 7-19.
16. Wong, C.S., Cummings B.J., Brierley J.D. et al. Treatment of locally recurrent rectal carcinoma-results and prognosis factors. Int. J. Radi-at. Oncol. Biol. Phys. 1998; 40 (2): 427-435.
17. American Cancer Society: Cancer Facts and Figures; 2012. Available at: http://www.cancer.org/acs/groups/content/@epidemiologysurveilance/documents/document/acspc-031941.pdf. / 1(28)2013
18. The International Agency for Research on Cancer. Globocan 2008: Available at: http://globocan.iarc.fr/factsheet.asp#BOTH. / 1(28)2013.

References:

1. Davidov M.I., Aksel' E.M. The statistics of malignant lesions in Russia and CIS in 2009. The journal of Russian oncologic center named after N.N. Blokhin. 2011; 22 (3): suppl. 1: 54–92 (in Russian).
2. Kaprin A.D., Starinskiy V.V., Petrova G.V. The current status of oncologic help to the population in Russia 2014. M., 2015: 5-80 (in Russian).
3. Koritova L.I., Sandalevskaya A.G., Krasnikova V.G., Koritov O.V. et al. Direct results of the combined treatment of the rectal cancer localized recurrence. Questions of oncology. 2015; 61 (1): 52-56 (in Russian).
4. Lemeshko Z.A. Ultrasound transabdominal examination of the intestine. Clinical guidance on the ultrasound diagnostics. Ed. V.V. Mitkov. M., Vidar, 1997; 4: 49-81 (in Russian).
5. L.P. Orlova, T.S. Odaryuk, Ju.L. Trubachyova, E.V. Markova, Marinushkin A.M. Preoperative endorectal ultrasound assessment of rectal cancer extension. Ultrasound and functional diagnostics. 2001; 4: 40-45 (in Russian).
6. Bercoff J., Tanter M., Fink M. Supersonic shear imaging: A new technique for soft tissue elasticity mapping. IEEE Transaction on Ultrasonics, Ferroelectrics, and Frequency Control. 2004; 51: 4.
7. Bowne W.B., Lee B., Wong W.D. et al. Operative salvage for locoregional recurrent colon cancer after curative resection: an analysis of 100 cases. Dis Colon Rectum. 2005; 48 (5): 897-909.
8. Fuzun M., Terzi C., Sokmen S. et al. Potentially curative resection for locoregional recurrence of colorectal cancer. Surg Today. 2004; 34 (11): 907-12.
9. Heneghan, P.J., Salem R.R., Lange R.C. et al. Transrectal sonography in staging rectal carcinoma: the role of gray-scale, color-flow, and Doppler imaging analysis. Am. J. Roentgenol. 1997; 169: 1247-1252.
10. Jorgen F., Johansson R., Damber L. et al. Risk factors of rectal cancer local recurrence: population-based survey and validation of the Swedish rectal cancer registry. Colorectal. Dis. 2010; 12 (10): 997-986.
11. Martling, A., Holm T., Rutqvist L.E. et al. Impact of surgical training programme on rectal cancer out-comes in Stockholm . Br. J. Surg. 2005; 92 (2): 225-229.
12. Ophir J., Cespedes E.I., Ponnekanti H. et al. Elastography: a method for imaging the elasticity in biological tissues. Ultrason. Imag. 1991; 13: 111–134.
13. Ortiz H. Wibe A., Ciga M.A. et al. Impact of multidisciplinary team training program on rectal cancer outcomes in Spain. Colorectal. Dis. 2013; 15 (5): 544-551.
14. Sarvazyan A.P., Rudenko O.V., Swanson S.D. et al. Shear wave elasticity imaging: a new ultrasonic technology of medical diagnostics – Ultrasonic imaging of tissue strain and elastic modulus in vivo. Ultrasound Med. Biol. 1998; 24: 1419–1435.
15. Williams N.S., Abulafi A.M. Local recurrence of colorectal cancer: the problem, mechanisms, management and adjuvant therapy. Br. J. Surgery. 1994; 81 (1): 7-19.
16. Wong, C.S., Cummings B.J., Brierley J.D. et al. Treatment of locally recurrent rectal carcinoma-results and prognosis factors. Int. J. Radi-at. Oncol. Biol. Phys. 1998; 40 (2): 427-435.
17. American Cancer Society.: Cancer Facts and Figures; 2012. Available at: http://www.cancer.org/acs/groups/content/@epidemiologysurveilance/documents/document/acspc-031941.pdf. / 1(28)2013
18. The International Agency for Research on Cancer. Globocan 2008: Available at: http://globocan.iarc.fr/factsheet.asp#BOTH. / 1(28)2013.

Received: 11.11.2015
Accepted: 09.12.2015

Corresponding author: Sandalevskaya A.G. sandalik86@mail.ru

ОРИГИНАЛЬНАЯ СТАТЬЯ

ЗНАЧЕНИЕ УЛЬТРАЗВУКОВОЙ ЦЕРВИКОМЕТРИИ В КОМПЛЕКСНОЙ ДИАГНОСТИКЕ УГРОЖАЮЩИХ ПРЕЖДЕВРЕМЕННЫХ РОДОВ У БЕРЕМЕННЫХ С СИНДРОМОМ ДИЛАТАЦИОННОЙ КАРДИОМИОПАТИИ

Ван А.В.[1,2], Дорошенко Д.А.[1,2], Лапочкина О.Б.[1], Конышева О.В.[1], Зубарев А.Р.[2], Принц Г.Д.[1], Доброхотова Ю.Э.[2]

1 – ГБУЗ г. Москвы «Городская клиническая больница №15 им. О.М. Филатова Департамента здравоохранения города Москвы»
2 – ГБОУ ВПО «Российский национальный исследовательский университет им. Н.И. Пирогова» Минздрава России.
г. Москва, Россия.

Угрожающие преждевременные роды на фоне патологии сердечно-сосудистой системы представляют собой одну из наиболее важных проблем в современном акушерстве, сочетая высокий риск как для матери, так и для плода.

Цель. Выявить особенности течения беременности у пациенток с угрожающими преждевременными родами на фоне сердечно-сосудистой патологии и улучшить пренатальную диагностику с помощью ультразвуковой цервикометрии.

Материала и методы. 55 беременных с патологией сердечно-сосудистой системы, сроком гестации 22-36 недель и угрозой преждевременных родов разделены на три группы: 1-я группа – 30 пациенток без нарушения геометрии и функции левого желудочка; 2-я группа – 10 пациенток с угрожающими преждевременными родами и синдромом дилатационной кардиомиопатии в анамнезе; 3-я группа – 15 пациенток с синдромом дилатационной кардиомиопатии, выявленным во время настоящей беременности.

Всем пациенткам проводилась ультразвуковая цервикометрия в сочетании с оценкой функции кардиомиоцитов методом speckle-tracking на ультразвуковых сканерах Apliотм 500 и Apliотм Artida компании Toshiba.

Результаты. У пациенток с синдромом дилатационной кардиомиопатии, установленным до или во время беременности, достоверно чаще встречались слишком ранние и ранние преждевременные роды.

Выводы. Установлена взаимосвязь между наличием синдрома дилатационной кардиомиопатии и угрожающими преждевременными родами. Ультразвуковая цервикометрия способствует раннему прогнозированию преждевременных родов. Беременные с синдромом дилатационной кардиомиопатии относятся к группе высокого риска по угрожающим преждевременным родам.

Ключевые слова: беременность, преждевременные роды, ультразвуковая цервикометрия, синдром дилатационной кардиомиопатии, эхокардиография.

THE VALUE OF ULTRASONOGRAPHIC ASSESSMENT OF CERVICAL LENGTH IN COMPLEX DIAGNOSTICS OF THREATENING PRETERM BIRTH IN PREGNANT WOMEN WITH DILATED CARDIOMYOPATHY SYNDROME

Van A.V.[1,2], Doroshenko D.A.[1,2], Lapochkina O.B.[1], Konisheva O.V.[1], Zubarev A.R.[2], Prints G.D.[1], Dobrokhotova Yu. Je.[2]

1 – O.M. Filatov City clinical hospital №15.
2 – N.I. Pirogov National Research Medical University.
Moscow, Russian.

Threatening premature labor against the backdrop of the cardiovascular pathology is one of the most important problems in modern obstetrics, combining a high risk for both mother and fetus.

Purpose. To identify the features of the pregnancy course in women with threatening preterm delivery on the background of cardiovascular disease and improve prenatal diagnosis using ultrasonographic assessment of cervical length.

Methods and Materials. A total of 55 pregnant women with pathology of the cardiovascular system, gestational age 22-36 weeks and threatened preterm labor were divided into three groups:

Group 1 - 30 patients without disruption of the left ventricle geometry and function; Group 2 - 10 patients with threatening preterm labor and dilated cardiomyopathy syndrome in history; Group 3 - 15 patients with dilated cardiomyopathy syndrome, diagnosed during the current pregnancy.

Ultrasonographic assessment of cervical length in combination with cardiomyocytes function assessment by speckle-tracking method on the ultrasound scanners Apliотм 500 and Apliотм Artida Toshiba company were performed to all patients.

Results. Patients with dilated cardiomyopathy syndrome diagnosed before or during pregnancy had significantly more frequent too early and early preterm labor.

Conclusion. Revealed a correlation between the presence of dilated cardiomyopathy syndrome and threatening preterm labor. Ultrasonographic assessment of cervical length contributes to early prediction of preterm delivery. Pregnant women with dilated cardiomyopathy syndrome are at high risk for threatening preterm delivery.

Keywords: pregnancy, premature birth, ultrasonographic assessment of cervical length, dilated cardiomyopathy, echocardiography.

Одной из наиболее актуальных проблем в акушерстве является проблема угрожающих преждевременных родов (УПР) – родов в сроки от 22 до 36 недель гестации, являющихся важной медико-социальной и демографической проблемой в силу высокой частоты осложнений и перинатальной смертности [1, 2, 4, 12, 20]. Внедрение новых технологий и методов лечения привело к снижению уровня репродуктивных потерь, но не изменило частоты угрозы невынашивания, которая по-прежнему составляет 15% - 20% [8, 9].

Сердечно-сосудистые заболевания (ССЗ) у беременных занимают одно из ведущих мест среди всей экстрагенитальной патологии, составляя от 0,4% до 4,7%, и они же являются наиболее частой причиной материнской смертности – 2,2 на 100 000 родов [10, 12, 17]. В последнее время наблюдается увеличение числа беременных и рожениц, страдающих ССЗ, что объясняется рядом причин: ранней диагностикой заболеваний сердца, расширением показаний к сохранению беременности, увеличением группы женщин, оперированных на сердце, и числа серьёзнобольных женщин, которые либо сами, либо с разрешения врачей решают сохранить беременность, будучи уверенными в успехе медицинской науки и практики [5, 18, 19]. Вместе с тем, большое количество беременных госпитализируется в специализированные стационары с патологией сердца для пролонгирования беременности. Наименее благоприятной с точки зрения прогноза для материи и для ребенка является разнородная группа заболеваний, сопровождающаяся дилатацией и негативным ремоделированием левого желудочка (ЛЖ), объединенная в нашем исследовании под общим названием «синдром дилатационной кардиомиопатии» (СДКМП). С точки зрения инструментальной диагностики СДКМП включает в себя и перипартальную кардиомиопатию на стадии дилатации ЛЖ. В большинстве случаев при СДКМП неонатальный прогноз благоприятен. Как отмечает ряд авторов, лишь у пациенток с клиническими симптомами этого заболевания более часто, по сравнению со здоровыми женщинами, происходят преждевременные роды (18% и 5%, соответственно) [19, 24]. Смертность беременных с кардиомиопатиями достигает 12% - 15%. При повторных беременностях риск развития кардиомиопатии увеличивается до 30% - 40%. Ухудшение функции сердечной деятельности, несмотря на адекватную терапию, достигает 50% беременных женщин [19]. Также, при СДКМП, развившейся в период беременности или раннем послеродовом периоде, от повторной беременности рекомендовано отказаться [6, 8, 13, 18, 20].

Критерием включения беременных в наше исследование мы считали снижение фракции выброса (ФВ) ЛЖ ниже 45% по совокупным данным, полученным с помощью эхокардиографии (ЭХО-КГ) методом Simpson biplane + speckle tracking, в сочетании с увеличением конечного диастолического размера (КДР) ЛЖ более 60 мм (рис. 1, рис. 2) [3, 5, 6, 17, 21].

Цель исследования.

Выявить особенности течения беременности и улучшить пренатальную диагностику УПР у беременных сердечно-сосудистой патологией при скрининговых программах обследования с помощью современных технологий ультразвуковой цервикометрии (УЦ); определить взаимосвязь между наличием СДКМП и УПР.

Материалы и методы.

В исследование вошли 55 беременных с патологией сердечно-сосудистой системы в возрасте 29,8±1,9 лет с одноплодной беременностью, протекающей с угрозой ПР, сроком от 22

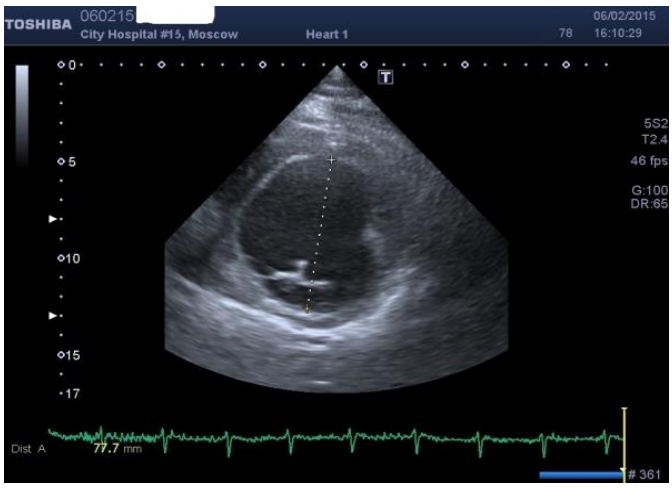

Рис. 1.

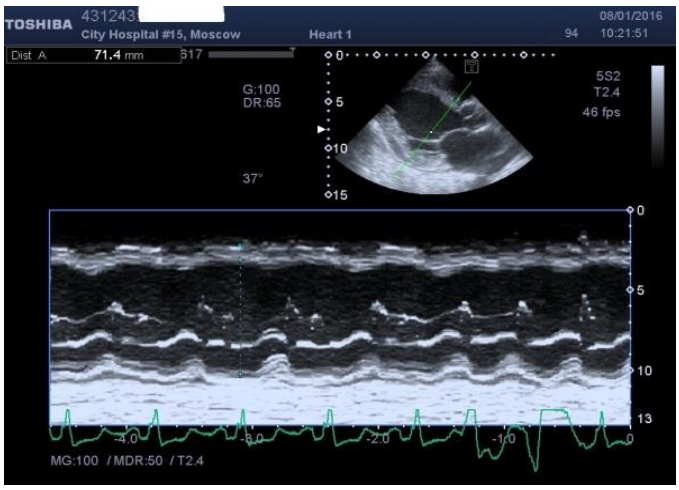

Рис. 2.

Рис. 1. ЭХО-КГ.

Беременность 32 недели. Синдром дилатационной кардиомиопатии. Конечный диастолический размер левого желудочка 78 мм.

Рис. 2. ЭХО-КГ.

Беременность 30 недель. Синдром дилатационной кардиомиопатии. Конечный диастолический размер левого желудочка 71 мм.

до 36 недель, направленные из женских консультаций и непрофильных учреждений для родовспоможения. Все пациентки были клинически стабильны, имели синусовый ритм. У 55 пациенток (100%) при скрининговом ультразвуковом исследовании (УЗИ) выявлено укорочение шейки матки. У 25 беременных (45,4%) соматический анамнез был отягощен наличием СДКМП.

Пациентки разделены на 3 группы: 1-я – 30 беременных с угрожающими ПР без нарушения геометрии и функции ЛЖ (54,5%); 2-я – 10 пациенток с угрожающими ПР и СДКМП (рис. 3), установленным до беременности (18,2%); 3-я группа – 15 пациенток с СДКМП (рис. 4), выявленным при беременности (27,3%).

Всем пациентам проводились, помимо стандартных УЗИ по общепринятым методикам: УЦ и эхокардиография с оценкой параметров скорости и силы волокон миокарда в режиме speckle tracking ЭХО-КГ (ST ЭХО-КГ) на ультразвуковых сканерах Apliotm 500 и Apliotm Artida компании Toshiba.

Производилось измерение закрытой части шейки матки от наружного зева до V-образной выемки внутреннего зева. В наше исследование мы включили беременных с укорочением шейки матки менее 30 мм по данным УЦ (рис. 5, рис. 6).

Статистическая обработка проводилась при помощи программного обеспечения Statistica version 7,0. Средние значения пред-

Рис. 3.

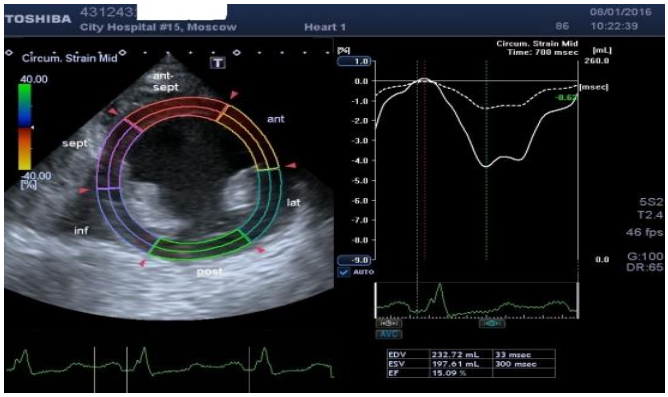

Рис. 4.

Рис. 3. ST ЭХО-КГ.

Глобальная продольная деформация. Беременность 27 недель. Синдром дилатационной кардиомиопатии, установленный до беременности.

Рис. 3. ST ЭХО-КГ.

Глобальная циркулярная деформация. Беременность 27 недель. Синдром дилатационной кардиомиопатии, установленный во время беременности.

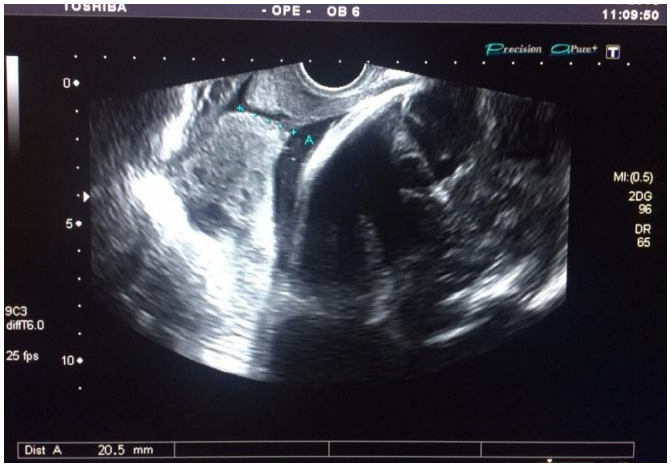

Рис. 5.

Рис. 6.

Рис. 5. Ультразвуковая цервикометрия.

Пациентка 2-й группы. Беременность 35 недели. Угрожающие преждевременные роды. Длина шейки матки 20,5 мм.

Рис. 6. Ультразвуковая цервикометрия.

Пациентка 3-й группы. Беременность 32 недели. Угрожающие преждевременные роды. Длина шейки матки 24 мм.

ставлены в виде медианы и стандартного отклонения. Сравнение групп проводили с помощью t-критерия Стьюдента для двух зависимых или независимых выборок. Статистически значимыми считали различия данных и корреляции данных при $p<0,05$.

Результаты и обсуждения.

По срокам гестации, в соответствии с рекомендациями ВОЗ, ПР были разделены на слишком ранние ПР (с 22 по 27 неделю гестации), ранние ПР (срок гестации 28-33 недели) и ПР (34-26 недель). Выявлены статистические значимые различия в данных УЦ у беременных с СДКМП (2 и 3-й группы) и беременных без нарушения геометрии и систолической функции левого желудочка (1-я группа). Показатели длины шейки матки при УЦ в 1-й группе составили 30,5±1,6 мм, что было достоверно выше ($p<0,05$), чем во 2-й (25±1,8мм) и 3-й группе (26,2±1,6 мм).

У пациенток 1-й группы ПР произошли в 7 случаях (23%): ранние ПР в 3 случаях (10%), ПР в 4 случаях (13%). У пациенток 2-й группы ПР произошли в 3 случаях (30%), из них 2 родов (20%) на сроке 28-33 недели и 1 роды (10%) на сроке 34-36 недель гестации. У пациенток 3-й группы произошли 1 (6,6%) слишком ранние ПР, 1 (6,6%) ранние ПР и 2 ПР (13,3%) (табл. 1).

При сравнении групп достоверно выше было число слишком ранних ПР у пациенток 3-й группы и ранних ПР у пациенток 2-й группы. Таким образом, у пациенток с СДКМП, установленным до или во время беременности, достоверно чаще встречались слишком ранние ПР и ранние ПР.

Количество ПР достоверно не отличалось между группами.

Обсуждение.

Для выбора терапии и определения оптимальной тактики ведения пациенток с тяжелыми ССЗ специалисты должны быть ориентированы в особенностях, как течения беременности, так и основного заболевания у этих пациенток.

Таблица №1. Срок родов у пациенток 1, 2 и 3-й групп.

Группы пациенток, включенных в исследование	Срок родов		
	22-27 недель Слишком ранние ПР	28-33 недели Ранние ПР	34-36 недель ПР
1 группа	0	3 (10%)	4 (13%)
2 группа	0	2 (20%)*	1 (10%)
3 группа	1 (6,6%)*	1 (6,6%)	2 (13,3%)

*** - $p<0,05$ (при сравнении групп между собой)**

Родоразрешать беременных с данной патологией целесообразно в крупных родовспомогательных учреждениях, способных обеспечить незамедлительную кардиореанимационную поддержку собственными силами.

При своевременном определении групп риска по данной патологии, своевременном обследовании, постановке на учет в специализированное учреждение и лечении, удается достичь наилучших результатов в пролонгировании беременности с данной патологией и снизить перинатальные потери.

Выводы.

1. Выявлена взаимосвязь между наличием синдрома дилатационной кардиомиопатии и угрожающими преждевременными родами.

2. Ультразвуковая цервикометрия является высокоинформативным методом своевременной диагностики, способствующим раннему прогнозированию преждевременных родов и пролонгированию беременности у беременных с сердечно-сосудистой патологией.

3. Беременные с синдромом дилатационной кардиомиопатии относятся к группе высокого риска по угрожающим преждевременным родам, частота которых в исследуемых группах 2 и 3 составила 26% и 30%, соответственно.

Список литературы:

1. Айламазян Э.К., Кулаков В.И., Радзинский В.Е. Акушерство. Национальное руководство. 2009; 1200.

2. Башмакова Н.В., Винокурова Е.А., Краева О.А. Прогнозирование преждевременных родов у женщин с первичным и вторичным привычным невынашиванием беременности в анамнезе. Акушерство и гинекология. 2012; 5: 29–33.

3. Доброхотова Ю.Э. Невынашивание беременности инфекционного генеза. Актуальные вопросы невынашивания беременности. Сборник клинических лекций. 2007; 40–49.

4. Затикян Е.П. Врожденные и приобретенные пороки сердца у беременных. Функциональная и ультразвуковая диагностика. 2004; 304.

5. Коваленко В.Н., Несукай Е.Г. Миокардит. Руководство по кардиологии. 2008; 971.

6. Краснопольский В.И. Система оценки тяжести фетоплацентарной недостаточности у беременных. Российский вестник акушера-гинеколога. 2008; 8 (5): 87-95.

7. Маколкин В.И. Приобретенные пороки сердца. 2008; 4: 192.

8. Макаров О.В., Бахарева И.В., Кузнецов И.А., Романовская В.В. Современные подходы к прогнозированию преждевременных родов. Российский вестник акушера – гинеколога. 2007; 6: 10-15.

9. Макаров О.В, Ганковкая Л.В., Козлов П.В. Профилактика и ведение невынашивания беременности и преждевременных родов. Акушерство и гинекология. 2008; 5: 19-24.

10. Мравян С.Р., Петрухин В.А., Пронина В.П., Торшина З.В., Федорова С.И., Коваленко Т.С. Гипертрофическая кардиомиопатия и беременность. Российский вестник акушера-гинеколога. 2009; 6 (9): 70-74.

11. Рыбакова М.К., Алехин М.Н., Митьков В.В. Практическое руководство по ультразвуковой диагностике. Эхокардиография. 2008; 544.

12. Радзинский В.Е., Гордеев А.Н. Актуальные вопросы современного акушерства. Акушерство и гинекология. 2007; 6: 83-85

13. Савельева Г.М. Акушерство. 2009; 3: 328.

14. Сичинава Л.Г. Калашников С.А., Сонголова Е.Н. Прогнозирование преждевременных родов, ультразвуковые критерии состояния шейки матки. Материалы форума «Мать и дитя». 2006; 243.

15. Степанян А.В., Джобава Э.М. Артизанова Д.П. Новое слово в фармакотерапии и профилактике плацентарной недостаточности при угрозе преждевременных родов. Акушерство и гинекология. 2010; 5: 94-97.

16. Целуйко В.И. Междисциплинарные проблемы. Кардиомиопатия и беременность. 2010.

17. Шалина Р.И., Херсонская Е.Б., Карачунская Е.М. Преждевременные роды и перинатальные исходы. Акушерство и гинекология. 2007; 5: 27-33.

18. Шехтман М.М. Руководство по экстрагенитальной патологии у беременных. 2005: 83-93.

19. Шумаков В.И. Дилатационная кардиомиопатия. 2003; 15.

20. Goldenberg R., Goepfert A., Ramsey P. Biochemical markers for prediction of preterm birth. Am. J. Obstet. Gynecol. 2005; 192: 36-46.

21. Hassan S.S. et al. Vaginal progesterone reduces the rate of preterm birth in women with asonographic short cervix: a multicenter, randomized, doubleblind, placebocontrolled trial. Ultrasound Obstet Gynecol. 2011; 38 (1): 1831.

22. Probst V., Langlard J.M., Desnos M. Familial hypertrophic cardiomyopathy. French study of the duration and outcome of pregnancy. Arch mal Cocur Yaiss. 2002; 95: 81-86.

23. Romero R., Nicolaides K. Vaginal progesterone in women with an asymptomatic sonographic short cervix in the midtrimester decreases preterm delivery and neonatal morbidity: a systematic review and metaanalysis of individual patient data. Am. J. Obstet. Gynecol. 2012; 26: 119.

24. Romero R., Espinoza J., Kusanovic J. et al. The preterm parturition syndrome. Am. J. Obstet. Gynecol. 2006; 113: 17-42.

References:

1. Aylamazyan E.K., Kulakov V.I., Radzinskiy V.E. Obstetrics. National leadership. 2009; 1200 (in Russian).

2. Bashmakova, N.I., Vinokurova E.A., Kraeva O.A. Prediction of preterm birth in women with primary and secondary recurrent miscarriage in anamnesis. Obstetrics and gynecology. 2012; 5: 29-33 (in Russian).

3. Dobrokhotova Y. E. Miscarriage of infectious genesis. Current issues of miscarriage. The collection of clinical lectures. 2007; 40-49 (in Russian).

4. Zatikyan E.P. Congenital and acquired heart diseases in

pregnant women. Functional and ultrasonic diagnostics. 2004; 304 (in Russian).

5. Kovalenko V.N., Nesuki E.G. Myocarditis. The guide to cardiology. 2008; 971 (in Russian).

6. Krasnopolsky V.I. The system for assessing the severity of placental insufficiency in pregnant women. Russian Bulletin of obstetrician-gynecologist. 2008; 8 (5): 87-95 (in Russian).

7. Makolkin V.I. Acquired heart defects. 2008; 192 (in Russian).

8. Makarov O.V., Bakhareva I.V., Kuznetsov I.A., Romanov V.V. Modern approaches to the prediction of preterm birth. Russian. Bulletin of obstetrician – gynecologist. 2007; 6: 10-15 (in Russian).

9. Makarov O.V., Pankovka L.V., Kozlov P.V. Prevention and management of miscarriage and premature birth. Obstetrics and gynecology. 2008; 5: 19-24 (in Russian).

10. Mravyan S.R., Petrukhin V.A., Pronina V.P., Torshin Z.V., Fedorova S.I., Kovalenko T.S. Hypertrophic cardiomyopathy and pregnancy. Russian Bulletin of obstetrician-gynecologist. 2009; 6 (9): 70-74 (in Russian).

11. Rybakova, M.K., Alekhin M.N., Mitkov V. V. Practical guide to ultrasound diagnostics. Echocardiography. 2008; 544 (in Russian).

12. Radzinsky VE., Gordeev A.N. Topical issues of modern obstetrics. Obstetrics and gynecology. 2007; 6: 83-85 (in Russian).

13. Savelyeva G.M. Obstetrics. 2009; 44 (in Russian).

14. Sichinava L.G., Kalashnikov A.S., Angelova E.N. Prediction of preterm birth, ultrasound criteria of the state of the cervix. The materials of the forum "Mother and child". 2006; 243 (in Russian).

15. Stepanyan A.V., Dzhobava E.M., Artisanova D.P. A new word in the pharmacotherapy and prevention of placental insufficiency with premature labor. Obstetrics and gynecology. 2010; 5: 94-97 (in Russian).

16. Tseluyko V.I. Interdisciplinary problems. Cardiomyopathy and pregnancy. 2010.

17. Shalina R.I., Kherson E.B., Karachunsky E.M. Premature birth and perinatal outcomes. Obstetrics and gynecology. 2007; 5: 27-33 (in Russian).

18. Shekhtman M.M. Guide on extra genital pathology of pregnant. 2005: 83-93 (in Russian).

19. Shumakov V.I. Dilated cardiomyopathy. 2003; 15 (in Russian).

20. Goldenberg R., Goepfert A., Ramsey P. Biochemical markers for prediction of preterm birth. Am. J. Obstet. Gynecol. 2005; 192: 36-46.

21. Hassan S. et al. Vaginal progesterone reduces the rate of preterm birth in women with asonographic short cervix: a multicenter, randomized, double-blind, placebocontrolled trial. Ultrasound Obstet. Gynecol. 2011; 38 (1): 1831.

22. Probst V., Langlard J. M., Desnos M. Familial hypertrophic cardiomyopathy. French study of the duration and outcome of pregnancy. Arch mal Cocur Yaiss. 2002; 95: 81-86.

23. Romero R., Nicolaides K. Vaginal progesterone in women with an asymptomaticsonographic short cervix in the midtrimester decreases preterm delivery and neonatal morbidity: a systematic review and metaanalysis of individual patient data. Am. J. Obstet. Gynecol. 2012; 26: 119.

24. Romero R., Espinoza, J., Kusanovic J. et al. The preterm parturition syndrome. Am. J. Obstet. Gynecol. 2006; 113: 17-42.

Received: 11.01.2016
Accepted: 19.01.2016

Corresponding author: Prints G.D. castatroy@yandex.ru

МАСТЕР-КЛАСС

СОВРЕМЕННАЯ СИСТЕМА ОБСЛЕДОВАНИЯ МОЛОЧНОЙ ЖЕЛЕЗЫ

Профессор Рожкова Надежда Ивановна

ФГБУ МНИОИ им П.А. Герцена. Национальный центр онкологии репродуктивных органов. Москва, Россия.

Каков уровень заболеваемости женщин раком молочной железы? От чего он зависит? В чем заключается роль своевременной диспансеризации? Какие скрининговые методики существуют? Какая современная аппаратура применяется для диагностики рака молочной железы в России и в мире? Какие меры профилактики существуют и в чем их суть? На эти и другие вопросы дает ответ сегодняшний мастер-класс.

Ключевые слова: маммография, маммосцинтиграфия, УЗИ, МРТ, ОФЭКТ/КТ.

MODERN SYSTEM OF MAMMARY GLAND DIAGNOSTIC

Professor Rozhkova Nadezhda Ivanovna

P.A. Herzen Moscow Research Institute of Oncology. Moscow, Russia.

What is the level of incidence of women breast cancer? What it depends on? What is the role of timely medical examination? What screening methods exist? What modern equipment is used to diagnose breast cancer in Russia and in the world? What preventive measures exist and what is their essence? Today's master class gives the answer to these and other questions.

Keywords: mammography, brest scintigraphy, ultrasound, MRI, SPECT/CT.

Для просмотра мастер-класса перейдите на сайт:
https://rejr.ru/nineteenth_nomer/master-class.html

Рожкова Надежда Ивановна
Профессор, д.м.н., академик РАМТН, президент Российской ассоциации радиологов, президент Российской ассоциации маммологов

Мастер-класс. ***СОВРЕМЕННАЯ СИСТЕМА ОБСЛЕДОВАНИЯ МОЛОЧНОЙ ЖЕЛЕЗЫ***

Для запуска презентации нажмите на любое место в области презентации, чтобы она загрузилась (если Вы просматриваете журнал в окне браузера, то вначале сохраните журнал к себе на компьютер и откройте его с локального диска, иначе презентация не пойдет).

1) Используйте кнопки влево и вправо в левом нижнем углу страницы для перемещения по слайдам.
2) Каждая презентация сопровождается текстовым или звуковым комментарием автора. Включите в верхнем левом углу третью вкладку – ЗАМЕТКИ. Следите за текстом автора при переключении презентации на новый слайд. Если презентация сопровождается звуком, то отрегулируйте уровень звука, нажав на иконку динамика.
3) Чтобы включить полноэкранный просмотр презентации достаточно нажать левой кнопкой мыши на правую нижнюю клавишу перехода в полноэкранный режим.

Если у Вас не отображается мастер-класс – установите Adobe Flash Player:
http://get.adobe.com/ru/flashplayer/

YouTube™

Внимание! Презентация защищена авторскими правами. Полное или частичное копирование материала запрещено, без предварительного согласия авторов.

НАУЧНЫЙ ОБЗОР

ФУЗ-АБЛАЦИЯ – ОТДАЛЕННЫЕ РЕЗУЛЬТАТЫ ЛЕЧЕНИЯ МИОМ МАТКИ

Берлим Ю.Д., Домбровский В.И., Исаев А.Ю.,
Минеев Н.И., Волошин В.В., Паленый А.И.

ГБОУ ВПО «Ростовский государственный медицинский университет». г. Ростов-на-Дону, Россия.

Цель исследования. В отечественной литературе имеются единичные публикации, посвященные описанию физических принципов, процесса выполнения и клинических результатов применения аблации миомы матки (ММ) с помощью фокусированного ультразвука (ФУЗ), так называемой ФУЗ-аблации под контролем магнитно-резонансной томографии (МРТ). Именно рентгенолог является основным исполнителем указанной лечебной манипуляции. Поэтому представляется целесообразным познакомить лучевых диагностов на конкретном клиническом примере с основами этой гибридной технологии, с ее достоинствами и ограничениями.

Материалы и методы. В работе приведены результаты комбинированного лечения молодой женщины по поводу множественной миомы тела матки различного гистологического строения. Целью применения ФУЗ-аблации в данном случае являлись необходимость нивелирования клинической симптоматики заболевания и отсрочка оперативного вмешательства. Применяли методы лучевой диагностики для выявления и идентификации этой доброкачественной опухоли, а также для мониторинга состояния здоровья пациентки на различных этапах оказания медицинской помощи. Окончательный диагноз был поставлен на основании данных патоморфологического исследования операционного материала, полученного после выполнения консервативной миомэктомии.

ФУЗ-аблацию проводили на установке «ExAblate 2000» («InSightec Ltd.», Haifa, Israel), интегрированной с магнитно-резонансным томографом «Signa HDxt 1.5» («GEHC», Milwaukee, WI, USA).

Результаты. ФУЗ-аблация ММ в представленном наблюдении была вынужденной мерой ввиду нереализованной репродуктивной функции молодой пациенткой и ее категорическим отказом от оперативного вмешательства. Показатели объема термического повреждения ткани двух миоматозных узлов, равные 63% и 72%, предполагали возможность достижения желаемого результата, который выразился в продолжительном отсутствии клинических проявлений заболевания на протяжении 4,5 лет.

Выводы. ФУЗ-аблация ММ под контролем МРТ является эффективным методом лечения этого заболевания. Она обладает неоспоримыми достоинствами, однако требуется дальнейшее изучение показаний к применению и совершенствование нормативной базы.

Ключевые слова: миома матки, магнитно-резонансная томография (МРТ), ФУЗ-аблация.

HIFU-ABLATION – LONG-TERM TREATMENT RESULTS OF THE UTERINE FIBROIDS

Berlim Yu.D., Dombrovskiy V.I., Isaev A.Yu.,
Mineev N.I., Voloshin V.V., Paleniy A.I.

Rostov State Medical University. Rostov-on-Don, Russia.

Purpose. In the literature there are few papers devoted to the description of the physical principles, the process of implementation and the clinical results of the application of uterine fibroids ablation using high intensity focused ultrasound (HIFU), so-called HIFU-ablation guided by magnetic resonance imaging (MRI). Radiologist is the main performer of this manipulation. Therefore, it seems appropriate to acquaint the radiologists with the basis of this hybrid technology, its advantages and limitations by the example of a clinical case.

Materials and methods. The results of combined treatment of a young woman for multiple uterine fibroids of different histological structure were presented in this study. The radiological diagnostic methods for the detection and identification of this benign tumor, as well as for monitoring the health status of the patient at different stages of medical care were applied. The final diagnosis was based on the pathomorphologic findings of surgical material received after conservative myomectomy. HIFU-ablation was carried out on "Ex-Ablate 2000" unit ("InSightec Ltd.", Haifa, Israel) integrated within MRI scanner "Signa HDxt 1.5" ("GEHC", Milwaukee, WI, USA).

Results. We had to use HIFU-ablation of uterine fibroids in this study due to unrealized reproductive function in the young patient and her flat refusal from surgical intervention. The volumetric indices of thermal damage of two myomatous nodules tissue (63 % and 72 %) suggested the possibility of achieving the desired result, which was demonstrated by the prolonged absence of clinical manifestation of the disease within 4.5 years.

Conclusions. HIFU-ablation is an effective method of treating for this disease. It has undeniable advantages, however, it requires further consideration of the indications for using and improvement of the standard base.

Keywords: uterine fibroid, magnetic resonance imaging, high intensity focused ultrasound (HIFU) ablation.

В структуре заболеваемости женских половых органов одно из первых мест занимает миома матки (ММ). По данным литературы, эту доброкачественную опухоль из мышечной ткани наблюдают у 20-77% женщин в возрасте от 35 до 55 лет, причем у представительниц слабого пола репродуктивного возраста – у 20-40% [1 - 6]. Отмеченное в последние годы «омоложение» миомы матки связывают с ростом частоты воспалительных заболеваний гениталий и ранним началом сексуальных отношений, а также с внедрением новых, более совершенных методов диагностики этой патологии и большей их доступностью [3, 7 - 9].

Высокая распространенность ММ предопределяет необходимость наличия надежных методов борьбы с ней. Она, как, впрочем, и другие опухоли женской половой сферы, занимает лидирующие позиции в перечне гинекологических заболеваний, требующих хирургического лечения [10, 11].

В настоящее время выделяют четыре основных подхода к лечению миомы матки [12].

1. Радикальный подход. На протяжении длительного периода времени гистерэктомия (надвлагалищная ампутация или экстирпация матки) считается основным лечебным воздействием, направленным на сохранение здоровья женщины за счет удаления пораженного органа. Она остается практически единственной рассматриваемой тактикой оперативного лечения пациенток старше 45 лет [13, 14].

2. Консервативно-пластический подход. Миомэктомия с различными путями доступа – фактически единственный эффективный метод органосохраняющего лечения больных ММ, который применяют для сохранения репродуктивной и поддержания менструальной функций у молодых женщин [15].

3. Стабильно-регрессионный подход включает эмболизацию маточных артерий (ЭМА), их трансвагинальную окклюзию, лапароскопическое или лапаротомическое лигирование, а также миолизис. ЭМА является наиболее распространенным методом среди вышеперечисленных и применяется в первую очередь при наличии множественных миоматозных узлов и как подготовительный этап перед оперативным лечением. При этом у женщины, как правило, сохраняется фертильная функция.

4. Временно-регрессионный подход самостоятельно не применяют. Он позволяет добиться временного уменьшения размеров миоматозных узлов, а также нивелировать симптомы заболевания. Индукторами временной регрессии являются лекарственные препараты, к которым относят агонисты гонадотропин-рилизинг гормонов, антипрогестагены, антигонадотропные средства, прогестагены. Медикаментозное лечение возможно только в репродуктивном возрасте и зачастую лишь как этап предоперационной подготовки к миомэктомии. Одна из основных причин выбора консервативной тактики – наличие у пациентки сопутствующих экстрагенитальных заболеваний, являющихся противопоказанием к хирургическому вмешательству [16].

Органоуносящая хирургическая технология радикального подхода и паллиативный характер временно-регрессионного предопределяют актуальность консервативно-пластического и стабильно-регрессионных методов лечения ММ как способов сохранения ре-

продуктивной функции и устранения патологии как таковой. Это обусловлено, в том числе, современной тенденцией «поздней» беременности и родов у женщин старше 35 лет, каждая четвертая из которых, по данным литературы, наблюдается по поводу миомы матки [10]. Хотя на сегодняшний день роль ММ в развитии бесплодия и невынашивании беременности однозначно не определена, однако, первичное бесплодие у больных с миомой матки встречается в 18-24% случаев, вторичное – в 25-26%. Привычным невынашиванием же страдают от 15% до 22% женщин с миомой матки [17]. Таким образом, выбор метода лечения миомы матки у женщины репродуктивного возраста обусловлен, в том числе, ее желанием иметь детей.

В перечень методов стабильно-регрессионного подхода можно включить и абляцию ММ с помощью фокусированного ультразвука (ФУЗ), так называемую ФУЗ-абляцию под контролем магнитно-резонансной томографии (МРТ) или ультразвукового (УЗ) исследования (УЗИ) [18 - 24]. Если ЭМА и, в меньшей степени, временная окклюзия маточных артерий, как, впрочем, и миолизис, относительно давно укоренились в отечественной и мировой практике, то ФУЗ-абляция – «молодой» метод лечения ММ, одобренный для этой цели в двух редакциях американской Food and Drug Administration (FDA) в 2004 г. и разрешенный к применению в нашей стране в 2009 г. [18, 25 - 27]. Легитимному статусу ФУЗ-абляция обязана многоцентровым клиническим исследованиям в европейских странах, США и в Израиле, результаты которых свидетельствовали о ее эффективности и безопасности [28 - 31]. В англоязычной литературе эта лечебная процедура именуется как «High Intensity Focused Ultrasound» (HIFU) или «Magnetic Resonance guided Focused Ultrasound» (MRgFUS), если соответствующее оборудование интегрировано с магнитно-резонансным томографом. Вместо МРТ его существенно реже используют в комплексе с диагностическим ультразвуковым аппаратом [24].

Вкратце изложим технологическую суть ФУЗ-абляции. Генерируемые трансдюссером УЗ-волны фокусируют в небольшом участке опухоли объемом около 1 см3, называемом «спотом» (от англ. «spot» – пятно), имеющем форму эллипсоида, диаметром 1-8 мм и длиной 10-80 мм. За счет эффекта кавитации ткань миомы в споте нагревается до 55-85о С, что вызывает ее коагуляционный (термический) некроз [23]. Вышеописанную процедуру, именуемую соникацией, проводят последовательно с каждым спотом после виртуального заполнения ими большей части или всего объема миоматозного узла. Исключением является его граница с серозной оболочкой, от которой рекомендуется отступить на 15 мм. Здесь следует сделать важное уточнение. УЗ-волны до точки их фокусировки в споте и после прохождения через него не вызывают какого-либо повреждения анатомических структур матки, органов и систем, через которые они проходят. Так, на двухмиллиметровом расстоянии от спота в процессе его соникации температура не превышает 40о С, а на расстоянии 3-4 мм соответствует физиологической норме. Иными словами, безопасность тканей, окружающих спот и матку, аналогична таковой при диагностическом использовании ультразвука. Исключением является пресакральное нервное сплетение, находящееся в непосредственной близости от задней стенки матки, что следует учитывать в процесс формирования акустического окна.

Соникация ММ – основная фаза ФУЗ-абляции. Однако до, во время и после проведения этой лечебной манипуляции не менее важную роль играет магнитно-резонансная томография. На предварительном этапе с помощью этого метода, как правило, после УЗИ, подтверждают наличие новообразования матки и уточняют его нозологическую форму. МРТ-данные являются основополагающими для распознавания тканевого состава миомы, характера и выраженности вторичных изменений в ее ткани. Как известно, по уровню интенсивности магнитно-резонансного (МР) сигнала на Т2-взвешенных изображениях (ВИ) выделяют «белые», «серые» и «темные» миомы [18 - 22, 32]. Именно последние наиболее чувствительны к термическому воздействию за счет присутствия в них выраженного фиброзного компонента. «Белые» опухоли гистологически относят к клеточным или пролиферирующим миомам. Эффективность ФУЗ-абляции этих новообразований существенно ниже. МРТ также надежный инструмент для определения количества миоматозных узлов, их размеров, объема и локализации (субмукозная, интрамуральная, субсерозная), а также для оценки топографо-анатомического взаимоотношения матки с окружающими органами и системами. Наряду с клинической картиной заболевания, томографическая информация служит основанием для выбора тактики лечения пациенток, страдающих ММ.

ФУЗ-абляцию выполняют с помощью комплекта оборудования, включающего магнитно-резонансный томограф и устройство для генерации и фокусировки УЗ-волн, объединенные единым программным продуктом. В ряде случаев под контролем МРТ проводят заполнение мочевого пузыря и прямой кишки физиологическим раствором для смещения и позиционирования матки с миоматозным узлом на оптимальное фокусное расстояние (8-10 см) относительно источника УЗ-волн. Эта манипуляция преследует и другую цель, а именно удаление с

пути прохождения УЗ-волн петель тонкого кишечника и устранение волнового воздействия на пресакральное нервное сплетение. На основании анализа серий Т2-ВИ, получаемых в трех ортогональных проекциях, осуществляют планирование лечебной процедуры путем виртуального формирования и размещения в визуализированном миоматозном узле спотов с последовательной их соникацией длительностью от 7-8 с до 20 с. При этом несомненным достоинством применяемого лучевого метода является возможность регистрировать в реальном времени создаваемую в споте температуру и контролировать любое изменение положения органа относительно акустического окна [33, 34].

С целью оценки эффекта лечения процедуру ФУЗ-аблации заканчивают внутривенным введением контрастирующего препарата. Вследствие коагуляционного некроза ткани миомы нарушается кровообращение и формируется область, в которой отсутствует перфузия, именуемая в англоязычной литературе как «non-perfused volume» (NPV). На Т1-ВИ эта область имеет выраженный гипоинтенсивный МР-сигнал по сравнению с неизмененным миометрием или скелетными мышцами. На основании полученных МРТ-данных рассчитывают значение NPV в процентах относительно всего объема опухоли. Чем больше этот показатель, тем успешнее проведена ФУЗ-аблация. Общее время выполнения лечебной технологии варьирует в широком диапазоне (от 2-3 ч до 5-7 ч) и зависит от ряда факторов, в первую очередь от размеров, количества миоматозных узлов, от их локализации и гистологического строения [18 - 21].

Как правило, ФУЗ-аблация редко влечет за собой какие-либо осложнения. К последним относят: локальный ожог передней брюшной стенки, нейропатию пресакрального нервного сплетения и седалищных нервов, термическое повреждение органов брюшной полости (петли тонкого кишечника) и малого таза, формирование свища между миоматозным узлом и полостью матки. Чаще всего причиной осложнений является недостаточная профессиональная подготовка персонала, в первую очередь врача, проводящего лечение [18, 20, 21].

В настоящее время показания и противопоказания к применению ФУЗ-аблации ММ до конца не определены и в ближайшие годы могут быть пересмотрены в связи с совершенствованием этой технологии и накоплением клинического опыта ее применения. Как самостоятельный метод она эффективна при наличии у пациенток субсерозного, интрамурального или интрамурально-субсерозного единичного миоматозного узла (или 2-3 узлов) диаметром от 20 мм до 80-100 мм (оптимально от 20 мм до 60 мм) с выраженным фиброзным компонентом («темная» миома) и минимальными вторичными изменениями в ткани опухоли. При этом значимым является прямая доступность всего объема миомы для УЗ-волн, а ее интерстициальный компонент должен составлять более 30%. Этот метод используют при инструментально доказанном росте миоматозного узла, для нивелирования проявлений «симптомной» миомы и у планирующих беременность молодых женщин, страдающих «бессимптомной» миомой, желающих избежать инвазивных методов лечения, а также с целью профилактики клинических признаков заболевания. Кроме того ФУЗ-аблация рассматривается как лечебная процедура, предшествующая хирургическому вмешательству или позволяющая отсрочить таковое.

Перечень противопоказаний к проведению ФУЗ-аблации весьма разнообразен и обусловлен как технологическими особенностями ее выполнения, так и соматическим состоянием пациентки. Не подлежат волновому воздействию миоматозные узлы диаметрами менее 20 мм и более 100-150 мм или же расположенные субсерозно на «ножке». Это касается и миом, находящихся вне прямого доступа УЗ-волн (шейка матки и задняя стенка тела матки). Именно отсутствие препятствий между кожей передней брюшной стенки и опухолью является обязательным условием эффективности рассматриваемой манипуляции. В данном случае к препятствиям относят: ожирение II-III степени, состояние после липосакции области живота, грубые обширные рубцы передней брюшной стенки и ее пластика полимерной сеткой, а также наличие спаечного процесса в брюшной полости и выраженное положение матки в retroflexio-versio. Использование внутриматочного контрацептива является противопоказанием к проведению ФУЗ-аблации, требуется предварительное его удаление. Следует исключить из кандидатов для этого вида лечения беременных женщин и пациенток, страдающих помимо ММ острыми и хроническими воспалительными заболеваниями гениталий, аденомиозом, опухолями и опухолевидными заболеваниями придатков матки, перенесших ЭМА в анамнезе, а также имеющих патологию печени, почек, легких и сердечно-сосудистой системы в стадии субкомпенсации. По понятным причинам, известные противопоказания к проведению МРТ следует учитывать при выборе тактики лечения пациенток, страдающих ММ [18, 20, 21].

Как уже отмечалось, опыт применения ФУЗ-аблации в гинекологической практике у нас в стране исчисляется несколькими годами. Ее эффективность, достоинства и ограничения подлежат дальнейшему изучению. Поэтому мы считаем важным представить приведенное ни-

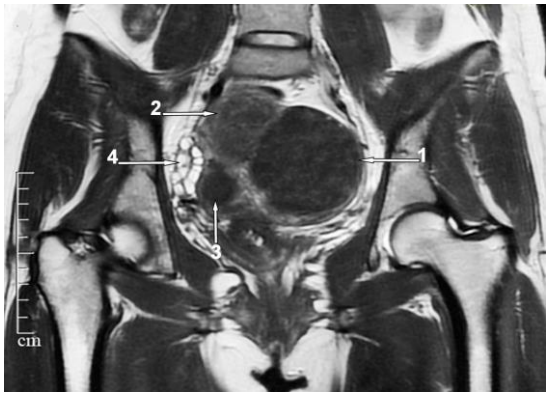

Рис. 1,а.

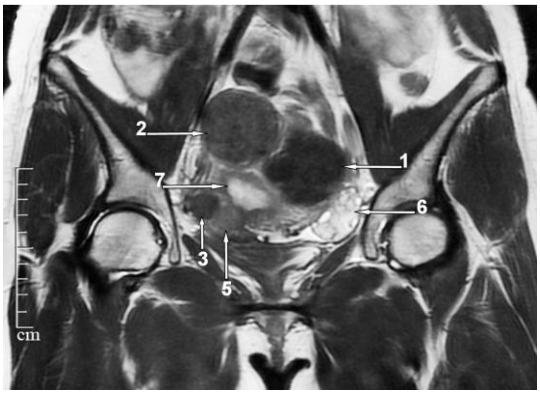

Рис. 1,б.

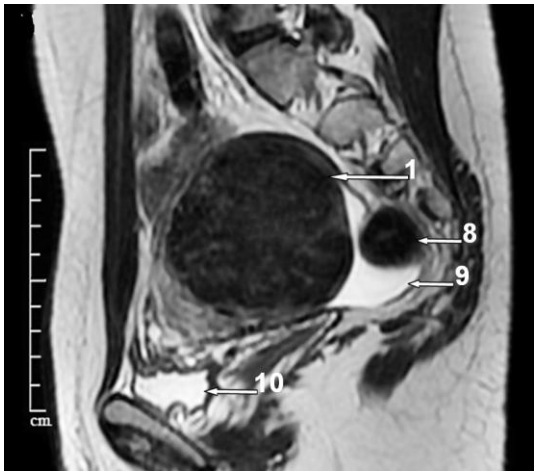

Рис. 1,в.

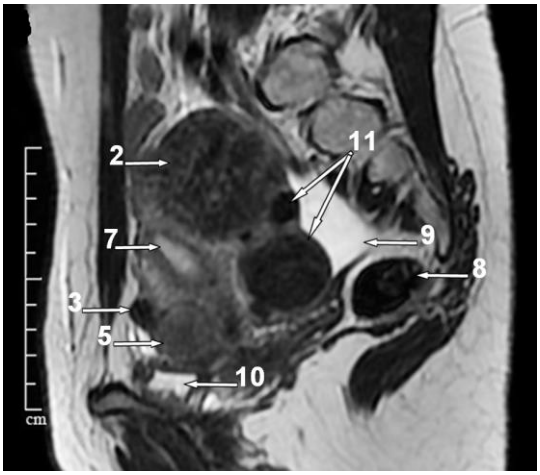

Рис. 1,г.

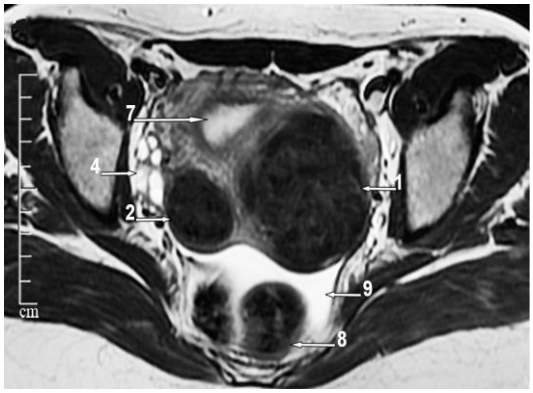

Рис. 1,д.

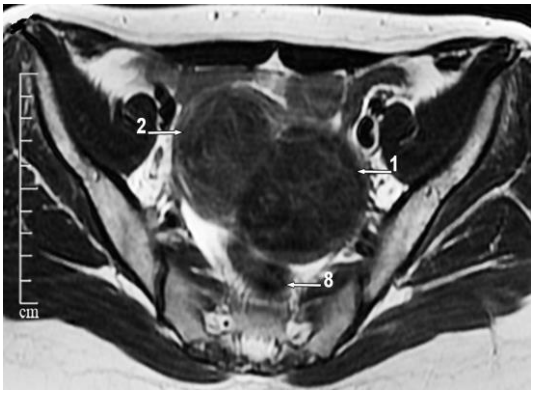

Рис. 1,е.

Рис. 1. МРТ органов таза.

а, б – Т2-ВИ, фронтальная проекция; (FRFSE-XL/90, TR/TE 5967/61,1 мс, FOV 36x36, толщина среза 4 мм, gap 1,0 мм, матрица 320x256, NEX 2,0).

в, г – Т2-ВИ, сагиттальная проекция; (FRFSE-XL/90, TR/TE 5167/108,6 мс, FOV 40x40, толщина среза 5 мм, gap 1,0 мм, матрица 320x256, NEX 2,0).

д, е – Т2-ВИ, аксиальная проекция; (FRFSE-XL/90, TR/TE 5417/100,8 мс, FOV 36x36, толщина среза 5 мм, gap 1,0 мм, матрица 320x256, NEX 2,0).

1, 2 – «темная» и «серая» миомы дна и задней стенки тела матки, соответственно; 3 – «темный» миоматозный узел в области правого ребра матки; 4 – правый яичник; 5 – пролиферирующая («белая») миома; 6 – левый яичник; 7 – полость матки; 8 – прямая кишка; 9 – Дугласово пространство; 10 – мочевой пузырь; 11– «темные» миомы задней стенки матки.

же клиническое наблюдение.

Краткая выписка из истории болезни. Пациентка М., 1982 года рождения, обратилась на прием к гинекологу клиники РостГМУ в октябре 2010 года с жалобами на тянущие боли в нижних отделах живота, частые позывы к мочеиспусканию, болезненные менструации. Впервые вышеуказанные симптомы стали беспокоить в 2009 году.

Общее состояние на момент осмотра удовлетворительное. Пациентка нормостенического телосложения, умеренного питания (рост 170 см, вес 58 кг). Кожные покровы и видимые слизистые физиологической окраски. Подкожная жировая клетчатка развита умеренно. Живот при пальпации мягкий, активно участвует в акте дыхания, незначительно болезненный в гипогастральной области.

Экстрагенитальной патологии не выявлено. Оперативные вмешательства не выполнялись. Наличие аллергических реакций отрицает.

Менструации установились с 12 лет, по 5-6 дней, умеренные, периодически болезненные. Менструальный цикл регулярный – через 28-30 дней. Половая жизнь с 17 лет. Пациентка не замужем, постоянного полового партнера нет. С целью контрацепции использует барьерный метод. Гормональные препараты никогда не принимала. Беременностей не было, на момент обращения не планировала. При осмотре: наружные половые органы развиты правильно, без патологических изменений. Шейка матки «в зеркалах» без видимой патологии. Бимануально: тело матки увеличено до 12-13 недель беременности, бугристое, плотной консистенции, подвижное, чувствительное при осмотре. Придатки с обеих сторон не увеличены, их область безболезненная. Инфильтратов в малом тазу нет. Выделения из влагалища светлые, умеренные. При кольпоскопии патологических изменений не выявлено. Цитологическое исследование мазков-отпечатков из цервикального канала – атипических клеток не обнаружено.

Все показатели клинико-лабораторного исследования в пределах возрастной физиологической нормы.

Согласно результатам выполненного УЗИ, в теле матки обнаружено шесть гипоэхогенных образований округлой формы диаметрами от 7 мм до 98 мм, расположенных как интерстициально, так и субсерозно. Два из них общим размером 98x65x67 мм интерстициально-субсерозной локализации находятся в области задней стенки и дна тела матки, интимно прилегая друг к другу. Заключение: УЗ-признаки многоузловой миомы матки.

С целью идентификации патологического процесса, уточнения тканевого характера миоматозных узлов, их локализации и соотношения с прилежащими органами и системами была выполнена МРТ полости таза.

Как следует из МРТ-данных, приведенных на рисунке 1, матка – в положении anteflexio-lateroversio, смещена вправо за счет субсерозного миоматозного узла округлой формы, размерами 73x68x67 мм, расположенного слева от срединной линии, в области дна и задней стенки матки. Его структура достаточно однородная, гипоинтенсивная на Т2-ВИ относительно неизмененного миометрия («темная» миома). Медиальнее описанной опухоли, тесно прилегая к ней, находится второй субсерозный миоматозный узел округлой формы, размерами 49x44x53 мм, имеющий однородную структуру, умеренно гипоинтенсивную на Т2-ВИ («серая» миома). Ниже этого новообразования в задней стенке обнаружены еще два интерстициально-субсерозных миоматозных узла диаметрами 13 мм и 32 мм («темные» миомы с различным содержанием фиброзного компонента). Справа, вдоль передне-боковой поверхности матки, визуализированы четыре плотно прилежащие друг к другу небольшие миоматозные узлы диаметрами от 10 мм до 21 мм, больший из которых имеет признаки пролиферирующей (клеточной) «белой» миомы. В типичном месте расположены увеличенные в размерах мультифолликулярные яичники. В Дугласовом пространстве определяется свободная жидкость.

Принимая во внимание молодой возраст женщины (28 лет), нереализованную репродуктивную функцию, признаки «симптомной» миомы матки, а также твердое нежелание подвергаться оперативному вмешательству, приняли решение о выполнении ФУЗ-аблации двух крупных миоматозных узлов, расположенных в области дна и верхнего сегмента задней стенки тела матки. При этом преследовали цель остановить рост опухолей, уменьшить их размеры и таким образом нивелировать клинические проявления заболевания с последующим рассмотрением дальнейшей тактики лечения.

12 ноября 2010 года в клинике РостГМУ была проведена вышеуказанная манипуляция под контролем МРТ. Применили комплекс оборудования, состоящий из установки для ФУЗ-аблации «ExAblate 2000» («InSightec Ltd.», Haifa, Israel) и магнитно-резонансного томографа «Signa HDxt 1.5» («GEHC», Milwaukee, WI, USA). Находящейся на столе в положении «лежа на животе» пациентке выполнили «неглубокую» внутривенную седацию, предполагающую возможность контакта с ней. На первом этапе, путем заполнения мочевого пузыря и прямой кишки физиологическим раствором, матку сместили таким образом, чтобы оба миоматозных узла находились в акустическом окне на оптимальном фокусном расстоянии (рис. 2).

Весь лечебный процесс длился 5 часов, включая время размещения спотов в двух мио-

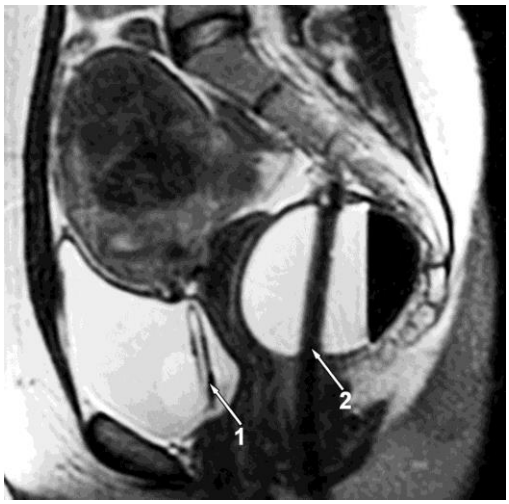

Рис. 2. МРТ органов таза (приемная катушка FUS Pelvic INS), Т2-ВИ, сагиттальная проекция.

(FRFSE-XL/90, TR/TE 4017/64,7 мс, FOV 36x36, толщина среза 5 мм, gap 1,0 мм, матрица 256x224, NEX 2,0); 1 – катетер в полости мочевого пузыря; 2 – зонд в полости прямой кишки.

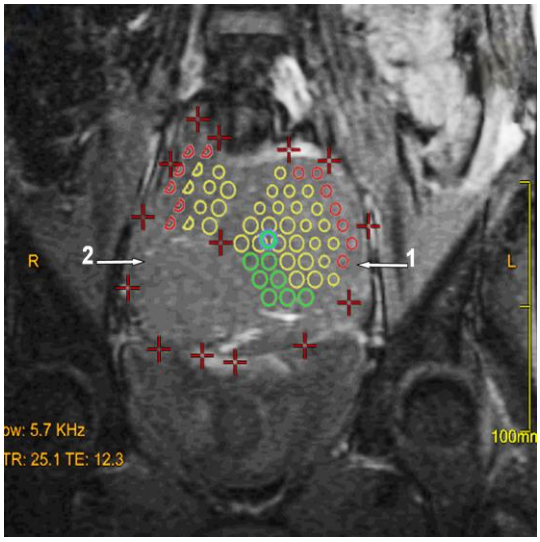

Рис. 3. МРТ органов таза (приемная катушка FUS Pelvic INS). Т1-ВИ с подавлением МР-сигнала от жировой ткани, фронтальная проекция.

(FSPGR/80, TR/TE 210/1,4 мс, FOV 36x36, толщина среза 5 мм, gap 1,0 мм, матрица 256x128, NEX 2,0). Процесс планирования соникаций путем размещения спотов (разноцветные круги и полукруги) в проекции нахождения двух миоматозных узлов. Цвет спота зависит от степени безопасности его положения относительно критических органов (кожа, кишечник, крестец). «Зеленые» споты – соникация безопасна, «желтые» – вблизи критических органов, «красные» – соникация запрещена и программно блокируется. 1 – «темная» миома дна и задней стенки тела матки; 2 – «серая» миома дна и задней стенки тела матки; красные кресты обозначают границы миоматозных узлов.

матозных узлах и их соникации (рис. 3). При этом в левом (большем) узле было создано 75 спотов, в правом – 61. Их диаметр и длина были 4,9-6,8 мм и 28-72 мм, соответственно. Генерировали ультразвуковые волны с частотой от 1,25 МГц до 1,37 МГц. Температура в спотах достигала 80-85о С. Как следует из результатов МРТ, полученных непосредственно после окончания ФУЗ-абляции, область отсутствия контрастирования (NPV) составила 63% объема правого узла и 72% объема левого узла (рис. 4). Каких-либо осложнений при выписке через 2 дня не было.

В течение двух месяцев пациентка находилась под амбулаторным наблюдением гинеколога. Спустя 45-60 дней она отметила выраженный регресс болевого синдрома и нормализацию характера менструального цикла. При выполнении УЗИ определили незначительное уменьшение (на 10%) размеров двух миоматозных узлов, подвергнутых волновому воздействию. К сожалению, в связи с изменением места жительства в течение 4 лет женщина медицинские учреждения не посещала.

С февраля 2015 года у пациентки вновь появились периодические боли внизу живота, усиливающиеся при физической нагрузке и во время регулярных, но более длительных (7-8 дней), чем прежде, и обильных менструаций. Это послужило причиной ее обращения к гинекологу клиники РостГМУ. Беременности не было, однако планировала в ближайшее время. По сравнению с ранее описанным статусом, при осмотре было отмечено увеличение тела матки до 23-24 недель беременности, дно которой пальпировалось на уровне пупка. Матка была плотной консистенции, бугристая, ограниченная в подвижности, чувствительная при исследовании. В лабораторных данных обращали на себя внимание признаки анемии легкой степени – снижение уровня гемоглобина крови до 113 г/л, гематокрит 33%.

При ультразвуковом исследовании визуализировали увеличенную матку размерами 155x90x100 мм и объемом 727,0 см3, имеющую неоднородную структуру с множественными интрамуральными и интрамурально-субсерозными узловыми образованиями размерами от 22x19x20 мм до 65x55x57 мм с преимущественно перинодулярным кровотоком (рис. 5).

С целью выбора дальнейшей тактики лечения 24.04.2015 г. выполнили МРТ органов таза (рис. 6). По сравнению с результатами этого метода 4,5-летней давности, констатировали увеличение ранее выявленных миоматозных узлов и формирование новых аналогичных опу-

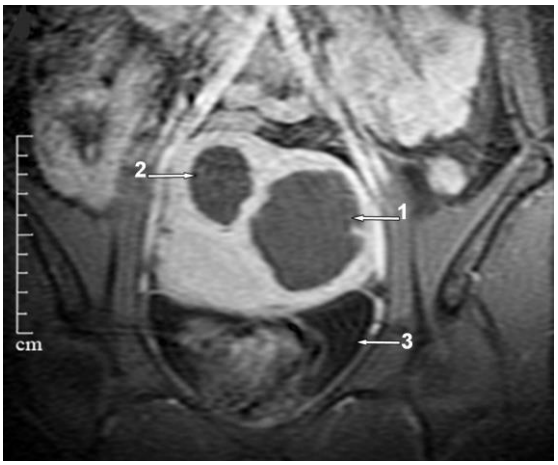

Рис. 4,а.

Рис. 4,б.

Рис. 4,в.

Рис. 4,г.

Рис. 4. МРТ органов таза (приемная катушка FUS Pelvic INS) с контрастным усилением («Dotarem», 0,2 мл/кг, Guerbet, Франция). Внутривенное болюсное введение.

а – Т1-ВИ с подавлением МР-сигнала от жировой ткани, фронтальная проекция; (FSPGR/80, TR/TE 210/1,4 мс, FOV 36x36, толщина среза 5 мм, gap 1,0 мм, матрица 256x128, NEX 2,0).

б – Т1-ВИ с подавлением МР-сигнала от жировой ткани, аксиальная проекция; (FSPGR/80, TR/TE 210/ 1,4 мс, FOV 36x36, толщина среза 5 мм, gap 1,0 мм, матрица 256x128, NEX 2,0).

в, г – Т1-ВИ с подавлением МР-сигнала от жировой ткани, сагиттальная проекция; (FSPGR/80, TR/TE 260/1,4 мс, FOV 36x36, толщина среза 5 мм, gap 1,0 мм, матрица 256x128, NEX 2,0);

1, 2 – область отсутствия перфузии (NPV) в «темной» и «серой» миомах, соответственно; 3 – мочевой пузырь; 4 – хорошо выраженная перфузия ткани по периметру миоматозных узлов; 5 – прямая кишка; 6 – гелиевые подушки между генератором УЗ-волн и кожей пациентки; 7 – «темная» миома задней стенки матки с выраженной перфузией ее ткани.

холей в теле матки. Так, отметили увеличение более чем на 16% двух из трех диаметров ортогональных сечений миом, подвергнутых ФУЗ-абляции. Одна из них, находящаяся слева от срединной линии, размерами 85x67x75 мм имела дольчатую однородную на Т2-ВИ структуру и

МР-сигнал, как и прежде, характерный для «темных» миом. Другая («серая» миома), расположенная справа от первой, размерами 67x61x53 мм, также приобрела дольчатую структуру, неоднородную на Т2-ВИ за счет множественных мелких участков вторичных изменений. Однако интенсивность МР-сигнала от ткани новообразования на Т2-ВИ стала немного ниже, чем несколько лет назад, и приблизилась к свойственной «темным» миомам. Наря-

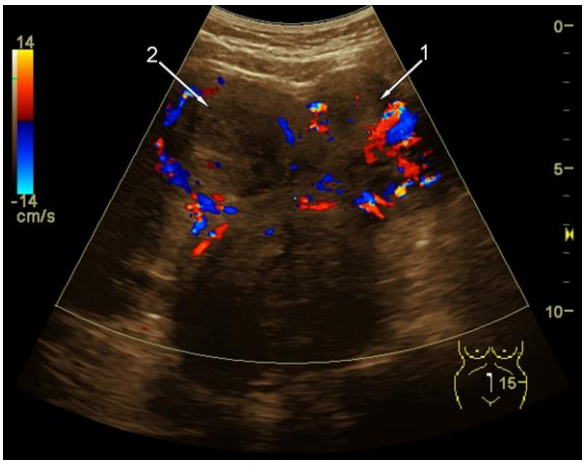

Рис. 5. Сонограмма органов таза.

Трансабдоминальный доступ, поперечный скан. Серошкальное сканирование в режиме псевдоколоризации с цветовой допплерографией. Конвексный мультичастотный датчик 2,0-6,0 МГц.

ду с этим, более чем в два раза увеличился (до 76х57х72 мм) «темный» миоматозный узел в нижнем сегменте задней стенки тела матки с развитием в его центральной зоне вторичных изменений. Такой же выраженный рост (до 63х58х53 мм) отметили и в отношении «белой» миомы в сегменте передне-боковой стенки тела матки.

Учитывая наличие у пациентки множественной миомы матки больших размеров, осложненной болевым синдромом и ростом, 18.05.2015 г. было проведено оперативное вмешательство в объеме лапаротомии, консервативной миомэктомии (рис. 7).

При макроскопическом исследовании две миомы, подвергнутые ФУЗ-абляции, представляли собой узлы с максимальными диаметрами 82 мм и 65 мм, окруженные псевдокапсулой и частично полнокровной серозной оболочкой толщиной 0,2 см (рис. 8). На разрезе их ткань плотная, белесоватая, волокнистого вида, с западающими белыми участками и тяжами каменистой консистенции шириной 0,1-0,8 см, делящими узлы на отдельные части. Гистологически в этих миоматозных узлах определяются обширные зоны склероза с очагами гиалиноза в виде тяжей, рассекающих ткань опухоли. Между ними – скопления жировых клеток. По периферии миом – выраженный ангиоматоз и пучки гладкомышечных клеток (рис. 9).

Патологоанатомический диагноз. Код МКБ-10: D 25 (лейомиома). Множественная лейомиома тела матки, местами имеющая строение клеточной, с субсерозным и интрамуральным расположением узлов, в части которых очаги склероза, гиалиноза, петрификации, скопления жировых клеток.

Пациентку выписали из отделения на 8-е сутки после операции в удовлетворительном состоянии под наблюдение гинеколога по месту жительства.

Обсуждение.

Приведенные в клиническом наблюдении результаты применения ФУЗ-абляции для лечения многоузловой миомы матки ставят закономерный вопрос. Насколько оправданным было использование именно этой технологии при первичном обращении пациентки?

Как отмечалось ранее, молодой возраст женщины и нереализованная репродуктивная функция предопределяли проведение органосохраняющих лечебных методик, из которых наиболее адекватной в данном случае, учитывая наличие множественной миомы, являлась бы консервативная миомэктомия. Однако больная категорически отказывалась от оперативного вмешательства. Поэтому приняли компромиссное решение – на первом этапе выполнить ФУЗ-абляцию двух миоматозных узлов больших размеров для нивелирования клинических проявлений заболевания, что позволило бы отсрочить проведение инвазивной лечебной процедуры и создать оптимальные условия для ее выполнения. При этом имелось понимание того, что результаты ФУЗ-абляции могут носить паллиативный характер из-за мультифокального поражения органа и в связи с тем, что одна из двух миом является «серой».

В большинстве работ, посвященных рассматриваемому методу лечения, установлено, что чем больше показатель NPV, тем быстрее исчезают клинические симптомы, уменьшаются размеры опухоли и снижается риск рецидива [19 - 22, 28 -30, 33, 34]. Так, Z.V. Lenard et al. показали, что даже при значении NPV, равном 20%, можно рассчитывать на улучшение прогноза заболевания [35]. В представленном случае эти показатели были равны 72% и 63%, что позволяло надеяться на высокую результативность выполненной манипуляции. Подтверждением этому явились отмеченные пациенткой через 2 месяца после ФУЗ-абляции регресс болевого синдрома и нормализация характера менструального цикла, а также уменьшение, по данным УЗИ, размеров двух крупных миоматозных узлов.

Как следует из вышеприведенной информации, молодая женщина «исчезла» из поля зрения гинеколога на 4 года, в течение которых ее ничто не беспокоило. Именно это обстоятельство позволяет сделать заключение о достижении продолжительной и стойкой ремиссии течения заболевания, предопределившей существенное улучшение качества жизни.

После указанного периода времени состояние здоровья пациентки ухудшилось, что вынудило ее вновь обратиться к гинекологу кли-

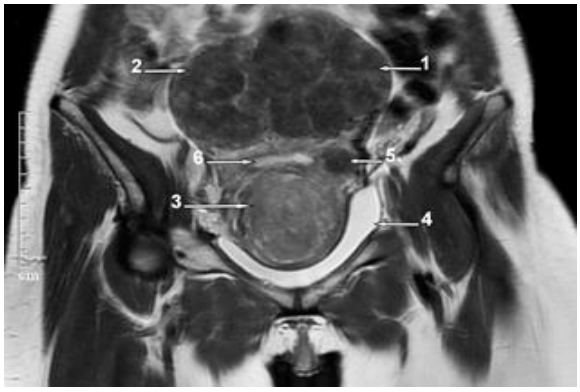

Рис. 6,а.

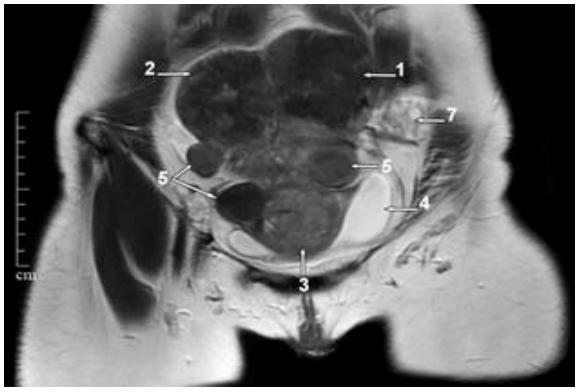

Рис. 6,б.

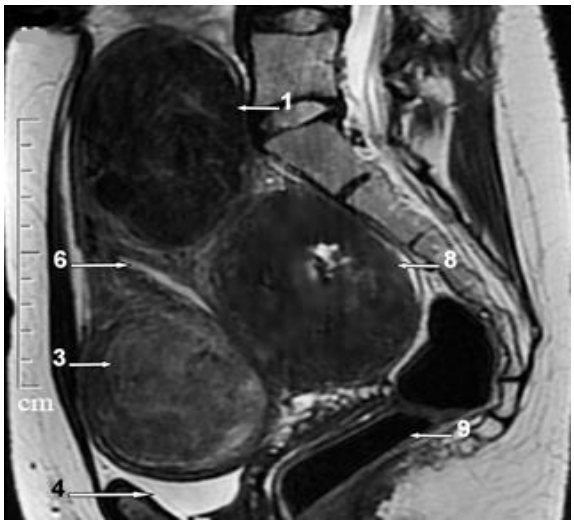

Рис. 6,в.

Рис. 6,г.

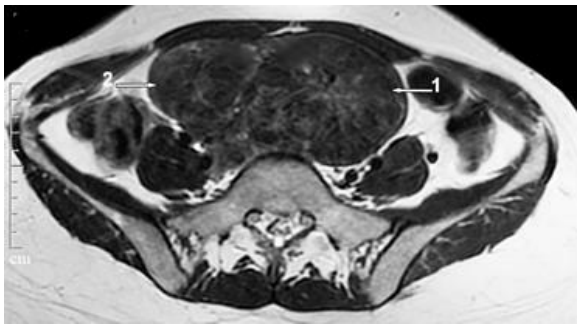

Рис. 6,д.

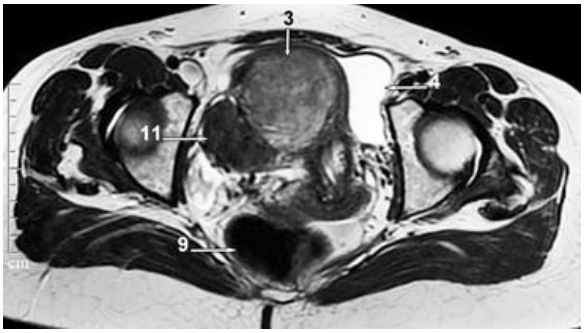

Рис. 6,е.

Рис. 6. МРТ органов таза.

а, б – Т2-ВИ, фронтальная проекция; (FRFSE-XL/90, TR/TE 3620/60,09 мс, FOV 38x38, толщина среза 4 мм, gap 1,0 мм, матрица 320x256, NEX 2,0).

в, г – Т2-ВИ, сагиттальная проекция; (FRFSE-XL/90, TR/TE 4860/106,1 мс, FOV 34x34, толщина среза 4 мм, gap 1,0 мм, матрица 320x256, NEX 2,0).

д, е – аксиальная проекция; (FRFSE-XL/90, TR/TE 3680/107,2 мс, FOV 38x38, толщина среза 5 мм, gap 1,0 мм, матрица 320x256, NEX 2,0);

1, 2 – подвергнутые ФУЗ-аблации «темная» и «серая» миомы дна и задней стенки матки, соответственно; 3 – пролиферирующая («белая») миома; 4 – мочевой пузырь; 5 – «темные» миомы; 6 – полость матки; 7 – левый яичник; 8 – «темный» миоматозный узел в задней стенке матки; 9 – прямая кишка; 10 – правый яичник; 11 – «темная» миома в правом ребре матки.

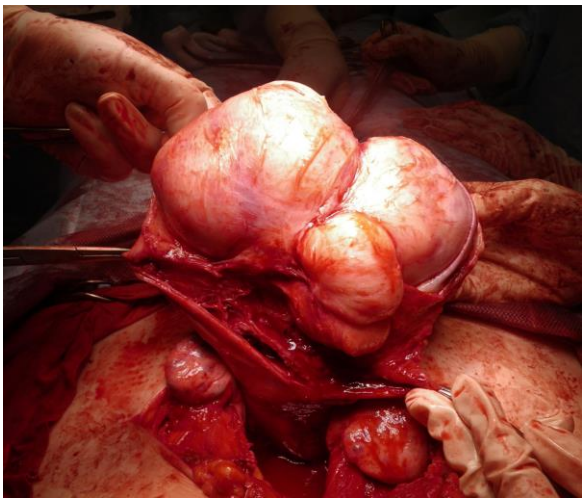

Рис. 7. Этап оперативного вмешательства.

В операционную рану выведены миоматозные узлы, подвергнутые ФУЗ-аблации, и миома задней стенки матки.

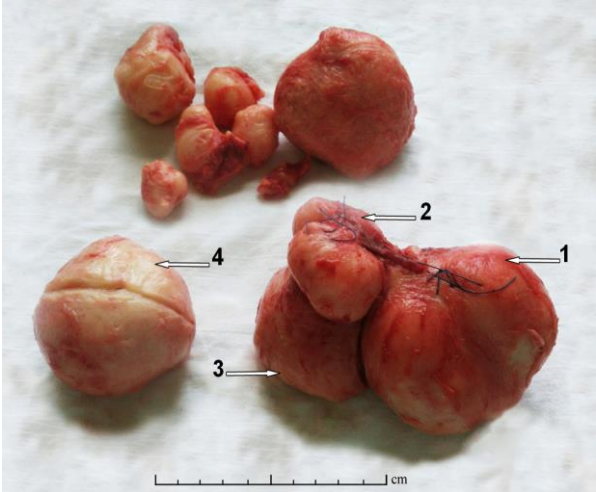

Рис. 8. Макропрепарат удаленных миоматозных узлов.

1, 2 – подвергнутые ФУЗ-аблации «темная» и «серая» миомы, соответственно (отмечены шовным материалом); 3 – миома задней стенки матки; 4 – пролиферирующая «белая» миома.

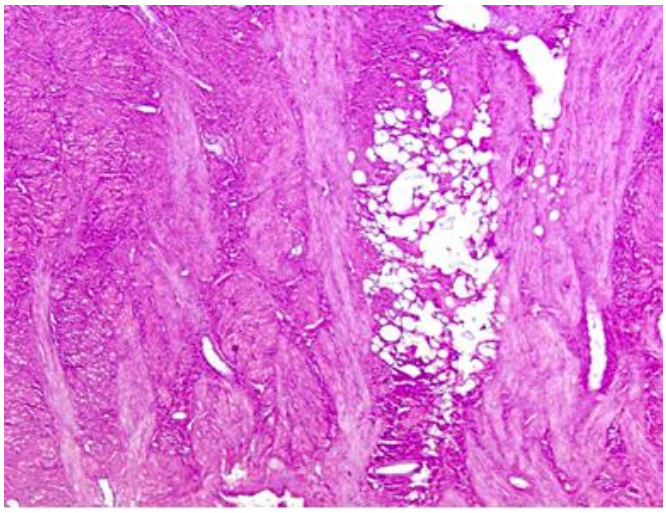

Рис. 9,а.

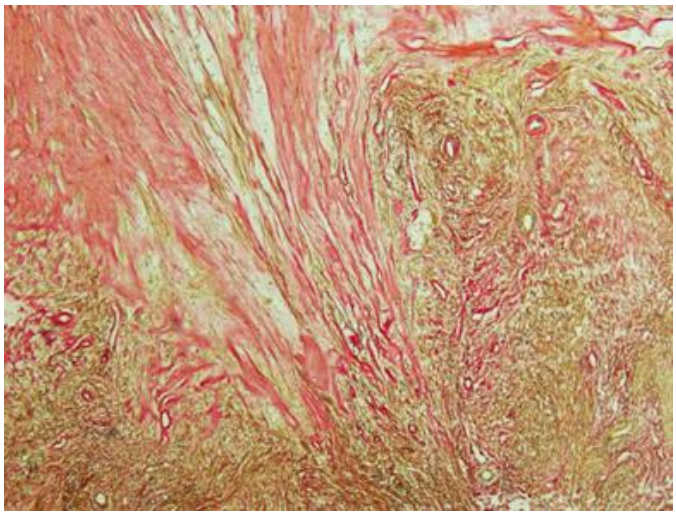

Рис. 9,б.

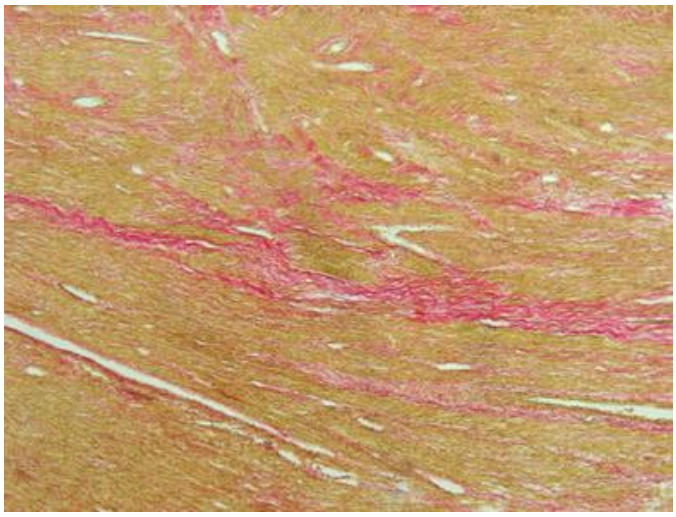

Рис. 9,в.

Рис. 9. Микропрепараты.

а – «темная» миома, подвергнутая волновому воздействию, окраска гематоксилином и эозином, увеличение х 50.

б, в – «серая» миома, подвергнутая волновому воздействию, окраска пикрофуксином по ван Гизон, увеличение х 50.

ники РостГМУ. Сопоставление данных УЗИ и МРТ с полученными несколько лет назад свидетельствовало о выраженном прогрессировании неопластического процесса в матке. Существенно увеличились размеры миом, в том числе, но в меньшей степени, подвергнутых волновому воздействию, а также появились новые аналогичные новообразования. Поэтому предложение о выполнении консервативной миомэктомии на этот раз не вызвало возражений со стороны больной. Необходимость хирургического вмешательства в данном случае через определенное время после ФУЗ-аблации была вполне очевидной. В работах, посвященных изучению ее эффективности, как правило, имеется информация о когорте женщин из общей группы наблюдаемых, которым потребовалось дополнительное применение того или иного метода лечения [36].

Современные тенденции развития новых медицинских технологий во всем мире ориентированы, прежде всего, на органосохраняющие, малоинвазивные манипуляции, не требующие длительного пребывания в стационаре. При этом они должны не только не уступать, но и по возможности превосходить существующие методы лечения той или иной патологии как по эффективности конечного результата, так и по экономическим показателям. Остановимся на некоторых из анонсированных позиций.

В настоящее время ФУЗ-аблацию ММ под контролем МРТ позиционируют как неинвазивную манипуляцию, имеющую ряд преимуществ по сравнению с инвазивными и малоинвазивными вмешательствами. Это практически амбулаторная органосохраняющая процедура, нет необходимости в эндотрахеальном наркозе, отсутствует интраоперационная кровопотеря, минимальный риск интра- и послеоперационных осложнений. Действительно, сам процесс волнового воздействия на опухоль является неинвазивным. Следует, однако, учитывать необходимость в большинстве случаев внутривенного введения седативных препаратов на предварительном этапе лечения и обязательного внутрисосудистого применения контрастирующего агента – на заключительном. Кроме того нельзя забывать об использовании по показаниям вспомогательных методик – катетеризация мочевого пузыря и введение зонда в прямую кишку. Поэтому можно утверждать, что этот способ лечения относится к малоинвазивным.

Важным аргументом в пользу дальнейшего изучения клинической эффективности ФУЗ-аблации может служить и определенная непредсказуемость результатов ее применения. Очевидное сохранение у пациентки этиопатогенетических факторов возникновения и развития ММ после проведенного лечения, с одной стороны, и наличие органа-мишени – с другой, предопределяют реальную возможность рецидива и прогрессирования патологического процесса. Впрочем, это заключение можно распространить и на другие органосохраняющие технологии [36, 37].

Здесь нельзя не упомянуть об исследованиях, целью которых являлось сопоставление клинической эффективности нескольких методов лечения ММ. На основании результатов наблюдения в течение 5 лет за двумя группами пациенток, в одном из них было установлено, что ЭМА имеет определенные преимущества перед ФУЗ-аблацией как по частоте рецидивов неопластического процесса, так и по качеству жизни, оцененному на основании данных общепринятых анкет «Uterine fibroid symptom and quality of life» (UFS-QOL) и «Total health-related quality of life» (Total HRQoL) [38 - 40]. Однако, по мнению многих авторов, процедура эмболизации остается относительным противопоказанием для пациенток с нереализованной репродуктивной функцией, вследствие риска развития преждевременного истощения яичников, отдаленных акушерских осложнений и в связи с использованием ионизирующего излучения при выполнении этого метода [36, 40, 41]. В ряде публикаций подчеркиваются известные достоинства ФУЗ-аблации ММ по сравнению с ЭМА, консервативной миомэктомией и экстирпацией матки, касающиеся экономической составляющей лечебного процесса [28, 36, 42 - 48]. Так, после выполнения перечисленных манипуляций пациентки возвращаются к активной жизни и работе в среднем через 24-48 ч, 11-14 дней, 5 и 6 недель, соответственно.

Помимо общих противопоказаний к применению большинства методов лечения ММ, в том числе ФУЗ-аблации, последней свойственны дополнительные ограничения, обусловленные технологическими особенностями ее выполнения. Поэтому относительно небольшое количество пациенток подходят под достаточно жесткие критерии отбора.

Тем не менее, перспективность данной малоинвазивной манипуляции для клинической практики очевидна и не только в гинекологии, но и в других областях медицины. Поэтому были предложены технические и программные решения, позволяющие сузить перечень противопоказаний и снизить стоимость этой процедуры [49 - 51]. Основными отличиями технологии системы «Philips Sonalleve» («Philips Healthcare», Vantaa, Finland) от применяемой в «ExAblate 2000» («InSightec Ltd.», Haifa, Israel) являются выраженное равномерное повреждение опухолевой ткани и более высокая скорость лечебного процесса. Это достигается прежде всего путем объемной термической обработки миоматозного узла, когда сфокусированные УЗ-волны концентрическими движениями форми-

руют зону аблации. При этом, за счет принципа обратной связи, в зависимости от скорости нагрева ткани, модулируется энергия волнового воздействия. В системе «Philips Sonalleve» использована уникальная технология прямого охлаждения поверхности тела. Установленный в ней замкнутый контур циркуляции охлажденной воды позволяет повышать мощность УЗ-волн без опасения вызвать ожоги кожи пациентки, а также снизить необходимое время ожидания между соникациями.

Имеются, однако, факторы, затрудняющие применение ФУЗ-аблации под контролем МРТ в медицинских учреждениях страны. В первую очередь речь идет об отсутствии соответствующей нормативной базы. Единственный документ, известный авторам, – это «Руководство для врачей», изданное в 2008 г. и имеющее рекомендательный характер [18]. В этой работе постулируется необходимость создания «кабинета ФУЗ-МРТ», в штате которого должны быть врач кабинета ФУЗ-МРТ и врач-гинеколог. Под первым специалистом, вероятно, подразумевается рентгенолог, владеющий навыками выполнения диагностической МРТ и прошедший специальную подготовку использования этого метода для ФУЗ-аблации. Из этого заключения вытекает, что за технику проведения всей лечебной процедуры несет ответственность, в том числе юридическую, именно рентгенолог, а гинеколог как бы остается «на вторых ролях». Однако это противоречит положениям Приложения к приказу Минздравсоцразвития России от 23 июля 2010 г. № 541н, утвердившем в разделе «Квалификационные характеристики должностей работников в сфере здравоохранения» должностные обязанности врача-рентгенолога [52]. Такого рода неопределенность вызывает осторожное отношение к рассматриваемой гибридной технологии представителями обеих специальностей.

Другой важной причиной, сдерживающей применение ФУЗ-аблации, может быть так называемый фактор «одного прибора». Определенное число учреждений здравоохранения, в том числе федерального уровня, обычно располагают одним (или двумя) МР-томографом. На этом приборе выполняется большая повседневная диагностическая работа и в это время простаивает система для ФУЗ-аблации. Проведение последней, процедуры достаточно длительной, ведет к остановке рутинного процесса томографии, что отрицательно сказывается на деятельности всего учреждения, в том числе с экономической точки зрения.

Перспективность ФУЗ-аблации под контролем МРТ и не только в гинекологической практике уже подчеркивалась в настоящей работе. Она может эффективно применяться и уже используется для купирования болевого синдрома в случаях первичного или вторичного опухолевого процесса в позвонках, для радикального или паллиативного лечения объемных образований печени, головного мозга, других органов и систем. Для дальнейшего развития этого метода представляется целесообразным концентрация такого оборудования в крупных лечебных, научно-исследовательских учреждениях, университетских клиниках, имеющих достаточный арсенал приборов для лучевой диагностики и соответствующим образом подготовленных специалистов.

Список литературы:

1. Тихомиров А.Л., Лубнин Д.М. Миома матки. Москва, МИА, 2006. 176 с.

2. Tinelli A., Malvasi A. Uterine myoma, myomectomy and minimally invasive treatments. Cham: Springer; 2015. 281 p. DOI: 10.1007/978-3-319-10305-1

3. Ищенко А.И., Ботвин М.А., Ланчинский В.И. Миома матки: этиология, патогенез, диагностика, лечение. Москва, Видар-М, 2010. 244 с.

4. Буянова С.Н., Юдина Н.В., Гукасян С.А., Мгелиашвили М.В. Современные аспекты роста миомы матки. Российский вестник акушера-гинеколога. 2012; 4: 42-48.

5. Berek J.S., Hillard P.J.A., Adashi E.Y. Benign diseases of the female reproductive tract: symptoms and signs. Novak's gynecology. 3th ed. Philadelphia: Lippincott Williams & Wilkins; 2002; 351-420.

6. Kurman R.J., Carcangui M.L., Herrington C.S., Young R.H. World Health Organization. WHO Classification of Tumours of Female reproductive organs. 4th ed. Lyon, IARC Press, 2014. 306 p.

7. Киселев В.И., Сидорова И.С., Унанян А.Л., Муйжнек Е.Л. Гиперпластические процессы органов женской репродуктивной системы: теория и практика. Москва, Медпрактика-М, 2011. 486 с.

8. Ибрагимова Д.М., Доброхотова Ю.Э. Спорные вопросы патогенеза миомы матки и лечения больных с этим заболеванием. Российский вестник акушера-гинеколога. 2011; 2: 37-43.

9. Suzuki K., Nakabayashi K., Yamada A.Y., Lodhi R.S., Hazama R., Ebina Y. et al. Recombinant H2 relaxin inhibits apoptosis and induces cell proliferation in cultured leiomyoma cells without affecting those in cultured normal myometrial cells. Fertil. Steril. 2012; 97 (3): 734-741.

10. Коган Е.А., Игнатова В.Е., Рухадзе Т.Н. Кудрина Е.А., Ищенко А.И. Роль ростовых факторов в развитии разных гистологических типов лейомиомы матки. Архив патологии. 2005; 67 (3): 34-38.

11. Кондратович Л.М., Козаченко А.В., Коган Е.А. Файзуллина Н.М., Адамян Л.В. Клинико-морфологические особенности спаечного процесса у пациенток с миомой матки. Акушерство и гинекология. 2014; 8: 71-75.

12. Тихомиров А.Л., Гришин Г.П., Кочарян А.А., Зинин Д.С. Рациональное лечение миомы матки. Трудный пациент.

2008; 6 (8): 37-41.
13. Стрижаков А.Н., Давыдов А.И., Лебедев В.А., Пашков В.М., Коваленко М.В. Миома матки: патогенез, диагностика, лечение. Вопросы гинекологии, акушерства и перинатологии. 2008; 7 (4): 7-19.
14. Davis K.M., Schlaff W.D. Medical management of uterine fibromyoma. Obstet. Gynecol. Clin. N. Am. 1995; 22 (4): 637-657.
15. Синчихин С.П., Магакян С.Г., Степанян Л.В., Мамиев О.Б. Предупреждение коагулопатического кровотечения при органосохраняющей операции на матке. Акушерство и гинекология. 2014; 11: 116-120.
16. Самойлова Т.Е. Миома матки. Обоснование неоперативного лечения (обзор литературы). Проблемы репродукции. 2003; 4: 32-36.
17. Вихляева Е. М. Руководство по диагностике и лечению лейомиомы матки. Москва, МЕДпресс-информ, 2004. 400 с.
18. Лядов К.В., Сидорова И.С., Курашвили Ю.Б., Степанов. А.В. Дистанционная неинвазивная аблация тканей фокусированным ультразвуком под контролем магнитно-резонансной томографии в лечении миомы матки: руководство для врачей. 2006-2011. Available at: http://medexpert.org.ua/modules/myarticles/article_storyid_514.html (accessed 15 October 2015).
19. Лазуткина В.Ю., Чунаева Е.А., Азнауров В.Г., Синицын В.Е., Мершина Е.А. Отдаленные результаты лечения «темных» миом матки методом ФУЗ-аблации. Поликлиника. 2013; 5 (1): 28-31.
20. Лядов К.В., Сидорова И.С., Курашвили Ю.Б., Степанов А.В., Агабалаева А.О., Зеленин Г.Б. и др. Возможности технологии дистанционной абляции тканей фокусированным ультразвуком под контролем магнитно-резонансной томографии в лечении миомы матки. Акушерство и гинекология. 2008; 4: 61-68.
21. Курашвили Ю.Б., Саламандина Г.Е., Батаршина О.В., Чмыр Е.Н., Зеленин Г.Б. Эффективность применения фокусированного ультразвука под контролем магнитно-резонансной томографии при миоме матки. Акушерство и гинекология. 2010; 3: 61-65.
22. Venkatesan A.M., Partanen A., Pulanic T.K., Dreher M.R., Fischer J., Zurawin R.K. et al. Magnetic resonance imaging – guided volumetric ablation of symptomatic leiomyomata: correlation of imaging with histology. J. Vasc. Interv. Radiol. 2012; 23 (6): 786-794.
23. Gorny K.R., Hangiandreou N.J., Hesley G.K., Gostout B.S., Mc Gee K.P., Felmlee J.P. MR guided focused ultrasound: technical acceptance measures for a clinical system. Phys. Med. Biol. 2006; 51 (12): 3155-3173.
24. Назаренко Г.И., Хитрова А.Н., Краснова Т.В., Епишева Т.С. Возможности ультразвуковой абляции миомы матки в повышении репродуктивной функции. Ультразвуковая и функциональная диагностика. 2011; 1: 71-76.
25. Ringold S. FDA approves ultrasound fibroid therapy. J.A.M.A. 2004; 292 (23): 28.
26. Food and Drug Administration (U.S. FDA). FDA approves new device to treat uterine fibroids; 2004 Oct. 22. 2 p. (FDA Talk paper, T04-44). Available at: http://www.fibroids.net/downloads/041022-fdatalkpaper.pdf (accessed 07 May 2013).
27. Chan A. History of MR guided focused ultrasound: a literature review. White Paper. 2005; 1 (1): 71-74.
28. Stewart E.A., Rabinovici J., Datta S., Inbar Y., Regan L., Gostout B. et al. Clinical outcomes of focused ultrasound surgery for the treatment of uterine fibroids. Fertil. Steril. 2006; 85 (1): 22-29.
29. Stewart E.A., Gostout B., Rabinovici J. Kim H.S., Regan L., Tempany C.M. Sustained relief of leiomyoma symptoms by using focused ultrasound surgery. Obstet. Gynecol. 2007; 110 (2 Pt 1): 279-287.
30. Rabinovici J., David M., Fukunishi H. Morita Y., Gostout B.S., Stewart E.A. Pregnancy outcome after magnetic resonance-guided focused ultrasound surgery (MRgFUS) for conservative treatment of uterine fibroids. Fertil. Steril. 2010; 93 (1): 199-209.
31. Gorny K.R., Woodrum D.A., Brown D.L., Henrichsen T.L., Weaver A.L., Amrami K.K. et al. Magnetic resonance-guided focused ultrasound of uterine leiomyomas: review of a 12-month outcome of 130 clinical patients. J. Vasc. Interv. Radiol. 2011; 22 (6): 857-864.
32. Березовская Т.П., Дьячков А.А., Валькова В.Н. Магнитно-резонансная томография при опухолях матки и придатков. Архангельск, Правда Севера, 2002. 112 с.
33. Yuan J., Mei Ch-Sh., Panych L.P., McDannold N.J., Madore B. Towards fast and accurate temperature mapping with proton resonance frequency-based MR thermometry. Quant. Imaging Med. Surg. 2012; 2 (1): 21-32.
34. McDannold N., Tempany C., Jolesz F., Hynynen K. Evaluation of referenceless thermometry in MRI-guided focused ultrasound surgery of uterine fibroids. J. Magnetic Resonance Imaging. 2008; 28 (4): 1026-1032.
35. Lenard Z.M., McDannold N.J., Fennessy F.M., Stewart E.A., Joesz F.A., Hynynen K. et al. Uterine leiomyomas: MR imaging-guided focused ultrasound surgery – imaging predictors of success. Radiology. 2008; 249 (1): 187-194.
36. O'Sullivan A.K., Thompson D., Chu P., Lee D.W., Stewart E.A., Weinstein M.C. Cost effectiveness of magnetic resonance guided focused ultrasound for the treatment of uterine fibroids. Int. J. Technol. Assess. Health Care. 2009; 25 (1): 14-25.
37. Сидорова И.С. Миома матки: возможности лечения и профилактики. Русский медицинский журнал. 2002; 7: 336-339.
38. Harding G., Coyne K.S., Thompson C.L., Spies J.B. The responsiveness of the uterine fibroid symptom and health-related quality of life questionnaire (UFS-QOL). Health Qual. Life Outcomes. 2008; 12 (6): 99.
39. Spies J.B., Coyne K., Guaou Guaou N. Boyle D., Skyrnarz-Murphy K., Gonzalves S.M. The UFS-QOL a new disease-specific symptom and health-related quality of life questionnaire for leiomyomata. Obstet. Gynecol. 2002; 99 (2): 290-300.
40. Froeling V., Meckelburg K., Schreiter N.F. Scheurig-Muenkler C., Kamp J., Maurer M.H. et al. Outcome of uterine artery embolization versus MR-guided high-intensity focused ultrasound treatment for uterine fibroids: Long-term results. European J. of Radiology. 2013; 82 (12): 2265-2269.
41. Hong Kong College of Obstetricians and Gynaecologists. Guidelines for the Management of Uterine Leiomyoma. HKCOG Guidelines. 2009 Nov; 13. 16 p. Available at: http://www.hkcog.org.hk/hkcog/Download/Guidelines_for_the_Management_of_Uterine_Leiomyoma_2009.pdf (accessed 20 February 2015).
42. Taran F.A., Tempany C.M.C., Regan L., Inbar Y., Revel A.,

Stewart E.A. Magnetic resonance-guided focused ultrasound (MRgFUS) compared with abdominal hysterectomy for treatment of uterine leiomyomas. Ultrasound Obstet. Gynecol. 2009; 34 (5): 572-578.

43. Edwards R.D., Moss J.G., Lumsden M.A., Wu. O., Murray L.S., Twaddle S. et al. Uterine-artery embolization versus surgery for symptomatic uterine fibroids. N. Engl. J. Med. 2007; 356 (4): 360-370.

44. Myers E.R. Uterine artery embolization: what more do we need to know? Obstet. Gynecol. 2002; 100 (5 Pt 1): 847-848.

45. Pron G., Mocarski E., Bennett J., Vilos G., Common A., Zaidi M. et al. Tolerance, hospital stay, and recovery after uterine artery embolization for fibroids: the Ontario Uterine Fibroid Embolization Trial. J. Vasc. Interv. Radiol. 2003; 14 (10): 1243-1250.

46. Kido A., Ascher S.M., Kishimoto K., Hahn W., Jha R.C., Togashi K. et al. Comparison of uterine peristalsis before and after uterine artery embolization at 3-T MRI. Am. J. Radiol. 2011; 196 (6): 1431-1435.

47. Bulman J.C., Ascher S.M., Spies J.B. Current concepts in uterine fibroid embolization. Radiographics. 2012; 32 (6): 1735-1750.

48. Siddiqui N., Nikolaidis P., Hammond N. Uterine artery embolization: pre- and post-procedural evaluation using magnetic resonance imaging. Abdom. Imag. 2013; 38 (5): 1161-1177.

49. Kim Y.S., Keserci B., Partanen A., Rhim H., Lim H.K., Park M.J. et al. Volumetric MR-HIFU ablation of uterine fibroids: Role of treatment cell size in the improvement of energy efficiency. Eur. J. Radiol. 2012; 81 (11): 3652-3659.

50. Yoon S.W., Seong S.J., Jung S.G., Lee S.Y., Jun H.S., Lee J.T. Mitigation of abdominal scars during MR-guided focused ultrasound treatment of uterine leiomyomas with the use of an energy-blocking scar patch. J. Vasc. Interv. Radiol. 2011; 22 (12): 1747-1750.

51. Stovall D.W. Alternatives to hysterectomy: focus on global endometrial ablation, uterine fibroid embolization and magnetic resonance-guided focused ultrasound. Menopause. 2011; 18 (4): 437-444.

References:

1. Tihomirov A.L., Lubnin D.M. Uterine myoma. Moscow, MIA, 2006. 176 p. (in Russian).

2. Tinelli A., Malvasi A., editors. Uterine myoma, myomectomy and minimally invasive treatments. Cham: Springer; 2015. 281 p. DOI: 10.1007/978-3-319-10305-1

3. Ishenko A.I., Botvin M.A., Lanchinsky V.I. Uterine myoma: etiology, pathogenesis, diagnosis, treatment. Moscow, Vidar-M, 2010. 244 p. (in Russian).

4. Buianova S. N., Iudina N. V., Gukasian S. A., Mgeliashvili M. V. Uterine myoma growth: Current aspects. Rossiiskii vestnik akushera-ginekologa. 2012; 4: 42-48 (in Russian).

5. Berek J.S., Hillard P.J.A., Adashi E.Y. Benign diseases of the female reproductive tract: symptoms and signs. Novak's gynecology. 3th ed. Philadelphia: Lippincott Williams & Wilkins; 2002; 351-420.

6. World Health Organization. WHO Classification of Tumours of Female reproductive organs. Kurman RJ, Carcangui ML, Herrington CS, Young RH, editors. 4th ed. Lyon, IARC Press, 2014. 306 p.

7. Kiselev V.I., Sidorova I.S., UnanyanA.L., Mu'jnek E.L. Hyperplastic processes of female reproductive system: theory and practice. Moscow, Medpraktica-M, 2011. 486 p. (in Russian).

8. Ibragimova D.M., Dobrokhotova Iu.É. Controversial issues of the pathogenesis of uterine myoma and treatment of patients with this disease. Rossiiskii vestnik akushera-ginekologa. 2011; 2: 37-43 (in Russian).

9. Suzuki K., Nakabayashi K., Yamada A.Y. Lodhi R.S., Hazama R., Ebina Y. et al. Recombinant H2 relaxin inhibits apoptosis and induces cell proliferation in cultured leiomyoma cells without affecting those in cultured normal myometrial cells. Fertil. Steril. 2012; 97 (3): 734-741.

10. Kogan E.A., Ignatova V.E., Rukhadze T.N., Kudrina E.A., Ischenko A.I. A Role of Growth Factors in Developmeyn of Various Histological Types of Uterine Leiomyoma. Arkhiv Patologii. 2005; 67 (3): 34-38 (in Russian).

11. Kondratovich L.M., Kozachenko A.V., Kogan E.A., Faizullina N.M., Adamyan L.V. The Clinical and morphological features of an adhesive process in patients with uterine myoma. Obstetrics and Gynecology. 2014; 8: 71-75. (in Russian).

12. Tihomirov A.L., Grishin G.P., Kocharyan E.A., Zinin D.S. Rational treatment of uterine fibroids. Difficult Patient. 2008; 6 (8): 37-41 (in Russian).

13. Strizhakov A.N., Davydov A.I., Lebedev V.A., Pashkov V.M., Kovalenko M.V. Uterine myoma: pathogenesis, diagnosis, treatment. Voprosy ginekologii, akusherstva i perinatologii [Problems of gynecology, obstetrics, and perinatology]. 2008; 7 (4): 7-19 (in Russian).

14. Davis K.M., Schlaff W.D. Medical management of uterine fibromyoma. Obstet. Gynecol. Clin. N. Am. 1995; 22 (4): 637-657.

15. Synchihin S.P., Magakyan S.G., Stepanyan L.V., Mamiev O.B. Preventing coagulopathic bleeding during organ-sparing uterus surgery. Obstetrics and Gynecology. 2014; 11: 116-120 (in Russian).

16. Samoylova T.E. Uterine myoma. Basis for nonsurgical treatment (a review). Russian journal of human reproduction. 2003; 4: 32-36 (in Russian).

17. Vihlyaeva E.M. Guidelines for the diagnosis and treatment of uterine leiomyoma. Moscow, Medpress-inform, 2004. 400 p. (in Russian).

18. Lyadov K.V., Sidorova I.S., Kurashvili Yu.B., Stepanov A.V., Tissue focused ultrasound noninvasive teleablation technology under guidance of magnetic resonance imaging in the treatment of uterine myoma: a guide for physicians 2006-2011. Available at: http://medexpert.org.ua/modules/myarticles/article_storyid_514.html (accessed 15 October 2015) (in Russian).

19. Lazutkina V.Yu., Chunaeva E.A., Aznaurov V.G., Sinitsyn V.E., Mershina E.A. Long-term results of the "dark" uterine fibroids treatment by FUS ablation. Poliklinika. 2013; 5 (1): 28-31 (in Russian).

20. Lyadov K.V., Sidorova I.S., Kurashvili Yu.B., Stepanov A.V., Agabalayeva A.O., Zelenin G.B. et al. Capacities of tissue focused ultrasound teleablation technology under guidance of magnetic resonance imaging in the treatment of uterine myoma. Obstetrics and Gynecology. 2008; 4: 61-68 (in Russian).

21. Kurashvili Yu.B., Salamandina G.Ye., Batarshina O.V., Chmyr Ye.N., Zelenin G.B. Efficiency of forced ultrasound use in uterine myoma under guidance of magnetic resonance imaging. Obstetrics and Gynecology. 2010; 3: 61-65 (in Russian).

22. Venkatesan A.M., Partanen A., Pulanic T.K., Dreher M.R., Fischer J., Zurawin R.K. et al. Magnetic resonance imaging – guided volumetric ablation of symptomatic leiomyomata: correlation of imaging with histology. J. Vasc. Interv. Radiol. 2012; 23 (6): 786-794.

23. Gorny K.R., Hangiandreou N.J., Hesley G.K., Gostout B.S., Mc Gee K.P., Felmlee J.P. MR guided focused ultrasound: technical acceptance measures for a clinical system. Phys. Med. Biol. 2006; 51 (12): 3155-3173.

24. Nazarenko G.I., Khitrova A.N., Krasnova T.V., Episheva T.S. The Possibilities of Uterine Myoma Ultrasound Ablation in the Reproductive Function Increase. UltraSound Functional Diagnostic. 2011; 1: 71-76 (in Russian).

25. Ringold S. FDA approves ultrasound fibroid therapy. J.A.M.A. 2004; 292 (23): 28.

26. Food and Drug Administration (U.S. FDA). FDA approves new device to treat uterine fibroids; 2004 Oct. 22. 2 p. (FDA Talk paper, T04-44). Available at: http://www.fibroids.net/downloads/041022-fdatalkpaper.pdf (accessed 07 May 2013).

27. Chan A. History of MR guided focused ultrasound: a literature review. White Paper. 2005; 1 (1): 71-74.

28. Stewart E.A., Rabinovici J., Datta S., Inbar Y., Regan L., Gostout B. et al. Clinical outcomes of focused ultrasound surgery for the treatment of uterine fibroids. Fertil. Steril. 2006; 85 (1): 22-29.

29. Stewart E.A., Gostout B., Rabinovici J. Kim H.S., Regan L., Tempany C.M. Sustained relief of leiomyoma symptoms by using focused ultrasound surgery. Obstet. Gynecol. 2007; 110 (2 Pt 1): 279-287.

30. Rabinovici J., David M., Fukunishi H. Morita Y., Gostout B.S., Stewart E.A. Pregnancy outcome after magnetic resonance-guided focused ultrasound surgery (MRgFUS) for conservative treatment of uterine fibroids. Fertil. Steril. 2010; 93 (1): 199-209.

31. Gorny K.R., Woodrum D.A., Brown D.L., Henrichsen T.L., Weaver A.L., Amrami K.K. et al. Magnetic resonance-guided focused ultrasound of uterine leiomyomas: review of a 12-month outcome of 130 clinical patients. J. Vasc. Interv. Radiol. 2011; 22 (6): 857-864.

32. Berezovskaya T.P., Dyachkov A.A., Valkova V.N. Magnetic resonance imaging of the uterus and appendages tumors. Arkhangelsk, Pravda Severa, 2002. 112 p. (in Russian).

33. Yuan J., Mei Ch-Sh., Panych L.P., McDannold N.J., Madore B. Towards fast and accurate temperature mapping with proton resonance frequency-based MR thermometry. Quant. Imaging Med. Surg. 2012; 2 (1): 21-32.

34. McDannold N., Tempany C., Jolesz F., Hynynen K. Evaluation of referenceless thermometry in MRI-guided focused ultrasound surgery of uterine fibroids. J. Magnetic Resonance Imaging. 2008; 28 (4): 1026-1032.

35. Lenard Z.M., McDannold N.J., Fennessy F.M., Stewart E.A., Joesz F.A., Hynynen K. et al. Uterine leiomyomas: MR imaging-guided focused ultrasound surgery – imaging predictors of success. Radiology. 2008; 249 (1): 187-194.

36. O'Sullivan A.K., Thompson D., Chu P., Lee D.W., Stewart E.A., Weinstein M.C. Cost effectiveness of magnetic resonance guided focused ultrasound for the treatment of uterine fibroids. Int. J. Technol. Assess. Health Care. 2009; 25 (1): 14-25.

37. Sidorova I.S. Uterine fibroids: options of treatment and prevention. Russian Medical Journal. 2002; 7: 336-339 (in Russian).

38. Harding G., Coyne K.S., Thompson C.L., Spies J.B. The responsiveness of the uterine fibroid symptom and health-related quality of life questionnaire (UFS-QOL). Health Qual. Life Outcomes. 2008; 12 (6): 99.

39. Spies J.B., Coyne K., Guaou Guaou N. Boyle D., Skyrnarz-Murphy K., Gonzalves S.M. The UFS-QOL a new disease-specific symptom and health-related quality of life questionnaire for leiomyomata. Obstet. Gynecol. 2002; 99 (2): 290-300.

40. Froeling V., Meckelburg K., Schreiter N.F. Scheurig-Muenkler C., Kamp J., Maurer M.H. et al. Outcome of uterine artery embolization versus MR-guided high-intensity focused ultrasound treatment for uterine fibroids: Long-term results. European J. of Radiology. 2013; 82 (12): 2265-2269.

41. Hong Kong College of Obstetricians and Gynaecologists. Guidelines for the Management of Uterine Leoimyoma. HKCOG Guidelines. 2009 Nov; 13. 16 p. Available at: http://www.hkcog.org.hk/hkcog/Download/Guidelines_for_the_Management_of_Uterine_Leiomyoma_2009.pdf (accessed 20 February 2015).

42. Taran F.A., Tempany C.M.C., Regan L., Inbar Y., Revel A., Stewart E.A. Magnetic resonance-guided focused ultrasound (MRgFUS) compared with abdominal hysterectomy for treatment of uterine leiomyomas. Ultrasound Obstet. Gynecol. 2009; 34 (5): 572-578.

43. Edwards R.D., Moss J.G., Lumsden M.A., Wu. O., Murray L.S., Twaddle S. et al. Uterine-artery embolization versus surgery for symptomatic uterine fibroids. N. Engl. J. Med. 2007; 356 (4): 360-370.

44. Myers E.R. Uterine artery embolization: what more do we need to know? Obstet. Gynecol. 2002; 100 (5 Pt 1): 847-848.

45. Pron G., Mocarski E., Bennett J., Vilos G., Common A., Zaidi M. et al. Tolerance, hospital stay, and recovery after uterine artery embolization for fibroids: the Ontario Uterine Fibroid Embolization Trial. J. Vasc. Interv. Radiol. 2003; 14 (10): 1243-1250.

46. Kido A., Ascher S.M., Kishimoto K., Hahn W., Jha R.C., Togashi K. et al. Comparison of uterine peristalsis before and after uterine artery embolization at 3-T MRI. Am. J. Radiol. 2011; 196 (6): 1431-1435.

47. Bulman J.C., Ascher S.M., Spies J.B. Current concepts in uterine fibroid embolization. Radiographics. 2012; 32 (6): 1735-1750.

48. Siddiqui N., Nikolaidis P., Hammond N. Uterine artery embolization: pre- and post-procedural evaluation using magnetic resonance imaging. Abdom. Imag. 2013; 38 (5): 1161-1177.

49. Kim Y.S., Keserci B., Partanen A., Rhim H., Lim H.K., Park M.J. et al. Volumetric MR-HIFU ablation of uterine fibroids: Role of treatment cell size in the improvement of energy efficiency. Eur. J. Radiol. 2012; 81 (11): 3652-3659.

50. Yoon S.W., Seong S.J., Jung S.G., Lee S.Y., Jun H.S., Lee J.T. Mitigation of abdominal scars during MR-guided focused ultrasound treatment of uterine leiomyomas with the use of an energy-blocking scar patch. J. Vasc. Interv. Radiol. 2011; 22 (12): 1747-1750.

51. Stovall D.W. Alternatives to hysterectomy: focus on global endometrial ablation, uterine fibroid embolization and magnetic resonance-guided focused ultrasound. Menopause. 2011; 18 (4): 437-444.

Received: 01.12.2015
Accepted: 28.12.2015

Corresponding author: Dombrovskiy V.I. victor.dombrovskiy@mail.ru

СЛУЧАЙ ИЗ ПРАКТИКИ

МУЛЬТИСПИРАЛЬНАЯ КОМПЬЮТЕРНО-ТОМОГРАФИЧЕСКАЯ АРТЕРИОГРАФИЯ С ОДНОМОМЕНТНОЙ МУЛЬТИСПИРАЛЬНОЙ КОМПЬЮТЕРНО-ТОМОГРАФИЧЕСКОЙ ВОЗВРАТНОЙ ПОРТОГРАФИЕЙ В ПРЕДОПЕРАЦИОННОМ СТАДИРОВАНИИ МЕСТНОРАСПРОСТРАНЕННОГО РАКА ПОДЖЕЛУДОЧНОЙ ЖЕЛЕЗЫ

Усова Е.В.[1], Кармазановский Г.Г.[2], Чжао А.В.[1], Цыганков В.Н.[2,4], Тарбаева Н.В.[2], Варава А.Б.[2], Филиппова Е.М.[3]

1 - ФГБУ «Институт хирургии имени А.В. Вишневского». Отделение хирургической гепатологии и панкреатологии.
2 - ФГБУ «Институт хирургии имени А.В. Вишневского». Отдел лучевых методов диагностики и лечения.
3 - ГБУ «ГКБ №1 им. Н.И. Пирогова» Департамента здравоохранения города Москвы. Отделение патоморфологии.
4 - ГБОУ ВПО «Первого Московского государственного медицинского университета им. И.М. Сеченова». г. Москва, Россия.

Цель исследования. Разработка методики повышения информативности визуализации сосудистой инвазии при раке поджелудочной железы (ПЖ).

Материалы и методы. Представлены первые наблюдения по применению метода мультиспиральной компьютерно-томографической (МСКТ) артериографии с одномоментной возвратной МСКТ-портографией в сравнении с традиционной МСКТ для диагностики сосудистой инвазии при местнораспространенном раке поджелудочной железы.

Результаты. Выполнение МСКТ-АГ с одномоментной возвратной МСКТ-ПГ у больных с опухолями билиопанкреатодуоденальной зоны на дооперационном этапе позволяет значительно повысить точность определения инвазии сосудистой стенки опухолью за счёт возможности визуализации как внутренних, так и наружных контуров сосуда. Данные предложенного исследования коррелировали с интраоперационными и патоморфологическими результатами.

Выводы. МСКТ-артериография с одномоментной возвратной МСКТ-портографией является перспективным методом определения сосудистой инвазии при местнораспространенном раке ПЖ.

Ключевые слова: местнораспространенный рак поджелудочной железы, мультиспиральная компьютерно-томографическая артериографии с одномоментной возвратной мультиспиральной компьютерно-томографической портографией.

MULTIDETECTOR COMPUTED TOMOGRAPHIC ARTERIOGRAPHY WITH CONCOMITANT MULTIDETECTOR COMPUTED TOMOGRAPHIC PORTOGRAPHY FOR PREOPERATIVE STAGING OF LOCALLY ADVANCED PANCREATIC CANCER

Usova E.V.[1], Karmazanovsky G.G.[2], Chzhao A.V.[1], Cigankov V.N.[2,4], Tarbaeva N.V.[2], Varava A.B.[2], Filippova E.M.[3]

1 – A.V. Vishnevsky Institute of Surgery. Department of Hepatopancreatobiliary Surgery.
2- A.V. Vishnevsky Institute of Surgery. Department of Radiology.
3 – N.I. Pirogov First City Clinical Hospital. Department of Pathology.
4 - I.M. Sechenov First Moscow State Medical University. Moscow, Russia.

Purpose. The aim was to develop technique of advance visualization of vascular invasion within pancreatic cancer.

Materials and methods. The article provides our first clinical cases of multidetector computed tomographic (MDCT) arteriography with concomitant MDCT-portography compared with conventional MDCT scan for detection of vascular invasion in locally advanced pancreatic cancer.

Results. Performing MDCT-arteriography with simultaneous recurrent MDCT-portography in patients with tumors of biliopancreatoduodenal zone at the preoperative stage allows to increase significantly the accuracy of determining the invasion of the vascular wall by the tumor due to visualization capabilities of both internal and external contours of the vessel. Data of the proposed study correlated with intraoperative and patomorphologi-

cal results.

Conclusion. MDCT-arteriography with concomitant MDCT-portography is suspected to be promising for detection of vascular invasion in locally advanced pancreatic cancer.

Keywords: locally advanced pancreatic cancer, multidetector computed tomographic (MDCT) arteriography with concomitant MDCT-portography.

В настоящее время, по данным Международного агентства по изучению рака при ВОЗ, рак поджелудочной железы (ПЖ) занимает 13-е место в структуре онкологических заболеваний и 4-е в структуре смертности от последних. Ежегодно регистрируется более 232 тыс. новых случаев заболевания. При этом 5-летняя выживаемость пациентов не превышает 5% и является наиболее низкой среди онкологической патологии [1].

Согласно ВОЗ, протоковая аденокарцинома составляет 90% случаев рака ПЖ. 75% образований локализуются в головке ПЖ, 15-20% – в теле и 5-10% – в хвосте [1]. На момент выявления заболевания около 80% пациентов имеют локорегионарные и отдаленные метастазы и не подлежат хирургическому лечению [2].

В настоящее время остается нерешенной проблема диагностики сосудистой инвазии при местнораспространенном раке (МРР) ПЖ [3]. Данные лучевых методов исследования не всегда коррелируют с интраоперационными и патоморфологическими данными, ввиду чего опухоль может быть признана нерезектабельной при истинной ее резектабельности, а пациент – не получить необходимое ему радикальное лечение [4].

Целью данной публикации является представить первый опыт клинического применения метода мультиспиральной компьютерно-томографической (МСКТ) артериографии (АГ) с одномоментной возвратной МСКТ-портографией (ПГ) для определения сосудистой инвазии при МРР ПЖ.

Материалы и методы исследования.

Нами предложен способ диагностики сосудистой инвазии при опухолях билиопанкреатодуоденальной зоны, позволяющий на дооперационном этапе достоверно определить вовлечение в опухолевый процесс крупных сосудов и превышающий по информативности МСКТ с болюсным усилением и эндоскопическую ультрасонографию (ЭУС) [5].

Диагностику сосудистой инвазии при опухолях билиопанкреатодуоденальной зоны осуществляли путем МСКТ-АГ и одномоментной возвратной МСКТ-ПГ. Под рентгенологическим контролем выполняли катетеризацию обеих бедренных артерий по Сельдингеру. Один катетер устанавливали в чревный ствол, второй – в верхнюю брыжеечную артерию. Первую порцию контрастного препарата вводили в верхнюю брыжеечную артерию в объеме 25,0-35,0 мл со скоростью 1-2 мл/с под давлением 200 PSI, спустя 13-17 с в чревный ствол и верхнюю брыжеечную артерию вводили вторую порцию контрастного препарата в объеме по 12,0-18,0 мл со скоростью 3-5 мл/с под давлением 200 PSI; сканирование осуществляли в одну фазу спустя 16-20 с после начала введения первой порции контрастного препарата и через 2-4 с после введения второй порции контрастного препарата.

Примеры клинического применения.

Клиническое наблюдение №1.

Больная С., 62 лет, госпитализирована в наше учреждение 21.01.2014 года с жалобами на желтушность склер и кожных покровов, тошноту, отвращение к сладкому, наличие дренажа на передней брюшной стенке, потерю массы тела (20 кг за последние 10 месяцев), обесцвечивание кала и общую слабость. Из анамнеза известно, что пациентка болеет с декабря 2013 года, когда появилась клиническая картина безболевой механической желтухи. Была госпитализирована в одну из больниц города Москвы, где впервые при магнитно-резонансной томографии (МРТ) был верифицирован диагноз рака головки ПЖ. Выполнена чрескожная чреспеченочная холангиостомия под ультразвуковым (УЗ) контролем, после чего состояние улучшилось. Обратилась в Институт хирургии им. А.В. Вишневского и была госпитализирована с целью дообследования и решения вопроса о выполнении хирургического вмешательства. Из анамнеза известно, что с апреля 2013 года пациентка имеет специфический тип сахарного диабета, инсулинозависимый. У больной на передней брюшной стенке имеется дренаж, по которому за сутки выделяется около 1000 мл желчи темно-желтого цвета. Уровень онкомаркеров крови составил CA 19-9= 355,49 ед/мл, CEA=4,74 нг/мл.

При УЗИ органов брюшной полости с дуплексным сканированием сосудов определяется опухоль головки ПЖ с вовлечением воротной вены в патологический процесс, имеются панкреатическая гипертензия, УЗ-признаки хронического холецистита, спленомегалия.

При дальнейшем обследовании по данным

МРТ органов брюшной полости визуализируется опухоль головки и перешейка ПЖ с инвазией в ретропанкреатическую клетчатку. Имеется панкреатическая гипертензия, атрофия хвоста ПЖ. Участков патологического сигнала в печени не выявлено (рис. 1, рис. 2).

При эндосонографическом исследовании ПЖ в головке визуализируется гипоэхогенное образование с неровным четким контуром, размерами 3,5х2,6 см, с диффузно неоднородным строением. «Панкреатический рисунок» в образовании не прослеживается. В структуре описанного образования проходит воротная вена и общая печеночная артерия. Чревный ствол интактен. Гастродуоденальная артерия, верхняя брыжеечная артерия не визуализированы (рис. 3).

По данным МСКТ-ангиографии выявлено, что ПЖ правильно расположена, размерами: головка - 31 мм, тело - 13 мм, хвост - 11 мм. В головке определяется гиподенсное (32 ед. Н) образование округлой формы с нечеткими неровными контурами, размерами до 17х28 мм, образование плохо накапливает контрастный препарат. На уровне образования обрывается расширенный до 10 мм главный панкреатический проток. К образованию на протяжении 11 мм прилежит ствол воротной вены и общая печеночная артерия (на 1/3 окружности), внутренний контур ровный. Паренхима тела и хвоста ПЖ атрофирована. Контуры железы четкие неровные. Парапанкреатическая клетчатка не инфильтрирована. Визуализируются парапанкреатические лимфатические узлы до 6 мм (рис. 4 - 6).

При выполнении МСКТ-АГ с одномоментной возвратной МСКТ-ПГ было выявлено: общая печеночная артерия с ровными контурами, на расстоянии 8 мм от трифуркации чревного ствола после отхождения гастродуоденальной артерии (питающей опухоль) определяется неровность наружных и внутренних контуров собственной печеночной артерии на протяжении 1 см. При КТ-ПГ внепеченочная часть ствола воротной вены 13 мм, на протяжении 2 см перед конфлюенсом определяется неровность контуров и сдавление воротной вены до 6 мм с инвазией стенки, конфлюенс 11 мм, без особенностей. Таким образом, верифицирована опухолевая инвазия собственной печеночной артерии и воротной вены (рис. 7, рис. 8).

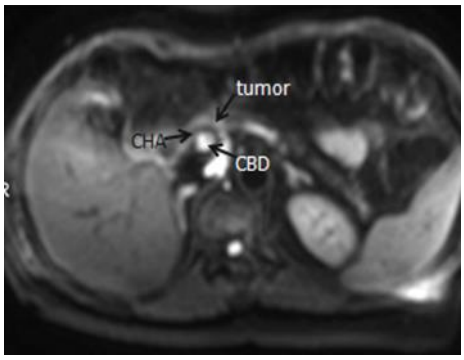

Рис. 1.

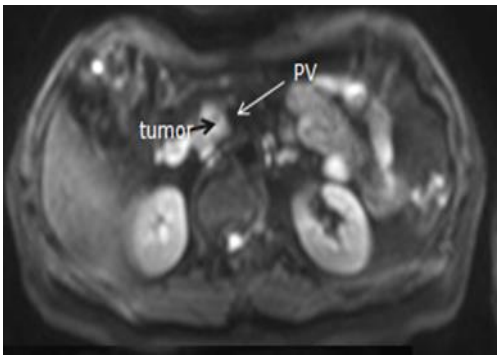

Рис. 2.

Рис. 1, рис. 2. МРТ органов брюшной полости.

Тесное прилежание опухоли к печеночной артерии и стволу воротной вены.

Рис. 3. Эндоскопическая ультрасонография.

Гипоэхогенное образование головки поджелудочной железы. Предполагаемая инвазия воротной вены и общей печеночной артерии.

Больная оперирована в плановом порядке. Интраоперационно при ревизии, а также при последующем интраоперационном ультразвуковом дуплексном сканировании верифицирована инвазия собственной печеночной артерии и воротной вены (рис. 9). Выполнены криоабляция опухоли, гепатикоеюностомия, гастроэнтеростомия на петле тонкой кишки, выключенной по Roux. Послеоперационный период протекал без осложнений. В удовлетворительном состоянии больная выписана на амбулаторное лечение по месту жительства. Патогистологическое заключение: протоковая аденокарцинома головки ПЖ pT3N1cM0, grade 2. Па-

циентка получила 3 цикла адъювантной химиотерапии препаратом гемцитабин по схеме 1, 8, 15 день (цикл 28 дней). Смерть пациентки наступила через 4 месяца вследствие множественных абсцессов печени и прогрессирующей печеночной недостаточности.

Клиническое наблюдение №2.

Больная Г., 73 лет, госпитализирована в Институт 21.01.2014 года с жалобами на боли в верхних отделах живота на протяжении последних 2-х лет. В анамнезе имеет сахарный диабет, специфический тип.

При МСКТ выявлено тотальное поражение ПЖ, представленной опухолевым многоузловым конгломератом, поперечными размерами 48x32x32 мм, с неровными бугристыми контурами. В нативную фазу плотность солидного компонента образования составляет 30 ед. Н. При болюсном контрастном усилении градиент накопления преимущественно по периферии узлов, пофазная плотность составляет 80x90x61 ед. Н. Центрально имеются зоны некроза, которые не накапливают контрастный препарат. Прилежащая клетчатка уплотнена, с элементами массивной инфильтрации в проекции малого сальника и лимфоузлами, расположенными парапанкреатически, парааортально, в проекции гепатодуоденальной связки, малого сальника, диаметром от 6 мм до 8 мм. В толще инфильтрированной клетчатки по верхнезаднему контуру пораженной железы прослеживаются чревный ствол в области бифуркации, общая печеночная артерия с бифуркацией на гастродуоденальную и левую печеночную артерии, частично – селезеночная артерия. Жировые прослойки отсутствуют. Общая печеночная и селезеночная артерии проходимы, стенки относительно ровные, контрастирование однородное. Инфильтрированная ткань охватывает стенки сосудов циркулярно. Гастродуоденальная и левая печеночная артерии с неровными стенками, контрастирование неоднородное,

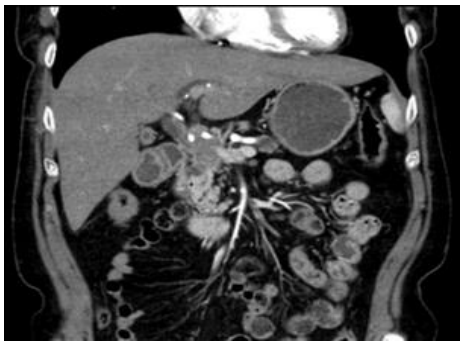

Рис. 4.

Рис. 5.

Рис. 4, рис. 5. МСКТ органов брюшной полости.

Тесное прилежание опухоли головки поджелудочной железы к общей печеночной артерии и стволу воротной вены.

Рис. 6. Трехмерная реконструкция артериальных сосудов абдоминального отдела аорты – чревного ствола и верхней брыжеечной артерии, а также их ветвей.

просветы на локальных участках нитевидные. Верхняя брыжеечная артерия прослеживается кзади, отделена жировой прослойкой, стенки ровные, контрастирование однородное. От данной артерии отходит правая печеночная артерия – проходима, в области ворот на локальном участке на протяжении 11 мм имеется циркулярная инфильтрация стенки, контрастирование в этой зоне неоднородное. Внепеченочная часть ствола воротной вены расширена, просветом 16 мм, на протяжении 27 мм вена с зоной конфлюенса интимно прилежит к образованию, стенка в зоне прилежания уплощена, неровная, контрастирование вены сохранено. Конфлюенс – 17 мм, брыжеечная вена – 17 мм, проходимы (рис. 10 а, г). Селезеночная вена вблизи конфлюенса не прослеживается на протяжении 16 мм, далее просветом 5-6 мм, прослеживается по контуру пораженной железы; жировые прослойки отсутствуют, контур вены

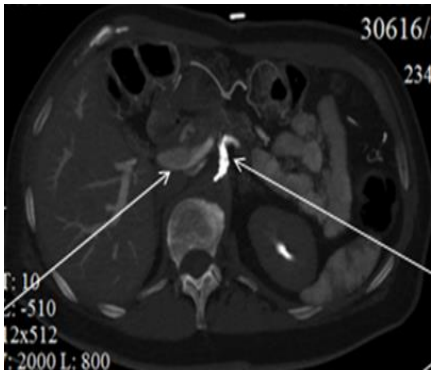

Рис. 7.

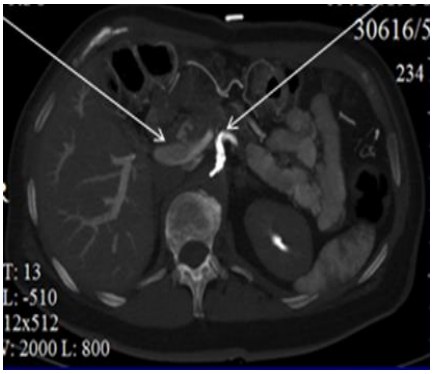

Рис. 8.

Рис. 9.

Рис. 7, рис. 8.

МСКТ-артериография с возвратной портографией.

Инвазия левой печеночной артерии, верхней брыжеечной, селезеночной и воротной вен.

Рис. 9. Интраоперационное УЗИ.

Инвазия стенки собственной печеночной артерии и воротной вены.

Рис. 10,а.

Рис. 10,б.

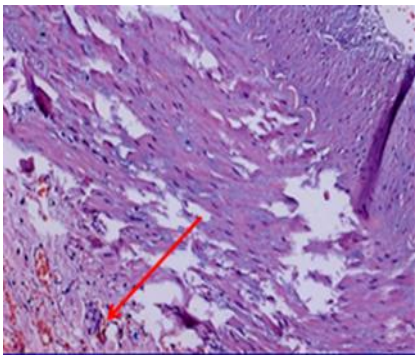

Рис. 10,в.

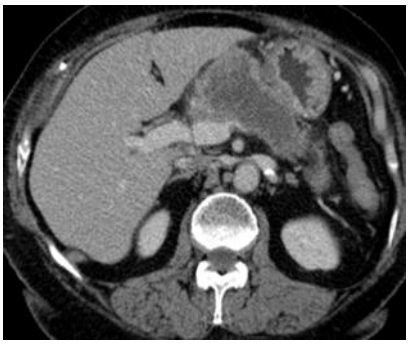

Рис. 10,г.

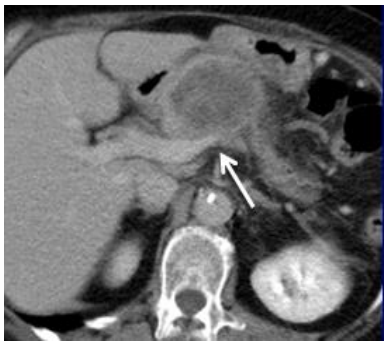

Рис. 10,д.

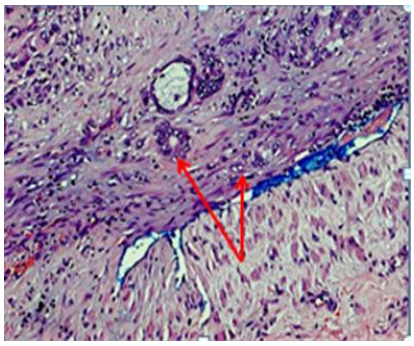

Рис. 10,е.

Рис. 10.

а - Традиционная МСКТ. Ровность контуров печеночной артерии и ее ветвей.

б - МСКТ-АГ. Инвазия стенки левой печеночной артерии.

в – Гистограмма. Инвазия адвентиции левой печеночной артерии. Окраска гематоксилином и эозином, увеличение х100.

г - Традиционная МСКТ. Предполагаемая инвазия ствола воротной вены.

д - МСКТ-ПГ. Прямые признаки инвазии конфлюенса воротной вены, верхней брыжеечной вены, тромбоза селезеночной вены.

е – Гистограмма. Инвазия стенки воротной вены. Окраска гематоксилином и эозином, увеличение х100.

в зоне прилежания неровный, контрастирование неоднородное. В воротах селезенки и вдоль стенки желудка имеются извитые венозные коллатерали. Нижняя полая вена на уровне панкреатодуоденальной зоны щелевидно сужена, проходима, отделена от зоны инфильтрации жировыми прослойками.

В проекции крючковидного отростка на фоне уплотненной клетчатки дифференцируются сохранившиеся дольки ПЖ низкой плотности (20 ед. Н), накапливающие контрастный препарат до 60 ед. Н. Между долек и в проекции большого сосочка двенадцатиперстной кишки (БС ДПК) дифференцируются жидкостные скопления, диаметром до 9 мм, вероятнее фрагменты панкреатического протока с густым секретом, проступающего в проекции БС ДПК. В проекции образования главный панкреатический проток не дифференцируется. Жировая прослойка между головкой и нисходящей ветвью ДПК на протяжении 20 мм не прослеживается. На протяжении 44 мм патологическая ткань железы интимно прилежит к стенке желудка по малой кривизне, инфильтрируя и частично прорастая стенку до подслизистого слоя.

По данным ЭУС образование инфильтрирует селезеночную артерию, вену, конфлюенс воротной вены, на ограниченном участке верхнюю брыжеечную артерию. Трифуркация чревного ствола не визуализируется, по всей вероятности, расположена в структуре описанного новообразования.

Следовательно, достоверно сказать о прорастании сосудистой стенки артериальных и венозных структур не представляется возможным, в соответствии с руководством NCCN (National Comprehensive Cancer Network) Guidelines Version 2.2015 опухоль расценена как погранично резектабельная.

МСКТ-АГ с возвратной МСКТ-ПГ выявила инфильтрацию трифуркации чревного ствола с признаками инвазии левой печеночной, селезеночной артерий, конфлюенса воротной и верхней брыжеечной вен, тромбоз селезеночной вены (рис. 10 б, д).

Больной выполнена тотальная панкреатэктомия с циркулярной резекцией верхней брыжеечной и воротной вен и циркулярной резекцией левой печеночной артерии с последующей артериальной и венозной реконструкцией «конец в конец». У данной пациентки имела место артериальная аберрация в виде отхождения правой печеночной артерии от верхней брыжеечной. Следовательно, анастомозирование культи левой печеночной артерии выполняли непосредственно с чревным стволом.

При плановом патогистологическом исследовании опухоль имела строение недифференцированного протокового (анапластического) рака тела и хвоста ПЖ с обширными участками некрозов, периневральной и сосудистой инвазией, прорастанием стенки воротной вены, серозной оболочки желудка, начальной инвазией в адвентицию левой печеночной артерии pT3N1(2/25)cM0; V1; Pn1; R0 (рис. 10 в, е). Ввиду соматических противопоказаний пациентка не получала адъювантную терапию. Продолжительность жизни составила 6 месяцев.

Обсуждение.

В настоящее время МРР ПЖ представлен двумя типами – погранично-резектабельным и нерезектабельным, которые подразумевают ту или иную степень вовлечения в опухоль сосудистых структур, а именно чревного ствола, верхней брыжеечной артерии, печеночной артерии, верхнебрыжеечной и воротной вен, а также возможность их реконструкции [6]. Наиболее общепринятой и поздней является классификация NCCN 2.2015. Данная классификация дает наиболее подробное представление о взаимоотношении опухоли с прилегающими сосудистыми структурами в зависимости от локализации патологического процесса [7].

Наибольшей информативностью в определении резектабельности при МРР ПЖ на дооперационном этапе обладают МСКТ с болюсным усилением и ЭУС. За последние десятилетия МСКТ претерпела значительный прогресс. В частности, современные томографы позволяют получить толщину среза менее 1 мм. Yoshimi et al. в 1995 году сообщили о 3D-сосудистой реконструкции, которая позволяет повысить чувствительность МСКТ при опухолевой инвазии [8]. По мнению Lu et al. чувствительность МСКТ в определении резектабельности составляет 84%, специфичность – 98%. При этом отправной точкой служит контакт опухоли с сосудом более 50% его диаметра [9]. Проведенные мета-анализы продемонстрировали несколько другие результаты. Согласно данным первого мета-анализа, проведенного Bipat et al., чувствительность СКТ, МРТ и УЗИ при определении резектабельности при раке ПЖ составляет 81%, 82% и 83%, специфичность – 82%, 78% и 63% соответственно [10]. По данным более позднего мета-анализа, чувствительность СКТ и МРТ на предмет вовлечения сосудов в опухолевый процесс составила 71% и 67%, специфичность 92% и 94% соответственно [11]. На втором мета-анализе стоит остановиться более подробно. Согласно авторам, данные лучевой диагностики в обязательном порядке должны быть подтверждены хирургической эксплорацией либо данными и хирургического вмешательства, и патоморфологии. Также авторы не выявили значимой разницы между МСКТ и МРТ для определения сосудистой инвазии при МРР ПЖ. Однако данное исследование имеет ряд ограничений: оно объединило лишь 296 клинических наблюдений, представленных 4 проспективными и 4

ретросрективными исследованиями, из которых ни одно не было рандомизировано, и, наконец, в исследование были включены только пациенты с потенциально резектабельными опухолями.

Ishikawa et al. предложили метод ангиографии для определения вовлечения в опухолевый процесс воротной вены в портальную фазу. Согласно его классификации было выделено 5 типов взаимоотношений сосуда с опухолью. Однако данный метод в 6% случаев был сопряжен с ложноположительной инвазией, а в 40% – с недооценкой инвазии сосудов опухолью [12]. A. Nakao et al. согласно данной классификации были проанализированы результаты хирургического лечения 671 пациента с раком ПЖ. При этом наблюдалась корреляция лучевых, патоморфологических данных и отдаленной выживаемости: инвазия сосудистой стенки не наблюдалась ни у одного из пациентов с нормальными контурами воротной вены (тип А) и наблюдалась у 51 % больных с унилатеральным сужением воротной вены (тип В). В обеих группах имела место хорошая отдаленная выживаемость. При типах С (билатеральное сужение воротной вены) и D (полная ее обструкция) инвазия наблюдалась у 74 и 93% соответственно [13].

Вышеперечисленные методы в большинстве случаев дают высокую информативность о наружных контурах сосудистой стенки, однако визуализация внутренних контуров при этом затруднена. Предложенный метод МСКТ-АГ с одномоментной возвратной МСКТ-ПГ позволяет осуществить визуализацию как наружных, так и внутренних контуров магистральных висцеральных сосудов брюшной полости. Неровность одновременно наружных и внутренних контуров сосудистой стенки, по нашему мнению, свидетельствует об истинном ее прорастании опухолью.

ПЭТ (позитронно-эмиссионная томография) не показала хороших результатов в определении сосудистой инвазии при МРР ПЖ [14]. Информативность в подобных случаях может нести лишь ПЭТ/КТ.

Denecke et al. указывают, что не смотря на то, что хирургическая эксплорация до сих пор является «золотым» стандартом в определении вовлечения в опухолевый процесс сосудов, она обычно сопровождается пересечением ПЖ, вследствие чего неизбежная R2-резекция значительно повышает уровень периоперационных осложнений и летальности, не улучшая при этом прогноз [15].

В то же время, коллеги из клиники Гамбурга отмечают, что среди 100 выполненных ими расширенных резекций ПЖ с резекцией воротной вены у пациентов с морфологически подтвержденной аденокарциномой ПЖ лишь у 77 больных при плановом гистологическом исследовании подтверждена истинная инвазия, в то время как у 23 пациентов наблюдалась периопухолевая воспалительная инфильтрация [16].

P. Pessaux et al. из клиники Страсбурга был предложен задний доступ, а впоследствии и комбинация переднего и заднего доступа к верхнебрыжеечной артерии с целью определения ее инвазии, однако данный прием не позволяет выполнить диссекцию сосуда на всем протяжении [17, 18].

Из вышеуказанного следует, что в настоящее время не существует метода, имеющего 100% информативность в определении сосудистой инвазии при МРР ПЖ. Ввиду малого числа наблюдений для достоверной оценки чувствительности и специфичности МСКТ-АГ с одномоментной возвратной МСКТ-ПГ необходимо накопление опыта.

Заключение.

Выполнение МСКТ-АГ с одномоментной возвратной МСКТ-ПГ у больных с опухолями билиопанкреатодуоденальной зоны на дооперационном этапе позволяет значительно повысить точность определения инвазии сосудистой стенки опухолью. По сравнению с традиционной МСКТ с болюсным усилением данное исследование позволяет визуализировать как внутренние, так и наружные контуры сосуда и, следовательно, дает возможность избежать эксплоративной лапаротомии при нерезектабельных опухолях, а больным с резектабельными опухолями – получить необходимое радикальное лечение.

Список литературы:

1. *IARC Publications (2008). Available at: http://www.iarc.fr/en/publications/pdfs-online/wcr/2008/*
2. *Howlader N., Noone A.M., Krapcho M. et al. SEER Cancer Statistics Review, 1975–2009. National Cancer institute. USA. 2012.*
3. *Li H., Zeng M.S., Zhou K.R., Jin D.Y., Lou W.H. Pancreatic adenocarcinoma: the different CT criteria for peripancreatic major arterial and venous invasion. J Comput Assist Tomogr. 2005; 29 (2): 170-5.*
4. *Wong J.C., Raman S. Surgical resectability of pancreatic adenocarcinoma: CTA. Abdom Imaging. 2010; 35 (4): 471-80.*
5. *Усова Е.В., Кубышкин В.А., Кармазановский Г.Г., Вишневский В.А., Цыганков В.Н. Патент на изобретение РФ, № 2553946, 2014.*
6. *He J., Page A.J., Weiss M., Wolfgang C.L., Herman J.M., Pawlik T.M. Management of borderline and locally advanced pancreatic cancer: Where do we stand? World J Gastroenterol. 2014; 20 (9): 2255-2266.*
7. *NCCN Clinical Practice Guidelines in Oncology (2016). Available at: https://www.nccn.org/store/login/login.aspx?ReturnURL=http://www.nccn.org/professionals/physician_gls/pdf/pancreatic.p*

df.

8. Yoshimi F., Hasegawa H., Koizumi S., Amemiya R., Ono H., Kobayashi H., Matsueda K., Itabashi M. Application of three dimensional spiral computed tomographic angiography to pancreatoduodenectomy for cancer. Br J Surg. 1995; 82: 116-117.

9. Lu D.SK., Reber H.A., Krasny R.M. et al. Local staging of pancreatic cancer: criteria for unresectability of major vessels as revealed by pancreatic-phase, thin-section helical CT. AJR Am J Roentgenol. 1997; 168: 1439–1443.

10. Bipat S., Phoa S.S., van Delden O.M., Bossuyt P.M., Gouma D.J., Laméris J.S., Stoker J. Ultrasonography, computed tomography and magnetic resonance imaging for diagnosis and determining resectability of pancreatic adenocarcinoma: a meta-analysis. J Comput Assist Tomogr. 2005; 29: 438-445.

11. Zhang Y., Huang J., Chen M., Jiao L.R. Preoperative vascular evaluation with computed tomography and magnetic resonance imaging for pancreatic cancer: a meta-analysis. Pancreatology. 2012; 12: 227-233.

12. Ishikawa O., Ohigashi H., Imaoka S. et al. Preoperative indications for extended pancreatectomy for locally advanced pancreas cancer involving the portal vein. Ann Surg. 1992; 215 (3): 231–6

13. Nakao A., Kanzaki A., Fujii T., Kodera Y., Yamada S., Sugimoto H., Nomoto S., Nakamura S., Morita S., Takeda S. Correlation between radiographic classification and pathological grade of portal vein wall invasion in pancreatichead cancer. Ann Surg. 2012; 255 (1): 103-8.

14. Mertz H.R., Sechopoulos P., Delbeke D., Leach S.D. EUS, PET, and CT scanning for evaluation of pancreatic adenocarcinoma. Gastrointest Endosc. 2000; 52: 367-371.

15. Denecke T., Grieser C., Neuhaus P., Bahra M. Radiologic resectability assessment in pancreatic cancer. Rofo. 2014; 186 (1): 23-9.

16. Yekebas E.F., Bogoevski D., Cataldegirmen G., Kunze C., Marx A., Vashist Y.K., Schurr P.G., Liebl L., Thieltges S., Gawad K.A., Schneider C., Izbicki J.RE. Bloc vascular resection for locally advanced pancreatic malignancies infiltrating major blood vessels: perioperative outcome and long-term survival in 136 patients. Ann Surg. 2008; 247(2): 300-9.

17. Pessaux P., Regenet N., Arnaud J. Resection of retroportal pancreatic lamina during a cephalic pancreaticoduodenectomy: first dissection of the superior mesenteric artery. Ann Chir. 2003; 128: 633–636.

18. Pessaux P., Rosso E., Panaro F., Marzano E., Oussoultzoglou E., Bachellier P. et al Preliminary experience with the hanging maneuver for pancreaticoduodenectomy. Eur J Surg Oncol. 2009; 35: 1006–1010.

References:

1. IARC Publications (2008). Available at: http://www.iarc.fr/en/publications/pdfs-online/wcr/2008/

2. Howlader N., Noone A.M., Krapcho M. et al. SEER Cancer Statistics Review, 1975–2009. National Cancer institute. USA. 2012.

3. Li H., Zeng M.S., Zhou K.R., Jin D.Y., Lou W.H. Pancreatic adenocarcinoma: the different CT criteria for peripancreatic major arterial and venous invasion. J Comput Assist Tomogr. 2005; 29 (2): 170-5.

4. Wong J.C., Raman S. Surgical resectability of pancreatic adenocarcinoma: CTA. Abdom Imaging. 2010; 35 (4): 471-80.

5. Usova E.V., Kubishkin V.A., Karmazanovsky G.G, Vishnevskiy V.A., Tsigankov V.N. Patent RF, no. 2553946, 2014.

6. He J., Page A.J., Weiss M., Wolfgang C.L., Herman J.M., Pawlik T.M. Management of borderline and locally advanced pancreatic cancer: Where do we stand? World J Gastroenterol. 2014; 20 (9): 2255-2266.

7. NCCN Clinical Practice Guidelines in Oncology (2016). Available at: https://www.nccn.org/store/login/login.aspx?ReturnURL=http://www.nccn.org/professionals/physician_gls/pdf/pancreatic.pdf.

8. Yoshimi F., Hasegawa H., Koizumi S., Amemiya R., Ono H., Kobayashi H., Matsueda K., Itabashi M. Application of three dimensional spiral computed tomographic angiography to pancreatoduodenectomy for cancer. Br J Surg. 1995; 82: 116-117.

9. Lu D.SK., Reber H.A., Krasny R.M. et al. Local staging of pancreatic cancer: criteria for unresectability of major vessels as revealed by pancreatic-phase, thin-section helical CT. AJR Am J Roentgenol. 1997; 168: 1439–1443.

10. Bipat S., Phoa S.S., van Delden O.M., Bossuyt P.M., Gouma D.J., Laméris J.S., Stoker J. Ultrasonography, computed tomography and magnetic resonance imaging for diagnosis and determining resectability of pancreatic adenocarcinoma: a meta-analysis. J Comput Assist Tomogr. 2005; 29: 438-445.

11. Zhang Y., Huang J., Chen M., Jiao L.R. Preoperative vascular evaluation with computed tomography and magnetic resonance imaging for pancreatic cancer: a meta-analysis. Pancreatology. 2012; 12: 227-233.

12. Ishikawa O., Ohigashi H., Imaoka S. et al. Preoperative indications for extended pancreatectomy for locally advanced pancreas cancer involving the portal vein. Ann Surg. 1992; 215 (3): 231–6

13. Nakao A., Kanzaki A., Fujii T., Kodera Y., Yamada S., Sugimoto H., Nomoto S., Nakamura S., Morita S., Takeda S. Correlation between radiographic classification and pathological grade of portal vein wall invasion in pancreatichead cancer. Ann Surg. 2012; 255 (1): 103-8.

14. Mertz H.R., Sechopoulos P., Delbeke D., Leach S.D. EUS, PET, and CT scanning for evaluation of pancreatic adenocarcinoma. Gastrointest Endosc. 2000; 52: 367-371.

15. Denecke T., Grieser C., Neuhaus P., Bahra M. Radiologic resectability assessment in pancreatic cancer. Rofo. 2014; 186 (1): 23-9.

16. Yekebas E.F., Bogoevski D., Cataldegirmen G., Kunze C., Marx A., Vashist Y.K., Schurr P.G., Liebl L., Thieltges S., Gawad K.A., Schneider C., Izbicki J.RE. Bloc vascular resection for locally advanced pancreatic malignancies infiltrating major blood vessels: perioperative outcome and long-term survival in 136 patients. Ann Surg. 2008; 247(2): 300-9.

17. Pessaux P., Regenet N., Arnaud J. Resection of retroportal pancreatic lamina during a cephalic pancreaticoduodenectomy: first dissection of the superior mesenteric artery. Ann Chir. 2003; 128: 633–636.

18. Pessaux P., Rosso E., Panaro F., Marzano E., Oussoultzoglou E., Bachellier P. et al Preliminary experience with the hanging maneuver for pancreaticoduodenectomy. Eur J Surg Oncol. 2009; 35: 1006–1010.

Received: 30.11.2015
Accepted: 28.12.2015

Corresponding author: Usova E.V. lenulya2510@gmail.com

СЛУЧАЙ ИЗ ПРАКТИКИ

МНОЖЕСТВЕННАЯ МИЕЛОМА С ВНЕКОСТНЫМ ОСЛОЖНЕНИЕМ: СЛУЧАЙ ИЗ ПРАКТИКИ

Беляев Г.Ю., Порядина О.В., Олина О.А.

ФГБУ «Поликлиника №2» Управления делами Президента Российской Федерации.
г. Москва, Россия

Цель. Представить редкое клиническое наблюдение – случай плазмоцитарной инфильтрации крылонебной ямки у больной с множественной миеломой.

Материалы и методы. В статье описан клинический случай множественной миеломы у пациентки, обратившейся с жалобами на ослабление носового дыхания, охриплость голоса, кашель, на боли в области грудино-реберных сочленений и грудном отделе позвоночника. Была выполнена МСКТ околоносовых синусов, органов грудной клетки на аппарате Brilliance 64 (Philips).

Результаты и выводы. Случай представляет интерес в связи с нетипичной для данной патологии внекостной локализацией очага. Отсутствие высокоспецифичных костных проявлений множественной миеломы на МСКТ не позволило в нашем случае достоверно судить об источнике и причине изменений, что подчеркивает необходимость исключения системного поражения при выявлении любого одиночного образования.

Ключевые слова: внекостная плазмоцитома, множественная миелома, крылонёбная ямка, МСКТ.

MULTIPLE MYELOMA WITH EXTRAOSSEOUS COMPLICATION: A CASE REPORT

Belyaev G.Yu., Poryadina O.V., Olina O.A.

Polyclinic №2, Executive Office of President of the Russian Federation.
Moscow, Russia.

Purpose. To present a rare clinical observation – a case of plasmocytic infiltration of the pterygopalatine fossa in a patient with multiple myeloma.

Materials and methods. The article described a clinical case of a patient with multiple myeloma, who applied to a hospital with the following complaints: nasal breathing suppression, hoarseness, coughing, pain in sterno-costal articulations and thoracic vertebrae. MDCT of paranasal sinuses and thoracic region was performed on the Brilliance64 (Philips).

Results and conclusions. This case is interesting because localization of the lesion is atypical. In our case the lack of highly specific bone manifestations of multiple myeloma on CT tomograms didn't allow to judge accurately about the source and the reason of changes, which emphasized the need to exclude systemic lesions in every case of a single mass.

Keywords: extramedullary plasmacytoma, multiple myeloma, pterygopalatine fossa, MDCT.

В индустриально развитых странах миеломная болезнь – одно из распространенных заболеваний крови. Уровень заболеваемости колеблется от 2,3 на 100 000 среди выходцев из Азии и до 18,2 на 100 000 среди мужчин афро-американцев [4, 7]. В 2011 году «грубый» показатель заболеваемости миеломой в России составил 2,0 на 100 тысяч населения, с превалированием заболеваемости женщин [14]. Возрастная медиана заболеваемости миеломой в России в 2007 году – 65 лет [11].

Миеломная болезнь, болезнь Рустицкого-

Рис. 1. Рентгенограмма околоносовых пазух в полуаксиальной проекции.

Стенки околоносовых пазух целостны. Лобные пазухи, как вариант строения, 1 степени пневматического развития. Околоносовые пазухи без наличия экссудата, с наличием равномерного снижения пневматизации правой верхнечелюстной пазухи и полости носа. Неоднородность структуры альвеолярного отростка области 17, 18 требует уточнения на МСКТ (стрелка).

Калера, миелома, множественная миелома, секретирующая лимфома – наименования одного и того же заболевания, по МКБ10 – С90.0 Множественная миелома. Это заболевание из группы парапротеинемических гемобластозов, к проявлению которых относят: боли в костях, патологические переломы, почечную недостаточность, склонность к инфекционным заболеваниям, анемию, гиперкальциемию, в некоторых случаях дискоагуляцию с синдромом повышенной вязкости крови. В зависимости от способности секретировать различные типы парапротеинов выделяют варианты миеломной болезни: несекретирующая миелома, диклоновая миелома, миелома Бен-Джонса, G- A- D- E- или M-миелома. Более часто встречаются G-, A- миелома и миелома Бен-Джонса. Клинические и морфологические проявления вариантов миеломной болезни сходны [11, 13].

На настоящий момент даны четкие определения множественной миеломы и одиночных плазмоцитомных поражений (как костных, так и внекостных), обозначены критерии стадирования, тактика диагностики и лечения [6, 10, 11]. Потенциально при множественной миеломе подвергнуться поражению может любой орган [13]. Спектр локализаций распространения множественной миеломы широк и включает в себя поражения ретикуло-эндотелиальной системы, кожи, молочных желез, орбитальных структур, лимфатических узлов, центральной нервной системы, легких, плевры, органов брюшной полости и забрюшинного пространства [5, 9]. Большинство случаев внекостной плазмоцитарной инфильтрации относится к по-

Рис. 2,а.

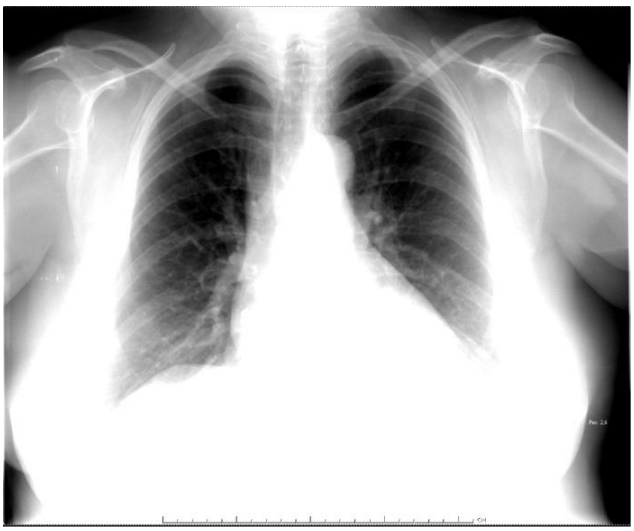

Рис. 2,б.

Рис. 2. Рентгенограмма органов грудной клетки в прямой проекции.

Легкие без очаговых и инфильтративных изменений. Легочный рисунок не изменён. Корни легких структурны, не расширены. Средостение обычной формы, положения, размеров. Диафрагма расположена обычно. Видимые синусы свободны. В «узком окне» визуализации (б) в грудинном конце левой ключицы определяется литическое изменение структуры, требующее уточнения на МСКТ.

Рис. 3,а.

Рис. 3,б.

Рис. 3,в.

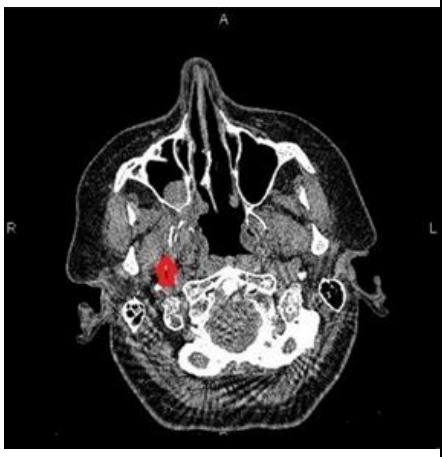

Рис. 3,г.

Рис. 3,д.

Рис. 3,е.

Рис. 3. МСКТ. Околоносовые пазухи, аксиальные реконструкции.

Последовательные томограммы на уровне объемного образования. В области мышц правой крылонебной ямки и заднем углу правой верхнечелюстной пазухи, частично разрушая стенки правой верхнечелюстной пазухи, твердое небо и альвеолярный отросток верхней челюсти области 17, 18 визуализируется объемное образование неправильной эллипсоидной формы. Контуры образования четкие, неровные. Структура собственно образования однородна, с наличием в толще фрагментов пластинок правого крыловидного отростка (в, г - короткие стрелки).

ражениям верхних дыхательных путей [1, 2, 3].

В литературе, посвященной лучевой диагностике проявлений миеломной болезни, определена характерная локализация и вид локальных изменений костного остова. Чаще всего изменениям подвергаются кости черепа, ребра, позвонки, реже – трубчатые кости. С.А. Рейнберг различал 3 типа миеломной болезни: изолированный, множественно-очаговый и поротический. По данным С.А. Рейнберга, «характерным рентгенологическим симптомом множественных миелом служит резкая контурированность каждого отдельного дефекта, который представляется как бы выбитым из кости острым пробойником». По данным части авторов, в некоторых случаях картина поражения тел позвонков может быть патогномичной, при наличии симптома «мини-мозг», позволяющая избежать биопсии [8, 12]. Частью авторов отмечено, что внекостная миелома или плазмоцитома относится к редким проявлением миеломной болезни и может имитировать другие заболевания [5].

В доступной нам литературе мы не встретили описания случая множественной миеломной болезни, осложненной плазмоцитомой крылонёбной ямки, в связи с чем хотим представить настоящее описание к рассмотрению.

Клиническое наблюдение.

Больная А. 1953 г.р. обратилась с жалобами на ослабление носового дыхания, выделения из носа, охриплость голоса и кашель без повышения температуры тела, на боли в области грудино-реберных сочленений и грудном отделе

позвоночника, ограниченность объема движений в плечевых суставах.

Из анамнеза жизни: нетоксический диффузный зоб, псориаз. Данные общего осмотра: общее состояние удовлетворительное. Температура тела 36.6°С. Сознание ясное. Кожные покровы розовые. Видимые слизистые розовые. Питание нормальное. Лимфатические узлы не увеличены. Щитовидная железа не увеличена. Отеков нет. ЧСС 78 уд. мин. АДs 110/80 мм рт.ст. АДd 110/80мм рт.ст.

Проведено общеклиническое исследование: общий анализ крови, биохимический анализ крови, анализ мочи, рентгенография околоносовых пазух, рентгенография органов грудной клетки.

В общем анализе крови и коагулограмме выявлены изменения: повышение СОЭ по Вестергрену до 72 мм/ч, лейкоцитоз до 12,0 х 109/л, абс. число лимфоцитов – 3,6, нейтрофильный сдвиг – палочко-ядерные (нейтрофилы) 7%. В биохимическом анализе крови, включавшем определение уровня глюкозы, билирубина, белка, мочевины, АСТ, АЛТ, креатинина, и в общем анализе мочи выхода результатов за референтные значения не определено.

На рентгенограмме околоносовых пазух в полуаксиальной проекции (рис. 1) данных за наличие экссудата нет, отмечено равномерное и умеренное снижение пневматизации правой верхнечелюстной пазухи, требующее уточнения МСКТ. По данным рентгенографии органов грудной клетки очаговых и инфильтративных изменений в легких не выявлено (рис. 2). Определен участок изменения грудинного конца левой ключицы литического характера, требующий уточнения МСКТ. Остальной видимый костный остов грудной клетки при данном протоколе обследования – без видимых изменений.

По данным МСКТ околоносовых пазух (рис. 3, рис. 4) определено объемное образование правой крылонёбной ямки, разрушающее стенки заднего угла правой верхнечелюстной пазухи, примыкающий сектор твердого нёба и альвеолярный отросток области 17 и 18 зубов. Форма объемного образования эллипсоидная. Максимальный размер ~ 40 мм. Средняя плотность образования +55 HU. Структура объемного образования однородная. Объемное образование визуально неотделимо от мышц правой крылонебной ямки. Граница объемного образования вне мышц четкая, ровная. Примыкаю

Рис. 4,а.

Рис. 4,б.

Рис. 4,в.

Рис. 4,г.

Рис. 4,д.

Рис. 4,е.

Рис. 4. МСКТ. Околоносовые пазухи, коронарные реконструкции в области интереса.

Мягкотканое объемное образование правой крыловидной ямки четко взаимосвязанное, ограниченно разрушающее примыкающие костные структуры и частично занимающее полость правой верхнечелюстной пазухи.

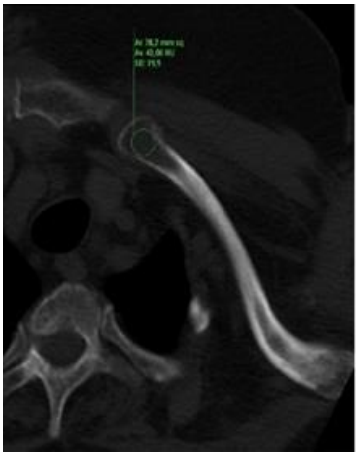

Рис. 5,а.

Рис. 5,б.

Рис. 5,в.

Рис. 5,г.

Рис. 5,д.

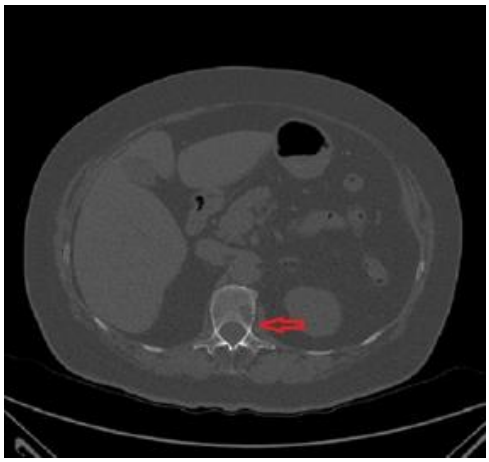

Рис. 5,е.

Рис. 5. МСКТ, органы грудной клетки, костный режим.

В аксиальной (а-в, д, е) и сагиттальной (г) реконструкциях, отображающие литические очаги в грудинной части левой ключицы (а), позвонках (б, в, д, е) и грудине (г). Стрелками указаны очаги костей литического характера.

щая и остальная клетчатка не измена. Объемное образование занимает дорсальную половину альвеолярной бухты правой верхнечелюстной пазухи. Остальные околоносовые пазухи не изменены. Воздушные просветы ротоглотки, носоглотки слева не изменены. Отмечается незначительное и равномерное сужение воздушного просвета выхода правой нижней хоаны ввиду опухолевой латеральной границы.

Заключение по данным МСКТ околоносовых пазух: объемное образование правой крылонёбной ямки, возможно, является следствием опухоли крыловидных мышц (миосаркома?).

По данным МСКТ костного остова грудной клетки определены многочисленные остеолитические изменения костного остова грудной клетки в области деформированной вздутием тела грудины (рис. 5 г), позвонков грудного и видимой части поясничного отдела (рис. 5 а, б, д, е), стернальной части левой ключицы (рис. 5 а) средней плотностью однородной структуры от +35 до ~ +42 HU.

Заключение по данным МСКТ костного остова грудной клетки: многочисленные изменения костного остова остеолитического характера.

Дифференциальные диагнозы по данным МСКТ:

- лимфома правой крылонебной ямки с поражением костного остова;
- новообразование правой крылонебной ямки с метастазами в костный остов;
- множественная миелома, осложненная внекостным очагом.

С учетом выявленных изменений было назначено: коагулограмма крови, иммунохимическое исследование сыворотки крови, рекомендована биопсия объемного образования правой крылонебной ямки.

По данным иммунохимического исследования сыворотки выявлена патологическая секреция Ig A, БЖ лямбда. Незначительное по-

вышение международного нормализированного отношения (МНО) плазмы крови в коагулограмме до 1,3.

В результате комплексного обследования и гистологических данных объемного образования правой крылонебной ямки, иммунохимического исследования сыворотки установлен клинический диагноз – множественная миелома с плазмоклеточным инфильтратом мягких тканей правой крылонебной ямки.

В нашем случае возраст и пол больной характерен для группы риска миеломы. Отсутствие высокоспецифичных костных проявлений множественной миеломной болезни по данным рентгенографии и КТ не позволило однозначно высказаться о точном характере изменений ввиду того, что выявленные изменения могут встречаться и при других заболеваниях. Однако данные МСКТ исследований определили дальнейший диагностический поиск. Наше наблюдение представляет интерес ввиду отсутствия клинической картины поражения правой крыловидной ямки и «случайном» выявления внекостного очага миеломы. Трудности КТ диагностики данного случая были обусловлены отсутствием патогномоничной презентации изменений костного остова: обширных литических полей в черепе, в позвонках с формированием картины «mini brain» и симптома «пробойника» в ребрах.

Таким образом, данный клинический случай подчеркивает необходимость четкого соблюдения диагностического алгоритма исключения системного поражения при выявлении внеорганного одиночного объемного образования, а также подтвердил факт вспомогательной роли рентгенологических методов исследования в диагностике множественной миеломы.

Список литературы:

1. Belic B., Mitrovic S., Arsenijevic S., Erdevicki L., Stojanovic J., Stojanovic S., et al. Nasal septum extramedullary plasmacytoma. Vojnosanit Pregl. 2013; 70 (2): 221-224.

2. Erdogan B., Sekercan O., Dursun N., Tatar G., Bora F. Extramedullary plasmacytoma of maxillary sinus. J Craniofac Surg. 2013; 24 (1): 85-87.

3. Galieni P., Cavo M., Pulsoni A., Avvisati G., Bigazzi C., Neri S., et al. Clinical outcome of extramedullary plasmacytoma. Haematologica. 2000; 85 (1): 47-51.

4. Ferlay J., Steliarova-Foucher E., Lortet-Tieulent J., Rosso S., Coebergh J.W.W., Comber H., et al. Cancer incidence and mortality patterns in Europe: Estimates for 40 countries in 2012. European Journal of Cancer. 2013; 49: 1374-1403.

5. Jeremy J., Yuranga W. Myeloma: extraosseous manifestations. Available at: http://radiopaedia.org/articles/myeloma-extraosseous-manifestations.

6. Soutar R., Lucraft H., Jackson G., Reece A., Bird J., Low E., et al. Guidelines on the diagnosis and management of solitary plasmacytoma of bone and solitary extramedullary plasmacytoma. Clin Oncol (R Coll Radiol). 2004; 16 (6): 405-413.

7. Thomson C., Forman D., Rule J. ed. Cancer Incidence and Survival By Major Ethnic Group, England, 2002-2006 (2009). Available at: http://publications.cancerresearchuk.org/downloads/Product/CSINCSURVBYETHNICITY.pdf/ (accessed June 2009).

8. Major N., Helms C., Richardson W. The “mini brain”: plasmacytoma in a vertebral body on MR Imaging. AJR. 2000; 175 (1): 261-263.

9. Wu X., Zhao X., Jia J. Nodular liver lesions involving multiple myeloma: A case report and literature review. World J Gastroenterol. 2009; 15 (8): 1014-1017.

10. Маркина Ю.Ю. Особенности поражения позвоночника при миеломной болезни. Бюллетень СО РАМН, 2008; 5 (133): 138-141.

11. Менделеева Л.П., Вотякова О.М., Покровская О.С., Рехтина И.Г., Бессмельцев С.С., Голубева М.Е. и др. Национальные клинические рекомендации по диагностике и лечению множественной миеломы. РФ. 2014г. 43 с.

12. Рейнберг С.А. Рентгенодиагностика заболеваний костей и суставов. Москва, Медицина, 1964. 572 с.

13. Струков А.И., Серов В.В., Пауков В.С. Патологическая анатомия. Москва, ГЭОТАР-Медиа, 2015. 880 с.

14. Чиссов В.И., Старинский В.В., Петрова Г.В. Злокачественные новообразования в России в 2011 году (заболеваемость и смертность). Москва, ФГБУ «МНИОИ им. П.А. Герцена» Минздрава России, 2013. 289 с.

References:

1. Belic B., Mitrovic S., Arsenijevic S., Erdevicki L., Stojanovic J., Stojanovic S., et al. Nasal septum extramedullary plasmacytoma. Vojnosanit Pregl. 2013; 70 (2): 221-224.

2. Erdogan B., Sekercan O., Dursun N., Tatar G., Bora F. Extramedullary plasmacytoma of maxillary sinus. J Craniofac Surg. 2013; 24 (1): 85-87.

3. Galieni P., Cavo M., Pulsoni A., Avvisati G., Bigazzi C., Neri S., et al. Clinical outcome of extramedullary plasmacytoma. Haematologica. 2000; 85 (1): 47-51.

4. Ferlay J., Steliarova-Foucher E., Lortet-Tieulent J., Rosso S., Coebergh J.W.W., Comber H., et al. Cancer incidence and mortality patterns in Europe: Estimates for 40 countries in 2012. European Journal of Cancer. 2013; 49: 1374-1403.

5. Jeremy J., Yuranga W. Myeloma: extraosseous manifestations. Available at: http://radiopaedia.org/articles/myeloma-extraosseous-manifestations.

6. Soutar R., Lucraft H., Jackson G., Reece A., Bird J., Low E., et al. Guidelines on the diagnosis and management of solitary plasmacytoma of bone and solitary extramedullary plasmacytoma. Clin Oncol (R Coll Radiol). 2004; 16 (6): 405-413.

7. Thomson C., Forman D., Rule J. Cancer Incidence and Survival. By Major Ethnic Group, England, 2002-2006 (2009). Available at: http://publications.cancerresearchuk.org/downloads/Product/CSINCSURVBYETHNICITY.pdf/ (accessed June 2009).

8. Major N., Helms C., Richardson W. The “mini brain”:

plasmacytoma in a vertebral body on MR Imaging. AJR. 2000; 175 (1): 261-263.

9. Wu X., Zhao X., Jia J. Nodular liver lesions involving multiple myeloma: A case report and literature review. World J Gastroenterol. 2009; 15 (8): 1014-1017.

10. Markina Ju.Ju. Features spinal lesions in multiple myeloma. Digest CO RAMN, 2008; 5 (133): 138-141. (in Russian).

11. Mendeleev L.P., Votyakova O.M., Protection O.S., Rehtina I.G., Bessmeltsev S.S., Golubeva M.E. et al. National clinical guidelines for the diagnosis and treatment of multiple myeloma, 2014. 43 p. (in Russian).

12. Reinberg S.A. X-ray diagnosis of diseases of bones and joints. Moscow, Medicine, 1964. 572 p. (in Russian).

13. Strukov A.I., Serov V.V., Paukov V.S. Pathological anatomy. Moscow, Geotar Media, 2015. 880 p. (in Russian).

14. Chissov V.I., Starinskiy V.V., Petrova G.V. Malignancies in Russia in 2011 (morbidity and mortality). Moscow, Moscow Research Institute of Oncology them. P.A. Herzen Russian Ministry of Health, 2013. 289 p. (in Russian).

Received: 15.12.2015
Accepted: 14.01.2016

Corresponding author: Belyaev G.Yu. georgybelyaev@yandex.ru.

ПОЗДРАВЛЕНИЯ

ГРАНТ ПРЕЗИДЕНТА РФ ДЛЯ ГОСУДАРСТВЕННОЙ ПОДДЕРЖКИ МОЛОДЫХ РОССИЙСКИХ УЧЕНЫХ – ДОКТОРОВ НАУК (2016-2017 ГГ).

Серова Наталья Сергеевна

Поздравляем Наталью Сергеевну Серову с важнейшим событием – победой в конкурсе на право получения гранта Президента Российской Федерации для государственной поддержки молодых российских ученых – докторов наук! В этом году по всем разделам медицинских наук премии присуждены лишь 12 участникам. Мы рады, что наша коллега оказалась в числе избранных!

Это уже третья победа Н.С. Серовой в конкурсах грантов Президента РФ. Тема ее научно-исследовательской работы в 2016-2017 гг. – «Разработка новых лучевых технологий и алгоритмов их применения в 3D-моделировании, диагностике и мониторинге лечения заболеваний и повреждений челюстно-лицевой области». Предыдущие темы грантов были также посвящены вопросам лучевой диагностики в челюстно-лицевой хирургии и стоматологии.

Серова Наталья Сергеевна – доктор медицинских наук, заместитель директора Научно-образовательного клинического центра «Гибридных технологий лучевой медицины» по научной и инновационной деятельности, заведующая научно-исследовательским отделом НИЦ, профессор кафедры лучевой диагностики и лучевой терапии лечебного факультета Первого МГМУ им. И.М. Сеченова. Она активно участвует в научных исследованиях, является автором и соавтором более 250 научных работ (в том числе 2 монографий, 6 Национальных руководств, 12 учебных пособий), 4 патентов на изобретения, 14 зарегистрированных разработок. Под ее руководством защищено 7 диссертационных работ.

Сотрудники Научно-образовательного центра, НИО и редколлегия REJR поздравляют Наталью Сергеевну с победой и желают ей дальнейших творческих успехов!

X ЮБИЛЕЙНЫЙ ВСЕРОССИЙСКИЙ НАЦИОНАЛЬНЫЙ КОНГРЕСС ЛУЧЕВЫХ ДИАГНОСТОВ И ТЕРАПЕВТОВ

«РАДИОЛОГИЯ – 2016»

24–26 МАЯ, 2016 ГОДА
г. Москва, МВЦ «Крокус Экспо»,
3-й павильон, 4-й этаж,
зал №20

www.mediexpo.ru

www.radiology-congress.ru

Ежегодно проводится в рамках форума «Медицинская диагностика»

По вопросам участия в научной программе:
Оргкомитет национального конгресса
лучевых диагностов и терапевтов «Радиология – 2016»
ГБОУ ВПО «Первый МГМУ им. И.М. Сеченова».
Кафедра лучевой диагностики и терапии
119991, Россия, Москва, ул. Большая Пироговская, 6/1
Тел. +7 (499) 248-77-91, +7 (499) 248-75-07
E-mail: radiolog@inbox.ru

Дорогие коллеги!

Приглашаем вас принять участие в работе X Юбилейного Всероссийского национального конгресса лучевых диагностов и терапевтов «Радиология–2016»

В научной программе Конгресса будет сделан акцент на разработку программ ранней (доклинической) диагностики социально-значимых заболеваний, в первую очередь болезней сердца и сосудов, вопросы структуры специальности и качества подготовки специалистов. В работе Конгресса примут участие практические врачи и всемирно известные отечественные и зарубежные ученые.
Такие конгрессы, как «Радиология», в конечном счете, способствуют улучшению структуры диагностической и лечебной помощи и, надеюсь, окажутся полезными каждому конкретному специалисту, пациенту и всему населению в целом.

Надеемся, что наш юбилейный X Всероссийский национальный конгресс лучевых диагностов и терапевтов пройдет также успешно, как и все предыдущие.

Ждем вас 24–26 мая 2016 года. Добро пожаловать на наш Конгресс!

С уважением,
президент Конгресса «Радиология – 2016»
член-корреспондент РАН,
Л.С. Коков

ОРГАНИЗАТОРЫ

- ГБОУ ВПО «Первый Московский государственный медицинский университет имени И.М. Сеченова» Минздрава России
- ФГБУ «Российский научный центр рентгенорадиологии» Минздрава России
- ФГБУ «Федеральный медицинский исследовательский центр имени П.А. Герцена» Минздрава России
- ФГБУ «Российский научный центр радиологии и хирургических технологий» Минздрава России
- ГБУЗ Московской области «Московский областной научно-исследовательский клинический институт им. М.Ф. Владимирского»
- Общество специалистов по лучевой диагностике
- Российская ассоциация специалистов ультразвуковой диагностики в медицине
- Российская ассоциация радиологов
- Общество интервенционных онкорадиологов
- Российская ассоциация маммологов
- АНО «Национальный конгресс лучевых диагностов»
- Конгресс-оператор ООО «МЕДИ Экспо»

Стоимость участия

Ранний регистрационный взнос (до 18.12.15)	**1400 руб.**
Поздний регистрационный взнос (19.12.15–19.02.16)	**2500 руб.**
Оплата после 20.02.16 и на месте	**3500 руб.**
Однодневное участие	**1500 руб.**
Аспиранты и ординаторы (без портфеля)*	**500 руб.**
Председатели секций, докладчики	**бесплатно**
Студенты мед. университетов*	**бесплатно**

* Льготы аспирантам, ординаторам и студентам действуют при предъявлении документа (студенческого, аспирантского удостоверения или справки).

Узнать более подробную информацию о предстоящем Конгрессе, зарегистрироваться и загрузить тезисы и постерные доклады можно на сайте www.mediexpo.ru

МЕДИ Экспо

Конгресс-оператор: ООО «МЕДИ Экспо»
Тел.: +7 (495) 721-88-66

АНОНС

IV СЪЕЗД ВРАЧЕЙ ЛУЧЕВОЙ ДИАГНОСТИКИ СИБИРСКОГО ФЕДЕРАЛЬНОГО ОКРУГА

(20-21 СЕНТЯБРЯ 2016 Г., Г. ОМСК)

Организационный комитет Съезда имеет честь пригласить Вас для участия в работе IV Съезда врачей лучевой диагностики Сибирского федерального округа Российской Федерации, который будет проходить 20-21 сентября 2016 года в г. Омске по адресу: ул. Березовая, 3.

Съезд проводится в Юбилейный для города Омска год – 300-летия основания города, юбилейный год одного из первых медицинских образовательных учреждений Сибири – 95-летие Омского государственного медицинского университета.

Научная программа Съезда будет включать лекции представителей ведущих научных школ и образовательных учреждений России и Сибири.

На Съезде вы сможете прослушать лекции ведущих российских специалистов, узнать о последних достижениях лучевой диагностики, обменяться опытом и идеями со своими коллегами, выступить с сообщением по вашему направлению работы (лекция – 25 мин., научный доклад – 15 мин.). Планируется проведение школы практического врача по виртуальной колоноскопии.

По представленным тезисам будет создана электронная версия материалов Съезда. Прием тезисов будет осуществляться с 1 декабря 2015 года по 30 мая 2016 года на электронный адрес: x-ray.omsk@yandex.ru

Программа научных выступлений будет сформирована после полного получения тезисов и их рецензирования.

Дополнительную информацию о Съезде, требованиях к тезисам можно будет узнать на сайте: www. virtualcolonoscopy.ucoz.ru в разделе «IV Съезд врачей лучевой диагностики СФО», сайте ОмГМУ, http://omsk-osma.ru, в разделе новости кафедры лучевой диагностики.

Председатель оргкомитета:

Заведующий кафедрой лучевой диагностики ГБОУ ВПО «Омский государственный медицинский университет» МР РФ, главный внештатный специалист по лучевой и инструментальной диагностике МЗ Омской области, д.м.н., профессор Игнатьев Юрий Тимофеевич. тел. +7(3812) 359-324, e-mail: ogma.ray@rambler.ru

Заместитель Председателя:

Профессор кафедры лучевой диагностики ГБОУ ВПО «ОмГМУ», д.м.н. Хомутова Елена Юрьевна (Омск). Тел. +7(3812) 359-364, e-mail: elenahomutova@rambler.ru

Пресс-секретарь:

Леонтьев Игорь Александрович, ответственный за сайт и прием тезисов Съезда (Омск).
Тел. +7(3812) 359-364, e-mail: x-ray.omsk@yandex.ru, www. virtualcolonoscopy.ucoz.ru, http://omsk-osma.ru

ТРЕБОВАНИЯ К ПУБЛИКАЦИЯМ В ЖУРНАЛЕ

REJR

Российский Электронный Журнал Лучевой Диагностики (REJR, www.rejr.ru) принимает к публикации оригинальные статьи, обзоры литературы, описания клинических случаев, лекции и тезисы докладов конференций.

Публикации принимаются по электронному адресу: rejr@rejr.ru

Публикации должны соответствовать тематике журнала, т.е. касаться следующих направлений – лучевая диагностика, лучевая терапия и интервенционная хирургия.

Публикации в журнале бесплатны.

Все статьи проходят двойное слепое рецензирование членами редакционного совета, а также ведущими специалистами по соответствующим научным и клиническим направлениям.

Требования к публикациям составлены согласно "Единым требованиям к рукописям, представляемым в биомедицинские журналы (Ann Intern Med 1997;126:36-47)".

1. Статьи принимаются на двух языках: русском и английском.

Для подачи статьи необходимо представить официальное направление от учреждения, в котором выполнена работа, с визой руководителя на первой странице.

Статья направляется в редакцию по электронной почте. Сопроводительные документы могут быть направлены в отсканированном виде и/или обычной почтой.

Сопроводительные документы могут быть направлены в сканированном виде/обычной почтой.

Статья должна быть напечатана шрифтом Times New Roman № 12 через 1,5 интервала. Страницы должны быть пронумерованы.

На первой странице необходимо указать инициалы и фамилию автора (авторов), название статьи, полное название учреждения (учреждений), в котором выполнена работа, город, страна. Обязательно следует указать, в каком учреждении работает каждый из авторов.

Редакция оставляет за собой право при необходимости сокращать, проводить корректцию текста и оформления статьи без уведомления авторов.

Правила оформления научных статей.

Оригинальные статьи должны иметь следующие разделы: краткое введение, материал и методы исследования, результаты исследования и обсуждение, заключение или выводы.

Случаи из практики должны иметь следующие разделы: введение/актуальность проблемы, данные истории болезни, данные клинического, лабораторного и лучевого обследования пациента, обсуждение полученных результатов, заключение.

Для написания оригинальных статей используются стандарты CONSORT,

систематических обзоров и мета-анализов – стандарты PRISMA.

Рекомендуется воспользоваться учебным пособием Н.Г. Поповой, Н.Н Коптяевой «Академическое письмо: статьи IMRAD» (Попова Н.Г., Коптяева Н.Н. Академическое письмо: статьи IMRAD. Учебное пособие для аспирантов и научных сотрудников естественнонаучных специальностей. Екатеринбург: ИФиП УрО РАН, 2015. 160 с.).

Титульная страница:

На русском языке: заглавие статьи; инициалы и фамилии авторов; принадлежность автора к соответствующему учреждению; полное название учреждений, из которых вышла работа.

На английском языке: заглавие статьи; инициалы и фамилии авторов; принадлежность автора к соответствующему учреждению; полное название учреждений, из которых вышла работа.

Для первого автора необходимо дополнительно указать телефон; e-mail для обратной связи

Структурированное резюме на русском и английском языках, для оригинальных статей и случаев из практики, построенное СТРОГО по схеме:

Цель исследования.
Материал и методы.
Результаты.
Обсуждение.
Выводы/Заключение.
Объем резюме 250-300 слов.

Ключевые слова через запятую на русском и английском языках.

При выборе ключевых слов рекомендуется руководствоваться словарем ключевых слов MeSH).

Авторам следует пользоваться современной русскоязычной научной терминологией и не употреблять «кальки» терминов, транскрибированных с иностранных слов. Сокращение слов и названий (не более 3), кроме общепринятых сокращений мер, физических и математических величин и терминов, допускается только с первоначальным указанием полного названия. Узкоспециальные термины должны быть расшифрованы.

Содержание оригинальной статьи.
Введение.
Цель исследования.
Материал и методы.
Результаты.
Обсуждение.
Выводы/Заключение.
Список литературы.
Содержание случаев из практики.
Введение/Актуальность проблемы.
Данные истории болезни.
Данные клинического, лабораторного и лучевого обследования.
Обсуждение.
Заключение.
Список литературы.

Статья должна быть тщательно выверена автором. В математических формулах необходимо четко разметить все элементы: латинские и греческие буквы, надстрочные и подстрочные индексы, прописные и строчные буквы, сходные по написанию буквы и цифры.

Список составляют по правилам оформления пристатейных списков литературы (библиография) для авторов с учетом «Единых требований к рукописям, представляемым в биомедицинские журналы» Международного комитета редакторов медицинских журналов (Uniform Requirements for Manuscripts Submitted to Biomedical Journals).

Библиографические ссылки должны быть пронумерованы, в тексте они даются в скобках в соответствии со списком литературы.

Автор несет полную ответственность за точность данных списка литературы.

Ссылки на рефераты и авторефераты не признаются международным сообществом, поэтому давать их не следует.

Таблицы должны содержать обобщенные и статистически обработанные данные. Каждая таблица должна иметь номер и заголовок. Единицы измерения даются в системе СИ.

Иллюстративный материал (фотографии, рисунки, схемы, диаграммы) прилагается по тексту и отдельным файлом.

К рисунку дается общая подпись, затем объясняют все цифровые и буквенные обозначения. В подписях к микрофотографиям необходимо указать метод окраски и увеличение.

Фотографии должны быть предоставлены в оригинальном виде без применения ретуши и цветокоррекции.

Изображения должны быть представлены в форматах TIFF, JPG (самого высокого качества).

Размер снимка должен быть не менее 1500*1500 пикселей.

Объект съемки должен быть в фокусе.

Ответственность авторов.

Автор обязательно подписывает статью. Коллективная статья должна быть подписана всеми авторами. Ставя под статьей свою подпись, автор тем самым передает редакции право на ее издание, гарантирует ее оригинальность и удостоверяет, что ни са-

ма статья, ни рисунки к ней не были опубликованы ранее и не посланы для публикации в другие издания.

При определении авторства рекомендуется руководствоваться критериями ICJME.

Автор должен иметь точную и полную информацию по исследованию, описанному в статье, которая может быть представлена по запросу.

Автор не имеет право представлять одну статью на публикацию в нескольких научных изданиях. В случае использования в статье информации, которая была ранее опубликована, автор обязан указать источник и автора цитируемой информации. Кроме того, автор обязан предоставить редактору копию цитируемой статьи.

Автору необходимо подтвердить, что его статья оригинальна, и указать источники цитируемой информации, при наличии таковой, для получения разрешения ссылки на работы других авторов.

Автор несет ответственность за соблюдение национальных и местных законов при проведении исследований с участием людей и животных.

Автор должен получить разрешение на публикацию от человека (людей), который принимал участие в исследовании, и соблюдать конфиденциальность.

Необходимо заявить о наличии или отсутствии потенциального конфликта интересов (например, конкурирующие интересы, которые, по мнению автора, могут иметь прямое или опосредованное влияние на публикационный процесс) (см. рекомендации ICJME).

При идентификации значительной ошибки в публикации автор обязан незамедлительно сообщить об этом редактору. На протяжении всего процесса публикации автор обязан сотрудничать с редактором и издателем, добавляя, убавляя и исправляя статью, в случае необходимости. При выявлении значительной ошибки, неточности данных и др. после публикации редакция оставляет за собой право изъять опубликованную статью.

Автор полностью берет на себя ответственность за возможный плагиат текста, рисунков и др. Любое нарушение авторских прав будет рассмотрено согласно алгоритму COPE.

При рассмотрении полученных авторских материалов Редакция руководствуется «Едиными требованиями к рукописям, представляемым в биомедицинские журналы» (Intern. committee of medical journal editors. Uniform requirements for manuscripts submitted to biomedical journals // Ann. Intern. Med. 1997; 126: 36–47), принципами EASE и «Singapore Statement on Research Integrity».

Авторам рекомендуется предоставлять ссылку на свой цифровой профиль в ORCID.

Статьи, представленные с нарушением правил оформления, не рассматриваются.

Корректура авторам не высылается.

Правила оформления пристатейных списков литературы.

Правила оформления пристатейных списков литературы (библиография) для авторов составлены с учетом "Единых требований к рукописям, представляемым в биомедицинские журналы" Международного комитета редакторов медицинских журналов (Uniform Requirements for Manuscripts Submitted to Biomedical Journals).

Правильное описание используемых источников в списках литературы является залогом того, что цитируемая публикация будет учтена при оценке научной деятельности ее авторов и организаций, где они работают.

Библиографическое описание отечественных журналов полное, иностранные должны соответствовать стилю PubMed или MEDLINE.

Порядок составления списка: 1) автор(ы) книги или статьи (при авторском коллективе до 6 человек включительно упоминаются все, при больших авторских коллективах -- 6 первых авторов "и др.", в иностранных -- "et al."); 2) если в качестве авторов книг выступают редакторы, после фамилии следует ставить "ред.", в иностранных "ed."; 3) название книги и статьи; 4) выходные данные.

Образец списка литературы (состоит из двух частей):

Литература

1. Tasali N., Cubuk R., Sinanoğlu O., Sahin K., Saydam B. MRI in Stress Urinary Incontinence Endovaginal MRI With an Intracavitary Coil and Dynamic Pelvic MRI. Urology Journal. 2012; 9 (1): 397□404.

2. Тупикина Н.В., Касян Г.Р., Гвоздев М.Ю., Баринова М.Н., Пушкарь Д.Ю. Недер-

жание мочи при напряжении после хирургического лечения пролапса тазовых органов. Экспериментальная и клиническая урология. 2014; 2: 98-102.

3. Баринова М.Н., Солопова А.Е., Гвоздев М.Ю., Годунов Б.Н., Терновой С.К. Магнитно-резонансная томография при стрессовом недержании мочи. Акушерство, гинекология, репродуктология. 2015; 9 (1): 43-52.

References

1. Tasali N., Cubuk R., Sinanoğlu O., Sahin K., Saydam B. MRI in Stress Urinary Incontinence Endovaginal MRI With an Intracavitary Coil and Dynamic Pelvic MRI. Urology Journal. 2012; 9 (1): 397-404.

2. Tupikina N.V., Kasyan G.R., Gvozdev M.Yu., Barinova M.N., Pushkar' D.Yu. Stress incontinence after surgery for pelvic organ prolapse. Experimental and clinical urology. 2014; 2: 98-102 (in Russian).

3. Barinova M.N., Solopova A.E., Gvozdev M.Yu., Godunov B.N., Ternovoy S.K. Magnetic Resonance Imaging for Stress Urinary Incontinence. Obstetrics, gynecology, reproductology. 2015; 9 (1): 43-52 (in Russian).

Оформление книг, монографий, сборников:

Юдин Л.А., Кондрашин С.А. Лучевая диагностика заболеваний слюнных желез. Москва, Видар, 1995. 120 с.

Yudin L.A., Kondrashin S.A. Radiology of the salivary glands diseases. Moscow, Vidar, 1995. 120 p. (in Russian).

Оформление статьи с DOI:

McHugh K., Disini L. Commentary: for the children's sake, avoid non-contrast CT. Cancer Imaging. 2011; 1 (11): 16–18. DOI: 10.1102/1470–7330.2011.0003

Оформление интернет-ресурса:

Chronic respiratory disease (2015). Available at: http://www.who.int/respiratory/other/Pulmonary_hypertension/ru/ (accessed 7 February 2014) (in Russian).

.



REJR

Том 6. № 1. 2016 год.