www.rejr.ru

ISSN 2222-7415

REJR

Russian Electronic Journal of Radiology
Российский Электронный Журнал Лучевой Диагностики

Том 6. № 2. 2016 год.

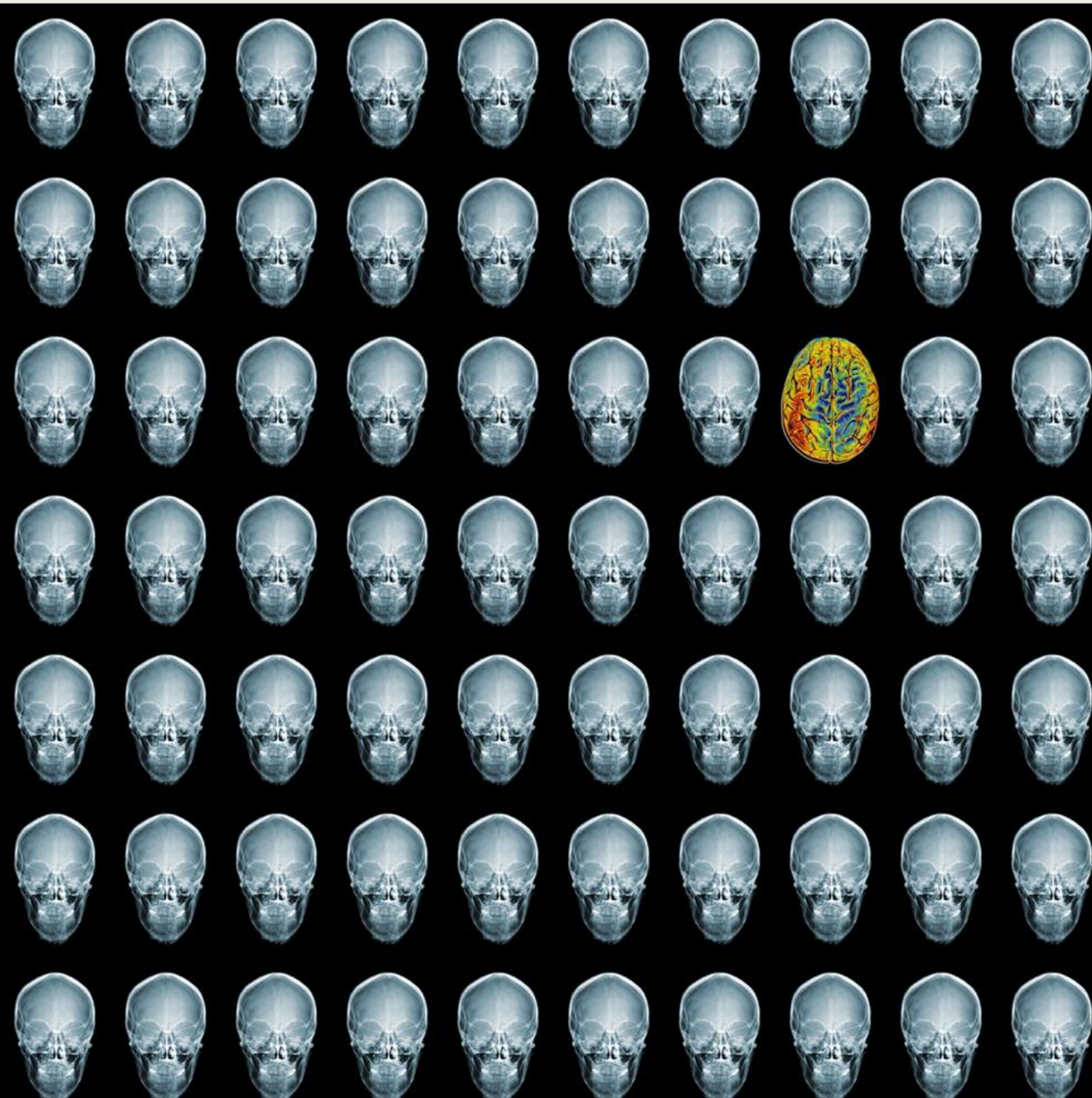

REJR

Российский Электронный Журнал Лучевой Диагностики
Russian Electronic Journal of Radiology (REJR)
Том 6. № 2. 2016 год.

Редакционный отдел:
Редакторы:
Е.В. Евсеева
Л.Б. Капанадзе
Редакторы перевода:
О.Ю. Павлова
А.С. Беляев
Редактор новостного раздела:
А.Е. Солопова
Технические редакторы:
К.А. Харламов
А.С. Абнизов
Д.А. Вершинин
Видео редакторы:
О.С. Водолазский
Е.Н. Санников
Верстка:
А.А. Лисавин
А.С. Абрамов
Д.И. Живоглядов

Адрес журнала:
www.rejr.ru
Почта журнала:
rejr@rejr.ru

Техническая поддержка:
admin@rejr.ru

REJR *– рецензируемое научное электронное периодическое издание по лучевой диагностике*

Периодичность издания – 4 раза в год

Языки: русский и английский

Журнал зарегистрирован в Федеральной службе по надзору за соблюдением законодательства в сфере массовых коммуникаций и охране культурного наследия

Регистрационный номер:
Эл №ФС77-44003
от 01 марта 2011 г.

ISSN 2222-7415
Входит в перечень ВАК

Главный редактор:
Академик РАН, профессор **С.К. Терновой** (Москва)

Заместители главного редактора:
Профессор **Бахтиозин Р.Ф.** (Москва)
Профессор **Серова Н.С.** (Москва)
Профессор **Шехтер А.И.** (Москва)

Редакционная коллегия:
Профессор **Вишнякова М.В.** (Москва)
Член-корр. РАН, профессор **Глыбочко П.В.** (Москва)
Профессор **Домбровский В.И.** (Ростов-на-Дону)
Профессор **Кондрашин С.А.** (Москва)
Профессор **Рогожин В.А.** (Киев, Украина)

Редакционный совет:
Академик РАН, профессор **Адамян Л.В.** (Москва)
Академик РАН, профессор **Акчурин Р.С.** (Москва)
Член-корр. РАН, профессор **Алекян Б.Г.** (Москва)
Профессор **Амосов В.И.** (Санкт- Петербург)
Профессор **Аржанцев А.П.** (Москва)
Академик РАН, профессор **Беляков Н.А.** (Санкт- Петербург)
Профессор **Брюханов А.В.** (Барнаул)
Академик РАН, профессор **Гранов А.М.** (Санкт-Петербург)
Профессор **Дергилев А.П.** (Новосибирск)
Член-корр. РАН, профессор **Долгушин Б.И.** (Москва)
Профессор **Завадовская В.Д.** (Томск)
Профессор **Зубарев А.Р.** (Москва)
Профессор **Зеликман М.И.** (Москва)
Профессор **Игнатьев Ю.Т.** (Омск)
Профессор **Карлова Н.А.** (Санкт-Петербург)
Член-корр. РАН, профессор **Коков Л.С.** (Москва)
Профессор **Костылев В.А.** (Москва)
Академик РАН, профессор **Котельников Г.П.** (Москва)
Профессор **Кудряшова Н.Е.** (Москва)
Член-корр. РАН, профессор **Мардынский Ю.С.** (Москва)
Профессор **Митьков В.В.** (Москва)
Профессор **Морозов С.П.** (Москва)
Профессор **Ратников В.А.** (Санкт-Петербург)
Профессор **Рожкова Н.И.** (Москва)
Профессор **Трофимова Т.Н.** (Санкт- Петербург)
Профессор **Тюрин И.Е.** (Москва)
Профессор **Тютин Л.А.** (Санкт- Петербург)
Профессор **Усов В.Ю.** (Томск)
Профессор **Хайт Г.Я.** (Ставрополь)
Профессор **Шарифуллин В.А.** (Москва)
Профессор **Шахов Б.Е.** (Нижний Новгород)

Иностранные члены ред. совета:
Professor **Adam Andreas** (Great Britain)
Professor **Nicholas Gourtsoyiannis** (Greece)
Professor **Hedvig Hricak** (USA)
Professor **Marat Khodzhibekov** (Uzbekistan)
Professor **Andrey Kholodniy** (USA)
Professor **Alexander Margulis** (USA)
Professor **Raushan Rakhimzhanova** (Kazakhstan)
Professor **Rainer Rienmueller** (Ausitria)
Professor **Hans Ringertz** (Sweden)
Professor **Jean Louis Sablayrolles** (France)

TOSHIBA

Leading Innovation >>>

PRIME Aquilion

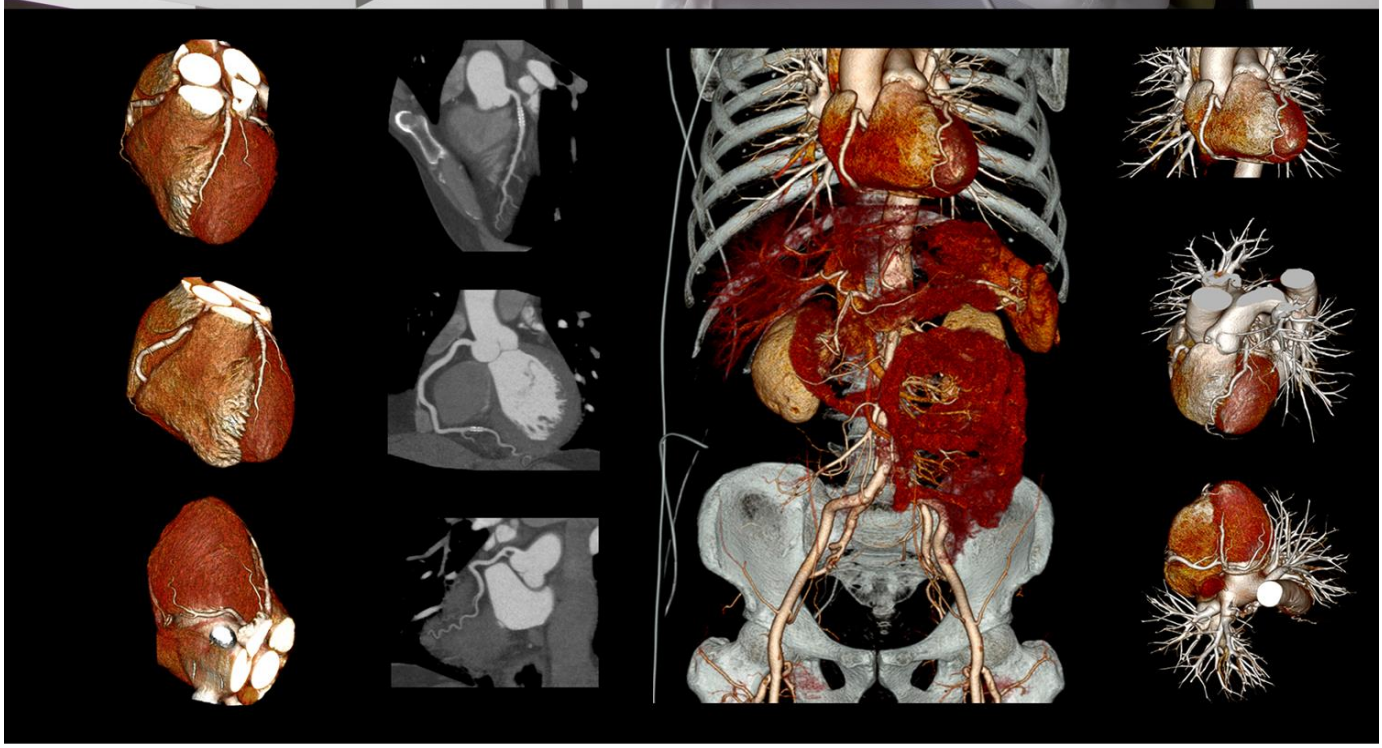

Aquilion PRIME -
Компьютерный томограф нового поколения

ЗАО «ТОШИБА МЕДИКАЛ СИСТЕМЗ»

123242, Новинский бульвар, 31, ТДЦ «Новинский Пассаж»,тел.: +7(495) 626 58 09,
факс: +7 (495) 626 58 07. www.toshiba-medical.ru

СОДЕРЖАНИЕ

ОТ РЕДАКЦИИ.....5

ОРИГИНАЛЬНЫЕ СТАТЬИ

ВЕРИФИКАЦИЯ РЕЗУЛЬТАТОВ МР-ТРАКТОГРАФИИ И ОБНАРУЖЕНИЕ ПОВРЕЖДЕНИЙ АКСОНАЛЬНЫХ ТРАКТОВ.....6-15
Коноплева Л.В., Недопекин О.В., Мардиханова Д.М., Хайдарова А.Р., Ильясов К.А.

ЛУЧЕВАЯ ДИАГНОСТИКА ПАРАЗИТАРНЫХ ПОРАЖЕНИЙ ОРГАНА ЗРЕНИЯ.....16-21
Саакян С.В., Амирян А.Г., Тацков Р.А., Андреева Т.А.

РОЛЬ ЛУЧЕВЫХ МЕТОДОВ ИССЛЕДОВАНИЯ В ОЦЕНКЕ ВОССТАНОВЛЕНИЯ КОСТНОЙ ТКАНИ ПОСЛЕ ПРОВЕДЕНИЯ ЦИСТОТОМИИ У ПАЦИЕНТОВ С ОБШИРНЫМИ КИСТАМИ ЧЕЛЮСТЕЙ.....22-28
Годунова И.В., Щипский А.В., Серова Н.С.

РЕНТГЕНОФУНКЦИОНАЛЬНАЯ ОЦЕНКА ПОЗВОНОЧНИКА ПРИ РАЗЛИЧНЫХ СПОСОБАХ ЗАДНЕЙ ФИКСАЦИИ В ЭКСПЕРИМЕНТЕ.....29-33
Кривошеин А.Е., Игнатьев Ю.Т., Дочилова Е.С., Колесов С.В.

БАЛЛЬНАЯ СИСТЕМА В ОЦЕНКЕ АКТИВНОСТИ ЮВЕНИЛЬНОГО ИДИОПАТИЧЕСКОГО АРТРИТА ПО ДАННЫМ МАГНИТНО-РЕЗОНАНСНОЙ ТОМОГРАФИИ КОЛЕННЫХ СУСТАВОВ.....34-43
Траудт А.К., Завадовская В.Д., Килина О.Ю., Часовских Ю.П., Кайлина А.Н.

RECENT DIAGNOSTIC OPPORTUNITIES IN ULTRASOUND DIAGNOSTICS OF LOWER EXTREMITIES DEEP VEINS THROMBOSIS.....44-53
Zubarev A.R., Krivosheeva N.V., Rychkova I.V., Demidova A.K., Nikolskiy S.E.

УЛЬТРАЗВУКОВОЙ МОНИТОРИНГ В ДИАГНОСТИКЕ ТУБЕРКУЛЕЗА ОРГАНОВ ДЫХАНИЯ.....54-59
Шамшурова Е.С., Тухбатуллин М.Г., Валиев Р.Ш.

ПЭТ/КТ С ^{11}С-ХОЛИНОМ В ДИАГНОСТИКЕ РЕЦИДИВА РАКА ПРЕДСТАТЕЛЬНОЙ ЖЕЛЕЗЫ У ПАЦИЕНТОВ ПОСЛЕ РАДИКАЛЬНОЙ ПРОСТАТЭКТОМИИ С НИЗКИМИ ЗНАЧЕНИЯМИ ПСА.....60-71
Асланиди И.П., Пурсанова Д.М., Мухортова О.В., Катунина Т.А., Широкорад В.И., Рощин Д.А.

ОЦЕНКА ВКЛАДА МЕДИЦИНСКОГО ОБЛУЧЕНИЯ В КАНЦЕРОГЕННЫЙ РИСК У РАБОТНИКОВ ПО «МАЯК».....72-79
Осипов М.В., Сокольников М.Э..

НАУЧНЫЕ ОБЗОРЫ

ЛУЧЕВАЯ ДИАГНОСТИКА НЕКОТОРЫХ ЗАБОЛЕВАНИЙ ЖЕЛЧНОГО ПУЗЫРЯ И ВНЕПЕЧЕНОЧНЫХ ЖЕЛЧНЫХ ПРОТОКОВ.....80-90
Ничипор Е.А., Серова Н.С.

РОЛЬ ВНУТРИСЕРДЕЧНОЙ ЭХОКАРДИОГРАФИИ В СОВРЕМЕННОЙ ЭЛЕКТРОФИЗИОЛОГИЧЕСКОЙ ЛАБОРАТОРИИ.....91-96
Васюков С.С., Кузьменков Д.В.

МАСТЕР-КЛАСС

ВИЗУАЛИЗАЦИЯ ОПУХОЛЕЙ ЖЕЛЧНЫХ ПУТЕЙ И ЖЕЛЧНОГО ПУЗЫРЯ – ПРИЗНАКИ И СТАДИРОВАНИЕ.....97-98
Кармазановский Г.Г.

СЛУЧАИ ИЗ ПРАКТИКИ

МРТ В ДИАГНОСТИКЕ ОСТРОЙ ЛУЧЕВОЙ РЕАКЦИИ У БОЛЬНОЙ РАКОМ МОЛОЧНОЙ ЖЕЛЕЗЫ.....99-103
Старцева Ж.А., Усова А.В., Фролова И.Г., Симонов К.А., Великая В.В.

АНЕВРИЗМА СЕЛЕЗЕНОЧНОЙ ВЕНЫ: РЕДКОЕ КЛИНИЧЕСКОЕ НАБЛЮДЕНИЕ.....104-110
Манакова Я.Л., Юринова Н.С., Карташов А.С., Поршенников И.А., Дергилев А.П.

ПРИМЕНЕНИЕ СИСТЕМЫ ПО ПРЕДОПЕРАЦИОННОМУ МОДЕЛИРОВАНИЮ НА ОСНОВЕ ДАННЫХ КОМПЬЮТЕРНОЙ ТОМОГРАФИИ У БОЛЬНОГО ЭХИНОКОККОЗОМ ПЕЧЕНИ.....111-114
Колсанов А.В., Зельтер П.М., Манукян А.А., Чаплыгин С.С., Колесник И.В.

ЛУЧЕВАЯ ДИАГНОСТИКА АСЕПТИЧЕСКОГО ОСТЕОНЕКРОЗА ГОЛОВКИ БЕДРЕННОЙ КОСТИ.....115-119
Серова Н.С., Белышева Е.С., Бабкова А.А., Альбекова Ж.Э., Чибаров А.А., Простомолотов А.В..

КОМПЛЕКСНАЯ ЛУЧЕВАЯ ДИАГНОСТИКА ПРИ ТРАВМАТИЧЕСКОМ ПОВРЕЖДЕНИИ КОЛЕННОГО СУСТАВА НА ДО- И ПОСЛЕОПЕРАЦИОННОМ ЭТАПАХ.....120-130
Белышева Е.С., Серова Н.С., Лычагин А.В., Белов С.А., Путило Д.В., Бабкова А.А.

CONTENTS

FROM THE EDITOR.....5

ORIGINAL ARTICLES

VERIFICATION OF MAGNETIC RESONANCE TRACTOGRAPHY RESULTS AND DETECTION OF DAMAGED AXONAL PATHS.....6-15
Konopleva L.V. , Nedopekin O.V., Mardihanova D.M., Haidarova A.R., Ilyasov K.A.

RADIOLOGY OF PARASITIC EYE LESIONS.....16-21
Saakyan S.V., Amiryan A.G., Tatskov R.A., Andreeva T.A.

THE ROLE OF RADIOLOGICAL METHODS IN THE EVALUATION OF BONE TISSUE REGENERATION AFTER CYSTOTOMY IN PATIENTS WITH LARGE CYSTS OF THE JAWS.....22-28
Godunova I.V., Shchipskiy A.V., Serova N.S.

RENTGENOFUNCTIONAL EVALUATION OF THE SPINE WITH DIFFERENT METHODS OF POSTERIOR FIXATION IN THE EXPERIMENT.....29-33
Krivoshein A.E., Ignatyev Yu.T., Dochilova E.S., Kolesov S.V.

SCORING SYSTEM IN ASSESSING THE ACTIVITY OF JUVENILE IDIOPATHIC ARTHRITIS ACCORDING TO THE MAGNETIC RESONANCE IMAGING OF THE KNEE JOINTS.....34-43
Traudt A.K., Zavadovskaya V.D., Kilina O.Yu., Chasovskikh Yu.P., Kaylina A.N.

НОВЫЕ ДИАГНОСТИЧЕСКИЕ ВОЗМОЖНОСТИ В УЛЬТРАЗВУКОВОЙ ДИАГНОСТИКЕ ТРОМБОЗОВ ВЕН НИЖНИХ КОНЕЧНОСТЕЙ.....44-53
Зубарев А.Р., Кривошеева Н.В., Рычкова И.В., Демидова А.К., Никольский С.Е

ULTRASOUND MONITORING IN THE DIAGNOSIS OF PULMONARY TUBERCULOSIS.....54-59
Shamshurova E.S., Tukhbatullin M.G., Valiev R.Sh.

^{11}C-CHOLINE PET/CT IN RECURRENCE DETECTION IN SURGICALLY TREATED PROSTATE CANCER PATIENTS WITH LOW PSA LEVEL.....60-71
Aslanidis I.P., Pursanova D.M., Mukhortova O.V., Katunina T.A., Shirokorad V.I., Roshchin D.A.

THE CONTRIBUTION OF MEDICAL EXPOSURE TO THE RISK OF CANCER AMONG "MAYAK" PERSONNEL.....72-79
Osipov M.V., Sokolnikov M.E.

REVIEWS

RADIOLOGY OF GALLBLADDER AND EXTRAHEPATIC BILE DUCTS DISEASES 80-90
Nichipor E.A., Serova N.S.

THE ROLE OF INTRACARDIAC ECHOCARDIOGRAPHY IN MODERN ELECTROPHYSIOLOGICAL LABORATORY.....91-96
Vasjukov S.S., Kuz'menkov D.V.

MASTER-CLASS

VISUALIZATION OF TUMOURS OF BILIARY TRACTS AND GALLBLADDER.....97-98
Karmazanovskiy G.G.

CASE REPORTS

MAGNETIC RESONANCE IMAGING IN THE DIAGNOSIS OF ACUTE RADIATION REACTION IN BREAST CANCER PATIENT.....99-103
Startseva Zh. A., Usova A.V., Frolova I.G., Simonov K.A., Velikaya V.V.

SPLENIC VEIN ANEURYSM: A RARE CASE REPORT.....104-110
Manakova Ya.L., Yurinova N.S., Kartashov A.S., Porshennikov I.A., Dergilev A.P.

APPLICATION OF THE SYSTEM FOR PREOPERATIVE MODELING BASED ON COMPUTED TOMOGRAPHY DATA IN PATIENT WITH LIVER HYDATID DISEASE.....111-114
Kolsanov A.V., Zelter P.M., Manukyan A.A., Chaplygin S.S., Kolesnik I.V.

RADIOLOGY DIAGNOSIS OF ASEPTIC OSTEONECROSIS OF THE FEMORAL HEAD.....115-119
Serova N.S., Belysheva E.S., Babkova A.A., Al'bekova Zh.Je, Chibarov A.A., Prostomolotov A.V.

PRE- AND POSTOPERATIVE COMPLEX RADIOLOGICAL DIAGNOSTICS OF KNEE TRAUMATIC INJURIES.....120-130
Belysheva E.S., Serova N.S., Lychagin A.V., Belov S.A., Putilo D.V., Babkova A.A.

NOTES OF RADIOLOGIST

DEVELOPMENT STAGES OF MICROBIOLOGICAL AND RADIOLOGICAL DIAGNOSTICS OF RESPIRATORY TUBERCULOSIS,

ЗАМЕТКИ РЕНТГЕНОЛОГА
ЭТАПЫ РАЗВИТИЯ МИКРОБИОЛОГИЧЕСКОЙ И ЛУЧЕВОЙ ДИАГНОСТИКИ ТУБЕРКУЛЕЗА ОРГАНОВ ДЫХАНИЯ, ОТ ОТКРЫТИЙ Р. КОХА И В. РЕНТГЕНА ДО НАШИХ ДНЕЙ С ТОЧКИ ЗРЕНИЯ ДИАЛЕКТИКО-МАТЕРИАЛИСТИЧЕСКОЙ МЕТОДОЛОГИИ.....131-147
Ратобыльский Г.В., Никитин М.М.
ХРОНИКА, АНОНСЫ, ОТЧЕТЫ.....148-158
АВТОРАМ.....159-162

FROM THE DISCOVERIES OF R. KOCH AND W. RÖENTGEN TO THE PRESENT DAY FROM THE DIALECTICAL MATERIALIST METHODOLOGY POINT OF VIEW.....131-147
Ratobylsky G.V., Nikitin M.M.
ANNALS, ANNOUNCEMENTS, REPORTS.....148-158
FOR ATHORS.....159-162

От редакции

Дорогие друзья, коллеги!

Рад представить нашим читателям второй номер нашего журнала за 2016 год. В этом номере большое количество научных статей и интересных наблюдений из практики, посвященных разным направлениями лучевой диагностики. Вы увидите в номере несколько научных обзоров, посвященных важным направлениям нашей специальности, статьи, показывающие решающую роль лучевых методов в диагностике и мониторинге результатов лечения заболеваний челюстно-лицевой области, органов грудной клетки, сердца и сосудов и т.д.

Уверен, что читатели найдут в этом номере материалы, которые будут отвечать их интересам и помогать при практической работе.

Как обычно ждем от вас писем с вопросами и предложениями по тематике следующих номеров.

С уважением,
Главный редактор, профессор С.К. Терновой

ОРИГИНАЛЬНАЯ СТАТЬЯ

ВЕРИФИКАЦИЯ РЕЗУЛЬТАТОВ МР-ТРАКТОГРАФИИ И ОБНАРУЖЕНИЕ ПОВРЕЖДЕНИЙ АКСОНАЛЬНЫХ ТРАКТОВ

Коноплева Л.В.[1], Недопекин О.В.[1], Мардиханова Д.М.[2], Хайдарова А.Р.[1], Ильясов К.А.[1]

1 - Институт Физики КФУ.
2 - Университетская клиника КФУ.
г. Казань, Россия.

Цель исследования. Оптимизировать разработанные ранее методы верификации результатов аксональной трактографии на МРТ данных, измеренных на здоровых добровольцах и пациентах. Проанализировать данные аксональной трактографии в зоне геморрагического инсульта головного мозга для лучшего выявления поврежденных трактов и зон головного мозга и соотнести полученные параметры оценки достоверности со степенью тяжести поражений.

Материалы и методы. Аксональная трактография была проведена на цифровых фантомах с заданными траекториями трактов и на данных, измеренных на добровольцах и пациентах на 1,5 Тл клиническом томографе с параметрами, характерными для рутинных клинических измерений, и на 3 Тл томографе экспертного класса, специально разработанном для измерения диффузии, позволяющем получить данные с более высоким пространственным разрешением и отношением сигнал-шум. Верификация полученных результатов трактографии производилась на основе предложенных ранее методов расчета вероятности и информационной энтропии Шеннона вдоль найденных траекторий.

Результаты. Было выявлено, что вероятность лучше, чем энтропия характеризует направление тракта, а энтропия позволяет определять области пересечения и разветвления трактов. Была обнаружена корреляция между степенью поражения и величиной энтропии в области поражения.

Выводы. Комбинация энтропии и вероятности диффузии вдоль найденных аксональных трактов позволяет оценить вероятность той или иной траектории прохождения трактов и, тем самым, может служить мерой оценки достоверности результатов аксональной трактографии. Энтропия позволяет оценивать степень тяжести поражения, однако данное предположение требует дальнейшей проверки на большем количестве пациентов.

Ключевые слова: магнитно-резонансная томография (МРТ), диффузионно-взвешенное изображение, аксональная трактография, инсульт головного мозга.

Контактный автор: Ильясов К.А., kamil.ilyasov@kpfu.ru.

Для цитирования: Коноплева Л.В., Недопекин О.В., Мардиханова Д.М., Хайдарова А.Р., Ильясов К.А. Верификация результатов МР-трактографии и обнаружение повреждений аксональных трактов. REJR. 2016; 6 (2):6-15. DOI:10.21569/2222-7415-2016-6-2-6-15.

Статья получена: 28.03.2016 **Статья принята: 15.04.1016**

VERIFICATION OF MAGNETIC RESONANCE TRACTOGRAPHY RESULTS AND DETECTION OF DAMAGED AXONAL PATHS

Konopleva L.V. [1], Nedopekin O.V.[1], Mardihanova D.M.[2], Haidarova A.R.[1], Ilyasov K.A.[1]

1 - Kazan Federal University, Institute of Physics.
2 - Kazan Federal University. University Hospital.
Kazan, Russia.

Purpose. Optimization of previously developed verification methods for the analysis of MRI data measured in healthy volunteers and patients. Analysis of axonal fiber tracking in the area of hemorrhagic stroke for better detection of damaged paths and areas in the brain. To indentify the correlation parameters with the severity of injury.

Materials and methods. Axonal tractography was performed on a digital phantom with predetermined tracts trajectories and on volunteers and patients, measured on a clinical 1.5 T scanner with parameters specific to routine clinical measurements and on 3T expert class scanner specially designed for the measurement of diffusion, which provides data with a higher spatial resolution and signal to noise ratio. Verification of the tractography results was based on proposed earlier methods of probability calculation and Shannon information entropy along the paths.

Results. It was found that the probability was better than the entropy in path direction characterization and the entropy allowed determining the area of intersection and the branching of paths. A certain correlation was found between the degree of injury and the amount of entropy in the affected area.

Conclusions. The combination of entropy and the probability of diffusion along the axonal tracts allows to estimate the probability of passage routes particular trajectory and thus can serve as a measure criterion of the reliability of the axonal tractography results. Entropy allows to evaluate the severity of the lesions, but this hypothesis needs further investigation in more patients.

Keywords: magnetic resonance imaging, diffusion-weighted images, magnetic resonance imaging, axonal tractography, cerebral stroke.

Corresponding author: Ilyasov K.A., kamil.ilyasov@kpfu.ru.

For citation: Konopleva L.V., Nedopekin O.V., Mardihanova D.M., Haidarova A.R., Ilyasov K.A. Verification of magnetic resonance imaging tractography results and detection of damaged axonal paths. REJR. 2016; 6 (2):6-15. DOI:10.21569/2222-7415-2016-6-2-6-15.

Received: 28.03.2016 **Accepted: 15.04.2016**

Трактография аксональных трактов на основе диффузионно-взвешенных МРТ данных (ДВ-МРТ) позволяет прижизненно определить траектории прохождения аксональных трактов в головном мозге [1, 2]. В медицинской практике данный метод может использоваться для предварительного планирования нейрохирургических операций, для планирования реабилитационного лечения пациентов после инсульта головного мозга и для мониторинга развития головного мозга у новорожденных [3 - 9].

Методы аксональной трактографии основаны на том, что диффузия вдоль аксональных трактов менее ограничена, чем поперек аксонов, поэтому направление, вдоль которого коэффициент диффузии максимален, указывает на локальное направление аксонов. Из набора данных ДВ-МРТ, измеренных минимум по 6 направлениям диффузионного взвешивания, можно вычислить тензор диффузии и рассчитать по нему его собственные значения и собственные векторы; максимальное собственное значение будет характеризовать диффузию вдоль аксонального тракта, а соответствующий собственный вектор – направление, вдоль которого наблюдаемый коэффициент диффузии максимален. Однако, размеры аксонов меньше, чем пространственное разрешение ДВ-МРТ изображений, и при различии направлений аксональных трактов внутри воксела усреднённое направление может не соответствовать фактическим направлениям аксональных трактов. В результате, программы трактографии могут не обнаружить некоторые из существующих трактов, либо, наоборот, показать наличие связей, которых в реальности нет. В настоящее время создано большое количество различных программ для ДВ-МРТ, которые так или иначе пытаются найти пути прохождения аксональных трактов в том числе и через зоны их пересечения или локальных артефактов на ДВ-МРТ изображениях [10]. Сравнение результатов трактографии, полученных разными алгоритмами на добровольцах и пациентах, а также на искусственных объектах (фантомах) или на цифровых моделях с заданными путями прохождения трактов показало, что результаты, с одной стороны, зависят от использованного метода, с другой стороны, неоднозначности направления в зоне пересечения трактов не дают возможности найти траектории всех аксональных трактов – часть существующих траекторий может быть не найдена, а часть найденных траекторий может в реальности не существовать [11]. Неопределённость в результатах трактографии сдерживает их широкое использование для клинических задач, например, при планировании нейроопераций. Прижизненная проверка результатов трактографии

на человеке возможна лишь косвенным образом, а результаты сопоставления результатов трактографии на экспериментальных животных с данными post mortem, либо с результатами других методов инвазивного контроля дают не всегда однозначное подтверждение и не позволяют объективно оценить достоверность результатов трактографии на каком-то конкретном пациенте [12]. В связи с этим верификация различных методик аксональной трактографии проводится с использованием данных, измеренных на физических моделях аксональных трактов (физические фантомы), и на их числовых моделях (числовые фантомы) [13 - 16].

Цель данной работы состояла в оптимизации разработанных ранее методов оценки вероятности существования того или иного пути прохождения аксонального тракта [17]. Для трактографии использовались МРТ данные, измеренные как на 1,5 Тл рутинном клиническом томографе, так и на 3 Тл томографе экспертного класса, оптимизированном для измерения диффузии. Кроме анализа данных, измеренных на здоровых добровольцах, на примере пациентов с инсультом головного мозга проанализирована возможность метода для выявления повреждённых трактов в области поражения головного мозга.

Материалы и методы.

Математическое описание эффектов диффузии.

В контексте медико-биологических объектов обычно говорят об измеряемом коэффициенте диффузии (ИКД), так как диффузия в биологических тканях ограничена внутриклеточными и внутритканевыми барьерами. В литературе по МРТ медико-биологических объектов слово «само» обычно опускают, поэтому далее в работе под диффузией воды будет подразумеваться самодиффузия молекул воды [18].

Если диффузия анизотропна, то диффузию можно описать тензором вида:

$$DT = \begin{bmatrix} D_{xx} & D_{xy} & D_{xz} \\ D_{xy} & D_{yy} & D_{yz} \\ D_{xz} & D_{yz} & D_{zz} \end{bmatrix} \quad (1)$$

Ввиду симметрии недиагональные элементы тензора равны и, фактически, он определяется 6 независимыми параметрами.

Выбрав соответствующую систему координат, мы можем привести DT к диагональному виду:

$$DT = [v_1\ v_2\ v_3]^T \begin{bmatrix} \lambda_1 & 0 & 0 \\ 0 & \lambda_2 & 0 \\ 0 & 0 & \lambda_3 \end{bmatrix} [v_1\ v_2\ v_3], \quad (2)$$

где λ_i – собственные значения тензора диффузии, они характеризуют среднеквадратическое смещение вдоль соответствующего направления. Собственные векторы описывают преобразование системы координат, в которых производятся измерения (она связана с расположением градиентных катушек) к системе координат, где тензор диффузии имеет диагональный вид. Поскольку поперек аксона диффузия сильно ограничена, полагается, что направление аксональных пучков совпадает с направлением собственного вектора v_max, соответствующего наибольшему собственному значению λ_max [1].

Однако, данная модель некорректна в зоне пересечения нескольких трактов. Диффузия в данной зоне может быть описана как суперпозиция нескольких тензоров или проанализирована как деконволюция вкладов от различных компонент [19 - 22]. Для анализа данных ДВ-МРТ более сложными моделями измерения должны быть сделаны вдоль значительно большего количества направлений диффузионного взвешивания (HARDI – high angular diffusion imaging – ДВ-МРТ с высоким угловым разрешением).

Методы исследования.

Для работы с данными была использована разработанная нами программа «CheckFiberTracts», а также пакет программ «DTI&Fibers-tool» для визуализации и обработки МРТ данных по диффузии и для аксональной трактографии вероятностными, детерминистическими методами и, кроме того, алгоритмом глобального трекинга [19, 23 - 26].

Для оценки вероятности продолжения тракта в заданном направлении была использована формула, модифицированная из работы к следующему виду:

$$p(r) = \frac{(rDr')^7 \Omega}{S_{пов}}, \quad (3)$$

где r – вектор направления тракта в данном вокселе, Ω – некоторый телесный угол (в данной работе полагался равным π/16 рад, в пределах которого определяется вероятность), S_пов – площадь поверхности, натягиваемой на все направления диффузионного взвешивания, D – тензор диффузии [27].

Информационная энтропия Шеннона вдоль выбранного тракта рассчитывалась как:

$$H(m) = -\sum_{i=1}^{n} p(i) log_2 p(i), \quad (4)$$

где p(i) находится из уравнения (3) [28].

Материалы исследования.

Апробация методов была проведена на цифровых фантомах с различными FA факторами, исследования проводились при различных уровнях сигнал/шум и с различным наборами диффузионно-взвешивающих градиентов.

В данной работе исследования проводились на реальных МРТ со следующими данными:

1) Данные, полученные на МРТ томографе «Siemens Symphony» (поле – 1,5 Тл, амплитуда градиентов 30 мТ/м), находящемся в Университетской клинике КФУ. Были получены данные

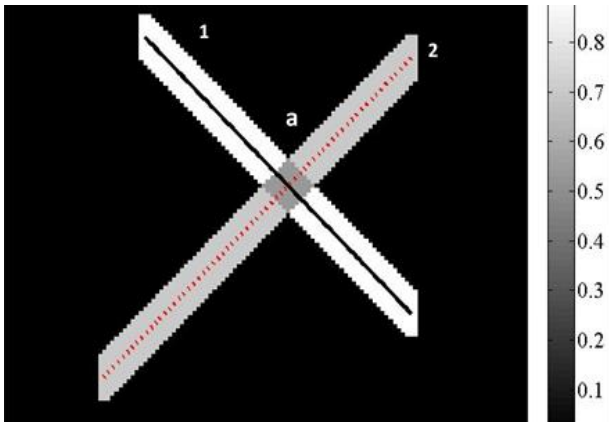

Рис. 1.

Рис. 1. FA карта фантома из двух пересекающихся трактов.

Собственные значения - для 1 тракта – (1.6 0.16 0.15) *10-3 мм^2/с, для 2 тракта – (1.4 0.3 0.4) *10-3 мм^2/с.

для 2 групп пациентов: здоровые пациенты и пациенты с геморрагическим инсультом. Параметры сканирования: разрешение (размер вокселя) – 2*2*3 мм3; b=850 с/мм2, 12 направлений градиента, время эхо TE = 97 мс. Выбор b=850 с/мм2 против b=1000 с/мм2 (наиболее часто используемом для клинических ДВ-МРТ исследований и аксональной трактографии) был обусловлен необходимостью компромисса между значительным удлинением времени эхо за счёт неоптимальных для ДВ-МРТ ограничений параметров МРТ оборудования. Как было показано ранее, такое уменьшение величины б-фактора незначительно ухудшает точность определения параметров диффузии, далее протокол измерений №1 [29].

2) МРТ данные, полученные на МРТ томографе «3T CONNECTOM» (3 Тл, амплитуда градиентов 200 мТ/м), в рамках проекта Human Connectom Project [30]. Параметры сканирования: разрешение 1,5*1,5*1,5 мм^3, b=1000 с/мм^2, 64 направления градиента, время эхо TE до 57 мс, далее протокол измерений №2.

Результаты.

Числовые фантомы.

Для апробации алгоритмов были смоделированы различные цифровые фантомы, на (рис.1) представлен фантом, состоящий из двух трактов с различными FA факторами. Собственные значения для 1 тракта – (1.6 0.16 0.15) *10-3 мм2/с, для 2 тракта – (1.4 0.3 0.4) *10-3 мм2/с. На графике изменения параметров вдоль тракта видна область, где происходит пересечение трактов (рис. 2, 3).

Изменение параметров вдоль трактов.

Из всех трактов, найденных аксональной трактографией (программа «DTI&Fibers-tool»), были выбраны наиболее крупные пучки аксонов (рис. 4) [23]. На рисунке 5 по изменению вероятности и энтропии можно четко выделить области параллельного прохождения трактов и области разветвления. На рисунке 4 (b, c) представлена карта энтропии корональных срезов головного мозга. На этих картах видно, что в месте пересечения трактов происходит значительное увеличение энтропии. На рисунке 4 (d, e) представлена реконструкция кортикоспинальных трактов глобальным методом для данных HCP (данные 2), показана область, где происходит пересечение нескольких пучков трактов [30].

Анализ данных пациентов с острым нарушением мозгового кровообращения по геморрагическому типу.

Было проведено исследование данных, измеренных по протоколу №1. Были выделены 2 симметричные зоны на кортикоспинальном тракте: одна – в здоровой области, другая – на границе области поражения. Ранее в этих областях было определено среднее значение фактора анизотропии и среднего коэффициента диффузии [17]. В данной работе был проведен расчет энтропии в выделенных областях, результаты были соотнесены со степенью тяжести повреждений (табл. 1).

Была выявлена корреляция между значением энтропии и степенью тяжести поражения – наиболее тяжелым поражениям соответствовало более высокое среднее значение энтропии в зоне поражения.

Для данных пациентов была проведена реконструкция трактов. Было выявлено, что часть трактов обрывается на границе зоны поражения. На рисунке 6 (а) представлена реконструкция кортикоспинальных трактов на здоровой стороне (зеленый) и на стороне поражения (красный). Видно, что тракты либо «огибают» область поражения, либо обрываются. На карте энтропии (рис. 6 б) и графике изменения параметров (рис. 7) видно, что в области поражения происходит увеличение значения энтропии, как было сказано ранее.

Обсуждение результатов.

Предложенный метод верификации включает в себя два параметра – вероятность вдоль тракта и энтропию. На различных данных МРТ, измеренных на человеке, было обнаружено, что энтропия может служить дополнительным параметром, характеризующим степень однозначности направления трактов в вокселе – энтропия заметно отличается на участках, где в пределах вокселя аксоны имели одно направление, и в зонах их разветвления и пересечения; вероятность характеризует насколько направление тракта соответствует измеренным направлениям наименее ограниченной диффузии в вокселе. Комбинация этих двух парамет-

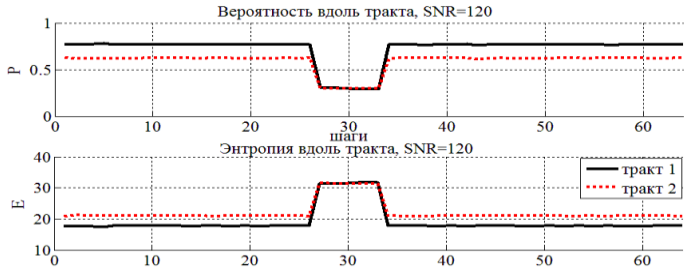

Рис. 2.

Рис. 2. График изменения параметров для SNR=120.

В области пересечения происходит падение вероятности и повышение энтропии.

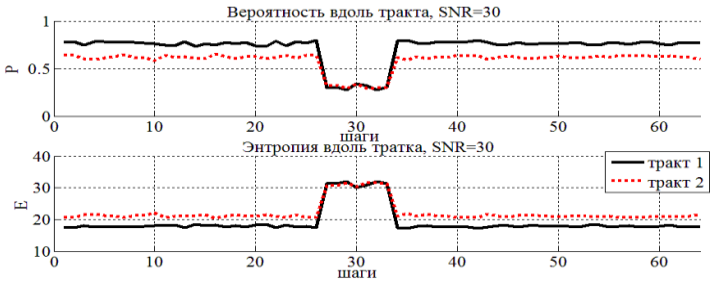

Рис. 3.

Рис. 3. График изменения параметров для SNR=30.

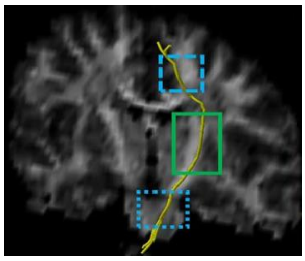

Рис. 4,а.

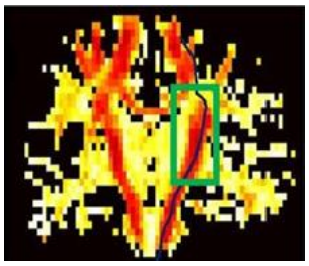

Рис. 4,б.

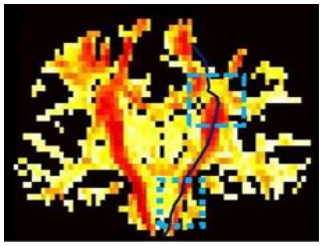

Рис. 4,в.

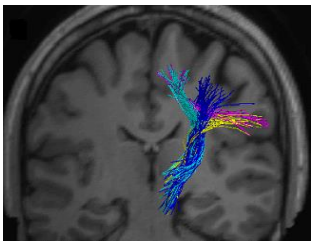

Рис. 4,г.

Рис. 4. (А – Г). Трактография. Кортикоспинальные тракты.

А - 3D-изображение тракта; рамками отмечены области разветвления и пересечения трактов (голубой цвет) и область параллельной упаковки трактов (зеленый цвет).

Б, В - Проекции трактов на карту энтропии аксиальных срезов головного мозга. Высокие значения энтропии указывают на наличие разветвления и пересечения трактов (данные, измеренные по протоколу №1).

Г - Наложение реконструкции трактов для данных, измеренных по протоколу №2, полученных методом глобальной трактографии, на T1-изображения высокого разрешения коронального среза головного мозга. Видно, что в области выделенной на рис. 4 (а) происходит пересечение нескольких пучков аксонов.

Таблица №1. Значения энтропии Шеннона в здоровой зоне и зоне поражения головного мозга.

Пациент	Энтропия в здоровой зоне	Энтропия в зоне поражения	Тяжесть поражения по NIHSS[1]	Коэффициент ассиметрии[2]
Пациент №1	16,5 (±2,9)	23,9 (±3,9)	15	1,5
Пациент №2	14,0 (±4,4)	19,5 (±5 4)	8	,4
Пациент №3	14,41 (±3,5)	2,6 (±4,4)	9	1,6
Пациент №4	15,1 (±4,4)	22,0 (±3 6)	10	1,5
Пациент №5	13,6 (±2,8)	23,9 (±5,)	15	,8
Здоровый доброволец №1	(левая зона) 13,0 (±2,5)	(правая зона) 14,0 (±2,5)	-	1,1
Здоровый доброволец №2	(левая зона) 13,6 ±1,9)	(правая зона) 13,2 (±2 5)	-	1,0
Здоровый доброволец №3	(левая зона) 14, (±2,3)	(правая зона) 15,0 (±2,4)	-	1,1
Здоровый доброволец №4	(левая зона) 13,5 (±2,7)	(правая зона) 14,5 (±2,7)	-	1,1
Здоровый добровол ц №5	(левая зона) 15,0 (±2,7)	(правая зона) 14,6 (±2,3)	-	1,0

1 - Шкала NIHSS (National Institutes of Health Stroke Scale). Применяется для оценки неврологического статуса, локализации инсульта, дифференциальной диагностики и результатов лечения [31, 32].
2 - Коэффициент асимметрии рассчитывается как отношение значения энтропии в зоне поражения к значению энтропии в симметричной здоровой зоне.

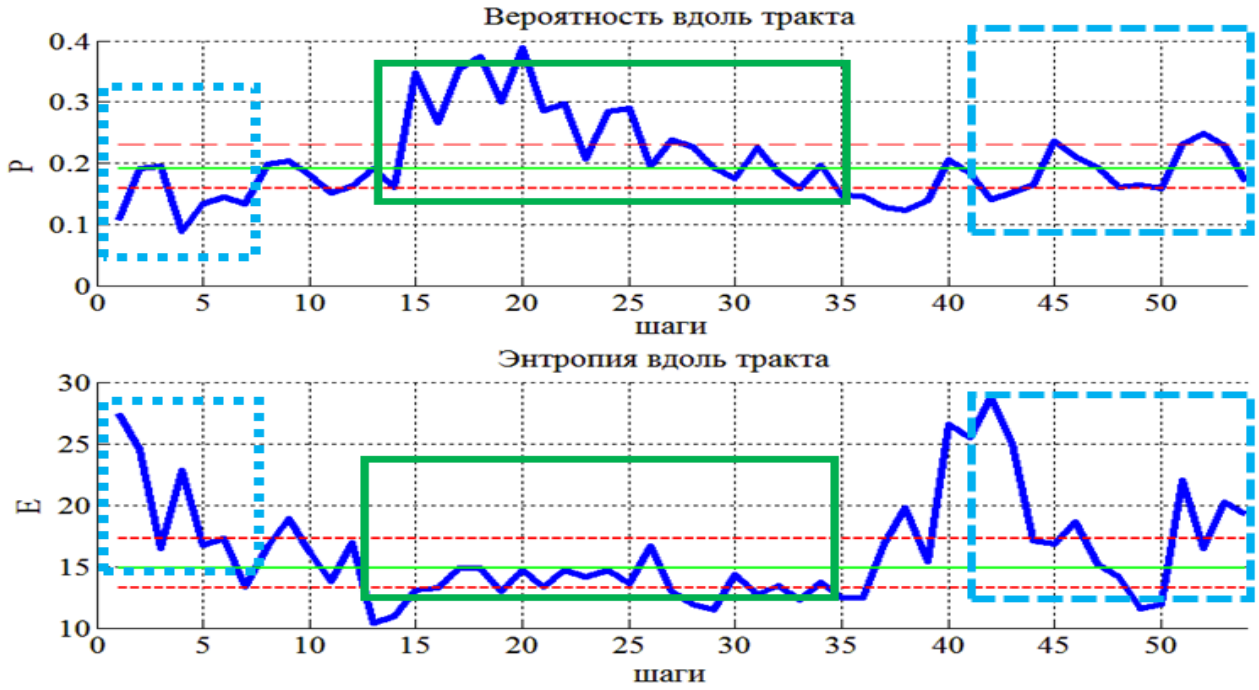

Рис. 5.

Рис. 5. График изменения вероятности и энтропии вдоль тракта.

Изменение параметров позволяет выявить области параллельной упаковки трактов (зеленая рамка) и области разветвления и пересечения трактов (голубая рамка). Области, выделенные на графике, соответствуют областям, выделенным на 3D-изображении, а также на проекциях.

ров вдоль найденных аксональных трактов позволяет оценить вероятность той или иной траектории прохождения трактов и, тем самым, может служить мерой оценки достоверности результатов аксональной трактографии.

Полученные карты энтропии характеризуют степень неоднозначности направлений аксонов в вокселе. В некоторой мере эта карта схожа с картой планарности тензора диффузии, где из-за близости двух наибольших собственных значений тензора направления собственного значения, соответствующего максимальному собственному значению, определяется с высокой степенью неоднозначности. Однако предложенный нами метод более общий, поскольку он пригоден для анализа данных без ограничения тензорной моделью, и при измерениях диффузии с высоким угловым разрешением позволяет детектировать одновременно несколько направлений аксонов в пределах вокселя. Оценка детектируемости трактов алгоритмами глобальной оптимизации не тривиальна,

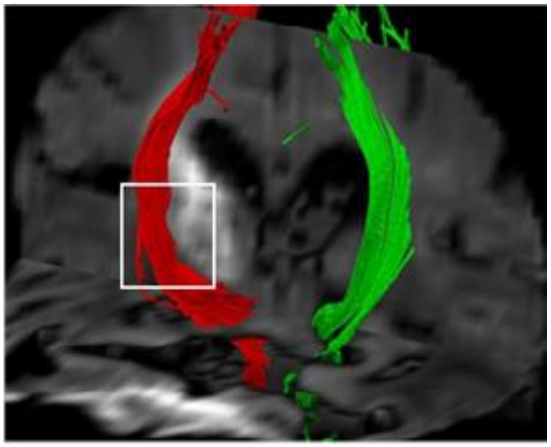

Рис.6, а.

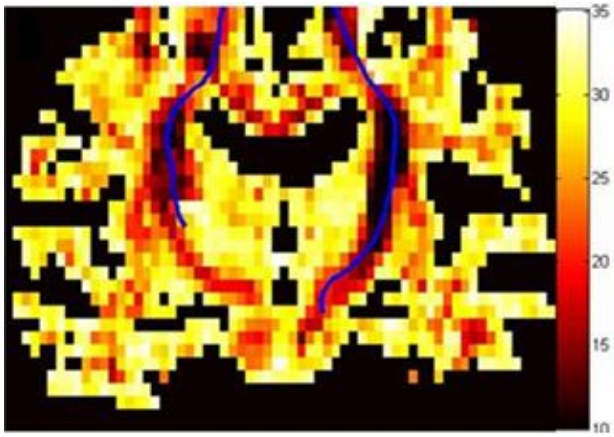

Рис.6, б.

Рис. 6. Трактография.

А – 3D-реконструкция трактов, наложенная на ДВ изображение; зеленый пучок - тракты на здоровой стороне, красный пучок – тракты на стороне поражения; белой рамкой выделена область, где алгоритм трактографии «обрывает» тракты.

Б – Карта энтропии коронального среза головного мозга с наложенной проекцией трактов.

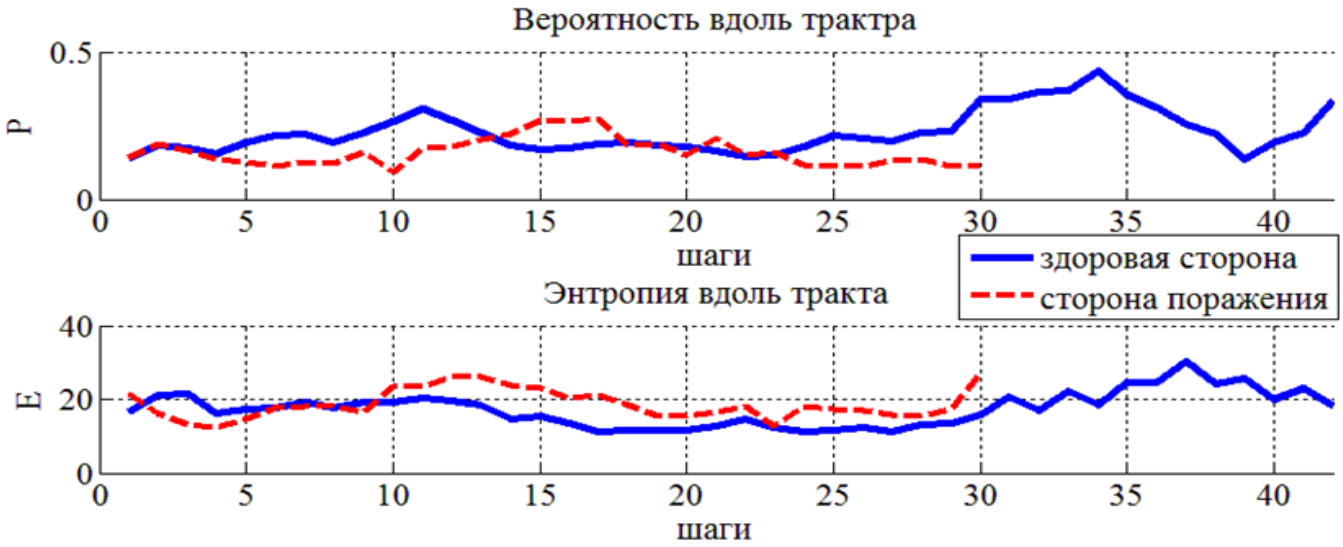

Рис. 7. Изменение параметров вдоль трактов, представленных на рис. 6 (б), направление отсчета сверху-вниз, длина шага ≈ размеру воксела.

В области обрыва тракта вероятность уменьшается, а энтропия возрастает.

поскольку при глобальной оптимизации подбираются комбинации всех возможных трактов во всем исследуемом объеме наилучшим образом соответствующих всем измеренным ДВ-МРТ данным. Благодаря такой глобальной оптимизации метод позволяет «проскочить» зону локального артефакта или пересечения трактов и, тем самым, оказывается одним из самих лучших при сравнении различных алгоритмов [15]. Однако предложенный нами метод позволяет проанализировать каждый выбранный тракт на предмет того, какой участок тракта определяется с высокой степенью достоверности, в каких зонах возможен «перескок» на другую траекторию.

Предварительный анализ данных пациентов с геморрагическим поражением головного мозга показывает, что энтропия позволяет оценивать степень тяжести поражения. Однако для подтверждения данного факта требуется проведение исследований на большем количестве пациентов.

Выводы.

Анализ результатов аксональной трактографии на базе диффузионно-взвешенных МРТ данных, измеренных как и на рутинном клиническом МРТ томографе с оборудованием, не оптимизированным для измерения диффузии (амплитуда градиентов 30 мТ/м, отсутствие возможности сократить время эхо за счет технологии параллельного формирования изображения и т.д.) и пространственным разрешением и диффузионным взвешиванием, широко используемом для ДВ-МРТ с последующей аксональной трактографией, и на «hi-end» МРТ-оборудовании экспертного класса со специально разработанной градиентной системой, с многоканальной приемной катушкой и многоканальным трактом регистрации сигнала для максимально эффективного измерения диффузионно-взвешенных МРТ данных с лучшим пространственным разрешением и более высоким отношением сигнал шум показал, что предложенные нами параметры верификации (энтропия и вероятность) могут быль использованы для оценки корректности результатов, получаемых методами аксональной трактографии. Предварительный анализ данных пациентов с геморрагическим инсультом головного мозга показывает, что энтропия может служить параметром для оценки тяжести поражения, но ввиду недостаточного количества исследованных данных данная гипотеза требует дальнейших исследований.

Источник финансирования.

Данное исследование было выполнено при поддержке гранта РФФИ, № 13-02-00925.

Конфликт интересов.

Авторы данной статьи подтвердили отсутствие конфликта интересов, о которых необходимо сообщить.

Список литературы:

1. Mori S. and van Zijl P. C. M. Fiber tracking: principles and strategies - a technical review. NMR Biomed. 2002; 15 (7-8): 468-480. DOI: 10.1002/nbm.781

2. Conturo T. E., Lori N. F.,Cull T. S., Akbudak T. S., Snyder A. Z., Shimony J. S., et. al. Tracking neuronal fiber pathways in the living human brain. Proc. Natl. Acad. Sci. U. S. A. 1999; 96 (18): 10422-10427. DOI: 10.1073/pnas.96.18.10422

3. Farshidfar Z., Faeghi F., Mohseni M., Seddighi A., Kharrazi H. H., and Abdolmohammadi J., Diffusion tensor tractography in the presurgical assessment of cerebral gliomas. Neuroradiol. J. 2014; 27 (1): 75-84. DOI: 10.15274/NRJ-2014-10008

4. Lazar M., Alexander A. L., Thottakara P. J., Badie B., and Field A. S., White matter reorganization after surgical resection of brain tumors and vascular malformations. AJNR. Am. J. Neuroradiol. 2006; 27 (6): 1258-1271.

5. Abhinav K., Yeh F.-C., Mansouri A., Zadeh G. and Fernandez-Miranda J. C., High-definition fiber tractography for the evaluation of perilesional white matter tracts in high-grade glioma surgery. Neuro. Oncol. 2015; 17 (9): 1199-1209. DOI: 10.1093/neuonc/nov113

6. Gonzalez-Darder J. M., Gonzalez-Lopez P., Talamantes F., Quilis V., Cortes V., Garcia-March G. , and Roldan P. Multimodal navigation in the functional microsurgical resection of intrinsic brain tumors located in eloquent motor areas: role of tractography. Neurosurg. Focus. 2010; 28 (2): E5. DOI: 10.3171/2009.11.FOCUS09234

7. Schlaug G., Marchina S., and Norton A., Evidence for plasticity in white-matter tracts of patients with chronic Broca's aphasia undergoing intense intonation-based speech therapy. Ann. N. Y. Acad. Sci. 2009; 1169: 385-394. DOI: 10.1111/j.1749-6632.2009.04587

8. Yamada K., Ito H., Nakamura H., Kizu O., Akada W., Kubota et. al. Stroke patients' evolving symptoms assessed by tractography. J. Magn. Reson. Imaging. 204; 20 (6): 923-929. DOI: 10.1002/jmri.20215

9. Dubois J., Dehaene-Lambertz G., Soares C., Cointepas Y., Le Bihan D., and Hertz-Pannier L. Microstructural correlates of infant functional development: example of the visual pathways. J. Neurosci. 2008; 28 (8): 1943–1948. DOI: 10.1523/JNEUROSCI.5145-07.2008

10. Feigl G. C.,Hiergeist W., Fellner C., Schebesch K. M., Finkenzeller T., Brawanski A.,. Schlaier J, Magnetic Resonance Imaging Diffusion Tensor Tractography: Evaluation of Anatomic Accuracy of Different Fiber Tracking Software Packages. J. World Neurosurg. 2014; 81 (1): 144-150. DOI: 10.1016/j.wneu.2013.01.004

11. Thomas C., Ye F.Q., Irfanoglu M. O., Modi P., Saleem K. S., Leopold D. A., and Pierpaoli C. Anatomical accuracy of brain connections derived from diffusion MRI tractography is inherently limited. Proc. Natl. Acad. Sci. U. S. A. 2014; 111 (46): 16574–16579. DOI: 10.1073/pnas.1405672111

12. Leergaard T. B., White N. S., de Crespigny A., Bolstad I., D'Arceuil H., Bjaalie J. G., Dale A. M., Quantitative histological validation of diffusion mri fiber orientation distributions in the

rat brain. PLoSONE. 2010; 5: e8595. DOI: 10.1371/journal.pone.0008595

13. Tournier J. D., Yeh C. H., Calamante F., Cho K. H., Connelly A., Lin C. P. Resolving crossing fibres using constrained spherical deconvolution: validation using diffusion-weighted imaging phantom data. J. NeuroImage. 2008; 42 (2): 617-625. DOI: 10.1016/j.neuroimage.2008.05.002

14. Poupon C., Rieul B., Kezele I., Perrin M., Poupon F., Mangin J.-F. New diffusion phantoms dedicated to the study and validation of high-angular-resolution diffusion imaging (HARDI) models. J. Magn. Reson. Med. 2008; 60 (6): 1276-1283. DOI: 10.1002/mrm.21789

15. Fillard P., Descoteaux M., Goh A., Gouttard S., Jeurissen B., Malcolm J. et al. Quantitative evaluation of 10 tractography algorithms on a realistic diffusion MR phantom. Neuroimage. 2011; 56 (1): 220-234. DOI: 10.1016/j.neuroimage.2011.01.032

16. Daducci A., Canales-Rodr´iguez E. J., Descoteaux M., Garyfallidis E., Gur Y., Lin Y.-C. et al. Quantitative comparison of reconstruction methods for intra-voxel fiber recovery from diffusion MRI.IEEE Transactions on Medical Imaging. 2014; 33 (2): 384-399. DOI: 10.1109/TMI.2013.2285500

17. Ильясов К.А., Коноплева Л.В., Недопекин О.В. МР-трактография аксональных трактов и оценка их достоверности. Мат. конф. «Достижения магнитно-резонансной томографии и спектроскопии в медицине». Казань, 15-18 июня, 2015; 109-123.

18. Ильясов К.А. Количественное Измерение Диффузии In Vivo Методом Магнитно-Резонансной Томографии. Ученые записки Казанского университета. Серия: Физико-математические науки. 2011; 153 (1): 17-37.

19. Kreher B. W., Schneider J. F., Mader I., Martin E., Hennig J., and Il'yasov K. A. Multitensor approach for analysis and tracking of complex fiber configurations. Magn. Reson. Med. 2005; 54 (5): 1216–1225. DOI: 10.1002/mrm.20670

20. Alexander D. C., Maximum entropy spherical deconvolution for diffusion MRI. Inf. Process. Med. Imaging. 2005; 19: 76-87.

21. Tournier J.-D., Calamante F., and Connelly A. Robust determination of the fibre orientation distribution in diffusion MRI: non-negativity constrained super-resolved spherical deconvolution. Neuroimage. 2007; 35 (4): 1459–1472. DOI: 10.1016/j.neuroimage.2007.02.016

22. Wedeen V. J., Wang R. P., Schmahmann J. D., Benner T., Tseng W. Y. I., Dai G. et al. Diffusion spectrum magnetic resonance imaging (DSI) tractography of crossing fibers. Neuroimage. 2008; 41 (4): 1267–1277. DOI: 10.1016/j.neuroimage.2008.03.036

23. Kreher B., Henning J., and Il'yasov K. DTI&Fiber-Tools: A complete toolbox for DTI calculation, fiber tracking, and combined evaluation. Proceeding of ISMRM 14th International Scientific Meeting, 2006; 2758.

24. Kreher B. W., Schnell S., Mader I., Il'yasov K. A., Hennig J., Kiselev V. G., and Saur D. Connecting and merging fibres: pathway extraction by combining probability maps. Neuroimage. 2008; 43 (1): 81–89. DOI: 10.1016/j.neuroimage.2008.06.023

25. Mori S., Crain B. J., Chacko V. P., and van Zijl P. C. Three-dimensional tracking of axonal projections in the brain by magnetic resonance imaging. Ann. Neurol. 1999; 45 (2): 265–269. DOI: 10.1002/1531-8249(199902)45:2<265::AID-ANA21>3.0.CO;2-3

26. Reisert M., Mader I., Anastasopoulos C., Weigel M., Schnell S., and Kiselev V. Global fiber reconstruction becomes practical. Neuroimage. 2011; 54 (2) : 955–962. DOI: 10.1016/j.neuroimage.2010.09.016

27. Koch M. A., Norris D. G., and Hund-Georgiadis M. An investigation of functional and anatomical connectivity using magnetic resonance imaging. Neuroimage. 2002; 16 (1): 241-250. DOI: 10.1006/nimg.2001.1052

28. Shannon C. E. A Mathematical Theory of Communication. Bell Syst. Tech. J. 1948 ; 27 (3): 379–423.

29. l'yasov K. and Hennig J. Single-shot diffusion-weighted RARE sequence: Application for temperature monitoring during hyperthermia session. J. Magn. Reson. Imaging. 1998; 8 (6): 1296–1305.

30. Setsompop K., Kimmlingen R., Eberlein E., Witzel T., Cohen-Adad J. et al. Pushing the limits of in vivo diffusion MRI for the Human Connectome Project. Neuroimage. 2013; 80: 220–233. DOI: 10.1016/j.neuroimage.2013.05.078

31. Brott T, Adams HP, Jr, Olinger CP, Marler JR, Barsan WG, Biller J, et al. Measurements of acute cerebral infarction: a clinical examination scale. Stroke. 1989; 20 (7): 864–870.

32. Goldstein LB, Bartels C, Davis JN. Interrater reliability of the NIH stroke scale. Archives of Neurology. 1989; 46: 660–662

References:

1. Mori S. and van Zijl P. C. M. Fiber tracking: principles and strategies - a technical review. NMR Biomed. 2002; 15 (7-8): 468-480. DOI: 10.1002/nbm.781

2. Conturo T. E., Lori N. F.,Cull T. S., Akbudak T. S., Snyder A. Z., Shimony J. S., et. al. Tracking neuronal fiber pathways in the living human brain. Proc. Natl. Acad. Sci. U. S. A. 1999; 96 (18): 10422-10427. DOI: 10.1073/pnas.96.18.10422

3. Farshidfar Z., Faeghi F., Mohseni M., Seddighi A., Kharrazi H. H., and Abdolmohammadi J., Diffusion tensor tractography in the presurgical assessment of cerebral gliomas. Neuroradiol. J. 2014; 27 (1): 75-84. DOI: 10.15274/NRJ-2014-10008

4. Lazar M., Alexander A. L., Thottakara P. J., Badie B., and Field A. S., White matter reorganization after surgical resection of brain tumors and vascular malformations. AJNR. Am. J. Neuroradiol. 2006; 27 (6): 1258-1271.

5. Abhinav K., Yeh F.-C., Mansouri A., Zadeh G. and Fernandez-Miranda J. C., High-definition fiber tractography for the evaluation of perilesional white matter tracts in high-grade glioma surgery. Neuro. Oncol. 2015; 17 (9): 1199-1209. DOI: 10.1093/neuonc/nov113

6. Gonzalez-Darder J. M., Gonzalez-Lopez P., Talamantes F., Quilis V., Cortes V., Garcia-March G. , and Roldan P. Multimodal navigation in the functional microsurgical resection of intrinsic brain tumors located in eloquent motor areas: role of tractography. Neurosurg. Focus. 2010; 28 (2): E5. DOI: 10.3171/2009.11.FOCUS09234

7. Schlaug G., Marchina S., and Norton A., Evidence for plasticity in white-matter tracts of patients with chronic Broca's aphasia undergoing intense intonation-based speech therapy. Ann. N. Y. Acad. Sci. 2009; 1169: 385-394. DOI: 10.1111/j.1749-6632.2009.04587

8. Yamada K., Ito H., Nakamura H., Kizu O., Akada W., Kubota et. al. Stroke patients' evolving symptoms assessed by tractography. J. Magn. Reson. Imaging. 204; 20 (6): 923-929. DOI:

10.1002/jmri.20215

9. Dubois J., Dehaene-Lambertz G., Soares C., Cointepas Y., Le Bihan D., and Hertz-Pannier L. Microstructural correlates of infant functional development: example of the visual pathways. J. Neurosci. 2008; 28 (8): 1943–1948. DOI: 10.1523/JNEUROSCI.5145-07.2008

10. Feigl G. C.,Hiergeist W., Fellner C., Schebesch K. M., Finkenzeller T., Brawanski A.,. Schlaier J, Magnetic Resonance Imaging Diffusion Tensor Tractography: Evaluation of Anatomic Accuracy of Different Fiber Tracking Software Packages. J. World Neurosurg. 2014; 81 (1): 144-150. DOI: 10.1016/j.wneu.2013.01.004

11. Thomas C., Ye F.Q., Irfanoglu M. O., Modi P., Saleem K. S., Leopold D. A., and Pierpaoli C. Anatomical accuracy of brain connections derived from diffusion MRI tractography is inherently limited. Proc. Natl. Acad. Sci. U. S. A. 2014; 111 (46): 16574–16579. DOI: 10.1073/pnas.1405672111

12. Leergaard T. B., White N. S., de Crespigny A., Bolstad I., D'Arceuil H., Bjaalie J. G., Dale A. M., Quantitative histological validation of diffusion mri fiber orientation distributions in the rat brain. PLoSONE. 2010; 5: e8595. DOI: 10.1371/journal.pone.0008595

13. Tournier J. D., Yeh C. H., Calamante F., Cho K. H., Connelly A., Lin C. P. Resolving crossing fibres using constrained spherical deconvolution: validation using diffusion-weighted imaging phantom data. J. NeuroImage. 2008; 42 (2): 617-625. DOI: 10.1016/j.neuroimage.2008.05.002

14. Poupon C., Rieul B., Kezele I., Perrin M., Poupon F., Mangin J.-F. New diffusion phantoms dedicated to the study and validation of high-angular-resolution diffusion imaging (HARDI) models. J. Magn. Reson. Med. 2008; 60 (6): 1276-1283. DOI: 10.1002/mrm.21789

15. Fillard P., Descoteaux M., Goh A., Gouttard S., Jeurissen B., Malcolm J. et al. Quantitative evaluation of 10 tractography algorithms on a realistic diffusion MR phantom. Neuroimage. 2011; 56 (1): 220-234. DOI: 10.1016/j.neuroimage.2011.01.032

16. Daducci A., Canales-Rodr´iguez E. J., Descoteaux M., Garyfallidis E., Gur Y., Lin Y.-C. et al. Quantitative comparison of reconstruction methods for intra-voxel fiber recovery from diffusion MRI.IEEE Transactions on Medical Imaging. 2014; 33 (2): 384-399. DOI: 10.1109/TMI.2013.2285500

17. l'yasov K.A., Konopleva L.V., Nedopekin O.V. MRI tractography and validation of their results. Proseedings of «Modern Developments in Magnetic Resonance Imaging and Spectroscopy in medicine». Kazan, 15-18 June, 2014; 109-123 (in Russian).

18. Il'yasov K.A. Quantitative Measurement of In Vivo Diffusion method of magnetic resonance imaging. Scientific notes of the Kazan University. Series: Physics and mathematics. 2011; 153 (1): 17-37 (in Russian).

19. Kreher B. W., Schneider J. F., Mader I., Martin E., Hennig J., and Il'yasov K. A. Multitensor approach for analysis and tracking of complex fiber configurations. Magn. Reson. Med. 2005; 54 (5): 1216–1225. DOI: 10.1002/mrm.20670

20. Alexander D. C., Maximum entropy spherical deconvolution for diffusion MRI. Inf. Process. Med. Imaging. 2005; 19: 76-87.

21. Tournier J.-D., Calamante F., and Connelly A. Robust determination of the fibre orientation distribution in diffusion MRI: non-negativity constrained super-resolved spherical deconvolution. Neuroimage. 2007; 35 (4): 1459–1472. DOI: 10.1016/j.neuroimage.2007.02.016

22. Wedeen V. J., Wang R. P., Schmahmann J. D., Benner T., Tseng W. Y. I., Dai G. et al. Diffusion spectrum magnetic resonance imaging (DSI) tractography of crossing fibers. Neuroimage. 2008; 41 (4): 1267–1277. DOI: 10.1016/j.neuroimage.2008.03.036

23. Kreher B., Henning J., and Il'yasov K. DTI&Fiber-Tools: A complete toolbox for DTI calculation, fiber tracking, and combined evaluation. Proceeding of ISMRM 14th International Scientific Meeting, 2006; 2758.

24. Kreher B. W., Schnell S., Mader I., Il'yasov K. A., Hennig J., Kiselev V. G., and Saur D. Connecting and merging fibres: pathway extraction by combining probability maps. Neuroimage. 2008; 43 (1): 81–89. DOI: 10.1016/j.neuroimage.2008.06.023

25. Mori S., Crain B. J., Chacko V. P., and van Zijl P. C. Three-dimensional tracking of axonal projections in the brain by magnetic resonance imaging. Ann. Neurol. 1999; 45 (2): 265–269. DOI: 10.1002/1531-8249(199902)45:2<265::AID-ANA21>3.0.CO;2-3

26. Reisert M., Mader I., Anastasopoulos C., Weigel M., Schnell S., and Kiselev V. Global fiber reconstruction becomes practical. Neuroimage. 2011; 54 (2) : 955–962. DOI: 10.1016/j.neuroimage.2010.09.016

27. Koch M. A., Norris D. G., and Hund-Georgiadis M. An investigation of functional and anatomical connectivity using magnetic resonance imaging. Neuroimage. 2002; 16 (1): 241-250. DOI: 10.1006/nimg.2001.1052

28. Shannon C. E. A Mathematical Theory of Communication. Bell Syst. Tech. J. 1948 ; 27 (3): 379–423.

29. Il'yasov K. and Hennig J. Single-shot diffusion-weighted RARE sequence: Application for temperature monitoring during hyperthermia session. J. Magn. Reson. Imaging. 1998; 8 (6): 1296–1305.

30. Setsompop K., Kimmlingen R., Eberlein E., Witzel T., Cohen-Adad J. et al. Pushing the limits of in vivo diffusion MRI for the Human Connectome Project. Neuroimage. 2013; 80: 220–233. DOI: 10.1016/j.neuroimage.2013.05.078

31. Brott T, Adams HP, Jr, Olinger CP, Marler JR, Barsan WG, Biller J, et al. Measurements of acute cerebral infarction: a clinical examination scale. Stroke. 1989; 20 (7): 864–870.

32. Goldstein LB, Bartels C, Davis JN. Interrater reliability of the NIH stroke scale. Archives of Neurology. 1989; 46: 660–662.

ОРИГИНАЛЬНАЯ СТАТЬЯ

ЛУЧЕВАЯ ДИАГНОСТИКА ПАРАЗИТАРНЫХ ПОРАЖЕНИЙ ОРГАНА ЗРЕНИЯ

Саакян С.В., Амирян А.Г., Тацков Р.А., Андреева Т.А.

ФГБУ «МНИИ ГБ им. Гельмгольца» Минздрава России.
г. Москва, Россия.

Цель исследования. Изучить особенности клинической картины и инструментальных методов исследования у больных с паразитарным поражением органа зрения.

Материалы и методы. Обследовано и пролечено 36 больных (18 женщин, 18 мужчин) с паразитарным поражением органа зрения в возрасте от 9 до 74 лет (средний – 47,8±15,6). У 33 больных процесс локализовался в различных отделах орбиты, у двоих – в периорбитальных мягких тканях, у одного больного – в полости глаза. Дирофилярное поражение подтверждено в подавляющем большинстве случаев (32 больных, 88,9%), у 2 больных (5,5%) – эхинококковое поражение орбиты, по одному случаю (2,8%) цистицеркоза и шистосомоза.

Результаты. Клиническая картина при паразитарных поражениях зависела от объема и локализации патологического процесса и характеризовалась итермитирующим отеком и гиперемией кожи век, отеком периорбитальных тканей, прогрессирующим экзофтальмом, ограничением подвижности глаза, двоением, птозом. Лучевая диагностика (УЗИ и КТ) позволили определить кистозный характер образования с выраженными перифокальными изменениями вокруг очага. У 18 больных выявлено спиралевидное образование внутри кисты, свидетельствующее о наличии паразита в ее полости.

Выводы. Наиболее часто наблюдаются дирофиляриозные паразитарные поражения органа зрения. Клиническая картина паразитарных кист не специфична и требует включения в схему обследования лучевых методов исследования с целью исключения различных опухолевых и псевдоопухолевых поражений органа зрения. Лечение паразитарных поражений органа зрения хирургическое, которое при адекватном проведении позволяет добиться хороших терапевтических исходов с благоприятным прогнозом.

Ключевые слова: паразитарные поражения органа зрения, дирофиляриоз, эхинококкоз.

Контактный автор: Амирян А.Г., amiryan@yandex.ru

Для цитирования: Саакян С.В., Амирян А.Г., Тацков Р.А., Андреева Т.А. Лучевая диагностика паразитарных поражений органа зрения. REJR. 2016; 6 (2):16-21. DOI:10.21569/2222-7415-2016-6-2-16-21.

Статья получена: 01.05.2016 **Статья принята: 11.05.2016**

RADIOLOGY OF PARASITIC EYE LESIONS

Saakyan S.V., Amiryan A.G., Tatskov R.A., Andreeva T.A.

Moscow Helmholtz Research Institute of Eye Diseases.
Moscow, Russia.

Purpose. To study the features of clinical findings and instrumental diagnostics methods in patients with parasitic lesions of the eye.

Materials and methods. A total of 36 patients (18 women, 18 men) with parasitic lesions of the eye aged from 9 to 74 years (average - 47.8±15,6) were examined and treated. In 33 patients, the process was located in different parts of the orbit, in two – in the periorbital soft tissues, in one patient – in the eye cavity. Dirofilariosis was confirmed in the majority of cases (32 patients, 88,9%), in 2 patients (5,5%) – hydatid cysts, in one case (2,8%) – cysticercosis and shistosomosis.

Results. Clinical features of parasitic lesions depended on the volume and localization of the pathological processes and were presented with edema and hyperemia of the eye-

lid skin, odema of the periorbital tissues, progressive proptosis, restrictive disorders of the eye muscles, double vision, ptosis. Instrumental diagnostics (ultrasound and CT) allowed determining the cystic nature of the lesions with perifocal changes around of it. In 18 patients a spiral formation inside the cyst was revealed, which was indicative of the parasite presence in the cavity.

Conclusions. Dirofilariosis was the most frequently observed parasitic lesions of the eye. The clinical features of parasitic cysts are not specific that's why it requires the inclusion of instrumental diagnostics methods in the examination scheme to exclude the variety of tumors and pseudotumors of the eye. Treatment of the eye parasitic lesions requires surgical intervention and in case of appropriate performance it helps achieving good therapeutic outcomes with a favorable prognosis.

Keywords: parasitic lesions of the eye, orbit, dirofilariosis, hydatid cysts.

Corresponding author: Amiryan A.G., amiryan@yandex.ru

For citation: Saakyan S.V., Amiryan A.G., Tatskov R.A., Andreeva T.A. Radiology of parasitic eye lesions. REJR. 2016; 6 (2):16-21. DOI:10.21569/2222-7415-2016-6-2-16-21.

Received: 01.05.2016 **Accepted: 11.05.2016**

Паразитарные болезни – это группа заболеваний, вызываемых различными паразитами – гельминтами или членистоногими. Паразиты могут оказывать на организм человека различные воздействия: механическое раздражение, повреждение органов и систем, вызвать интоксикацию продуктами их жизнедеятельности, приводя к сенсибилизации с последующим развитием аллергических реакций. Известно, что в кишечнике человека в основном паразитируют аскариды, острицы, бычий цепень, широкий лентец, в желчных путях – печеночный и сибирский сосальщик, в подкожной жировой клетчатке – возбудитель ришты, в мышцах – личинки трихинелл, в кровеносных сосудах – шистосомы и т.д.

Первые сведения о паразитарных поражениях органа зрения сводятся к 1566 году, когда португальский врач Лузитано Амато в своем сочинении "Curationum medicinalium Centuria septima" описал случай удаления червя из глаза трехлетней девочки [1]. Схожий случай позже (1602 г.) был описан итальянским ученым Уилиссом Альдрованди в книге "De animalibus insectis". В России первый случай дирофиляриоза был описан в 1915 году Владыченским А.П., который извлек гельминта из орбитальной полости больного. Однако системное изучение паразитарного поражения органа зрения началось после 1930 года Скрябиным К.Н., который является основоположником советской гельминтологии [2].

Распространенность тех или иных паразитарных поражений органа зрения широко варьируется в различных географических регионах. Так, например, эндемичными районами для цистицеркоза являются Азия, Латинская Америка и Африка. В то же время он редко наблюдается в Северной Америке и Европе. По данным литературы, в Индии у 15% больных с односторонним экзофтальмом диагностируют цистицеркоз орбиты [3].

В Российской Федерации наиболее частыми возбудителями паразитарного поражения органа зрения являются дирофилярии и эхинококки, значительно реже – цистицерки и другие возбудители [4, 5]. Эндемичными районами считаются регионы с влажным, теплым климатом и развитым сельским хозяйством и животноводством.

Дирофиляриоз (Dirofilarioses) – паразитарное заболевание, возбудителем которого являются круглые черви класса Nematoda, отряда Spirurina, подотряда Spiruromorpha, семейства Filarioidea, рода Dirofilaria. Наибольшее распространение имеют два вида: Dirofilaria Immitis и Dirofilaria Repens. К естественным хозяевам дирофилярии относятся плотоядные животные, тогда как человек является случайной и тупиковой ветвью развития паразита, поскольку в его организме самки данного гельминта не достигают половой зрелости. Заражение человека происходит трансмиссивным путем через укус кровососущих комаров рода Anopheles, Aedes, Culex, которые являются промежуточными хозяевами для паразита. Инкубационный период заболевания составляет от 1 месяца до нескольких лет. Риск заражения повышается в весенне-летний период. Одной из самых распространенных локализаций данного поражения является орган зрения: орбита, веки, субконъюнктива, в единичных случаях – собственно глаз.

Эхинококкоз относится к эндемичным заболеваниям. Его распространение зависит от культурных, социальных и экономических факторов. Причины заражения – неосторожное об-

ращение с собаками при несоблюдении правил гигиены. Эхинококкоз вызывают личиночные формы паразита (финны) рода Echinococcus, причем наиболее часто агентом является Echinococcus granulosis. Ленточный червь Echinococcus granulosus обитает в кишечнике собак и родственных им видах. Яйца паразита имеют диаметр 25-35 мкм. После попадания в кишечник промежуточного хозяина, в т.ч. и человека, яйца превращаются в онкосферы, снабженные крючьями, которые способны проникать через слизистую оболочку кишечника в кровь. Оседая в органах, онкосферы образуют цисты (гидативные кисты), которые постепенно увеличиваются в размерах, скорость роста которых зависит от возраста больного и природы окружающей цисту ткани. Паразит в личиночной стадии обычно локализуется в орбите в виде одно- или двухкамерного пузыря. Финна эхинококка окружена кутикулярным слоем и содержит несколько капсул, насчитывающих 20-120 отдельных личинок червя.

Диагностика паразитарных поражений органа зрения представляет значительные трудности, поскольку наличие объемного процесса в мягких тканях периорбитальной области или в самой орбите может симулировать опухолевый процесс [6-9]. В связи с этим правильная диагностика паразитарных поражений органа зрения приобретает чрезвычайно важное значение и необходима для адекватного планирования хирургического лечения пациентов этого профиля.

Цель исследования.

Изучить особенности клинической картины и инструментальных методов исследования у больных с паразитарным поражением органа зрения.

Материалы и методы. За период с 01.2005 по 01.2015 года (10 лет) в отделе офтальмоонкологии и радиологии ФГБУ «МНИИ ГБ им. Гельмгольца» Минздрава России обследовано и пролечено 36 больных (18 женщин, 18 мужчин) с паразитарным поражением органа зрения. Возраст пациентов на момент обращения составил от 9 до 74 (средний – 47,8±15,6) лет. У 34 больных отмечено одностороннее поражение, два пациента поступили в стационар с подозрением на двусторонний процесс. Правый и левый глаз поражались одинаково часто.

У 33 больных паразитарный процесс локализовался в различных отделах орбиты (из них в 17 случаях в наружных отделах), у двух больных – в периорбитальных мягких тканях, в одном случае – в полости глаза.

При сборе анамнеза регистрировали место проживания и наличие домашних животных. Всем больным проводили стандартное офтальмологическое обследование с оценкой особенностей клинической картины. Инструментальная диагностики включала комплекс ультразвуковых методов исследования и компьютерную томографию.

Всем пациентам проведено хирургическое лечение с последующей гистологической верификацией диагноза. При этом поражение дирофиляриозом выявлено в подавляющем большинстве случаев – у 32 (88,9%) больных, у 2 (5,5%) больных – эхинококковое поражение орбиты, по одному (2,8%) случаю цистицеркоза (внутриглазной локализации) и шистосомоза. Из двух больных с двусторонним орбитальным процессом паразитарное поражение подтверждено лишь у одной (с одной стороны процесс локализовался в жировой клетчатке орбиты, с другой – в толще орбикулярной мышцы), у второй пациентки с одной стороны выявлена паразитарная киста орбиты, с другой стороны – гроздевидная гемангиома орбиты.

Результаты.

При регистрации места проживания пациентов оказалось, что 12 человек проживали в Москве и Московской области, остальные 24 – в различных регионах России (Ростовская, Рязанская, Липецкая, Курская, Владимирская области, Адыгея, Карелия, Ставропольский край).

Жалобы больных с дирофилярным поражением органа зрения зависела от локализации процесса. Основные жалобы больных включали выраженный отек и гиперемию век, отек периорбитальных тканей, которые носили интермитирующий характер и не купировались при проведении противовоспалительной терапии. Некоторые пациенты отмечали усиление отека на фоне проводимой консервативной терапии (рис. 1).

Орбитальная симптоматика и степень ее выраженности – прогрессирующий экзофтальм, иногда носящий интермитирующий характер (осевой или со смещением), ограничение подвижности глаза и, как следствие, двоение, птоз верхнего века, затрудненная репозиция глаза также зависели от объема и локализации процесса в орбите. Двое из пациентов отметили, что до появления воспалительной симптоматики (отека, гиперемии, экзофтальма) периодически обращали внимание на дискомфорт в орбите, описывая «какие-то передвижения» в орбите. У 8 больных при пальпации удалось определить плотное, безболезненное, несмещаемое образование с бугристой поверхностью. У остальных больных образование было выявлено только после инструментальных методов исследования (УЗИ и КТ). Таким образом, клиническая картина при паразитарных процессах органа зрения в большинстве случаев неспецифическая. Схожая симптоматика может иметь место как при различных воспалительных процессах, так и при опухолевой патологии, что требует дополнительного обследования. Ультразвуко-

Рис. 1.

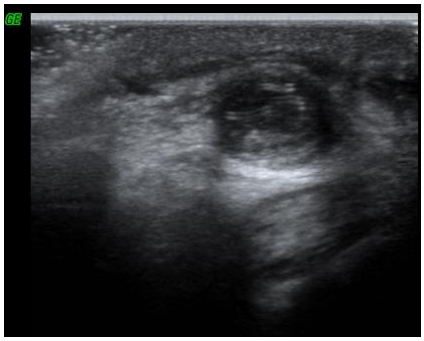

Рис. 2.

Рис. 3.

Рис. 1. Фотография. Внешний вид больного с паразитарным поражением передних отделов орбиты.

Определяется отек и гиперемия кожи века, частичный птоз века.

Рис. 2. УЗИ. Эхографическая картина паразитарной кисты передних отделов орбиты.

Определяется более плотная (фиброзная) капсула образования. В толще образования визуализируется спиралевидно скрученный гельминт (дирофилярия).

Рис. 3. МСКТ.

Больной с паразитарной кистой передних отделов орбиты справа. Определяется мягкотканое объемное образование овальной формы.

вая симптоматика оказалась наиболее информативной. За счет высокой разрешающей способности методики удавалось с большей достоверностью дифференцировать ткани, локализующиеся как глубоко в орбитальной полости, так и периферийно (в периорбитальных тканях). Во всех случаях выявлялось образование округлой или овальной формы с четкими, но неровными контурами. Эхографически определялись признаки плотной капсулы вокруг очага (фиброзные изменения), о чем свидетельствовали высокие денситометрические характеристики (более 180-200 усл.ед.). Структура самого образования была неоднородной, с серозным содержимым различной степени выраженности, включающая акустически более плотные включения. В большинстве случаев (у 18 больных) удалось визуализировать спиралевидный ход данных включений, что позволяло эхографически заподозрить наличие паразита в полости кисты (рис. 2).

В режиме цветового допплеровского картирования выявлялись признаки усиления васкуляризации вокруг очага, что свидетельствовало о наличии перифокального воспалительного процесса, в то время как само «образование» оказалось эхографически аваскулярным. Существенных различий кровотока в магистральных сосудах глаза пораженной и здоровой стороны не выявлено.

Результаты КТ орбит позволяли выявлять объемные образования с нечеткими контурами, округлой или овальной формы, имеющие неоднородную структуру (рис. 3). Однако определять кистозный характер процесса по данным КТ оказывалось не всегда возможным.

При внутриглазном цистицеркозе клинически определяли сероватый проминирующий очаг под распространенной серозной отслойкой сетчатки. Офтальмоскопическая картина не была убедительной, патологический процесс требовал дифференциации с внутриглазной опухолью. Эхографическая картина оказалась наиболее информативной и позволила выявить объемное образование округлой формы с четкими контурами, локализующееся в центральных отделах глазного дна и фиксированное к наружным слоям сетчатки, вызывая ее распространенную отслойку (рис. 4).

Клиническая картина эхинококкоза орбиты, как правило, не имеет типичных признаков. Такие симптомы, как боль, чувство напряжения в орбите до появления экзофтальма, на которые имеются ссылки в литературе, с нашей точки зрения, недостоверны. Длительное существование экзофтальма у наших больных подтверждает предположение о том, что паразитарная киста в орбите в течение длительного периода может существовать бессимптомно, за исключением постепенно увеличивающегося экзофтальма. Ультразвуковая картина и данные КТ оказались неспецифичны и позволяли выявить объемное образование кистозного характера с четко выраженной плотной капсулой.

Нормальные показатели клинического анализа крови, в том числе и количество эозинофилов при дирофиляриозе, подтвердили отсутствие общей токсико-аллергической реакции при данном паразитарном поражении. Только у больного с эхинококкозом орбиты отмечена легкая эозинофилия.

Лечение паразитарных поражений органа

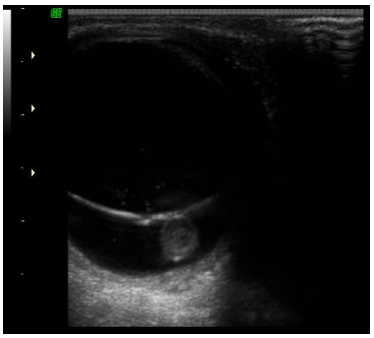

Рис. 4.

Рис. 5.

Рис. 6.

Рис. 4. УЗИ, В-режим.

Ультразвуковая картина больного с внутриглазным цистицеркозом.

Определяется распространенная отслойка сетчатки, к которой фиксирована паразитарная киста.

Рис. 5. Интраоперационная фотография.

Удаление дирофилярии из орбитальной полости (паразит в виде белесоватой «проволоки»).

Рис. 6. Макропрепарат.

Удаленная паразитарная киста с дирофилярией.

зрения только хирургическое. В ходе оперативного лечения у всех больных выявляли объемное образование плотно-эластичной консистенции, интимно спаянное с окружающими тканями (за исключением внутриглазного цистицеркоза) с формированием плотной фиброзной капсулы вокруг паразитарной кисты. Измененные ткани, как правило, иссекались единым блоком и направлялись на гистологическое исследование (рис. 5). В ряде случаев удавалось извлекать из орбитальной полости живого червя (рис. 6). При иссечении наружной (кутикулярной) капсулы при эхинококкозе обнажалась ее внутренняя (герминативная) капсула, которая имела характерный перламутрово-блестящий цвет.

После выписки из стационара больные направлялись на консультацию в институт паразитологии для исключения поражения в других органах и системах. Рецидивов паразитарного поражения органа зрения после хирургического лечения не отмечено ни в одном из случаев.

Заключение. Таким образом, в Российской Федерации наиболее часто наблюдаются дирофиляриозные паразитарные поражения органа зрения. Клиническая картина паразитарных кист неспецифична и требует включения в схему обследования инструментальных методов исследования с целью исключения различных опухолевых и псевдоопухолевых поражений органа зрения. Лечение паразитарных поражений органа зрения хирургическое, которое при адекватном проведении позволяет добиться хороших терапевтических исходов с благоприятным прогнозом.

Источник финансирования и конфликт интересов.

Авторы данной статьи подтвердили отсутствие финансовой поддержки исследования и конфликта интересов, о которых необходимо сообщить.

Список литературы:

1. Pampiglione S. Human sub-conjunctival dirofilariosis:a probable case seen in France by Amatus Lusitanus in the 16th century. Parassitologia. 1995; 37: 37.

2. Скрябин К.И., Альгаузен А.Я., Шульман Е.С. Первый случай обнаружения Dirofilaria repens у человека. Тропическая медицина и ветеринария. 1930; 2 (8): 9-11.

3. Subrahamanyam M. Surgical atlas of orbital diseases. New Delhi, Jaypee, 2009. 389 p.

4. Авдюхина Т.И., Лысенко А.Я., Супряга В.Г., Постнова В.Ф. Дирофиляриоз органа зрения: 50 случаев в РФ и странах СНГ. Вестник офтальмологии.1996; 3: 35-40.

5. Андреева Т.А., Амирян А.Г. Дирофиллярное поражение органа зрения. Сборник научных трудов. V Российский общенациональный офтальмологический форум. Москва, 2012: 441 – 444.

6. Аракельян Р.С., Ковтунов А.И., Быков В.П., Шаталин В.А., Аракельян Е.М. Эпидемиолого – эпизоологические особенности трехчленной системы дирофиляриоза (собака – комар – человек) на территории Астраханской области. Сибирский медицинский журнал. 2008; 7: 13-18.

7. Бронштейн А.М., Супряга В.Г., Ставровский В.И. Дирофиляриоз человека в Московском регионе. Медицинская паразитология. 2003; 3: 51-56.

8. Глинчук Я.И., Фарафонова Т.И., Роуман В.А. Случай дирофиляриоза стекловидного тела. Офтальмохирургия. 1992; 4: 59-62.

9. Thomas D., Older S.S., Kondawalla N.M., Torezynski E. The Dirofilari a parasite in the orbit. American Journal Ophtalmology. 1976; 82: 931-933.

References:

1. Pampiglione S. Human sub-conjunctival dirofilariosis:a probable case seen in France by Amatus Lusitanus in the 16th century. Parasitologia. 1995; 37: 37.

2. Skryabnin K.I., Algauzen A.Y., Shulman E.S. The first case of reviling of Dirofilaria repens in human. Tropical medicine and veterinary. 1930; 2 (8): 9-11 (in Russian).

3. Subrahamanyam M. Surgical atlas of orbital diseases. New Delhi, Jaypee, 2009. 389 p.

4. Avdyakhina T.N., Lisenko A.Y., Supryaga V.G., Postnova V.F. Dirofiliariosis of eye: 50 cases in RF and in SIS. Vestnik oftalmologii. 1996; 3: 35-40 (in Russian).

5. Андреева Т.А., Амирян А.Г. Дирофиллярное поражение органа зрения. Collection of scientific materials. V National Ophthalmological Forum. Moscow, 2012: 441 – 444 (in Russian).

6. Arakelyan R.S., Kovtun A.I., Bikov V.P., Shatalin V.A., Arakelyan E.M. Epidemiologico – epizoologistic features of a three-term system of dirofilariosis (dog – mosquito – man) in the Astrakhan region. Siberian Medical Journal. 2008; 7: 13-18 (in Russian).

7. Bronshtein A.M., Supryaga V.G., Stavrovsiy B.I. The human dirofilariosis in the Moscow region. Medical Parasitology. 2003; 3: 51-56 (in Russian).

8. Glinchuk Y.I., Farafonova T.I., Rouman V.A. A case of dirofilariosis of the vitreous body. Oftalmokhirurgiya. 1992; 4: 59-62 (in Russian).

9. Thomas D., Older S.S., Kondawalla N.M., Torezynski E. The Dirofilari a parasite in the orbit. American Journal of Ophtalmology. 1976; 82: 931-933.

ОРИГИНАЛЬНАЯ СТАТЬЯ

РОЛЬ ЛУЧЕВЫХ МЕТОДОВ ИССЛЕДОВАНИЯ В ОЦЕНКЕ ВОССТАНОВЛЕНИЯ КОСТНОЙ ТКАНИ ПОСЛЕ ПРОВЕДЕНИЯ ЦИСТОТОМИИ У ПАЦИЕНТОВ С ОБШИРНЫМИ КИСТАМИ ЧЕЛЮСТЕЙ

Годунова И.В.[1], Щипский А.В.[1], Серова Н.С.[2]

1 - ГБОУ ВПО «Московский государственный медико-стоматологический университет им. А.И. Евдокимова» Минздрава России.
2 - ГБОУ ВПО «Первый Московский государственный медицинский университет им. И.М. Сеченова» Минздрава России.
г. Москва, Россия.

Цель исследования. Определение сроков восстановления костной ткани челюстей после проведения цистотомии на основе лучевых методов исследования. Изучение влияния факторов возраста, локализации кисты, патоморфологического типа кисты и методики цистотомии на сроках восстановления костной ткани.

Материалы и методы. В основе работы – результаты лечения и реабилитации 63 больных с 65 кистами челюстей: 37 радикулярных кист (57%), 24 зубосодержащие кисты (37%), 4 кератокисты (6%). Кисты встречались чаще у мужчин (n=42; 65%), у пациентов среднего и взрослого возрастов (n=49; 75%), примерно одинаково – в области верхней (n=29; 45%) и нижней (n=36; 55%) челюстей.

На этапе диагностики использовали лучевые методы: ортопантомографию (n=65; 32%), компьютерную томографию (n=31; 15%), обзорную рентгенографию (n=14; 7%), внутриротовую контактную рентгенографию (n=12; 6%), а также электроодонтодиагностику зубов (n=18; 9%) и патологогистологические исследования (n=65; 32%). Контроль на этапе реабилитации осуществляли с помощью осмотра, регенерацию – с помощью лучевых исследований (n=149), основными из которых являлись ОПТГ (n=81; 50%) и КТ (n=65; 40%). Примерная периодичность исследований составила 6 месяцев, глубина исследований – до 5 лет. Хирургическое лечение проводилось в виде цистотомии. С целью выявления возможных факторов, влияющих на скорость и качество регенерации, все пациенты были разделены на группы: по возрастному признаку (юношеский возраст, взрослый возраст, средний и пожилой возраст), по патоморфологическому признаку (радикулярные кисты, зубосодержащие кисты, кератокисты), по локализации (верхняя челюсть, нижняя челюсть), по методике цистотомии (небная, вестибулярная, цистотомия на нижней челюсти).

Результаты и обсуждение. Процесс формирования первичного регенерата на момент визуальной ликвидации полости кисты («клиническое выздоровление») завершился или был близок к этому (2/3 объёма полости) только в 58% случаев. Начальные рентгенологические признаки восстановления архитектоники в первичном регенерате в данные сроки (≈ 6–7 месяцев после операции) начинали определяться, признаки формирования компактной костной ткани и замыкательных пластинок отсутствовали. Формирование первичного регенерата завершалось в основном через 2 года после цистотомии. Появление в формируемом регенерате типичной архитектоники было очевидно уже в 63% случаев. Наряду с этим второй признак ремоделирования в виде сформированных в области цистостомы и резорбированных анатомических структур кортикальной кости и замыкательных пластинок всё ещё отсутствовал. Формирование трабекулярного рисунка в основном завершалось к 3-м годам после цистотомии. Формирование кортикальных структур и замыкательных пластинок демонстрировало более медленную динамику.

Заключение. Процесс формирования и ремоделирования регенерата завершался полностью примерно через 5 лет после цистотомии. По данным клинико-лучевого обследования установлена сходная динамика восстановления костной ткани вне зависимости от различных факторов.

Ключевые слова: киста челюсти, восстановление костной ткани, цистотомия.

Контактный автор: Годунова И.В. i-boiko@list.ru

Для цитирования: Годунова И.В., Щипский А.В., Серова Н.С. Роль лучевых методов исследования в оценке восстановления костной ткани после проведения ци-

стотомии у пациентов с обширными кистами челюстей. REJR. 2016; 6 (2):22-28. DOI:10.21569/2222-7415-2016-6-2-22-28.

Статья получена: 15.03.2016 **Статья принята: 29.03.2016**

THE ROLE OF RADIOLOGICAL METHODS IN THE EVALUATION OF BONE TISSUE REGENERATION AFTER CYSTOTOMY IN PATIENTS WITH LARGE CYSTS OF THE JAWS

Godunova I.V.[1], Shchipskiy A.V.[1], Serova N.S.[2]

1 - A.I. Evdokimov Moscow State University of Medicine and Dentistry.
2 - I.M. Sechenov First Moscow State Medical University.
Moscow, Russia.

Purpose. Assessment of duration of the jaw's bone tissue recovery after cystotomy based on radiological methods of examination. Analysis of age influence, cyst localization, pathological cyst type and techniques of cystotomy on the timing of bone tissue recovery is presented.

Materials and methods. Assessment of the treatment results and rehabilitation of 63 patients with 65 cysts of the jaws: 37 radicular cysts (57%), 24 odontogenic cyst (37%), 4 keratocyst (6%). Cysts were found more frequently in men (n=42; 65%), in patients of middle and adult ages (n=49; 75%), the distribution in the region of upper (n=29; 45%) and lower (n=36; 55%) jaws is equal.

Radiation methods were used at the stage of diagnosis: orthopantomography (OPTG) (n=65; 32%), computed tomography (n=31; 15%), radiography (n=14; 7%), intraoral contact radiography (n=12; 6%) and electroodontodiagnosis of the teeth (n=18; 9%) and pathological studies (n=65; 32%). Control study at the stage of rehabilitation was carried out using the physical examination, regeneration – with the help of radiological methods (n=149), the main of which were OPTG (n=81; 50%) and CT (n=65; 40%). The approximate frequency of studies was 6 months, the depth of research – up to 5 years. Surgical treatment was conducted in the form of cystotomy. With the aim of identifying possible factors affecting the speed and quality of recovery, all patients were divided into groups based on age (adolescence, adulthood, middle and old age), pathological sign (radicular cyst, odontogenic cyst, keratocyst), localization (upper jaw, lower jaw), method of cystotomy (palatal, vestibular, cystotomy in the lower jaw).

Results. The process of formation of the primary regenerate at the time of visual liquidation of cyst cavity ("clinical recovery") has been completed or was close to it (2/3 of the cavity volume) only in 58% of cases. Primary radiographic signs of architectonics recovery in primary regenerate started to determine in these period (≈ 6-7 months after surgery), signs of formation of compact bone plates were absent. The primary formation of the regenerate was completed through 2 years after cystotomy. The appearance of typical architectonics in the formed regenerate was evident in 63% of cases. Along with this the second sign of remodeling as formed in the region of cystostomy and resorbed anatomical structures of cortical bone were still absent. The formation of trabecular pattern was mostly completed in 3 years after cystotomy. The formation of cortical structures showed slower dynamics.

Conclusion. The process of formation and remodeling of the regenerate was fully completed in approximately 5 years after cystotomy. According to clinical and radiological survey found similar dynamics of bone regeneration regardless of various factors.

Keywords: the cyst of the jaw, the regeneration of bone tissue, cystotomy.

Corresponding author: Godunova I.V. i-boiko@list.ru

For citation: Godunova I.V., Shchipskiy A.V., Serova N.S. The role of radiological methods in the evalution of bone tissue regeneration after cystotomy in patients with large cysts of the jaws. REJR. 2016; 6 (2):22-28. DOI:10.21569/2222-7415-2016-6-2-22-28.

Received: 15.03.2016 **Accepted: 29.03.2016**

Кисты челюстей составляют высокий удельный вес (от 7% до 12%) среди заболеваний челюстно-лицевой области [1, 2]. В связи с бессимптомным течением они могут достигать значительных размеров [2 - 4]. Основные методы лечения кист, предложенные Partsch еще в 1882 году (Partsch I и Partsch II), применяются и до настоящего времени. Тем не менее, количество рецидивов остаётся на высоком уровне - от 7% до 18% [4, 5]. Применение цистэктомии ограничено размерами кисты и риском осложнений при удалении её оболочки [6, 7]. Декомпрессия после цистотомии способствует аппозиционному росту кости. Эффективность данного процесса дискутируется. Тем не менее, на основании работ ряда авторов, в том числе собственных исследований, можно сделать вывод об эффективности цистотомии как самостоятельного метода лечения кист челюстей, которая подтверждается данными лучевых методов исследования [8 - 11]. Скорость и интенсивность регенерации костной ткани посредством аппозиционного роста может различаться в разные периоды [12, 13]. По данным Кац А.Г. (1966) процесс восстановления наиболее активно протекает в первый месяц после операции. Скорость регенерации сохранялась в течение последующих 6 месяцев, а затем постепенно снижается. Автор пришел к выводу о зависимости срока регенерации от размеров кисты, наблюдая незавершенную регенерацию в области обширных кист даже через 3 года после операции. Он указывал, что к нарушению регенерации, возможно, могло привести инфицирование окружающих тканей. В дальнейшем, в работе Y.-F. Zhao, B. Liu (2011), обозначенная динамика регенерации получила подтверждение и математическое обоснование [11]. По их данным, после марсупиализации уменьшение кисты в первый месяц происходило на 19%, в 3-й месяц – на 56%, через полгода после операции – на 80%. С этими параметрами коррелировались показатели увеличения плотности регенерата в остаточной полости: на 22% в 1-й месяц, на 46% в 3-й месяц, на 65% через 6 месяцев. Однако природу данного явления и возможность влияния на скорость регенерации определенных факторов авторы не рассматривали.

Цель и задачи исследования.

Определение сроков восстановления костной ткани челюстей после проведения цистотомии в виде заполнения полости первичным регенератом и появления рентгенологических признаков ремоделирования. Оценка состояния регенерата, включающая оценку архитектоники костной ткани в первичном регенерате и формирование компактной кости с помощью лучевых методов исследования. Изучение влияния факторов возраста, локализации кисты, патоморфологического типа кисты и методики цистотомии на сроки восстановления костной ткани.

Материалы и методы.

Основу работы составили результаты лечения и реабилитации 63 больных с 65 кистами челюстей: 37 радикулярных кист (57%), 24 зубосодержащие кисты (37%), 4 кератокисты (6%). Кисты встречались чаще у мужчин (n=42; 65%), у пациентов среднего и взрослого возрастов (n=49; 75%), примерно одинаково – в области верхней (n=29; 45%) и нижней (n=36; 55%) челюстей. Обширные кисты сопровождались резорбцией сопредельных анатомических образований, что исключило применение цистэктомии.

Диагностику и планирование лечения провели с помощью лучевых методов исследования, верификацию кист – с помощью патологогистологического исследования операционного материала (n=205). Для этого использовали лучевые методы: ортопантомографию (n=65; 32%), компьютерную томографию (мультиспиральную и конусно-лучевую КТ) (n=31; 15%), обзорную рентгенографию (n=14; 7%), внутриротовую контактную рентгенографию (n=12; 6%), а также электроодонтодиагностику зубов (n=18; 9%) и патологогистологические исследования (n=65; 32%). Контроль на этапе реабилитации осуществляли с помощью осмотра, регенерацию – с помощью лучевых исследований (n=149), основными из которых являлись ОПТГ (n=81; 50%) и КТ (n=65; 40%). Примерная периодичность исследований составила 6 месяцев, глубина исследований – до 5 лет.

Лечение кист провели с помощью цистотомии с учётом резорбции челюстей и сопредельных анатомических структур. В зависимости от этого в области верхней челюсти цистостому в 10 случаях (34%) сформировали в полость верхнечелюстного синуса (ороназальная цистотомия), в 10 случаях (34%) – в вестибулярную сторону (вестибулярная цистотомия), в 9 случаях (31%) – в нёбную сторону (нёбная цистотомия). В области нижней челюсти сообщение в 29 случаях (80%) сформировали в вестибулярную сторону, в 7 случаях (20%) – в сторону альвеолярного гребня.

С целью выявления возможных факторов, влияющих на скорость и качество регенерации, все пациенты были разделены на группы: по возрастному признаку (юношеский возраст, взрослый возраст, средний и пожилой возраст), по патоморфологическому признаку (радикулярные кисты, зубосодержащие кисты, кератокисты), по локализации (верхняя челюсть, нижняя челюсть), по методике цистотомии (небная, вестибулярная, цистотомия на нижней челю-

сти).

При статистической обработке результатов использовали метод вариационной статистики. Достоверность выводов и заключений основана на результатах экспертного анализа и сравнительных статистических исследований с применением t критерия Стьюдента для определения уровня значимости отличий между двумя группами. Статистически достоверным считалось отличие при $p \leq 0,05$.

Результаты исследования и обсуждение. Первичную оценку состояния регенерата давали на условном этапе «клинического выздоровления», когда при визуальном осмотре полость кисты переставала определяться. Момент фиксации "клинического выздоровления" является очень важным, так как факт исчезновения полости кисты при осмотре может быть использован в клинической практике в качестве основания для прекращения диспансерного наблюдения.

Сроки наступления клинического выздоровления (рис. 1) практически не зависели от возраста пациента (через ≈ 7 месяцев – у пациентов взрослого возраста; через ≈ 6 месяцев – у пациентов среднего возраста; через ≈ 7 месяцев – у пациентов пожилого возраста), локализации (через ≈ 5 месяцев – у пациентов с кистами в области верхней челюсти; через ≈ 7 месяцев – у пациентов с кистами в области нижней челюсти) и патоморфологического типа кисты (через ≈ 6 месяцев – у пациентов с радикулярными кистами; ≈ 7 месяцев – у пациентов с зубосодержащими кистами; через ≈ 6 месяцев – у пациентов с кератокистами). И только у пациентов после нёбной цистотомии оно наступало раньше, через ≈ 4 месяца, чем в других группах (через ≈ 7 месяцев – у пациентов после вестибулярной цистотомии; через ≈ 7 месяцев – у пациентов после цистотомии в области нижней челюсти).

Процесс формирования первичного регенерата на момент визуальной ликвидации полости кисты завершился или был близок к этому (2/3 объёма полости) только в 58% случаев, тогда как в 42% случаев полость кисты на момент клинического выздоровления только начала заполняться регенератом (рис. 2). Процесс ремоделирования в виде появления рентгенологических признаков костной архитектоники в первичном регенерате в данные сроки (≈ 6–7 месяцев после операции) только начинался, признаки формирования компактной костной ткани и замыкательных пластинок отсутствовали. Таким образом, с рентгенологической точки зрения "клиническое выздоровление", при котором киста и цистостома во время осмотра переставали дифференцироваться, не совпадало с за-

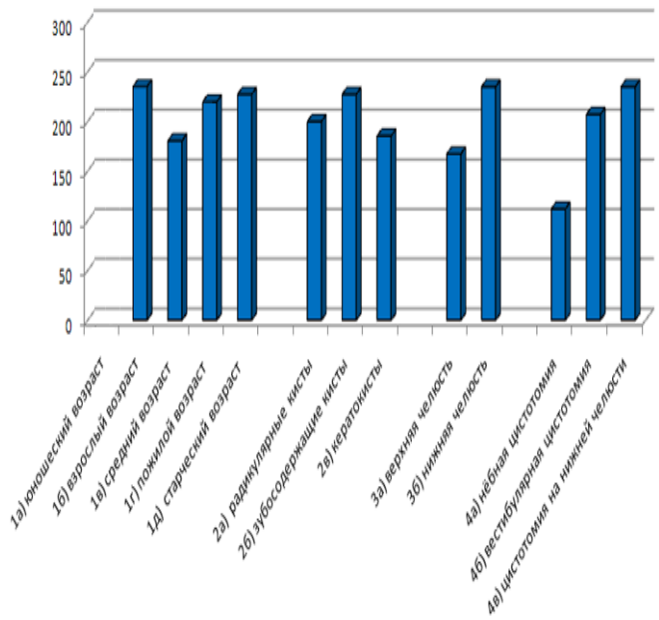

Рис. 1. . Диаграмма. Сравнительный анализ сроков наступления клинического выздоровления (в днях).

Временные показатели в группах сравнения: 1б) 235,1±83,7; 1в) 180,4±84,3; 1г) 219,8±86,6; 1д) 227,3±42; 2а) 200,2±87,1; 2б) 227,3±90,9; 2в) 185,3±49,7; 3а)167,3±65,5; 3б)235,0±87,5; 4а)112,0±42,3; 4б) 206,9±58,7; 4в) 235,0±87,5.

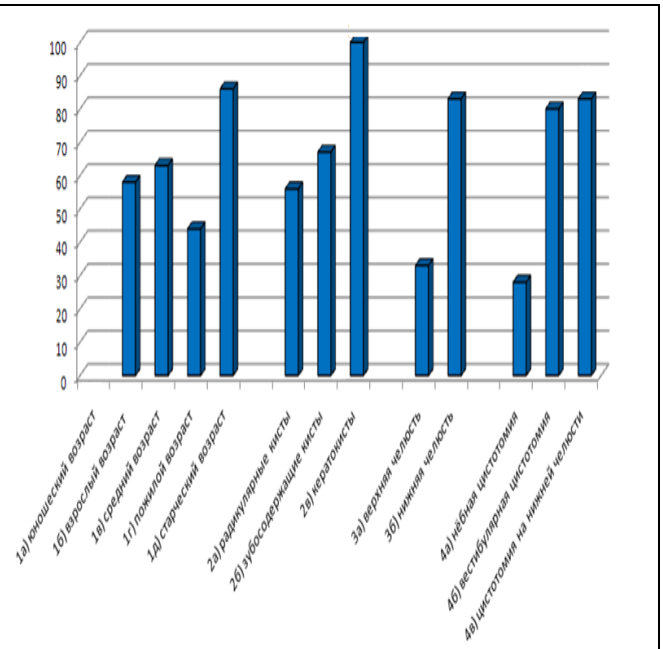

Рис. 2. Диаграмма. Сравнительный анализ степени заполнения полости первичным регенератом (%) в зависимости от сроков наступления клинического выздоровления (в днях).

Процентные показатели в группах сравнения соответственно: 1б) 62%; 1в) 44%; 1г) 42%; 1д) 84%; 2а) 56%; 2б) 47%; 2в) 100%; 3а) 33%; 3б) 84%; 4а) 28%; 4б) 40%; 4в) 84%.

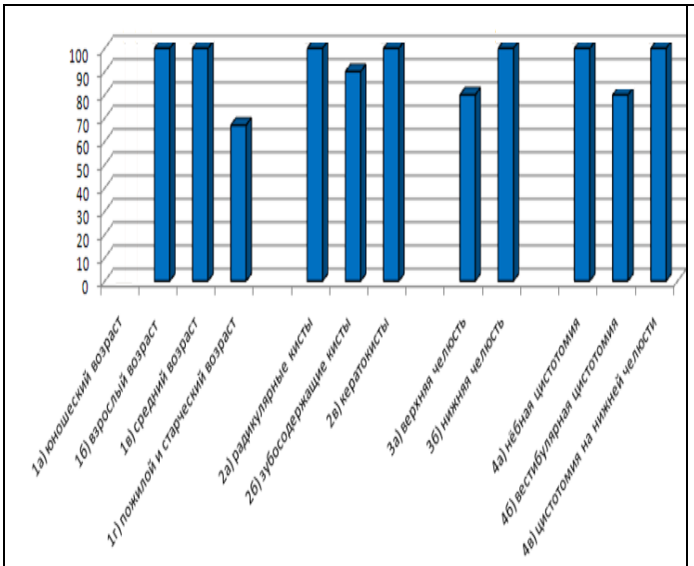

Рис. 3. Диаграмма. Сравнительный анализ степени заполнения полости первичным регенератом (%) через 2 года после цистотомии.

Процентные показатели в группах сравнения соответственно: 1б) n=8, 100%; 1в) n=8, 100%; 1г) n=2, 67%; 2а) n=7, 100%; 2б) n=9, 90%; 2в) n=1, 100%; 3а) n=8, 88%; 3б) n=10, 100%; 4а) n=3, 100%; 4б) n=4, 40%;4в) n=10, 100%;4в) n=10, 100%.

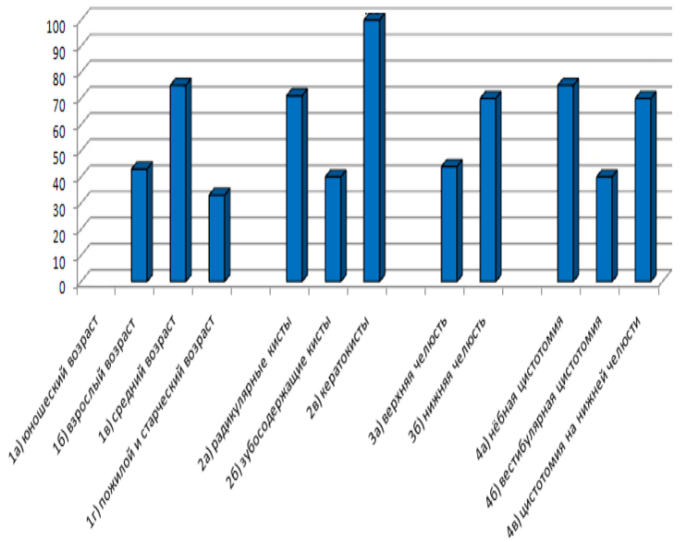

Рис. 4. Диаграмма. Сравнительный анализ ремоделирования регенерата (%) через 2 года после цистотомии.

Процентные показатели в группах сравнения соответственно: 1б) n=3, 43%; 1в) n=6, 75%; 1г) n=1, 33%; 2а) n=5, 71%; 2б) n=4, 40%; 2в) n=1, 100%; 3а) n=4, 44%; 3б) n=7, 70%; 4а) n=3, 75%; 4б) n=2, 40%;4в) n=7, 70%.

вершением регенерации костной ткани в полости кисты.

Клинический пример.

Данные КТ через 1 год и 3 месяца после операции свидетельствуют о продолжении неоостеогенеза с сохранением дефекта кортикальной кости в области цистостомы и признаками ремоделирования.

На основании дальнейшего наблюдения было установлено, что формирование первичного регенерата (рис. 3) завершалось в основном через 2 года после цистотомии (в 95% случаев), тогда как годом ранее данный показатель был существенно ниже (58%). Динамика ремоделирования (рис. 4) в виде появления в формируемом регенерате типичной архитектоники также была очевидной – если год назад её рентгенологические признаки только появлялись, то ко второму году можно было констатировать завершение ремоделирования по данному признаку уже в 63% случаев. Наряду с этим второй признак ремоделирования в виде сформированных в области цистостомы и резорбированных анатомических структур кортикальной кости и замыкательных пластинок всё ещё отсутствовал. Таким образом, несмотря на формирование первичного регенерата, через 2 года после цистотомии он продолжал находиться в состоянии ремоделирования, что создавало определённые риски и требовало дальнейшего диспансерного наблюдения за пациентами.

Следует отметить, что отдалённые наблюдения после цистотомии сопровождались дальнейшей регрессией посещаемости (через 2 года n=19 (29%); через 3 года n=10 (15%); через 4 года n=4 (6%); через 5 лет n=3 (5%); через 8 лет n=1). Тем не менее, репрезентативность исследований была соблюдена, и результаты КТ показали чёткую тенденцию формирования архитектоники первичного регенерата (через 2 года n=12 (63%); через 3 года n=9 (90%); через 4 года n=4 (100%); через 5 лет n=2 (100%)). Формирование трабекулярного рисунка в основном завершалось к 3-м годам после цистотомии. Формирование кортикальных анатомических структур и замыкательных пластинок демонстрировало более медленную динамику (через 2 года n=5 (26%) только уменьшение дефектов; через 3 года n=3 (30%) только уменьшение дефектов, n=2 (20%) устранение дефектов; через 4 года n=2 (50%) только уменьшение дефектов, n=1 (25%) устранение дефектов; через 5 лет n=2 (100%) полное устранение дефектов).

Заключение.

Таким образом, наше исследование подтвердило несоответствие состояния костной ткани после цистотомии по данным клинического и лучевого обследований. Процесс формирования и ремоделирования костного регенерата завершался полностью примерно через 5 лет после операции цистотомии. Именно данный срок мы считаем корректным для диспансерного наблюдения за пациентами после данного вида лечения. В то же время анализ состо-

яния регенерата позволил оценить высокую информативность КТ для оценки архитектоники костной ткани и формирования кортикальных структур у данной категории пациентов. В нашем исследовании установлено, что процесс регенерации костной ткани после цистотомии имел сходную динамику вне зависимости от возраста пациентов, локализации, патоморфологической сущности кист челюстей и проведённых методик цистотомии. Показано, что процесс регенерации может замедляться с возрастом пациента и при наличии резорбированных участков кости по периферии кисты, что чаще встречается при локализации кист во фронтальном отделе верхней челюсти.

Рис. 5,а.

Рис. 5,б.

Рис. 5,в.

Рис. 5,г.

Рис. 5,д.

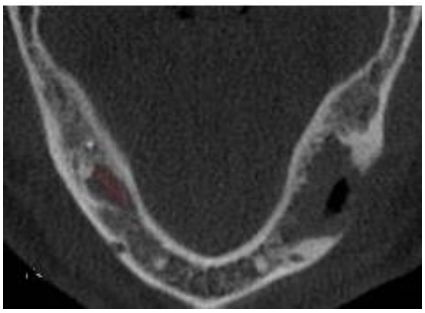

Рис. 5,е.

Рис. 5,ж.

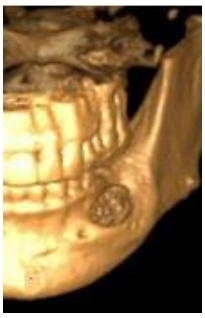

Рис. 5,з.

Рис. 5,и.

Рис. 5. Пациент Ж., 50 лет. Диагноз: радикулярная киста нижней челюсти слева.

А - Ортопантомограмма (фрагмент). Овальный дефект тела и альвеолярной части в области 3.4 3.5 3.6 3.7 зубов, 3.6 зуб разрушен, 3.7 зуб отсутствует.

Б - Фотография. Вид цистостомы через 2 недели.

В - Фотография. Вид цистостомы и уменьшающейся кистозной полости через 1 год.

Г - Ортопантомограмма (фрагмент).

Д-И – КЛКТ - фронтальная (д), аксиальная (е), понорамная (ж), 3D (з), MPR (и) реконструкции.

Список литературы:

1. Безруков В.М., Григорьянц Л.А., Рабухина Н.А., Бадалян В.А. Амбулаторная хирургическая стоматология. Москва, МИА, 2004. 108 с.
2. Семкин В.А., Зарецкая А.С. Амбулаторное лечение пациентов с обширными кистами челюстных костей. Стоматология. 2010; 3: 34-36.
3. Робустова Т.Г. Хирургическая стоматология. Москва, Медицина, 2000. С. 545-554.
4. Карапетян И.С., Губайдуллина Е.Я., Цегельник Л.Н. Опухоли и опухолеподобные поражения органов полости рта, челюстей, лица и шеи. Москва, МИА, 2004. 232 с.
5. Дробышев А.Ю., Шишкова Н.В, Аснина С.А., Аснин Б.Я., Мазур К.В., Резникова Н.С. Использование методов лучевой диагностики для изучения процессов регенерации костной ткани после цистэктомии и цистотомии. Ортодонтия. 2009; 4 (48): 6–9.
6. Zhao Y., Wei J., Wang S. Treatment of odontogenickeratocysts: A follow-up of 255 Chinese patients. Oral Surg Oral Med Oral Pathol. 2002; 94 (2): 151-156.
7. Soliman M.M., Hassan H. Marsupialization as a Treatment Modality of Large Jaw Cysts. World Applied Sciences Journal. 2013; 21 (12): 1752-1759.
8. Щипский А.В., Серова Н.С., Годунова И.В. Зависимость выбора методики цистотомии обширных кист челюстей от информативности лучевых методов исследования. Эндодонтия Today. 2012; 4: 37-41.
9. Щипский А.В., Годунова И.В., Серова Н.С. Лучевая диагностика при планировании хирургического лечения обширных кист челюстей. Вестник радиологии и рентгенологии. 2013; 2: 4-7.
10. Щипский А.В., Годунова И.В., Серова Н.С. Выбор методики цистотомии у пациентов с кистозными образованиями во фронтальном отделе верхней челюсти в зависимости от резорбции окружающих анатомических структур. REJR. 2014; 4 (2): 76-86.
11. Zhao Y., Liu B., Han Q.B., Wang S.P., Wang Y.N. Changes in bone density and cyst volume after marsupialization of mandibular odontogenickeratocysts (keratocysticodontogenic tumors). J Oral Maxillofac Surg. 2011; 69 (5): 1361-6.
12. Кац А.Г. Регенерация костной ткани после некоторых оперативных вмешательств на челюстях (клинико-экспериментальное исследование). Автореф. дис. канд. мед. наук. М., 1966.
13. Робустова Т.Г., Базикян Э.А., Ушакова А.И., Даяна А.В., Серова Н.С., Ушаков А.А. Комплексный клинико-рентгенологический подход при реконструктивных операциях и синус-лифтинге в области верхней челюсти для дентальной имплантации. Российская стоматология. 2008; 1 (1): 61-68.

References:

1. Bezrukov V. M., Grigor'yants L.A., Rabuhina N. A., Badalyan V.A. Outpatient surgical dentistry. Moscow, Mia, 2004. 108 p. (in Russian).
2. Semkin V.A., Zaretskaya A.S. Outpatient treatment of patients with large cysts of the jaw bones. Dentistry. 2010; 3: 34-36 (in Russian).
3. Robustova T.G. Surgical dentistry. Moscow, Medicine, 2000. P. 545-554 (in Russian).
4. Karapetyan I.S., Gubaidullina E.Y., Tsegel'nik L.N. Tumors and tumor-like lesions of the oral cavity, jaw, face and neck. Moscow, MIA, 2004. 232 p. (in Russian).
5. Drobyshev A.Y., Shishkova N.V., Asnina S.A., Asnin B.J., Mazur K.V., Reznikova N.S. Using the methods of beam diagnostics for the study of bone regeneration after cystectomy and cystotomy. Orthodontics. 2009; 4 (48): 6 – 9 (in Russian).
6. Zhao Y., Wei J., Wang S. Treatment of odontogenickeratocysts: A follow-up of 255 Chinese patients. Oral Surg Oral Med Oral Pathol. 2002; 94 (2): 151-156.
7. Soliman M.M., Hassan H. Marsupialization as a treatment modality of large jaw cysts. WorldAppliedSciencesJournal. 2013; 21 (12): 1752-1759.
8. Shchipsky A.V., Serova N.S., Godunova I.V. Dependence of a choice of a technique of a cystotomia of extensive cysts of jaws on an information of beam methods of research. Endodontology Today. 2012; 4: 37-41 (in Russian).
9. Shchipsky A.V., Godunova I.V., Serova N.S. Radiological diagnosis when planning surgical treatment of large cysts of jaws. Journal of Roentgenology and Radiology. 2013; 2: 4-7 (in Russian).
10. Shchipskiy A.V., Godunova I.V., Serova N.S. Cystotomy techniques in patients with cystic lesions of anterior maxilla according to the resorption of surrounding anatomical structures. REJR. 2014; 4 (2): 76-86 (in Russian).
11. Zhao Y., Liu B., Han Q.B., Wang S.P., Wang Y.N. Changes in bone density and cyst volume after marsupialization of mandibular odontogenickeratocysts (keratocysticodontogenic tumors). J Oral Maxillofac Surg. 2011; 69 (5): 1361-6.
12. Katz A.G. Bone regeneration after certain surgical procedures on the jaws (clinico-experimental research). Candidate Diss. M., 1966 (in Russian).
13. Robustova T.G., Bazikian É.A., Ushakov A.I., Daian A.V., Serova N.S., Ushakov A.A. Combined clinico-roentgological approach in reconstructive surgery and maxillary sinus lifting for dental implantation. Russian stomatology. 2008; 1 (1): 61-68 (in Russian).

ОРИГИНАЛЬНАЯ СТАТЬЯ

РЕНТГЕНОФУНКЦИОНАЛЬНАЯ ОЦЕНКА ПОЗВОНОЧНИКА ПРИ РАЗЛИЧНЫХ СПОСОБАХ ЗАДНЕЙ ФИКСАЦИИ В ЭКСПЕРИМЕНТЕ

Кривошеин А.Е.[1], Игнатьев Ю.Т.[1], Дочилова Е.С.[2], Колесов С.В.[3]

Цель исследования. Рентгенологически сопоставить динамические свойства позвоночно-двигательного сегмента (ПДС) с различными способами задней фиксации в эксперименте.

Материалы и методы. Объектом исследования являлись беспородные собаки массой тела 12±1,5 кг в возрасте около 21±3 месяцев. Экспериментальные животные были разделены на 2 группы. Животным I группы (n=5) проводилась транспедикулярная фиксация позвоночника с использованием ригидных стержней. Животным II группы (n=5) выполнялась транспедикулярная фиксация позвоночника с использованием динамических стержней из нитинола.

Результаты. Объем движений в исследуемом сегменте до операции при функциональном исследовании в обеих группах составлял 18±1,2 градусов. В группе I на 24 месяце ригидной фиксацией ПДС после оперативного вмешательства объем движений составил 0±0,03 градуса. При анализе динамики рентгенограмм оперированного ПДС при ригидной фиксации объем движений отсутствовал. В группе II с динамической (нитинольной) фиксацией у всех животных присутствовали движения в ПДС и были в среднем 15±1,3 градусов, что составило 78,9% от исходного.

Выводы. Динамическая транспедикулярная фиксация (нитинолом) по своим характеристикам позволяет более физиологично распределить динамическую нагрузку, сохраняет объём движений и снижает нагрузку на опорные элементы.

1 - ГБОУ ВПО «Омский Государственный медицинский университет».
2 - ФГБОУ ВПО «Омский Государственный аграрный университет им. П.А. Столыпина». г. Омск, Россия.
3 - ФГБУ «Центральный Научно-исследовательский институт травматологии и ортопедии им. Н.Н. Приорова». г. Москва, Россия.

Ключевые слова: позвоночно-двигательный сегмент, нитинол, динамическая фиксация, ригидная фиксация.

Контактный автор: Игнатьев Ю.Т., ogma.ray@rambler.ru

Для цитирования: Кривошеин А.Е., Игнатьев Ю.Т., Колесов С.В., Дочилова Е.С. Рентгенофункциональная оценка позвоночника при различных способах задней фиксации в эксперименте. REJR. 2016; 6 (2):29-33. DOI:10.21569/2222-7415-2016-6-2-29-33.

Статья получена: 04.02.2016 **Статья принята: 19.02.2016**

RENTGENOFUNCTIONAL EVALUATION OF THE SPINE WITH DIFFERENT METHODS OF POSTERIOR FIXATION IN THE EXPERIMENT

Krivoshein A. E.[1], Ignatyev Yu. T.[1], Dochilova E. S.[2], Kolesov S.V.[3]

Purpose. To compare radiographically the dynamic properties of the vertebral-motor segment (VMS) with different methods of posterior fixation in the experiment.

Materials and methods. The object of research was outbred dogs weighing 12±1.5 kg at the age of about 21±3 months. Experimental animals were divided into 2 groups. Animals of group I (n=5) underwent transpedicular fixation of the spine using rigid bolts. Transpedicular fixation of the spine with dynamic nitinol bolts was performed in animals of the II group (n=5).

Results. During the functional study in both groups the range of motions in the test segment prior to surgery was 18±1.2 degree. After the surgery in group I the range of motion at 24 month of rigid VMS fixation was 0±0.03 degrees. During the analysis of the dynamic radiographs of the operated VMS within rigid fixation the motions were absent. In group II with dynamic (nitinol) fixation there were VMS movements in all animals at the average rate of 15±1.3 ° C, which was 78.9% of the initial.

Conclusions. Dynamic transpedicular (nitinol) fixation according to its characteris-

1 - Omsk State medical University.
2 - P.A. Stolypin Omsk State agrarian University. Omsk, Russia.
3 - N.N. Priorov Central research Institute of traumatology and orthopedics. Moscow, Russia.

tics allows allocating more physiological dynamic loading, maintaining the range of motion and reducing the load on the support elements.

Keywords: vertebral-motor segment, nitinol, dynamic fixation, rigid fixation.

Corresponding author: Ignatyev Yu.T., ogma.ray@rambler.ru

For citation: Krivoshein A.E., Ignatyev Yu.T., Kolesov S.V., Dochilova E.S. Rentgenofunctional evaluation of the spine with different methods of posterior fixation in the experiment. REJR. 2016; 6 (2):29-33. DOI:10.21569/2222-7415-2016-6-2-29-33.

Received: 04.02.2016 **Accepted: 19.02.2016**

Дегенеративные поражения пояснично-крестцового отдела позвоночника являются актуальной медицинской и социальной проблемой. Каждый второй взрослый житель земли испытывает периодические боли в поясничном отделе. За последние годы отмечается увеличение хирургических методов лечения при дегенеративных поражениях поясничного отдела позвоночника.

Стандартом хирургического лечения за последние 20-30 лет при дегенеративных поражениях в поясничном отделе является декомпрессия невральных структур позвоночного канала с выполнением заднего спондилодеза. Однако, как показывают многочисленные исследования, выполнение спондилодеза в большинстве случаев приводит к дегенеративным изменениям в смежных позвоночно-двигательных сегментах за счет повышенной нагрузки на данный сегмент, а также резорбции костной ткани вокруг транспедикулярных винтов [1, 2].

За последние годы отмечается повышенный интерес к технике хирургических вмешательств, сохраняющих подвижность оперированного сегмента за счет дорсальной динамической стабилизации. Транспедикулярная динамическая фиксация позвоночника обеспечивается технологией использования нитинола в качестве стержней. Нитинол – уникальный сплав никеля (55%) и титана (45%), обладающий такими свойствами, как память формы и сверхупругость, которые проявляются в условиях температуры окружающих тканей и способен изменять свою ось при динамических нагрузках. Эффективный модуль упругости нитинола равен 15-20 ГПа, что практически равно модулю упругости кортикальной кости (18 ГПа). По своим характеристикам он в 8 раз пластичнее титана. По данным Коллерова и соав. кристаллическая решётка материала обладает большой устойчивостью к динамическим нагрузкам и стержни из нитинола выдерживают до 16 млн. нагрузочных циклов без усталостных переломов [3]. Использование таких свойств нитинола является перспективным для динамической стабилизации пояснично-крестцового отдела позвоночника по технологии «nofusion» (без спондилодеза).

Однако в литературе отсутствуют научные публикации, посвящённые использованию нитинольных стержней в сочетании с транспедикулярными винтами при задней фиксации позвоночника в эксперименте.

Цель исследования.

Рентгенологически сопоставить динамические свойства позвоночно-двигательного сегмента с различными способами задней фиксации в эксперименте.

Материалы и методы.

Исследования проводились на базе института ветеринарной медицины и биотехнологии ФГБОУ ВПО ОмГАУ им. П.А. Столыпина в период с октября 2013 г. по октябрь 2015 г. Объектом исследования являлись беспородные собаки массой тела 12±1,5 кг в возрасте около 21±3 месяцев. Оперативные вмешательства выполнялись с соблюдением правил асептики и антисептики согласно правилам «Европейской конвенции о защите позвоночных животных, которые используются для экспериментальных и научных целей» [4]. Экспериментальные животные были разделены на 2 группы. Животным I группы (n=5) проводилась транспедикулярная фиксация позвоночника с использованием ригидных стержней. Животным II группы (n=5) выполнялась транспедикулярная фиксация позвоночника с использованием динамических стержней из нитинола. По требованию эксперимента в заводских условиях изменены стандартные температурные условия нитинольных стержней с 36° до 39°-40° – температура тела собаки.

Рентгенологический контроль оперированного позвоночника осуществлялся в боковой и прямой проекциях в нейтральных положениях позвоночника, а также с функциональными пробами до и после оперативного вмешательства в боковой проекции. Рентгенографию выполняли на аппарате «Арман» с использованием пленочных технологий и периодичностью 3, 6, 12, 18 и 24 месяцев. Весь период экспериментальные животные содержались в одинаковых условиях и вели активный образ жизни. Осложнения в исследуемые периоды не отмечены ни в

одной из групп животных.

С целью функциональной оценки позвоночника при различных способах задней транспедикулярной фиксации позвоночника у экспериментальных животных определены следующие рентгенологические критерии: 1 - ось позвоночника до и после фиксации в нейтральном положении; 2 - объем движений в исследуемом сегменте при функциональном исследовании (по методу Cobb); 3 - высота диска в фиксированном сегменте позвоночника; 4 - высота диска выше уровня фиксации позвоночника; 5 - высота диска ниже уровня фиксации позвоночника; 6 - высота суставной щели дугоотросчатых суставов при функциональном исследовании на уровне фиксации, а также выше и ниже уровня фиксации.

Статистические методы включали в себя процедуры описательной статистики, аналитической статистики: параметрическая и непараметрическая статистика, корреляционный анализ, анализ таблиц сопряженности (точный критерий Фишера, Хи-квадрат), оценка информативности (метод Кулбака, исследование специфичности и чувствительности методов исследования). Статистическая обработка материалов осуществлялась с использованием программных пакетов анализа Microsoft Excel, Statistica 10,0 (StatSoft Inc., США) [5 - 8].

Результаты исследования.

Объем движений в исследуемом сегменте позвоночника до операции при функциональном исследовании в обеих группах составлял 18±1,2 градусов. В группе I с ригидной фиксацией ПДС после оперативного вмешательства у всех животных объем движений составил 0±0,03 градуса (рис. 1). В группе II с динамической (нитинольной) фиксацией у всех животных объем движений в ПДС сохранялся на всем протяжении эксперимента и в среднем равнялся 15±1,3 градусов, что составило 78,9% от исходного объема (рис. 2).

Показатели высоты диска на уровне фиксации, а также выше и ниже фиксированного ПДС в двух группах экспериментальных животных до оперативного вмешательства составили 0,3±0,02 мм, после фиксации ПДС – 0,3±0,003 мм на всем протяжении эксперимента, что свидетельствует об отсутствии влияния различных видов задней фиксации позвоночника на функцию межпозвонковых дисков в раннем послеоперационном периоде.

Функцию в ПДС оценивали не только за счет определения объема движений по методу Cobb, но и за счет изменения высоты суставной щели дугоотросчатых суставов. Высота суставной щели до оперативного вмешательства в фиксированном сегменте у животных в двух группах составляла в среднем 0,3±0,002 мм. В группе животных с динамической фиксацией показатель не менялся и оставался прежним на всем протяжении эксперимента. В группе I с

Рис. 1,А.

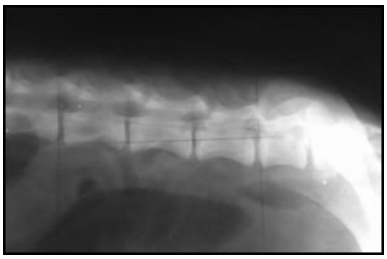

Рис. 1,Б.

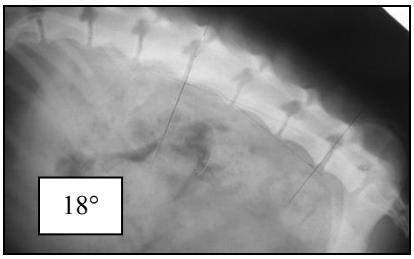

Рис. 1,В.



Рис. 1,Г.

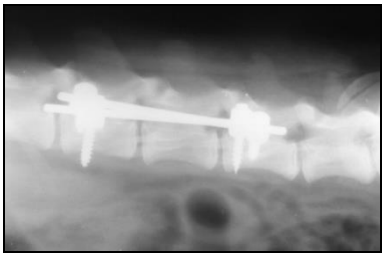

Рис. 1,Д.



Рис. 1,Е.

Рис. 1. Рентгенограммы поясничного отдела позвоночника собаки (группа I);

А, Б, В – до оперативного вмешательства, Г, Д, Е – после оперативного лечения (24 месяца).

А, Г - среднефизиологическое положение; Б, Д - функциональное положение разгибание;

В, Е - функциональное положение сгибание.

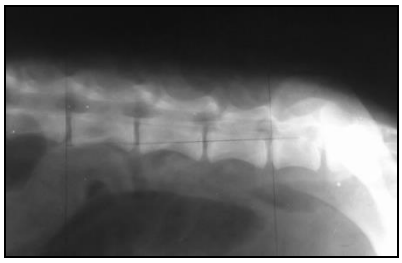

Рис. 2,а.

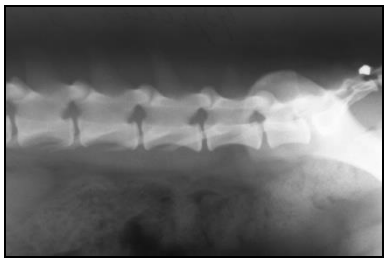

Рис. 2,б.

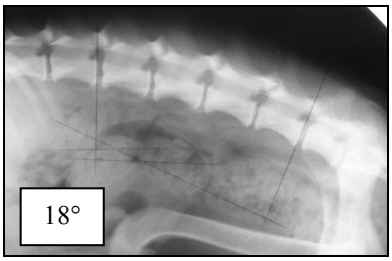

Рис. 2,в.

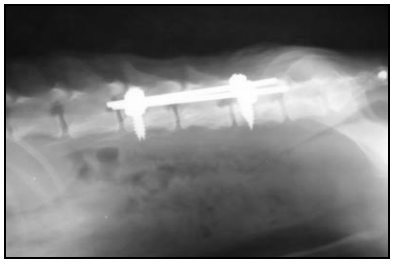

Рис. 2,г.

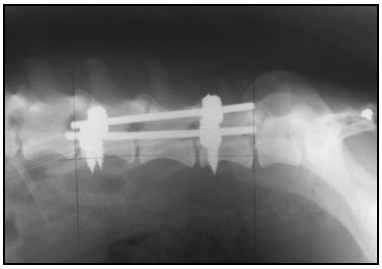

Рис. 2,д.

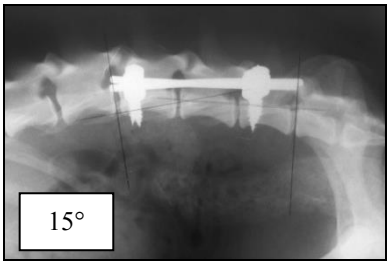

Рис. 2,е.

Рис. 2. Рентгенограммы поясничного отдела позвоночника собаки (группа II);

А, Б, В – до оперативного вмешательства, Г, Д, Е – после оперативного лечения (24 месяца).

А, Г - среднефизиологическое положение; Б, Д - функциональное положение разгибание;

В, Е - функциональное положение сгибание.

ригидной фиксацией высота суставной щели со временем уменьшалась, что особенно отчетливо было отмечено у животных в сроке 18 месяцев и составило 0,2±0,003 мм. Данный факт, можно объяснить началом проявления дистрофических изменений в дугоотросчатых суставах на уровне ригидной фиксации ПДС. Отмечено, что высота суставной щели у животных в группе I ниже уровня фиксации в отдаленном сроке (24 месяцев) изменилась на 0,05±0,0004 мм. Также был отмечен склероз суставных поверхностей дугоотросчатых суставов, что свидетельствовало о наличии дегенерации в суставах. В группе II изменений высоты суставной щели дугоотросчатых суставов выше и ниже уровня фиксации ПДС, а также склероза суставных поверхностей отмечено не было на всем протяжении эксперимента.

Обсуждение результатов.

Полученные результаты экспериментального исследования показывают, что применение ригидных систем фиксации в отдаленном периоде приводит к «выключению» фиксированного ПДС позвоночника из движения. Данный факт ведет к дегенеративным изменениям как в зоне фиксации ПДС, так и в смежных сегментах. В первую очередь начинают подвергаться перегрузке смежные суставы в результате компенсаторно-приспособительной перегрузки. Аналогичные данные получены рядом авторов относительно ригидных систем фиксации на анатомических препаратах позвоночника [9, 10].

Выводы.

Динамическая транспедикулярная фиксация (нитинолом) по своим характеристикам позволяет более физиологично распределить динамическую нагрузку, сохраняет объём движений и снижает нагрузку на опорные элементы.

Источник финансирования и конфликт интересов.

Авторы данной статьи подтвердили отсутствие финансовой поддержки исследования и конфликта интересов, о которых необходимо сообщить.

Список литературы:

1. Современные возможности задней динамической стабилизации позвоночника в профилактике синдрома смежного уровня: обзор литературы. С.К. Макиров [и др.]. Хирургия позвоночника. 2015; 12(1): 46-62.

2. Immediate biomechanical effects of lumbar posterior dynamic stabilization above a circumferential fusion. B.C. Cheng [et al.]. Spine. 2007; 32(23): 2551-2557.

3. Гланц С. Медико-биологическая статистика: пер. с англ. / С. Гланц. М.: Практика. 1999.

4. Европейская конвенция по защите позвоночных животных, используемых для экспериментальных и других научных целей. Вопросы реконструктивной и пластической

хирургии. 2003; 4: 34-36.
5. Боровиков В. STATIST1CA: искусство анализа данных на компьютере. Для профессионалов. В. Боровиков. Спб: Питер, 2001.
6. Выбор режимов термической обработки при производстве медицинского инструмента и имплантатов с памятью формы из сплава TH1.
М.Ю. Коллеров [и др.]. Технология легких сплавов. 2007; 3: 52-56.
7. Крамер Г. Математические методы статистики. Г. Крамер. – М.: Мир, 1975.
8. Медик В. А. Математическая статистика в медицине и биологии. В.А. Медик, М.С. Токмачев. Нов¬город: НовГУ, 1998.
9. Biomechanical study on the effect of five different lumbar reconstruction techniques on adjacent-level intradiscal pressure and lamina strain. H. Sudo [et al.]. J. Neurosurg. Spine. 2006; 5(2): 150-155.
10. Rao R. D. Biomechanical changes at adjacent segments following anterior lumbar interbody fusion using tapered cases. R. D. Rao, K. S. David, M. Wang. Spine. 2005; 30(24): 27772-2776.

References:

1. Ivanova I.V., Briskin B.S., Ivanov A.E. Ways of optimization transpapillary endoscopic methods for diagnostics and treatment of patients with obstructive jaundice. Health care. 2009; 2: 25-29. (in Russian).
2. Zelencov M.E., Manakova Y,L., Dergilev A.P., Zlenko A.V., Balabanov Y.V. Experience in the use of magnetic resonance imaging in emergency abdominal surgery. Russian Electronic Journal of Radiology. 2012; 2 (2): 209-211. (in Russian).
3. Korjakina T.V., Cheremisin V.M., Kohanenko N.Y., Pavelets K.V., Avanesyan R.G., Antonov N.N, et al. Comparative characteristics of the ultrasound and magnetic resonance methods in the diagnosis and treatment for benign obstructive jaundice. Russian Electronic Journal of Radiology. 2012; 2 (2): 259. (in Russian).
4. Bhat M., Romagnuolo J., da Silveira E., Reinhold C., Valois E., Martel M., et al. Randomised clinical trial: MRCP-first vs. ERCP-first approach in patients with suspected biliary obstruction due to bile duct stones. Aliment Pharmacol Ther. 2013; 38 (9): 1045-53. doi: 10.1111/apt.12481
5. Costi R., Gnocchi A., Di Mario F., Sarli L. Diagnosis and management of choledocholithiasis in the golden age of imaging, endoscopy and laparoscopy. World J Gastroenterol. 2014; 20 (37): 13382-401. doi: 10.3748/wjg.v20.i37.13382
6. Ward W.H., Fluke L.M., Hoagland B.D., Zarow G.J., Held J.M., Ricca R.L. The Role of Magnetic Resonance Cholangiopancreatography in the Diagnosis of Choledocholithiasis: Do Benefits Outweigh the Costs? Am Surg. 2015; 81 (7): 720-5.

ОРИГИНАЛЬНАЯ СТАТЬЯ

БАЛЛЬНАЯ СИСТЕМА В ОЦЕНКЕ АКТИВНОСТИ ЮВЕНИЛЬНОГО ИДИОПАТИЧЕСКОГО АРТРИТА ПО ДАННЫМ МАГНИТНО-РЕЗОНАНСНОЙ ТОМОГРАФИИ КОЛЕННЫХ СУСТАВОВ

Траудт А.К., Завадовская В.Д., Килина О.Ю., Часовских Ю.П., Кайлина А.Н.

ГБОУ ВПО «Сибирский государственный медицинский университет». г. Томск, Россия.

Цель исследования. Разработать стандартизированные критерии оценки активности воспалительного процесса в коленных суставах у больных ювенильным идиопатическим артритом (ЮИА).

Материал и методы. Выполнена магнитно-резонансная томография коленных суставов 70-ти пациентам, из них основную группу составили 54 больных ЮИА и 16 пациентов группы контроля.

Результаты. Выявленные изменения включали признаки синовита в виде утолщения синовиальной оболочки и внутрисуставного выпота, реже определялся отек костного мозга, костные эрозии и изменения суставного хряща, изменения менисков и связочного аппарата. При этом наиболее ранним морфологическим изменением внутрисуставных структур коленного сустава при ЮИА являлись признаки синовита.

Выводы. Установлена корреляционная связь между активностью воспалительного процесса и толщиной синовиальной оболочки, толщиной внутрисуставного выпота, отеком костного мозга, на основании чего предложена система балльной оценки активности воспаления для коленного сустава у больных ЮИА, которая обладает высокой чувствительностью.

Ключевые слова: ювенильный идиопатический артрит, магнитно-резонансная томография, активность воспалительного процесса, коленный сустав, балльная оценка.

Контактный автор: Траудт А.К., alina.traudt@yandex.ru

Для цитирования: Траудт А.К., Завадовская В.Д., Килина О.Ю., Часовских Ю.П., Кайлина А.Н. Балльная система в оценке активности ювенильного идиопатического артрита по данным магнитно-резонансной томографии коленных суставов. REJR. 2016; 6 (2):34-43. DOI:10.21569/2222-7415-2016-6-2-34-43.

Статья получена: 03.02.2016 **Статья принята: 19.02.2016**

SCORING SYSTEM IN ASSESSING THE ACTIVITY OF JUVENILE IDIOPATHIC ARTHRITIS ACCORDING TO THE MAGNETIC RESONANCE IMAGING OF THE KNEE JOINTS

Traudt A.K., Zavadovskaya V.D., Kilina O.Yu., Chasovskikh Yu.P., Kaylina A.N.

Siberian state medical university. Tomsk, Russia.

Purpose. In order to develop standardized criteria for assessing the activity of the inflammatory process in the knee joints in patients with juvenile idiopathic arthritis (JIA), performed magnetic resonance imaging of the knee joints in 70 patients. Identified changes included signs of synovitis in the form of a thickening of the synovial membrane and intra-articular effusion, rarely - swelling of the bone marrow, bone erosion and changes in the articular cartilage, menisci and ligaments change machine. Thus the earliest morphological change intraarticular structures of the knee joint in JIA were signs of synovitis. Established correlation between the activity of the inflammatory process, and thickening of the synovial membranes, intra-articular effusion thick, swelling of the bone marrow, which is offered on the basis of the scoring system for the inflammatory activity in patients with knee JIA, which has high sensitivity.

Keywords: juvenile idiopathic arthritis, magnetic resonance imaging, the ac-

tivity of the inflammatory process, knee joint, scoring system.

Corresponding author: Traudt A.K., alina.traudt@yandex.ru

For citation: Traudt A.K., Zavadovskaya V.D., Kilina O.Yu., Chasovskikh Yu.P., Kaylina A.N. Scoring system in assessing the activity of juvenile idiopathic arthritis according to the magnetic resonance imaging of the knee joints. REJR. 2016; 6 (2):34-43. DOI:10.21569/2222-7415-2016-6-2-34-43.

Received: 03.02.2016 **Accepted: 19.02.2016**

Ювенильный идиопатический артрит (ЮИА) – широкое понятие, включающее клинически разнородную группу хронических системных воспалительных заболеваний неизвестной этиологии, развивающихся у детей в возрасте до 16 лет и сопровождающихся, в первую очередь, поражением суставов, а также часто приводящих к необратимому разрушению суставного хряща и субхондрального отдела кости с высоким процентом последующей инвалидизации больных [1, 2]. При этом коленный сустав является суставом-мишенью при ЮИА.

Современные рекомендации по лечению ЮИА указывают на необходимость раннего назначения адекватной противовоспалительной терапии, в том числе генно-инженерными препаратами, для предотвращения функциональной недостаточности суставов и обеспечения контроля за течением заболевания. Эффективность лечения зависит от ранней диагностики изменений, предшествующих формированию костных эрозий и установления активности воспаления заболевания.

Тем не менее, в современной ревматологии существует ряд диагностических проблем, связанных с оценкой активности воспалительного процесса, отсутствием централизованных исследований, отсутствием стандартизованных протоколов проведения исследований детей с суставным синдромом, сложностью оценки изменений в суставах у детей в силу возрастных анатомических особенностей.

Лучевые методы исследования являются ведущими в диагностике заболеваний суставов и включают в себя все методы визуализации такие, как рентгенография, сцинтиграфия, ультрасонография, магнитно-резонансная томография (МРТ) [3 - 5]. Несмотря на то, что рентгенологические данные являются составляющими существующих критериев диагностики ЮИА, очевидны пределы метода в выявлении ранних проявлений заболевания. В настоящее время диагноз ЮИА базируется, прежде всего, на клинических, лабораторных и рентгенологических данных, однако 70% пациентов с ранним ЮИА не имеют видимых изменений на рентгенограммах [6]. В связи с этим необходимо внедрение более информативных методов диагностики.

В этом аспекте МРТ имеет ряд преимуществ, поскольку обеспечивает визуализацию состояния всех составляющих сустава, включая установление пролиферирующего синовия как основу деструктивных изменений, а также используется для балльной оценки активности различных ревматологических заболеваний и их прогрессирования [7]. Так, в мировой ревматологической практике внедрена и используется балльная оценка изменений при ревматоидном артрите у взрослых по данным МРТ кисти, разработанная в 2005 г. рабочей группой европейской противоревматической лиги EULAR OMERACT RAMRIS (Outcome Measures in Rheumatology Clinical Trials RA MRI scoring system) [8].

Несмотря на то, что коленный сустав является суставом-мишенью при ЮИА, имеются лишь единичные публикации о разработке балльной оценки структурных изменений коленных суставов по данным МРТ у больных ЮИА [9].

Таким образом, целью исследования является совершенствование лучевой диагностики ювенильного идиопатического артрита путем разработки критериев активности воспалительного процесса по данным МРТ коленного сустава.

Материал и методы.

В исследовании приняли участие 70 пациентов, из них основную группу составили 54 больных ЮИА и 16 пациентов группы контроля.

Группу больных ЮИА составили 28 девочек и 26 мальчиков. Средний возраст пациентов составил 9,12±3,67 лет. Среди них группу дошкольного возраста (4,5-7,5 лет) составили 13 человек, младшего школьного возраста (7,5-11 лет) составили 23 человека и старшего школьного возраста (старше 11 лет) – 18 человек. Возраст дебюта ЮИА варьировал от 1,3 до 15,3 лет, средний возраст дебюта заболевания 6,15±3,86 лет. Средний стаж заболевания у больных ЮИА составил 42,1±20,5 месяца (9–120 мес.). Диагноз ЮИА выставлен на основании критериев ILAR (International League of Associations for Rheumatology). Согласно представленным критериям пациенты разделены на подгруппы олигоартикулярного (n=38) и поли-

артикулярного (n=16) вариантов артрита. Оценка активности заболевания проводилась согласно Федеральными клиническими рекомендациями по оказанию медицинской помощи детям с ювенильным артритом (2013 г.). Так, 12 пациентов (22,22%) находились в состоянии клинико-лабораторной ремиссии, низкая степень активности установлена у 19 пациентов(35,18%), умеренная степень активности – у 23 пациентов (42,59%).

У пациентов основной группы было выполнено МР-исследование состояния внутрисуставных структур, включая возрастные особенности, анализ зависимости МР-картины внутрисуставных структур и клинико-лабораторных показателей для определения активности процесса, разработка балльной оценки активности ЮИА для коленного сустава с использованием МРТ.

Группу контроля составили 16 условно здоровых детей: 6 девочек, 10 мальчиков (средний возраст составил 12,28±2,13 лет). Среди них группу дошкольного возраста (4,5-7,5 лет) составили 3 человека, младшего школьного возраста (7,5-11 лет) составили 8 человек и старшего школьного возраста (старше 11 лет) – 5 человек. У пациентов группы контроля выполнен анализ возрастных особенностей МР-картины коленных суставов

Сбор данных, кроме клинико-анамнестических и демографических данных, включал исследование крови с определением СОЭ, С-реактивного белка, ревматоидного фактора (РФ) суммарного, РФ класса IgM. Всем пациентам выполнено нативное и постконтрастное МРТ-исследование коленных суставов на МР-томографе с напряженностью магнитного поля 1,5 Тл (Vantage 1,5 T; Toshiba Medical Systems Europe). У всех пациентов МР-томографии предшествовала рентгенография КС в прямой и боковой проекциях, выполненная рентгенодиагностическим комплексом с подвижной динамической панелью Apollo DRF (Италия).

Результаты и их обсуждение.

Проведен анализ МР-картины внутрисуставных структур у пациентов основной и контрольной групп. При МРТ у пациентов с ЮИА выявлен широкий спектр изменений внутрисуставных структур, наиболее часто определялись признаки синовита в виде наличия жидкости в полости сустава – 83,58% (n=56) и утолщения синовиальной оболочки – 43,28% (n=29) (рис. 1). Реже встречался отек костного мозга (рис. 2) – 20,89% (n=14), а также костные эрозии (рис. 3) и изменения менисков и связочного аппарата – по 13,43% (n=9). Последнее место по частоте встречаемости занимали изменения суставного хряща – 8,95% (n=7) (рис. 4).

Преобладающими изменениями явились проявления синовита в виде утолщения синовиальной оболочки и внутрисуставного выпота (рис. 5). При этом необходимо отметить, что единичные костные эрозии встречались лишь у пациентов старшей возрастной группы.

Одной из диагностических проблем ЮИА является недостаточная изученность возрастных особенностей внутрисуставных структур. Нами изучено состояние хряща в разных возрастных группах и установлено, что средняя толщина суставного гиалинового хряща у пациентов как контрольной, так основной группы достоверно ($p<0,05$) преобладала у пациентов младшей возрастной группы по сравнению с пациентами старшей возрастной группы (рис. 6).

Эрозии хряща были выявлены лишь у пациентов старшего школьного возраста, что может быть связано с тем, что интактный кровоток зоны роста и высокая способность к репаративным процессам предотвращает развитие деструктивных изменений хряща у детей с «незрелой» костно-суставной системой.

Среди возрастных особенностей внутрисуставных структур не было достоверных возрастных отличий в толщине синовиальной оболочки. Однако при анализе степени утолщения синовиальной оболочки в зависимости от длительности течения заболевания установлена прямая статистически значимая ($r=0,47$, $p<0,001$) корреляционная связь между толщиной синовиальной оболочки и стажем заболевания. При этом наблюдения с утолщенной синовиальной оболочкой часто встречались уже на ранних стадиях развития заболевания.

В соответствии с задачами исследования нами исследовалась возможность МРТ в оценке активности воспалительного процесса в коленных суставах у больных ЮИА. Для этого выполнено сопоставление МР-симптомов с активностью ЮИА (рис. 7).

При сравнении частоты встречаемости МР-симптомов у больных ЮИА с признаками активности заболевания по сравнению с пациентами в состоянии клинико-лабораторной ремиссии статистически значимо ($p<0,05$) чаще выявлялось утолщение синовиальной оболочки и внутрисуставной выпот. Статистически значимых различий в частоте встречаемости других МР-симптомов у больных с активным и неактивным воспалительным процессом не выявлено.

Среди МР-симптомов с активностью воспалительного процесса статистически значимо коррелирует пролиферация синовиальной оболочки, толщина слоя внутрисуставного выпота, отек костного мозга (табл. №1)

Анализ распределения максимальной толщины выпота в зависимости от степени клинической активности ЮИА выявил статистически

Рис. 1,а.

Рис. 1,б.

Рис. 1. МРТ коленного сустава.

А - Сагиттальная проекция, Т2-ВИ. Синовит. Большое количество жидкости в супрапателлярном завороте.

Б – Постконтрастное изображение, сагиттальная проекция, Т1-ВИ. Неравномерная распространенная пролиферация синовиальной оболочки в сочетании с внутрисуставным выпотом в супрапателлярном завороте.

Рис. 2,а.

Рис. 2,б.

Рис. 2. МРТ коленного сустава, PDFsat.

а - Сагиттальная проекция. Отек костного мозга.

б - Коронарная проекция. Отек костного мозга латерального мыщелка бедренной кости.

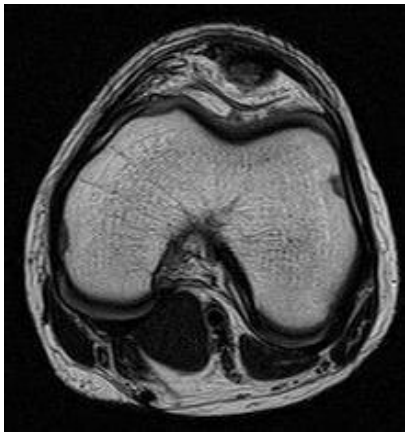

Рис. 3. МРТ коленного сустава, аксиальная проекция, Т2-ВИ.

Эрозии боковых поверхностей медиального и латерального мыщелков бедренной кости.

Рис. 4. МРТ коленного сустава, PDFSat сагиттальная проекция.

Участки хондромаляции по задней поверхности медиального мыщелка бедренной кости.

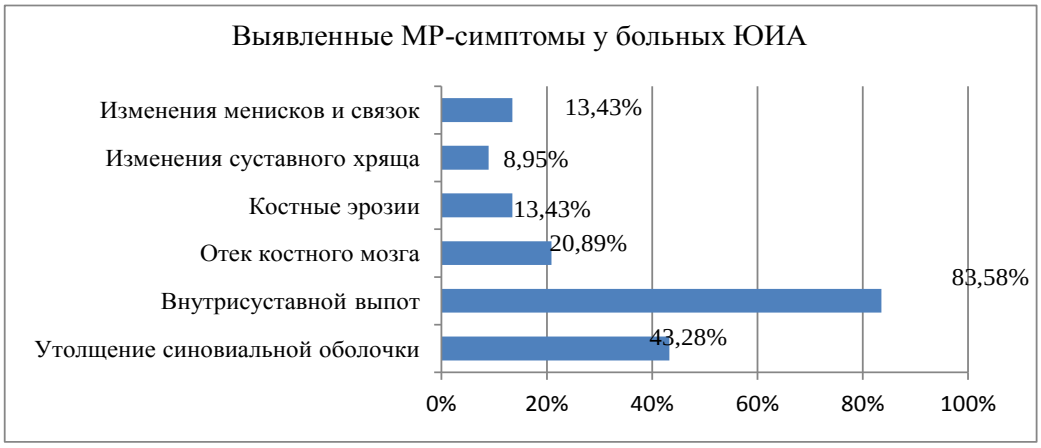

Рис. 5. Диаграмма. Распределение МР-симптомов, выявленных у больных ЮИА.

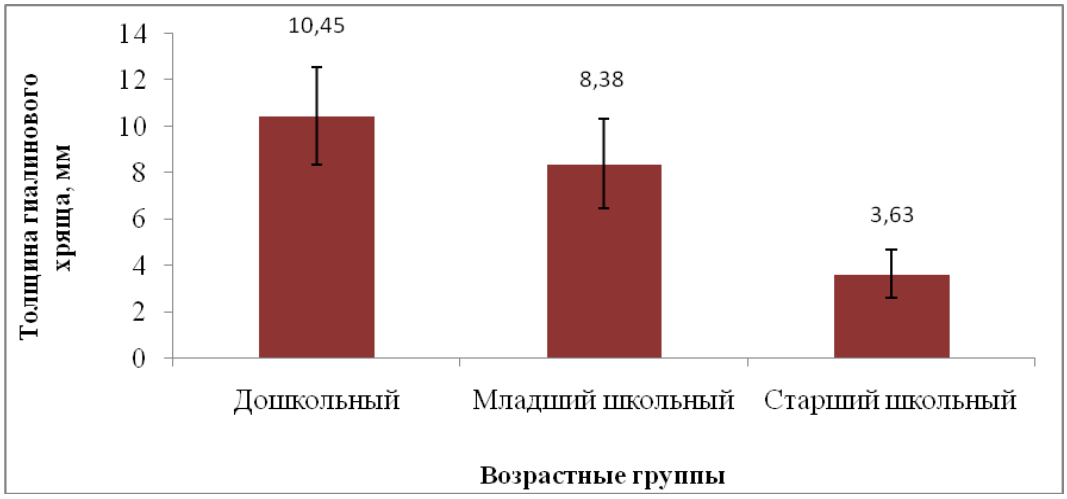

Рис. 6. Диаграмма. Значение средней толщины гиалинового хряща в разных возрастных группах.

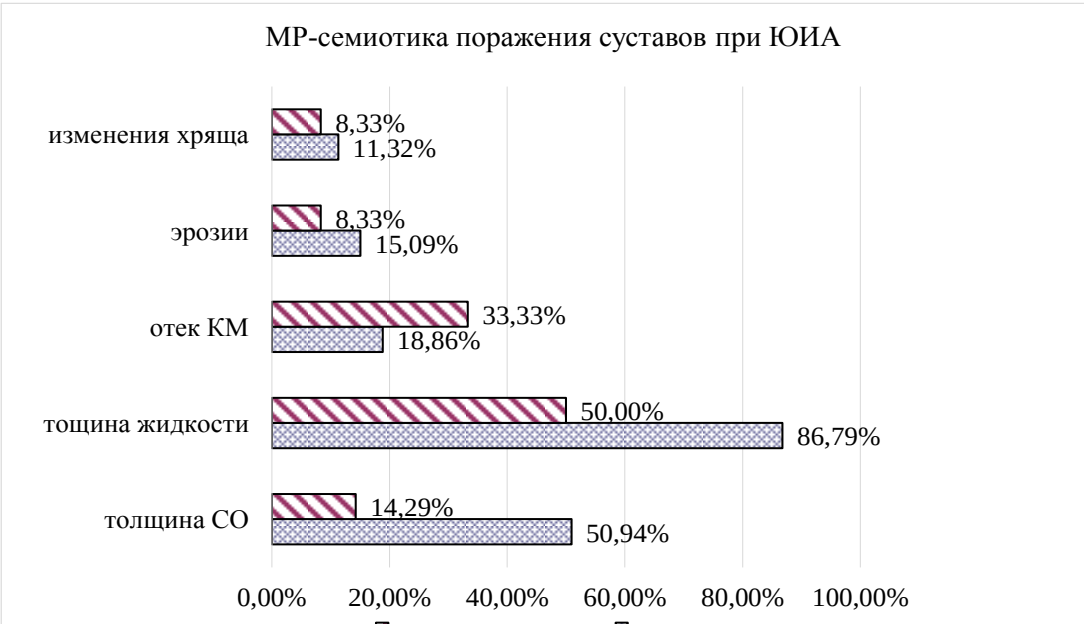

Примечание: *p<0,05; КМ – костный мозг; СО – синовиальная оболочка.

Рис. 7. Диаграмма. МР-семиотика поражения суставов у больных ЮИА с различной степенью активности.

Таблица №1. Взаимосвязь МР-признаков поражения суставов с активностью воспалительного процесса.

МР-симптомы	r	p
Толщина синовиальной оболочки	0,34	<0,001
Толщина выпота	0,36	<0,001
Отек костного мозга	0,29	0,008
Костные эрозии	0,01	1,00
Изменения хряща	-0,45	0,09

значимые отличия между группой пациентов, находящихся в состоянии клинико-лабораторной ремиссии, и группами пациентов с низкой и умеренной степенью активности (p<0,001, p=0,005 соответственно). Данный показатель в группах с умеренной и низкой активностью отличается статистически не значимо (рис. 8).

Аналогично выявлены статистически значимые отличия максимальной толщины синовиальной оболочки между группой пациентов, находящихся в состоянии клинико-лабораторной ремиссии, и группами пациентов с низкой и умеренной степенью активностью (p=0,005, p=0,004 соответственно) (рис. 9).

Как и в случае анализа признака «максимальная толщина выпота», по показателю максимальной толщины синовиальной оболочки невозможно дифференцировать умеренную и низкую степень активность ЮИА.

Внутри группы пациентов с ЮИА установлены статически значимые корреляционные связи между показателями, характеризующими отек костного мозга и активность ЮИА. Однако из таблицы №2 видно, что нет статистически значимых отличий между показателем максимальной площади отека костного мозга в зависимости от степени активности ЮИА. Частота выявления отека костного мозга также не зависит значимо от активности ЮИА.

Одной из основных задач данного исследования явилась разработка балльной оценки активности ЮИА.

При анализе взаимосвязи МР-симптомов с активностью ЮИА выявлено, что лишь толщина синовиальной оболочки, внутрисуставного выпота и отек костного мозга статистически связаны с активностью заболевания, поэтому целесообразно учитывать в балльной оценке лишь эти признаки.

Как следует из сказанного ранее, отек костного мозга не позволяет провести отличие активного и неактивного воспалительного процесса, поэтому нами присвоено наибольшее значение внутрисуставному выпоту и утолщению синовиальной оболочки, а отеку костного мозга отводится в балльной оценке меньшая роль (табл. №3).

Кроме того, так как размерные величины анатомических параметров значительно варьируют среди детей разных возрастных групп, то включать в балльную оценку размерность признаков нецелесообразно. Поэтому в балльной оценке предложено учитывать только факт наличия или отсутствия МР-симптома.

На основании выше изложенного нами предложен следующий алгоритм балльной оценки:

1. В случае обнаружения внутрисуставного выпота, признаку присваивается 1 балл, в случае отсутствия – 0 баллов.

2. При обнаружении утолщенной синовиальной оболочки этому признаку присваивается 1 балл, в случае отсутствия утолщения синовиальной оболочки – 0 баллов.

3. Выявление отека костного мозга характеризуется присвоением 0,5 баллов, в случае отсутствия признака – 0 баллов.

Таким образом, сумма баллов по трем признакам может варьировать от 0 до 2,5 баллов.

Корреляционный анализ суммы баллов и клинической активности ЮИА установил статически значимую корреляционную связь между этими показателями (r=0,40, p=0,018) (рис. 10).

Анализ распределения суммы баллов в зависимости от степени клинической активности ЮИА выявил, что данный показатель статистически значимо отличается между группой ремиссии и группами с низкой и умеренной активностью (p=0,029, p<0,001 соответственно). Сумма баллов в группах с умеренной и низкой активностью отличается статистически не значимо, поэтому на данном этапе предлагается использовать балльную шкалу для разграничения пациентов в состоянии ремиссии и пациентов с признаками активности ЮИА.

В случае балльной оценки активности

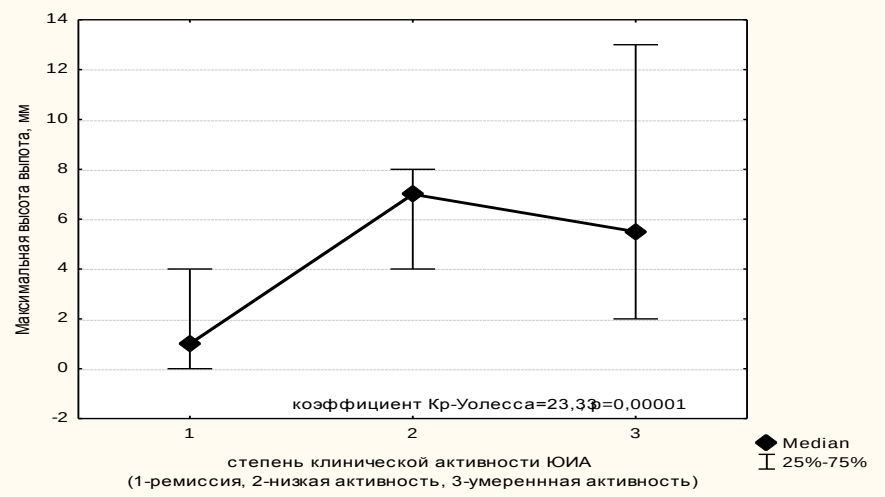

Рис. 8. Диаграмма. Распределение максимальной толщины внутрисуставного выпота в зависимости от степени активности ЮИА.

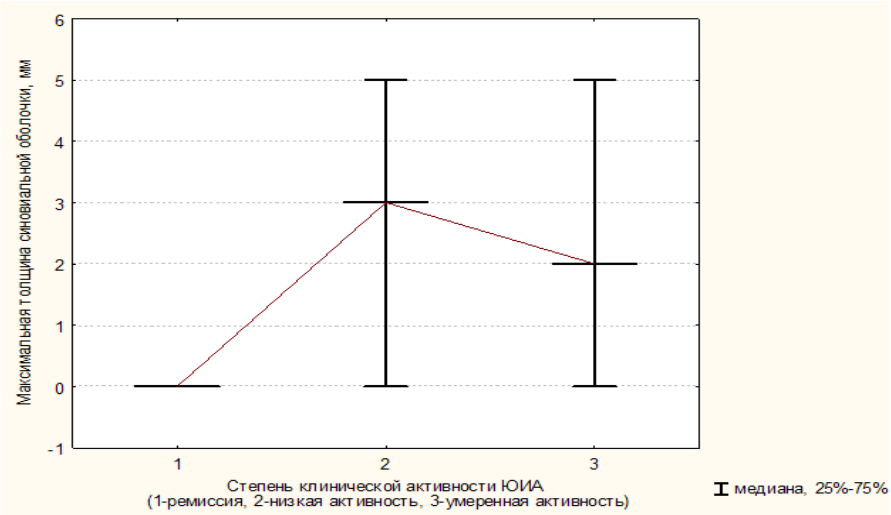

Рис. 9. Диаграмма. Распределение максимальной толщины синовиальной оболочки в зависимости от степени активности ЮИА.

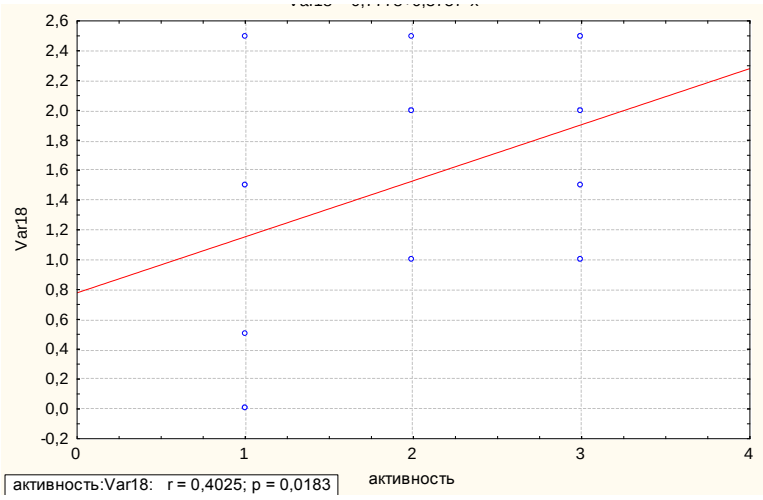

Рис. 10. График. Корреляционная связь между балльной характеристикой состояния коленного сустава и активностью ЮИА.

Таблица №2. Показатель максимальной площади отека костного мозга в зависимости от клинической активности ЮИА.

	Ремиссия	Низкая	Умеренная
Количество пациентов	12	19	23
Медиана	0	0	0
Максимум - минимум	0-45	0-25	0-60
ДИ 95%	0,59-19,93	0-6,51	1,83-20,60

Таблица №3. Показатель максимальной площади отека костного мозга в зависимости от клинической активности ЮИА.

Баллы / МР-симптомы	Отсутствие признака	Наличие признака
Утолщение синовиальной оболочки (более 1,5 мм)	0	1
Внутрисуставной выпот	0	1
Отек костного мозга	0	0,5

воспалительного процесса важной задачей является формулировка критериев ремиссии и активности заболевания. Уровень значения суммы баллов, позволяющий разделить пациентов в ремиссии от пациентов с активным воспалительным процессом в суставах, определяли с помощью оценки координат ROC-кривой (рис. 11).

Согласно данным, приведенным в таблице №4, наиболее оптимальные показатели диагностической эффективности достигаются при пороговом уровне суммы баллов – 0,75. При данном уровне суммы баллов предложенная балльная оценка активности ЮИА по данным МР-исследования обладает чувствительностью 92%, специфичностью 72% в выявлении пациентов с активным воспалительным процессом.

В качестве иллюстрации результатов исследования, указывающих на преимущества балльной оценки в определении активности воспалительного процесса в коленном суставе, приведено клиническое наблюдение.

Пациентка, 8 лет, больна ЮИА в течение 1,5 лет. Предъявляет жалобы на припухлость, ограничение объема движений в коленном суставе. При объективном осмотре выявлено увеличение, дефигурация коленного сустава, с ограничением сгибания и разгибания, местная температура над областью коленного сустава не повышена.

Лабораторные данные:

• СОЭ 10 мм/час, количество лейкоцитов 9•109/г/л.

• В иммунологическом анализе крови: РФ суммарный 9,73 МЕ/мл, РФ - Ig M 6,47 МЕ/мл, АМЦВ – 10,18 Ед/мл.

Согласно «Федеральным клиническим рекомендациям по оказанию медицинской помощи детям с ювенильным артритом» у данного пациента установлено состояние клинико-лабораторной ремиссии.

Пациентке выполнена МРТ коленного сустава с целью определения морфологического субстрата и установления активности воспалительного процесса (рис. 12).

Несмотря на то, что в соответствии с клиническими рекомендациями состояние ребенка (или коленного сустава?) расценивалось как ремиссия, наличию пролиферации синовиальной оболочки в сочетании с внутрисуставным выпотом была присвоена сумма баллов равная 2, свидетельствующая о наличии активного воспалительного процесса в коленном суставе.

Выводы.

1. Изменения магнитно-резонансной картины коленного сустава у больных ЮИА выявлены во всех внутрисуставных анатомических структурах и наиболее часто представлены явлениями синовита (83,58%), значительно реже - отеком костного мозга (20,89%), костными эрозиями (13,43%) и изменениями хряща в виде его истончения и хондромаляции (8,95%). При этом наиболее ранним морфологическим изме-

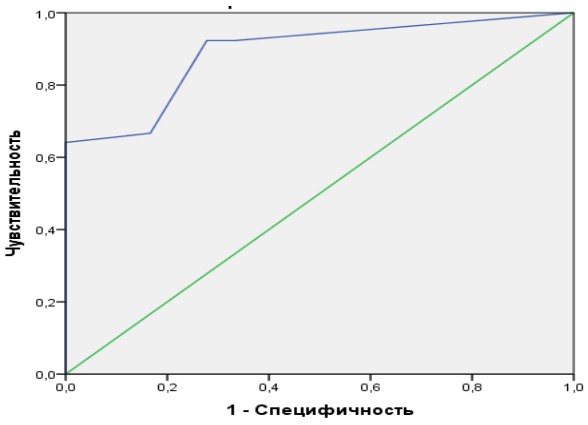

Рис. 11. ROC – кривая.

Оценка диагностической эффективности МРТ с балльной оценкой активности ЮИА в диагностике активности воспалительного процесса, в качестве референтного метода использованы клинико-лабораторные критерии активности. Площадь под кривой ROC составила 0,890 (95% ДИ: 0,805-0,974).

Таблица №4. Распределение значений суммы баллов относительно координат ROC-кривой.

Заключение о наличии активного воспалительного процесса, если сумма баллов больше или равна	Чув твительность	1 - Специфичность	Специфичность
0	1,00	1,000	0
0,25	0,92	0,33	0,67
0,75	0,92	0,28	0,72
1,25	0,67	0,17	0,83
1,75	0,64	0	0
2,25	0,13	0	0
2,5	0	0	0

Рис. 12,а.

Рис. 12,б.

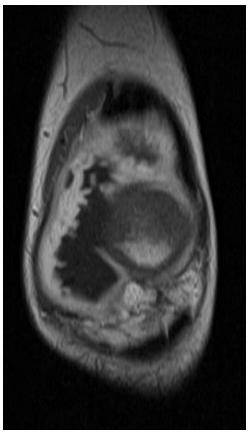

Рис. 12,в.

Рис. 12. МРТ коленного сустава. Постконтрастные изображения, сагиттальные (а, б) и корональная (в) проекции, Т1-ВИ.

Массивная неравномерная пролиферация синовиальной оболочки в сочетании с внутрисуставным выпотом.

нением внутрисуставных структур коленного сустава при ЮИА являются пролиферация синовиальной оболочки и внутрисуставной выпот.

2. По данным МРТ выявлено статически значимое снижение толщины гиалинового хряща в старшей возрастной группе по сравнению с младшей. Наличие эрозий хряща в небольшом количестве наблюдений у пациентов старшей возрастной группы и отсутствие подобных изменений хряща у пациентов дошкольного возраста подтверждает существующую теорию о том, что интактный кровоток зоны роста и высокая способность к репаративным процессам предотвращает развитие деструктивных изменений хряща у детей с «незрелой» костно-суставной системой.

3. Исследование возможностей МРТ в установлении активности ЮИА показало, что толщина синовиальной оболочки, толщина внутрисуставного выпота и отек костного мозга корреляционно связаны с активностью воспаления ($p<0,01$), однако лишь толщина синовия и толщина выпота достоверно различаются у пациентов с активным и неактивным воспалительным процессом, в то время как отек костного мозга не позволяет ответить на этот вопрос.

4. Разработка системы балльной оценки активности воспаления для коленного сустава у больных ЮИА показала целесообразность включения в сумму баллов таких показателей, как факт наличия утолщения синовиальной оболочки и внутрисуставного выпота с присвоением каждому по 1 баллу, 0,5 баллов – наличию отека костного мозга. При этом разработанный способ балльной оценки обладает высокой чувствительностью (92%).

Источник финансирования и конфликт интересов.

Авторы данной статьи подтвердили отсутствие финансовой поддержки исследования и конфликта интересов, о которых необходимо сообщить.

Список литературы:

1. Баранов А.А., Алексеева Е.И. Ювенильный артрит: клинические рекомендации для педиатров. Детская ревматология. М., ПедиатрЪ, 2013. 120 с.

2. Sheybani E. F., Khanna G., White A. J., Demertzis J. L. Imaging of juvenile idiopathic arthritis: a multimodality approach. Radiographics. 2013; 33(5): 1253-73. doi: 10.1148.

3. Железинская Н. В. Ультразвуковая диагностика поражений коленных суставов при ревматоидном артрите. Эхография. 2000; 1(2): 194-197.

4. Consolaro A., Schiappapietra B., Dalpra S., Calandra S., Martini A., Ravelli A. Optimisation of disease assessments in juvenile idiopathic arthritis. Clin Exp Rheumatol. 2014; 32: 126-130.

5. Collado P, Jousse-Joulin S, AlcaldeM, Naredo E, D'Agostino MA. Is ultrasound a validated imaging tool for the diagnosis and management of synovitis in juvenile idiopathic arthritis? A systematic literature review. Arthritis Care Res (Hoboken). 2012. doi:10.1002/ acr.21644

6. Hemke R, Maas M, van Rossum M., van Veenendaal M and al. Reliability and responsiveness of the Juvenile Arthritis MRI Scoring (JAMRIS) system for the knee. EurRadiol. 2013; 23: 1075–1083.

7. Narvaez J.A., Narváez J., De Lama E., De Albert M. MR imaging of early rheumatoid arthritis. Radiographics. 2010; 30(1): 143-163.

8. Ostergaard M, Peterfy C, Conaghan P et al. OMERACT Rheumatoid Arthritis Magnetic Resonance Imaging Studies. Core set of MRI acquisitions, joint pathology definitions, and the OMERACT RA-MRI scoring system. J Rheumatol. 2003; 30(6): 1385–1386.

9. Eshed I., Feist E., Althoff C.E. et al. Tenosynovitis of the flexor tendons of the hand detected by MRI: an early indicator of rheumatoid arthritis. Rheumatology. 2009; 48: 887–89.

References:

1. Baranov A.A., Alekseeva E.I. Juvenile arthritis: clinical recommendations for pediatrician. Pediatric rheumatology. M., Pediatr, 2013. 120 p. (in Russian).

2. Sheybani E. F., Khanna G., White A. J., Demertzis J. L. Imaging of juvenile idiopathic arthritis: a multimodality approach. Radiographics. 2013; 33(5): 1253-73. doi: 10.1148.

3. Gelezinskaya N.V. Ultrasound of the knee joints pathology within the juvenile arthritis. Sonography. 2000; 1(2): 194-197 (in Russian).

4. Consolaro A., Schiappapietra B., Dalpra S., Calandra S., Martini A., Ravelli A. Optimisation of disease assessments in juvenile idiopathic arthritis. Clin Exp Rheumatol. 2014; 32: 126-130.

5. Collado P, Jousse-Joulin S, AlcaldeM, Naredo E, D'Agostino MA. Is ultrasound a validated imaging tool for the diagnosis and management of synovitis in juvenile idiopathic arthritis? A sys tematic literature review. Arthritis Care Res (Hoboken). 2012. doi:10.1002/ acr.21644

6. Hemke R, Maas M, van Rossum M., van Veenendaal M and al. Reliability and responsiveness of the Juvenile Arthritis MRI Scoring (JAMRIS) system for the knee. EurRadiol. 2013; 23: 1075–1083.

7. Narvaez J.A., Narváez J., De Lama E., De Albert M. MR imaging of early rheumatoid arthritis. Radiographics. 2010; 30(1): 143-163.

8. Ostergaard M, Peterfy C, Conaghan P et al. OMERACT Rheumatoid Arthritis Magnetic Resonance Imaging Studies. Core set of MRI acquisitions, joint pathology definitions, and the OMERACT RA-MRI scoring system. J Rheumatol. 2003; 30(6): 1385–1386.

9. Eshed I., Feist E., Althoff C.E. et al. Tenosynovitis of the flexor tendons of the hand detected by MRI: an early indicator of rheumatoid arthritis. Rheumatology. 2009; 48: 887–891

ОРИГИНАЛЬНАЯ СТАТЬЯ

RECENT DIAGNOSTIC OPPORTUNITIES IN ULTRASOUND DIAGNOSTICS OF LOWER EXTREMITIES DEEP VEINS THROMBOSIS

Zubarev A.R., Krivosheeva N.V., Rychkova I.V., Demidova A.K., Nikolskiy S.E.

N.I. Pirogov Russian National Research Medical University. Moscow, Russian.

Purpose. The aim of this study was to analyze physical basis and assess opportunities and advantages of new ultrasound technologies: quantitative assessment of acoustic structures (Acoustic Structure Quantification, ASQ), ultrasound elastography (USE), mapping of microvascular bedflow with high spatial and temporal resolution (Superb Microvascular Imaging, SMI) in evaluation of patients with venous thrombosis of lower extremities.

Materials and methods. The study involved 72 patients (41 men - 56,9% and 31 women – 43,1%) aged 42-85 with venous thrombosis of lower extremities (144 lower extremities). All patients had undergone standard ultrasound investigation including B-mode, color duplex or power doppler imaging modes. In addition to standard modes we used new ultrasound technologies announced by Toshiba Medical Systems and listed among options in ultrasound system Aplio™ 500.

Results. We assessed condition of main veins of lower extremities, including revealing of thrombotic changes and estimation of the spreading level and composition of thrombotic masses. During dynamic follow-up signs of the initial stages of recanalization were revealed and comparison of thrombolysis process intensity with further follow-up studies was performed. A significant advantage of new technologies in comparison with a standard ultrasound examination was established.

Conclusions. Acoustic Structures Quantification, ultrasound elastography and Superb Microvascular Imaging of Toshiba Medical Systems can be effectively used for examining patients with venous thrombosis in the system of inferior vena cava. Taking into consideration the fact that these technologies are highly informative, not time consuming and simple in everyday use they can be recommended to be included into standard ultrasound investigation for precise assessment of revealed abnormalities.

Keywords: ASQ, ultrasound elastography, SMI, AplioAplio™ 500 of Toshiba Medical Systems, venous blood flow, microvascular bed, thrombotic masses, venous thrombosis, recanalization processes.

Corresponding author: Zubarev A.R., a.zubarev@mail.ru

For citation: Zubarev A.R., Krivosheeva N.V., Rychkova I.V., Demidova A.K., Nikolskiy S.E. Recent diagnostic opportunities in ultrasound diagnostics of lower extremities deep veins thrombosis. REJR. 2016; 6 (2):44-53. DOI:10.21569/2222-7415-2016-6-2-44-53.

Received: 17.02.2016 **Accepted: 29.02.2016**

НОВЫЕ ДИАГНОСТИЧЕСКИЕ ВОЗМОЖНОСТИ В УЛЬТРАЗВУКОВОЙ ДИАГНОСТИКЕ ТРОМБОЗОВ ВЕН НИЖНИХ КОНЕЧНОСТЕЙ

Зубарев А.Р., Кривошеева Н.В., Рычкова И.В., Демидова А.К., Никольский С.Е.

ГБОУ ВПО «Российский национальный исследовательский университет им. Н.И. Пирогова» Минздрава России. г. Москва, Россия.

Цель исследования. Проанализировать физические основы и оценить возможности и преимущества новых технологий – количественной оценки акустической структуры (Acoustic Structure Quantification ASQ), ультразвуковой эластографии (УЗЭГ), картирования микрососудистого русла с высоким пространственно-временным разрешением SMI (Superb Microvascular Imaging) в обследовании пациентов с венозными тромбозами нижних конечностей.

Материалы и методы. В исследование включено 72 пациента (144 конечно-

сти), поступивших в стационар с венозными тромбозами вен нижних конечностей в возрасте от 42 до 88 лет. Мужчин было 41 (56,9%), женщин 31 (43,1%). Всем включенным в исследование пациентам проводилось стандартное ультразвуковое обследование с использованием В-режима и режима цветного дуплексного или энергетического сканирования. Затем были применены новые методики, анонсируемые компанией Toshiba, используемые в ультразвуковом приборе Aplio™ 500.

Результаты. Была проведена оценка состояния магистральных вен нижних конечностей, включающая выявления тромботических изменений и определение уровня распространения и характера тромботических масс. При проведении динамического наблюдения определялись признаки начальных процессов реканализации и сопоставлялась активность протекающих процессов лизиса тромба при последующих исследованиях. Выявлены преимущества используемых методик при сравнении со стандартным ультразвуковым исследованием.

Выводы. Методики ASQ, УЗЭГ, SMI ультразвукового прибора Aplio™ 500 компании Toshiba могут с успехом применяться для обследования пациентов с венозными тромбозами в системе нижней полой вены, а учитывая их информативность, небольшую время затратность и простоту использования, могут быть рекомендованы для включения в объем стандартного ультразвукового обследования для детализации выявленных изменений.

Ключевые слова: ASQ, УЗЭГ, SMI, Aplio™ 500 компании Toshiba, венозный кровоток, микрососудистое русло, тромботические массы, венозный тромбоз, процессы реканализации.

Контактный автор: Зубарев А.Р., a.zubarev@mail.ru

Для цитирования: Зубарев А.Р., Кривошеева Н.В., Рычкова И.В., Демидова А.К., Никольский С.Е. Новые диагностические возможности в ультразвуковой диагностике тромбозов вен нижних конечностей. REJR. 2016; 6 (2):44-53. DOI:10.21569/2222-7415-2016-6-2-44-53.

Статья получена: 17.02.2016 **Статья принята: 29.02.2016**

Traditionally all diagnostically important programs for investigation of patients with venous thrombosis in the system of inferior vena cava were based on color duplex scanning only. In the last decade new technologies based on fundamental principles of essential optics, considering peculiarities of visual perception were becoming more and more popular.

Nowadays it is obvious that particularly because of physiological peculiarities of visual perception, based on such fundamental principles as binocular vision (our ability to see with two eyes), accommodation (adaptation of eyes in order to see the object precisely on different distances) and convergence (simultaneous inward movement of eyes toward each other) further progress of visualizing ultrasound technologies is becoming evident. No doubt that helps to significantly increase diagnostic value of date acquired during standard ultrasound examination.

Puprose.

The aim of this study was to analyze physical basis and assess opportunities and advantages of new ultrasound technologies: quantitative assessment of acoustic structures (Acoustic Structure Quantification, ASQ), ultrasound elastography (USE), mapping of microvascular bedflow with high spatial and temporal resolution (Superb Microvascular Imaging, SMI) in evaluation of patients with venous thrombosis of lower extremities.

Materials and methods.

The study involved 72 patients (41 men - 56,9% and 31 women – 43,1%) aged 42-85 with venous thrombosis of lower extremities (144 lower extremities).

All patients had undergone standard ultrasound investigation including B-mode, color duplex or power doppler imaging modes. In addition to standard modes we used new ultrasound technologies announced by Toshiba Medical Systems and listed among options in ultrasound system Aplio™ 500.

Ultrasound investigation included following assessment steps:

1.Evaluation of lower extremities venous system condition in B-mode, estimation of the spreading level and composition of thrombotic masses in the lumen.

2.Investigation of thrombotic masses structure in ASQ mode.

3.Evaluation of tissue elastic properties in USE-mode.

4.Comparison of results in B-mode with data in ASQ and USE.

5.Evaluation of bloodflow in the lumen of

Рис. 1, a.

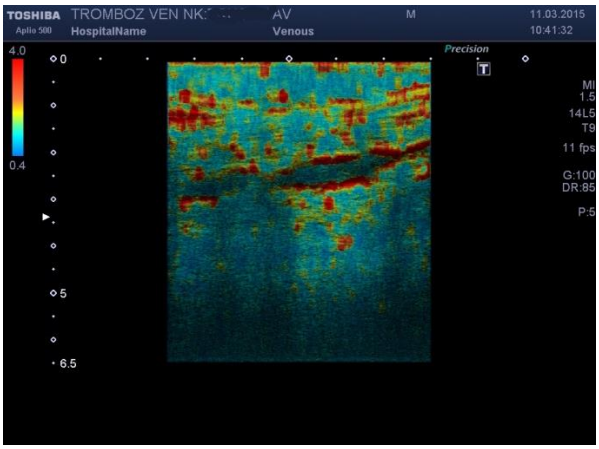

Рис. 1, b.

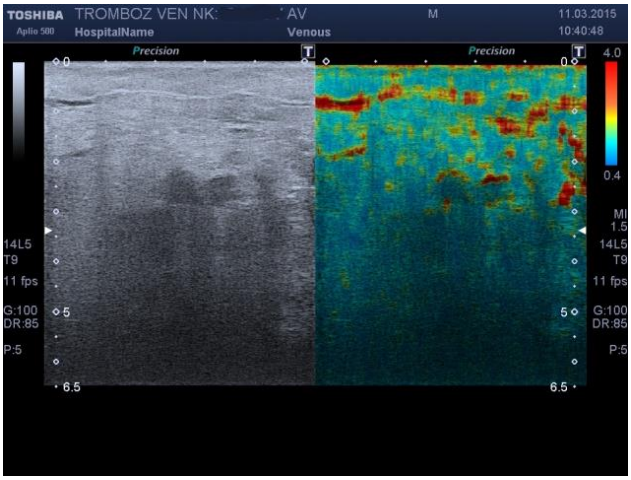

Рис. 1, c.

Рис. 1. Sonograms.

A – B-mode.

B – ASQ mode, these masses are color coded as homogeinic.

C – B-mode and ASQ mode, cross-sectional view of the lumen of vein with hypoechoic masses.

thrombotized vein by color duplex scanning or power doppler mode.

6.Estimation of bloodflow in the lumen of thrombotized deep vein along the whole length by SMI, assessing: a) presence of non-vascular foci, b) uniformity and intensity of vascular component, c) evaluation of the level of thrombotic masses spreading.

7.Comparison of SMI – mode investigation results with color doppler imaging (CDI).

Results.

Toshiba ultrasound scanners are equipped with unique, time saving technologies which help to increase diagnostic value of ultrasound examination of the patient significantly. One of the most important features of these technologies is that no complex diagnostic approaches needed to be used. The same time we can get additional and very valuable clinical information. Which new technologies offered to us as professionals in ultrasound?

Acoustic Structure Quantification (ASQ).

This technology is based on mathematical principle of all signals amplitudes processing resulted in assessment of evaluated tissue heterogeneity.

ASQ helps to see all investigated tissues in details being based on fundamental principles of essential optics we discussed above. Color mapping of tissue heterogeneity as method is an effective tool for revealing hypoechoic structures in vessel lumen which cannot be recognized thoroughly in B-mode [1]. On the pictures below we can see examples of comparison of B-mode with ASQ. Pictures 1 (a, b, c) demonstrates B-mode and the lumen of vein with hypoechoic masses, in ASQ mode these masses are color coded as homogeinic.

Pictures 2 (a, b) also shows us hypoechoic

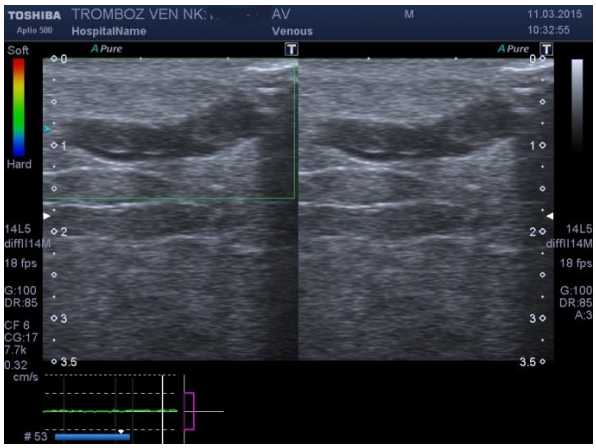

Рис. 2, a.

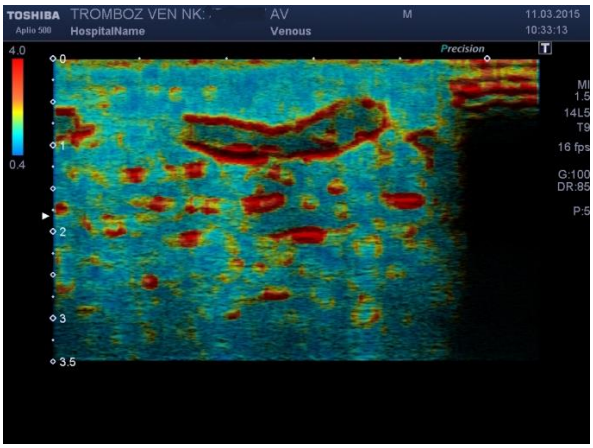

Рис. 2, b.

Рис. 2. Sonograms.

A – B-mode, hypoechoic masses in the lumen of vein.

B – ASQ mode, these masses are color coded as heterogeneous, with components along its contour as well as in the center of thrombotic masses.

masses in the lumen of vein, but in ASQ these masses are color coded as heterogeneous, with components along its contour as well as in the center of thrombotic masses.

On the following pictures we can easily see heterogeneous thrombotic masses with prevalence of hypoechoic component in the lumen of cubital vein in ASQ (pic. 3 (a, b)). Heterogeneity of thrombotic masses can be observed better in fragments of the vein where lumen is almost anechogeneic in B-mode.

The same kind of changes in thrombotic masses structure in the patient with occlusive thromposis of femoral vein can be observed on pictures 4 (a, b).

Thus being a very easy to use the method ASQ helps to improve visual perception by a human eye and let the examiner differentiate evaluated data faster and more effectively. Moreover it helps to understand structural heterogeneity of studied tissue in a very short period of time.

Ultrasound Elastography. (Color mapping of elasticity characteristics of tissues).

Elasticity of biological tissue is a property of reversible deformation based on capability of tissue to offer mechanical resistance towards influencing external force and to return to its initial shape after force is removed. Tissue elastic properties depend on its structural organization. It is obvious that Ultrasound Elastography (USE) as any imaging method has its pros and cons.

Advantages:

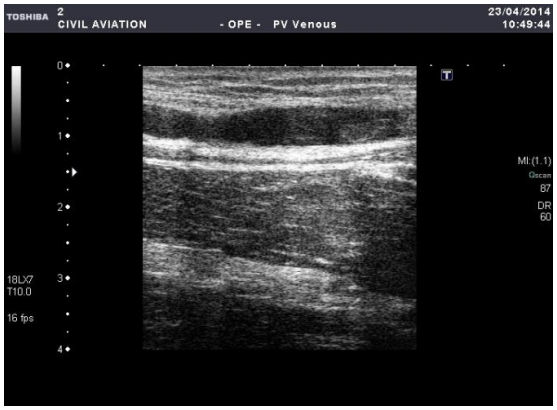

Рис. 3, a.

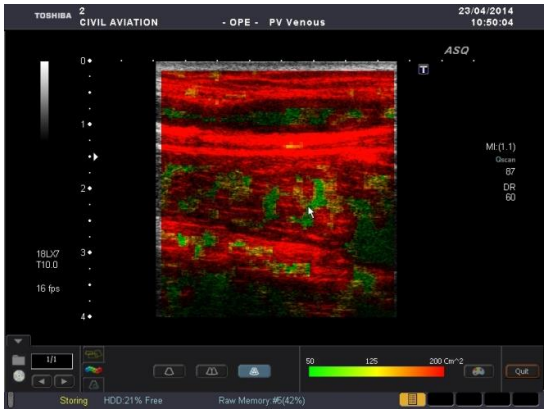

Рис. 3, b.

Рис. 3. Sonograms.

A – B-mode, there are heterogeneity of thrombotic masses with prevalence of hypoechoic component in the lumen of cubital vein.

B – ASQ mode, heterogeneity of thrombotic masses can be observed better in fragments of the vein where lumen is almost anechogenic in B-mode.

– An opportunity to detect elastic properties of tissues in addition to data about tissue echostructure

– Non-invasive tool

– Professional recertification for professionals in ultrasound diagnostic area is not required

Among the most remarkable drawbacks of this technology we would mention absence of thoroughly worked out recommendations for usage of this technology.

Types of ultrasound elastography.

Static (compressive) elastography:

• Deformation of tissue is initiated by the hand of an examiner

• Comparison of elasticity in different focuses of investigated tissue

Dynamic elastography

• Deformation of tissue is initiated by shear wave technology

• Estimation of tissue elasticity absolute values

Compressive elastography principle

• A light compression on tissue should be induced (lighter then compression probes) or physiological motion of the organ (pulsation) is used

• Color mapped visualisation of tissue motion degree is performed after mathematical processing of images depending on its elasticity

• Soft tissue are deformed more than hard structures

Implementation of compressive USE in phlebology is limited today. This technology cannot be used in patients with acute venous thrombosis due to the fact that manual compression is required. There is no such a drawback when using dynamic USE. Thus application of dynamic mode of USE hasn't got this limitation and can provide us with additional information. In non-occlusive type of thrombotic masses bloodflow in intact venous segments cannot be revealed. It is completely different in case of USE implementation: intact segment of vein with blood flow is color mapped with a red color when thrombotic masses in the lumen of vein are colored with blue as more denser structure (pic. 5 (a-f)).

Thus due to the high sensitivity in differentiation of elasticity of evaluated tissues we are capable to acquire additional information even in cases with remarkably low visualization in B-mode or when studying very narrow blood vessel.

Advanced Dynamic Flow (ADF).

This technology is exclusive patented imaging method of Toshiba Medical Systems that is used for visualization of main and parenchymal bloodflow and based on both high spatial and temporal resolution as well as high frame rate. Using Advanced Dynamic Flow as a tool we can analyze jets even in very narrow vessels at a very low level of speed scale with simultaneous detection of jet direction. ADF combines high frequency range which used for composition of images in B-mode mostly with specific algorithm of doppler signal processing when static signal reflected from tissues is filtered. In addition to that we can evaluate not only superficial but deep main vessels and study parenchymous bloodflow also. It is crucially important that there is no "filling-up" effect at the intima borderline. Thus on echograms shown below we can see the difference between two modes: CDI and ADF (pic. 6 (a, b)). In case with ADF, the lumen of partially thrombotized vein (intact segment) is visualized remarkably well.

Mapping of microvascular bedflow with high

Рис. 4, a.

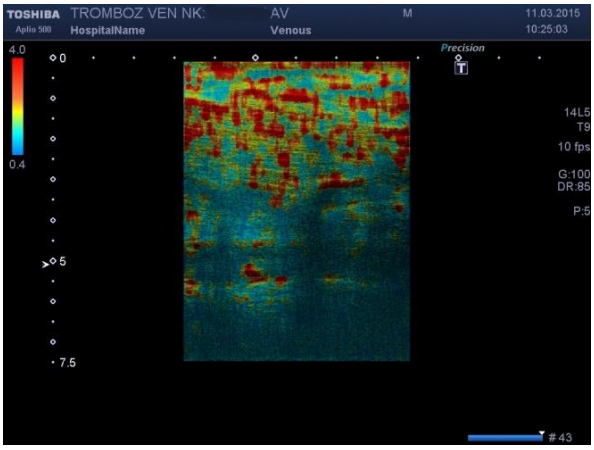

Рис. 4, b.

Рис. 4. Sonograms.

A, B – The same kind of changes in thrombotic masses structure in the patient with occlusive thromposis of femoral vein can be observed in B-mode (a) and in ASQ mode (b).

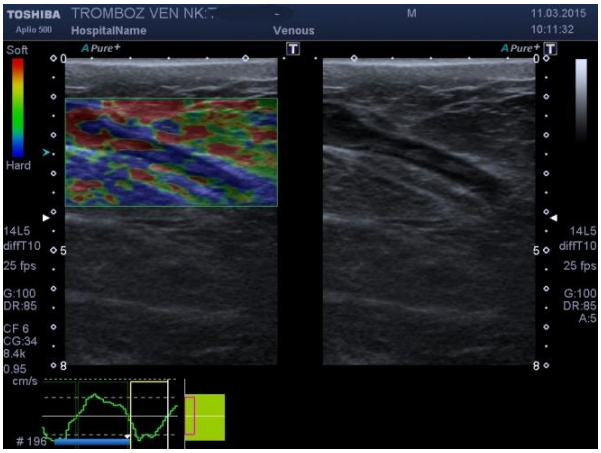

Рис. 5, a.

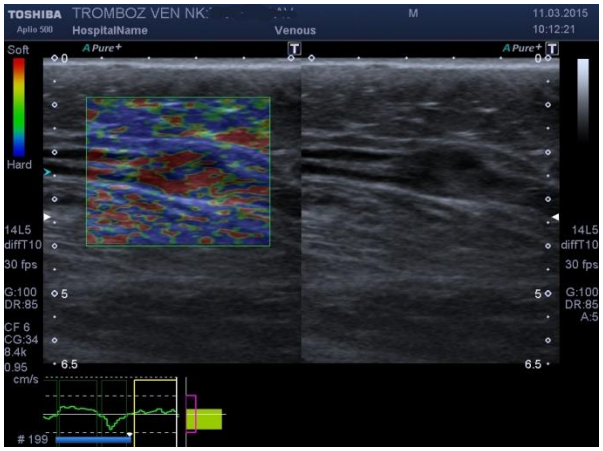

Рис. 5, b.

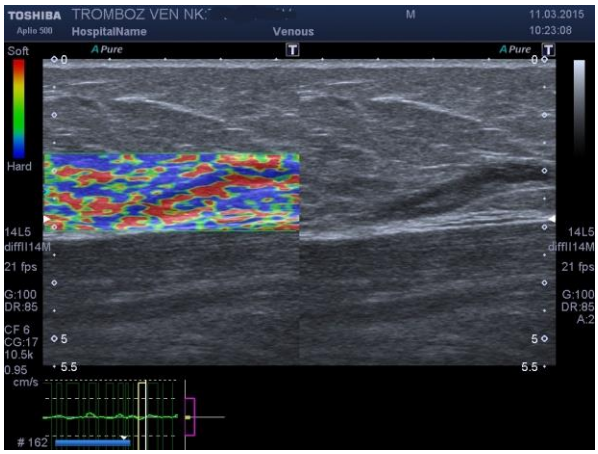

Рис. 5, c.

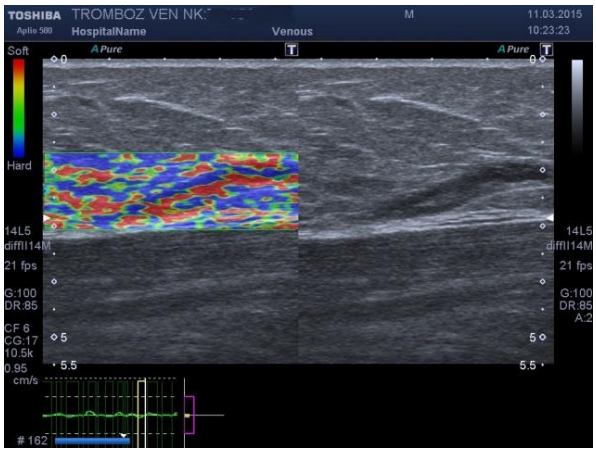

Рис. 5, d.

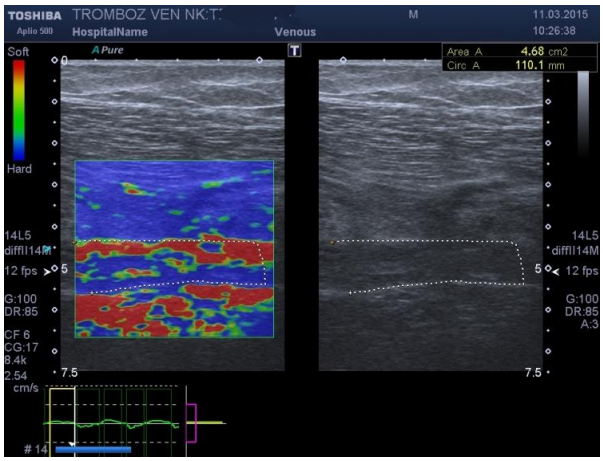

Рис. 5, e.

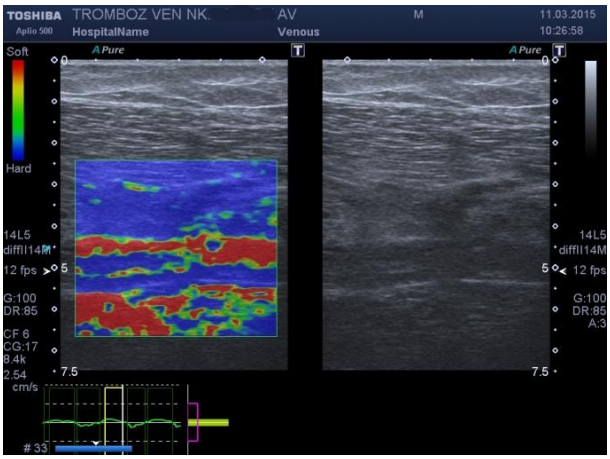

Рис. 5, f.

Рис. 5 (a-f). Sonograms.

In non-occlusive type of thrombotic masses blood flow in intact venous segments cannot be revealed. It is completely different in case of USE implementation: intact segment of vein with blood flow is color mapped with a red color when thrombotic masses in the lumen of vein are colored with blue as more denser structure.

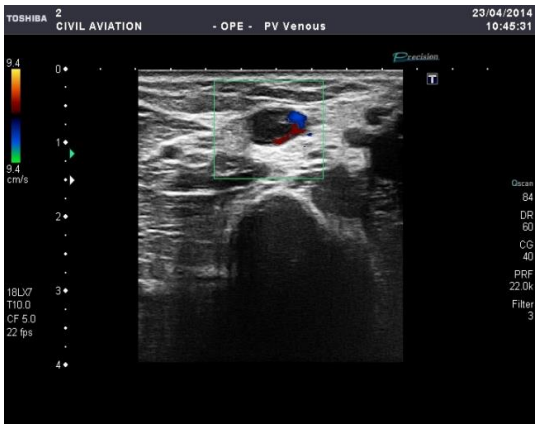

Рис. 6, a.

Рис. 6, b.

Рис. 6. Sonograms.

A – CDI-mode, B – ADF-mode. In case with ADF, the lumen of partially thrombotized vein (intact segment) is visualized remarkably well.

spatial and temporal resolution

Superb Microvascular Imaging (SMI).

Nowadays we can hardly imagine progress in the field of modern ultrasound science without application of color imaging modes based on doppler imaging. We would definitely not be able to overestimate high practical importance of conventional color doppler mapping, power doppler and ADF recognized as robust and reliable partners of ultrasound professionals in all areas of diagnostic ultrasound. Because of conventional doppler especially it is possible to get valuable information about vascular architectonics of evaluated organ, investigate hemodynamics characteristics of speed scale in the vessel. At the same time, being highly informative and indispensable tool in modern clinical practice, doppler technology due to essential physical limitations cannot provide examiner with comprehensive and precise information when studying low speed jets. All attempts, directed to minimize the presence of motion artifacts by decreasing a speed scale and diminishing color gain in doppler mode cannot help to manage it effectively. Due to that particularly in some studies we have to use contrast agents and perform Contrast Enhanced Ultrasound Study (CEUS). But is that conception true that technology of contrast visualization is the only available practical solution and potential opportunities of doppler technology completely exhausted itself? In case we answer this question as objective as we can it would be obvious that even CEUS has its disadvantages in visualization of microvascular bed. In accordance to research data contrast imaging in evaluation of lymphatic nodes is considered to be less informative when lymphatic nodes are less than 5 mm (3). Taking into consideration the fact that use of contrast agents increase price of ultrasound examination significantly today we should also mention financial aspect of this technology used in modern ultrasound diagnostics. Due to this reason and because of adverse reaction risk it is obvious that new technology which can provide us high level of diagnostic accuracy equal to contrast imaging methods, but without injection of a contrast substance, is eagerly welcomed by ultrasound audience. At least, this method should be considered as full alternative to existing methods of investigation with the use of contrast agents, particularly in patients with diagnosed adverse reaction induced by contrast agent in anamnesis or in patients with burdened allergic anamnesis. Practical experience of conventional color doppler application which has been accumulated in the field of ultrasound diagnostics for years made it possible to present a new imaging technology based on color doppler imaging. We are totally agree with an opinion that today we can see what couldn't be seen before, be beyond formerly established by conventional doppler imaging limits. Today we have got opportunity of minimal diameter vessels investigation in absence of motion artifacts. That is how we can briefly describe this tremendously important feature of Superb Microvascular Imaging. But where is it the secret of this technology with genuinely unprecedented opportunities for vascular ultrasound diagnostics? Remarkably important fundamental principles of this technology are based on:

1.Opportunity to operate at high frequency (more than 50 frame per second)

2.Establishing of scale values up to 1.3 cm/sec

Technology of microvascular bed mapping with high spatial and temporal resolution presented by two modes: monochromatic and color. The first has higher sensitivity in comparison with col or mode. In addition to that color palette is availa-

Рис. 7, a.

Рис. 7, b.

Рис. 7. Sonograms.

A – CDI-mode, heterogeneous thrombotic masses in venous lumen and color mapped blood flow at non-thrombotized segment of the vein are visualized.

B – SMI-mode, in comparison with CDI mode in SMI we can evaluate each characteristic simultaneously, which .leads to decreasing the investigation time and significant increase of diagnostic confidence.

ble and any of presented colors can significantly improve quality of visualisation. Precise and detailed visualisation of smallest structural components of vascular architectonics is available in this mode. This tremendously important feature is one of the most outstanding features of this technology and makes possible to study vascular architectonics on the highest level of accuracy. Examiner can choose color mode when needed which is important for being able to assess direction of color flow. The same time we should keep in mind that in this mode due to essential physics principles we would definitely loose image resolution and as a consequence decrease of sensitivity level for registration of bloodflow with critically low speed characteristics. Thanks to highly listed peculiarities of this technology, due high sensitivity and new adaptive algorithm of signal processing we are capable to differentiate signals, reflected by tissues from signals corresponding to motion artefacts precisely. Moreover, it is possible to delineate contours of vascular structures at a highest level of accuracy [2]. Potential opportunities of this technology are currently in the process of investigation and among those we were capable to find that there are researches in the area of the liver neoplasm vascularization, assessment of vascularization in tendinitis and ligamentitis in orthopedics, investigation of breast lesions [4,5,6]. All authors are unanimous in their opinion regarding the role of SMI as a progressively new era in ultrasound diagnostics. Although, we did not find any descriptions of this technology application for investigation of main vessels, particularly veins.

We initiated our study with assessment of superficial veins. Thus, comparing data acquired in two imaging modes: CDI and SMI heterogeneous thrombotic masses in venous lumen and color mapped bloodflow at non-thrombotized segment of the vein are visualized (pic.7 (a, b)). Nevertheless evaluating color mapped bloodflow we can see “filling-up” effect. Due to this we cannot estimate thrombotic masses contours precisely. In comparison with CDI mode in SMI we can evaluate each characteristic simultaneously, which leads to decreasing the investigation time and significant increase of diagnostic confidence.

Estimation of sapheno-femoral anastomosis (SFA) was performed in all patients with acute thrombosis. We can see SFA with heterogenic thrombotic masses in the lumen of main branch of the great saphenous vein (GSV) (pic. 8 (a, b)). In ADF mode bloodflow is registered in the lumen of epigastric inflow and in the segment localized below level of main branch of GSV and epigastric inflow merging.

In SMI mode in the same area we also observed signs of bloodflow in lumen of veins. In addition to that we detected thrombotic masses with well defined contour in the lumen of common femoral vein (CFV). We can conclude that SMI gives us an opportunity to get reliable diagnostic information in time in acute phase as well as during dynamic follow-up for assessment of administered thrombolitic therapy efficacy. Thus, 10 days after development of acute thrombosis, in the lumen of GSV, SFA and common femoral vein (CFV) using SMI we confirmed ultrasound pattern of the initial recanalization as registered bloodflow adja-

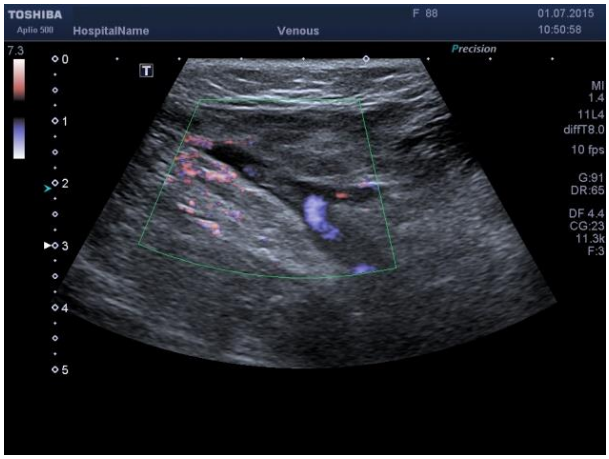

Рис. 8, a.

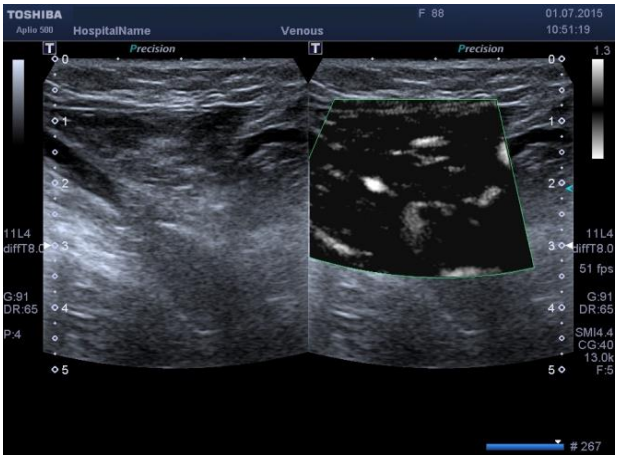

Рис. 8, b.

Рис. 8. Sonograms.

A – We can see SFA with heterogenic thrombotic masses in the lumen of main branch of the great saphenous vein (GSV).

B – In ADF mode blood flow is registered in the lumen of epigastric inflow and in the segment localized below level of main branch of GSV and epigastric inflow merging.

cent to the wall. Intensity of coded signal and relevant uniformity of bloodflow besides short time interval from development of thrombotic changes let us made assumption about activation of thrombolysis. This information allows predicting the outcome of thrombotic process since it significantly depends on the degree of retraction of blood clot formation and subsequent thrombolysis.

Our point of view was confirmed by further observation. After one week term visualization of SFA lumen and CFV in B-mode didn't changed significantly. In accordance with data of investigation in SMI mode we confirmed increase of an area and intensity of a bloodflow, typical patterns of active processes of blood clot retraction. Thus, prognosis of thrombotic process is relatively positive and administered thrombolytic therapy is correct (pic. 9 (a, b)).

Discussion.

Analyzing all of the mentioned above we can conclude that use of SMI in patients with acute venous thrombosis provide more accurate diagnostic information about level of thrombotic masses spreading. During dynamic follow-up this technology helps to assess activity of recanalization process in thrombotic masses.

Implementation of modern technologies in everyday practice is crucially important. It broadens opportunities of ultrasound examination significantly and provides more accurate diagnostic

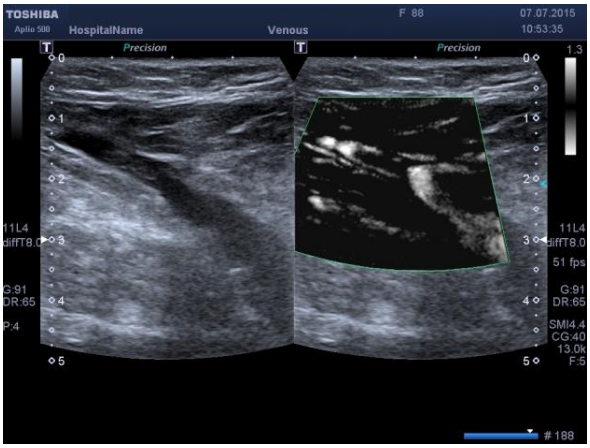

Рис. 9, a.

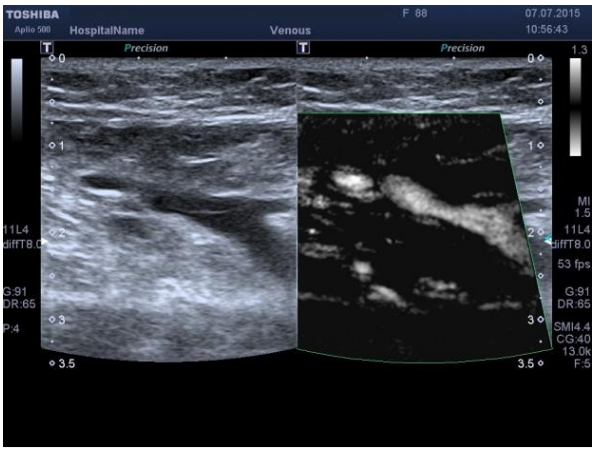

Рис. 9, b.

Рис. 9. Sonograms.

After one week term visualization of SFA lumen and CFV in B-mode didn't changed significantly. In accordance with data of investigation in SMI mode we confirmed increase of an area and intensity of a bloodflow, typical patterns of active processes of blood clot retraction. Thus, prognosis of thrombotic process is relatively positive and administered thrombolytic therapy is correct.

information, which helps to work out treatment algorithm based on understanding of pathogenesis and symptoms of the disease.

Conclusion:

1.Color mapping provided by Acoustic Structures Quantification mode allows precise assessment of thrombotic masses echostructure.

2.Method of tissue elastic properties assessment by color mapping allows detecting non-occlusive thrombosis without compressive probes due to different elastic properties of blood and thrombotic masses.

3.SMI technology, being a highly sensitive tool, makes possible revealing of early signs of thrombotic masses recanalization which cannot be revealed by a standard ultrasound examination.

4.High frame per seconds (50 fps and beyond) and ability to detect bloodflow with dramatically low speed scale (up to 1.3 cm/sec) are distinctive characteristics of SMI mode.

5.Accuracy of SMI when used for low speed scale bloodflow evaluation is compared with contrast enhanced ultrasonography (CEUS).

6.Opportunity to use SMI many times during follow-up allows evaluating and tracking the level of recanalization process activity, assessing efficacy of administered therapy.

7.Minimal motion artifacts we registered in some patients did not hinder visualization as in conventional color and power doppler modes which can be explained by high resolution of this technology.

8.Results of our study suggest rationality of ASQ, USE and SMI implementation in patients with venous thrombosis.

References:

1. Shevtchenko Yu.L., Stoyko Yu.M. Fundamental of clinical phlebology. M., "Shiko", 2013. 336 p.

2. Toshiba Medical System. Superb Micro-Vascular Imaging (SMI). http: //medical. Toshiba. com/products/ul/general/aplio-500/clinical-applications.

3. Cui, X Wetal., World Journal of Gastroenterology, 2013.

4. Wu L., Yen H.-H., Soon M.-S. Spoke-wheel sign of focal nodular hyperplasia revealed by superb micro-vascular ultrasound imaging. Available at: http://m.qimed.oxfordjournals.org/content/108/8/669.full

5. Simply Superb Microvascular Imaging, published by European Hospital. Available at: http://www.healthcare-in-europe.com/en/article/13047-simply-superb-microvascular-imaging.html

6. Ma Yan, Li Gang, Li Jing, Ren Wei-dong. The Diagnostic Value of Superb Microvascular Imaging (SMI) in Detecting Blood Flow Signals of Breast Lesions. A Preliminary Study Comparing SMI to Color Doppler Flow Imaging. 2015; 94 (36).

ОРИГИНАЛЬНАЯ СТАТЬЯ

УЛЬТРАЗВУКОВОЙ МОНИТОРИНГ В ДИАГНОСТИКЕ ТУБЕРКУЛЕЗА ОРГАНОВ ДЫХАНИЯ

Шамшурова Е.С., Тухбатуллин М.Г., Валиев Р.Ш.

ГБОУ ДПО «Казанская государственная медицинская академия» Министерства здравоохранения РФ г. Казань, Россия.

Цель исследования. Усовершенствование ультразвукового метода исследования при туберкулезе легких в процессе динамического наблюдения и специфического лечения.

Материалы и методы. Обследовано 120 пациентов с туберкулезом легких. Из них 85 пациентов с инфильтративным туберкулезом легких (70,8%), 35 пациентов с очаговым туберкулезом легких (29,2%) в возрасте от 20 до 70 лет (средний возраст 35,5 лет). Для выявления изменений в легких и оценки динамики, наряду с традиционными рентгенологическими методиками, применялся ультразвуковой метод исследования органов грудной полости.

Результаты. При ультразвуковом исследовании у 33 пациентов (27,5%) был выявлен округлый инфильтрат, у 48 пациентов (11,4%) – инфильтрат неправильной формы. Очаговые изменения были выявлены у 29 пациентов (24,2%). Через три недели на фоне специфической терапии у 60 пациентов (50,0%) отмечалась положительная ультразвуковая динамика.

Выводы. Ультразвуковой метод исследования органов грудной полости дает возможность постоянного динамического наблюдения, позволяет оценить эффективность проводимого противотуберкулезного лечения и своевременно распознать возникшие осложнения при данном заболевании.

Ключевые слова: ультразвуковая диагностика органов грудной полости, безвоздушные участки легочной ткани, инфильтративный туберкулез легких, очаговый туберкулез легких.

Контактный автор: Шамшурова Е.С., shk20082@rambler.ru

Для цитирования: Шамшурова Е.С., Тухбатуллин М.Г., Валиев Р.Ш. Ультразвуковой мониторинг в диагностике туберкулеза органов дыхания. REJR. 2016; 6 (2):54-59. DOI:10.21569/2222-7415-2016-6-2-54-59.

Статья получена: 03.02.2016 **Статья принята: 19.02.2016**

ULTRASOUND MONITORING IN THE DIAGNOSIS OF PULMONARY TUBERCULOSIS

Shamshurova E.S., Tukhbatullin M.G., Valiev R.Sh.

Kazan State Medical Academy
Kazan, Russia.

Purpose. Improvement of ultrasound monitoring in tuberculosis during the follow-up and in the course of specific treatment.

Materials and methods. A total of 120 patients with pulmonary tuberculosis were examined. Eighty-five patients were presented with infiltrative pulmonary tuberculosis (70,8%), 35 patients - with focal tuberculosis (29,2%), aged from 20 to 70 years (mean age of 35,5 years). Ultrasound examination of respiratory organs, along with traditional radiology methods, was performed to detect changes in the lungs and for dynamic assessment.

Results. Ultrasound examination in 33 patients (27,5%) identified infiltrates of rounded shape; the shape of infiltrations was irregular in 48 patients (11,4%). Focal changes were detected in 29 patients (24,2%). On the background of specific therapy after three weeks positive state dynamics was found in 60 patients (50,0%) with the help of ultrasound examination.

Conclusions. Ultrasound method of examination of respiratory organs helps to provide permanent dynamic observation, allows assessing the effectiveness of tuberculosis treatment and could timely reveal possible complications.

Keywords: ultrasound examination of respiratory organs, airless areas of the lung tissue, infiltrative pulmonary tuberculosis, focal pulmonary tuberculosis.

Corresponding author: Shamshurova E.S., shk20082@rambler.ru

For citation: Shamshurova E.S., Tukhbatullin M.G., Valiev R.Sh. Ultrasound monitoring in the diagnosis of pulmonary tuberculosis. REJR. 2016; 6 (2):54-59. DOI:10.21569/2222-7415-2016-6-2-54-59.

Received: 03.02.2016 **Accepted: 19.02.2016**

«При любом заболевании легких
врач не может исключить туберкулез,
пока не будет установлен
правильный диагноз».
Р. Хэгглин

Туберкулез – инфекционное заболевание, характеризующееся развитием морфологических изменений специфического характера в различных органах и тканях [1, 2]. В республике Татарстан за последние 5 лет наблюдается тенденция улучшения эпидемиологической ситуации по туберкулезу. Однако туберкулез продолжает оставаться медико-биологической и социальной проблемой и представляет опасность для всего населения. Согласно данным ВОЗ в мире насчитывается около 20 млн. больных туберкулезом [2]. Каждый год туберкулезом заболевают 9 млн. человек и около 1,6 млн. умирают от него. В развитии фтизиатрии лучевые методы исследования обогатили знания клиницистов в отношении развития, проявления и течения чрезвычайно разнообразных форм туберкулеза и помогли решить ряд практических задач в области борьбы с данным заболеванием [3, 4, 5]. Распознавание большинства форм туберкулеза в основном основывается на результатах рентгенологических методов исследования (обзорная рентгенография, компьютерная томография) [3, 4, 5]. В настоящее время ультразвуковой метод исследования все чаще применяется в диагностике пневмоний, плевритов, абсцессов, ателектаза легких [6, 7, 8, 10]. Однако возможность визуализация легочной паренхимы при туберкулезе легких практически не изучена и мало освещена в отечественной и зарубежной литературе [1, 2]. Причиной этому служат не столько объективные трудности визуализации органов грудной полости, сколько укоренившееся мнение о малой информативности метода для диагностики заболеваний легких при туберкулезе [6, 7, 9, 10].

Цель исследования.

Усовершенствование ультразвукового метода исследования при туберкулезе легких в процессе динамического наблюдения и специфического лечения.

Материалы и методы.

Работа основана на результатах динамического ультразвукового исследования органов грудной полости 120 больных туберкулезом органов дыхания, находившихся на стационарном лечении в Республиканском противотуберкулезном диспансере города Казани. Из них 85 пациентов с инфильтративным туберкулезом легких (70,8%), 35 пациентов с очаговым туберкулезом легких (29,2%) в возрасте от 20 до 70

Таблица №1. Распределение обследованных больных по формам патологии, полу и возрасту.

	Инфильтративный туберкулез (85 человек)		Очаговый туберкулез (35 человек)	
	муж абс./%	жен абс./%	муж абс./%	жен абс./%
20-30 лет	9/7,5%	7/5,8%	2/1,7%	2/1,7%
31-40 лет	17/14,2	11/9, %	7/5,8%	4/3,3%
41-50 лет	8/6,7%	9/7,5%	3/2,5%	5/4,2%
51-60 лет	7/5,8%	4/3,3%	5/4,2%	2/1,7%
61-70 лет	8/6,7%	3/2,5%	5/4,2%	-
Всего:	49/40,8%	36/30,0%	22/18,3%	13/10,8

лет (средний возраст 35,5 лет); распределение больных по формам патологии, полу и возрасту представлены в таблице 1.

Дополнительно нами была обследована группа из 50 пациентов без патологии в легких. У 47 пациентов (94%) в легких изменений не выявлено, у 3 пациентов (6%) изменения в легких были сомнительные. Всем пациентам выполнялось традиционное рентгенологическое исследование и УЗИ органов грудной полости.

УЗИ органов грудной полости было выполнено на сканерах Acuson X300 (Siemens), мультичастотными линейными и конвексными датчиками с частотой 3,5-7 МГц. Специальной подготовки пациентов при данном исследовании не требовалось. Эхография органов грудной полости была выполнена в обычном В-режиме, при необходимости дифференциации сосудов от бронхов применялось цветовое доплеровское картирование. Визуализация легочной паренхимы проводилась в поперечной и продольных плоскостях с использованием над- и подключичного, межреберного и межреберного с отведением лопаток доступов сканирования. Сначала применялось над- и подключичное сканирование. Это позволило оценить верхние отделы легочной паренхимы как при патологии, так и без нее. Межреберное сканирование проводилось от второго до четвертого межреберья, затем по средней подмышечной и по задней лопаточной линии. При этом были оценены средние, нижние отделы легочной паренхимы и плевральные листки. Визуализация патологического безвоздушного участка легких измерялась в двух взаимных перпендикулярных плоскостях, определялась локализация по долям, полям и сегментам, оценивались форма, размеры, эхогенность и динамика [11, 12]. Заключение формировалось с учетом клинической классификации туберкулеза органов дыхания [11, 12]. Через три недели проводилось повторное ультразвуковое исследование органов грудной полости. Полученные УЗИ признаки были верифицированы с рентгенологическими данными.

Результаты исследования и обсуждения.

Всем 120 пациентам при объективном осмотре, при клинико-рентгенологических данных был поставлен диагноз туберкулез органов дыхания. Ультразвуковое исследование органов грудной полости проводилось в первый или во второй день поступления пациентов в стационар независимо от результатов рентгенологических методов исследования. Были обследованы пациенты с инфильтративным и очаговым туберкулезом органов дыхания. У 65 пациентов (54,2%) отмечалось острое начало заболевания. Они жаловались на слабость, недомогание, субфебрильную температуру в течение месяца, кашель, боли в груди, усиливающиеся при дыхании. Остальные 55 пациентов (45,8%) жалоб не предъявляли. Со стороны анализа крови у 30 пациентов (25,0%) отмечался лейкоцитоз, повышение СОЭ. При бактериологическом исследовании мокроты у 55 пациентов (45,8%) были обнаружены микобактерии туберкулеза.

Ультразвуковые признаки воспалительного процесса в легких были названы синдромом потери воздушности легочной ткани [2, 7, 11, 12]. Объем поражения определялся по проекции инфильтрата и очагов на грудную стенку с принятым делением легкого на доли и сегменты. При эхографии легочной ткани с пораженной стороны были выделены два вида инфильтрации: округлой и неправильной формы. Округлый инфильтрат у 33 пациентов (27,5%) был в виде гипоэхогенного образования с четкими ровными контурами, по структуре неоднородный за счет мелких гиперэхогенных включений, и отмечалось утолщение листков плевры (рис. 1).

Инфильтративные изменения у 48 пациентов (11,4%) были неправильной формы в виде гипоэхогенных участков без четких контуров, с гиперэхогенными включениями, реакции плевры при этом не наблюдалось (рис. 2).

Данные изменения были локализованы преимущественно в S1, S2 и S6 сегментах легких. Очаговые изменения были выявлены у 29 пациентов (24,2%). Для очагового туберкулеза легких были характерны эхопризнаки в виде мелких множественных округлой формы гипо- и изоэхогенных линейных сигналов (рис. 3).

Второе ультразвуковое исследование органов грудной полости было проведено через три недели. У 60 пациентов (50,0%) отмечалась положительная ультразвуковая динамика. Она проявлялась в уменьшении размеров инфильтрации и очагов с частичным восстановлением воздушности легочной ткани (рис. 4, рис. 5). У 40 пациентов (33,3%) ультразвуковая динамика не отмечалась.

Сопоставляя с рентгенологическими данными: на обзорной рентгенографии инфильтративные изменения были выявлены у 70 пациентов (58,83%). Из них у 55 пациентов (48,5%) изменения в виде неоднородных участков, с нечеткими, неровными контурами. У 25 пациентов (20,8%) – инфильтрат округлой формы, неоднородной структуры, с четкими, ровными контурами. У 18 пациентов (15,0%) определялись очаги малой интенсивности. На компьютерной томографии у 50 пациентов (41,7%) были выявлены обширные зоны инфильтрации с наличием деструктивных изменений, у 34 пациентов (28,3%) – инфильтраты округлой формы, с четкими, ровными контурами и очагами отсева, у 33 пациентов (37,2%) определялись очаги малой плотности.

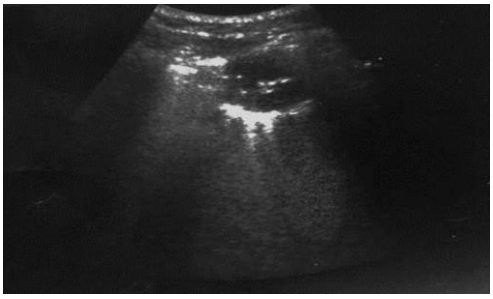

Рис. 1.

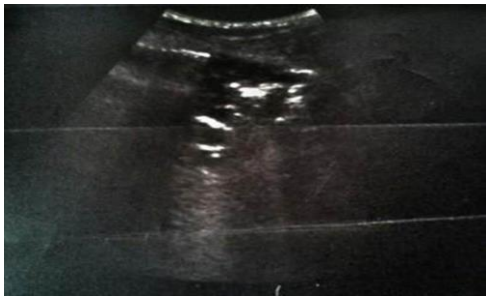

Рис. 2.

Рис. 1. Эхограмма органов грудной полости.

Пациент Д., 40 лет. Над- и подключичный и межреберный доступы сканирования по парастернальной линии. Справа в верхних отделах легочной паренхимы определяется округлое гипоэхогенное образование с четкими, ровными контурами, неоднородное за счет гиперэхогенных включений. Рядом – гиперэхогенные очаги. Отмечается утолщение листков плевры.

Рис. 2. Эхограмма органов грудной полости.

Пациент К., 35 лет. Над- и подключичный и межреберный доступы сканирования по парастернальной линии. В верхней доле правого легкого визуализируется множественные неправильной формы гипоэхогенные участки, с гиперэхогенными включениями.



Рис. 3.

Рис. 3. Эхограмма органов грудной полости.

Пациент М., 28 лет. Межреберный и межреберный с отведением лопаток доступы сканирования по средней подмышечной и задней лопаточной линии. В нижних отделах легочной паренхимы левого легкого визуализируется множественные гиперэхогенные и изоэхогенные эхосигналы сливного характера.

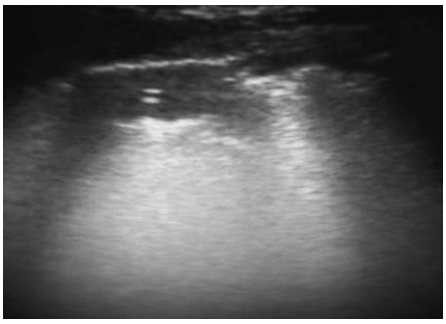

Рис. 4.

Рис. 5

Рис. 4. Эхограмма органов грудной полости.

Тот же пациент Д., 40 лет. Над-, подключичный и межреберный доступ сканирования по парастернальной линии. Справа в верхних отделах легочной паренхимы отмечается частичное рассасывание округлого гипоэхогенного образования и гиперэхогенных включений. Отмечается частичное восстановление листков плевры.

Рис. 5. Эхограмма органов грудной полости.

Тот же пациент К., 35 лет. Над-, подключичный и межреберный доступ сканирования по парастернальной линии. В верхней доле правого легкого отмечается неполное рассасывание гипоэхогенных участков.

Таблица №2. Показатели истинных и ложных результатов УЗИ, обзорной рентгенографии и РКТ при туберкулезе легких.

	УЗИ	Обзорная рентгенография	РКТ
Истинно положительный результат (ИП)	114	88	117
Ложно отрицательный результат (ЛО)	6	32	3
Чувствительность метода (%)	95%	80,0%	97,5%
Истинно отрицательный результат (ИО)	47	45	50
Ложно положительный результат (ЛП)	3	5	-
Специфичность метода (%)	94%	90%	99,9%

При анализе результатов ультразвукового исследования органов грудной полости и сопоставлении их с рентгенологическими данными (обзорной рентгенографии и компьютерной томографии) нами были определенны показатели чувствительности и специфичности. Показатели истинных и ложных результатов УЗИ, обзорной рентгенографии и РКТ методов представлены в таблице 2.

Чувствительность УЗИ метода для туберкулеза легких составила 95%. Специфичность УЗИ метода для туберкулеза легких составила 94%. Таким образом, из таблицы 2 видно, что чувствительность и специфичность ультразвукового метода исследования легких при туберкулезе органов дыхания превосходят показатели традиционной рентгенографии.

Выводы.

Ультразвуковой метод исследования в диагностике туберкулеза легких позволяет выявить важную информацию о патологическом процессе легочной ткани, его форме, локализации, плевральной реакции, о состоянии органов средостения и диафрагмы. УЗИ мониторинг при туберкулезе органов дыхания рекомендовано проводить на 1-2 день и через 3-6 недель от начала лечения. Этот метод дает возможность постоянного динамического наблюдения, позволяет оценить эффективность проводимого противотуберкулезного лечения и своевременно распознать возникшие осложнения при данном заболевании. На сегодняшний день эхография органов грудной полости является ионизирующе безопасным методом диагностики, который при ряде заболеваний может использоваться в качестве разумной альтернативы обзорной рентгенографии при дальнейшем динамическом наблюдении.

Источник финансирования и конфликт интересов.

Авторы данной статьи подтвердили отсутствие финансовой поддержки исследования и конфликта интересов, о которых необходимо сообщить.

Список литературы:

1. Тухбатуллин М.Г., Валиев Р.Ш., Шамшурова Е.С. Ультразвуковой метод исследования в диагностике туберкулеза легких и плевры: Учебное пособие для врачей. Казань. 2014. 20 с.

2. Тухбатуллин М.Г., Валиев Р.Ш., Шамшурова Е.С. Рентгено-ультразвуковая картина при инфильтративном туберкулезе легких. Практическая медицина. 2014; 3: 1-9.

3. Помельцов К.В. Рентгенологическая диагностика туберкулеза легких. Москва, 1965. 395 с.

4. Перельман М.И. Фтизиатрия, национальное руководство для врачей. ГЭОТАР-Медиа, 2007. 448 с.

5. Лазарева Я.В., Ратобыльский П.В., Серова Е.В., Мальсагов М.Б. Лучевая диагностика туберкулеза сегодня. Радиология-практика. 2008; 5: 27.

6. Шахов Б.Е., Сафонов Д.В. Ультразвуковая диагностика воспалительных заболеваний легких и плевры. НижГМА, 2008. 292 с.

7. Сторожкова Г.И., Шахов Б.Е. Ультразвуковая визуализация воспалительных легочно-плевральных процессов: Методические рекомендации для врачей. Москва, 2011. 32 с.

8. Сафонов Д.В., Шахов Б.Е. Ультразвуковая диагностика опухолей легких. М., Видар, 2014. 144 с.

9. Митьков В.В. Практическое руководство по ультразвуковой диагностике. Общая ультразвуковая диагностика. М., Видар, 2011. 712 с.

10. Мязин А.А. Возможна ли визуализация воздушной легочной ткани? Ультразвуковая и функциональная диагностика. 2002; 1: 138.

11. Сафонов Д.В., Дианова Т.И, Голубцова О.И., Иванова О.Н. Динамическое ультразвуковое исследование грудной клетки при пневмониях у детей. Фундаментальные исследования. 2014; 10: 1799-1804.

12. Сафонов Д.В., Дианова Т.И., Родионов В.А., Герасимова Л.А. Рентген-ультразвуковые сопоставления и динамический эхографический контроль при пневмониях у детей. Научный журнал КубКГУ. 2014; 104 (10): 1-15.

References:

1. Tukhbatullin M. G., Valiev R. Sh., Samsonova E. S. the Ultrasonic method of examination in diagnostics of tuberculosis of the lung and pleura: a manual for physicians. Kazan. 2014. 20 p. (in Russian).

2. Tukhbatullin M. G., Valiev R. Sh., Samsonova E. S. X-ray and ultrasound pattern within infiltrative pulmonary tuberculosis. Practical medicine. 2014; 3: 1-9 (in Russian).

3. Pomelow K. V. Radiological diagnosis of tuberculosis. Moscow, 1965. 395 p . (in Russian).

4. Perelman M. I. Phthisiology, national guide for physicians. GEOTAR-Media, 2007. 448 p. (in Russian).

5. Lazareva I. V., Ratobylskaya P. V., Serova E. V., Malsagov M. B. X-ray diagnosis of tuberculosis today. Radiology-practice. 2008; 5: 27 (in Russian).

6. Shakhov B. E., Safonov D. V. Ultrasound diagnostics of inflammatory diseases of the lung and pleura. NigGMA, 2008. 292 p. (in Russian).

7. Shirokova G. I., Shakhov B. E. Ultrasound imaging of inflamematory pulmonary and pleural processes: guidelines for doctors. Moscow, 2011. 32. p. (in Russian).

8. Safonov D. V., Shakhov B. E. Ultrasound diagnosis of lung tumors. M., Vidar, 2014. 144 p. (in Russian).

9. Mitkov V. V. A practical guide to ultrasound diagnostics. General ultrasonic diagnosis. M., Vidar, 2011. 712 p. (in Russian).

10. Myazin A.A. Is it possible to visualize air lung tissue? Ultrasound and functional diagnostics. 2002; 1: 138 (in Russian).

11. Safonov D. V., Dianov V. I., Golubtsova, O. I., Ivanova O. N. Dynamic ultrasound examination of the chest in pneumonia in children. Fundamental research. 2014; 10: 1799-1804 (in Russian).

12. Safonov D. V., Dianova T. I., Rodionov V. A., Gerasimova L. A. X-ray-ultrasound mapping and dynamic sonographic control in pneumonia in children. The Scientific journal of KubKGU. 2014; 104 (10): 1-15 (in Russian).

ОРИГИНАЛЬНАЯ СТАТЬЯ

ПЭТ/КТ С ^{11}С-ХОЛИНОМ В ДИАГНОСТИКЕ РЕЦИДИВА РАКА ПРЕДСТАТЕЛЬНОЙ ЖЕЛЕЗЫ У ПАЦИЕНТОВ ПОСЛЕ РАДИКАЛЬНОЙ ПРОСТАТЭКТОМИИ С НИЗКИМИ ЗНАЧЕНИЯМИ ПСА

Асланиди И.П.[1], Пурсанова Д.М.[1], Мухортова О.В.[1], Катунина Т.А.[1], Широкорад В.И.[2], Рощин Д.А.[3]

1 - ФГБУ «Научный центр сердечно-сосудистой хирургии им. А.Н. Бакулева» Минздрава России.
2 - ГАУЗ Московская Городская Онкологическая Больница № 62.
3 - НИИ урологии и интервенционной радиологии им. Н.А. Лопаткина – филиал ФГБУ «НМИРЦ» Минздрава России. Москва, Россия.

Цель исследования. Изучить возможности позитронно-эмиссионной томографии, совмещенной с компьютерной томографией (ПЭТ/КТ) с ^{11}С-Холином у больных РПЖ с низкими значениями ПСА (<2,0 нг/мл) после радикальной простатэктомии.

Материалы и методы. Проанализированы результаты 63 ПЭТ/КТ исследований с ^{11}С-Холином; среднее значение ПСА составило 0,94±0,51 (0,21–1,98) нг/мл, медиана – 0,93 нг/мл. Сканирование выполнялось на гибридной системе «Biograph–64» True Point PET/CT (Siemens) через 10 минут после внутривенного введения 11С-Холина (700–950 МБк).

Результаты. По результатам ПЭТ/КТ рецидив РПЖ при ПСА<2,0 нг/мл диагностирован в 30% (19/63) случаев. Группы больных с ПЭТ-позитивными (n=19) и ПЭТ-негативными (n=44) результатами значимо не отличались по возрасту, времени между первичным лечением и развитием биохимического рецидива, индексу Глисона и получению гормонотерапии на момент выполнения ПЭТ/КТ.

Выявлена прямая корреляция (p=0,007) между получением ПЭТ-позитивного результата и уровнем ПСА: при ПСА менее 2,0 нг/мл, 1,5 нг/мл, 1,0 нг/мл и 0,5 нг/мл рецидив РПЖ диагностирован в 30% (19/63), в 23% (12/53), в 17% (6/36) и в 20% (3/15) случаев соответственно.

Статистически значимая взаимосвязь была также получена для следующих параметров: времени удвоения ПСА<6 месяцев и категорий опухоли >T3 и N1 по TNM (p<0,05 для всех). При этом все эти параметры являлись достоверными предикторами получения ПЭТ-позитивного результата. По результатам множественного регрессионного анализа, сочетание перечисленных предикторов, за исключением N1, повышало вероятность диагностики рецидива РПЖ по данным ПЭТ/КТ.

По локализации рецидива выявлено преобладание местнораспространенных рецидивов в 63% (12/19) случаев, в 26% (5/19) диагностировано изолированное отдаленное метастазирование, в 11% (2/19) – сочетанный рецидив.

Выводы. У больных с низкими значениями ПСА (< 2,0 нг/мл) результаты ПЭТ/КТ с ^{11}С-Холином позволили диагностировать рецидив заболевания (как локорегионарный, так и генерализованный) в 30% случаев, что явилось определяющим в выборе дальнейшего лечения. Вероятность диагностики рецидива РПЖ по данным ПЭТ/КТ выше у больных с исходно неблагоприятной стадией опухоли (>T3, N1), ростом ПСА и быстрой его кинетикой, что следует учитывать при отборе пациентов на исследование.

Ключевые слова: рецидив рака предстательной железы, ПЭТ/КТ, ^{11}С-Холин, ПСА, биохимический рецидив, холин.

Контактный автор: Пурсанова Д.М., dipoursanidou@gmail.com

Для цитирования: Асланиди И.П., Пурсанова Д.М., Мухортова О.В., Катунина Т.А., Широкорад В.И., Рощин Д.А. Применение системы по предоперационному моделированию на основе данных компьютерной томографии у больного эхинококкозом печени. REJR. 2016; 6 (2):60-71. DOI:10.21569/2222-7415-2016-6-2-60-71.

Статья получена: 23.03.2016 **Статья принята: 04.04.2016**

^{11}C-CHOLINE PET/CT IN RECURRENCE DETECTION IN SURGICALLY TREATED PROSTATE CANCER PATIENTS WITH LOW PSA LEVEL

Aslanidis I.P.[1], Pursanova D.M.[1], Mukhortova O.V.[1], Katunina T.A.[1], Shirokorad V.I.[2], Roshchin D.A.[3]

1 - Bakoulev Scientific Center for Cardiovascular Surgery.
2 - Moscow City Oncology Hospital № 62.
3 - N. Lopatkin Scientific Research Institute of Urology and Interventional Radiology.
Moscow, Russia.

Purpose. To evaluate the usefulness of ^{11}C-Choline PET/CT in patients after radical prostatectomy with low PSA level for detection of PCa relapse.

Materials and methods. PET/CT was performed in 63 patients on PET/CT scanner (Biograph-64, Siemens) 10 min after injection of ^{11}C-Choline (700–950 Mbq). The mean PSA value in the group was 0.94±0.51 (0.21–1.98) ng/ml, median – 0.93 ng/ml.

Results. Overall, ^{11}C-Choline PET/CT detected PCa relapse in 30% (19/63) of cases. There was no statistical difference between PET-positive (n=19) and PET-negative (n=44) patients according to age, time to biochemical relapse after surgery, Gleason score and ongoing hormone therapy.

The detection rate of relapse according to ^{11}C-Choline PET/CT showed correlation (p=0,007) with serum PSA: positive PET/CT results were obtained in 30% (19/63) patients with PSA<2,0 ng/ml, in 23% (12/53) – with PSA<1,5 ng/ml, in 17% (6/36) – with PSA<1,0 ng/ml, and in 20% (3/15) – with PSA<0,5 ng/ml.

PSA doubling time <6 months, stage >T3 and N1 were significantly associated with an increased probability of positive PET/CT findings (p<0,05 for all). All these parameters were found to be independent predictive factors for PET-positive result at simple linear regression analysis. The combination of mentioned predictors, except N1, was statistically significant in the prediction of a positive PET/CT at multiple linear regression analysis.

Local relapse was detected in 63% (12/19) patients, distant metastases – in 11% (2/19) cases, and both local and distant metastases – in 11% (2/19) cases.

Conclusions. ^{11}C-Choline PET/CT was able to detect and correctly identify the localization of PCa relapse (local and distant) in 30% of patients with PSA<2,0 ng/ml, and therefore was useful in selection of further therapeutic approach. Pathological stage (>T3, N1), trigger PSA and short PSA doubling time were found to be significant predictors for PET-positive result and should be considered in patient selection for ^{11}C-Choline PET/CT.

Keywords: prostate cancer recurrence, PET/CT, ^{11}C-Choline, PSA, biochemical recurrence, choline.

Corresponding author: Pursanova D.M., dipoursanidou@gmail.com

For citation: Aslanidis I.P., Pursanova D.M., Mukhortova O.V., Katunina T.A., Shirokorad V.I., Roshchin D.A. ^{11}c-choline pet/ct in recurrence detection in surgically treated prostate cancer patiens with low psa level REJR. 2016; 6 (2): 60-71. DOI: 10.21569/2222-7415-2016-6-2-60-71.

Received: 23.03.2016 **Accepted: 04.04.2016**

Рак предстательной железы (РПЖ) занимает второе место среди причин смерти мужчин от злокачественных новообразований, и частота его неуклонно растет [1, 2]. В России стандартизированный показатель заболеваемости на 100 тыс. населения в 2003 году составил 16,51, а в 2013 году – 34,62 (среднегодовой темп прироста 7,09%) [2]. В настоящее время к основным методам радикального лечения местно-распространенного РПЖ относятся радикальная простатэктомия, дистанционная лучевая терапия и брахитерапия [3, 4]. Однако, несмотря на успешное применение данных видов лечения, уровень рецидивов в течение пяти лет достигает 27–53% [3]. Поэтому одной из актуальнейших проблем современной онкоурологии является ранняя диагностика рецидива РПЖ.

С введением в практику анализа уровня простатического специфического антигена (ПСА) в крови диагностика рецидива заболевания кардинально улучшилась. Изолированное повышение этого маркера без клинико-диагностических признаков опухоли принято расценивать как биохимический рецидив, который, согласно решению международного консенсуса, определяется при двух последовательных повышениях уровня ПСА, равных или вы-

ше 0,2 нг/мл после радикальной простатэктомии [3, 4]. Однако бессимптомное повышение данного маркера не позволяет определить точную локализацию рецидивного процесса, что является определяющим фактором при выборе лечебной тактики [3, 4-7]. В случае местного рецидива после радикальной простатэктомии основным и общепризнанным методом лечения является спасительная лучевая терапия, а при наличии отдаленных метастазов – системная терапия [3, 5-7]. Согласно рекомендациям Европейской ассоциации урологов, спасительная лучевая терапия после радикальной простатэктомии должна назначаться при отсутствии отдаленных метастазов и низких значениях ПСА (менее 1,0–2,0 нг/мл), при этом лечение наиболее эффективно при ПСА менее 0,5 нг/мл [3, 5, 6].

Считается, что о генерализации процесса могут свидетельствовать такие факторы, как высокая степень злокачественности опухоли по данным послеоперационного морфологического исследования, малый временной промежуток между первичным лечением и развитием биохимического рецидива, а также быстрая кинетика ПСА [3]. Тем не менее, для выбора лечебной тактики нужно четко дифференцировать наличие местного рецидива и отдаленных метастазов [3, 5-7], для чего в настоящее время используется целый ряд методов диагностической визуализации: трансректальное УЗИ, КТ, мультипараметрическая МРТ и остеосцинтиграфия [3, 8-10]. На сегодняшний день «золотого» стандарта диагностики рецидива РПЖ нет, а перечисленные методы имеют ограниченные возможности в диагностике анатомической локализации рецидива РПЖ, особенно у пациентов с низкими значениями ПСА [8-10].

Появившаяся в последнее десятилетие гибридная технология ПЭТ/КТ представляет собой высокоинформативный метод радионуклидной диагностики, позволяющий одновременно оценивать метаболические (по данным ПЭТ) и структурные (по данным КТ) изменения в органах и тканях [3, 7, 9, 10]. Важным преимуществом метода является одномоментное обследование всего тела, что позволяет проводить дифференциальную диагностику местнораспространенного и диссеминированного процессов, а именно это является определяющим фактором при выборе правильной лечебной тактики. В настоящее время наиболее широко в клинической практике у больных РПЖ применяется ПЭТ/КТ с холином, меченным углеродом-11 (11С-Холин) либо фтором-18 (18F-Холин) [3, 7, 9].

В большинстве опубликованных исследований проанализированы диагностические показатели ПЭТ/КТ с ^{11}С-Холином в группах больных с большим диапазоном уровней ПСА: от 0,2 нг/мл (критерий биохимического рецидива) до 17,8 нг/мл, 25,4 нг/мл, 48,6 нг/мл, 45,0 нг/мл и 98,0 нг/мл [11, 12–15].

Целью данного исследования явилось изучение возможностей ПЭТ/КТ с ^{11}С-Холином в диагностике рецидива РПЖ у больных после радикальной простатэктомии с низкими значениями ПСА – менее 2,0 нг/мл.

Материал и методы.

В исследование включены результаты ПЭТ/КТ исследований с ^{11}С-Холином 63 амбулаторных больных местнораспространенным РПЖ с наличием биохимического рецидива после радикальной простатэктомии, которые были обследованы в ПЭТ-центре отдела ядерной диагностики НЦССХ им. А.Н. Бакулева в период с февраля 2013 года по январь 2016 года. У всех пациентов имел место морфологически подтвержденный диагноз ацинарной аденокарциномы различной степени злокачественности (индекс Глисона от 4 до 9) стадии T1–3 N0–1 M0. Средний возраст пациентов составил 62±6,6 (44–77) лет. Время между первичным лечением и возникновением биохимического рецидива составило от 5 месяцев до 12 лет (3,2±2,3).

У всех пациентов после первичного лечения был достигнут минимальный уровень ПСА. Критерием включения больных в исследование являлось наличие биохимического рецидива,

который, как указано выше, диагностировался при двух последовательных повышениях ПСА более 0,2 нг/мл. Учитывались результаты анализа уровня общего ПСА сыворотки крови, выполненного не ранее, чем за месяц до проведения ПЭТ/КТ исследования. Среднее значение ПСА в анализируемой группе составило 0,94 ± 0,51 (0,21–1,98) нг/мл, медиана – 0,93 нг/мл.

В 27 из 63 случаев (43%) определялась быстрая кинетика ПСА: время удвоения ПСА менее 6 месяцев. В 17 из 63 случаев (27%) ПЭТ/КТ исследование проводилось у пациентов в процессе гормонотерапии, причем в короткие сроки (в течение недели) после введения лекарственных препаратов.

Исследования выполнялись на гибридной системе ПЭТ/КТ «Biograph–64» True Point фирмы Siemens. ПЭТ/КТ проводилась натощак, не ранее, чем через 5–8 часов после последнего приема пищи; накануне исследования больным рекомендовалось исключить из питания продукты, содержащие белки. Сканирование начиналось через 10 минут после внутривенного введения ^{11}С-Холина (700–950 МБк, в среднем 825 МБк), после опорожнения мочевого пузыря. Всем больным ПЭТ/КТ выполнялась по стандартному протоколу в режиме обследования «всего тела» (от уровня глазниц до уровня верхней трети бедра). После выполнения топограммы осуществлялось КТ-сканирование (170 mA,

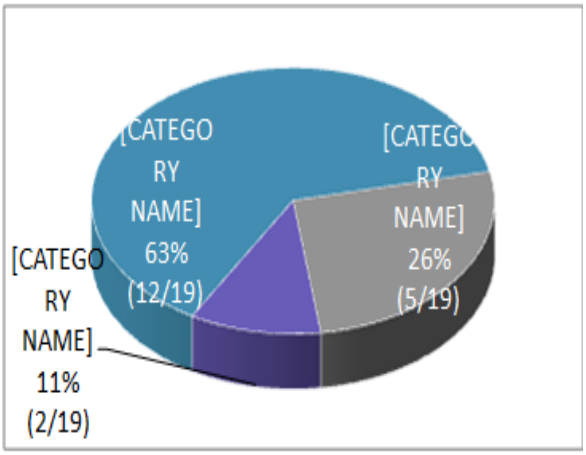

Рис. 1.

Рис. 1. Диаграмма. Распределение позитивных результатов ПЭТ/КТ с ^{11}С-Холином по локализации выявленного рецидива, n = 19.

120 kV, FOV 700 мм, с толщиной среза 5,0). Следующим этапом в этом же положении пациента начиналось ПЭТ-сканирование в режиме 3D в направлении от верхней трети бедра до уровня глазниц. Сбор данных осуществлялся в статическом режиме при 7–8 последовательных перемещениях диагностического стола относительно гентри. Сканирование проводилось в режиме 3D, состояло из записанных в стандартной последовательности 3-х минутных сканов для каждого положения стола сканера. Коррекция аттенуации ПЭТ-данных (коррекции эмиссионных данных на поглощение и рассеивание излучения окружающими тканями) осуществлялась по данным КТ. Также в стандартном автоматическом режиме проводилось совмещение (фузионирование) реконструированных ПЭТ и КТ данных.

Полученные изображения оценивались визуально и полуколичественно. Визуальный анализ проводился по виртуальному трехмерному ПЭТ-изображению, а также по всем трем типам изображений (КТ, ПЭТ и фузионированному) в трех проекциях. Очаги повышенного накопления препарата (гиперметаболизма), не связанные с его физиологическим распределением, расценивались как патологические, с автоматизированным расчетом стандартизированного уровня накопления (standard uptake volume) ^{11}С-Холина в патологическом очаге – SUVmax.

При возникновении сложности интерпретации состояния ложа предстательной железы проводилось дополнительное ПЭТ/КТ сканирование области таза, которое осуществлялось непосредственно после первичного сканирования и повторного опорожнения мочевого пузыря.

Результаты ПЭТ/КТ были верифицированы данными гистологических исследований, результатами других методов визуализации, повторных ПЭТ/КТ исследований, клиническими данными в процессе наблюдения, дальнейшей динамикой ПСА, а также на основании сочетания всего вышеперечисленного в течение 9±3 (1–12) месяцев после проведения ПЭТ/КТ исследования.

Значения средних представлены как среднее арифметическое ± стандартное отклонение, 95% - доверительный интервал, который учитывает объем малой выборки. Была проанализирована взаимосвязь между получением ПЭТ-позитивного результата и такими параметрами, как возраст, время между лечением и развитием биохимического рецидива, уровень ПСА, время удвоения ПСА (менее 6 месяцев), степень дифференцировки злокачественности опухоли (индекс Глисона > 7), исходная стадия опухоли – категории T и N по классификации TNM (> T3 и N1), а также получение гормонотерапии на момент исследования. Оценка взаимосвязей между параметрами проводилась на основе бивариантного корреляционного анализа методом Пирсона и Спирмена с подтверждениями методами простой и множественной линейной регрессии. Различие показателей признавали статистически значимым в том случае, если вычисленный уровень значимости (p) не превышал критического уровня 0,05. Для обработки данных использовался пакет статистических программ SPSS (v. 19; SPSS Inc.) и электронные таблицы Microsoft Excel.

Результаты исследования.

В анализируемой группе в целом у больных с уровнем ПСА менее 2,0 нг/мл ПЭТ-позитивные результаты, свидетельствовавшие о наличии рецидива заболевания, были получены в 19 из 63 случаев (30%).

Проанализирована локализация рецидивного процесса, диагностированного по результатам ПЭТ/КТ с 11С-Холином (рис. 1). Выявлено преобладание местно-распространенных рецидивов – в 12 из 19 случаев (63%): в ложе предстательной железы (n = 2) и в тазовых лимфоузлах (n = 10). У 5 из 19 (26%) ПЭТ-позитивных больных диагностировано изолированное отдаленное метастазирование: в экстрапельвикальные лимфатические узлы (n = 3), в кости (n = 1) и в легкие (n = 1); и у двух больных (11%) – поражение тазовых лимфоузлов в сочетании с метастазами в забрюшинный паракавальный лимфоузел (n = 1) и в левую лонную кость (n = 1). Наличие отдаленных метастазов диагностировано у 37% (7/19) больных с ПЭТ-позитивными результатами и у 11% (7/63) больных анализируемой группы в целом.

Минимальное значение ПСА, при котором получен ПЭТ-позитивный результат, составило 0,21 нг/мл – у пациента с исходно неблагопри-

ятными характеристиками опухоли (pT3bN1M0, индекс Глисона 10) диагностированы метастазы в регионарные лимфатические узлы нормальных размеров: от 6х6 мм (минимальный ПЭТ-позитивный лимфатический узел в данном исследовании) до 10х10 мм; кроме того, данные ПЭТ/КТ позволили исключить наличие метастазов иной локализации (рис. 2).

На рисунке 3 представлен случай диагностики местного рецидива в ложе предстательной железы, и также исключена генерализация рецидивного процесса.

Метастатическое поражение лимфатических узлов диагностировано в 24% (15/63) случаев в анализируемой группе в целом. Метастазы выявлены в 79% (15/19) случаев с диагностированным рецидивом по данным ПЭТ/КТ с ^{11}C-Холином, 33% (5/15) из которых – экстрапельвикальной локализации. Всего диагностировано 35 метастатически пораженных лимфатических узлов размерами от 6х6 мм до 19х22 мм, средняя интенсивность накопления препарата в них составила: SUVmax = 3,5±1,4 (1,5-6,5). Доля метастазов в лимфоузлы нормальных размеров от общего количества диагностированных метастатически пораженных лимфоузлов составила 51% (18/35).

Метастатическое поражение костей диагностировано в 3% (2/63) случаев в анализируемой группе в целом и в 11% (2/19) случаев с выявленным рецидивом РПЖ по данным ПЭТ/КТ с ^{11}C-Холином. У этих больных значения ПСА на момент исследования составили 1,13 нг/мл и 1,65 нг/мл, причем у одного из них выявлен патологический очаг гиперметаболической активности без убедительных структурных изменений по данным КТ.

На рисунках 4 и 5 представлены пациенты, у которых по данным ПЭТ/КТ с 11C-Холином, помимо местнораспространенного рецидивного процесса в тазовых лимфоузлах, выявлено наличие отдаленных метастазов в экстрапельвикальный лимфоузел (рис. 4) и в кость (рис. 5).

Также были проанализированы результаты ПЭТ/КТ с ^{11}C-Холином в зависимости от уровня ПСА (рис. 6): при ПСА менее 0,5 нг/мл рецидив РПЖ диагностирован в 3 из 15 случаев (20%), при ПСА менее 1,0 нг/мл – в 6 из 36 случаев (17%), при ПСА менее 1,5 нг/мл – в 12 из 53 случаев (23%), при ПСА менее 2,0 нг/мл – в 19 из 63 случаев (30%). Выявлена прямая корреляционная взаимосвязь между уровнем ПСА и вероятностью получения ПЭТ-позитивного результата (p=0,007).

Отдельно проанализирована подгруппа пациентов с быстрой кинетикой ПСА – временем его удвоения менее 6 месяцев, в которую вошли 27 из 63 больных (43%). В данной подгруппе ПЭТ-позитивные результаты получены в 48% (13/27) случаев: местнораспространенный рецидив (n=7), изолированное отдаленное метастазирование (n=4) и сочетанный рецидивный процесс (n=2). Выявлена статистически значимая взаимосвязь между временем удвоения ПСА и вероятностью получения ПЭТ-позитивного результата (p=0,006). Среди ПЭТ-позитивных результатов анализируемой группы в целом ПЭТ-позитивные случаи в подгруппе больных с быстрой кинетикой ПСА составили 68% (13/19).

Также проанализирована подгруппа больных, получавших гормонотерапию на момент выполнения ПЭТ/КТ, в которую вошло 17 из 63 случаев (27%). Рецидив РПЖ по данным ПЭТ/КТ с ^{11}C-Холином был диагностирован в 24% (4/17) этих случаев. Среди всех ПЭТ-негативных больных анализируемой группы в целом в процессе гормонотерапии на момент исследования находились 30 % (13/44) случаев.

Группы больных с ПЭТ-позитивными (n=19) и ПЭТ-негативными (n=44) результатами значимо не отличались по возрасту (p=0,705), времени между первичным лечением и развитием биохимического рецидива (p=0,975), индексу Глисона (p=0,159) и получению ГТ на момент выполнения ПЭТ/КТ (p=0,102). Однако статистически значимая взаимосвязь с получением ПЭТ-позитивных результатов была выявлена для следующих параметров: ПСА, время удвоения ПСА менее 6 месяцев, категории опухоли > T3 и N1 по классификации TNM (табл. №1).

По результатам простого линейного регрессионного анализа все статистически значимые параметры явились достоверными предикторами получения позитивного результата ПЭТ/КТ: ПСА (p=0,004), время удвоения ПСА менее 6 месяцев (p=0,006), категории опухоли по классификации TNM: >T3 (p=0,001) и N1 (p=0,006). Мы также провели множественный регрессионный анализ, по результатам которого сочетание указанных параметров, за исключением категории N1, сохранили значимость (p=0,001 для всех). Таким образом, по результатам проведенного исследования, вероятность диагностики рецидива РПЖ по данным ПЭТ/КТ с ^{11}C-Холином при уровне ПСА менее 2,0 нг/мл наиболее высока у пациентов с исходно неблагоприятной стадией опухоли (>T3) в сочетании с ростом ПСА и быстрой его кинетикой (временем удвоения ПСА менее 6 мес.).

Обсуждение результатов.

У пациентов с повышением уровня ПСА после радикальной простатэктомии определяющим фактором для выбора лечебной тактики являются раннее выявление рецидива РПЖ и точная дифференциальная диагностика местнораспространенного и диссеминированного процессов [16]. Использование ПЭТ/КТ с ^{11}C-

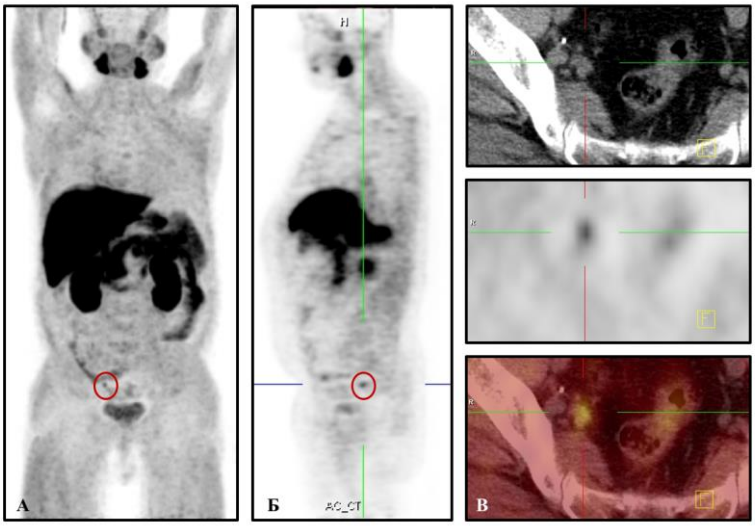

Рис. 2.

Рис. 2.

А - Виртуальное 3D-ПЭТ-изображение, коронарная проекция.

Б - ПЭТ-изображение, сагиттальная проекция.

В - Сверху вниз: КТ, ПЭТ и фузионированное ПЭТ/КТ изображение, аксиальная проекция.

Пациент П., pT3bN1M0, индекс Глисона 10, через 9 мес. после радикальной простатэктомии рост ПСА до 0,21 нг/мл, время удвоения ПСА менее 6 мес., состояние в процессе гормонотерапии. Патологический очаг гиперметаболической активности в двух рядом расположенных правых внутренних подвздошных лимфоузлах размерами 6х6 мм и 8х8 мм (SUVmax до 3,5).

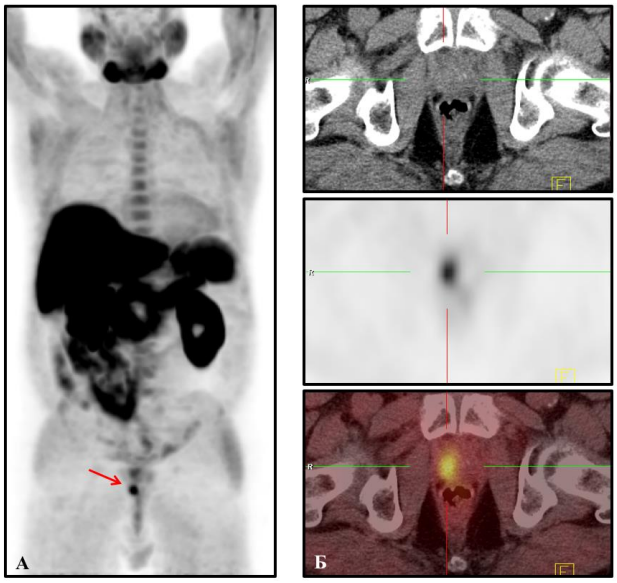

Рис. 3.

Рис. 3.

А - Виртуальное 3D-ПЭТ-изображение, коронарная проекция.

Б - Сверху вниз: КТ, ПЭТ и фузионированное ПЭТ/КТ-изображение, аксиальные проекции.

Пациент Л., pT2N0M0, индекс Глисона 4, через 5 лет после радикальной простатэктомии рост ПСА до 1,90 нг/мл, время удвоения ПСА менее 6 мес. Патологический очаг гиперметаболической активности в мягкотканном образовании в ложе предстательной железы справа (SUVmax = 4,4).

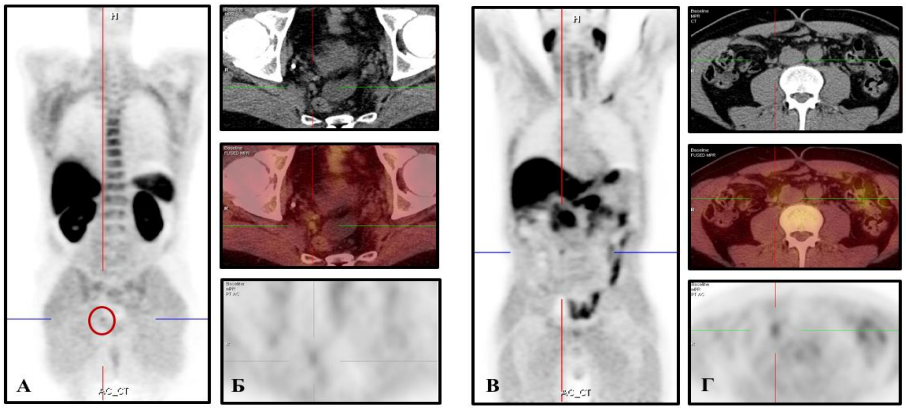

Рис. 4.

Рис. 4. А, В – ПЭТ, коронарная проекция. Б, Г – Сверху вниз: КТ, ПЭТ, фузионированное ПЭТ/КТ, аксиальная проекция.

Пациент Ф., pT2N0M0, индекс Глисона 6, через 19 месяцев после радикальной простатэктомии рост ПСА до 1,58 нг/мл, время удвоения ПСА более 6 мес.

А, Б - Патологические очаги гиперметаболической активности в лимфоузлах: в правом запирательном размерами 8х8 мм (SUVmax = 2,0).

В, Г - Патологические очаги гиперметаболической активности в лимфоузлах: в забрюшинном паракавальном на уровне L3-L4 позвонков размерами 14х5 мм (SUVmax = 2,8).

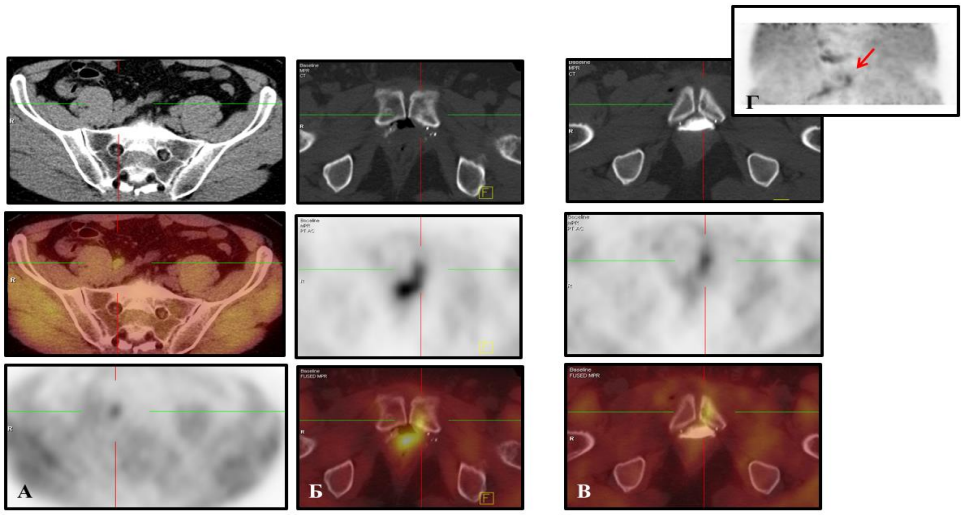

Рис. 5.

Рис. 5. А, Б, В - сверху вниз: КТ, ПЭТ и фузионированное ПЭТ/КТ, аксиальная проекция; Г - виртуальное 3D ПЭТ-изображение.

Пациент С., T3N0M0, индекс Глисона 7, через 3 года после радикальной простатэктомии рост ПСА до 1,13 нг/мл, время удвоения ПСА менее 6 мес.

А - Патологические очаги гиперметаболической активности: в двух рядом расположенных правых общих подвздошных лимфоузлах общим размером 15х11 мм (SUVmax до 2,8);

Б - Патологические очаги гиперметаболической активности: в участках смешанной трансформации в левой лобковой кости (SUVmax = 4,2). Физиологическое накопление ^{11}C-Холина в мочевом пузыре затрудняет оценку накопления препарата в патологическом очаге.

В, Г - Патологические очаги гиперметаболической активности: в участках смешанной трансформации в левой лобковой кости (SUVmax = 4,2). Дополнительное отсроченное сканирование области малого таза после повторного опорожнения мочевого пузыря.

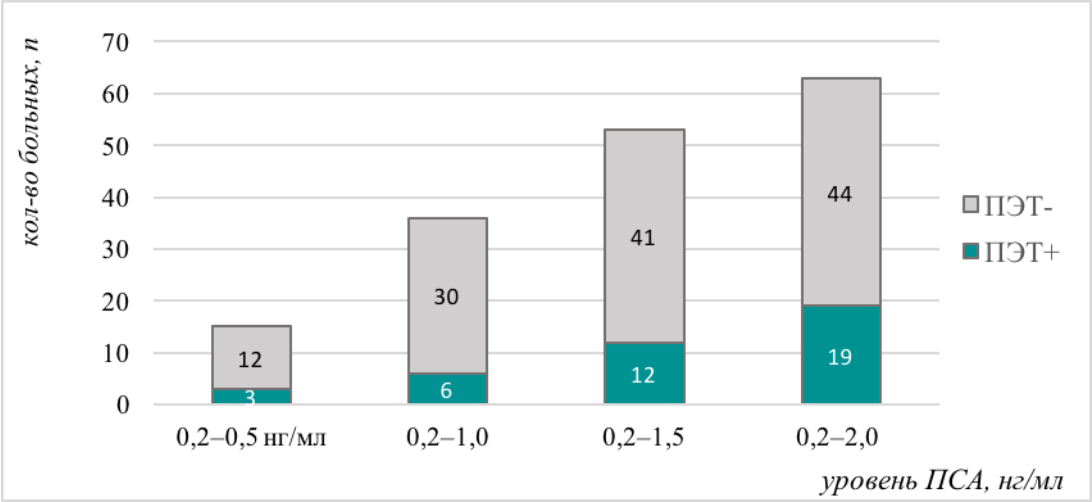

Рис. 6.

Рис. 6. Диаграмма. Распределение результатов ПЭТ/КТ с 11С-Холином в зависимости от уровня ПСА.

Таблица №1. Распределение ПЭТ-позитивных и ПЭТ-негативных результатов в зависимости от анализируемых параметров.

Параметр	p	Результаты ПЭТ/КТ, n		ВСЕГО
		ПЭТ+	ПЭТ-	
индекс Глисона ≥ 7	0,724	14/19 (74%)	24/44 (55)	38/63 (60%)
≥ T3	0,001	10 19 (53%)	17/44 (39%)	27/44 (61%)
N1	0,006	3/19 (16%)	3/44 (7%)	6/63 (10%)
время удвоения ПСА< 6 мес.	,006	13/19 (68 %)	14/44 (32%)	27/63 (43%)
Получение гормонотерапии при ПЭТ/КТ	0,39	4/19 (21%)	13/44 (30%)	17/63 (27%)

Холином в диагностике рецидива РПЖ находит все большее применение в клинической практике и, согласно рекомендациям Европейской Ассоциации Урологов, с 2014 г. включено в алгоритм обследования больных с биохимическим прогрессированием РПЖ [3].

Целью данного исследования явилось изучение возможности ранней диагностики прогрессирования РПЖ по данным ПЭТ/КТ с ^{11}С-Холином у наиболее сложной категории больных с низкими значениями ПСА.

По результатам нашего исследования у больных со значениями ПСА менее 2,0 нг/мл результаты ПЭТ/КТ с ^{11}С-Холином позволили диагностировать рецидив заболевания в 30% случаев. Сходные результаты – по 28% ¬– получены в исследованиях последних лет Castellucci на значительно большей группе пациентов (172/605) и Kjolhede на сопоставимой группе больных (16/58) [16, 17]. Несколько более высокое значение – 39% получено в исследовании Schillaci, что может быть связано с меньшей выборкой пациентов (7/18) [18].

Castellucci и соавт. отметили преобладание локальных рецидивов, которые выявлены в 48% случаев, тогда как отдаленное метастазирование определялось в 42%, а сочетанное – в 10% случаев [17]. В нашем исследовании результаты распределены аналогичны образом: также преобладали местные рецидивы – в 63% случаев, отдаленные метастазы диагностированы в 26%, а сочетанное поражение – в 11% случаев.

Особенно важно, что метод позволил вы

Таблица №2. Частота выявления рецидива РПЖ по данным ПЭТ/КТ с ^{11}С-Холином по данным других исследований.

Исследование	N	Метка Холина	Уровень ПСА, нг/мл	Частота выявления (%, n)
Krause, 2008	[21]	11	< 1,0 1,0 – 2,0	36% 43%
Castellucci, 2009	[12	11C	≤ 1,0 1,0 ≤ 2,0	19% (10/51) 2 % (10/39)
Giovacchini, 2010	[14]	11C	≤ 1,0	19%
Castellucci, 2011	[22]	11C	< 1,5	28% (29/102)
Schillaci, 2012	[19]	18F	< 1,0 1,0 – 2,0 ≤ 2,0	20% 55% 39% (7/18)
Mamede, 2013	[23]	11C	< 0,5	21% (15/71)
Castellucci, 2014	[17]	11C	< 2,0	28% (172/605)
Rodado-Marina, 2015	[20]	18F	< 1,5	31%
Kjolhede, 2015	[18]	18F	< 2,0 < 1,0	28% (16/58) 25%

явить метастазы в лимфатические узлы нормальных размеров – менее 10 мм (в 51% выявленных метастатически пораженных лимфатических узлов), которые не могли быть расценены как патологические по данным других методов диагностической визуализации. Кроме того, исследование, выполненное в режиме обследования «всего тела», позволило выявить отдаленные метастазы в экстрапельвикальные лимфатические узлы (n=5), кости (n=2) и легкие (n=1). По данным Kjolhede и соавт. метастазы РПЖ в скелет выявлены у 31% (5/16) ПЭТ-позитивных пациентов с уровнем ПСА менее 1,0 нг/мл [18]. В исследовании Rodado-Marina и соавт. в группе пациентов с уровнем ПСА менее 1,5 нг/мл рецидив РПЖ по данным ПЭТ/КТ выявлен в 31% случаев, у 7% из которых также отмечено костное метастазирование [20]. По результатам нашего исследования метастазы в скелет диагностированы в 10% (2/19) ПЭТ-позитивных случаев при уровне ПСА менее 2,0 нг/мл. Полученные результаты сопоставимы, а разница, вероятнее всего, обусловлена небольшой выборкой больных.

В анализируемой группе частота выявления рецидива РПЖ по данным ПЭТ/КТ с ^{11}С-Холином у пациентов со значениями ПСА менее 0,5 нг/мл, 1,0 нг/мл, 1,5 нг/мл и 2,0 нг/мл составила 20%, 17%, 23% и 30% соответственно. Полученные результаты сопоставимы с данными исследований других авторов (табл. №2). Таким образом, вероятность диагностики рецидива РПЖ с увеличением уровня ПСА возрастает.

В анализируемой группе статистически значимая взаимосвязь выявлена между вероятностью получения ПЭТ-позитивного результата и ростом ПСА, временем удвоения ПСА менее 6 месяцев, а также исходной морфологической стадией опухоли, что совпало с результатами исследований на аналогичных группах больных с низкими значениями ПСА [17, 23].

Возраст, степень дифференцировки опухоли (индекс Глисона >7), время между первичным лечением и развитием биохимического рецидива не влияли на вероятность диагностики рецидива РПЖ по данным ПЭТ/КТ с ^{11}С-Холином, что совпало с результатами Castelluci и соавт. [22]. Кроме того, в отличие от исследований Mamede и Castellucci, в анализируемой группе не было выявлено взаимосвязи между диагностикой рецидива РПЖ по данным ПЭТ/КТ с ^{11}С-Холином и получением гормонотерапии на момент выполнения ПЭТ/КТ [23, 17]. Однако результаты в подгруппе больных,

находящихся в процессе гормонотерапии на момент выполнения ПЭТ/КТ, позволили косвенно судить об эффективности проводимого лечения. Диагностика рецидива РПЖ по данным ПЭТ/КТ с ^{11}С-Холином в 24% (4/17) случаев в процессе гормонотерапии при ПЭТ/КТ свидетельствовала о появлении гормонорезистентности у этих больных. Тогда, как получение ПЭТ-негативных результатов у больных в процессе гормонотерапии, с одной стороны, свидетельствовало об эффективности проводимого лечения (появлении метаболического ответа на гормонотерапию), но, с другой – не позволило определить локализацию рецидива в данной подгруппе больных.

Статистически достоверными предикторами получения позитивного результата ПЭТ/КТ явились рост ПСА, время удвоения ПСА менее 6 месяцев и категории опухоли >T3 и N1 по классификации TNM, что также совпало с результатами Castellucci и соавт. [22].

Заключение.

Таким образом, у больных с низкими значениями ПСА (менее 2,0 нг/мл) результаты ПЭТ/КТ с ^{11}С-Холином подтвердили рецидив заболевания, позволили определить его локализацию и распространенность в 30% случаев, что явилось определяющим в выборе дальнейшего лечения. Важно отметить, что более трети больных (37%) с диагностированными рецидивами имели отдаленные метастазы в экстрапельвикальные лимфатические узлы, в том числе нормальных размеров, а также в кости и легкие.

Выполнение ПЭТ/КТ с ^{11}С-Холином в короткие сроки после введения гормональных препаратов не всегда позволяет определить локализацию рецидива РПЖ и оценить его распространенность.

Вероятность диагностики рецидива РПЖ по данным ПЭТ/КТ с ^{11}С-Холином выше у больных с исходно неблагоприятной морфологической стадией опухоли (>T3, N1), ростом ПСА и быстрой его кинетикой, что следует учитывать при отборе пациентов на исследование.

Источник финансирования и конфликт интересов.

Авторы данной статьи подтвердили отсутствие финансовой поддержки исследования и конфликта интересов, о которых необходимо сообщить.

Список литературы:

1. Jemal A., Siegel R., Ward E., Hao Y., Xu J., Murray T., Thun M.J. Cancer statistics, 2008. CA Cancer J Clin, 2008; 58 (2): 71–96.

2. Каприн А.Д., Старинский В.В., Петрова Г.В. Злокачественные новообразования в России в 2012 году (заболеваемость и смертность). Москва, ФГБУ «МНИОИ им. П. А. Герцена» Минздрава России, 2014. 250 с.

3. Mottet N., Bastian P. J., Bellmunt J., R.C.N. van de Burgh, Bolla M., N.J. van Casteren et al. EAU guidelines on prostate cancer. Update April 2014. European Association of Urology. Available at: http://www.uroweb.org/guidelines/onlineguidelines/.

4. Kataja V.V., Bergh J. ESMO minimum clinical recommendations for diagnosis, treatment and follow-up of prostate cancer. Ann Oncol. 2005; 16 (Suppl.1): 34–36.

5. Сивков А.В., Муравьев В., Кешишев Н.Г., Шадеркин И.А., Шкабко О.В. Спасительные методы лечения рака предстательной железы после радикальной терапии. Экспериментальная и клиническая урология. 2010; 4: 10–16.

6. Гришина Ю.А., Хмелевский Е.В. Лучевая терапия локальных рецидивов рака предстательной железы после радикальной простатэктомии. Вопросы онкологии. 2015; 61 (1): 7–13.

7. Reske S.N., Blumstein N.M., Glatting G. [11C] choline PET/CT imaging in occult local relapse of prostate cancer after radical prostatectomy. Eur J Nucl Med Mol Imaging. 2008; 35 (1): 9–17.

8. Богушевич Е.В., Демешко П.Д., Красный С.А., Ролевич А.И. Возможности различных методов медицинской визуализации в диагностике причин биохимического рецидива после радикальной простатэктомии по поводу рака предстательной железы. Онкологический журнал. 2009; 9 (1): 65–71.

9. Рыбалов М.А., Аль-Шукри С.Х., Боровец С.Ю. Современные методы визуализации рецидивов рака предстательной железы и перспективы их развития. Урологические ведомости. 2015; 1: 7–10.

10. Асланиди И.П., Пурсанова Д.М., Мухортова О.В., Катунина Т.А., Карякин О.Б., Бирюков В.А. и соавт. Роль ПЭТ/КТ с 11С-Холином в ранней диагностике прогрессирования рака предстательной железы. Медицинская радиология и радиационная безопасность. 2014; 59 (5): 37–54.

11. Асланиди И.П., Пурсанова Д.М., Мухортова О.В., Сильченков А.В., Рощин Д.А., Корякин А.В. и соавт. ПЭТ/КТ с 11С-Холином в диагностике рецидива рака предстательной железы у пациентов с биохимическим прогрессированием. Онкоурология. 2015; 11 (3): 79–86.

12. Castellucci P., Fuccio C., Nanni C., Santi I., Rizzello A., Lodi F. et al. Influence of trigger PSA and PSA kinetics on 11C-Choline PET/CT detection rate in patients with biochemical relapse after radical prostatectomy. J Nucl Med. 2009; 50 (9): 1394–1400.

13. Giovacchini G., Picchio M., Parra R.G., Briganti A., Gianolli L., Montorsi F., Messa C. Prostate-specific antigen velocity versus prostate specific antigen doubling time for prediction of 11C choline PET/CT in prostate cancer patients with biochemical failure after radical prostatectomy. Clin Nucl Med. 2012; 37 (4): 325–331.

14. Giovacchini G., Picchio M., Coradeschi E., Bettinardi V., Gianolli L., Scattoni V. et al. Predictive factors of [11C] Choline PET/CT in patients with biochemical failure after radical prostatectomy. Eur J Nucl Med Mol Imaging. 2010; 37 (2): 301–309.

15. Detti B., Scoccianti S., Franceschini D., Cipressi S., Villari D., Gacci M. et al. Predictive factors of [18F]-Choline PET/CT in 170 patients with increasing PSA after primary radical treat-

ment. J Cancer Res Clin Oncol, 2013; 139 (3): 521–528.

16. National Collaborating Centre for Cancer. Managing relapse after radical treatment. In Prostate cancer: diagnosis and treatment. NICE clinical Guidelines. Cardiff. 2008; 58 (5): 42–48.

17. Castellucci P., Ceci F., Graziani T., Schiavina R., Brunocilla E., Mazzarotto R. et al. Early biochemical relapse after radical prostatectomy: which prostate cancer patients may benefit from restaging 11C-Choline PET/CT scan before salvage radiation therapy? J Nucl Med. 2014; 55 (9): 1424–1429.

18. Kjolhede H., Ahlgren G., Almquist H., Liedberg F., Lyttkens K., Ohlsson T., Bratt O. 18F-choline PET/CT for early detection od metastases in biochemical recurrence following radical prostatectomy. World J Urol. 2015; 33 (11): 1749–1752.

19. Schillaci O., Calabria F., Tavolozza M., Caracciolo C.R., Finazzi Agro E., Miano R. et al. Influence of PSA, PSA velocity and PSA doublingtime on contrast-enhanced 18F-choline PET/CT detection rate in patients with rising PSA after radical prostatectomy. Eur J Nucl Med Mol Imaging. 2012; 39 (4): 589–596.

20. Rodado-Marina S., Coronado-Poggio M., García-Vicente A.M., Garcia-Garzon J.R., Alonso-Farto J.C., de la Jara A.C. et al. Clinical utility of (18) F-fluorocholine positron-emission tomography/computed tomography (PET/CT) in biochemical relapse of prostate cancer after radical treatment: results of a multicentre study. BJU Int. 2015; 115 (6): 874–83.

21. Krause B.J., Souvatzoglou M., Tuncel M., Herrmann K., Buck A.K., Praus C. et al. The detection rate of [(11)C] Choline-PET/CT depends on the serum PSA-value in patients with biochemical recurrence of prostate cancer. Eur J Nucl Med Mol Imaging. 2008; 35 (1): 18–23.

22. Castellucci P., Fuccio C., Rubello D., Schiavina R., Santi I., Nanni C. et al. Is there a role for 11C-Choline PET/CT in the early detection of metastatic disease in surgically treated prostate cancer patients with a mild PSA increase <1.5 ng/ml? Eur J Nucl Med Mol Imaging. 2011; 38 (1): 55–63.

23. Mamede M., Ceci F., Castellucci P., Schiavina R., Fuccio C., Nanni C. et al. The role of 11 C-choline pet imaging in the early detection of recurrence in surgically treated prostate cancer patients with very low PSA level < 0.5 ng/mL. Clin Nucl Med. 2013; 38 (9): 342–345.

References:

1. Jemal A., Siegel R., Ward E., Hao Y., Xu J., Murray T., Thun M.J. Cancer statistics, 2008. CA Cancer J Clin, 2008; 58 (2): 71–96.

2. Kaprin A.D. Starinskyj V.V., Petrova G.V. Malignant tumors in Russia in 2012 (morbidity and mortality). Moscow, MORI P. Herzen, 2014. 250 p. (in Russian).

3. Mottet N., Bastian P. J., Bellmunt J., R.C.N. van de Burgh, Bolla M., N.J. van Casteren et al. EAU guidelines on prostate cancer. Update April 2014. European Association of Urology. Available at: http://www.uroweb.org/guidelines/onlineguidelines/.

4. Kataja V.V., Bergh J. ESMO minimum clinical recommendations for diagnosis, treatment and follow-up of prostate cancer. Ann Oncol. 2005; 16 (Suppl.1): 34–36.

5. Sivkov A.V., Murav'ev V., Keshishev N.G., Shaderkin I.A., Shkabko O.V. «Salvage» therapy methods after radical prostatectomy. Experimental and clinical urology. 2010; 4: 10–16 (in Russian).

6. Grishina Yu.A., Khmelevsky E.V. Radiotherapy in patients with prostate cancer local relapse after radical prostatectomy. Problems in oncology. 2015; 61 (1): 7–13 (in Russian).

7. Reske S.N., Blumstein N.M., Glatting G. [11C] choline PET/CT imaging in occult local relapse of prostate cancer after radical prostatectomy. Eur J Nucl Med Mol Imaging. 2008; 35 (1): 9–17.

8. Bogushevich E.V., Demeshko P.D., Krasny S.A., Rolevich A.I. The role of medical visualization methods in diagnostics of causes of biochemical recurrences after radical prostatectomy because of prostate cancer. Oncological journal. 2009; 9 (1): 65–71 (in Russian).

9. Rybalov M.A., Al-Shukri S.H., Borovets S.Yu. Modern imaging modalities in the detection of recurrent prostate cancer and perspectives of their development. Urologicheskie vedomosti. 2015; 5 (1): 7–10 (in Russian).

10. Aslanidi I.P.., Pursanova D.M., Mukhortova O.V., Katunina T.A., Karyakin O.B., Biryukov V.A. The role of 11C/18F-Choline PET/CT in the detection of recurrent prostate cancer in patients with biochemical recurrence. Journal of medical radiology and radiation safety. 2014; 59 (5): 37–54 (in Russian).

11. Aslanidi I.P., Pursanova D.M., Mukhortova O.V., Silchenkov A.V., Roshin D.A., Koryakin A.V. 11C-Choline PET/CT in the Detection of Prostate Cancer Relapse in Patients with Rising PSA. Oncourologiya. 2015; 11 (3): 79–86 (in Russian).

12. Castellucci P., Fuccio C., Nanni C., Santi I., Rizzello A., Lodi F. et al. Influence of trigger PSA and PSA kinetics on 11C-Choline PET/CT detection rate in patients with biochemical relapse after radical prostatectomy. J Nucl Med. 2009; 50 (9): 1394–1400.

13. Giovacchini G., Picchio M., Parra R.G., Briganti A., Gianolli L., Montorsi F., Messa C. Prostate-specific antigen velocity versus prostate specific antigen doubling time for prediction of 11C choline PET/CT in prostate cancer patients with biochemical failure after radical prostatectomy. Clin Nucl Med. 2012; 37 (4): 325–331.

14. Giovacchini G., Picchio M., Coradeschi E., Bettinardi V., Gianolli L., Scattoni V. et al. Predictive factors of [11C] Choline PET/CT in patients with biochemical failure after radical prostatectomy. Eur J Nucl Med Mol Imaging. 2010; 37 (2): 301–309.

15. Detti B., Scoccianti S., Franceschini D., Cipressi S., Villari D., Gacci M. et al. Predictive factors of [18F]-Choline PET/CT in 170 patients with increasing PSA after primary radical treatment. J Cancer Res Clin Oncol, 2013; 139 (3): 521–528.

16. National Collaborating Centre for Cancer. Managing relapse after radical treatment. In Prostate cancer: diagnosis and treatment. NICE clinical Guidelines. Cardiff. 2008; 58 (5): 42–48.

17. Castellucci P., Ceci F., Graziani T., Schiavina R., Brunocilla E., Mazzarotto R. et al. Early biochemical relapse after radical prostatectomy: which prostate cancer patients may benefit from restaging 11C-Choline PET/CT scan before salvage radiation therapy? J Nucl Med. 2014; 55 (9): 1424–1429.

18. Kjolhede H., Ahlgren G., Almquist H., Liedberg F., Lyttkens K., Ohlsson T., Bratt O. 18F-choline PET/CT for early detection od metastases in biochemical recurrence following radical prostatectomy. World J Urol. 2015; 33 (11): 1749–1752.

19. Schillaci O., Calabria F., Tavolozza M., Caracciolo C.R.,

Finazzi Agro E., Miano R. et al. Influence of PSA, PSA velocity and PSA doublingtime on contrast-enhanced 18F-choline PET/CT detection rate in patients with rising PSA after radical prostatectomy. Eur J Nucl Med Mol Imaging. 2012; 39 (4): 589–596.

20. Rodado-Marina S., Coronado-Poggio M., García-Vicente A.M., Garcia-Garzon J.R., Alonso-Farto J.C., de la Jara A.C. et al. Clinical utility of (18) F-fluorocholine positron-emission to- 2008; 35 (1): 18–23.

22. Castellucci P., Fuccio C., Rubello D., Schiavina R., Santi I., Nanni C. et al. Is there a role for 11C-Choline PET/CT in the early detection of metastatic disease in surgically treated prostate cancer patients with a mild PSA increase <1.5 ng/ml? Eur J Nucl Med Mol Imaging. 2011; 38 (1): 55–63.

mography/computed tomography (PET/CT) in biochemical relapse of prostate cancer after radical treatment: results of a multicentre study. BJU Int. 2015; 115 (6): 874–83.

21. Krause B.J., Souvatzoglou M., Tuncel M., Herrmann K., Buck A.K., Praus C. et al. The detection rate of [(11)C] Choline-PET/CT depends on the serum PSA-value in patients with biochemical recurrence of prostate cancer. Eur J Nucl Med Mol Imaging.

23. Mamede M., Ceci F., Castellucci P., Schiavina R., Fuccio C., Nanni C. et al. The role of 11 C-choline pet imaging in the early detection of recurrence in surgically treated prostate cancer patients with very low PSA level < 0.5 ng/mL. Clin Nucl Med. 2013; 38 (9): 342–345.

ОРИГИНАЛЬНАЯ СТАТЬЯ

ОЦЕНКА ВКЛАДА МЕДИЦИНСКОГО ОБЛУЧЕНИЯ В КАНЦЕРОГЕННЫЙ РИСК У РАБОТНИКОВ ПО «МАЯК»

Осипов М.В., Сокольников М.Э.

ФГУП «Южно-Уральский институт биофизики» ФМБА РФ. г. Озёрск, Россия.

Цель исследования. Оценить вклад медицинского облучения в канцерогенный риск в когорте работников «ПО Маяк».

Материалы и методы. Исследование проведено в когорте работников ПО «Маяк», нанятых с 1948 по 1972 гг., с периодом наблюдения 60 лет. Данные о накопленной индивидуальной дозе рентгеновского облучения, а также дозе профессионального гамма-облучения получены из дозиметрической системы «Доза-2008». Данные о смертности получены из регистра причин смерти работников ПО «Маяк».

Результаты. Показана структура рентгенологических обследований в когорте, приведено обоснование выбора референтной дозы для анализа связи «доза-эффект», вычислены коэффициенты ИОР на единицу дозы медицинского и производственного облучения.

Выводы. Полученные оценки вклада медицинского облучения в канцерогенный риск могут быть использованы в целях нормирования уровней медицинского облучения.

Ключевые слова: когортное исследование, канцерогенный риск, медицинское облучение, доза медицинского облучения, избыточный относительный риск.

Контактный автор: Осипов М.В., ferrum76@mail.ru

Для цитирования: Осипов М.В., Сокольников М.Э. Оценка вклада медицинского облучения в канцерогенный риск у работников ПО «Маяк». REJR. 2016; 6 (2):72-79. DOI:10.21569/2222-7415-2016-6-2-72-79.

Статья получена: 11.02.2016 **Статья принята: 29.02.2016**

THE CONTRIBUTION OF MEDICAL EXPOSURE TO THE RISK OF CANCER AMONG “MAYAK” PERSONNEL

Osipov M.V., Sokolnikov M.E.

Southern Urals Biophysics Institute. Ozersk, Russia.

Purpose. To assess the contribution of medical exposure to cancerigenic risk in a cohort of "Mayak" workers.

Materials and methods. The study was conducted in a cohort of workers hired from 1948 to 1972 with 60 years follow-up period. Data on an individual X-ray dose, as well as professional gamma-dose, were obtained from the "Dose-2008" dosimetric system. Mortality data were obtained from the register of death causes of the “Mayak” workers.

Results. The structure of X-ray examinations in a cohort has been shown, the validation of choosing the reference dose for dose-response analysis has been provided and the excess relative risk (ERR) per unit dose of medical and industrial radiation have been calculated.

Conclusions. Received estimates of medical exposure contribution to carcinigenic risk can be used for the purpose to value the levels of medical exposure.

Keywords: cohort study, cancerigenic risk, medical exposure, dose of medical exposure, excess relative risk.

Corresponding author: Osipov M.V., ferrum76@mail.ru

For citation: Osipov M.V., Sokolnikov M.E. The contribution of medical exposure to

the risk of cancer among «Mayak» personnel. *REJR. 2016; 6 (2):72-79. DOI:10.21569/2222-7415-2016-6-2-72-79.*

Received: 11.02.2016 **Accepted: 29.02.2016**

Контроль уровней облучения персонала радиационно-опасных объектов является актуальной задачей радиационной защиты. Принимаемые меры по снижению уровней воздействия ионизирующего облучения на производстве позволяют снизить радиационные риски. Благодаря этому, в настоящее время уровни облучения персонала ПО «Маяк» в штатных ситуациях не превышают допустимых норм, находясь, в среднем, значительно ниже допустимых предельных значений [1, 2]. В то же время, пристального внимания заслуживает медицинское диагностическое облучение работников радиационно-опасных производств, уровни которого могут достигать аналогичных величин. При этом вклад медицинского облучения в риск развития стохастических эффектов воздействия производственного облучения до настоящего времени не изучен.

Проблема воздействия медицинского облучения достаточно актуальна в связи с возросшей доступностью рентгенологического обследования для населения, увеличением количества рентгеновских аппаратов и применением новых технологий (в основном, компьютерной томографии и интервенционной радиологии) [3]. Рост количества рентгенологических обследований населения, а также дозы медицинского облучения пациента за одно обследование обуславливают повышение уровней медицинского облучения населения, что вызывает необходимость принятия мер по предотвращению риска развития отдалённых последствий. В то же время, дозы медицинского облучения относятся к области малых и сверхмалых доз, оценка риска отдалённых последствий при которых по сей день является предметом научных дискуссий, что подчёркивает актуальность настоящего исследования.

Попытки оценки риска воздействия медицинского облучения уже неоднократно предпринимались учёными в России и за рубежом, результаты таких исследований опубликованы в отечественной и зарубежной литературе. Отдельного внимания заслуживают публикации, в которых описаны методы расчёта радиационного риска, а также предпринимались попытки нормирования уровней медицинского облучения [4 - 9]. Результаты исследований риска медицинского облучения обобщены в рекомендациях международной комиссии по радиационной защите [10]. Однако на сегодняшний день не существует единого подхода к оценке фактического вреда в результате проведения рентгенологического обследования, и, следовательно, нет чёткого представления о том, какие уровни облучения являются опасными для здоровья в плане развития отдалённых стохастических эффектов у персонала радиационно-опасных предприятий и населения.

Цель исследования.

Целью нашего исследования являлась оценка вклада медицинского облучения в канцерогенный риск у персонала, подвергавшегося воздействию производственного облучения, на основе поглощённой органной дозы.

Материалы и методы.

Эпидемиологический анализ проведён методом когортного исследования. Данные для формирования когорты получены из регистра работников ПО «Маяк», созданного в лаборатории радиационной эпидемиологии ЮУрИБФ, содержащего информацию о жизненном статусе, профмаршруте, а также данные о нерадиационных факторах (курении, употреблении алкоголя и прочее). Информация о причине смерти была собрана из нескольких источников. Процедура сбора информации подробно описана [1, 7, 8].

В исследуемую когорту были включены 18948 работников основных производств (реакторного, радиохимического и плутониевого заводов), нанятых на работу в период с 1948 по 1972 гг. Период наблюдения за когортой составлял с 1948 по 2000 гг. Данное ограничение по периоду наблюдения обусловлено тем, что информация о медицинском облучении при флюорографических обследованиях работников на момент исследования введена в электронную базу данных по 2000 год включительно, в отличие от остальной дозиметрической информации, доступной для членов когорты в рамках используемой в исследовании дозиметрической системы «Доза-2008» по 2008 год.

Данные о годовых дозах внешнего облучения были получены службой радиационной безопасности ПО «Маяк» [11]. Доза внутреннего альфа-облучения от инкорпорированного плутония-239 была измерена по уровню естественной экскреции нуклида с мочой. Измерения проведены для 31,5% лиц, работавших в условиях контакта с плутонием на радиохимическом и плутониевом заводах [12]. Для остальных лиц, работавших в контакте с альфа-излучающими аэрозолями, но не имевших измеренной дозы внутреннего облучения, использовалась суррогатная переменная, позволяющая учесть уровни внутреннего облучения персонала в зависимости от места и возможного сценария облучения.

Рентгенологические процедуры выполнялись работникам на базе кабинетов лучевой диагностики стационара и поликлиник ЦМСЧ – 71 по единой методологии и с применением однотипной рентгеновской аппаратуры. На основании экспертных данных был составлен перечень всех рентгенологических обследований, которые выполнялись работникам за исследуемый период. В перечне содержится 16 различных локализаций, для которых выполнялись типовые рентгеновские обследования: рентгенография грудной клетки, черепа, периферических суставов, рентгеноскопия органов грудной клетки и брюшной полости, исследования с бариевым контрастом и прочие. Эти данные, переданные дозиметрической службе ПО «Маяк», позволили рассчитать поглощённую дозу облучения от рентгеновских процедур на различные органы.

Доза медицинского облучения, представленная в дозиметрической системе Доза-2008, была вычислена для каждого работника на основании имеющихся данных в медицинских книжках персонала о прохождении рентгенологических обследований с учётом вида исследования, типа рентгеновского аппарата и усреднённых значений заданных параметров (напряжение на рентгеновской трубке, экспозиция, кожно-фокусное расстояние, фильтрация, время исследования) согласно методологии [13].

Курение является важным нерадиационным фактором, влияющим на риск злокачественных новообразований (ЗНО) у работников исследуемой когорты. Информация о курении была получена из медицинских книжек персонала, курящими считались лица, в анамнезе которых хотя бы один раз имелось упоминание о курении. Среди работников основных производств 67,2% мужчин являлись курильщиками, в то время как среди женщин с имеющимися данными по курению только 3,4% подвергали себя воздействию данного фактора. Поскольку курение не одинаково распространено в исследуемой когорте для мужчин и женщин, в анализе этот фактор был учтён в зависимости от пола.

Моделирование избыточного относительного риска было выполнено с помощью программного модуля AMFIT пакета EPICURE [14]. Модель «фонового» риска была построена с учётом возраста, пола и индекса курения, а также с учётом изменения фоновой смертности с течением календарного времени. Для расчёта избыточного относительного риска (ИОР) на единицу дозы в модели использовалось следующее выражение:

$\mu = \mu 0 * (1 + ERR)$, где

μ – наблюдаемый показатель смертности в когорте на 1 человеко-год;

ERR – коэффициент избыточного относительного риска на 1 Гр накопленной дозы, являющийся суммой коэффициентов для каждого вида излучения.

Модель «фонового» риска представлена следующим соотношением:

$\mu 0 = e(m + f + \ln [age/60]*m + \ln [age/60]*f + smk*m + smk*f + ct)$, где

$\mu 0$ – показатель «фоновой» смертности;

m, f – коэффициенты для учёта различий в смертности в зависимости от пола;

smk – коэффициент для учёта различий в смертности для курящих и некурящих;

ct – коэффициент для учёта изменения общего тренда фоновой смертности от ЗНО с течением времени.

В общем виде модель смертности в когорте выглядит следующим образом:

$\mu(sex,age,smk,ct,D) = \mu 0 (sex,age,smk,ct)*(1 + ERRD(\gamma) + ERRD(\alpha) + ERRD(sur.) + ERRD(med))$.

Данная модель позволяет рассчитать значения коэффициентов ИОР на 1 Гр поглощённой дозы для производственного внешнего гамма-облучения (ERRD(γ)) и внутреннего альфа-облучения (ERRD(α)) с учётом воздействия альфа-облучения для тех работников, дозы внутреннего облучения для которых не были измерены (ERRD(sur.)), а также оценить предполагаемый вклад дозы медицинского облучения в избыточный относительный риск.

В предыдущих наших исследованиях установлено, что оценка ИОР путём введения в модель линейного компонента, характеризующего дозу медицинского облучения от всех рентгенодиагностических процедур, искажается влиянием обратной причинно-следственной связи [8, 9]. В связи с этим было предложено оценить риск косвенным методом, основанным на предположении о равенстве коэффициентов качества рентгеновского и внешнего гамма-облучения [15]. Исходя из этого, полученный в модели коэффициент избыточного относительного риска, рассчитанный в исследуемой когорте для внешнего производственного гамма-облучения, будет характеризовать и величину ИОР на единицу дозы рентгеновского облучения. Различия состоят лишь в уровнях производственного и медицинского облучения работников.

Результаты.

Характеристика исследуемой когорты представлена в таблице №1.

Как следует из таблицы №1, жизненный статус установлен для большинства членов когорты, причём причина смерти известна более чем для 60% на дату окончания наблюдения. За период наблюдения в исследуемой группе от злокачественных новообразований умерло 2748 человек (21,9% от всех случаев смерти в исследуемой когорте), из них 94,1% солидных раков.

Более 30% из них составляют опухоли лёгкого, причём вклад каждого пола в смертность от рака лёгкого был различным. Данные о смертности в распределении по полу представлены в таблице №2.

Как видно из диаграммы, наиболее часто работники подвергались медицинскому облучению органов грудной клетки, причём более половины всех исследований (57%) принадлежит рентгеноскопии. Следующей по частоте встречаемости являлась рентгенография органов грудной клетки – обзорная рентгенограмма в двух проекциях выполнялась в 15,4 % случаев. Таким образом, органы грудной клетки подвергались воздействию рентгеновских лучей в 72,4% случаев. Значительно реже встречались рентгенологические обследования суставов (8,2%) и желудка (7,6%). На долю всех остальных рентгенологических обследований различных локализаций в сумме пришлось менее 12% процедур, причём каждая по отдельности не превышала 3%, за исключением рентгенографии черепа (4,3%). Исходя из этого, для анализа риска медицинского облучения в исследуемой когорте было целесообразно рассматривать в качестве исследуемого эффекта ЗНО лёгкого, а референтной дозой для оценки риска считать поглощённую дозу на лёгкое. Распределение средней поглощённой дозы на лёгкое у персонала основных производств представлено в таблице №3.

Таблица №1. Характеристика процентного соотношения количества работников основных производств ПО «Маяк» 1948 – 1972 гг. найма.

Характеристика	Оба пола	%	Муж	%	Жен	%
Общее количество	18948	100,0	14179	74,8	4769	25,
Жиз енный статус установлен	17808	94,0	13306	93,9	4502	94,4
Живы на конец наблюдения*	5288	29,7	3576	26,9	1712	38,0
Умерли на конец наблюдения*	12520	70,3	9730	73,1	2790	62,0
Потеряно из наблюдения	11 0	6,0	873	6,1	267	5,6

Примечание: * - для лиц с установленным жизненным статусом.

Доля злокачественных новообразований лёгкого среди солидных ЗНО у мужчин составила 35,7%, что в 2,4 раза превышает данный показатель у женщин в когорте. Как уже нами было установлено, доза медицинского облучения у таких работников выше, чем у умерших от опухолей других локализаций и прочих причин [8]. Это объясняется тем, что рентгеновское обследование, в особенности рентгеноскопия органов грудной клетки, являлось самым информативным рентгенологическим методом диагностики опухолей данной локализации.

Таблица №2. Характеристика когорты в зависимости от причины смерти.

Группа причин смерти	Мужчины	%	Женщины	%	Оба пола	%
Общее количество	9730	73,1	2790	62,0	12520	70,3
Все ЗНО*	2134	21,9	614	22,0	2748	21,9
– Солидные раки**	2016	94,5	569	92,7	2585	94,1
Рак лёгкого***	719	35,7	85	14,9	804	31,1

Примечания: * в % от общей смертности; ** в % от всех ЗНО; * в % от солидных раков.**

Анализ структуры рентгенологических процедур, проведённых в исследуемой когорте, показал, что частота выполнения различных типовых рентгеновских обследований не одинакова. Наряду с обязательным ежегодным прохождением профилактических осмотров, при которых чаще всего выполнялось однократное флюорографическое обследование, работники подвергались воздействию рентгеновского облучения по показаниям при обращении за медицинской помощью в результате различных заболеваний. Самыми распространёнными из них являются исследования грудной клетки, периферических суставов и желудка (рис. 1).

Средняя накопленная доза от альфа-облучения на лёгкое составила порядка 0,2 Гр, а средняя величина поглощенной дозы внешнего гамма-облучения – около 0,5 Гр. При этом более 50% персонала основных производств имели

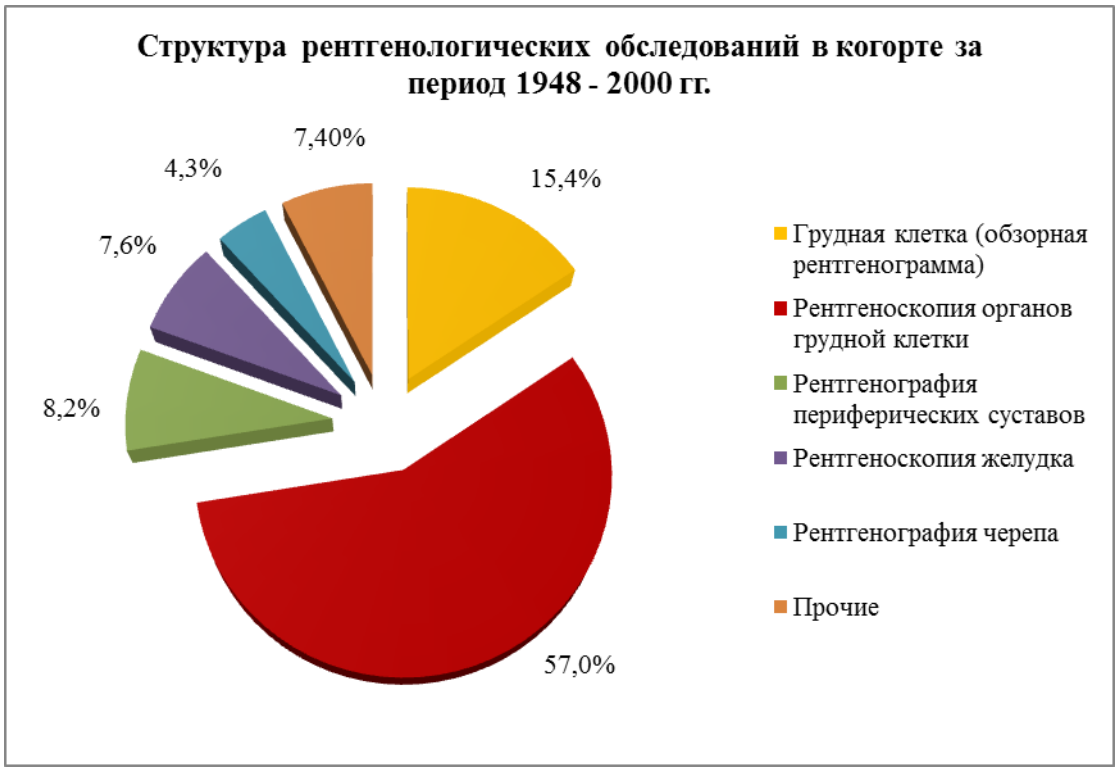

Рис. 1. Диаграмма.

Структура рентгенологических обследований в исследуемой когорте за период 1948 - 2000 гг. (за исключением флюорографии).

гораздо меньшую накопленную дозу от внешнего гамма облучения на лёгкое – до 0,3 Гр.

Значительно меньшей величиной характеризовалась накопленная в результате проведения рентгенодиагностических процедур доза медицинского облучения, среднее значение которой составило менее 5 сГр. Таким образом, накопленная доза медицинского облучения находится в диапазоне малых доз. Соотношение между средней дозой внешнего профессионального и медицинского облучения составило 11,6.

Полученные результаты оценки избыточного относительного риска для профессионального внешнего гамма-облучения и медицинского облучения в сравнении для всех солидных раков и рака лёгкого представлены в таблице №4.

В настоящем исследовании мы протестировали линейную, линейно-квадратичную и квадратичную зависимость в модели доза-эффект. Результаты сравнения параметров сходимости моделей показали, что наиболее хорошо данные в настоящем исследовании описываются линейной моделью. Избыточный относительный риск, оцененный по смертности от ЗНО лёгкого на единицу дозы производственного внешнего гамма-облучения, составил 0,26 (0,09–0,49). Используя данный коэффициент, мы можем рассчитать вред от воздействия внешнего ионизирующего облучения, выраженный в показателях общей и фоновой смертности в когорте (μ и μ0) в зависимости от величины средней накопленной дозы производственного облучения:

Исходя из полученного значения коэффициента ИОР/Гр производственного гамма-облучения, при условии равенства коэффициентов качества этих видов облучения, получим:

Таким образом, воздействие средней дозы профессионального внешнего гамма-облучения, накопленной работником в течение периода наблюдения, повышает риск фоновой смертно-

Таблица №3. Распределение накопленной поглощённой дозы профессионального и медицинского облучения на лёгкое в исследуемой когорте по квантилям, мГр.

Источник	5%	10%	25%	Медиана(50%)	75%	90%	95%	Сред.знач.
Внешнее (γ)	9,5	23,4	83,0	271,7	762,7	1523,8	2033,0	552,7
Внутреннее (α)	4,2	6,2	12,3	28,1	83,3	242,5	530,2	168,3
Рентгеновское	3,4	3,4	10,2	29,0	80,0	119,2	135,8	47,5

Таблица №4. Сравнение оценок ИОР на единицу дозы внешнего профессионального и медицинского облучения (95% ДИ).

Локализация	ИОР/Гр$_{(\gamma)}$	ИОР/Гр$_{(flu)}$	ИОР/Гр$_{(med)}$
Лёгкое	0,26 (0,0 –0,49)	5,4 (0,91–10,9)	5,2 (1,6–9,7)
Солидные раки	0,21 (0,12–0,31)	10,2(7,4–13,4)	9,4(6,9–12,1)

сти от рака лёгкого в когорте в 1,14 раза, а воздействие медицинского облучения – в 1,01 раза.

Обсуждение.

Рентгеновская аппаратура, использовавшаяся в период, к которому относится исследуемая когорта, предполагала значительно большую лучевую нагрузку на пациента (как, впрочем, и на врача-рентгенолога), чем в настоящее время. Это связано с устройством самих рентгеновских аппаратов того времени, а также тем, что наиболее информативные рентгеноскопические исследования, которыми зачастую заменялась рентгенография (главным образом это относится к исследованиям органов грудной клетки и органов желудочно-кишечного тракта с контрастированием), выполнялись в ранние годы на оборудовании без усилителя рентгеновского изображения (УРИ). Это обусловливало значительное облучение как пациента, так и врача-рентгенолога. Данная особенность исследуемой когорты даёт возможность сравнения оценок риска с другими исследованиями в частности [15].

В настоящее время с появлением УРИ и цифровой рентгенографии доза медицинского облучения пациентов значительно снизилась, однако серьёзные опасения вызывает дозовая нагрузка при компьютерной томографии (КТ), ставшей популярной в последнее время вследствие высокой информативности и возможности 3D-виртуальной интроскопии. В изучаемой когорте влияние дозы от КТ практически отсутствует, что связано с тем, что работники предприятия за исследуемый период наблюдались в поликлинике и стационаре ЦМСЧ – 71, где использование КТ началось после 2000 года. Мы располагаем данными о пациентах, проходивших КТ-исследование в ЦМСЧ – 71 с момента его появления по настоящее время. Первые исследования, касающиеся воздействия рентгеновского облучения в частности от КТ, опубликованы [16 - 17]. В настоящее время лабораторией радиационной эпидемиологии ЮУрИБФ совместно с ЦМСЧ – 71 продолжаются научные исследования в области радиационной защиты при медицинском облучении.

В наших предыдущих исследованиях предпринимались попытки расчёта риска солидных ЗНО в зависимости от дозы медицинского облучения [8, 18]. Эти исследования показали, что коэффициент избыточного относительного риска медицинского облучения многократно превышает таковой для гамма-облучения на производстве. Это согласуется и с результатами настоящего исследования – достоверный при 95% значении границ доверительного интервала ИОР/Гр смерти от рака лёгкого для медицинского облучения составил 5,2, а для флюорографического облучения – 5,4. Было предположено, что данное превышение является не следствием значительно более высокой биологической эффективности рентгеновских лучей по сравнению с гамма-излучением, а следствием неслучайного действия этого фактора в исследуемой когорте. Известно, что при рентгеновском диагностическом обследовании возрастает не столько накопленная доза, сколько вероятность обнаружения исследуемого эффекта, что является эффектом влияния обратной причинно-следственной связи. Это послужило основанием для поиска альтернативного подхода к оценке радиационного риска медицинского облучения. Как известно, по характеру рентгеновское и гамма-излучение сходны и отличаются лишь происхождением и длиной волны: рентгеновские лучи имеют большую длину волны и более низкие частоты, чем гамма-излучение. С точки зрения физики, кванты электромагнитного излучения с одинаковой энергией не отличаются по своей природе, поэтому такое разделение условно. Отдельные фотоны (энергетические кванты) этих видов излучения обладают достаточно высокой энергией для ионизации биомолекул и развития отдалённых стохастических эффектов [19]. Это позволяет предположить, что медицинское и внешнее производственное облучение, воздействуя на организм, с точки зрения физики оказывают одинаковое повреждающее воздействие, что является основанием для суммирования годовых доз медицинского и внешнего профессионального облучения.

В то же время известно, что медицинское облучение действует на организм больного, (зачастую, локально на исследуемый орган или анатомическую область). Данная особенность исследуемого фактора предполагает, что эффект от воздействия может быть более сильно выражен по сравнению с эффектом от воздействия производственного гамма-излучения, действующего, как правило, на организм здорового человека.

Так же особенностью исследования является различие в мощности дозы внешнего гамма- и рентгеновского облучения. Однако используемые данные дозиметрии, представленные в виде годовых накопленных поглощённых доз, не позволяют сделать выводы о том,

насколько равномерным было воздействие производственного облучения. Отсутствие данных по дозиметрии радона, как канцерогенного фактора для рака лёгкого, так же может вносить ошибку в оценку риска.

Однако, основным фактором, влияющим на оценку риска медицинского облучения в данном исследовании, является полнота собранных данных. В настоящем исследовании имеются случаи, когда информации о пройденных в течение жизни рентгенологически процедурах в имеющихся первичных источниках не зафиксировано. Это может быть следствием того, что медицинское облучение либо отсутствовало, либо по каким-то причинам не было зафиксировано в первичном источнике (медицинской книжке) и не могло быть перенесено в электронную базу данных. Не исключается вероятность неполного сбора информации о рентгеновских обследованиях в тех случаях, когда пациент имел несколько медицинских книжек, и повторные запросы по их поиску не дали результатов. Таким образом, доза медицинского облучения для таких лиц могла быть занижена, вследствие чего получена завышенная оценка ИОР/Гр накопленной дозы медицинского облучения. Применение косвенного метода оценки вклада медицинского облучения на основании предположения о равных коэффициентах качества действия производственного внешнего и рентгеновского излучений позволяют избежать описанной ошибки.

Заключение.

Доза медицинского облучения работников предприятия за исследуемый период с 1948 по 2000 год формировалась в основном за счёт рентгенологических обследований органов грудной клетки. Таким образом, органом, получившим наибольшую лучевую нагрузку при рентгенологических обследованиях работников исследуемой когорты, являлось преимущественно лёгкое.

Доза медицинского облучения на лёгкое у работников исследуемой когорты существенно ниже дозы профессионального гамма-облучения. Отношение средних величин накопленных доз внешнего профессионального и медицинского облучения на лёгкое для всех типов рентгеновских процедур в исследуемой когорте составляет 11,6.

Различие в оценках ИОР/Гр медицинского диагностического и внешнего производственного облучения в исследуемой когорте в большей степени обусловлены недооценкой доз медицинского облучения по причине не полностью собранных данных по медицинскому облучению в когорте, а не вследствие действия обратной причинно-следственной связи, хотя нельзя полностью отрицать её влияние.

При условии одинакового коэффициента качества внешнего производственного и медицинского диагностического излучения, воздействие рентгеновского облучения в средней дозе до 5 сГр, накопленной в течение жизни, повышает риск смерти от ЗНО лёгкого у работников исследуемой когорты на 1%.

Источник финансирования и конфликт интересов.

Авторы данной статьи подтвердили отсутствие финансовой поддержки исследования и конфликта интересов, о которых необходимо сообщить.

Список литературы:

1. Кошурникова Н.А., Шильникова Н.С., Окатенко П.В. Характеристика когорты работников атомного предприятия ПО «Маяк» (часть II). Вопросы радиационной безопасности. 1998; 3. 48–58.

2. Василенко Е.К. Дозиметрия внешнего облучения работников ПО «Маяк»: приборы, методы, результаты. Источники и эффекты облучения работников ПО «Маяк» и населения проживающего в зоне влияния предприятия. Под ред. М.Ф. Киселева и С.А. Романова. Челябинск, Челябинский дом печати. 2009; 1: 51–100.

3. Наркевич Б. Я., Долгушин Б. И. Обеспечение радиационной безопасности в компьютерной томографии и интервенционной радиологии. Российский электронный журнал радиологии. 2013; 2 (3): 7–19.

4. Иванов В.К., Цыб А.Ф., Метлер Ф.А. Радиационные риски медицинского облучения. Радиация и риск. 2011; 20 (2): 17-28.

5. Цыб А.Ф., Иванов В.К., Бирюков А.П. Возможности радиационной эпидемиологии при решении проблем радиационной безопасности медицинского облучения. Радиация и риск. 2008; 2: 50–62.

6. Вишнякова Н.М. Частота и уровни облучения пациентов и населения России за счёт лучевой диагностики с применением источников ионизирующего излучения. Радиационная гигиена. 2010; 3 (3): 17–22.

7. Hall E.J., Brenner D.J. Cancer risk from diagnostic radiology. The British Journal of Radiology. 2008; 81: 362 – 378.

8. Osipov M. V. An approach to assess the carcinogenic risk from medical exposure in "Mayak" worker cohort. Radioactive sources and radiation exposure effects on the Mayak PA workers and population living in the area of nuclear facility influence. Science ed. M.F. Kisselyov, S.A. Romanov. Chelyabinsk, Chelyabinsk Publishing House. 2014; VI: 110–120.

9. Осипов М.В. Поиск подходов к оценке канцерогенного риска медицинского облучения в когорте персонала ПО «МАЯК». Сборник трудов ЮУрИБФ. Под ред. М.Ф. Киселева, С.А. Романова. Челябинск, Челябинский дом печати, 2014. С. 123-136.

10. Recommendations of the International Commission on Radiological Protection. Ann. ICRP. 2007; 37 (6).

11. Василенко Е.К. Дозиметрия внешнего облучения работников ПО «Маяк»: приборы, методы, результаты. Источни-

ки и эффекты облучения работников ПО «Маяк» и населения проживающего в зоне влияния предприятия. Под ред. М.Ф. Киселева и С.А. Романова. Челябинск, Челябинский дом печати. 2009; 1: 51–100.

12. Khokhryakov V.V., Khokhryakov V.F., Suslova K.G. Mayak Worker Dosimetry System 2008 (MWDS-2008): Assessment of internal dose from measurement results of plutonium activity in urine. Health Physics. 2013; 104 (4): 366 – 378.

13. Василенко Е.К., Жаров П.А., Сабаев А.Н., Тепляков И.И. Реконструкция индивидуальных доз медицинского диагностического облучения работников ПО «Маяк». Сравнение медицинских и профессиональных доз. Семинар «Приборы и методы радиационного контроля»; ноябрь 11-13, 2008; Обнинск.

14. Preston D. L. Epicure User's Guide. USA. 330 p.

15. Ярмоненко С. П., Коноплянников А. Г., Вайнсон А. А. Клиническая радиобиология. М., Медицина, 1992. 320 с.

16. Geoffrey R. Howe. Lung Cancer Mortality between 1950 and 1987 after Exposure to Fractionated Moderate-Dose-Rate Ionizing Radiation in the Canadian Fluoroscopy Cohort Study and the Comparison with Lung Cancer Mortality in the Atomic Bomb Survivors Study. Radiation Research. 1995; 142: 295–304.

17. Osipov M.V., Lebedev N.I., Fomin E.P. Radiation Safety of Patients: Reducing the Radiation Dose in Abdominal Multislice Computed Tomography. Russian Electronic Journal of Radiology. 2015; 5 (2): 47 – 51.

18. Лебедев Н. И., Осипов М. В., Синяк Е.В., Фомин Е. П. Алгоритм контрольного МСКТ – исследования органов брюшной полости у пациентов, находящихся в процессе химиотерапии. Медицинская радиология и радиационная безопасность. 2015; 60 (4): 81 – 86.

19. Осипов М. В., Сокольников М.Э. Проблемы оценки канцерогенного риска медицинского облучения в когорте персонала предприятия ядерно-промышленного комплекса. Медицинская радиология и радиационная безопасность. 2015; 60 (6): 60 – 66.

20. Джойнер М.С., Когель О.Дж. ван дер. Основы клинической радиобиологии. М., БИНОМ, Лаборатория знаний, 2013. 600 с.

References:

1. Koshurnikova N. I., Shilnikova N. S., Okatenko, P. V. Characteristics of the cohort of employees of the nuclear enterprise "Mayak" (part II). Issues of radiation safety. 1998; 3: 48-58 (in Russian).

2. Vasilenko E. K. Dosimetry of external exposure of Mayak workers: instruments, methods, results. Sources and effects of radiation exposure of Mayak workers and the population living in the zone of influence of the enterprise. Ed. by M. F. Kiselev and S. A. Romanov. Chelyabinsk, Chelyabinsk house of press. 2009; 1: 51-100 (in Russian).

3. Narkevich B. Ya., Dolgushin B. I. Radiation safety assurance in computed tomography and interventional radiology. Russian electronic journal of radiology. 2013; 2 (3): 7-19 (in Russian).

4. Ivanov V. K., Tsyb A. F., Metler F. A., etc. Radiation risks of medical radiation. Radiation and risk. 2011; 20 (2): 17-28 (in Russian).

5. Tsyb A. F., Ivanov V. K., Biryukov A. P., Radiation epidemiology at the decision of problems of radiation security of medical radiation. Radiation and risk. 2008; 2: 50-62 (in Russian).

6. Vishnyakova N. M. The frequency and levels of irradiation of patients and the population of Russia at the expense of radiology with use of ionizing radiation sources. Radiation hygiene. 2010; 3 (3): 17-22 (in Russian).

7. Hall E. J., Brenner D. J. Cancer risk from diagnostic radiology. The British Journal of Radiology. 2008; 81: 362 – 378.

8. Osipov M. V. An approach to assess the carcinogenic risk from medical exposure in "Mayak" worker cohort. Radioactive sources and radiation exposure effects on the Mayak PA workers and population living in the area of nuclear facility influence. Science ed. M. F. Kisselyov, S. A. Romanov. Chelyabinsk, Chelyabinsk Publishing House. 2014; VI: 110–120.

9. Osipov M. V. The search approaches to the evaluation of the carcinogenic risk of medical radiation exposure in a cohort of personnel of "MAYAK". Edited by M. F. Kiselyov, A. S. Romanov. Chelyabinsk, Chelyabinsk house of press, 2014. P. 123-136. (in Russian).

10. Recommendations of the International Commission on Radiological Protection. Ann. ICRP. 2007; 37 (6).

11. Vasilenko E. K. Dosimetry of external exposure of Mayak workers: instruments, methods, results. Sources and effects of radiation exposure of Mayak workers and the population living in the zone of influence of the enterprises. Edited by M. F. Kiselev and S. A. Romanov. Chelyabinsk, Chelyabinsk house of press. 2009; 1: 51-100 (in Russian).

12. Khokhryakov V. V., Khokhryakov V. F., Suslova K. G. Mayak Worker Dosimetry System 2008 (MWDS-2008): Assessment of internal dose from measurement results of plutonium activity in urine. Health Physics. 2013; 104 (4): 366 – 378 (in Russian).

13. Vasilenko E. K., Zharov, A. P., Sabayev A. N., Teplyakov A. I.. Reconstruction of individual doses of diagnostic medical radiation workers AT the "Mayak". Comparison of medical and occupational doses. The seminar "Instruments and methods of radiation control"; November 11-13, 2008; Obninsk (in Russian).

14. Preston D. L. Epicure User's Guide. USA. 330 p.

15. Yarmonenko S. P., Konoplyannikov A. G., Vinson A. Clinical radiobiology. M., Medicine, 1992. 320 p. (in Russian).

16. Geoffrey R. Howe. Lung cancer mortality between 1950 and 1987 after exposure to sm depth moderate-dose-rate ionizing radiation in the canadian fluoroscopy cohort study and the comparison with lung cancer mortality in the atomic bomb survivors study. Radiation Research. 1995; 142: 295-304.

17. Osipov M. V., Lebedev N. I., Fomin E. P. Radiation Safety of Patients: Reducing the Radiation Dose in Abdominal Multislice Computed Tomography. Russian Electronic Journal of Radiology. 2015; 5 (2): 47 – 51.

18. Lebedev N. I., Osipov M. V., Sinyak V. E., Fomin E. P. The algorithm of the control MSCT – research of abdominal cavity organs of patients undergoing the chemotherapy. Medical radiology and radiation safety. 2015; 60 (4): 81 – 86 (in Russian).

19. V. Osipov, M., Sokolnikov, M. E. Problems of evaluation of the carcinogenic risk of medical radiation exposure in a cohort of personnel of enterprises of nuclear industrial complex. Medical radiology and radiation safety. 2015; 60 (6): 60 – 66 (in Russian).

20. Joyner M. S., Kogel O. Dzh. van der. The basics of clinical radiobiology. M., BINOM, Knowledge Laboratory, 2013. 600 p.

НАУЧНЫЙ ОБЗОР

ЛУЧЕВАЯ ДИАГНОСТИКА НЕКОТОРЫХ ЗАБОЛЕВАНИЙ ЖЕЛЧНОГО ПУЗЫРЯ И ВНЕПЕЧЕНОЧНЫХ ЖЕЛЧНЫХ ПРОТОКОВ

Ничипор Е.А., Серова Н.С.

ГБОУ ВПО «Первый Московский государственный медицинский университет им. И.М. Сеченова». г. Москва, Россия.

В данном научном обзоре представлена оценка диагностических возможностей различных методов лучевой диагностики при обследовании пациентов с заболеваниями желчного пузыря и внепеченочных желчных протоков. Обсуждены наиболее распространенные осложнения, вызванные желчными камнями. Описаны преимущества и недостатки ультразвукового исследования, рентгенографии, мультиспиральной компьютерной томографии, магнитно-резонансной томографии, эндоскопической ретроградной холангиопанкреатографии. Приведены данные о чувствительности, специфичности и точности различных диагностических методов по данным отечественной и зарубежной литературы.

Ключевые слова: желчнокаменная болезнь, холецистит, холедохолитиаз, холангит, ультразвуковое исследование, эндоскопическая ретроградная холангиопанкреатография, мультиспиральная компьютерная томография, магнитно-резонансная томография.

Контактный автор: Ничипор Е.А., neapost@mail.ru

Для цитирования: Ничипор Е.А., Серова Н.С. Лучевая диагностика некоторых заболеваний желчного пузыря и внепеченочных желчных протоков. REJR. 2016; 6 (2):80-90. DOI:10.21569/2222-7415-2016-6-2-80-90.

Статья получена: 23.02.2016 **Статья принята: 10.03.2016**

RADIOLOGY OF GALLBLADDER AND EXTRAHEPATIC BILE DUCTS DISEASES

Nichipor E.A., Serova N.S.

I.M. Sechenov First Moscow State Medical University. Moscow, Russia.

This scientific review represents the analysis of diagnostic possibilities of different radiological methods in patients with gallbladder and extrahepatic bile ducts diseases. The most common complications of gallstones are discussed. The advantages and disadvantages of ultrasound, radiography, multislice computed tomography, magnetic resonance imaging, endoscopic retrograde cholangiopancreatography are described. The information of sensitivity, specificity and accuracy of different diagnostic methods is presented according to the data of domestic and international literature.

Keywords: cholelithiasis, cholecystitis, choledocholithiasis, cholangitis, ultrasound, endoscopic retrograde cholangiopancreatography, multislice computed tomography, magnetic resonance imaging.

Corresponding author: Nichipor E. A., neapost@mail.ru

For citation: Nichipor E. A., Serova N. S. Radiology of gallbladder and extrahepatic bile ducts diseases. REJR. 2016; 6 (2):80-90. DOI:10.21569/2222-7415-2016-6-2-80-90.

Received: 23.02.2016 **Accepted: 10.03.2016**

Заболевания желчного пузыря и желчных протоков являются одной из самых распространенных хирургических патологий в настоящее время. В частности, желчные камни обнаруживаются у пациентов любого возраста и пола, как при наличии явных факторов риска возникновения болезни, соответствующих клинических проявлений и осложнений, так и без них. Несмотря на то, что исход болезни при подозрении на камни в желчных протоках ожидается, как правило, благоприятный, нельзя недооценивать значимость правильной дифференциальной диагностики и своевременного обнаружения осложнений. В зависимости от доступных методов исследования и навыков персонала в медицинских учреждениях складываются разные диагностические алгоритмы. В данном обзоре проведена оценка эффективности методов лучевой диагностики для обследования желчного пузыря и желчных протоков, в том числе при наличии желчных камней, по данным преимущественно иностранной литературы.

Ультразвуковое исследование (УЗИ) используется для визуализации плотных структур в брюшной полости, а также для обследования брюшной стенки, определенных видов кишечных аномалий, мягких тканей [1, 2].

Метод обладает множеством преимуществ, среди которых относительно небольшая длительность исследования, неинвазивность, отсутствие побочных эффектов и излучения. Проведение исследования в реальном времени расширяет его диагностические возможности, а тесный контакт пациента с врачом позволяет задать пациенту дополнительные вопросы для уточнения диагноза. В случаях, когда транспортировка пациента невозможна, могут быть использованы переносные УЗ сканнеры [1, 2, 3]. Беспокойное поведение пациента не приводит к возникновению артефактов движения, что является одной из причин, по которой УЗИ предпочтительно при обследовании детей с подозрением на гепатобилиарную патологию [3]. С другой стороны, возможности УЗИ чаще, чем при применении других методов, ограничены особенностями телосложения пациента, среди которых избыточный вес тела – самое распространенное препятствие. Плотные ткани также затрудняют визуализацию близлежащих структур. Операторозависимый характер ультразвукового исследования в совокупности с отсутствием единообразных критериев оценки его результатов иногда приводит к расхождениям в трактовке полученных данных [1, 4].

Цветовое доплеровское картирование (ЦДК) – широкодоступная неинвазивная методика исследования кровеносных сосудов, кровотока и васкуляризации тканей, которая позволяет без применения контраста дифференцировать сосудистые и несосудистые структуры, оценивать состояние просвета кровеносных сосудов и направление тока крови в них, измерять степень стеноза и ширину просвета сосудов. При обнаружении злокачественных образований, допплеровское исследование эффективно при определении характера роста опухоли. В то же время возникают те же сложности, что и при обычном ультразвуковом исследовании. Например, неспособность пациента сохранять неподвижность или задержать дыхание могут снизить качество исследования [1].

Контрастирование во время ультразвукового исследования применяется для улучшения качества изображения анатомических структур, перфузии органов, тока крови в сосудах, оценки гемодинамики в реальном времени и для повышения чувствительности и специфичности исследования в целом. Оно не осуществимо у пациентов с нестабильной застойной сердечной недостаточностью, тяжелой желудочковой аритмией, дыхательной недостаточностью. Кроме того, контрастирование связано с риском возникновения аллергических реакций и ограничено во времени из-за быстрого поглощения контрастного вещества [1].

Абдоминальная рентгенография – метод, привлекательный своей доступностью, низкой стоимостью и легкостью в выполнении исследования. Несмотря на это, его применение ограничено необходимостью контролировать дозу ионизирующего излучения на пациента, а также низкой чувствительностью и специфичностью [1].

Компьютерная томография (КТ) выгодно отличается высокой скоростью исследования. Современная аппаратура позволяет получать изображения высокого разрешения и снижать количество артефактов. Возможность ретроспективной реконструкции изображений значительно облегчает оценку полученных результатов исследования [1]. Главный недостаток – присутствие ионизирующего излучения. За счет широкого распространения и частого использования метода пациенты иногда подвергаются облучению больше, чем это необходимо. Важно прибегать к КТ только в тех случаях, когда это действительно оправданно, а также оптимизировать технику его проведения для максимальной эффективности при наименьшем облучении [1, 3].

Магнитно-резонансная томография (МРТ), как правило, не бывает первым методом выбора при диагностике заболеваний желчных протоков, но применяется больше для оценки осложнений или в качестве дополнительного исследования. В настоящее время растет популярность применения МРТ при определении

Таблица №1. Факторы риска развития желчнокаменной болезни.

Немодифицируемые	Модифицируемые
Семейный анамнез Генетическая предрасположенность Раса Женский пол Возраст старше 40 лет	Избыточный вес/метаболический синдром/сахарный диабет/дислипидемия Лекарственные вещества – октреотид, цефтриаксон, тиазидные диуретики, статины, эстрогены и др. Сниженная физическая активность Быстрая потеря веса Парентеральное питание Высококалорийная диета Основное заболевание – цирроз печени, болезнь Крона и др.

стадии злокачественных образований в силу высокого разрешения изображения и высокого контраста между различными видами тканей [1, 3, 5]. МРТ может быть использована при обследовании детей и беременных женщин. В то же время, в отличие от КТ, она имеет многочисленные противопоказания, которые подразделяются на абсолютные (наличие у пациента искусственных водителей ритма, содержащих металл сердечных клапанов, металлических улитковых, глазничных и других имплантатов, металлических клипс и др.) и относительные (ортопедические металлические устройства, металлические фрагменты/обломки в органах, неудаляемый пирсинг и др.) [3, 5]. Для повышения чувствительности и специфичности при оценке состояния сосудистых структур и патологических тканей можно дополнить исследование контрастированием, но важно помнить, что применение контрастных веществ сопряжено с риском развития тяжелых осложнений, в первую очередь в форме аллергических реакций и поражения почек [1]. Магнитно-резонансная холангиопанкреатографя (МРХПГ) обладает высокой диагностической ценностью и способствует быстрому установлению причины обструкции желчевыводящих путей. В настоящее время этот метод сместил эндоскопическую ретроградную холангиопанкреатографию в область преимущественно терапевтического вмешательства [6].

Особое место среди методов исследования желчных протоков занимает **эндоскопическая ретроградная холангиопанкреатография (ЭРХПГ).** За последние 40 лет она перешла из разряда главным образом диагностических в группу в основном терапевтических процедур. ЭРХПГ проводится для оценки как доброкачественных, так и злокачественных образований, позволяет произвести биопсию тканей и в то же время обеспечивает желчный дренаж [7, 8, 9]. Это инвазивная процедура, поэтому как в сочетании с терапевтическим вмешательством, так и без него, она может вызвать осложнения различной тяжести с частотой 5-10%, включая кровотечение, перфорацию, панкреатит, сердечно-сосудистые осложнения и др. Безопасность процедуры и качество диагностики во многом зависят от навыков врача, проводящего манипуляции [8, 9, 10].

Желчнокаменная болезнь (холецистолитиаз). Холецистолитиаз – наличие камней (холестероловых, реже пигментных или смешанных) в желчном пузыре. В 80% случаев заболевание протекает бессимптомно и незаметно для пациента до тех пор, пока не случится обструкция пузырного протока камнем [11]. При этом возникает колика с жалобами на приступы сильной боли в эпигастрии и тошноту. Если восстановления проходимости протока не происходит, может присоединиться воспаление

Рис. 1.

Рис. 1. УЗИ.

Камень с акустической тенью в желчном пузыре.

Источник: Chowdhury A.H., Lobo D.N. Gallstones. Surgery. 2011; 29 (12): 610-617.

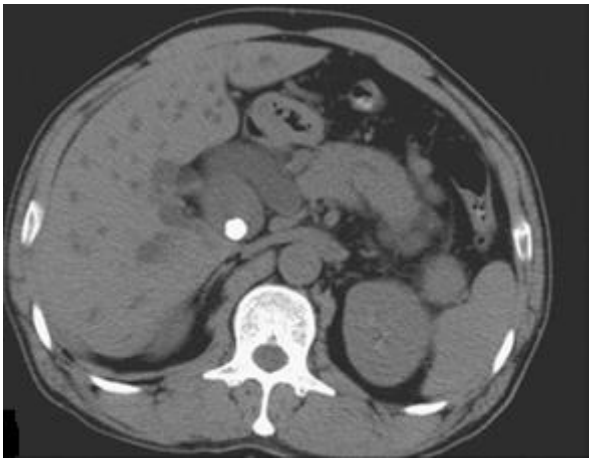

Рис. 2, а.

Рис. 2, б.

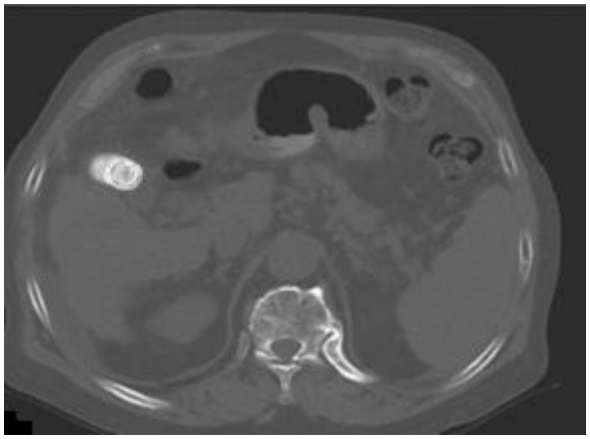

Рис. 2, в.

Рис. 2, г.

Рис. 2. МСКТ, аксиальные реконструкции. Камни в желчном пузыре.

А - Небольшой кальцинированный желчный камень с плотной гомогенной структурой.

Б - Желчный камень с холестероловым центром низкой плотности, кальцинированный снаружи.

В - Камень с перемежающимися слоями кальция.

Г - Желчный камень с точечными очагами кальция.

Источник: Lim J.H., Kim K.W., Choi D. Biliary Tract and Gallbladder. CT and MRI of the Whole Body. Fith Edition, Elsevier. 2009; 31: 1373-1453.

желчного пузыря. Желчные камни могут способствовать развитию хронического либо острого воспалительного процесса [12].

На обзорной рентгенограмме обнаруживаются только 10-15% желчных камней [16]. Метод выбора при диагностике холецистолитиаза – ультразвуковое исследование (рис. 1).

Чувствительность и специфичность при обнаружении эхогенных камней в желчном пузыре достигает более 90-95%, до 96-98% в случаях с камнями больше 2-5 мм в диаметре [11, 15, 17, 18, 19]. Другим распространенным методом исследования является компьютерная томография, которая нередко используется даже в тех случаях, когда достаточно было бы ограничиться ультразвуковым исследованием. Применение КТ оправданно тогда, когда высока вероятность дальнейшего оперативного лечения или есть подозрения на осложненное течение болезни [18, 20]. Вероятность обнаружения желчных камней сильно зависит от их плотности. Различают камни повышенной, пониженной, смешанной плотности (рис. 2) [16].

В зависимости от состава камней чувствительность метода может колебаться в пределах 39-75% [18, 19]. Например, обнаружение смешанных холестериновых камней сильно затруднено по причине того, что они изоэхогенны

по отношению к желчи [17]. Некоторые источники указывают, что более 80% камней прозрачны для излучения [21].

Острый холецистит. Острое воспаление желчного пузыря является наиболее распространенным осложнением желчнокаменной болезни. В 5-10% случаев возможен воспалительный процесс без камней в желчном пузыре, чаще при ишемическом поражении желчного пузыря у пожилых или тяжелобольных пациентов. Обычно воспаление возникает на фоне нарушения оттока желчи камнем, опухолью или стриктурой. Кроме холецистолитиаза, к факторам риска относят возраст старше 50 лет, пол (женский в случае калькулезного холецистита, мужской – при акалькулезном холецистите), расу, парентеральное питание, длительное голодание, беременность. Пациенты с острым холециститом жалуются на боль в правом подреберье, желтуху, повышение температуры тела и симптомы интоксикации. Пальпируется напряженный желчный пузырь, наблюдается положительный ультразвуковой симптом Мерфи. Наиболее распространенные осложнения – развитие гангренозного или эмфизематозного желчного пузыря и его перфорация [22, 12, 23].

Надежным способом оценки обструкции общего желчного протока при остром холецистите является холесцинтиграфия, чувствительность которой по некоторым источникам может достигать 78-100% (в среднем 96%) при точности 91% [5, 24, 25]. Быстрое выделение маркера с желчью без визуализации желчного пузыря наблюдается при обструкции пузырного протока, а отсутствие визуализации ампулы двенадцатиперстной кишки или тонкой кишки указывает на обструкцию на уровне общего желчного протока [5, 23]. При этом причина обструкции желчных путей не определяется. Исследование может быть не осуществимо у пациентов с тяжелым циррозом, нарушением функции печени, так как необходимы нормальное поглощение и экскреция изотопа печенью. Высокий уровень билирубина (больше 5 мг/дл в сыворотке крови) может снизить чувствительность. У пациентов на парентеральном питании желчный пузырь может быть полон желчи из-за отсутствия стимуляции, и поэтому контраст не поступает. Повышение вязкости желчи у тяжелобольных иммобилизованных пациентов также может дать ложноположительные результаты [23]. По сравнению с остальными видами исследования, проведение холесцинтиграфии занимает много времени (до 4 часов) [5, 25].

Как и при холелитиазе, предпочтительным методом исследования при остром холецистите является УЗИ [2, 23, 24, 25, 26]. Чувствительность его колеблется в интервалах 83-97% или 50-100% по данным разных исследований, специфичность в пределах 64-95% [18, 25]. Обнаружение камней в желчном пузыре в сочетании с утолщением его стенок обладает прогно-

Рис. 3, а.

Рис. 3, б.

Рис. 3, в.

Рис. 3. УЗИ.

А - Острый холецистит в третьем триместре беременности у 26-летней женщины. Сладж с многочисленными камнями в желчном пузыре (длинная стрелка). Околопузырный отек (маленькие стрелки).

Б - Острый холецистит в третьем триместре беременности у 26-летней женщины. Сладж с многочисленными камнями в желчном пузыре (длинная стрелка). Диффузное утолщение стенки пузыря (короткая стрелка) и околопузырный отек (маленькие стрелки).

В - Острый холецистит в третьем триместре беременности у 26-летней женщины. Расширенный общий желчный проток (длинная стрелка), вторичный по отношению к камню в общем желчном протоке (не виден).

Источник: Khandelwal A., Fasih N., Kielar A. Imaging of Acute Abdomen in Pregnancy. Radiologic Clinics of North America. 2013; 51 (6): 1005-1022.

стической ценностью положительного результата 95% [24]. В некоторых случаях можно увидеть камень, застрявший в шейке желчного пузыря или желчном протоке [5, 15, 19, 24]. Ультразвуковой симптом Мерфи обладает чувствительностью до 88-92% по разным источникам, но он может быть и отрицательным или измененным у пациентов с расстройствами психики, гангренозным холециститом, или при терапии обезболивающими препаратами [5]. Утолщение стенки желчного пузыря с околопузырным инфильтратом при отсутствии асцита или гипоальбуминемии типично для акалькулезного холецистита [23]. Гипоальбуминемия, асцит, застойная сердечная недостаточность могут затруднить исследование и вызвать ложнопозитивные результаты в связи с визуализацией ложного околопузырного инфильтрата [23]. Беременность – один из факторов риска острого холецистита, который в свою очередь является вторым по частоте хирургическим экстрагенитальным заболеванием беременных женщин. Ультразвуковое исследование представляет особую ценность как безопасный неинвазивный метод обследования таких пациенток, несмотря на затруднения при визуализации внутренних органов, возникающие в результате изменения их положения при беременности (рис. 3) [26].

МСКТ с контрастированием не является первым методом выбора, но может предотвратить травмы и ошибки при лапароскопической холецистэктомии, так как при предоперационном обследовании дает возможность оценить анатомическое строение желчного пузыря и желчных протоков, а также характер их поражения [27]. Метод также эффективен при дифференциальной диагностике острых воспалительных процессов в брюшной полости, которые могут имитировать острый холецистит, и для оценки течения таких его осложнений, как эмфизематозный холецистит, кровотечение, желчнокаменная кишечная непроходимость и

др. Поэтому при подозрении на наличие осложнений, КТ предпочтительнее УЗИ для первичного исследования [5, 18]. При исследовании обнаруживаются камни в желчном пузыре, его растяжение, утолщение его стенок, воспаление и экссудат в области желчного пузыря, сопутствующее усиление контрастности паренхимы печени в области, прилежащей к желчному пузырю [5]. Так как многие желчные камни не рентгеноконтрастны, КТ обладает чувствительностью 39-75% при их обнаружении [18]. Утолщение стенки желчного пузыря с околопузырным инфильтратом при отсутствии асцита или гипоальбуминемии, субсерозный отек, газ в желчном пузыре, отторжение слизистой, свойственны акалькулезному холециститу [23].

В случаях, когда другие способы диагностики недостаточны для установления точного диагноза, применяется МРТ. При этом с чувствительностью 50-91% (85%) и точностью 87% обнаруживаются камни в желчном пузыре и отечная стенка желчного пузыря, которая видна в виде сигнала высокой интенсивности на Т2-взвешенных изображениях [5, 25]. МРТ эффективнее УЗИ при обнаружении желчных камней, застрявших в шейке желчного пузыря и желчном протоке, высокоэффективна при оценке осложнений острого холецистита [5]. МР-холангиопанкреатография может применяться для диагностики острого холецистита у беременных женщин в случаях, когда результатов УЗИ не достаточно [26].

Холедохолитиаз. Часто холелитиаз сочетается с холедохолитиазом – наличием камней в желчных протоках. Около 50% пациентов с холелитиазом имеют камни в желчных протоках, и у 95% больных холедохолитиазом обнаруживаются камни в желчном пузыре. Пигментные желчные камни чаще образуются сразу внутри желчных протоков, тогда как холестероловые камни обычно попадают туда из желчного пузыря. Холедохолитиаз может долгое время никак не проявляться, либо сопровождаться постепенным развитием желтухи у пациента. Боль сигнализирует об острой обструкции, а также может быть симптомом осложнений, таких как холангит или острый панкреатит. Камни чаще всего скапливаются в дистальном отделе желчных протоков и затрудняют либо вовсе перекрывают ток желчи. Повышение давления желчи в протоках приводит к их расширению и впоследствии к фиброзу [22].

Золотой стандарт при визуализации камней в общем желчном протоке – эндоскопическая ретроградная холангиопанкреатография (рис. 4) [5]. Чувствительность ее при этом 89-98%, специфичность 89-100% [8, 17, 15]. В ряде случаев применяется чрескожная транспеченочная холангиография [5]. Помимо высокой точности при обнаружении камней и других причин желчной обструкции, ЭРХПГ предоставляет доступ для биопсии или терапевтического вмешательства [5, 8, 15, 17]. Как уже говорилось ранее, следует учитывать, что эта инвазивная процедура сопровождается риском острого панкреатита (1,3 - 6,7%), инфекции желчных протоков (0,6-5%), кровотечения(0,3-2%), перфорации (0,1-1%), сепсиса и др. [5, 9, 17, 28].

При возникновении боли в правом подреберье в первую очередь производится ультразвуковое исследование. Камни в желчных протоках при этом выглядят как эхогенные образования с акустической тенью или без нее, в зависимости от их размера и состава [5]. По данным разных источников, чувствительность УЗИ при наличии камней в общем желчном протоке 22-75% [5] (25-63% [19]). Чувствительность бы-

вает снижена за счет того, что невозможно полностью увидеть желчные протоки. К сожалению, точность УЗИ при диагностике холедохолитиаза низкая [5]. Часто снижено качество визуализации нерасширенных дистальных желчных протоков [22]. Неэхогенные камни плохо видны на фоне осадка или мягких тканей [5]. Ложноотрицательные результаты исследования возможны при камнях небольшого размера (меньше 1 мм) или при неудачном расположении камня, например, в шейке желчного пузыря [17].

Более эффективно эндоскопическое ультразвуковое исследование (рис. 5), при котором можно обнаружить камни от 2 мм в диаметре с чувствительностью 89-94% и специфичностью 94-95% [19, 21, 28]. Его использование перед ЭРХПГ исключает необходимость проведения дальнейшей ЭРХПГ в 60-73% случаев [28].

71% [28].

Компьютерная томография также применяется при диагностике холедохолитиаза. Камни могут быть кальцинированными, иметь плотность, равную плотности мягких тканей, или низкую плотность по отношению к желчи. Легче всего идентифицировать кальцинированные камни. О наличии камня сигнализирует резкое прекращение расширенного желчного протока без видимого сдавления его снаружи. Другой характерный признак – симптом мишени [5]. Бесконтрастная СКТ обладает чувствительностью и специфичностью 50-88% и 84-98%, соответственно [28]. Чувствительность мультидетекторной КТ 65-88%. КТ холангиография обладает чувствительностью 95% [5].

Холангит. Воспаление желчных протоков в 85% случаев связано с холестазом при нарушении оттока желчи желчными камнями.

Рис. 4.

Рис. 5.

Рис. 6.

Рис. 4. ЭРХПГ.

Камень в дистальном общем желчном протоке (стрелка).

Источник: Roberts D.N., Maple J.T. The Role of Endoscopic Ultrasonography (EUS) and Endoscopic Retrograde Cholangiography (ERC) in Diagnosing Choledocholithiasis. Techniques in Gastrointestinal Endoscopy. 2009; 11 (1): 2-12.

Рис. 5. Эндоскопическое ультразвуковое исследование.

Холедохолитиаз. Гиперэхогенный камень с тенью.

Источник: Lee L.S. Endoscopic Ultrasound. Liver Secrets Plus. Fith Edition, Elsevier. 2015; 71: 569-577.

Рис. 6. МРХПГ.

Холедохолитиаз. Камень в желчном протоке (стрелка).

Источник: Shah P., Spencer G., Kochman M.L. Approach to the Dilated Bile Duct and Pneumobilia. Second Edition, Elsevier. 2013; 33: 313-322.

Для оценки состояния желчных протоков, в том числе тех, которые сложно осмотреть при помощи ультразвукового метода, можно воспользоваться МР-холангиопанкреатографией. По разным источникам, чувствительность ее 85-92% или 90-100%, специфичность 93-97% или 91-100%, точность 96-100% [5, 6, 17, 28]. Камни выглядят как хорошо очерченные дефекты наполнения в желчных протоках (рис. 6). Некальцифицированные камни сложно отличить от мягких тканей, а газ или кровь в протоке можно спутать с камнями [5]. В случаях, когда камни меньше 6 мм в размерах, чувствительность падает до 33-

Другими причинами застоя могут быть новообразования, стриктуры, паразитарные поражения и аномалии строения желчных протоков, ятрогенные повреждения при инвазивных процедурах. Гной в желчных протоках под высоким давлением может способствовать распространению бактерий в печень и развитию септицемии. Важную роль при возникновении холангита играют бактерии E.coli, Klebsiella, Pseudomonas, Proteus, энтерококки, иногда в комбинации с анаэробными бактериями Bacteroides fragilis и Clostridium perfringens. Характерные симптомы холангита – триада Шарко: боли в правой верхней области живота,

желтуха, лихорадка с ознобом. При тяжелом гнойном холангите возможно нарушение сознания [11, 22]. При диагностике холангита большое значение имеет поиск причины застоя желчи, уровня и причины обструкции желчного протока.

К возможным находкам при ультразвуковом обследовании пациентов с холангитом относятся обструкция, гнойная желчь в виде эхогенного вещества в просвете пораженных протоков, абсцессы в печени [5]. С высокой чувствительностью выявляется расширение желчных протоков, а по отношению к камням в них метод низкочувствителен, но специфичен [11, 29]. Часто не удается точно определить уровень обструкции [29]. В случае, если пациентом является ребенок, сочетание УЗИ+МРХПГ является предпочтительным методом обследования [3]. Более эффективно эндоскопическое ультразвуковое исследование. При наличии камней в желчных протоках оно позволяет точно определить место их расположения, при их отсутствии – оценить другие возможные причины застоя желчи, например, обнаружить протоковый, ампуллярный рак, рак поджелудочной железы, и установить его стадию. Эндоскопическое УЗИ – преимущественно диагностический метод, который может быть совмещен с ЭРХПГ, что позволяет при необходимости провести терапевтические процедуры [29, 30].
ЭРХПГ, в свою очередь, является золотым стандартом при визуализации камней в общем желчном протоке [29, 30] и таких признаков холангита, как обструкция, неравномерно заполненные дефекты в расширенных протоках над местом обструкции, абсцессы в печени [5]. С большой точностью определяются причина и уровень обструкции [29]. В среднем чувствительность 89-98%, специфичность 89-100% [29, 30]. Большую ценность представляет возможность совместить диагностику с биопсией, сфинктеротомией, стентированием и другими диагностическими и лечебными процедурами [11]. Из-за угрозы осложнений желательно прибегать к ЭРХПГ только в тех случаях, когда высока вероятность обструкции желчных протоков [29, 30]. Введение контраста под давлением над местом обструкции может привести к распространению уже существующей инфекции в область стерильных протоков [5, 8].

У пациентов после операции на желчных путях и в других таких случаях, когда ЭРХПГ неосуществима, можно воспользоваться чрескожной транспеченочной холангиографией. Точность ее также высока и достигает 90-100% [29].

МР-холангиопанкреатография также определяет причину и уровень обструкции с большой точностью, но чувствительность ее при обнаружении небольших (меньше 3 мм) камней и при дифференцировании злокачественных и доброкачественных образований невысока [29, 30]. СКТ несколько менее чувствительна к желчным камням, так как многие из них прозрачны для рентгеновского излучения. В зависимости от их состава, чувствительность к камням в общем желчном протоке при КТ варьирует в пределах от 50% до 90% [29]. К другим находкам при холангите относятся обструкция желчного протока, гнойная желчь в виде содержимого повышенной плотности внутри протока, абсцессы в печени [5].

Для обнаружения камней в пузырном протоке желчного пузыря также используется холесцинтиграфия, которая выявляет обструкцию желчного пузыря на уровне протока и слабо сокращающийся желчный пузырь. Метод отличается точностью и специфичностью при диагностике холецистита, но есть риск возникновения осложнений, который при холесцинтиграфии даже выше, чем при ЭРХПГ [30].

Некоторые осложнения желчнокаменной болезни.

Острый эмфизематозный холецистит. Патогенез этого заболевания заключается во вторичном поражении желчного пузыря газообразующими организмами (Clostridium welchii,Escherichia coli, анаэробные стрептококки). Клиническая картина напоминает тяжело протекающий острый холецистит, и эмфизематозный холецистит обычно выявляется во время инструментального обследования. При этом возникает риск гангренозного воспаления и/или перфорации стенки желчного пузыря. Предпочтительным для обследования является сочетание УЗИ+КТ [12, 22].

Пузырно-кишечный свищ. Пузырно-кишечный свищ образуется при эрозировании стенки желчного пузыря камнем и его проникновениии через стенку кишки, чаще всего двенадцатиперстной. Возможно попадание камня в желудок. Симптомы могут отсутствовать, либо напоминают проявления острого холецистита. Крупные камни, попадая в кишечник, могут нарушить его проходимость [12, 22].

Желчнокаменная непроходимость кишечника. Желчнокаменная кишечная непроходимость – это механическая кишечная обструкция, вызванная желчным камнем, мигрировавшим из желчного пузыря. Ее симптомы, как правило, низкоспецифичны: тошнота, рвота и боль в эпигастрии. Чаще данное осложнение встречается у женщин. Быстрым и простым методом диагностики является УЗИ. Другим методом, полезным не только при установлении диагноза, но и при планировании тактики лечения, является КТ (рис. 7) [31].

Синдром Мириззи. Камень в желчном пузыре или в пузырном протоке сдавливает об

Рис. 7.

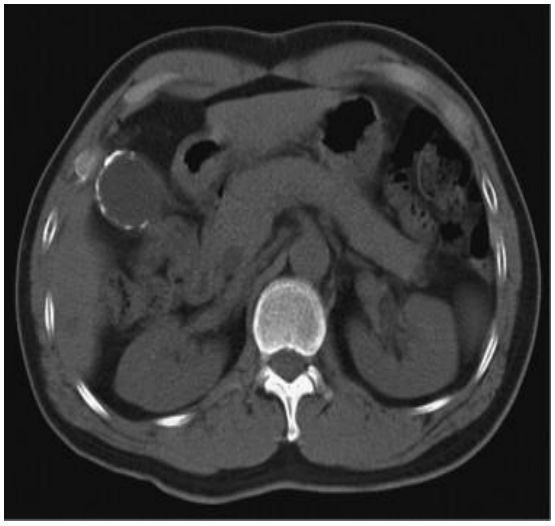

Рис. 8.

Рис. 7. МСКТ, коронарная реконструкция.

Желчный камень в тонкой кишке. Кальцинированный желчный камень (стрелка) в стенках дистальной подвздошной кишки, который вызывает обструкцию и дилатацию кишки, заполненной жидкостью проксимальных отделов тонкой кишки (двойная стрелка).

Источник: Gore R.M., Thakrar K. H., Newmark G.M., Mehta U.K., Berlin J.W. Gallbladder Imaging. Gastroenterology Clinics of North America. 2010; 39 (2): 265-287.

Рис. 8. МСКТ, аксиальная реконструкция.

«Фарфоровый» желчный пузырь с точечными очагами кальцификации.

Источник: Lim J.H., Kim K.W., Choi D. Biliary Tract and Gallbladder. CT and MRI of the Whole Body, Fith Edition, Elsevier. 2009; 31: 1373-1453.

щий печеночный проток, что вызывает желтуху, боль в правом подреберье и, в некоторых случаях, формирование свища [22]. Для исследования можно использовать КТ, прямую холангиографию, МР холангиопанкреатографию [32].

«Фарфоровый» желчный пузырь. Под «фарфоровым» желчным пузырем понимается внутристеночная кальцификация желчного пузыря (рис. 8). Она не является осложнением желчнокаменной болезни, но обычно сочетается с ней. В 10-20% случаев является предраковым состоянием, при этом очаговая форма болезни представляет значительно больший риск озлокачествления, чем диффузный процесс [12, 22].

Заключение.

Первым методом исследования, предпочтительным при жалобах на боль в правом подреберье, является ультразвуковое исследование. Этого часто бывает достаточно для подтверждения диагноза, особенно при расположении камней в желчном пузыре, а в остальных случаях – для определения дальнейшей тактики обследования. К сожалению, эффективность этого безопасного и относительно простого в применении метода может быть значительно снижена в связи со многими обстоятельствами.

Для оценки состояния желчных протоков золотым стандартом считается ЭРХПГ. Это исследование предоставляет также возможность для лечебного вмешательства, но сопряжено со значительным риском многочисленных осложнений. Вероятность их возникновения, а также эффективность исследования зависят во многом от навыков врача. Кроме того, этот метод не позволяет оценить состояние тканей вне протоков.

Компьютерная томография, несмотря на низкую чувствительность при обнаружении желчных камней по сравнению с другими методами, эффективна на этапе дифференциальной диагностики благодаря возможности оценить состояние всех органов брюшной полости. Это метод исследования, предпочтительный при подозрении на осложнения болезни, при планировании хирургического вмешательства.

Другие методы лучевой диагностики используют в зависимости от доступности, наличия показаний и противопоказаний у пациента. Например, обзорная рентгенограмма – низкочувствительный, но недорогой и простой в применении метод, который позволяет быстро сориентироваться на первых этапах диагностического поиска, а магнитно-резонансная томография может быть рациональным выбором для обследования пациентов с осложнениями или с

непростым дифференциальным диагнозом, когда имеются противопоказания для других видов исследования.

Источник финансирования и конфликт интересов.

Авторы данной статьи подтвердили отсутствие финансовой поддержки исследования и конфликта интересов, о которых необходимо сообщить.

Список литературы:

1. Sahani D.V., Samir A. E. Abdominal Imaging. USA, Elsevier, 2011.

2. Власов А.П., Кукош М.В., Сараев В.В. Диагностика острых заболеваний живота: руководство. Москва, ГЭОТАР-Медиа, 2012. 448 с.

3. Nievelstein R.A., Robben S.G., Blickman J.G. Hepatobiliary and pancreatic imaging in children-techniques and an overview of non-neoplastic disease entities. Pediatric Radiology. 2011; 41 (1): 55-75.

4. Uppot R.N., Sahani D.V., Hahn P.F., Kalra M.K., Saini S.S., Mueller P.R. Effect of obesity on image quality: fifteen-year longitudinal study for evaluation of dictated radiology reports. Radiology. 2006; 240 (2): 435-9.

5. Gore R.M., Levine M. S. High-Yield Imaging: Gastrointestinal. USA, Elsevier, 2010.

6. Бродецкий Б.М., Терновой С.К., Дибиров М.Д., Домарев Л.В.. Магнитно-резонансная холангиопанкреатография в клинической практике. Сравнительная оценка лучевых методов диагностики и влияние магнитно-резонансной холангиопанкреатографии на тактику ведения пациента в стационаре. REJR. 2016; 6 (1): 48-54.

7. Pannu D.S., Draganov P.V. Therapeutic Endoscopic Retrograde Cholangiopancreatography and Instrumentation. Gastrointestinal Endoscopy Clinics of North America. 2012; 22 (3): 401-416.

8. Блашенцева С.А., Короткевич А.Г., Селькова Е.П. и др. Эндоскопия желудочно-кишечного тракта: руководство. Под ред. С.А. Блашенцевой. Москва, ГЭОТАР Медиа, 2009. 520 с.

9. Ивашкин В. Т., Маев И. В., Трухманов А. С.. Справочник по инструментальным исследованиям и вмешательствам в гастроэнтерологии. Москва, ГЭОТАР Медиа, 2015. 560 с.

10. Freeman M.L. Complications of endoscopic retrograde cholangiopancreatography. Techniques in Gastrointestinal Endoscopy. 2012; 14 (3): 148-155.

11. Fred F. Ferri. Ferri's Clinical Advisor. USA, Elsevier, 2015.

12. Burt A.D., Portmann B.C., Ferrell L.D. MacSween's Pathology of the Liver, 6th ed. USA, Elsevier, 2012.

13. Carey W., Arnell T., Lee L., Scherger J.E. Cholelithiasis and choledocholithiasis. USA, Elsevier. 2011.

14. Stinton L.M., Shaffer E.A. Epidemiology of gallbladder disease: cholelithiasis and cancer. Gut Liver. 2012; 6 (2): 172-87.

15. Дадвани С.А., Ветшев П.С., Шулутко А.М., Прудков М.И. Желчнокаменная болезнь: руководство. Москва, ГЭОТАР Медиа, 2009. 176 с.

16. David O. Cosgrove, Robert J. Eckersley, Christopher J. Harvey, Adrian Lim. Grainger & Allison's Diagnostic Radiology, 6th ed. Elsevier. 2015; 3: 52-75.

17. Goldman L., Schafer A.I. Goldman's Cecil Medicine, 24th ed. USA, Elsevier 2015.

18. Benarroch-Gampel J., Boyd C.A., Sheffield K.M., Townsend C.M., Riall T. S. Overuse of CT in Patients with Complicated Gallstone Disease. Journal of the American College of Surgeons. 2011; 213 (4): 524-530.

19. Reitz S., Slam K., Lowell W. Biliary, Pancreatic and Hepatic Imaging for the General Surgeon. Surgical Clinics of North America. 2011; 91 (1): 59-92.

20. Fujita T. Evaluating the Validity of CT in Complicated Gallstone Disease. Journal of the American College of Surgeons. 2012; 214 (3): 379-380.

21. Sethi H., Johnson C.D. Gallstones. Medicine. 2011; 39 (10): 624-629.

22. Wang D.Q.-H., Afdhal N.H. Gallstone Disease. Sleisenger and Fordtran's Gastrointestinal and Liver Disease, 10th ed. Elsevier. 2015; 65: 1100-1133.

23. Welch J.P., Chukwumah C.V., Bowens N., Arnell T., Ferri F.F. Acute cholecystitis. USA, Elsevier, 2011.

24 Pinto A., Reginelli A., Cagini L., Coppolino F., Stabile Ianora A.A., Bracale R., Giganti M., Romano L. Accuracy of ultrasonography in the diagnosis of acute calculous cholecystitis: review of the literature. Crit Ultrasound J. 2013; 5 (1): 11.

25. Knab L.M., Boller A.-M., Mahvi D.M. Cholecystitis. Surgical Clinics of North America. 2014; 94 (2): 455-470.

26. Wang P.I., Chong S.T., Kielar A.Z., Kelly A.M., Knoepp U.D., Mazza M.B., Goodsitt M.M. Imaging of pregnant and lactating patients: part 2, evidence-based review and recommendations. AJR Am J Roentgenol. 2012; 198 (4): 785-92.

27. Hirano Y., Tatsuzawa Y., Shimizu J., Kinoshita S., Kawaura Y., Takahashi S. Efficacy of multi-slice computed tomography cholangiography before laparoscopic cholecystectomy. ANZ J Surg. 2006; 76 (8): 693-5.

28. Chen C.-C. The efficacy of endoscopic ultrasound for the diagnosis of common bile duct stones as compared to CT, MRCP, and ERCP. Journal of the Chinese Medical Association. 2012; 75 (7): 301-302.

29. Khan D., Ferri F., Anand B., Arnell T., Georg L. Acute cholangitis. USA, Elsevier, 2011.

30. Kochar R., Banerjee S. Infections of the Biliary Tract. Gastrointestinal Endoscopy Clinics of North America. 2013; 23 (2): 199-218.

31. Yakan S., Engin O., Tekeli T., Calik B., Deneçli A.G., Coker A., Harman M. Gallstone ileus as an unexpected complication of cholelithiasis: diagnostic difficulties and treatment. Ulus Travma Acil Cerrahi Derg. 2010; 16 (4): 344-8.

32. Jarnagin W.R., Blumgart L.H. Blumgart's Surgery of the Liver, Biliary Tract and Pancreas, 5th ed. USA, Elsevier, 2012.

References:

1. Sahani D.V., Samir A. E. Abdominal Imaging. USA, Elsevier, 2011.

2. Vlasov A.P., Kukosh M.V., Saraev V.V. Diagnostics of acute diseases of the abdomen: a guidance. Moscow, GEOTAR Media, 2012. 448 p. (in Russian).

3. Nievelstein R.A., Robben S.G., Blickman J.G. Hepatobiliary

and pancreatic imaging in children-techniques and an overview of non-neoplastic disease entities. Pediatric Radiology. 2011; 41 (1): 55-75.

4. Uppot R.N., Sahani D.V., Hahn P.F., Kalra M.K., Saini S.S., Mueller P.R. Effect of obesity on image quality: fifteen-year longitudinal study for evaluation of dictated radiology reports. Radiology. 2006; 240 (2): 435-9.

5. Gore R.M., Levine M. S. High-Yield Imaging: Gastrointestinal. USA, Elsevier, 2010.

6. Brodetskiy B.M., Ternovoy S.K., Dibirov M.D., Domarev L.V. Magnetic resonance cholangiopancreatography in clinical practice. Comparative evaluation of radiology diagnostic methods and magnetic resonance cholangiopancreatography influence in inpatient surveillance. REJR. 2016; 6 (1): 48-54 (in Russian).

7. Pannu D.S., Draganov P.V. Therapeutic Endoscopic Retrograde Cholangiopancreatography and Instrumentation. Gastrointestinal Endoscopy Clinics of North America. 2012; 22 (3): 401-416.

8. Blashentseva S.A., Korotkevich A.G., Selkova E.P. et al. Gastrointestinal endoscopy: a guidance. Ed. Blashentseva S.A. Moscow, GEOTAR-Media, 2009. 520 p. (in Russian).

9. Ivashkin V.T., Maev I.V., Truhmanov A.S. A guide to instrumental research and interventions in gastroenterology. Moscow, GEOTAR-Media, 2010. 928 p. (in Russian).

10. Freeman M.L. Complications of endoscopic retrograde cholangiopancreatography. Techniques in Gastrointestinal Endoscopy. 2012; 14 (3): 148-155.

11. Fred F. Ferri. Ferri's Clinical Advisor. USA, Elsevier, 2015.

12. Burt A.D., Portmann B.C., Ferrell L.D. MacSween's Pathology of the Liver, 6th ed. USA, Elsevier, 2012.

13. Carey W., Arnell T., Lee L., Scherger J.E. Cholelithiasis and choledocholithiasis. USA, Elsevier. 2011.

14. Stinton LM, Shaffer EA. Epidemiology of gallbladder disease: cholelithiasis and cancer. Gut Liver. 2012; 6 (2): 172-87.

15. Dadvani S.A., Vetshev P.S., Shulutko A.M., Prudkov M.I. Gallstone disease: a guidance. Moscow, GEOTAR-Media, 2009. 176 p. (in Russian).

16. David O. Cosgrove, Robert J. Eckersley, Christopher J. Harvey, Adrian Lim. Grainger & Allison's Diagnostic Radiology, 6th ed. Elsevier. 2015; 3: 52-75.

17. Lee Goldman, Andrew I. Schafer. Goldman's Cecil Medicine, 24th ed. USA, Elsevier 2015.

18. Benarroch-Gampel J., Boyd C.A., Sheffield K.M., Townsend C.M., Riall T. S. Overuse of CT in Patients with Complicated Gallstone Disease. Journal of the American College of Surgeons. 2011; 213 (4): 524-530.

19. Reitz S., Slam K., Lowell W. Biliary, Pancreatic and Hepatic Imaging for the General Surgeon. Surgical Clinics of North America. 2011; 91 (1): 59-92.

20. Fujita T. Evaluating the Validity of CT in Complicated Gallstone Disease. Journal of the American College of Surgeons. 2012; 214 (3): 379-380.

21. Sethi H., Johnson C.D. Gallstones. Medicine. 2011; 39 (10): 624-629.

22. David Q.-H. Wang and Nezam H. Afdhal. Gallstone Disease. In: Mark Feldman MD, Lawrence S. Friedman MD and Lawrence J. Brandt MD, editors. Sleisenger and Fordtran's Gastrointestinal and Liver Disease Tenth Edition. Elsevier; 2015. Chapter 65, pages 1100-1133.

23. Welch J.P., Chukwumah C.V., Bowens N., Arnell T., Ferri F.F. Acute cholecystitis. USA, Elsevier, 2011.

24. Pinto A., Reginelli A., Cagini L., Coppolino F., Stabile Ianora A.A., Bracale R., Giganti M., Romano L. Accuracy of ultrasonography in the diagnosis of acute calculous cholecystitis: review of the literature. Crit Ultrasound J. 2013; 5 (1): 11.

25. Lawrence M. Knab MD, Anne-Marie Boller MD and David M. Mahvi MD. Cholecystitis. Surgical Clinics of North America, The. 2014; 94 (2): 455-470.

26. Wang P.I., Chong S.T., Kielar A.Z., Kelly A.M., Knoepp U.D., Mazza M.B., Goodsitt M.M. Imaging of pregnant and lactating patients: part 2, evidence-based review and recommendations. AJR Am J Roentgenol. 2012; 198 (4): 785-92.

27. Hirano Y., Tatsuzawa Y., Shimizu J., Kinoshita S., Kawaura Y., Takahashi S. Efficacy of multi-slice computed tomography cholangiography before laparoscopic cholecystectomy. ANZ J Surg. 2006; 76 (8): 693-5.

28. Chen C.-C. The efficacy of endoscopic ultrasound for the diagnosis of common bile duct stones as compared to CT, MRCP, and ERCP. Journal of the Chinese Medical Association. 2012; 75 (7): 301-302.

29. Khan D., Ferri F., Anand B., Arnell T., Georg L. Acute cholangitis. USA, Elsevier, 2011.

30. Kochar R., Banerjee S. Infections of the Biliary Tract. Gastrointestinal Endoscopy Clinics of North America. 2013; 23 (2): 199-218.

31. Yakan S., Engin O., Tekeli T., Calik B., Deneçli A.G., Coker A., Harman M. Gallstone ileus as an unexpected complication of cholelithiasis: diagnostic difficulties and treatment. Ulus Travma Acil Cerrahi Derg. 2010; 16 (4): 344-8.

32. Jarnagin W.R., Blumgart L.H. Blumgart's Surgery of the Liver, Biliary Tract and Pancreas, 5th ed. USA, Elsevier, 2012.

НАУЧНЫЙ ОБЗОР

РОЛЬ ВНУТРИСЕРДЕЧНОЙ ЭХОКАРДИОГРАФИИ В СОВРЕМЕННОЙ ЭЛЕКТРОФИЗИОЛОГИЧЕСКОЙ ЛАБОРАТОРИИ

Васюков С.С., Кузьменков Д.В.

ГБОУ ВПО «Первый московский государственный медицинский университет им. И.М. Сеченова»
г. Москва, Россия

В обзоре рассматриваются вопросы применения внутрисердечной эхокардиографии в современной электрофизиологической лаборатории, а именно: требования к аппаратуре, требования к изображению, возможность использования при катетерном лечении различных нарушений сердечного ритма.

Отдельные разделы посвящены возможностям выявления интраоперационных осложнений катерных операций с помощью внутрисердечной эхокардиографии и дальнейшему развитию данной методики в аритмологии.

Ключевые слова: внутрисердечная эхокардиография, фибрилляция предсердий, радиочастотная катетерная абляция, тромбоэмболические осложнения, коронарный синус, левое предсердие, легочные вены.

Контактный автор: Васюков С.С., ss-card@mail.ru

Для цитирования: Васюков С.С., Кузьменков Д.В. Роль внутрисердечной эхокардиографии в современной электрофизиологической лаборатории. REJR. 2016; 6 (2):91-96. DOI:10.21569/2222-7415-2016-6-2-91-96.

Статья получена: 05.05.2016 **Статья принята: 18.05.2016**

THE ROLE OF INTRACARDIAC ECHOCARDIOGRAPHY IN MODERN ELECTROPHYSIOLOGICAL LABORATORY

Vasjukov S.S., Kuz'menkov D.V.

I.M. Sechenov First Moscow State Medical University.
Moscow, Russia.

There is a review on intracardiac echocardiography application in modern electrophysiological laboratory, especially, equipment and imaging demands, possibility of usage during catheter treatment of arrhythmias.

Separate paragraphs dedicated to the possibilities of revealing intraoperative complications of the catheter treatment with the help of intracardiac echocardiography as well as to the future development of this method in arrhythmology.

Keywords: intracardiac echocardiography, atrial fibrillation, radiofrequency catheter ablation, thromboembolic complications, coronary sinus, left atrium, pulmonary veins.

Corresponding author: *Vasjukov S.S.,* ss-card@mail.ru

For citation: Vasjukov S.S., Kuz'menkov D.V. The role of intracardiac echocardiography in modern electrophysiological laboratory. REJR. 2016; 6 (2):91-96. DOI:10.21569/2222-7415-2016-6-2-91-96.

Received: 05.05.2016 **Accepted: 18.05.2016**

Бурный рост количества и расширение спектра радиочастотных катетерных абляций (РЧА) у пациентов с различными нарушениями ритма сердца в последнее десятилетие стимулировали активный поиск и развитие новых методов визуализации сердца. К одному из таких методов, который используется в клинической практике электрофизиолога, относится внутрисердечная (ВС) эхокардиография (ВС ЭхоКГ). Активное внедрение этой методики в работу электрофизиологической лаборатории обусловлено, с одной стороны, стремлением более точно визуализировать анатомические ориентиры сердца во время катетерных процедур, с другой стороны, стремлением максимально снизить лучевую нагрузку на персонал электрофизиологической лаборатории.

Методика исследования.

При описании исторических аспектов методики необходимо отметить, что самый ранний этап развития ультразвуковых методов приходится на середину прошлого столетия, уже в 1956 году исследовался потенциал отображения сердечных структур устройствами, основанными на катетеризации [1]. Самые первые исследователи использовали монокристаллические ультразвуковые датчики, некоторые из которых вращались, чтобы получить отображение сердца [2, 3]. В середине 1960-х R.C.Eggleton и соавт. был разработан механический вращающийся 4-элементный ультразвуковой датчик, а в 1969 году N.Bom и соавт. в Роттердаме разработал фазированный датчик с 32 элементами [4, 5, 6]. Эта разработка предшествовала развитию методов лечения при помощи катетерных технологий. Развитию этого направления способствовали сложности выделения сосудистой и внутрисердечной анатомии крупных анатомических структур во время одноплановой, а затем и двухмерной ангиографии. Целью методики было точное измерение просвета сосудов. Некоторые из ранних исследований внутрисердечного отображения с фазовой технологией и цветным доплером были предприняты с миниатюризированными трансэзофагальными исследованиями на экспериментальных животных [5 ,7].

Рис. 1. Фотография.

Современный датчик для внутрисердечной ЭХО-КГ.

Высокочастотные вращающиеся катетерные датчики с рабочим диапазоном от 20 до 30 мГц были разработаны и внедрены в клиническую практику для внутрикоронарных исследований, которые принесли новые открытия в области атеросклероза, сосудистого ответа на стентирование и коронарную пластику [8]. Однако датчики с такой частотой не подходили для отображения внутрисердечных структур и в дальнейшем появились версии таких вращающихся одноэлементных устройств с более низкой частотой (от 10 до 12,5 мГц). N.G.Pandian и соавт. предложил использовать их для внутрисердечных исследований в 1990 года [9] (рис. 1). Данный метод применялся, прежде всего, для контроля проведения катетерного закрытия дефекта межпредсердной перегородки [10, 13].

Необходимость применения ВС ЭхоКГ в электрофизиологической лаборатории возникла с развитием электрофизиологии сердца и появлением более сложных методик радиочастотной катетерной абляции нарушений ритма сердца (радиочастотная катетерная изоляция устьев легочных вен у пациентов с фибрилляцией предсердий, РЧА ишемических желудочковых тахикардий).

Требования к эхокардиографическому отображению.

Любой режим ЭхоКГ, использующийся для контроля за интервенционными процедурами должен обладать определенными идеальными характерными свойствами. Эти свойства включают в себя удобное для хирурга и пациента использование и простой механизм. Инструменты отображения должны обеспечивать возможность полного цветного отображения и отображения эффекта Доплера при исследовании кровотока. Для внутрисосудистого использования требуются интродъюсеры малого диаметра, чтобы сделать возможным его применение для маленьких детей. Хирург должен полностью контролировать отображение, а инструменты отображения должны обеспечивать нужную глубину проникновения (от 8 до 10 см), чтобы сделать возможным обзор легочных вен через правое предсердие, а также верхушку левого желудочка (ЛЖ) [11, 12]. Желательно, что

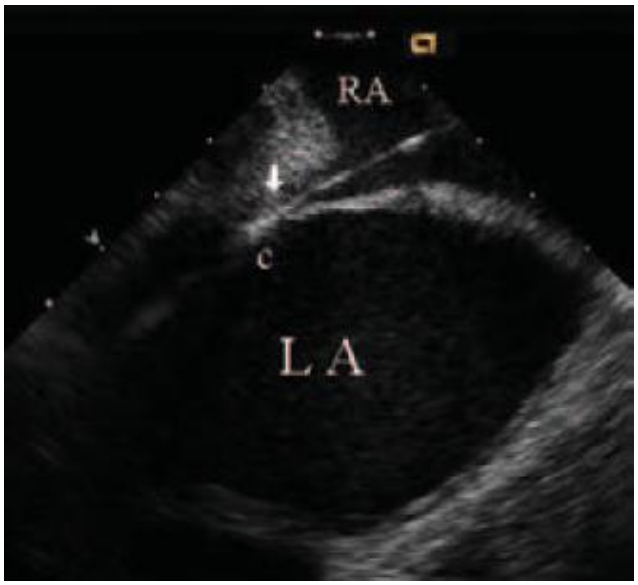

Рис. 2. Внутрисердечной ЭХО-КГ.

Транссептальная пункция.

бы ВС ЭхоКГ изображения были сравнимы или превосходили изображения, полученные при помощи чреспищеводной (ЧП) ЭхоКГ, но в настоящее время это реализовано только в приближенной к датчику ВС ЭхоКГ зоне [4, 14].

Транссептальная пункция.

В настоящее время ВС ЭхоКГ прочно зарекомендовала себя в качестве метода первой линии для интраоперационного контроля пункции межпредсердной перегородки, поскольку позволяет четко визуализировать овальную ямку. Транссептальная пункция в других областях межпредсердной перегородки не является безопасной и продвижение катетера от правого к левому предсердию может привести к осложнениям. Вход транссептальной иглой в аорту и перикардиальное пространство создают чрезвычайно высокий риск гемоперикарда. Крайне необходимым является использование ЭхоКГ изображения, измерение давления и контрастирование структур перед продвижением направляющих интродъюсеров в левое предсердие (рис. 2).

Чреспищеводная ЭхоКГ (ЧП ЭхоКГ) также позволяет визуализировать межпредсердную перегородку и безопасно выполнить транссептальную пункцию, однако значительный дискомфорт у пациента при длительном нахождении датчика в пищеводе, а также необходимость присутствия специалиста по эхокардиографии в операционной, делают ВС ЭхоКГ более предпочтительной методикой при проведении трассептальной пункции [20].

Применение ВС ЭхоКГ в лечении фибрилляция предсердий.

Предсердия в норме являются тонкостенными структурами (толщина стенок не превышает 4 мм); однако стенка предсердия может быть тоньше, а вблизи предсердно-желудочковой борозды может достигать 2,0 мм. Существует предположительная анатомическая гетерогенность толщины стенки предсердий на уровне передней, верхней, задней и латеральной частей левого предсердия [21, 22]. Имеется сложное анатомическое отношение между задней стенкой левого предсердия, перикардом, поперечным и косым синусами и смежными структурами, такими как аорта и пищевод [23, 24]. Во время процедур РЧА в левом предсердии, любая из этих структур может быть повреждена. Легочные вены расположены сзади и имеют мышечные муфты, которые их окружают. Фазированное ВС ЭхоКГ изображение очень полезно при локализации устьев легочных вен и для визуализации антральной радиочастотной изоляции легочной вены на безопасном расстоянии от устьев легочных вен [25]. ВС ЭхоКГ эффективно использовалась во время антральной изоляции легочных вен при фибрилляции предсердий для титрования подачи энергии под контролем за формированием микропузырьков [26]. Более того, в этом случае ВС ЭхоКГ изображение показало свое превосходство над электрофизиологическими показателями, такими как контроль электрического сопротивления, для идентификации участков, которые безопасны для абляции [27]. Определение толщины стенок при помощи ВС ЭхоКГ также важно для контроля и оценки воздействий во время РЧА [28].

Одной из наиболее ценных ролей ВС ЭхоКГ в электрофизиологической лаборатории является контроль за перикардиальным выпотом и предотвращением любой нестабильности гемодинамики во время катетерной аблации [24]. Пищевод представляет возможное затруднение при абляции миокарда левого предсердия по причине его близкого расположения к задней стенке. Образование предсердно-пищеводной фистулы является одним из самых грозных осложнений абляции в левом предсердии [30]. ВС ЭхоКГ эффективно используется для идентификации положения пищевода во время этой процедуры [31, 32]. Расположение коронарных артерий также может быть определено при использовании ВС ЭхоКГ во время процедур РЧА [33]. Использование ВС ЭхоКГ при РЧА позволяет тщательно контролировать образование тромбов на катетерах и интродъюсерах (рис. 3.) и проводить эффективную профилактику тромбоэмболических осложнений [42].

Исследование, в ходе которого сравнивались результаты проведения процедуры изоляции легочных вен с применением циркулярных картирующих катетеров, как с использованием метода ВС ЭхоКГ, так и без него, показало, что

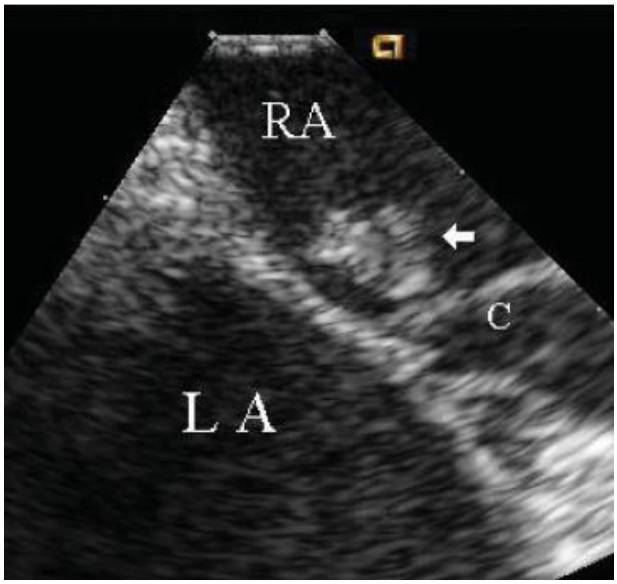

Рис. 3. Внутрисердечная ЭХО-КГ.

Выявление тромбоза интродьюсера, расположенного в правом предсердии (стрелка).

контрастирование легочных вен под флюороскопическим контролем не позволило точно определить истинное устье легочной вены в сравнении с ВС ЭхоКГ. Еще одним преимуществом ВС ЭхоКГ является возможность контролировать контакт между электродом и эндокардом в течение всей процедуры РЧА [44, 45]. Стенозы легочных вен также оцениваются при ВС ЭхоКГ с помощью доплеровских измерений. С помощью доплеровского метода возможно провести оценку параметров распространения пульсовой волны в устье каждой подвергающейся процедуре вены, до и после циркулярной абляции [43].

Чрезкожная внутриперикардиальная эхокардиография.

Недостатками ВС ЭхоКГ являются ограниченная видимость некоторых структур из-за близкого расположения ВС ЭхоКГ катетера к этим эндокардиальным структурам, сравнительной нестабильностью олученных изображений [22]. В последнее время внутриперикардиальная (ВП) ЭхоКГ проводилась пациентам во время эпикардиальной катетерной аблации. ВП ЭхоКГ изображения обеспечивают виды сердца из перикардиального синуса, что является безопасным и эффективным методом отображения нужных сердечных структур во время электрофизиологических процедур, которые включают перикардиальный доступ. Этот подход обеспечивает изображение в режиме реального времени с высоким разрешением тех структур, которые обычно нелегко увидеть с помощью традиционной ВС ЭхоКГ, а также обеспечивает улучшенную, по сравнению с традиционной ВС ЭхоКГ, стабильность изображения. ВП ЭхоКГ менее ограничена артефактами ближней зоны по сравнению с ВС ЭхоКГ, поскольку катетер помещается снаружи сердца. Также обеспечивается стабильность изображения, поскольку катетер держится на месте своего размещения в поперечном или косом синусе [34, 35].

Дальнейшее развитие ВС ЭхоКГ.

При растущей сложности электрофизиологических процедур и все более широком использовании компьютерной томографии для картирования и объединения изображений потребуются дополнительные усилия по совершенствованию ВС ЭхоКГ, чтобы максимально снизить лучевую нагрузку на пациентов, которым требуются множественные процедуры РЧА для лечения нарушений ритма сердца или сочетание процедур РЧА и имплантации различных устройств для лечения бради-, тахиаритмий и сердечной недостаточности (электрокардиостимулятор, кардиовертер-дефибриллятор, устройство для сердечной ресинхронизирующей терапии). M.Ziyad и соавт. в 2009 году был разработан ультразвуковой катетер миниатюрного размера с обращенным назад ультразвуковым окном, который имеет канал вдоль своей оси для радиочастотного катетера, чтобы объединить отображение и терапию в одном устройстве (рис. 3) [41].

Заключение.

В заключение хочется еще раз подчеркнуть наиболее важные положительные стороны применения ВС ЭхоКГ в электрофизиологической лаборатории. К таким сторонам относятся значительное повышение эффективности и безопасности всего спектра процедур, выполняемых хирургами-аритмологами, а также значительное снижение лучевой нагрузки, как на медицинский персонал электрофизиологической лаборатории, так и на пациента. В настоящее время в рентгенодиагностическом отделении ангиографии УКБ №1 Первого МГМУ им. И.М. Сеченова активно внедряются самые передовые методы диагностики и лечения различных нарушений ритма сердца, в том числе и ВС ЭхоКГ.

Источник финансирования и конфликт интересов.

Авторы данной статьи подтвердили отсутствие финансовой поддержки исследования/конфликта интересов, о которых необходимо сообщить.

References:

1. Cieszynski T. Intracardiac method for the investigation of structure of the heart with the aid of ultrasonics. Arch Immim Ther Exp. 1960; 8: 551-557.
2. Kimoto S, Omoto R. Tsunemoto M. Ultrasonic tomography of the liver and detection of heart atrial septal defect with the aid of ultrasonic intravenous probes. Ultrasonics. 1964: 2: 82.
3. Kossoff G. Diagnostic application of ultrasound in cardiology. Aust Radiol. 1966: 10: 101-106.
4. Eggleton RC. Townsend C. Kossoff G. Computerized ultrasonic visualization of dynamic ventricular configuration. Program and Abstracts of the Eighth ICMBE. 1969; 111: 10-3.
5. Bom N. Lancee C.T. Van Egmond F.C. An ultrasonic intracardiac scanner. Ultrasonics. 1972; 10: 72-76.
6. Bom N, Hoff H, Lancee C.T et al. Early and recent intraluminal ultrasound devices. Int J Cardiac Imaging. 1989; 4: 79-88.
7. Ludomirsky A, Ricou F. Weintraub R. Sahn D.J. Applications of intravascular scanning in congenital heart disease. Intravascular Ultrasound Imaging. New York, Churchill Livingstone Publisher, 1992. P. 247-252.
8. Pandian N.G., Kreis A., Brockway B. et al. Ultrasound angioscopy: real-time, two-dimensional, intraluminal ultrasound imaging of blood vessels. Am J Cardiol. 1988; 62: 493-494.
9. Pandian N.G., Kreis A., Weintraub A. et al. Real-time intravascular ultrasound imaging in humans. Am J Cardiol. 1990; 65: 1392-1396.
10. Valdes-Cruz L.M., Sideris E., Sahn D.J. et al. Transvascular intracardiac applications of a miniaturized phased-array ultrasonic endoscope: initial experience with intracardiac imaging in piglets. Circulation. 1991; 83: 1023-1027.
11. Seward J.B., Packer D.L., Chan R.C. et al. Ultrasound cardioscopy: embarking on a new journey. Mayo Clin Proc. 1996; 71: 629-635.
12. Seward JB, Khandheria BK, McGregor CG et al. Transvascular and intracardiac two-dimensional echocardiography. Echocardiography. 1990; 7: 457-464.
13. Hellenbrand W.E., Fahey J.T., McGowan F.X. et al. Transesophageal echocardiographic guidance of transcatheter closure of atrial septal defect. Am J Cardiol. 1990; 66: 207-213.
14. Hijazi Z.M., Wang Z., Cao Q.L. et al. Transcatheter closure of atrial septal defects and patent foramen ovale under intracardiac echocardiographic guidance: feasibility and comparison with transesophageal echocardiography. Catheter Cardiovasc Interv. 2001; 52: 194-199.
15. Koenig P.R., Abdulla R.I., Cao Q.L., Hijazi Z.M. Use of intracardiac echocardiography to guide catheter closure of atrial communications. Echocardiography. 2003; 20: 781- 787.
16. Cao Q.L., Zabal C., Koenig P. et al. Initial clinical experience with intracardiac echocardiography in guiding transcatheter closure of perimembranous ventricular septal defects: feasibility and comparison with transesophageal echocardiography. Catheter Cardiovasc Interv. 2005; 66: 258-267.
17. Anderson R.H., Webb S., Brown N.A. Clinical anatomy of the atrial septum with reference to its developmental components. Clin Anat. 1999; 12: 362-374.
18. Marcus G.M., Ren X., Tseng Z.H. et al. Repeat transseptal catheterization after ablation for atrial fi brillation. J Cardiovasc Electrophysiol. 2007; 18: 55-59.
19. Daoud E.G., Kalbfl eisch S.J., Hummel J.D. Intracardiac echocardiography to guide transseptal left heart catheterizationfor radiofrequency catheter ablation. J Cardiovasc Electrophysiol. 1999; 10: 358-363.
20. Bidart C., Vaseghi M., Cesario D.A. et al. Radiofrequency current delivery via transseptal needle to facilitate septal puncture. Heart Rhythm. 2007; 4: 1573-1576.
21. Ho S.Y., Sanchez-Quintana D., Cabrera J.A., Anderson R.H. Anatomy of the left atrium: implications for radiofrequency ablation of atrial fibrillation. J Cardiovasc Electrophysiol. 1999; 10: 1525-1533.
22. Becker A.E. Left atrial isthmus: anatomic aspects relevant for linear catheter ablation procedures in humans. J Cardiovasc Electrophysiol. 2004; 15: 809-812.
23. D'Avila A., Scanavacca M., Sosa E. et al. Pericardial anatomy for the interventional electrophysiologist. J Cardiovasc Electrophysiol. 2003; 14: 422-430.
24. Cury R.C., Abbara S., Schmidt S. et al. Relationship of the esophagus and aorta to the left atrium and pulmonary veins: implications for catheter ablation of atrial fibrillation. Heart Rhythm. 2005; 2: 1317-1323.
25. Verma A., Marrouche N.F., Natale A. Pulmonary vein antrum isolation: intracardiac echocardiography-guided technique. J Cardiovasc Electrophysiol. 2004; 15: 1335- 1340.
26. Marrouche N.F., Martin D.O., Wazni O. et al. Phased-array intracardiac echocardiography monitoring during pulmonary vein isolation in patients with atrial fibrillation: impact on outcome and complications. Circulation. 2003; 107: 2710-2716.
27. Vaseghi M., Cesario D.A., Valderrabano M. et al. Impedance monitoring during catheter ablation of atrial fibrillation. Heart Rhythm. 2005; 2: 914-920.
28. Ren J.F., Callans D.J., Schwartzman D. et al. Changes in local wall thickness correlate with pathologic lesion size following radiofrequency catheter ablation: an intracardiac echocardiographic imaging study. Echocardiography. 2001; 18: 503-507.
29. Bunch T.J., Asirvatham S.J., Friedman P.A. et al. Outcomes after cardiac perforation during radiofrequency ablation of the atrium. J Cardiovasc Electrophysiol. 2005; 16: 1172-1179.
30. Pappone C., Oral H., Santinelli V. et al. Atrio-esophageal fi stula as a complication of percutaneous transcatheter ablation of atrial fibrillation. Circulation. 2004; 109: 2724-2726.
31. Cummings J.E., Schweikert R.A., Saliba W.I. et al. Assessment of temperature, proximity, and course of the esophagus during radiofrequency ablation within the left atrium. Circulation. 2005; 112: 459-464.
32. Ren J.F., Marchlinski F.E., Callans D.J. Real-time intracardiac echocardiographic imaging of the posterior left atrial wall contiguous to anterior wall of the esophagus. J Am Coll Cardiol. 2006; 48: 594-595.
33. Vaseghi M., Cesario D.A., Mahajan A. et al. Catheter ablation of right ventricular outflow tract tachycardia: value of defining coronary anatomy. J Cardiovasc Electrophysiol. 2006; 17: 632-637.
34. Horowitz B.N., Vaseghi M., Mahajan A. et al. Percutaneous intra-pericardial echocardiography during catheter ablation: a feasibility study. Heart Rhythm. 2006; 3: 1275- 1282.
35. Tude Rodrigues A.C., d'Avila A., Houghtaling C. et al. Intrapericardial echocardiography: a novel catheter-based approach to cardiac imaging. J Am Soc Echocardiogr. 2004; 17:

269-274.

36. West J.J., Norton P.T., Kramer C.M. et al. Characterization of the mitral isthmus for atrial fibrillation ablation using intracardiac ultrasound from within the coronary sinus. Heart Rhythm. 2008; 5: 19-27.

37. Cesario D.A., Valderrabano M., Cai J.J. et al. Electrophysiological characterization of cardiac veins in humans. J Interv Card Electrophysiol. 2004; 10: 241-247.

38. Celigoj A., Cesarion D., Mahajan A. et al. Intra-coronary sinus echocardiography: a new approach to guide cardiac interventional procedures. J Am Coll Cardiol. 2007; 49: 133A-134A.

39. Okumura Y., Henz B.D., Johnson S.B. et al. Multimodality image mapping system methods, quantitative validation, and clinical feasibility of a novel three-dimensional ultrasound for image-guided mapping and intervention. Circ Arrhythmia Electrophysiol. 2008; 1: 110-119.

40. Seward J.B. Fantastic voyage through the cardiovascular system. Eur J Echocardiogr. 2004; 5: 8-11.

41. Hijazi Z.M., Shivkumar K., Sahn D.J. Intracardiac echocardiography during Interventional and Electrophysiological Cardiac Catheterization. Circulation, 2009; 3: 587- 596.

42. Ren J.F., Marchinski F.E., Callans D.J. Left atrial thrombus associated with ablation for atrial fi brillation: identifycation with intracardiac echocardiography. J Am Coll Cardiol 2004; 43: 1861-7.

43. Saad E.B., Marrouche N.F., Saad C.P. et al. Pulmonary vein stenosis after catheter ablation of atrial fibrillation: emergence of a new clinical syndrome. Ann Inter Med 2003; 138: 634-8

44. Chu E., Fitzpatrick A.P., Chin M.C., et al. Radiofrequency catheter ablation guaided by intracardiac echocardiography. Circulation,1994; 89: 1301-5.

МАСТЕР-КЛАСС

ВИЗУАЛИЗАЦИЯ ОПУХОЛЕЙ ЖЕЛЧНЫХ ПУТЕЙ И ЖЕЛЧНОГО ПУЗЫРЯ – ПРИЗНАКИ И СТАДИРОВАНИЕ

Профессор Кармазановский Григорий Григорьевич

Институт хирургии имени А. В. Вишневского. Москва, Россия.

Ка какие группы целесообразно делить опухоли желчного дерева? Какова частота встречаемости различных опухолей? На какие тонкости следует обращать внимание при проведении дифференциальной диагностики и определении объема поражения? Какие методы лучевой диагностики целесообразно использовать? В чем их преимущества и недостатки? На эти и другие вопросы дает ответ сегодняшний мастер-класс.

Ключевые слова: УЗИ, МСКТ, МРТ, эндоУЗИ, ЭРПХГ, ПЭТ/КТ, ангиография, КТ холангиография, МР эластография.

Контактный автор: Кармазановский Г.Г., karmazanovsky@ixv.ru

Для цитирования: Кармазановский Г.Г. Визуализация опухолей желчных путей и желчного пузыря – признаки и стадирование. REJR. 2016; 6 (2):97-98. DOI:10.21569/2222-7415-2016-6-2-97-98.

VISUALIZATION OF TUMOURS OF BILIARY TRACTS AND GALLBLADDER

Professor Karmazanovskiy Grigoriy Grigor'evich

A.V. Vishnevsky Institute of Surgery. Moscow, Russia.

To what groups it is reasonable to devide gallbladder tumours? What is the occurrence rate of different tumours? To what details we should pay attention while making the differential diagnosis or establishing the lesion extent? What methods of radiology examination are reasonable to use? What are their advantages and disadvantages? Today's master class gives the answer to these and other questions.

Keywords: US, MSCT, MRI, endoUS, ERCP, PET/CT, angiography, CT cholangiography, MR elastography.

Corresponding author: Karmazanovskiy G.G., karmazanovsky@ixv.ru

For citation: Karmazanovsliy G.G. Visualization of tumor of biliary ducts and gallbladder. REJR. 2016; 6 (2):97-98. *DOI:10.21569/2222-7415-2016-6-2-97-98.*

Для просмотра мастер-класса перейдите на сайт:
https://rejr.ru/twenty-second_nomer/master-class.html

Профессор, д.м.н., Руководитель отделения лучевой диагностики ФГУ «Институт хирургии им. А.В. Вишневского» Минздравсоцразвития.

Мастер-класс. ***ВИЗУАЛИЗАЦИЯ ОПУХОЛЕЙ ЖЕЛЧНЫХ ПУТЕЙ И ЖЕЛЧНОГО ПУЗЫРЯ – ПРИЗНАКИ И СТАДИРОВАНИЕ***

Для запуска презентации нажмите на любое место в области презентации, чтобы она загрузилась (если Вы просматриваете журнал в окне браузера, то вначале сохраните журнал к себе на компьютер и откройте его с локального диска, иначе презентация не пойдет).

1) Используйте кнопки влево и вправо в левом нижнем углу страницы для перемещения по слайдам.
2) Каждая презентация сопровождается текстовым или звуковым комментарием автора. Включите в верхнем левом углу третью вкладку – ЗАМЕТКИ. Следите за текстом автора при переключении презентации на новый слайд. Если презентация сопровождается звуком, то отрегулируйте уровень звука, нажав на иконку динамика.
3) Чтобы включить полноэкранный просмотр презентации достаточно нажать левой кнопкой мыши на правую нижнюю клавишу перехода в полноэкранный режим.

Если у Вас не отображается мастер-класс – установите Adobe Flash Player:
http://get.adobe.com/ru/flashplayer/

YouTube™

Внимание! Презентация защищена авторскими правами. Полное или частичное копирование материала запрещено, без предварительного согласия авторов.

СЛУЧАЙ ИЗ ПРАКТИКИ

МРТ В ДИАГНОСТИКЕ ОСТРОЙ ЛУЧЕВОЙ РЕАКЦИИ У БОЛЬНОЙ РАКОМ МОЛОЧНОЙ ЖЕЛЕЗЫ

Старцева Ж.А., Усова А.В., Фролова И.Г., Симонов К.А., Великая В.В.

ФГБУ «Томский научно-исследовательский институт онкологии». г. Томск, Россия.

Цель исследования. Отметить клинические особенности и возможности магнитно-резонансной томографии (МРТ) в диагностике острой лучевой реакции у больных раком молочной железы.

Материалы и методы. Представлен клинический случай МРТ диагностики выраженной острой лучевой реакции у больной раком левой молочной железы после органосохраняющей операции с интраоперационной лучевой терапией (ИОЛТ) однократной дозой 10 Гр, что составляет 24,8 Гр стандартного курса лучевой терапии.

Результаты. Детальное обследование с применением МРТ позволило выявить и подробно описать признаки острой лучевой реакции тканей оставшейся молочной железы (лучевого поражения кожи, мягких тканей и сосудов в оставшейся молочной железе), скорректировать дальнейшую тактику лечения пациентки.

Выводы. Большая роль отводится МРТ в диагностике лучевых реакций и повреждений оставшихся тканей молочной железы в условиях проведения высокодозной лучевой терапии, поскольку данный метод позволяет выявить изменения и проследить их динамику.

Ключевые слова: рак молочной железы, органосохраняющая операция, интраоперационная лучевая терапия, лучевая реакция, магнитно-резонансная томография (МРТ).

Контактный автор: Симонов К.А., simonov_ka@bk.ru.

Для цитирования: Старцева Ж.А., Усова А.В., Фролова И.Г., Симонов К.А., Великая В.В. МРТ в диагностике острой лучевой реакции у больной раком молочном железы. REJR. 2016; 6 (2):99-103. DOI:10.21569/2222-7415-2016-6-2-99-103.

Статья получена: 28.04.2016 **Статья принята: 11.05.2016**

MAGNETIC RESONANCE IMAGING IN THE DIAGNOSIS OF ACUTE RADIATION REACTION IN BREAST CANCER PATIENT

Startseva Zh. A., Usova A.V., Frolova I.G., Simonov K.A., Velikaya V.V.

Tomsk Cancer Research Institute. Tomsk, Russia.

Purpose. To outline the clinical features and possibilities of magnetic resonance imaging (MRI) in diagnosis of acute radiation reaction in breast cancer patient.

Materials and methods. A clinical case of MRI diagnostics in patient with acute radiation reaction of the left breast after organ-preserving surgery with intraoperative radiotherapy using a single dose of 10 Gy on the site of removed tumor (equal to 24.8 Gy of conventional radiation therapy) is presented.

Results. Comprehensive examination with the use of MRI allowed to reveal signs of radiation-induced damage to skin, soft tissues and vessels in the remaining breast and to correct further therapeutic approach.

Conclusions. MRI can be useful in the diagnostics of acute radiation reaction and damage to remaining breast tissues against the background of radiotherapy. With the help of MRI the features of it can be revealed and described as well as the follow up.

Keywords: breast cancer, organ-preserving surgery, intraoperative radiation therapy, radiation reaction, magnetic resonance imaging (MRI). breast cancer, organ-preserving surgery, intraoperative radiation therapy, radiation reaction, magnetic resonance imaging (MRI).

Corresponding author: Simonov K.A., simonov_ka@bk.ru.

Startseva Zh. A., Usova A.V., Frolova I.G., Simonov K.A., Velikaya V.V. Magnetic resonance imaging in the diagnosis of acute radiation reaction in breast cancer patient. REJR. 2016; 6 (2):99-103. DOI:10.21569/2222-7415-2016-6-2-99-103.

Received: 28.04.2016 **Accepted: 11.05.2016**

В соответствии с современными стандартами лучевая терапия занимает важнейшее место в программе органосохраняющего лечения рака молочной железы (РМЖ). Результаты многочисленных рандомизированных исследований свидетельствуют о том, что применение послеоперационной лучевой терапии значительно уменьшает число местнорегионарных рецидивов РМЖ. Кроме того, по данным ряда авторов, общая 5-летняя выживаемость достигает высоких показателей (87-95%) при сохранении хорошего косметического эффекта и высокой социальной реабилитации больных [1 - 3]. В настоящее время новый метод – интраоперационная лучевая терапия (ИОЛТ), которая проводится электронным пучком различной энергии, является важным направлением в радиационной онкологии [4 - 6]. Основным преимуществом ИОЛТ является то, что во время проведения хирургического вмешательства источник излучения можно более точно подвести непосредственно к ложу опухоли, вследствие чего удается избегать воздействия облучения на кожу, подкожную клетчатку и уменьшить риск развития фиброза.

Во многих центрах после ИОЛТ допускают проведение дистанционной гамма-терапии на весь объем оставшейся молочной железы, что является составной частью запланированного смешанного курса облучения. Отдельные вопросы требуют уточнения и дальнейшего решения, как например, состояние ткани оставшейся молочной железы после интенсивного лучевого лечения. Особенно большой интерес вызывают случаи лучевых реакций и повреждений молочной железы после выполнения органосохраняющих операций (ОСО) и больших однократных доз интраоперационной лучевой терапии в диапазоне от 10 Гр до 21 Гр на ложе удаленной опухоли, что в пересчете составляет 24,8 - 60 Гр стандартного курса фотонной терапии. В настоящее время случаи лучевых реакций и повреждений после ОСО и ИОЛТ ткани молочной железы описаны в зарубежной и отечественной литературе [4, 5].

В Томском НИИ онкологии проанализированы результаты лечения 181 больной раком молочной железы $T_{1-2}N_{0-1}M_0$ с применением органосохраняющей операции с ИОЛТ в однократной дозе 10 Гр (24,8 изоГр) на ложе удаленной опухоли. В послеоперационном периоде проводилось необходимое число фракций ДГТ, суммарная очаговая доза (СОД) которой в среднем составляла 46 ± 8,1 Гр на всю область оставшейся молочной железы. Курсовая доза во всех случаях достигала 60 изоГр (100 усл. ед. ВДФ) по разработанной формуле [5]. В контрольной группе – 118 больных, которым после ОСО назначалась адъювантная ДГТ на оставшуюся молочную железу в СОД – 50 Гр. В послеоперационном периоде у 49 (27 %) из 181 больных основной группы наблюдался умеренный отек в области послеоперационного рубца. Имевшие место острые лучевые реакции за период наблюдения: эритема, сухой и влажный эпидерматит, а также поздние лучевые повреждения I-II степени выраженности были обусловлены применением различных методик облучения при органосохраняющих операциях РМЖ. При этом большая роль отводится магнитно- резонансной томографии (МРТ) в плане диагностики лучевых реакций и повреждений оставшейся ткани молочной железы в условиях проведения высокодозной лучевой терапии.

Приводим клинический случай острой лучевой реакции левой молочной железы после органосохраняющей операции с ИОЛТ однократной дозой 10 Гр.

Больная Ч., возраст – 38 лет, находилась на лечении в Томском НИИ онкологии с диагнозом: рак левой молочной железы, стадия II Б ($T_2N_1M_0$). При обследовании в декабре 2010 г. у больной в нижне-внутреннем квадранте левой молочной железы было обнаружено объёмное образование 28х23х30 мм с неровными, нечеткими контурами, с наличием единичных кальцинатов. Плотность образования высокая, структура его неоднородная. При УЗИ выявлено подозрение на метастатическое поражение левого аксиллярного лимфатического узла, что было подтверждено цитологическим исследованием после проведения пункционной биопсии.

В январе 2011 г. пациентке выполнено оперативное вмешательство в объеме секторальной резекции левой молочной железы. В нижне-внутреннем квадранте двумя полуовальными разрезами рассечена кожа, под-

Рис. 1.

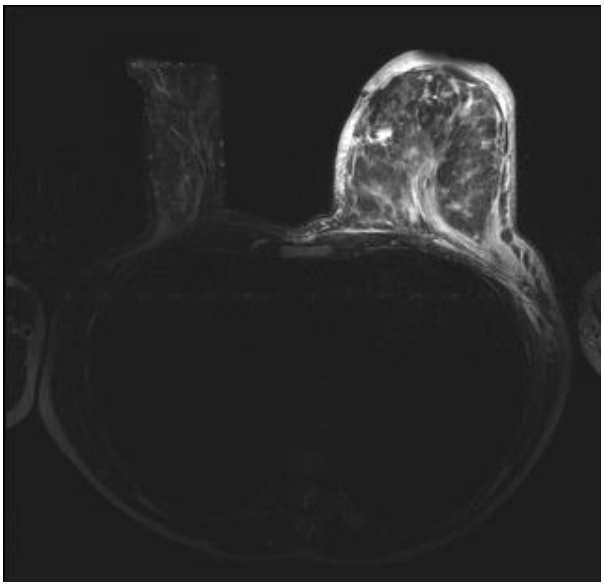

Рис. 2.

Рис. 1. Фотография.

Внешний вид левой молочной железы на 20-е сутки после проведения ОСО и ИОЛТ.

Рис. 2. МРТ молочных желез.

T2-TSE-Fat, аксиальная проекция. На фоне послеоперационных изменений и интраоперационной лучевой терапии однократной дозой 10 Гр (24,8 изоГр) имеется выраженный отек тканей оставшейся левой молочной железы.

кожная клетчатка, ткань молочной железы, выполнена аксиллярная лимфодиссекция слева. Макропрепарат: в ткани молочной железы определяется опухолевый узел диаметром 3 см. После удаления опухоли с захватом по краю здоровой ткани более 1,0 см на ложе удаленной опухоли проведена ИОЛТ быстрыми электронами 6 МэВ, однократной дозой 10 Гр, что соответствует 24,8 Гр стандартного курса фотонной терапии.

Распределение дозы по глубине электронного пучка 6 МэВ по 80% изодозе в ткани ложа удаленной опухоли составляет 1,8 см. Для интраоперационной лучевой терапии в указанном случае использовался алюминиевый коллиматор размером 7х10 см, S=70 см². Формирование «ложа» послеоперационной полости проводилось после удаления опухоли путем стягивания нижних краев раны лигатурными швами. Верхние края раны подшивали к нижнему краю коллиматора с целью предотвращения смещения. Рана послойно зашита с наложением узловых швов на кожу. По результатам гистологического исследования выявлен инвазивно-протоковый рак, II степени злокачественности, с метастатическим поражением 2-х лимфатических узлов из 9 исследованных. По линии резекции опухоли не обнаружено. Внешний вид левой молочной железы после заживления раны и снятия швов через 20 дней после операции и проведения ИОЛТ: оставшаяся часть молочной железы резко увеличена в размерах, отечна, в нижних отделах молочной железы – выраженная гиперемия кожи, лучевая инфильтрация ткани в зоне, где проводили ИОЛТ, выраженный болевой синдром (рис. 1).

Для уточнения характера лучевой реакции в ткани левой молочной железы была проведена МРТ. По данным МР-томографии молочных желез в Т1-,Т2-взвешенных режимах, режиме жироподавления и с использованием динамического контрастного усиления 10 мл Магневиста определялась значительная асимметрия молочных желез за счет массивного отека левой молочной железы и увеличения её размеров более чем вдвое в сравнении с правой. На этом фоне визуализировались послеоперационные изменения левой молочной железы в виде наличия единичных кист до 2-3 мм и мелкой гематомы 12х9 мм, отек тканей по ходу оперативного доступа более выраженный (рис. 2).

При 3D-реконструкции субтракционных сканов артериальной фазы определялась асимметрия кровотока с увеличением как диаметра артериальных сосудов, так и их количества с визуализацией более мелких ветвей, что расценено как выраженная острая лучевая реакция оставшейся левой молочной железы после проведения интраоперационной лучевой терапии (рис. 3).

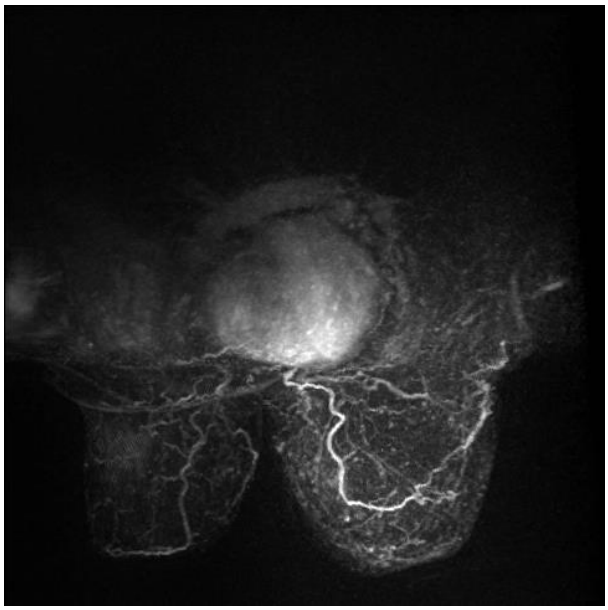

Рис. 3.

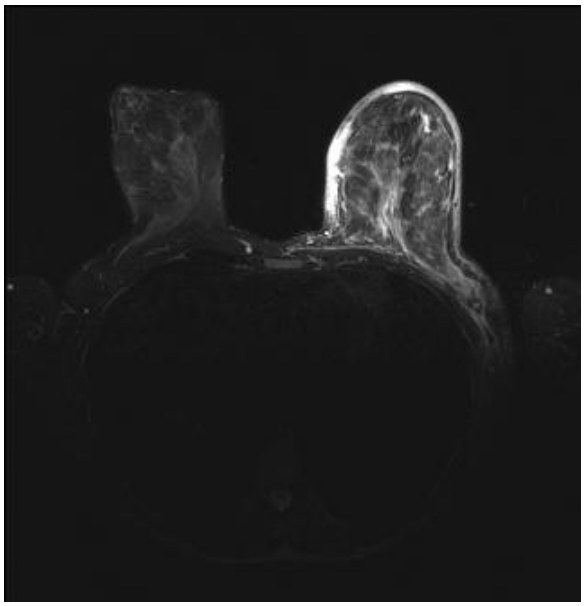

Рис. 4.

Рис. 3. МРТ.

3D–реконструкция субтракционных изображений артериальной фазы динамического контрастного усиления с 10 мл Омнискана. Определяется значительная асимметрия сосудистой сети с увеличением количества и диаметра артериальных сосудов левой молочной железы.

Рис. 4. МРТ молочных желез, T2-TSE-Fat - sat, аксиальная проекция.

Отмечается уменьшение размеров левой молочной железы и выраженности отека ткани, однако асимметрия молочных желез ещё сохраняется.

С целью купирования острой лучевой реакции проведен курс магнитолазерной терапии на область оставшейся части молочной же лезы расфокусированным лучом, дистанционно, интенсивностью 0,25-0,5 вт по 30 сек, ежедневно, общее количество процедур – 12. После курса магнитолазерной терапии отёк и болезненность молочной железы значительно уменьшились.

При контрольном исследовании МРТ после проведенной магнитолазерной терапии (в феврале 2011 г.) отмечалась положительная динамика в виде уменьшения размеров левой молочной железы, выраженности отека и реакции сосудов (рис. 4).

Пациентке был назначен курс дистанционной лучевой терапии в стандартном режиме фракционирования дозы на всю оставшуюся молочную железу. При достижении суммарной дозы на левую молочную железу 20 Гр отмечено усиление местной лучевой реакции: яркая гиперемия кожи левой молочной железы, переходящая в гиперпигментацию, выраженный отек и наличие дефекта в коже более 1 см в области маммарной складки как проявление очагового влажного дерматита. Дистанционная гамма-терапия была прервана на неделю и продолжена магнитолазерная терапия. Всего проведено 15 процедур с выраженным эффектом. Суммарная очаговая доза ДГТ доведена до 46 Гр. Курсовая доза (ИОЛТ и ДГТ) с учетом перерывов в лечении составила 60 изоГр в зоне ложа удаленной опухоли. На зонырегионарного лимфооттока – дистанционная гамма-терапия в стандартном режиме, СОД – 44 Гр.

При динамическом наблюдении в условиях Томского НИИ онкологии в течение трех лет признаков местного и отдаленного прогрессирования основного заболевания не выявлено. Выраженных постлучевых осложнений со стороны ткани левой молочной железы также не отмечено.

Таким образом, в представленном клиническом случае после выполнения ОСО с ИОЛТ - 10 Гр (24,8 Гр) возникла выраженная острая лучевая реакция ткани оставшейся молочной железы, признаки которой были выявлены и подробно описаны при МР-томографии, прослежена динамика их изменений. Клиническая картина острой лучевой реакции постепенно менялась после проведенного лечения: отмечалось уменьшение размеров молочной железы, оставшаяся ткань молочной железы стала мягче, купирован болевой синдром, состояние больной значительно улучшилось. Это позволило завершить, хотя и с перерывом, стандартный курс дистанционной лучевой терапии в рамках смешанной лучевой терапии (ИОЛТ и ДГТ) до запланированной курсовой дозы 60 изоГр, что способствовало достижению адекватного локо-

регионарного контроля в отношении опухолевого процесса.

Источник финансирования и конфликт интересов.

Авторы данной статьи подтвердили отсутствие финансовой поддержки исследования и конфликта интересов, о которых необходимо сообщить.

Список литературы:

1. Мусабаева Л.И., Слонимская Е.М., Жогина Ж.А. Адъювантная лучевая терапия в комплексном лечении больных раком молочной железы T1-2NOMO. Пособие для врачей. Томск, 2002.

2. Симонов К.А., Старцева Ж.А., Слонимская Е.М. Отдаленные результаты комплексного лечения больных раком молочной железы с использованием различного объема адъювантной лучевой терапии. Сибирский онкологический журнал. 2013; 2 (56): 30-35.

3. Старцева Ж.А., Великая В.В., Симонов К.А., Мусабаева Л.И. Послеоперационная лучевая терапия как метод профилактики местных рецидивов рака молочной железы. Радиация и риск (Бюллетень Национального радиационно-эпидемиологического регистра). 2013; 22 (3): 72-79.

4. Медведев Ф.В., Мардынский, Ю.С., Гулидов И.А., Смирнова И.А. Интраоперационная лучевая терапия рака молочной железы. Онкохирургия. 2010; 2 (3): 46-51.

5. Мусабаева Л.И., Жогина Ж.А., Лисин В.А., Слонимская Е.М., Дорошенко А.В. . Интраоперационная электронная и дистанционная гамма-терапия в органосохраняющем лечении больных раком молочной железы. Медицинская радиология и радиационная безопасность. 2010; 55 (5): 42-47.

6. Мусабаева Л.И., Старцева Ж.А. Интраоперационная электронная и дистанционная гамма-терапия рака молочной железы I-II стадий заболевания. Сибирский онкологический журнал. 2011; 2: 79-85.

References:

1. Musabaeva L.I., Slonimskaya E.M., Zhogina Zh.A. Adjuvant radiation therapy in complex treatment of breast cancer patients T1-2NOMO. Manual for doctors. Tomsk, 2002 (in Russian).

2. Simonov K.A., Startseva Zh.A., Slonimskaya E.M. Long-term outcomes in breast cancer patients after complex treatment with adjuvant radiation therapy. Siberian journal of oncology. 2013; 2 (56): 30-35 (in Russian).

3. Startseva Zh.A., Velikaya V.V., Simonov K.A., Musabaeva L.I. Postoperative radiation therapy for prevention of breast cancer local recurrence. Radiation and Risk. 2013; 22 (3): 72-79 (in Russian).

4. Medvedev F.V., Mardynsky Yu.S., Gulidov I.A., Smirnova I.A. Intraoperative radiotherapy for breast cancer. Oncosurgery. 2010; 2 (3): 46-51 (in Russian).

5. Musabaeva L.I., Zhogina Zh.A., Lisin V.A., Slonimskaya E.M., Doroshenko A.V Intraoperative Electron Beam Radiation Therapy and External Beam Radiation Therapy in Organ-Preserving Treatment for Breast Cancer Patients. Medicinskaja radiologija i radiacionnaja bezopasnost'. 2010; 55 (5): 42-47 (in Russian).

6. Musabaeva L.I., Startseva Zh.A. Intraoperative election radiation therapy and external beam radiation therapy for stage I-II breast cancer. Siberian journal of oncology. 2011; 2: 79-85 (in Russian).

СЛУЧАЙ ИЗ ПРАКТИКИ

АНЕВРИЗМА СЕЛЕЗЕНОЧНОЙ ВЕНЫ: РЕДКОЕ КЛИНИЧЕСКОЕ НАБЛЮДЕНИЕ

Манакова Я.Л.[1,2], Юринова Н.С.[1], Карташов А.С.[1], Поршенников И.А.[1,2], Дергилев А.П.[2]

1 - ГБУЗ НСО «Новосибирская государственная областная больница».
2 - ГБОУ ВПО «Новосибирский государственный медицинский университет».
г. Новосибирск, Россия.

Цель исследования. Показать возможности многофазовой компьютерной томографии (КТ) в предоперационной диагностике случайно выявленной аневризмы селезеночной вены и в послеоперационной оценке эффективности проведенного лечения.

Материалы и методы. Приведены данные литературы и собственное наблюдение редко встречающейся патологии. При традиционной КТ у 44-летней пациентки с минимальной клинической симптоматикой в венозную фазу контрастирования визуализирована мешотчатая аневризма селезеночной вены диаметром 36 мм, деформирующая контур хвоста поджелудочной железы. Пациентке успешно выполнено иссечение аневризмы, дистальное спленоренальное шунтирование.

Результаты. Описана КТ-семиотика выявленной патологии, отмечены преимущества и ограничения методов лучевой диагностики аневризм вен портальной системы. Диагноз верифицирован данными морфологического исследования по результатам оперативного вмешательства.

Выводы. Многофазовая КТ является быстровыполнимым, доступным и высокоинформативным методом верификации заболевания и послеоперационных изменений селезеночной вены.

Ключевые слова: компьютерная томография, селезеночная вена, аневризма.

Контактный автор: Манакова Я.Л., Ymanakova@mail.ru

Для цитирования: Манакова Я.Л., Юринова Н.С., Карташов А.С., Поршенников И.А., Дергилев А.П. Аневризма селезеночной вены: редкое клиническое наблюдение. REJR. 2016; 6 (2):104-110. DOI:10.21569/2222-7415-2016-6-2-104-110.

Статья получена: 14.02.2016 **Статья принята: 29.02.2016**

SPLENIC VEIN ANEURYSM: A RARE CASE REPORT

Manakova Ya.L.[1,2], Yurinova N.S.[1], Kartashov A.S.[1], Porshennikov I.A.[1,2], Dergilev A.P.[2]

1 - Novosibirsk State Regional Clinical Hospital.
2 - Novosibirsk State Medical University.
Novosibirsk, Russia.

Purpose. To explore the multiphase CT possibilities in preoperative diagnostics of accidentally revealed aneurysm of the splenic vein and in postoperative estimation of treatment efficiency.

Materials and methods. The literature data and our own observation of a rare disease were provided. During the routine abdominal CT in 44 year-old patient with minimal clinical symptoms saccular aneurysm of the splenic vein (diameter – 36 mm) was found in venous contrast phase, which was deforming the contour of the pancreas tail. The excision of the aneurysm was successfully performed with distal splenorenal shunt.

Results. The article described CT-semiotics of the identified disorder, highlighted advantages and limitations of radiology methods in portal system vein aneurysms. The final diagnosis was verified with the help of histological study after the surgical treatment.

Conclusions. The multiphase CT is reliable, quick, easy to perform and highly informative method for delineation of splenic vein lesions and postoperative changes.

Keywords: CT, splenic vein, aneurysm, postoperative changes.

Corresponding author: Manakova Y.L. Ymanakova@mail.ru

For citation: Manakova Ya.L., Yurinova N.S., Kartashov A.S., Porshennikov I.A., Dergilev A.P. Splenic vein aneurysm: a rape case report. REJR. 2016; 6 (2):104-110. DOI:10.21569/2222-7415-2016-6-2-104-110.

Received: 14.02.2016 **Accepted: 29.02.2016**

В отличие от аневризм брюшной аорты и интракраниальных артерий аневризмы висцеральных сосудов в клинической практике выявляют достаточно редко [1].

Среди всех аневризм висцеральных артерий аневризмы селезеночной артерии составляют 60%, и их частота, по данным патологоанатомических исследований, колеблется от 0,098 до 10,4%. При анализе 3600 ангиограмм висцеральных сосудов брюшного отдела аорты аневризмы селезеночной артерии визуализированы в 0,78% случаев, что, по мнению А.В. Покровского, является наиболее вероятным показателем их встречаемости в популяции [1].

Еще реже в повседневной клинической практике встречаются аневризмы вен. В исследовании Z.Kos с соавторами (2007) при анализе 4186 рутинных МСКТ брюшной полости диагностированы аневризмы в системе воротной вены у 18 пациентов (0,43%) из обследованных больных при отсутствии достоверных различий в отношении возраста, пола, локализации аневризмы и наличия портальной гипертензии [2].

Среди 190 пациентов с финальными стадиями цирроза печени различной этиологии, находившихся в листе ожидания отделения трансплантации НИИ СП им. Н.В. Склифосовского г. Москвы с сентября 1999 года по декабрь 2006 года аневризма селезеночной артерии диагностирована у 5 пациентов (2,6%), у 2 (1,1%) - аневризма селезеночной вены [3].

С тех пор, как в 1953 году M.Loewenthal и H.Jacob впервые при патологоанатомическом вскрытии диагностировали аневризму селезеночной вены, опубликованы немногочисленные клинические случаи с описанием аневризм в системе воротной вены [4].

A.D. Giannoukas с соавторами (2010) провели мета-анализ 93 публикаций на английском и французском языках с описанием результатов исследования 176 пациентов с 198 аневризмами висцеральных вен. Возраст пациентов колебался от 1 до 87 лет, без существенных гендерных различий. Преобладали аневризмы в системе портальной вены и среди них аневризмы селезеночной вены выявлены у 28 пациентов в 14,1% случаев. Обращает на себя внимание, что 38,2% аневризм висцеральных вен были бессимптомными. Портальная гипертензия встречалась в 30,8% случаев, цирроз печени – в 28,3% случаев, а осложнения в виде тромбоза и разрыва зафиксированы в 13,6% и в 2,2% наблюдений соответственно. В 94% случаев диаметр аневризмы оставался стабильным без каких-либо изменений за время наблюдения [5].

Клинически аневризмы селезеночной вены могут манифестировать абдоминальными болями либо болью в левой половине спины, симптомами портальной гипертензии и внутрибрюшинным кровотечением [6-9].

Среди возможных этиологических факторов формирования аневризмы селезеночной вены рассматриваются заболевания печени, предшествующий панкреатит, абдоминальная травма, многократные беременности, а также оперативные вмешательства, в том числе и эндоскопические, приводящие к утолщению интимы, компенсаторной гипертрофии медии и ослаблению стенки сосуда с последующей дилатацией просвета [3, 7-10].

Описание клинического наблюдения.

Пациентка К., 44 лет, сотрудник полиции, обратилась с жалобами на периодические боли в левом подреберье, не связанные с приемом пищи. За два года до госпитализации имел место ушиб мягких тканей поясничной области при падении с высоты собственного роста. При проведении УЗИ органов брюшной полости было выявлено анэхогенное образование хвоста поджелудочной железы размерами 3,3х3,6 см. Для уточнения характера патологических изменений была проведена МСКТ органов брюшной полости на 16-срезовом томографе «Somatom Emotion» производства фирмы «Siemens», с конфигурацией детекторов 16×1,2 мм, с использованием стандартного внутривенного контрастирования (Омнипак 350 мг йода/мл из расчета 1,5 мл/кг) и получением изображений в нативную, артериальную, венозную и отсроченную фазы.

Вдоль нижнедорзальной поверхности хвоста поджелудочной железы визуализировано образование диаметром 36 мм, по форме приближающееся к шаровидной, с четкими и ровными контурами, гомогенное по структуре, деформирующее контур поджелудочной железы и контрастирующееся одновременно с селезеночной веной (рис. 1).

Учитывая наличие болевого синдрома и размеры аневризмы (более 3 см), принято решение об оперативном лечении. В условиях эпидуральной анестезии с искусственной вентиляцией легких пациентке была выполнена

Рис. 1,а.

Рис. 1,б.

Рис. 1,в.

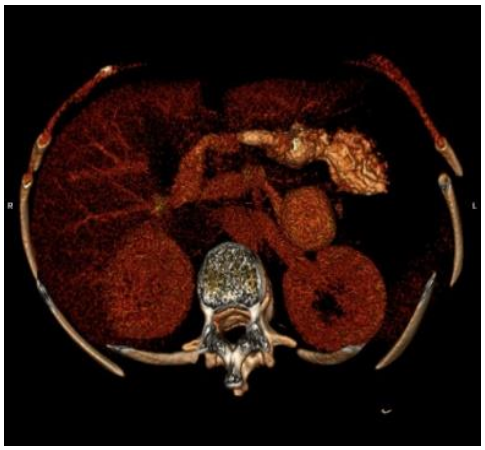

Рис. 1,г.

Рис. 1. МСКТ брюшной полости.

А - Average-реконструкция, коронарная плоскость, нативная фаза. Шаровидное гиподенсное образование у нижнего контура хвоста поджелудочной железы.

Б - MIP-реконструкция, сагиттальная плоскость, артериальная фаза. Вдоль нижнедорзальной поверхности хвоста поджелудочной железы определяется гиподенсное образование шаровидной формы диаметром 36 мм, локально незначительно деформирующее контур поджелудочной железы.

В - Average-реконструкция, аксиальная плоскость, венозная фаза. Определяется одновременное контрастирование образования и селезеночной вены.

Г - Трехмерная реконструкция (VRT), венозная фаза. Визуализируется аневризма селезеночной вены.

бисубкостальная лапаротомия. В корне брыжейки ободочной кишки, по нижнему контуру тела поджелудочной железы определена венозная аневризма диаметром 4 см с турбулентным кровотоком, оттесняющая вправо нижнюю брыжеечную вену (рис. 2, а). Аппаратом LigaSure пересечена желудочно-ободочная связка, при ревизии поджелудочная железа дольчатого строения, мягкой консистенции, без признаков каких-либо новообразований. Других патологических изменений при ревизии не выявлено. Аневризма мобилизована, клипированы впадающие в нее мелкие венозные притоки от поджелудочной железы. В ретропанкреатическом пространстве выделена проходимая селезеночная вена диаметром 7 мм, шейка аневризмы шириной около 2 см. Центральный конец селезеночной вены пересечен линейным степлером ETS35flex, на дистальный конец наложен кламп De Bakey. Выполнена аневризмэктомия. Учитывая значительный диастаз между концами селезеночной вены, принято решение дренировать ее в левую почечную вену (рис. 2, б). Забрюшинно выделена левая почечная вена диаметром 9 мм, выполнено ее боковое отжатие зажимом Satinsky. Нитью Prolene

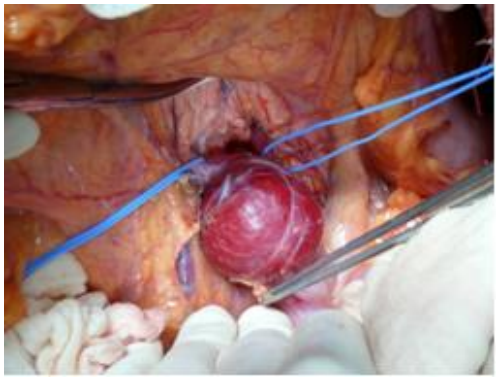

Рис. 2,а.

Рис. 2,б.

Рис. 2. Интраоперационные фотографии.

А - Аневризма селезеночной вены мобилизована из окружающих тканей, проксимальный и дистальный участки селезеночной вены взяты на турникеты.

Б - Вид сформированного дистального спленоренального анастомоза.

6/0 с использованием «growth factor» сформирован дистальный спленоренальный анастомоз конец в бок. За связку Трейтца установлен назоеюнальный зонд. В малый таз установлена дренажная трубка. Брюшная стенка ушита послойно.

По данным гистологического исследования удаленной аневризмы: стенка крупной вены с полным замещением мышечных волокон фиброзной тканью, мультипликацией эластических волокон.

Послеоперационный период протекал благоприятно. При проведении контрольной мультифазовой МСКТ визуализирован функционирующий дистальный спленоренальный анастомоз, диаметр селезеночной вены на всем протяжении равномерный – 7 мм (рис. 3).

Пациентка выписана из стационара в удовлетворительном состоянии на 12-е сутки после операции.

Обсуждение.

Традиционная ангиография длительное время была основным методом диагностики заболеваний висцеральных артерий и вен [1, 2, 7, 6, 9]. Инвазивность вмешательства в сочетании с высокой лучевой нагрузкой и существенной дозой контрастного вещества, сложности, обусловленные различным опытом интервенционистов и состоянием области доступа, ограничивают применение селективной ангиографии в диагностических целях. В течение последнего десятилетия отмечается рост эффективных эндоваскулярных вмешательств, выполняемых в качестве лечебных манипуляций при наличии аневризм висцеральных сосудов [10, 16].

В большинстве описанных клинических наблюдений ультразвуковое исследование было первым методом, которым диагностирована аневризма селезеночной артерии [6, 8, 9]. Комплексное использование В-режима, дуплексного сканирования в режимах цветового допплеровского картирования (ЦДК), энергии отраженного допплеровского сигнала (ЭОДС) и импульсной допплерографии (ИД) дают возможность достоверно оценить локализацию, форму и размеры аневризмы, состояние просвета сосуда и характер кровотока, а также взаимоотношение с окружающими органами и тканями [11].

В работе K.Komori с соавторами (2014) впервые описана диагностика аневризмы селезеночной вены при выполнении эндоскопического ультразвукового исследования антрального отдела желудка для визуализации эктопированной поджелудочной железы. В В-режиме выявлена дилатация селезеночной вены на уровне хвоста поджелудочной железы в сочетании с непрерывным потоком в режиме Допплера. Выполненная позже МСКТ подтвердила наличие аневризмы селезеночной вены. В последующем, на протяжении 48 месяцев наблюдения при абдоминальном УЗИ и эндоУЗИ не зафиксировано ни увеличения размеров аневризмы, ни присоединения осложнений [12].

По данным многих исследователей, магнитно-резонансная томография, в том числе и с контрастным усилением, является информативным и безопасным методом диагностики аневризмы селезеночной вены с возможностью оценки состояния стенки сосуда, наличия в просвете тромботических масс, а также взаимоотношений селезеночной артерии с прилежащими паренхиматозными органами [6, 9, 13].

МСКТ с болюсным контрастированием, по мнению большинства авторов, является наиболее достоверным неинвазивным методом визуализации и динамического наблюдения аневризм селезеночных сосудов. МСКТ в венозную

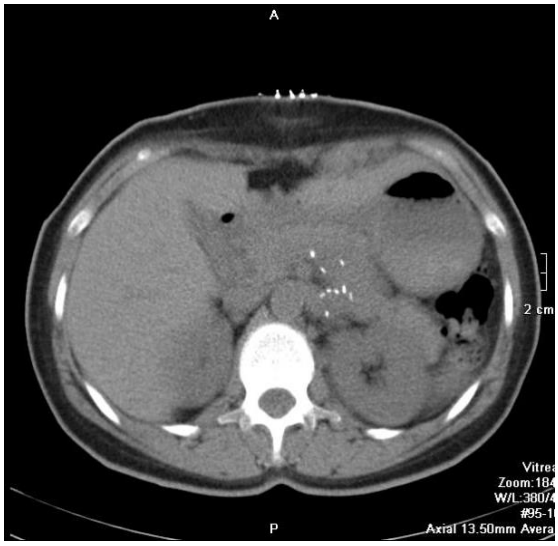

Рис. 3,а.

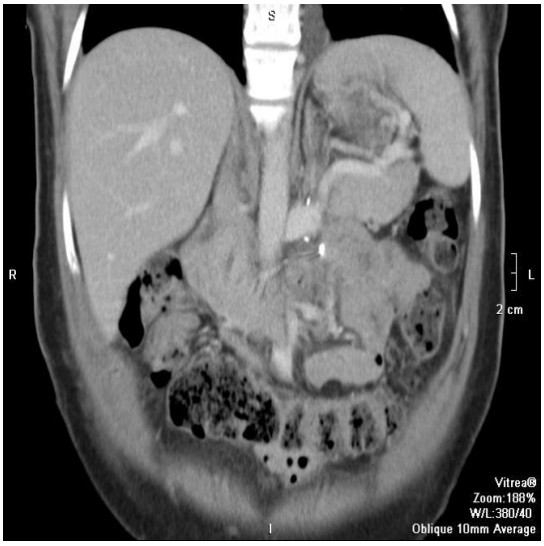

Рис. 3,б.

Рис. 3,в.

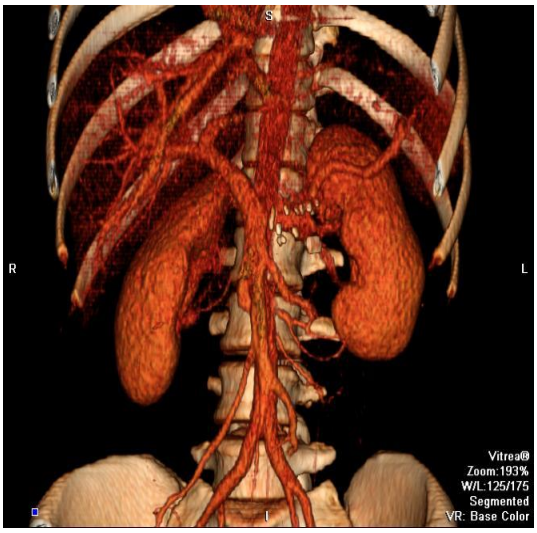

Рис. 3,г.

Рис. 3. МСКТ брюшной полости.

А - Average-реконструкция, аксиальная плоскость, нативная фаза. Послеоперационный скрепочный шов вдоль дорзальной поверхности поджелудочной железы.

Б - Average-реконструкция, сагиттальная плоскость, артериальная фаза. Отсутствие патологических изменений на уровне хвоста поджелудочной железы.

В - Average-реконструкция, корональная плоскость, венозная фаза. Равномерный диаметр селезеночной вены и функционирующий дистальный спленоренальный анастомоз.

Г - трехмерная реконструкция (VRT), венозная фаза. Функционирующий дистальный спленоренальный анастомоз.

фазу контрастного усиления позволяет быстро получать тонкослойные изображения портальной системы и при помощи постпроцессорной обработки данных сделать их трехмерными с высоким разрешением и точностью, превышающей возможности традиционной ангиографии. Важным преимуществом КТ-венографии является оценка анатомотопографических взаимоотношений сосудов с соседними органами, выявление портальной гипертензии с формированием венозных коллатералей, что позволяет хирургу получить необходимую для планирования оперативного лечения информацию. КТ-ангиография, являясь быстрым, доступным и высокоинформативным методом диагностики заболеваний, вариантов строения и послеоперационных изменений висцеральных сосудов, занимает ведущее место в диагностическом ал-

горитме при планировании хирургического или эндоваскулярного вмешательства [5, 14, 15].

Тактика лечения случайно выявленных бессимптомных аневризм селезеночной вены дискутируется. Одни исследователи рекомендуют активное динамическое наблюдение с помощью УЗИ, в том числе и эндоУЗИ [11, 12]. Другие исследователи выступают за проведение превентивного хирургического вмешательства до возникновения осложнений [16].

Заключение.

МСКТ с болюсным контрастным усилением и постпроцессорной обработкой изображений, полученных в венозную фазу, является, как по нашему, так и по мнению большинства авторов, «золотым» стандартом в диагностике редкой патологии висцеральных сосудов – аневризмы селезеночной вены. Результат успешно выполненного оперативного лечения – иссечение аневризмы селезёночной вены с дистальным спленоренальным шунтированием – также был наглядно подтвержден с использованием широких диагностических возможностей МСКТ.

Источник финансирования и конфликт интересов.

Авторы данной статьи подтвердили отсутствие финансовой поддержки исследования и конфликта интересов, о которых необходимо сообщить.

Список литературы:

1. Клиническая ангиология. Под ред. А.В. Покровского. М., Медицина, 2004; 2: 118-122.

2. Koc Z., Oguzkurt L., Ulusan S. Portal venous system aneurysms: imaging, clinical findings, and a possible new etiologic factor. Am J Roentgenol. 2007; 189(5): 1023-1030.

3. Чжао А.В., Донова Л.В., Андрейцева О.И., Джаграев К.Р. Аневризмы висцеральных сосудов при циррозе печени. Анналы хирургической гепатологии. 2007; 2: 57-61.

4. Loewenthal M., Jacob H. Aneurysm of the splenic vein; report of a case. Acta Med Orient 1953; 12: 170-173.

5. Giannoukas A.D., Sfyroeras G.S. Current management of visceral venous aneurysms. Phlebolymphology. 2010; 17(3): 130-134.

6. Heeren M., Op de Beeck B., Van den Brande P. Aneurysm of the Splenic Vein. Acta chir belg. 2004; 104: 322-324.

7. Ohhira M., Ono M., Ohhira M., Matsumoto A, Ohta H, Namiki M. Case report: splenic vein aneurysm-report of a lesion that progressively expanded. Br J Radiol. 1994; 67(799): 656-658.

8. Morelli L., Pusiol T., Parolari A.M., Piscioli I. First report of an unusual, rare complication of pregnancy: rupture of multiple lienal vein aneurysms. Archives of Gynecology and Obstetrics. 2007; 275 (4): 275-277.

9. Shirohara H., Endo M., Sakai K., Tabaru A., Otsuki M. Enlarging splenic vein aneurysm associated with stagnation of splenic venous blood flow. Am J Gastroenterol. 1996; 91(2): 385-387.

10. Ueda T., Murata S., Yamamoto A., Tamai J., Kobayashi Y., Hiranuma C. et al. Endovascular treatment of post-laparoscopic pancreatectomy splenic arteriovenous fistula with splenic vein aneurysm. World J Gastroenterol. 2015; 21 (25): 7907-7910.

11. Степанова Ю. А., Тимина И. Е., Малахова Е. Н., Вишневский В.А. Аневризмы системы воротной вены: значение лучевых методов в диагностике и лечении (обзор литературы). Медицинская визуализация. 2014; 6: 51-58.

12. Komori K., Akahoshi K., Motomura Y., Kubokawa M., Gibo J., Kanayama K. et al. Endoscopic ultrasound diagnosis of a small splenic vein aneurysm. Endoscopy. 2014; 46(Suppl 1): 5-6.

13. Cömert M., Erdem L.O., Ozdolap S., Erdem C.Z., Sarikaya S. Splenic vein aneurysm demonstrated by magnetic resonance angiography. Dig Dis Sci. 2005; 50(7): 1344-1346.

14. Gharabaghi M.A., Yazdi N.A., Abrishami Z., Amini S. Splenic vein aneurysm. BMJ. Case Report. 2012; DOI: 10.1136/bcr.10.2011.5007.

15. М.В. Вишнякова, А.И. Лобаков, А.В. Лерман, Г.А. Сташук, С.Э. Дуброва, А.В. Ващенко и др. Аневризмы селезеночной артерии: возможности методов лучевой диагностики и лечения. Альманах клинической медицины. 2010; 22: 3-9.

16. Dzsinich C., Fazekas P., Barta L. Nyiri G., Vallus G., Tóth L., et al. Splenic vein aneurysm - a case report. Magy Seb. 2013; 66(1): 27-29.

References:

1. Clinical Angiology. Edited by Pokrovsky A.V. M., Medicine, 2004; 2: 118-122 (in Russian).

2. Koc Z., Oguzkurt L., Ulusan S. Portal venous system aneurysms: imaging, clinical findings, and a possible new etiologic factor. Am J Roentgenol. 2007; 189(5): 1023-1030.

3. Chzhao A.V., Donova L.V., Andreytseva O.I., Djagraev K.R. Aneurisms of Visceral Vessels in Patients with Liver Cirrhosis Aneurisms of Visceral Vessels in Patients with Liver Cirrhosis. Annals of Surgical Hepatology. 2007; 2: 57-61 (in Russian).

4. Loewenthal M., Jacob H. Aneurysm of the splenic vein; report of a case. Acta Med Orient 1953; 12: 170-173.

5. Giannoukas A.D., Sfyroeras G.S. Current management of visceral venous aneurysms. Phlebolymphology. 2010; 17(3): 130-134.

6. Heeren M., Op de Beeck B., Van den Brande P. Aneurysm of the Splenic Vein. Acta chir belg. 2004; 104: 322-324.

7. Ohhira M., Ono M., Ohhira M., Matsumoto A, Ohta H, Namiki M. Case report: splenic vein aneurysm-report of a lesion that progressively expanded. Br J Radiol. 1994; 67(799): 656-658.

8. Morelli L., Pusiol T., Parolari A.M., Piscioli I. First report of an unusual, rare complication of pregnancy: rupture of multiple lienal vein aneurysms. Archives of Gynecology and Obstetrics. 2007; 275 (4): 275-277.

9. Shirohara H., Endo M., Sakai K., Tabaru A., Otsuki M. Enlarging splenic vein aneurysm associated with stagnation of splenic venous blood flow. Am J Gastroenterol. 1996; 91(2): 385-387.

10. Ueda T., Murata S., Yamamoto A., Tamai J., Kobayashi Y., Hiranuma C. et al. Endovascular treatment of post-laparoscopic

pancreatectomy splenic arteriovenous fistula with splenic vein aneurysm. World J Gastroenterol. 2015; 21(25): 7907-7910.

11. Stepanova Yu.A., Timina I.E., Malakhova E.N., Vishnevsky V.A. The portal vein aneurysm: value of radiological methods in diagnosis and treatment (review). Medical visualization. 2014; 6: 51-58 (in Russian).

12. Komori K., Akahoshi K., Motomura Y., Kubokawa M., Gibo J., Kanayama K. et al. Endoscopic ultrasound diagnosis of a small splenic vein aneurysm. Endoscopy. 2014; 46(Suppl 1): 5-6.

13. Cömert M., Erdem L.O., Ozdolap S., Erdem C.Z., Sarikaya S. Splenic vein aneurysm demonstrated by magnetic resonance angiography. Dig Dis Sci. 2005; 50(7): 1344-1346.

14. Gharabaghi M.A., Yazdi N.A., Abrishami Z., Amini S. Splenic vein aneurysm. BMJ. Case Report. 2012. DOI: 10.1136/bcr.10.2011.5007.

15. Vishnyakova M.V., Lobakov A.I., Lerman A.V., Stashuk G.A., Dubrova S.E., Vaschenko A.V. et al. Splenic arterial aneurysms: opportunities of radiologic diagnosis and treatment. Almanac of Clinical Medicine. 2010; 22: 3-9 (in Russian).

16. Dzsinich C., Fazekas P., Barta L. Nyiri G., Vallus G., Tóth L., et al. Splenic vein aneurysm - a case report. Magy Seb. 2013; 66(1): 27-29.

СЛУЧАЙ ИЗ ПРАКТИКИ

ПРИМЕНЕНИЕ СИСТЕМЫ ПО ПРЕДОПЕРАЦИОННОМУ МОДЕЛИРОВАНИЮ НА ОСНОВЕ ДАННЫХ КОМПЬЮТЕРНОЙ ТОМОГРАФИИ У БОЛЬНОГО ЭХИНОКОККОЗОМ ПЕЧЕНИ

Колсанов А.В., Зельтер П.М., Манукян А.А., Чаплыгин С.С., Колесник И.В.

ГБОУ ВПО «Самарский государственный медицинский университет» Министерства здравоохранения РФ г. Самара, Россия.

Цель исследования. Изучить возможности системы по предоперационному моделированию и анализу на основе данных МСКТ при эхинококкозе печени.

Материалы и методы. Данные КТ с болюсным контрастированием проанализированы в системе «Автоплан», изучен опыт применения системы у больного эхинококкозом печени.

Результаты. Правосторонняя гемигепатэктомия была проведена в соответствии с виртуальной плоскостью резекции, также было доказано, что сохраняемый объем печени является достаточным для функционирования органа.

Выводы. Предоперационное планирование позволяет решить ограничения стандартных рабочих станций, обеспечить хирурга дополнительной информацией по индивидуальным анатомо-топографическим особенностям.

Ключевые слова: эхинококкоз, 3D-моделирование, компьютерная томография, предоперационное планирование.

Контактный автор: Зельтер П.М., pzelter@mail.ru

Для цитирования: Колсанов А.В., Зельтер П.М., Манукян А.А., Чаплыгин С.С., Колесник И.В. Применение системы по предоперационному моделированию на основе данных компьютерной томографии у больного эхинококкозом печени. REJR. 2016; 6 (2):111-114. DOI:10.21569/2222-7415-2016-6-2-111-114.

Статья получена: 25.02.2016 **Статья принята: 04.03.2016**

APPLICATION OF THE SYSTEM FOR PREOPERATIVE MODELING BASED ON COMPUTED TOMOGRAPHY DATA IN PATIENT WITH LIVER HYDATID DISEASE

Kolsanov A.V., Zelter P.M., Manukyan A.A., Chaplygin S.S., Kolesnik I.V.

Samara State Medical University Samara, Russia.

Purpose. To explore the possibilities of preoperative modelling and analysis system based on multislice computed tomography (MSCT) data, to evaluate its effectiveness in patient with liver hydatid disease.

Materials and methods. MSCT data with contrast enhancement was loaded into the "Avtoplan" system. Experience of the system application in patient with liver hydatid disease has been studied.

Results. Operation right hemihepatectomy was performed considering the virtual resection line; it was proved that remaining liver volume is sufficient for functioning.

Conclusions. Pre-operative planning can solve limitations of workstations and provide a surgeon with important information on individual anatomic and topographic features.

Keywords: hydatid disease, 3D-reconstruction, computed tomography, pre-operative planning.

Corresponding author: Zelter P.M., pzelter@mail.ru

For citation: Kolsanov A.V., Zelter P.M., Manukyan A.A., Chaplygin S.S., Kolesnik I.V. Application of the system for preoperative modeling based on computed tomography data in patient with liver hydatid disease. REJR. 2016; 6 (2):111-114. DOI:10.21569/2222-7415-2016-6-2-111-114.

Received: 25.02.2016 **Accepted: 04.03.2016**

Компьютерная томография с болюсным контрастированием является стандартным исследованием для диагностики заболеваний печени, позволяет дифференцировать доброкачественные и злокачественные образования, определять их васкуляризацию и топографо-анатомические взаимоотношения с различными сосудистыми структурами и желчными протоками [1]. Внедрение в работу стационара системы PACS сделало возможным для врача-хирурга самостоятельное изучение выполненного исследования в формате DICOM на рабочей станции [2]. Некоторые рабочие станции обладают функцией построения 3D-изображения, которое может ответить на некоторые, появившиеся после изучения протокола, вопросы. К сожалению, стандартная 3D-модель без цветового картирования не предоставляет возможностей для решения ряда вопросов:

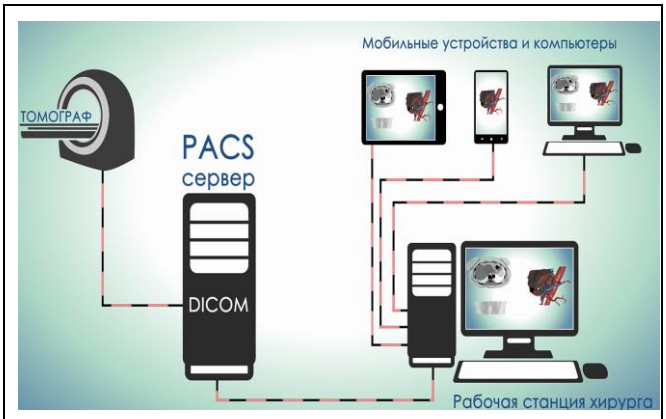

Рис. 1. Структура системы по предоперационному планированию, анализу и хранению данных.

1. Сегментация (выделение) патологического очага от окружающей ткани.
2. Представление очага с питающими его сосудами для планирования линии разреза.
3. Объемное представление резецируемой и сохраненной части печени для оценки ее жизнеспособности [3].

Системы по созданию сегментаций и 3D-моделей с возможной интраоперационной навигацией являются активно изучаемыми в настоящее время. В некоторых рабочих станциях уже сейчас есть возможности для симуляции возможной операции. В систематическом обзоре J.Hallet et al. указывается на наглядность получаемых моделей, их удобство для визуализации, положительные отзывы хирургов. Но из-за небольшого объема результатов к настоящему дню отсутствуют данные по объективному сравнению операций с использованием подобных систем и без их применения [4]. В связи с актуальностью вопроса и ограничениями существующих систем в Центре прорывных исследований СамГМУ «ИТ в медицине» группой специалистов, включающей в себя программистов, врачей-хирургов и врачей-рентгенологов ведется совместная разработка и внедрение системы «Автоплан» по предоперационному планированию с возможностью полуавтоматической сегментации. Система по планированию оперативного вмешательства должна объединить в себе медицинское оборудование, систему PACS с рабочими станциями и возможность использования на компьютерах и мобильных устройствах непосредственно в операционной (рис. 1).

Клинический случай.

В качестве иллюстрации приводим клинический случай пациента И. 51 года, который обратился в отделение пропедевтической хирургии СамГМУ с жалобами на чувство тяжести и боли в правом подреберье, диспептические явления и нарушения стула. Проведена МСКТ на 32-срезовом компьютерном томографе Aqulion 32 с болюсным внутривенным введением 100 мл раствора Омнипака и 50 мл физиологического раствора. При исследовании в правой доле печени в S5, S6, S7, S8 определяются четыре округлых гиподенсных образования с плотностью, соответствующей жидкостной, с перегородками в структуре, с неровными контурами, плотными стенками. Диаметр их составлял от 20 до 50 мм. При контрастировании плотность их не менялась (рис. 2). В результате больному было выставлено заключение: «Эхинококковые кисты правой доли печени». Диагноз был подтвержден по данным иммунологических тестов.

Затем изображения в формате DICOM за-

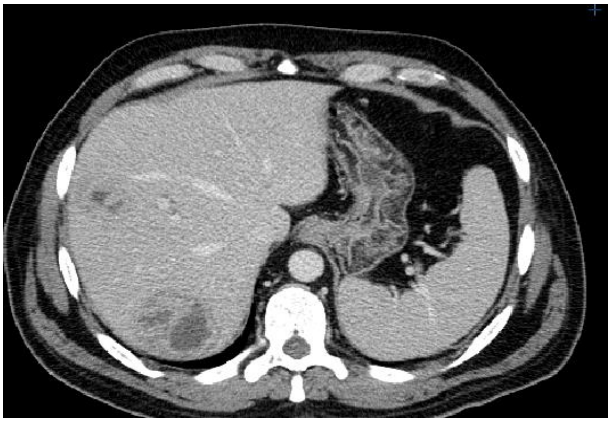

Рис. 2. МСКТ, аксиальная реконструкция, венозная фаза.

Больной И., в правой доле печени – гиподенсные образования (эхинококковые кисты).

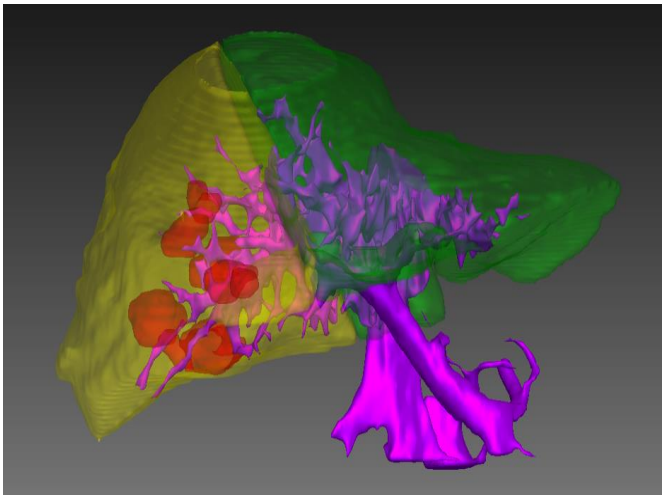

Рис. 3.

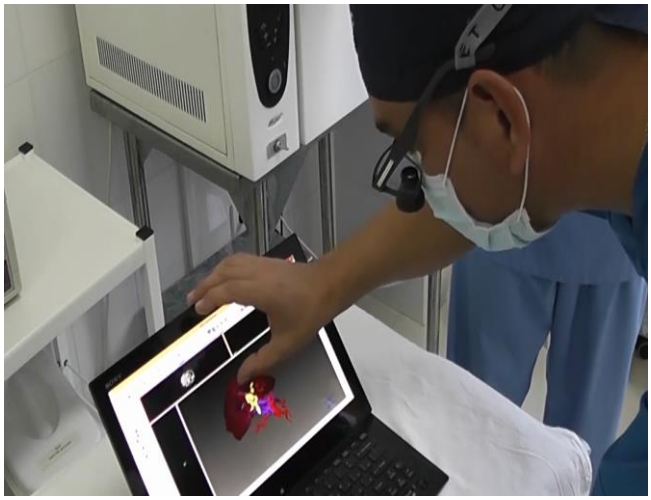

Рис. 4.

Рис. 3. 3D-модель печени.

Больной И. Зеленым цветом обозначена сохраняемая часть, желтым – резецируемая. Красным цветом схематично картированы эхинококковые кисты, фиолетовым – ветви воротной и печеночной вены.

Рис. 4. Изучение 3D-модели перед операцией.

гружались в программу «Автоплан». Сегментация и 3D-моделирование проводилось врачом-рентгенологом при непосредственном участии врача-хирурга. Сначала в полуавтоматическом режиме производилась сегментация печени, затем пользователь в ручном режиме мог исправить погрешности. Далее также в полуавтоматическом режиме выделялись очаговые образования и в автоматическом режиме отслеживались сосудистые структуры. Разработанные плагины обеспечивают полуавтоматическую сегментацию печени и сосудистых структур с помощью комплекса алгоритмов: geodesic active contour, 2D и 3D интерполяции и пороговой обработки. Затем было выполнено моделирование печени и сосудистых структур. Хирург проводил виртуальную линию резекции, задавал интересующие опорные точки (взаимоотношение с ветвями воротной вены, достаточность кровотока сохраненной части и т.д.). На обработку исследования было затрачено около 20 минут. Важным вопросом, интересовавшим хирурга, являлась жизнеспособность сохраняемой паренхимы печени при радикальной резекции эхинококковых кист. В результате объемных измерений объем сохраняемой части печени составлял 48% с достаточным объемом кровоснабжения. 3D-модель представлена на (рис.3).

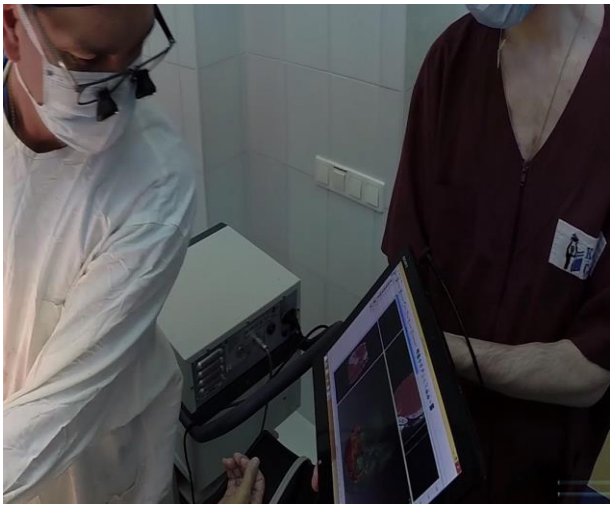

Рис. 5. Анализ 3D-модели во время операции.

Больному была проведена операция – правосторонняя гемигепатэктомия. Непосредственно перед операцией оператор и ассистент еще раз изучили модель на экране монитора (рис. 4).

Во время операции хирург обращался к ассистенту с планшетным компьютером, на который была загружена 3D-модель, чтобы идентифицировать анатомические структуры и их взаимоотношения (рис. 5).

Послеоперационный период проходил у пациента без особенностей. Через месяц после операции была выполнена МСКТ, на которой в области расположения правой доли печени определялось скопление жидкости размерами 100 х 60 мм. Через 2 месяца была выполнена контрольная МСКТ: объем паренхимы печени увеличился за счет уменьшения скопления жидкости, размеры его были 50 х 40 мм

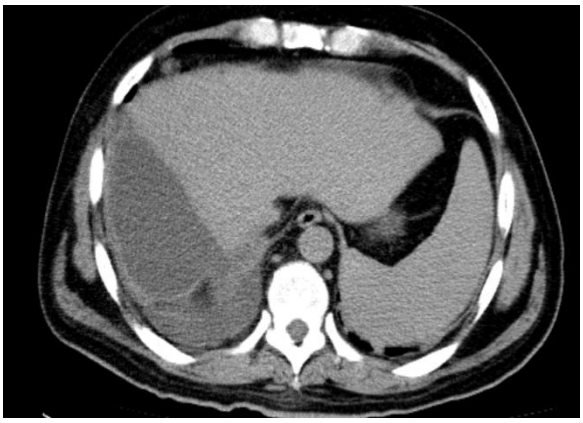

Рис. 6, а.

Рис. 6, б.

Рис. 6. МСКТ, аксиальные реконструкции.

Через 1 и 3 месяца после операции. Отмечается уменьшение полости в области правой доли печени на более позднем скане.

(рис. 6).

Результаты и их обсуждение.

Таким образом, на данном этапе можно сделать следующие выводы:

1. Построение 3D-модели с цветовым картированием раскрывает топографо-анатомические взаимоотношения, которые невозможно определить с помощью стандартной 3D-модели из рабочей станции.

2. Для эффективного предоперационного планирования необходимо тесное взаимодействие врача-рентгенолога и врача-хирурга.

3. Показана эффективность 3D-модели, созданной в системе «Автоплан» при анализе анатомических особенностей и в оценке жизнеспособности сохраняемой паренхимы печени при эхинококкозе.

Источник финансирования и конфликт интересов.

Авторы данной статьи подтвердили отсутствие финансовой поддержки исследования и конфликта интересов, о которых необходимо сообщить.

Список литературы:

1. Прокоп М., Галански М. Спиральная и многослойная компьютерная томография. Пер. с англ. М., Медпресс-информ, 2008. 416 с.

2. Королюк И.П. Медицинская информатика. 2 изд., перераб. и доп. Самара, «Офорт», 2012. 244 с.

3. Федоров В.Д., Кармазановский Г.Г., Гузеева Е.Б., Цвиркун В.В. Виртуальное хирургическое моделирование на основе данных компьютерной томографии. Видар-М, 2003. 184 с.

4. Hallet J., Gayet B., Tsung A., Wakabayashi G., Pessaux P. Systematic review of the use of pre-operative simulation and navigation for hepatectomy: current status and future perspectives. Journal of Hepato-Biliary-Pancreatic Sciences. 2015; 22: 352-362.

References:

1. Prokop M., Galanski M. Spiral and multislice computed tomography. M., Medpress-inform, 2008. 416 p. (in Russian).

2. Korolyuk I.P. Medical informatics. Samara, «Ofort», 2012. 244 p. (in Russian).

3. Fedorov V.D., Karmazanovskij G.G., Guzeeva E.B., Cvirkun V.V. Virtual surgical modeling based on CT data. Vidar-M, 2003. 184 p. (in Russian).

4. Hallet J., Gayet B., Tsung A., Wakabayashi G., Pessaux P. Systematic review of the use of pre-operative simulation and navigation for hepatectomy: current status and future perspectives. Journal of Hepato-Biliary-Pancreatic Sciences. 2015; 22: 352-362.

СЛУЧАЙ ИЗ ПРАКТИКИ

ЛУЧЕВАЯ ДИАГНОСТИКА АСЕПТИЧЕСКОГО ОСТЕОНЕКРОЗА ГОЛОВКИ БЕДРЕННОЙ КОСТИ

Серова Н.С., Белышева Е.С., Бабкова А.А., Альбекова Ж.Э., Чибаров А.А., Простомолотов А.В.

ГБОУ ВПО «Первый московский государственный медицинский университет им. И.М. Сеченова» г. Москва, Россия

Цель исследования. Представить клиническое наблюдение, иллюстрирующее комплексное лучевое обследование у пациента с асептическим остеонекрозом головки бедренной кости I-II ст.

Материалы и методы. Обследован пациент С., 32 года, обратившийся с жалобами на постоянную терпимую боль в паху справа, отдающую в правое колено, незначительное изменение походки (появление хромоты), эпизоды ночных болей. Пациенту был выполнен комплекс лучевых методов диагностики, включивший в себя мультиспиральную компьютерную томографию (МСКТ) и магнитно-резонансную томографию (МРТ).

Результаты. После комплексного клинико-рентгенологического обследования был установлен точный диагноз, пациент направлен в стационар для дальнейшего планирования тактики лечения.

Выводы. Выполнение комплекса высокотехнологичных и высокоинформативных методов лучевой диагностики (МСКТ, МРТ) позволяют своевременно, на самых ранних этапах выявить локализацию, размер и характер патологических изменений при асептическом остеонекрозе головки бедренной кости.

Ключевые слова: асептический остеонекроз, бедренная кость, мультиспиральная компьютерная томография, МСКТ, магнитно-резонансная томография, МРТ.

Контактный автор: Бабкова А.А., an4i1@yandex.ru

Для цитирования: Серова Н.С., Белышева Е.С, Бабкова А.А., Альбекова Ж.Э., Чибаров А.А., Простомолотов А.В. Лучевая диагностика асептического остеонекроза головки бедренной кости. REJR. 2016; 6 (2):115-119. DOI:10.21569/2222-7415-2016-6-2-115-119.

Статья получена: 26.04.2016 **Статья принята: 05.05.2016**

RADIOLOGY DIAGNOSIS OF ASEPTIC OSTEONECROSIS OF THE FEMORAL HEAD

Serova N.S., Belysheva E.S., Babkova A.A., Al'bekova Zh.Je, Chibarov A.A., Prostomolotov A.V.

I.M. Sechenov First Moscow State Medical University. Moscow, Russia.

Purpose. To present a clinical case which illustrates a comprehensive radiological examination in a patient with aseptic osteonecrosis of the femoral head I-II degree.

Materials and methods. Patient S., 32 years, was examined and addressed with complaints of constant bearable pain in the right groin, radiating to the right knee, a slight change in gait (lameness), episodes of nocturnal pain. A complex of radiological methods of diagnostics was performed including multislice computed tomography (MSCT) and magnetic resonance imaging (MRI).

Results. After a comprehensive clinical and radiological examination the accurate diagnosis was established and the patient was referred to the hospital for further planning of treatment.

Conclusions. Implementation of complex high-tech and highly informative methods of radiological diagnosis (CT, MRI) allow in a timely manner to identifing the location, size and nature of the pathological changes at the earliest stages in case of aseptic osteonecrosis of the femoral head.

Keywords: aseptic osteonecrosis, femur, multislice computed tomography, MSCT,

magnetic resonance imaging, MRI.

Corresponding author: Babkova A.A., an4i1@yandex.ru

For citation: Serova N.S., Belysheva E.S., Babkova A.A., Al'bekova Zh.Je, Chibarov A.A., Prostomolotov A.V. Radiology diagnosis of aseptic osteonecrosis of the femoral head. REJR. 2016; 6 (2):115-119. DOI:10.21569/2222-7415-2016-6-2-115-119.

Received: 26.04.2016 **Accepted: 05.05.2016**

Ранняя диагностика асептического некроза головки бедренной кости является важной задачей, которая позволяет своевременно выбрать оптимальную тактику лечения и снизить риски осложнений, приводящих к ограничению трудоспособности пациентов и ухудшения качества их жизни. В пользу актуальности данной проблемы говорит затрудненная диагностика на ранних этапах развития некроза при рентгенографии [1]. Наиболее частой локализацией данного процесса является головка бедренной кости. По данным различных авторов распространенность данного заболевания составляет от 10 до 15% от всех патологических нарушений тазобедренного сустава [2].

Асептический некроз головки бедренной кости (АНГБК) – некроз, развивающийся вследствие нарушения кровоснабжения элементов костного мозга головки бедренной кости. Чаще болеют мужчины молодого и среднего возраста от 20 до 45 лет (более 2/3 всех случаев). АНГБК составляет 1,5–4,7% от всей ортопедической патологии в России. Двустороннее поражение встречается в 40–50% случаев. АНГБК развивается после кортикостероидной терапии, на фоне злоупотребления алкоголем, при таких заболеваниях, как серповидно-клеточная анемия, хронический и острый панкреатит, системная красная волчанка [3]. Первоначально, АНГБК сравнивали с болезнью Пертеса и предлагали пользоваться тем же термином. Однако, впоследствии, при более детальном изучении было выявлено, что асептический некроз у детей протекает значительно легче и при активизации репаративных процессов организма и более интенсивному кровоснабжению приводит к восстановлению костных балок, возможно даже и самой формы головки бедренной кости, что редко наблюдается у взрослых [2, 4].

В основе патогенеза АНГБК лежат травматизация и нарушение кровотока, что заключается в прерывании артериального кровоснабжения и нарушение венозного оттока, вследствие эмболии, длительного механического воздействии, что ведет к нарушению целостности артерий. В результате, в зоне эпифиза формируются участки остеонекроза. При дальнейшем воздействии механического давления происходит субхондральный трабекулярный перелом с последующим разрушением, в результате чего развивается дегенеративный артрит тазобедренного сустава [2, 5].

Существуют две наиболее часто используемые классификации АНГБК – Фиката и Арлета и ARCO (Ассоциации исследования обращения кости). Они учитывают в стадийности не только степень деструкции суставам, но и расположение некротического очага и объем поражения. На ранних стадиях АНГБК по классификации Фиката и Арлета (стадии 1 – 3) и ARCO (стадии 0 – 2) современные подходы дают хорошие результаты, уменьшают дискомфорт в суставе и замедляют прогрессирование болезни [5].

Диагностика начальной стадии АНГБК клинически очень трудна. Клиническими проявлениями являются боль в суставе непостоянного характера, в паховой области с иррадиацией по бедренному нерву в область коленного сустава и ягодичную область, при физических нагрузках, нарушение функции мышц, в ряде случае пациенты жалуются на ночные боли [6, 7].

При рентгенологическом исследовании в начальной стадии процесса контуры головки и суставная щель не изменены. Определяется очаг некроза в виде участка разряжения костной ткани с зоной склероза по периферии. Наиболее частым местом локализации некроза является передне-верхний отдел головки бедренной кости, на который приходится большая нагрузка. В дальнейшем, по мере рассасывания «мертвых» костных балок, происходит ослабление их прочности, что приводит к расплавлению и импрессионному перелому головки бедренной кости [5, 6, 7].

Основным требованием, предъявляемым комплексу высокотехнологичных лучевых методов диагностики (МСКТ, МРТ) для обнаружения АНГБК является получение информации о наличии, локализации места поражения, его формы на самых ранних стадиях развития болезни, что, в свою очередь, позволяет максимально быстро спланировать варианты наиболее оптимальных лечебных мероприятий, в том числе оперативных вмешательств, индивидуально для каждого пациента.

Приводим клиническое наблюдение пациента С. с асептическим остеонекрозом головки бедренной кости.

История болезни.

В клинику Первого МГМУ им. И.М. Сеченова обратился пациент С., 32 лет, с жалобами на постоянную терпимую боль в паху справа, отдающую в правое колено, незначительное изменение походки (появление хромоты), эпизоды ночных болей. Усиление боли пациент отмечает при попытке встать со стула, ходьбе по лестнице. Пациент курит, умеренно употребляет алкоголь, хроническими заболеваниями не страдает. По данным анамнеза: впервые почувствовал боль в паху около 2-2,5 месяцев назад, спонтанно, без эпизода предшествующей травмы. В связи с усилением болевого синдрома пациент был направлен на компьютерную томографию. МСКТ тазобедренных суставов проводилась на 640- срезовом аппарате Aquilion One (Toshiba) с толщиной среза 0,5 мм. На серии компьютерных томограмм головка правого бедренного сустава правильной формы, нормальных размеров. В верхне-медиальном отделе головки правой большеберцовой кости определялся субхондральный очаг деструкции костной ткани неправильной формы, с четкими склерозированными и неровными контурами, средней плотностью + 295 ед.Н, максимальными размерами до 36х20х18 мм. Окружающая данный очаг костная ткань была не изменена. Суставная щель правого тазобедренного сустава неравномерно сужена (до 1,5 мм в задних отделах). Левый тазобедренный сустав- без особенностей (рис. 1). Таким образом, данные, полученные с помощью МСКТ, позволили сделать заключение о возможном наличии асептического остеонекроза головки правой бедренной кости и начальных признаках остеоартроза правого тазобедренного сустава. Для уточнения характера ираспространенности патологических изменений пациенту было рекомендовано проведение МРТ правого тазобедренного сустава.

МРТ тазобедренных суставов проводилось на аппарате Magnetom 3.0 T (Siemens) с толщиной среза 1- 4 мм. На серии томограмм головка правой бедренной кости была не изменена, не деформирована. Контуры ее четкие. МР- сигнал от костного мозга головки бедренной кости неоднородный за счет его отечности, на фоне которой выявлялись линейной формы участки гипоинтенсивности МР- сигнала на Т1- и Т2-взвешенных изображениях, формирующих зону поражения в верхне-внутреннем квадранте размерами 36х38х22 мм. Признаков вовлече-

Рис. 1,а.

Рис. 1,б.

Рис. 1,в.

Рис. 1,г.

Рис. 1,д.

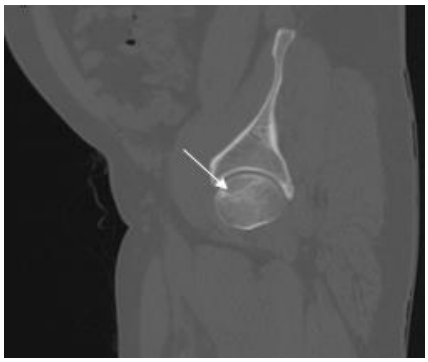

Рис. 1,е.

Рис. 1. МСКТ. 3D (а,б,в), аксиальная (г), корональная (д), сагиттальная (е) реконструкции.

В верхне-медиальном отделе головки правой большеберцовой кости определяется единичный субхондральный очаг деструкции костной ткани неправильной формы с четкими и неровными контурами, неоднородной структуры. По периферии очага отмечается зона остеосклероза (белая стрелка).

Рис. 2,а.

Рис. 2,б.

Рис. 2,в.

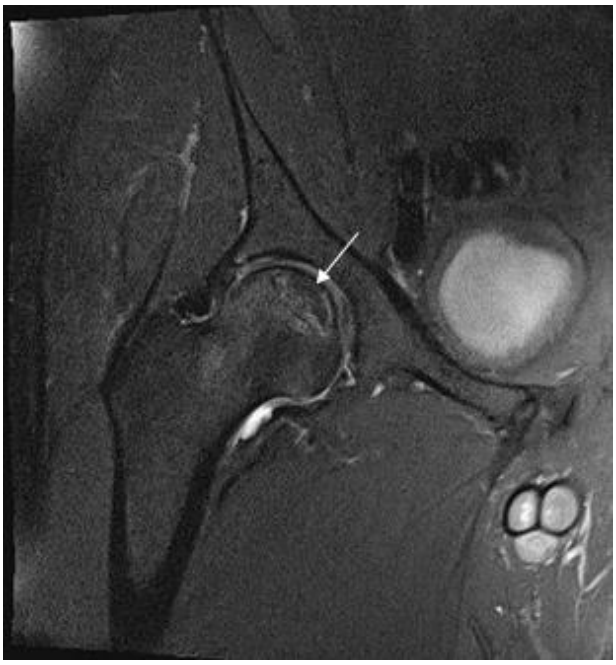

Рис. 2,г.

Рис. 2. МРТ. Т2-взвешенные изображения, аксиальные реконструкции (а, б), Т1-взвешенное изображение, корональная реконструкция (в), Протонно-взвешенное изображение, корональная реконструкция (г).

МР- сигнал от костного мозга головки бедренной кости неоднородный за счет его отечности, на фоне которой выявляются линейной формы участки гипоинтенсивности МР-сигнала на Т1- и Т2- взвешенных изображениях, формирующие зону поражения в верхне-внутреннем квадранте размерами 36х38х22 мм, без признаков вовлечения суставного хряща (белая стрелка).

ния суставного хряща получено не было. Суставная щель деформирована, сужена. По данным МРТ суставной хрящ был сохранен, толщина его неравномерная, в субхондральных отделах вертлужной впадины определялись склеротические изменения. Верхние отделы вертлужной губы с неоднородно повышенным МР-сигналом на протон-взвешенных изображениях. Выявлено небольшое увеличение количества жидкости в полости сустава (рис. 2). Таким образом, были подтверждены, полученные на МСКТ данные о наличии асептического остеонекроза головки правой бедренной кости, также дополнена информация о степени и распространенности данной патологии.

По результатам полного клинико-рентгенологического обследования пациенту выставлен диагноз: асептический некроз головки правой бедренной кости I-II ст.

Обсуждение.

Таким образом, применение комплекса высокотехнологичных и высокоинформативных

методов лучевого исследования (МСКТ, МРТ) при диагностике асептического некроза головки бедренной кости позволяет выявить патологию на ранних стадиях развития, что, с учетом высокой степени инвалидизации пациентов, страдающих данным заболеванием, и повсеместным использованием эндопротезирующих технологий в коррекции АНГБК, является одной из главных и актуальных задач на настоящий момент.

Асептический некроз головки бедренной кости- социально-значимая медицинская проблема современности. Наиболее часто, как и в нашем случае, данное заболевание развивается у молодых людей трудоспособного возраста, что, при несвоевременной и неполноценной диагностике, приводит к инвалидизации пациента и снижению качества его жизни [8, 9]. В настоящее время отсутствует единая четкая диагностическая схема обследования пациентов для выявления асептического некроза головки бедренной кости на ранних этапах его развития. МСКТ и МРТ являются наиболее информативными и эффективными методами диагностики АНГБК, в том числе при минимальных изменениях костной структуры бедренной кости. Выявление АНГБК на самой ранней стадии позволяет считать данный патологический процесс обратимым, что напрямую определяет тактику ведения и лечения данной категории пациентов.

Список литературы:

1. Бабкова А.А., Курешова Д.Н., Серова Н.С., Паша С.П., Басин Е.М. Комплексная лучевая диагностика остеонекрозов у дезоморфинзависимых пациентов. Российский электронный журнал лучевой диагностики (REJR). 2015; 4 (20): 13-23.

2. Ласкина В.А., Кузнецова Е.Ю. Ранняя лучевая диагностика асептического некроза головки бедренной кости у детей. Фундаментальные исследования. 2007; 8: 109-110.

3. Волков Е.Е., Симоненок В.Б. Безоперационное лечение асептического некроза головки бедренной кости. Земский врач. 2012; 3: 1-3.

4.Радионова С.С., Шумский А.А. Ранние стадии асептического некроза головки бедренной кости. Клинический протокол. 2013; 4-10.

5. Семизоров А.Н., Шахов Б.Е. Рентгенодиагностика заболеваний костей и суставов: пособие для врачей. Н. Новгород, НГМА, 2002. 207 с.

6. Babis G.C., Sakellariou V., Parvizi J., Soucacos P. Osteonecrosis of the Femoral Head. Orthopedics. 2011; 34 (1): 39-47.

7. Zalavras C.G., Lieberman J.R. Osteonecrosis of the femoral head: evaluation and treatment. J. Am. Acad. Orthop. Surg. 2014; 22 (7): 455-464.

8. Саутина О.П., Хазов П.Д. МРТ-диагностика ранних стадий асептического некроза головок бедренных костей. Российский медико-биологический вестник имени академика И.П. Павлова. 2008; 1: 50-56.

9. Шушарин А. Г., Половинка М. П., Прохоренко В. М., Шевела А. И., Власов В. В. Комплексный подход к лечению асептического некроза головки бедренной кости. Фундаментальные исследования. 2012; 8 (1): 193-196.

References:

1. Babkova A.A., Kureshova D.N., Serova N.S., Pasha S.P., Basin E.M. Complex radiological diagnosis of osteonecrosis in desomorphine dependence patients. Russian electronic journal of radiology (REJR). 2015; 4 (20): 13-23 (in Russian).

2. Laskina V.A., Kuznetsova E.Yu. Early X-ray diagnosis of aseptic necrosis of the femoral head in children. Fundamental research. 2007; 8: 109-110 (in Russian).

3. Volkov E.E., Simonenok V.B. Non-surgical treatment of avascular necrosis of the femoral head. Zemsky doctor. 2012; 3: 1-3 (in Russian).

4. Radionova S.S., Shumskij A.A. Early stage avascular necrosis of the femoral head. Clinical Protocol. 2013; 4-10 (in Russian).

5. Semizorov A.N., Shakhov B.E. X-ray diagnosis of diseases of bones and joints: a guide for physicians. N. Novgorod, NGMA, 2002. 207 p (in Russian).

6. Babis G.C., Sakellariou V., Parvizi J., Soucacos P. Osteonecrosis of the Femoral Head. Orthopedics. 2011; 34 (1): 39-47.

7. Zalavras C.G., Lieberman J.R. Osteonecrosis of the femoral head: evaluation and treatment. J. Am. Acad. Orthop. Surg. 2014; 22 (7): 455-464.

8. Sautina O.P., Khasov P.D. MRI-diagnostics early stage aseptic necrosis of the heads of the thighbone. I.P. Pavlov Russian Medical Biological Herald. 2008; 1: 50-56 (in Russian).

9. Shusharin A.G., Polovinka M.P., Prohorenko V.M., Shevela A.I., Vlasov V.V. Comprehensive approach to the treatment of aseptic necrosis of femoral head. Fundamental research. 2012; 8 (1): 193-196 (in Russian).

СЛУЧАЙ ИЗ ПРАКТИКИ

КОМПЛЕКСНАЯ ЛУЧЕВАЯ ДИАГНОСТИКА ПРИ ТРАВМАТИЧЕСКОМ ПОВРЕЖДЕНИИ КОЛЕННОГО СУСТАВА НА ДО- И ПОСЛЕОПЕРАЦИОННОМ ЭТАПАХ

Белышева Е.С., Серова Н.С., Лычагин А.В., Белов С.А., Путило Д.В., Бабкова А.А.

ГБОУ ВПО «Первый московский государственный медицинский университет им. И.М. Сеченова» г. Москва, Россия

Травмы опорно-двигательного аппарата занимают одно из ведущих мест в структуре заболеваемости и инвалидизации населения и имеют тенденцию к постоянному росту.

Цель. Представить редкое клиническое наблюдение повреждения мениска коленного сустава на фоне перелома мыщелка большеберцовой кости с частичным пролапсом и ущемлением его лоскутного фрагмента в сформировавшийся после репозиции отломков большеберцовой кости дефект суставного хряща и субхондральной пластинки в нагрузочных отделах латерального мыщелка.

Материалы и методы. В травматологическое отделение университетской клинической больницы №1 Первого МГМУ им. И.М. Сеченова обратился пациент Д., 58 лет, с жалобами на сохраняющиеся боли в левом коленном суставе после оперативного вмешательства (остеосинтез наружного мыщелка большеберцовой кости винтами). Через 3 месяца после операции металлоконструкции были удалены, однако пациента продолжали беспокоить боли в левом коленном суставе. По это поводу выполнены рентгенография и магнитно-резонансная томография (МРТ) сустава. После исследований проведено оперативное вмешательство: артроскопическая аутопластика передней крестообразной связки (ПКС), резекция латерального мениска, аблация очагов хондронекроза. С учетом повторных оперативных вмешательств (остеосинтез и пластика ПКС) для уточнения состояния костных структур было проведена мультиспиральная компьютерная томография (МСКТ) коленного сустава.

Результаты. По данным рентгенографии определялся консолидированный перелом латерального мыщелка большеберцовой кости с наличием небольшого дефекта костной ткани в нагрузочной зоне латерального мыщелка большеберцовой кости. После проведения МРТ были выявлены внутрисуставной перелом латерального мыщелка большеберцовой кости, сложный разрыв латерального мениска коленного сустава по типу «ручки лейки» с частичным пролапсом и ущемлением его лоскутного фрагмента в сформировавшийся после репозиции отломков большеберцовой кости дефект суставного хряща и субхондральной пластинки в нагрузочных отделах латерального мыщелка и полный «застарелый» разрыв передней крестообразной связки. Была выполнена операция: артроскопическая аутопластика ПКС, резекция фрагмента латерального мениска, в ходе которой были подтверждены данные, обнаруженные на МРТ. С учетом повторных оперативных вмешательств для уточнения состояния костных структур было проведено МСКТ коленного сустава. Данные, полученные при проведении МСКТ дополнили информацию об изменениях в костных структурах коленного сустава на послеоперационном этапе.

Выводы. Данное клиническое наблюдение показывает важность проведения комплексной лучевой диагностики при травматическом повреждении коленных суставов на до- и послеоперационном этапах. Выполнение МРТ и МСКТ является «золотым стандартом» обследования повреждений коленного сустава до операционного вмешательства, дополняя друг друга, позволяя достоверно установить повреждения мягкотканых и костных структур коленного сустава. Выполнение МРТ до артроскопии позволяет оптимизировать планирование лечения.

Ключевые слова: разрыв мениска, внутрисуставные переломы, рентгенография, мультиспиральная компьютерная томография (МСКТ), магнитно-резонансная томография (МРТ), артроскопия.

Контактный автор: Путило Д.В., putilo2012@mail.ru

Для цитирования: Белышева Е.С., Серова Н.С., Лычагин А.В., Белов С.А., Путило

Д.В., Бабкова А.А. Комплексная лучевая диагностика при травматическом повреждении коленного сустава на до- и послеоперационном этапах. REJR. 2016; 6 (2):120-130. DOI:10.21569/2222-7415-2016-6-2-120-130.

Статья получена: 29.04.2016 **Статья принята: 05.05.2016**

PRE- AND POSTOPERATIVE COMPLEX RADIOLOGICAL DIAGNOSTICS OF KNEE TRAUMATIC INJURIES

Belysheva E.S., Serova N.S., Lychagin A.V., Belov S.A., Putilo D.V., Babkova A.A.

I.M. Sechenov First Moscow State Medical University. Moscow, Russia.

Injuries of musculoskeletal system occupy one of leading places in the morbidity and disability structure of the population and have a tendency to increase.

Purpose. To present a rare clinical case of knee meniscus damage on the background of the tibia fractured condyle with partial prolapse and entrapment of its flapped fragment into the tibia defect of the articular cartilage and the subchondral plate formed after the reposition of fragments in the load divisions of the lateral condyle.

Materials and methods. Patient D., 58 years, was addressed to the traumatological department of the University clinical hospital №1 of the I. M. Sechenov First MSMU with complaints of continuing pain in his left knee after surgery. The surgery was performed – osteosynthesis of the tibia external condyle with screws. Three months after the operation the metal was removed, but the patient continued feeling pain in his left knee. Considering this radiography and magnetic resonance imaging (MRI) of this joint were performed. After examination the surgery was performed again - arthroscopic autoplasty of the anterior cruciate ligament, resection of the lateral meniscus and ablation of chondronecrotic lesions. After repeated surgical interventions (osteosynthesis and plastic of anterior cruciate ligament), multislice computed tomography (MSCT) of the knee joint was performed to clarify the status of the bone structures.

Results. According to the X-ray the consolidated fractures of the lateral tibial condyle with the presence of a small bone defect in the load zone of the lateral condyle of the tibia was determined. After the MRI examination intra-articular fracture of the lateral condyle of the tibia, complex tear of the lateral meniscus of the knee joint ("handle watering can" type) were identified with a partial prolapse and entrapment of its flapped fragment into the tibia defect of the articular cartilage and the subchondral plate formed after the reposition of fragments in the load divisions of the lateral condyle and a full "chronic" rupture of the anterior cruciate ligament. The surgery was performed: arthroscopic autoplasty of the anterior cruciate ligament, resection of the lateral meniscus, which was confirmed by the data detected on MRI. After the repeated surgical interventions MSCT of the knee joint was perfored to clarify the state of bone structures. According to MSCT consolidated fracture in the lateral condyle of the tibia without displacement of the fragments was identified with rounded cavities with smooth clear contours, with the rim of osteosclerosis at the periphery in the upper sections of the lateral condyle of the tibia.

Conclusions. This clinical observation shows the importance of a comprehensive radiology diagnostics of knee traumatic injuries in pre - and post-operative stages. MRI and MSCT are the "gold standard" examinations of the knee joint injuries before surgical intervention, complementing each other, allowing to reliably determining damage to soft tissue and bone structures of the knee joint. Performance of MRI prior to arthroscopy allows optimizing the treatment planning.

Keywords: meniscal tear, intraarticular fractures, radiography, multislice computed tomography (MSCT), magnetic resonance imaging (MRI), arthroscopy.

Corresponding author: Putilo D.V., putilo2012@mail.ru

For citation: Serova N.S., Belysheva E.S., Babkova A.A., Al'bekova Zh.Je, Chibarov A.A., Prostomolotov A.V. Pre- and postoperative complex radiogical diagnostics of knee traumatic injuries. REJR. 2016; 6 (2):120-130. DOI:10.21569/2222-7415-2016-6-2-120-130.

Received: 26.04.2016 **Accepted: 05.05.2016**

Травмы опорно-двигательного аппарата занимают одно из ведущих мест в структуре заболеваемости и инвалидизации населения и имеют тенденцию к постоянному росту. Наиболее частой локализацией повреждений является коленный сустав (КС) - самый крупный сустав в организме, несущий основную физическую нагрузку и являющийся наиболее частым источником скелетно-мышечной боли [1]. Приводим клиническое наблюдение пациента Д., 58 лет, находившегося на обследовании и лечении в УКБ №1 Первого МГМУ им. И.М. Сеченова.

КС состоит из множества структур и, соответственно, существует много патологических изменений, которые могут проявляться болевым и другими симптомами (такими как нестабильность и ограничение движения). К важным структурам коленного сустава относятся: передняя и задняя крестообразные и боковые связки, медиальный и латеральный мениски. Очень часто повреждения коленного сустава, преимущественно менисков и связок, встречаются при спортивных травмах [2]. Для правильного и адекватного лечения и, таким образом, благоприятного прогноза исхода заболевания необходима своевременная и точная диагностика повреждений в коленном суставе.

Клиническое наблюдение.

Исследование пациента Д. является уникальным случаем сложного разрыва латерального мениска коленного сустава по типу «ручки лейки» на фоне перелома латерального мыщелка большеберцовой кости с частичным пролапсом и ущемлением его лоскутного фрагмента в сформировавшийся после репозиции отломков большеберцовой кости дефект суставного хряща и субхондральной пластинки в нагрузочных отделах латерального мыщелка.

История болезни.

Пациент Д., 58 лет, получил бытовую травму в результате падения со строительных лесов (1,5 - 2м высоты), поступил в стационар. На основании данных рентгенографии был поставлен диагноз «Перелом латерального мыщелка большеберцовой кости». Было выполнено оперативное вмешательство – остеосинтез наружного мыщелка большеберцовой кости винтами. Через 3 месяца металлоконструкции были удалены, однако пациента продолжали беспокоить боли в левом коленном суставе, в связи с чем пациент обратился в травматологическое отделение УКБ №1 Первый МГМУ им. И.М. Сеченова.

Результаты обследований.

По данным рентгеновского исследования, выполненного через три месяца после оперативного вмешательства, определяется консолидированный перелом латерального мыщелка большеберцовой кости с наличием дефекта костной ткани нагрузочной зоны верхней замыкающей пластинки большеберцовой кости размерами около 4х6мм с участком склеротических изменений по периферии (рис.1).

Для уточнения состояния мягкотканых структур коленного сустава была назначена МРТ. После проведения томографии левого коленного сустава (исследование было проведено на МР-томографе Siemens Magnetom Verio с напряженностью магнитного поля 3Т) был выявлен внутрисуставной перелом латерального мыщелка большеберцовой кости без признаков выраженного смещения отломка, резидуальные изменения в костном мозге метадиафиза большеберцовой кости после удаления металлоконструкции и постконтузионные изменения кост-

Рис. 1,а.

Рис. 1,б.

Рис. 1. Рентгенограммы коленного сустава в прямой (а) и боковой (б) проекциях.

Определяется консолидированный перелом латерального мыщелка большеберцовой кости (черная стрелка) с наличием дефекта костной ткани нагрузочной зоны верхней замыкающей пластинки большеберцовой кости (красная стрелка) с участком склеротических изменений по периферии.

ного мозга медиального мыщелка большеберцовой кости. Определялся сложный разрыв тела и заднего рога латерального мениска по типу «ручки лейки» с пролапсом его лоскутного фрагмента в сформировавшийся после репозиции отломков дефект суставного хряща и субхондральной пластинки в нагрузочных отделах латерального мыщелка большеберцовой кости (рис 2, 3). Передняя крестообразная связка в бедренном сегменте не визуализировалась, участок большеберцового сегмента располагался горизонтально на межмыщелковом возвышении, что соответствовало полному «застарелому» разрыву передней крестообразной связки (рис 4).

С учетом полученных инструментальных данных был поставлен клинический диагноз «Антеромедиальная нестабильность левого коленного сустава 3 ст., разрыв передней крестообразной связки. Повреждение латерального мениска. Посттравматический деформирующий остеоартроз левого коленного сустава I ст. Консолидированный перелом латерального мыщелка большеберцовой кости».

Была выполнена операция: артроскопическая аутопластика ПКС, резекция латерального мениска. Абляция очагов хондронекроза (рис. 5).

Объективные данные на момент выписки.

Послеоперационный период протекал без особенностей, раны заживали первичным натяжением, швы состоятельны, локальных участков гиперемии, гипертермии и флюктуации не было, выпота в полости сустава нет. Объем активных и пассивных движений в левом коленном суставе: сгибание – 90 градусов, разгибание – 0 градусов. В отделении получал симптоматическую терапию, проводилась антибиотикопрофилактика, профилактика тромбоэмболических осложнений в раннем послеоперационном периоде, проводились регулярные перевязки.

С учетом повторных оперативных вмешательств (остеосинтез и пластика передней крестообразной связки) для уточнения состояния костных структур были проведены МСКТ и МРТ коленного сустава. По данным МСКТ (исследование проведено на 640-спиральном компьютерном томографе Toshiba Aquilion One) определялся консолидированный перелом латерального мыщелка большеберцовой кости без диастаза и смещения фрагментов с наличием в верхних отделах латерального мыщелка большеберцовой кости с дефектом (углублением) округлой формы с ровными четкими контурами, с ободком остеосклероза по периферии, диффузный остеопопроз (рис. 6). По данным МРТ отмечалось удовлетворительное состояние аутотрансплантата после пластики ПКС. Также проведена оценка состояния латерального мениска после резекции, выявлен его остаточный фрагмент в области консолидированного перелома (рис. 7, 8).

Обсуждение.

Внедрение в клиническую практику современных высокоинформативных инструментальных методов существенно расширило возможности ранней диагностики повреждений коленного сустава. В настоящее время предпочтение отдаётся методам исследования, которые помимо высокой информативности обладают таким качеством, как неинвазивность и характеризуются относительной простотой их выполнения. В качестве основных неинвазивных методов визуализации костных и хрящевых структур используются МРТ и ультразвуковое исследование (УЗИ) [2]. Традиционно используемым и доступным методом является рентгенография, позволяющая устанавливать лишь явные повреждения костных структур. Как правило, традиционная рентгенография позволяет определить наличие или отсутствие перелома кости. Однако, рентгенологическое исследование имеет пределы своих возможностей. Диагностическая информация о расположении плоскости перелома внутри сустава крайне скудна. Часто сопутствующие такому перелому повреждения крестообразных связок, капсулы сустава и менисков, трансхондральный импрессионно-компрессионный характер переломов, наличие внутрисуставного гемартроза, в конечном результате, существенно отягощают течение процесса. В подобных обстоятельствах особенно велика ценность МРТ и МСКТ. Внедрение МРТ расширило возможности диагностики трансхондральных, мягкотканых повреждений КС, которые сопровождают внутрисуставные переломы. Около 50% рентгенологически скрытых переломов выявляют с помощью МРТ. Костные повреждения с высокой точностью диагностируются при МСКТ, имеющей ряд преимуществ. Данный метод позволяет получать тонкие срезы (0,5 мм) с последующей мультипланарной, в том числе, 3D реконструкцией, детально оценивать структуру и характер костных изменений [3]. Небольшие костные повреждения, такие как ушибы губчатого вещества, а также импрессионные переломы, иногда не определяемые при рентгенографии, хорошо визуализируются при МРТ и КТ.

Артроскопия занимает ведущее место как наиболее эффективный метод диагностики и лечения патологии коленного сустава [5]. Тем не менее артроскопия – это инвазивная процедура, требующая госпитализации и анестезиологического пособия, таким образом, может сопровождаться осложнениями, связанными с хирургическим вмешательством.

Со временем введения в клиническую

Рис. 2,а.

Рис. 2,б.

Рис. 2. МРТ коленного сустава, Т2-протон-взвешенные изображения, корональная плоскость (а-г).

Определяется внутрисуставной перелом латерального мыщелка большеберцовой кости без признаков выраженного смещения отломка (черная стрелка), сложный разрыв тела и заднего рога латерального мениска по типу «ручки лейки» с пролапсом его лоскутного фрагмента в сформировавшийся после репозиции отломков дефект суставного хряща и субхондральной пластинки в нагрузочных отделах латерального мыщелка большеберцовой кости (красная стрелка).

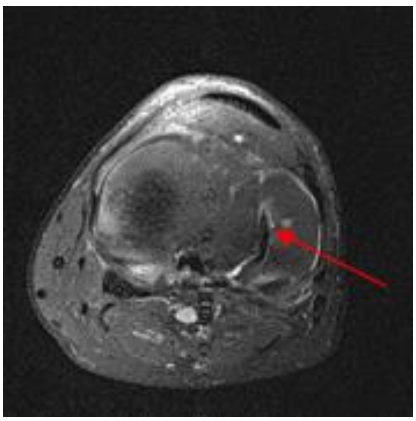

Рис. 3.

Рис. 3. МРТ коленного сустава, Т2-протон-взвешенные изображения, аксиальная плоскость.

Определяется сложный разрыв тела и заднего рога латерального мениска по типу «ручки лейки» с пролапсом его лоскутного фрагмента в сформировавшийся после репозиции отломков дефект суставного хряща и субхондральной пластинки в нагрузочных отделах латерального мыщелка большеберцовой кости (красная стрелка).

Рис. 4,а.

Рис. 4,б

Рис. 4. МРТ коленного сустава, Т2-протон-взвешенные изображения, косо-сагиттальная плоскость (а, б).

Передняя крестообразная связка в бедренном сегменте не определяется. Визуализируется участок большеберцового сегмента, располагающийся горизонтально на межмыщелковом возвышении - полный «застарелый» разрыв передней крестообразной связки.

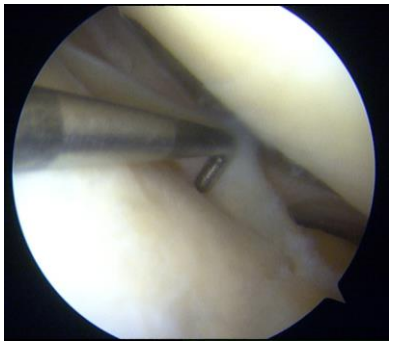

Рис. 5,а.

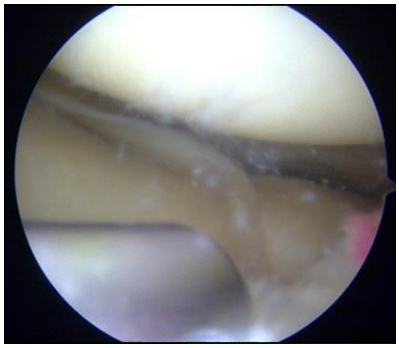

Рис. 5,б.

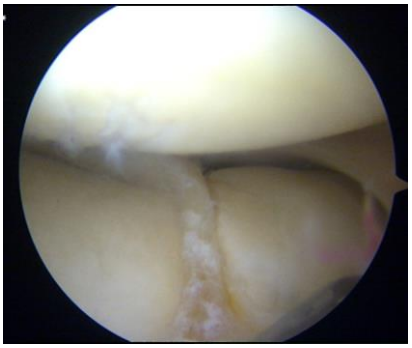

Рис. 5,в.

Рис. 5. Фотографии хода опреации - артроскопической аутопластики ПКС с резекцией латерального мениска и аблацией очагов хондронекроза.

Рис. 6,а.

Рис. 6,б.

Рис. 6,в.

Рис. 6,г.

Рис. 6. МСКТ коленного сустава, корональная (а), 3D (б-г) реконструкции.

Отмечается консолидированный перелом латерального мыщелка большеберцовой кости без диастаза и смещения фрагментов с наличием в верхних отделах латерального мыщелка большеберцовой кости дефекта округлой формы с ровными четкими контурами, с ободком остеосклероза по периферии данного углубления (красная стрелка).

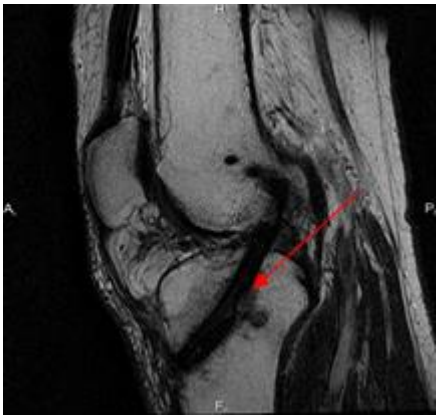

Рис. 7,а.

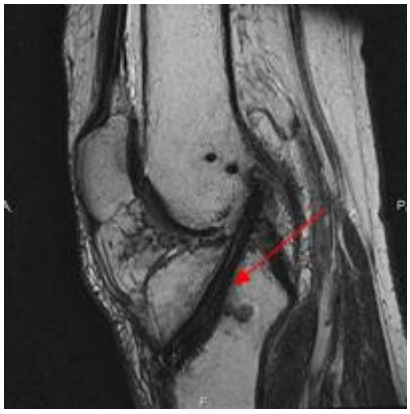

Рис. 7,б.

Рис. 7. МРТ коленного сустава, Т2-ВИ, косо-сагиттальная плоскость (а, б).

Определяется состояние после пластики передней крестообразной связки аутотрансплантантом с удовлетворительным его состоянием (красная стрелка).

Рис. 8,а.

Рис. 8,б.

Рис. 8. МРТ коленного сустава, Т2-протон-взвешенные изображения, корональная плоскость (а, б).

Состояние после резекции латерального мениска, с наличием остаточного фрагмента мениска в области консолидированного перелома (красная стрелка).

практику МРТ в 1980-х, популярность данного метода в качестве диагностики повреждений и заболеваний скелетно-мышечной системы постоянно растет. Многие травматологи считают, что МРТ – это точный неинвазивный диагностический метод повреждений коленного сустава, достаточный для принятия решения о консервативном лечении и, таким образом, отказа от выполнения необязательной артроскопии [4].

МРТ – высокоточный метод диагностики разрывов менисков и связочного аппарата, выполняемый до артроскопии, позволяет травматологам–ортопедам планировать оптимальное хирургическое вмешательство, таким образом, уменьшая время проведения операции. Данный метод также позволяет оценить патологическое состояние коленного сустава за короткий промежуток времени без лучевой нагрузки на пациента [6]. На практике МРТ используется для диагностики или подтверждения клинического диагноза повреждений менисков или связок до назначения пациенту артроскопического лечения [1].

Хотя классическая рентгенография и компьютерная рентгенография часто используются для диагностики костных повреждений коленного сустава, МРТ со своим значительно лучшим «мягкотканным контрастом» остается основным инструментом диагностики, точно определяющим структуру суставного хряща и мягкотканые повреждения сухожилий, связок и менисков [9].

Повреждения менисков являются наиболее распространенной патологией коленного сустава. Наиболее частой причиной разрыва

мениска являются дегенеративные заболевания, травматические разрывы встречаются реже, однако, нередко имеет место сочетание обеих причин [8]. Повышенная нагрузка может вызвать разрыв неизменного мениска, тем не менее, дегенеративно измененный мениск может быть поврежден и при нормальной нагрузке [9]. При МРТ могут быть обнаружены такие важные характеристики разрыва мениска как локализация, форма, длина и глубина [6]. Разрывы менисков обычно классифицируются как вертикальные, горизонтальные или комплексные (сложные).

Разрывы менисков могут быть вертикальными (продольными и радиальными), косыми, комплексными (или дегенеративными) и горизонтальными (Рис. 9). Косые и вертикальные разрывы возникают в 81% случаев [6]. Дегенеративные комплексные разрывы чаще возникают с увеличением возраста, наиболее часто патологические изменения менисков определяются в задних рогах.

11). Истинным разрывом мениска считаются только изменения III степени.

Также важной патологией при травматических повреждениях коленного сустава являются внутрисуставные переломы. Встречаемость внутрисуставных переломов проксимального отдела большеберцовой кости составляет 2 случая на 1000 населения в год, средний возраст пострадавших – 37 лет. По повреждающей силе переломы могут являться следствием как высокоэнергетичной травмы (ДТП - 50%; падения с высоты – 15-20%), так и низкоэнергетичной (нагрузка по оси и ротация, падения - 30%), особенно у пациентов старшей возрастной группы с остеопорозом [10].

Внутрисуставные переломы мыщелков большеберцовой кости в последние годы принято называть переломами «плато». От точности восстановления проксимальной суставной поверхности большеберцовой кости напрямую зависят последующая функция коленного сустава и скорость развития деформирующего артроза.

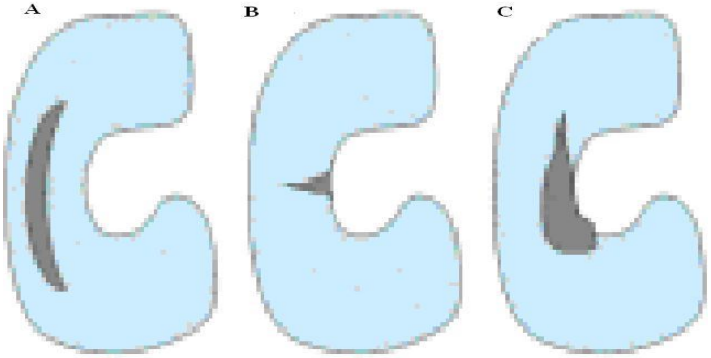

Рис. 9. Схематические изображения продольного (a), вертикального (в), комплексного (c) разрывов мениска.

Источник: Meniscal tears, Nicola Maffulli et al.

Разрыв мениска по типу «ручки лейки» - это особый тип повреждения менисков со специфическими симптомами, выявляемыми при МРТ. Поврежденный фрагмент мениска смещается при различных типах его разрыва, вызывая картину разрыва мениска по типу «ручки лейки» (Рис. 10) [9]. Точность МРТ в диагностике разрывов менисков, согласно различным исследованиям, составляет примерно 45—98% [8, 9].

По данным МРТ выделяют четыре степени изменений структуры мениска (классификация по Stoller): степень 0 — это неизменный мениск. Степень I — это появление в толще мениска очагового сигнала повышенной интенсивности (не достигающего поверхностей мениска). Степень II — появление в толще мениска линейного сигнала повышенной интенсивности (не достигающего поверхностей мениска). Степень III — сигнал повышенной интенсивности, вовлекающий одну и более поверхностей мениска (Рис.

Одновременно с переломом плато в той или иной степени повреждаются мягкотканые образования коленного сустава — мениски, наружная и внутренняя боковые связки в месте их прикрепления. Даже если собственно крестообразные связки не повреждены, может возникнуть их функциональная недостаточность вследствие отрыва межмыщелкового возвышения [11].

Одной из распространенных классификаций является классификация Schatzker J., согласно которой переломы подразделяются на 6 типов (Рис. 12) [12].

Переломы наружного мыщелка большеберцовой кости по данным Соколова В.А. (2006) наблюдаются в 48,3% случаев, переломы обоих мыщелков — в 29,4%, внутреннего мыщелка — в 7%, внесуставные переломы метафиза большеберцовой кости — в 14,1%, отрывные переломы — в 0,2% случаев [11]. С учетом сложно-

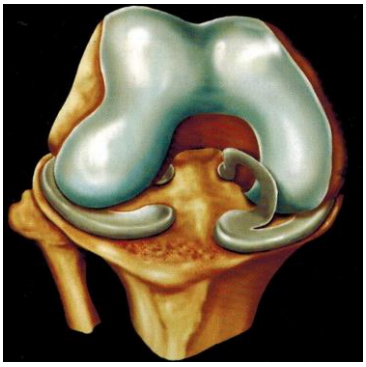

Рис. 10,а.

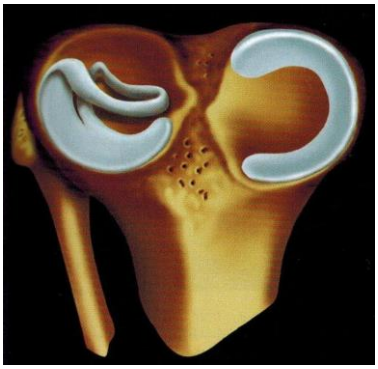

Рис. 10,б.

Рис. 10. Схематические изображения разрывов менисков по типу «ручки-лейки» (а, б).

Источник: Diagnostic imaging, orthopaedics / David W. Stoller, Phillip F.J. Tirman, Miriam A. Bredella; Salvador Beltran / Amirsys Inc 2004.



Рис. 11. Схематическое изображение изменений в мениске на МРТ по классификации Stoller.

0 степень (норма), мениск без изменений, I степень – ограниченное повышение интенсивности сигнала, не связанное с поверхностью мениска, II степень – линейное повышение интенсивности сигнала, не связанное с поверхностью мениска, III степень (разрыв) – повышение интенсивности сигнала, соприкасающееся с поверхностью мениска. Возможно выделение IIIa степени, когда разрыв распространяется до одного края суставной поверхности мениска, и IIIb степени, когда разрыв распространяется до обоих краев мениска.

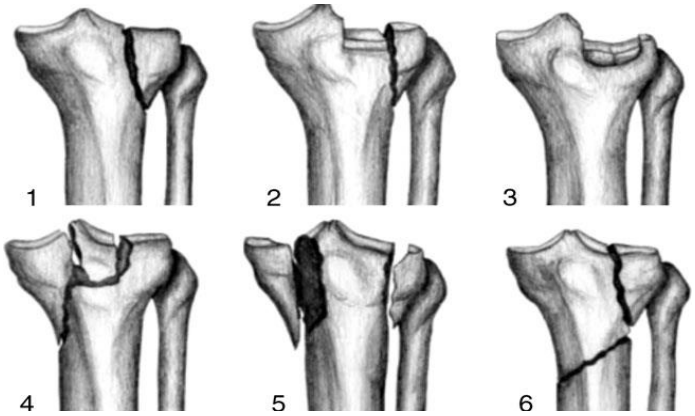

Рис. 12. Классификация переломов проксимального отдела голени по Schatzker.

1- чистый перелом, 2- перелом с элементами импрессии, 3- чистая импрессия, 4- переломы внутреннего мыщелка, 5- бикондилярные переломы, 6- бикондилярные переломы с диссоциацией диафиза и метафиза.

Источник: The value of a CT scan compared to plain radiographs for the classification and treatment plan in tibial plateau fractures, Martijn A. J. te Stroet et. al

сти рентгенологической картины проксимального отдела голени для уточнения характера переломов рекомендуется выполнение компьютерной томографии, при этом сложные бикондилярные переломы лучше обследовать в условиях тракции с помощью наложенного для временной иммобилизации стержневого аппарата. Согласно данным отечественных и зарубежных специалистов применение КТ позволяет изменить предполагаемую по первичным рентгенограммам тактику лечения у 23% пациентов с внутрисуставными переломами мыщелков голени [10].

Заключение.

Клиническое наблюдение показывает важность проведения комплексной лучевой диагностики при травматическом повреждении коленных суставов на до- и послеоперационном этапах. Выполнение МРТ и МСКТ является «золотым стандартом» обследования повреждений коленного сустава до операционного вмешательства. Данные методы исследования, дополняя друг друга, позволяют достоверно установить повреждения мягкотканых и костных структур коленного сустава. Выполнение МРТ до артроскопии помогает в планировании хирургического вмешательства, таким образом, уменьшает время проведения операции и повышает качество лечения пациента в целом.

Источник финансирования и конфликт интересов.

Авторы данной статьи подтвердили отсутствие финансовой поддержки исследования и конфликта интересов, о которых необходимо сообщить.

Список литературы:

1. Bin Abd Razak H.R., Sayampanathan A.A., Koh T.H., Tan H.C. Diagnosis of ligamentous and meniscal pathologies in patients with anterior cruciate ligament injury: comparison of magnetic resonance imaging and arthroscopic findings. Annals of Translational Medicine. 2015; 3 (17): 243.

2. Брюханов А.В., Клыжин М.А. Комплексное применение лучевых методов диагностики при обследовании больных с травматическими повреждениями коленных суставов. Сибирский медицинский журнал. 2008; 2 (23): 20-24.

3. Каримов М.Ю., Янгуразова Д.Р., Каримбердиев М.К. Оценка клинической и лучевой диагностики внутрисуставных переломов коленного сустава. УКР. МЕД. ЧАСОПИС. 2009; 5: 73-75.

4. Nikolaou et al. MRI efficacy in diagnosing internal lesions of the knee: a retrospective analysis. Journal of Trauma Management & Outcomes. 2008; 2: 4.

5. Головаха М.Л. Корреляция данных магнитно-резонансной томографии и артроскопии при травматических повреждениях коленных суставов. Травма. 2011; 2 (12): 99-105.

6. Nicola Maffulli et al. Meniscal tears. Open Access J Sports Med. 2010; 1: 45–54.

7. Jamal Yaqoob, Pak J. et al. Diagnostic accuracy of Magnetic Resonance Imaging in assessment of Meniscal and ACL tear: Correlation with arthroscopy. Med Sci. 2015; 31 (2): 263–268.

8. Клинические рекомендации. Повреждения менисков коленного сустава, общероссийская общественная организация - ассоциация травматологов-ортопедов России (АТОР). Нижний Новгород. 2013; 6-10.

9. Türkmen F. et al. Free medial meniscal fragment which mimics the dislocated bucket-handle tear on MRI. Case Reports in Orthopedics Volume. 2014; 1-2.

10. Бондарев О.Н., Ситник А.А., Белецкий А.В. Переломы проксимального отдела большеберцовой кости: современные методы диагностики и лечения. Военная медицина. 2010; 2: 46-50.

11. Соколов В.А. Множественные и сочетанные травмы (практическое руководство для врачей-травматологов). ГЭОТАР-Медиа. Москва. 2006; 445-453.

12. Martijn A. J. Stroet et. al. The value of a CT scan compared to plain radiographs for the classification and treatment plan in tibial plateau fractures. Emerg Radiol. 2011; 18: 279–283..

References:

1. Bin Abd Razak H.R., Sayampanathan A.A., Koh T.H., Tan H.C.. Diagnosis of ligamentous and meniscal pathologies in patients with anterior cruciate ligament injury: comparison of magnetic resonance imaging and arthroscopic findings. Annals of Translational Medicine; 2015; 3 (17): 243.

2. Bruchanov A.V., Klyzhin M.A. Complex administration of radiological methods in the examination of patients with traumatic injuries of the knee. Siberian Medical Journal. 2008; 2 (23): 20-24 (in Russian).

3. Karimov M.Y., Yangurazova D.R., Karimberdiev M.K. Assessment of clinical recognition and radiodiagnosis of the knee joint intraarticular fractures. UKR. MED. CHASOPIS. 2009; 5: 73-75 (in Russian).

4. Nikolaou et al. MRI efficacy in diagnosing internal lesions of the knee: a retrospective analysis. Journal of Trauma Management & Outcomes. 2008; 2: 4.

5. Golovakha M.L. The correlation of the data of magnetic resonance imaging and arthroscopy in traumatic injuries of the knee. Trauma. 2011; 2 (12): 99-105 (in Russian).

6. Nicola Maffulli et al. Meniscal tears. Open Access J Sports Med. 2010; 1: 45–54.

7. Jamal Yaqoob, Pak J. et al. Diagnostic accuracy of Magnetic Resonance Imaging in assessment of Meniscal and ACL tear: correlation with arthroscopy. Med Sci. 2015; 31 (2): 263–268.

8. Clinical guidelines. Meniscal tears, all-Russian public organization – Association of Orthopaedists and Traumatologists of Russian Federation (AOTRF). Nizhny Novgorod. 2013; 6-10 (in Russian).

9. Türkmen F. et al. Free medial meniscal fragment which mimics the dislocated bucket-handle tear on MRI. Case Reports in Orthopedics Volume. 2014; 1-2.

10. Bondarev O.N., Sitnik A.A., Beletsky A.V. Fractures of the

proximal tibia: current diagnosis and treatment methods. Military medicine. 2010; (2): 46-50 (in Russian).
11. Sokolov V.A. Multiple trauma and concomitant injury (a practice guidelines for traumatologists). GEOTAR Media. Moscow. 2006; 445-453 (in Russian).
12. Martijn A. J., Stroet et. al. The value of a CT scan compared to plain radiographs for the classification and treatment plan in tibial plateau fractures. Emerg Radiol. 2011; 18: 279–283.

ЗАМЕТКИ РЕНТГЕНОЛОГА

ЭТАПЫ РАЗВИТИЯ МИКРОБИОЛОГИЧЕСКОЙ И ЛУЧЕВОЙ ДИАГНОСТИКИ ТУБЕРКУЛЕЗА ОРГАНОВ ДЫХАНИЯ, ОТ ОТКРЫТИЙ Р. КОХА И В. РЕНТГЕНА ДО НАШИХ ДНЕЙ С ТОЧКИ ЗРЕНИЯ ДИАЛЕКТИКО-МАТЕРИАЛИСТИЧЕСКОЙ МЕТОДОЛОГИИ

Ратобыльский Г.В., Никитин М.М.

ГБОУ ВПО «Первый Московский государственный медицинский университет им. И.М. Сеченова». УКБ Фтизиопульмонологии. г. Москва, Россия.

Комплексное решение современных научных проблем требует углубления, а также интеграции общественных, естественных и технических наук. Основой же естественно-научного познания была и остаётся диалектико-материалистическая методология, которую сегодня необходимо развивать, умело применять в исследовательской работе, в том числе и в медицине.

В рамках курса диалектического материализма со времён трёх открытий конца XIX века Р.Коха, В.Рентгена и А.Беккереля произошёл качественный прорыв в микробиологии и физике, после которого и началась рентгенорадиологическая эра в медицине, позволившая решать вопросы диагностики туберкулёза лёгких.

Нынешний туберкулёз в полном соответствии с законами и категориями диалектического материализма существенно изменился, изменилась его структура, он превратился в более серьёзную, чем прежде, проблему. Появились микобактерии с множественной и широкой лекарственной устойчивостью, нависла угроза двойной эпидемии – ВИЧ и туберкулёз. Диагностика и лечение таких больных требует дополнительных усилий и применения новых подходов.

Хотя развитие инструментальных методов исследования позволяет современной науке и практике выявлять тончайшие механизмы деятельности повреждённых органов и клеток, диалектический материализм предупреждает, что увлечение этими методами приводит к отрыву частного от целого, и врач объективно становится на путь локализационизма, не говоря о потере контакта с пациентом, как с личностью.

Ключевые слова: туберкулёз лёгких, рентгенография, томосинтез, компьютерная томография органов грудной полости, лучевая диагностика, диалектический материализм.

Контактный автор: Ратобыльский Г.В., gratobylskyi@mail.ru

Для цитирования: *Ратобыльский Г.В., Никитин М.М. Этапы развития микробиологической и лучевой диагностики туберкулеза органов дыхания, от открытий Р.Коха и В.Рентгена до наших дней с точки зрения диалектико-материалистической методологии. REJR. 2016; 6 (2):131-147. DOI:10.21569/2222-7415-2016-6-2-131-147.*

Статья получена: 23.03.2016 **Статья принята: 15.04.2016**

DEVELOPMENT STAGES OF MICROBIOLOGICAL AND RADIOLOGICAL DIAGNOSTICS OF RESPIRATORY TUBERCULOSIS, FROM THE DISCOVERIES OF R. KOCH AND W. RÖENTGEN TO THE PRESENT DAY FROM THE DIALECTICAL MATERIALIST METHODOLOGY POINT OF VIEW

Ratobylsky G.V., Nikitin M.M.

I.M. Sechenov First Moscow State Medical University. Moscow, Russia.

Complex solution of current scientific problems requires deepening, as well as the integration of social, natural and technical sciences. Dialectical materialist methodology has been and remains the basis of the natural-scientific knowledge, which needs to be developed today and skilfully applied in research work, including medicine.

In the course of dialectical materialism there was a qualitative breakthrough in mi-

crobiology and physics including three discoveries of R. Koch, W. Röentgen, A. Becquerel in late XIX century, after which the era of roentgenology and radiology in medicine had began allowing to solve problems in pulmonary tuberculosis diagnostics.

The current tuberculosis in full compliance with the laws and categories of dialectical materialism has changed significantly, as well as its structure, it turned into a more serious problem than before. There mycobacteria has become drug resistance and nowadays double epidemic of HIV and tuberculosis is threatened. Diagnostics and treatment of such patients requires additional efforts and new approaches.

Although the development of instrumental methods allows modern science and practice to identify subtle mechanisms of damaged organs and cells activity, dialectical materialism warns that fascination by these methods leads to the separation of private from the entire and a doctor objectively stays on the localizationism path, not to mention the loss of contact with the patient as with individual personality.

Keywords: pulmonary tuberculosis, X-ray, tomosynthesis, computed tomography of the chest, X-ray diagnostics, dialectical materialism.

Corresponding author: Ratobylsky G.V., gratobylskyi@mail.ru

For citation: *Ratobylsky G.V., Nikitin M.M. Development stages of microbiological and ragiological diagnostics of respiratory tuberculosis, from the discoveries of R.Koch and W.Röentgen to the present day from. REJR. 2016; 6 (2):131-147. DOI:10.21569/2222-7415-2016-6-2-131-147.*

Received: 04.02.2016 **Accepted: 19.02.2016**

«Болезнь – это жизнь, стеснённая в своей свободе»
К. Маркс

«Туберкулёз – это совершенное выражение нашей несовершенной цивилизации»
Т. Дорманди

«Философия как интеллектуальный источник научного познания сама не является наукой в традиционном смысле. Она принципиально отличается от науки тем, что не исследует процессы и
явления, происходящие в мире, а критически осмысливает все знания о них»
К. Ясперс

«Врач обречён быть мыслителем»
Ю. Хрусталёв

Человек, приступивший к научным исследованиям, рано или поздно приходит к выводу, что сложный, комплексный характер современных проблем требует углубления и интеграции общественных, естественных, технических наук. Принципиально же выверенной основой естественно-научного и социального познания была и остаётся диалектико-материалистическая методология, знакомая каждому из нас ещё со студенческой скамьи, однако, сегодня уже на новом качественном уровне, решая научные задачи и проблемы, очевидно, что эту методологию необходимо развивать и умело применять в своей исследовательской работе. Речь в данном случае идёт о построении своего рода философско-методологического каркаса общемедицинской теории. Создав такой каркас можно решить не только общемедицинские, но и частные вопросы. Иными словами, попытаться проблемно изложить решение поставленной медицинской задачи современной медицины в рамках курса диалектического материализма.

В истории научного познания всегда происходили значительные качественные скачки практически во всех областях естествознания, в том числе и в медицине. Но особенные фундаментальные научные открытия произошли в конце XIX и начале XX веков.

Так, 24 марта 1882 года на Берлинском физиологическом обществе немецким бактериологом Р. Кохом (R. Koch) (рис. 1) было сделано сообщение об открытии им микобактерий туберкулёза. В 1905 г. – удостоен Нобелевской премии по физиологии и медицине.

Через 13 лет, в ночь с 7 на 8 ноября 1895 года, профессор Вюрцбургского университета Вильгельм Конрад Рентген (W. Röntgen) (рис. 2), изучая скрытую природу катодных лучей, сделал открытие, ставшее величайшим. За откры-

тие Х-лучей, названных впоследствии лучами Рентгена, он стал первым в истории физики лауреатом Нобелевской премии в 1901 году.

Осенью 1896 года Антуан Беккерель (A. Becquerel) (рис. 3), изучая люминесценцию, открыл радиоактивность. О своём открытии он сообщил на очередном заседании французской академии, назвав невидимые лучи урановыми. В ноябре 1903 года, вторыми после В.К. Рентгена, супруги Кюри разделили с Беккерелем лавры Нобелевской премии по физике за выдающиеся открытия в области радиоактивности.

Именно с этих открытий, на первый взгляд случайных, но как показывает история развития науки, обусловленных необходимостью (случайность и необходимость – одна из категорий диалектического материализма), и произошёл качественный скачок в микробиологии и физике, что способствовало смене эры первого позитивизма в науке на эмпириокритицизм (второй позитивизм).

Само понятие «методология» употребляется, как правило, в двух основных значениях. Первое рассматривается как система неких принципов, применяемых в той или иной сфере деятельности, но прежде всего в научном исследовании. Второе – это учение об этой системе, как об общей теории. Поэтому столь необходимые открытия сделали Рентген и Беккерель – они ближе всех подошли к ещё неизвестным физическим явлениям, а их трудолюбие и целеустремлённость были вознаграждены, ибо случай всегда идёт навстречу ищущему.

Открытия Р. Коха, В. Рентгена и А. Беккереля были осуществлены практически одновременно. С конца XIX века возник новый этап в микробиологии и началась рентгенорадиологическая эра в медицине, позволившая решать не только общемедицинские, но и её частные вопросы, в том числе и вопросы касательно диагностики туберкулёза лёгких.

Рентгенорадиологические данные в клинике лёгочного туберкулёза на всех этапах в значительной степени дополняли результаты различных клинических и микробиологических методов исследования. А в ряде случаев имели решающее значение для развития фтизиатрии и противодействия распространению туберкулёза.

Зародившись как простые методы исследования, за 120 лет рентгенорадиология прошла длинный путь – путь упорной и кропотливой работы нескольких поколений врачей, физиков, инженеров, превратившись в ведущую отрасль медицины, стала мощной движущей силой фундаментальной и прикладной науки. Возрастающее диагностическое значение рентгенологических и радионуклидных методов исследования привело не только к развитию новых технологий, но и явилось базовой специальностью нынешней лучевой диагностики, объединившей под своей эгидой такие методы, как компьютерная томография, ультразвуковая диагностика, магнитно-резонансная и позитронно-эмиссионная томография. Из перечисленных методов не все они базировались на использовании рентгеновского излучения и радионуклидных препаратов. Главным был тот факт, что их всех объединяет общее методологическое начало и медицинское изображение на экране дисплея; под последним сегодня понимается совокупность образов внутренних органов и систем, получаемых путём использования электромагнитных волн и упругих колебаний. Получение этого изображения достигается наиболее распространёнными методами исследования –



Рис. 1. Фотография Р. Коха (1843-1910 гг.).

Рис. 2. Фотография В. Рентгена (1845-1923 гг.).



Рис. 3. Фотография А. Беккереля (1852-1908 гг.).

рентгенологическими, радионуклидными, ультразвуковыми, магнитно-резонансными, термографическими.

Таким образом, создана новая диагностическая специальность – лучевая диагностика, этапы развития которой на примере диагностики туберкулёза органов дыхания хотелось бы рассмотреть с точки зрения диалектико-материалистической методологии. А также с диалектических позиций попытаться ответить на вопрос: почему при сегодняшнем уровне развития лучевой диагностики, микробиологии и фармакологии мы никак не можем победить туберкулёз?

Основная часть.

Философские понятия, законы, принципы входят в теоретические медицинские знания не прямо, а косвенно, через определение основных направлений и методов построения теории. Если исходить из единства познавательной и преобразовательной деятельности медицины на каждом этапе её исторического развития, то противопоставлять или просто разделять медицину и здравоохранение как медицинскую науку и практическую деятельность нельзя.

Общественное здравоохранение – это и есть современная форма медицинской деятельности, а медицинская наука есть теория этой деятельности.

Таким образом, задача теоретизации всего комплекса медицинских наук заключается не в теоретическом описании изучаемого объекта как такового, а в кристаллизации гносеологического материализма, а именно, в оптимизации морфо-физиологических и психоэмоциональных условий жизнедеятельности человека.

Медицина – глубоко земная наука и с самого своего начала питала своими наблюдениями и выводами материалистическую линию философии. Материалистическое решение основного вопроса философии впервые представлено в учении древнегреческого мыслителя, врача и поэта Демокрита (V в. до н.э.). Есть основания считать, что Демокрит не только писал о медицине, но и встречался с Гиппократом.

Рис. 4. Фотография одного из первых рентгенологических исследований органов грудной полости в начале XX века.

Л. Фейербах считал медицину колыбелью материализма. Материалистический взгляд на мир и на своё место в нём естественен для человека. Идеализм же, как принцип объяснения мира, есть исторически более позднее явление, чем материализм. Две с половиной тысячи лет философы не могли договориться относительно того, что считать первичным. Марксизм преодолел доставшееся ему в наследство от материализма прошлых эпох отождествлённые материи с каким-то определённым типом объектов: веществом, полем и прочих, дав своё определение материи: «материя есть философская категория для обозначения объективной реальности, данной человеку в его ощущениях».

История взаимоотношения философского материализма и медицинской науки последних четырёх столетий даёт на этот счёт богатый материал, и ответ на поставленный вопрос обычно не вызывает затруднений.

Необходимость практического воздействия на самый сложный из природных объектов приводил медиков к открытию всё новых и новых сфер исследования и уровней организации материи. Однако практически до конца XIX века они не располагали адекватными средствами познания этих новых сфер и уровней.

В этой связи открытия Коха, Рентгена и Беккереля лишь подтверждают скачкообразное диалектическое развитие в физике и медицине. Открытие рентгеновского излучения – открытие общемирового значения. Оно привело к быстрому появлению и развитию новых медицинских дисциплин – радиобиологии, лучевой диагностики и лучевой терапии, которые преобразили мир и необычайно усилили диагностические и лечебные возможности медицины. Уже в конце XIX века, спустя несколько лет после открытия Х-лучей, немецкая фирма «Siemens» стала выпускать первые рентгеновские аппараты для медицинских целей. Рентгенология в начале прошлого века стала первым разделом медицины, основанным на принципе прижизненного получения изображения внутренних структур человеческого организма.

Врач, посвятивший себя рентгенологии, мог тогда овладеть всем массивом знаний и всеми приёмами рентгенологического исследования. Вследствие естественной рентгеноконтрастности, органы грудной клетки стали объектом рентгенологического изучения практически сразу после открытия рентгеновских лучей (рис. 4).

Самые первые рентгенологические исследования лёгких той поры были связаны с диа

Рис. 5. Фотография А.А. Цейтлина.

Рис. 6. Фотография Я.Г. Диллона.



Рис. 7. Фотография профессора Е.Л. Кевеша, заведующего кафедрой рентгенологии и радиологии Куйбышевского медицинского института с 1956 по 1975 годы.



Рис. 8. Фотография К.В. Помельцова.

Рис. 9. Фотография А. Кормака.

Рис. 10. Фотография Г. Хаунсфилда.

гностикой туберкулёза органов дыхания. Одной из первых таких работ явилась диссертация О.О. Дена «О лёгочном рисунке на рентгенограмме в нормальных условиях и при туберкулёзе» (1916 г.). К этому времени уже начинается формирование нового раздела анатомии и физиологии, что позволило глубже вникнуть в изучение туберкулёза и других заболеваний лёгких.

К 1918 году медицинская рентгенология становится весьма востребованной диагностической специальностью.

Один из первых импортируемых в страну рентгеновских аппаратов был установлен в 1919 г. на ул. Достоевского, д. 4 в нашем институте (ныне НИИ фтизиопульмонологии Первого МГМУ им. И.М. Сеченова), где впервые врачом А.В. Айзенштатом были начаты рентгенологические исследования туберкулёза.

Затем в институте работали такие известные рентгенологи того времени как А.А. Цейтлин (рис. 5), выпустивший ещё в 1913 г. в свет брошюру «О рентгенодиагностике заболеваний внутренних органов» и Я.Г. Диллон (рис. 6), который в том же 1913 г. в Вильнюсском медицинском обществе выступил с сообщением «О возможностях рентгенодиагностики болезней лёгких».

История рентгенологии института весьма поучительна: на протяжении нескольких поколений от момента открытия рентгеновского излучения и первых демонстрационных сообщений до периода «бури и натиска» новых лучевых технологий последнего времени.

Тесное сотрудничество врачей рентгенологов, физиков и инженеров – Е.Л. Кевеша, В.И. Феоктистова, М.С Овощникова позволило разработать первый отечественный рентгеновский продольный линейный томограф (Е.Л. Кевеш «Томография лёгких» 1941 г.) (рис. 7).

Позже, в 1952 году было сделано первое сообщение о поперечной томографии (М.Г. Буцик и М.С. Овощников).

Проверочная флюорография органов грудной полости, сыгравшая огромную роль в выявлении туберкулёза лёгких на всей территории бывшего СССР, начинала свой путь из нашего института. У её истоков стояли профессора Я.Л. Шик и К.В. Помельцов (рис. 8).

В своей докторской диссертации «Флюорография грудной клетки – метод массового рентгенологического выявления лёгочного туберкулёза» (1943 г.) Константин Васильевич Помельцов обосновал флюорографию как основной метод раннего выявления туберкулёза лёгких. А монография К.В. Помельцова «Рентгенологическая диагностика туберкулёза лёгких», несколько раз переизданная, до сих пор является настольной книгой фтизиатров и фтизиорентгенологов страны.

Так начиналась новая эра, новая качественная ступень выявления и диагностики туберкулёза органов дыхания, укладывающаяся в сформулированную В.И. Лениным общую схему познания: «от живого созерцания к абстрактному мышлению и от него к практике – таков диалектический путь познания истины, познания объективной реальности». Не следует забывать, что познание не является пассивным отражением объективного мира в сознании субъекта. Познание – это активный процесс взаимодействия субъекта с объектом, физиологический и психологический по своему конкретному механизму, но социальный по своей сущности и происхождению.

В послевоенные годы, когда страну буквально захлестнул туберкулёз, жизнь подтвердила правильное направление этих научных разработок. Тогда сплошные флюорографические обследования в комплексе с профилактическими и лечебными мероприятиями сыграли свою положительную роль. Однако со временем сама туберкулёзная инфекция, в полном соответствии с законами диалектического материализма, развивалась, менялась и перевоплощалась.

Со времён открытия Р. Кохом туберкулёзной палочки, ему и его современникам казалось, что проблема этиологии туберкулёза окончательно решена. Однако уже ближайшие исследования в этой области выявили так много новых и постоянно возникающих вопросов, что день открытия возбудителя туберкулёза, по существу, можно считать днём начала его многостороннего экспериментального изучения. Всестороннее исследование возбудителя показало большое многообразие его форм (полиморфизм) и его чрезвычайно широкий диапазон изменчивости биологических свойств (плеоморфизм). И вплоть до настоящего времени палочка Коха продолжает изменяться. На основе современных положений генетики имеется достаточно наблюдений и фактов, позволяющих объединить существующие представления о классической бацилле Коха с её некислотоустойчивыми, ветвистыми, зернистыми, фильтрующимися и прочими формами в стройное учение о возбудителе туберкулёза. Под влиянием воздействия различных факторов внешней среды возбудитель туберкулёза проявляет широкий диапазон изменчивости морфологии бактериальных клеток, от мельчайших фильтрующихся частиц и зёрен, до гигантских ветвистых форм с огромными почковидными выпячиваниями и колбообразными вздутиями. Многообразие форм возбудителя, с одной стороны, отражает различные стадии и фазы развития его бактериальных клеток, а с другой – указывает на его филогенетические связи с другими представителями простейших растительных форм.

Изучение широкой изменчивости возбу-

дителя в процессе его онтогенеза, несомненно, весьма актуально не только в теоретическом плане, но и для решения ряда практических задач – диагностики, клиники и патоморфологии заболевания.

Не подлежит сомнению, что в организме больного возбудитель туберкулёза оказывается в самых разнообразных условиях, зависящих от состояния макроорганизма и его защитных реакций. Описаны самые разнообразные морфологические варианты микобактерий, отличающиеся от их типичной палочковидной формы. Это дало основание считать полиморфизм одним из характерных признаков микобактерий туберкулёза.

Однако, уже сам факт выявления этих изменённых форм микобактерий и их участия в патологическом процессе имеет большое значение с точки зрения диагностики, клиники и эпидемиологии туберкулёза [6].

«Атаки медицины» с позиции достижений науки и техники на новые области явлений важны тем, что позволяют осмысливать сам факт существования новых рубежей на философско-мировоззренческом уровне. С тех пор, как под материей стали понимать объективную реальность, во всём её бесконечном многообразии, пространство представляет собой временную организацию живых систем, рассматриваемую в трёх аспектах: функционально-морфологическом, возрастно-морфологическом (онтогенетическом) и эволюционно-морфологическом (филогенетическом).

Основной формой познавательной деятельности врача, в том числе и врача-диагноста, является диалектика. Установление диагноза представляет собой сложный процесс, сущностью которого является отражение объективно существующих закономерностей в сознании врача. Врач не просто фиксирует определённые физикальные данные обследования больного – он ищет их. А чтобы проводить дифференциальный диагноз с другими болезнями, нужно их вспомнить, а, соответственно, о них надо знать. Другими словами, диагноз – это результат достаточно сложного процесса совпадения мысли с объектом. Не следует забывать, что диагностика есть процесс распознавания, связанный не с открытием неизвестной ранее сущности, а с подведением единичного под общее путём распознавания этого общего в отдельном.

Говоря о медицинской диагностике, нельзя обойти вниманием и вопрос роли интуиции в деятельности врача. В буквальном смысле слово «интуиция» означает «пристальное всматривание». Под интуицией в науке и диагностике понимается непосредственное усмотрение истины в противоположность последовательным логическим рассуждениям и мышлению. По сути, в основе диагноза (заключения) врач использует три составляющие: знания, опыт и то, что угадал.

Материалистическая диалектика как всеобщая методология научного познания большое значение придаёт специальной паре методов, носящих название исторического и логического. Историческое исследование предлагает отражение развивающегося объекта в познании во всём конкретном многообразии его истории. При этом остро фиксируется хронологическая последовательность событий, весь извилистый путь реальной истории объекта. Логический же метод основывается на выделении существенных моментов в развитии, позволяющих понять внутреннюю логику процесса, выявить его закономерную тенденцию.

Клиническая рентгенорадиология развивалась в полном соответствии с материалистической диалектикой, как всеобщей методологией научного познания.

В плане исторического развития рентгенорадиология, от открытия лауреатов Нобелевских премий В. Рентгена и А. Беккереля до начала 70-х годов прошлого века, больших скачков не совершала, появились и совершенствовались лишь отдельные методики, предложенные врачами различных специальностей на основе рентгенодиагностического метода: в практику входили ангиография, урография, линейная томография и т.д.

Принцип же рентгенодиагностического метода оставался прежним: источник излучения – рентгеновская трубка; лучи проходили через исследуемую область объекта (в медицине – человек) и попадали либо на флюоресцирующий экран, либо на рентгеновскую плёнку.

Информационное богатство лучевой диагностики с годами продолжало стремительно увеличиваться, научно-техническая революция привносила всё новые и новые технические средства рентгеновской визуализации – электронно-оптические преобразователи, рентгенокинематографию, рентгенотелевидение. При этом повышалась мощность рентгеновского излучателя, улучшалась чувствительность плёнки, рентгеновские кабинеты из «тёмных» становились «светлыми», но не более того.

Важнейший принцип материалистической диалектики – принцип развития. Причём не просто принцип развития, но и содержательная интерпретация категории «развития». В диалектическом материализме развитие понимается как внутреннее противоречие процесса качественно-количественных изменений, как единство прерывности и непрерывности, как бесконечная цепь отрицаний предыдущего состояния последующими. Процесс развития в диалектическом материализме описывается в понятиях трёх основных законов диалектики:

перехода количественных изменений в качественные, единства и борьбы противоположностей и отрицания отрицания. Каждый из этих законов раскрывает особую сторону сложного диалектического процесса развития.

Прорыв и прогресс, переход на новую качественную ступень технического развития в лучевой диагностике произошли в 1972 году, когда была выполнена первая компьютерная томография (КТ) головного мозга [4]. Метод КТ был реализован английской фирмой электромузыкальных инструментов (EMI), финансировавшей научное исследование, проводимое математиком Алланом Кормаком (A.M. Cormack) и физиком Годфри Хаунсфилдом (G.N. Hounsfield) (рис. 9, рис. 10).

Метод КТ основан на сканировании объекта исследования пучком рентгеновского излучения, детектировании коэффициента линейного ослабления малогабаритными датчиками, компьютерной реконструкции изображения слоя и вывода его на экран монитора. КТ даёт преимущество в возможности визуального различения тканей с незначительной (0,2-0,5%) разностью в коэффициентах линейного ослабления, отсутствии помех от соседних тканей иной плотности, возможности абсолютной количественной оценки в цифровом виде.

В 1979 году А. Кормаку и Г. Хаунсфилду за разработку метода осевой компьютерной томографии была присуждена Нобелевская премия. Третья по счёту, за качественный научный скачок в области развития рентгенодиагностики (первые две были за открытия в области рентгенорадиологии в конце XIX века).

Дальнейшее усовершенствование первых компьютерных томографов привело к появлению в начале 90-х годов прошлого века приборов со «спиральной математикой», что значительно улучшило диагностику заболеваний лёгких, в том числе и туберкулёза, с укорочением диагностического алгоритма: обзорная рентгенография лёгких – высокоразрешающая КТ лёгких. Последний метод является наиболее информативным, позволяющим установить локализацию, стадию туберкулёзного процесса и диагностировать многие осложнения туберкулёза. На завершающем этапе лечения КТ позволяет оценить характер остаточных изменений, прогнозировать риск рецидива туберкулёза [3, 5].

В течение последних 10 лет мультисрезовые КТ полностью вытеснили не только шаговые, но и спиральные системы с одновременным получением двух слоёв и более за счёт введения в спиральные томографы нескольких систем детекторов – так называемые мультидетекторные системы. Сегодня при МСКТ с количеством срезов свыше 16 (32, 64, 128, 320, 640) изображение формируется электронно-вычислительным процессором, который обрабатывает сигналы, поступающие от системы детекторов по специальной математической программе, позволяющей воспроизвести трёхмерное изображение исследуемого объекта. Такое изображение даёт возможность врачу получить быструю качественную диагностическую информацию в реальном масштабе времени.

В функциональном плане среди лучевых методов диагностики органов и систем долгое время лидировала радионуклидная диагностика.

И вот на новом витке развития рентгенорадиологии появилась одна из самых впечатляющих медицинских инноваций последних лет – позитронно-эмиссионная томография (ПЭТ) в сочетании с КТ, позволяющая давать оценку изменений организма в морфофункциональном аспекте. Радиоактивно заряженные препараты вводятся в ткани пациента и служат своеобразными маркёрами для выявления патологических изменений. На ПЭТ снимках видны накопления изотопных веществ, которые в ряде случаев сигнализируют о патологии. Следует заметить, что в медицинской визуализации далеко не исчерпаны возможности радионуклидных методик – методик, позволяющих изучать функциональное состояние органов и систем.

В полном соответствии с диалектическим законом перехода количества в качество, обозначаемого как «скачок» при переходе от одного качества к другому, при сохранении старого в новом речь идёт о «преемственности» в развитии. В частности, на основе старых радионуклидных приборов в результате качественного «скачка» появилась однофотонная эмиссионная томография, с помощью которой удаётся выявлять участки ишемии миокарда в доинфарктном периоде. В дифференциальной диагностике туберкулёза лёгких радионуклиды тоже не сказали своего последнего слова.

Особо следует подчеркнуть, что в последние 30 лет стало окончательно ясно: рентгенология утратила не только свою целостность единой «суверенной специальности», но и многолетнюю монополию на «производство медицинских изображений».

Появление других методов лучевой диагностики, использующих как ионизирующее, так и другие виды излучений, способствовало тому, что новая информационная технология коренным образом перестроила систему медицинской диагностики.

В отличие от всех предшествующих учений о развитии, диалектика могла вскрыть источник всякого движения и развития. Им оказалась внутренняя противоречивость всех явлений материального и духовного мира. Поскольку противоречия объективны и присущи всем

явлениям и процессам, то условием познания действительности является рассмотрение явлений как единство «борющихся» сторон. Таким образом, закон единства и борьбы противоположностей выступает как всеобщий закон познания. Он выполняет роль методического ориентира в любом научном исследовании. Вот почему такие на первый взгляд «противоречивые», не связанные с ионизирующим излучением методы диагностики, как ультразвуковая и магнитно-резонансная томография были объединены с рентгеновскими и радионуклидными методами. К одному знаменателю сведены не различная природа рентгеновского излучения или ультразвука, а то самое «единство» – медицинское изображение на экране дисплея. Ещё раз напомним, что по определению ВОЗ под медицинским изображением понимается совокупность образов внутренних органов, получаемых путём использования ионизирующего излучения, электромагнитных волн или упругих колебаний.

Наибольшее впечатление XX века, не говоря уже о начале XXI века, произвели успехи ультразвуковой диагностики, в том числе и в диагностике воспалительных заболеваний лёгких и плевры [7, 8].

В историческом масштабе с использованием УЗД почти мгновенно совершился переход от одномерных способов регистрации и стандартных сканограмм к двух- и трёхмерной сонографии, цветному допплеровскому картированию, внутриполостной, эндоскопической и эндовазальной сонографии.

В качестве примера комплексной лучевой диагностики методами МСКТ и УЗИ приводим следующее клиническое наблюдение: больная Н., 66 лет, жалобы на сухой кашель, одышку при физической нагрузке, чувство сдавления за грудиной, субфебрильную температуру. При МСКТ (рис. 11 (а)) визуализируются увеличенные ВГЛУ паратрахеальной, бифуркационной и левой бронхопульмональной групп; после трансбронхиальной пункции одного из лимфатических узлов под контролем УЗИ (рис. 11 (б)) диагноз был верифицирован – саркоидоз ВГЛУ.

Успехи физиков и математиков пополнили лучевую диагностику таким методом, как магнитно-резонансная томография (МРТ), отмеченная в разные годы двумя Нобелевскими премиями. Если в 1952 году физики Ф. Блох и Э. Парсел (E. Bloch, E.M. Purcell) были удостоены Нобелевской премией за открытие такого физического явления, как ядерно-магнитный резонанс, то в 2003 году 74-летний американец Пол Лотербур (P. Lauterbur) (рис. 12) и 70-летний британец Питер Мэнсфилд (P. Mansfield) (рис. 13) были удостоены той же премии уже в области физиологии и медицины, а именно за открытие названными учёными современного метода получения медицинских изображений с помощью магнитного резонанса.

Особо следует отметить медленное развитие традиционной рентгенодиагностики в России. Как уже отмечалось ранее, за 80-ми годами прошлого века, когда ситуация с туберкулёзом была относительно благополучной, а мелкокадровая плёночная флюорография долгие годы оставалась практически единственным методом выявления лёгочной патологии на начальном этапе, пришли 90-е. Заболеваемость туберкулёзом значительно возросла, а система массовых флюорографических обследований из-за недостатка современных флюорографов, радиофобии населения после Чернобыльской катастрофы, на фоне социально-экономических катаклизмов, оставалась на прежнем уровне. В этой обстановке с середины 90-х годов нашим учёным, конструкторам, инженерам пришлось решать очень важную задачу по созданию цифровых технологий в рентгенодиагностике.

Понятно, что первоначально акцент был сделан на создание цифровых флюорографических аппаратов с целью раннего выявления таких грозных заболеваний, как рак и туберкулёз органов дыхания. Сегодня преимуществом цифровой флюорографии (рентгенографии) по сравнению с плёночной, является качество рентгенограмм, превышающее её по пространственному разрешению (более 5 пар линий на мм), по контрастной чувствительности (менее 0,5%), по динамическому диапазону (в десятки раз) в условиях существенно пониженной дозы облучения. В качестве примера выявления туберкулёза органов дыхания на цифровых рентгенографических аппаратах (флюорографах) последнего поколения приводим два наблюдения (рис. 14, рис. 15).

В последнее время отечественным и зарубежным разработчикам удалось усовершенствовать традиционные стационарные рентгеновские аппараты на 3 рабочих места, позволяющих проводить скопию, графию и цифровую линейную томографию – томосинтез (рис. 16).

Цифровой томосинтез, прообразом которого в 60-70-х годах прошлого столетия была симультанная продольная линейная томография, сегодня позволяет из массива суммарных рентгенологических данных, полученных при одном сканировании исследуемой зоны, произвести оптимальную реконструкцию от одного до несколько сотен срезов. Послойные изображения при томосинтезе по качеству приближаются к КТ, а учитывая, что фтизиатры и фтизиорентгенологи нескольких поколений больше привыкли к продольным изображениям (продольная линейная томография), на которых особенно хорошо визуализируются сосуды и бронхиальное дерево, есть основания полагать,

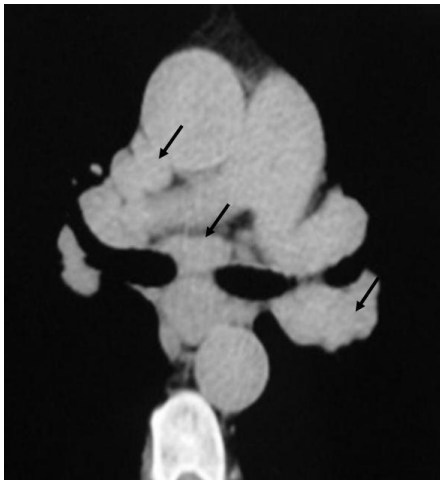

Рис. 11,а.

Рис. 11,б.

Рис. 11. МСКТ.

а-увеличенные ВГЛУ паратрахеальной, бифуркационной и левой бронхопульмональной групп (стрелки).

б-трансбронхиальная пункция увеличенного лимфатического узла под контролем УЗИ (чёрная стрелка – увеличенный лимфатический узел, белая стрелка – пункционная игла в ткани лимфатического узла, двойная стрелка – капсула лимфатического узла).

Рис. 12. Фотография П. Лотербура.

Рис. 13. Фотография П. Мэнсфилда.

что метод цифрового томосинтеза, скорее всего, займёт достойное место в диагностике туберкулёза органов дыхания, в полном соответствии с диалектическим законом отрицания отрицания. Исходным понятием данного закона является «отрицание», оно обозначает уже известный нам момент перерыва постепенности (ранее обозначался как «скачок»), когда речь шла о всеобщей форме перехода от одного качества к другому или как «разрешение конфликта противоположностей», когда он рассматривался в аспекте объяснения источника самодвижения.

Существует два вида отрицания. Отрицание, которое характеризует собой уничтожение вещи, обрыв в цепи данного явления, называется просто отрицанием. Когда линия обрыва явления обрывается, когда переход от старого к новому (от аналоговой линейной томографии к цифровому томосинтезу) включает в себя момент сохранения, удержания положительных черт старого в новом, тогда говорят о диалектическом отрицании. Само сохранение старого в новом характеризуется как «преемственность» в развитии.

Диалектическое отрицание – это необходимый момент развития, это отрицание, создающее условия для дальнейшего развития. Диалектическое отрицание позволяет понять общий

ход процесса и назначение каждой его стадии или ступени. Оно ориентирует исследователя на поиск связи между отрицаемым и отрицающим.

Революционный диалектический смысл закона отрицания отрицания заключается в указании на то, что всякая новая действительность, выступая как отрицание старой, как её противоположность, в то же время несёт в себе свои собственные противоречия. Они-то и приведут в конечном счёте эту действительность к переходу в иное состояние.

Диалектический материализм, признавая вытекающую из закона отрицания отрицания повторяемость ступеней развития, в то же время подчёркивает поступательный, необратимый характер процесса. Если представить два одновременно совершающихся вида движения (прямолинейное и по кругу), то получится не что иное, как движение винта. А если учесть прогрессивный характер развития от простого к сложному, от низшего к высшему, то получим

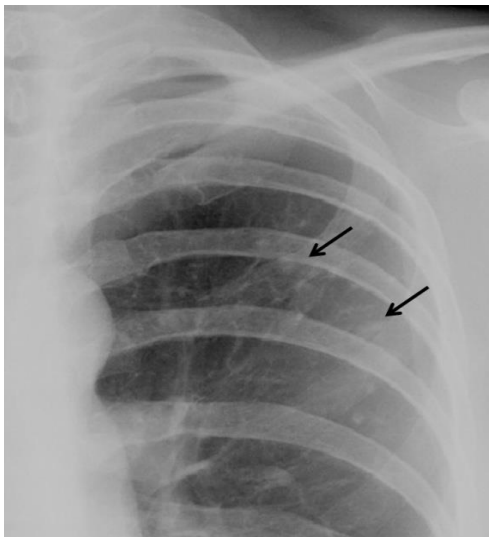

Рис. 14. Фрагмент рентгенограммы органов грудной полости.

В верхней доле левого лёгкого определяются мелкие очаги средней и низкой интенсивности (стрелки). МБТ-. Заключение: рентгенологическая картина соответствует очаговому туберкулёзу верхней доли левого лёгкого.

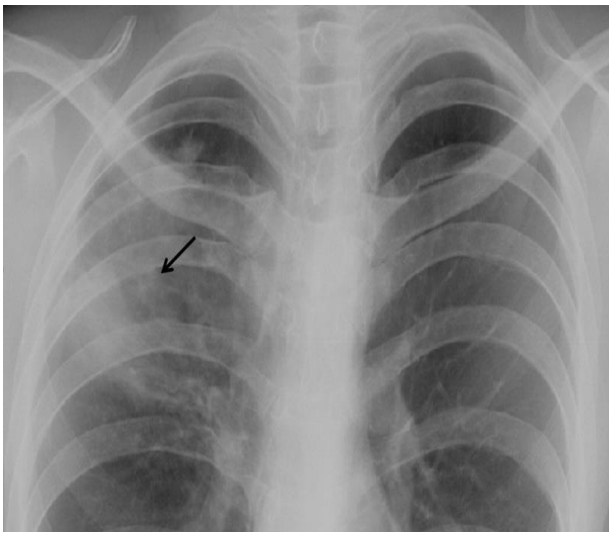

Рис. 15. Фрагмент рентгенограммы органов грудной полости.

В проекции верхней доли правого лёгкого отмечается неоднородное снижение прозрачности, с наличием очагов в окружающей лёгочной ткани (стрелка). МБТ+. Заключение: рентгенологическая картина больше характерна для инфильтративного туберкулёза верхней доли правого лёгкого.

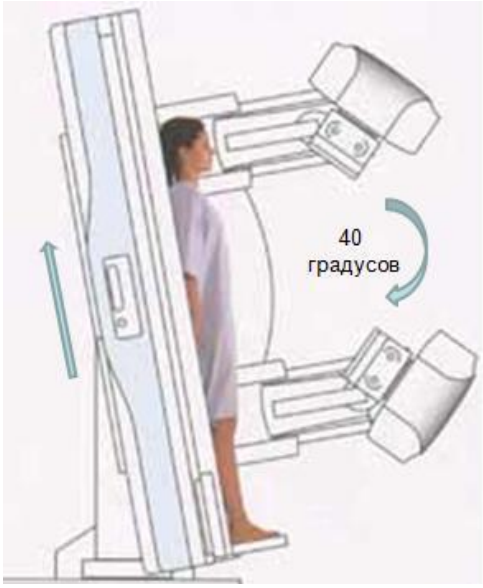

Рис. 16,а.

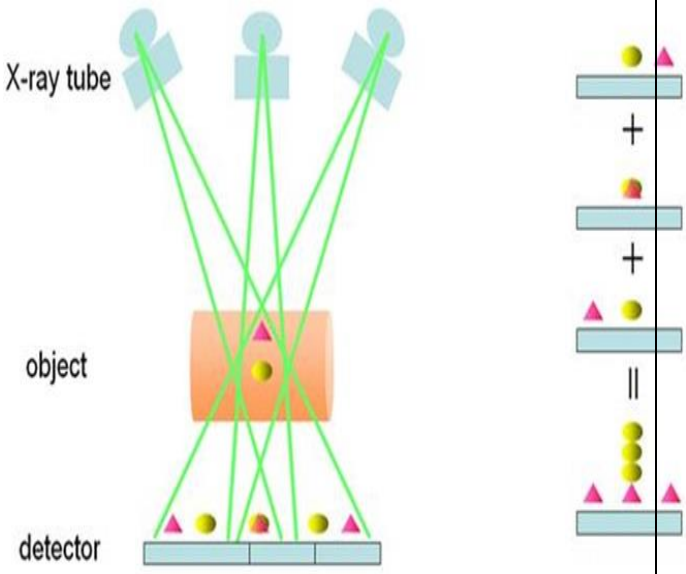

Рис. 16,б.

Рис. 16. Схематический принцип работы цифрового томосинтеза.

знаменитый, прочно вошедший в марксистскую философию образ «спиралеобразной траектории развития» [1, 2].

В наших конкретных случаях диалектическое отрицание – сохранение старого в новом – та самая преемственность в развитии, которая чётко прослеживается при переходах от плёночной мелкокадровой флюорографии к малодозовой цифровой рентгенографии (флюорографии) высокого разрешения и от линейной аналоговой томографии, середины 40-х годов прошлого века, до цифрового томосинтеза XXI века. Иными словами, подлинное философское значение закона отрицания отрицания раскрывается лишь в его связи с другими законами диалектики. Отрицание как необходимый момент всякого развития вытекает из борьбы противоположностей в рамках старого качества предшествующей действительности. А предшествующая действительность такова, что сегодня нам не нравится многое из того, что было задумано и сделано вчера. Не стоит распространять этот опыт на будущее, надо изучать меняющийся мир и предвидеть его изменения, чтобы знать, как нам меняться самим.

В подтверждение развития традиционных рентгенодиагностических методов, в том числе цифрового томосинтеза, в полном соответствии с диалектическим законом отрицания отрицания, приводим одно из наблюдений выявления туберкулёза методом традиционной рентгенографии, цифрового томосинтеза и МСКТ (рис. 17 (а, б, в, г)).

Появление и непрерывное совершенствование новых лучевых технологий усиливает значение методов управления диагностическим процессом, подготовки специалистов, разработки новой стратегии и тактики диагностических исследований.

Оглядываясь на славную, сложную, противоречивую историю отечественной рентгенологии, вновь переживаются её радости, заботы, достижения и тревоги. На наших глазах происходил и происходит бурный прогресс рентгенологии и в то же время нарастающее ограничение её роли в ряде диагностических областей. Рентгенологический метод больше не одинок и это закономерный процесс развития и торжества прекрасной медицинской дисциплины – лучевой диагностики. Развитие инструментальных методов исследований позволяет современной медицинской науке и практике выявлять тончайшие механизмы деятельности повреждённых органов и клеток. Однако диалектический материализм предупреждает, что увлечение этими методами приводит к отрыву частного от целого, и врач объективно становится на путь локализационизма, не говоря о потере контакта с пациентом, как с личностью. В этой связи уместно вспомнить слова известного клинициста, гематолога, профессора И.А. Кассирского: «Технике – да, техницизму – нет». Понятно, что мыслящий врач полно и осознанно учитывает диалектику связи и развития в интересующем его объекте изучения. Тем более, что в настоящее время резко ускорились темпы естественного патоморфоза болезней, т.е. произошли изменения в их течении, форме проявления и характере осложнений. В таких случаях нельзя действовать по шаблону. Точный учёт и изучение постоянно меняющихся условий жизни человека, их влияния на ход патологических процессов составляют непременное условие успешной деятельности врача. В сегодняшней жизни практически все врачи вступили в новое противоречие – вовлечены в процесс стандартизации (в те самые действия по шаблону), проявляют к нему заинтересованность и неоднозначное отношение.

Ещё в 1998 г. Минздрав России и Федеральный фонд ОМС издали приказ об организации работ по стандартизации в здравоохранении во исполнение решения коллегии Минздрава России, Государственного комитета РФ по стандартизации, метрологии и сертификации, а также Совета исполнительных директоров территориальных фондов ОМС. Стандартизация в здравоохранении представлялась важной и необходимой.

В отличие от здравоохранения ситуация со стандартизацией в клинической медицине другая. Современная клиническая медицина – это и наука, и искусство. Врач должен обладать знаниями, умением, опытом и интуицией. Вот и думай после этого – что можно стандартизировать в клинической медицине? Ведь главная цель стандартизации – это повышение качества медицинской помощи. Оно определяется как лучший результат на базе современного уровня науки и технологий. Очевидно, что эти факторы стандартизировать крайне сложно, поэтому в медицине основные направления стандартизации должны быть ограничены метрологией, терминологией, условными обозначениями, типовой документацией, техническим оснащением, оборудованием, принципами безопасности труда. Все протоколы ведения больных, которые разрабатываются медицинским сообществом, должны иметь рекомендательный характер и быть лишь ориентировочной основой действий врача. Вот так, с нашей точки зрения, должны разрешаться противоречия между шаблоном (стандартом) в здравоохранении и элементами ограниченной стандартизации в современной медицине при индивидуальном подходе к диагностике и лечению больных людей.

Может быть, наша точка зрения и спорная. С ней не согласны некоторые наши врачи, вернувшиеся с Запада на Родину и считающие,

что стандарты в медицине обязательны – это защита больного от «гениальности» врача и юридическая защита самого врача. Сделал всё по стандарту, а больной умер – к тебе никаких претензий, сделал всё правильно. Выполнил всё гениально (без кавычек), обосновал свой выбор диагностических приёмов и лечения, помог больному человеку – честь тебе и хвала. При летальном же исходе – могут быть проблемы – лечил не по стандарту.

Хотелось бы подчеркнуть, что диагностикой такого заболевания, как, например, туберкулёз должны заниматься врачи различных специальностей, так как это заболевание может

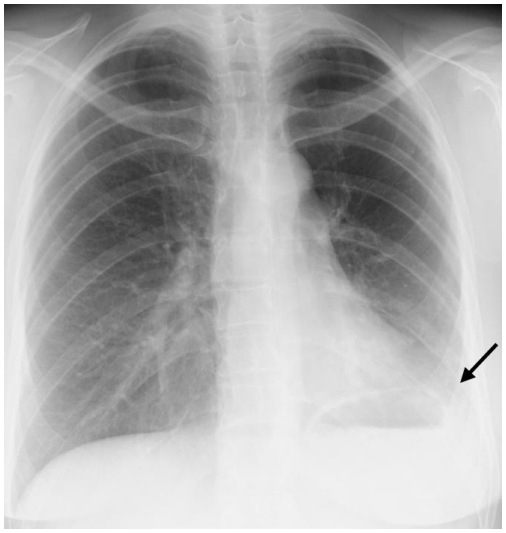

Рис. 17,а.

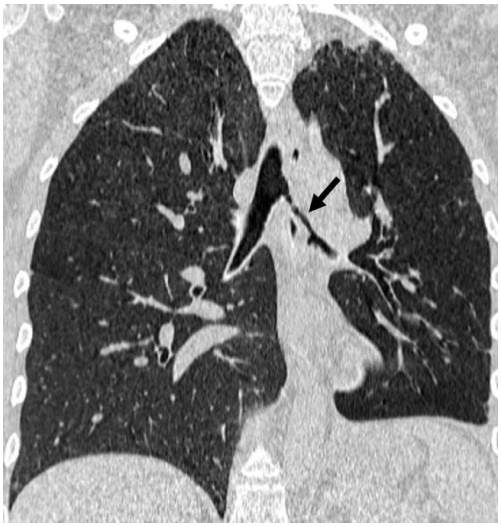

Рис. 17,в.

Рис. 17,б.

Рис. 17,г.

Рис. 17.

а-**Цифровая рентгенограмма органов грудной полости.**

Инфильтративный туберкулёз нижней доли левого лёгкого с поражением левого главного бронха. Выявлено снижение прозрачности нижней доли левого лёгкого со смещением органов средостения влево (стрелка).

б-**Томосинтез органов грудной полости (прямая проекция).**

Инфильтративный туберкулёз нижней доли левого лёгкого с поражением левого главного бронха. Отмечается уменьшение объёма нижней доли левого лёгкого и инфильтрация лёгочной ткани однородной структуры (белая стрелка). Выраженная деформация и сужение просвета левого главного бронха (чёрная стрелка).

в,г- **МСКТ, фронтальные реконструкции.**

Инфильтративный туберкулёз нижней доли левого лёгкого с поражением левого главного бронха. Выявлены схожие изменения (стрелки).

поражать все органы и ткани человеческого тела, кроме волос и ногтей. При этом есть хрупкая и нередко трудноуловимая грань между инфицированием человека туберкулёзными микобактериями и заболеванием. Индивидуальные различия в реактивности на туберкулёзную инфекцию могут быть очень велики. Туберкулёз, как и многие другие болезни, является мультифакторным заболеванием. Реакция организма на туберкулёзную инфекцию определяется многими генами и их взаимодействием. Среда обитания, образ жизни и качество жизни также влияют на реализацию генетически детерминированных механизмов. Установлено, что около 1% генома человека занимают встроенные гены эндогенных ретровирусов. Поэтому есть основания полагать, что генетика человека в немалой степени является генетикой его микробиоты, то есть населяющих его микроорганизмов. Хотя генетически уже доказано, что все люди разные, тем не менее, по-прежнему пропагандируется стандартизация диагностики и лечения. Вот так и появилась ещё одна категория диалектического материализма: «индивидуально или стандартно?». Для разрешения этого противоречия или ответа на поставленный вопрос – не разумнее бы было создавать на базе стандарта персональный план диагностики у конкретного пациента? Такой план, естественно, требует творческой работы врача. При определении порядка, последовательности или алгоритма исследований персональный план позволяет не каждый раз идти от простого к сложному. В ряде случаев требуемый результат может быть быстрее получен далеко не самым простым методом. Важно также избегать лишних, часто ненужных исследований. При этом удаётся щадить пациентов, экономить труд, время и деньги.

Совершенствование молекулярной медицины позволило создать автоматизированную тест-систему для амплификации нуклеиновых кислот с целью диагностики туберкулёза (ПЦР-ТАНК Xpert MTB/RIF). Результат может быть получен через 1-2 дня. Авторитетные специалисты ВОЗ очень высоко оценили возможности новой тест-системы и полагают, что впервые и богатые, и бедные страны смогут пользоваться одним методом распознавания туберкулёза. Считают, что в ближайшие годы тест-система сможет заменить микроскопическое исследование мокроты. Это ли не новый качественный скачок в диагностике туберкулёза?

Таким образом, личностный персональный подход к пациенту неумолимо выходит на первые позиции. ВОЗ, которая всегда отличалась тенденцией стандартизации режимов диагностики и лечения больных, в последнее время стала менять свои позиции. Координатор отдела диагностики туберкулёза (ВОЗ) Karin Weier в 2012 г. заявила, что «мы вступаем в новую эру, в которой не может быть одного размера для всех».

Безопасность и эффективность лекарственных средств в процессе лечения во многом зависит от биологических особенностей каждого человека. Выявление этих особенностей посредством геномных и молекулярных исследований способствует определению оптимальной комбинации лекарств и уточнению рациональной дозы.

Казалось бы, всё ясно и, тем не менее, в официальной концепции развития здравоохранения России до 2020 г. «всплывает» ещё одно противоречие – в разделе «стандартизация медицинской помощи» указано, что стандарты содержат сведения по профилактике, диагностике, лечению конкретных заболеваний и синдромов. Но ведь лечить-то приходится не только заболевания и синдромы, но и больных людей. Стандарты для лечения болезней с этих позиций непригодны. Вот такая сегодня возникает путаница из противоречий, которая пока до конца никак не может разрешиться. Кому и как её распутывать?

«Лечить не болезнь, а больного» – сколько веков прогрессивная медицинская общественность цитирует Гиппократа. Мы с ним не то, чтобы не согласны, скорее не столь категоричны. Нам, с точки зрения диалектико-материалистической методологии, приверженцами которой мы являемся, больше импонирует «лечить и болезнь, и больного», учитывая ту самую индивидуальность конкретного человека, особенности его болезни и сопутствующие заболевания. С позиций диалектического материализма не следует забывать, что болезни – это не нечто застывшие, раз и навсегда данные категории – одни болезни могут исчезнуть совсем (натуральная оспа, например), другие появиться (ВИЧ, СПИД). Соответственно врач может встретиться с ещё неизвестной болезнью, которую лишь предстоит узнать и изучить. Стало быть, пока не определимся с какой болезнью имеем дело, лечим синдромы и симптомы, не зная заболевание человека, отрывая тем самым частное от целого. Иными словами, остаёмся на метафизических позициях. С точки зрения диалектического материализма здесь есть ещё над чем работать и куда стремиться, не забывая, что слово «больной» – это не существительное, а прилагательное к слову «человек».

Что же касается стандартов для лечения болезней у разных людей – одинаково лечить их нельзя. Врачи это понимали и понимают достаточно хорошо. Всемирно известный хирург академик Б.В. Петровский как-то сказал: «Если я заболею, не лечите меня по стандарту». В одной из бесед с недавно ушедшим из жизни академиком М.И. Перельманом, при обсуждении

различия стандартизаций в здравоохранении и медицине, Михаил Израйлевич вспомнил один интересный эпизод 70-х годов прошлого столетия, когда во Всесоюзном НИИ клинической и экспериментальной хирургии МЗ СССР (ныне Российский Научный Центр Хирургии), директором которого был Б.В. Петровский, М.И. Перельман и несколько других профессоров обратились к Борису Васильевичу с просьбой разобраться с диагнозом у одного из пациентов.

- А вы думаете, что я смогу поставить диагноз? – спросил Петровский.

- Думаем, что да. Ведь Вы очень опытный врач, академик и даже министр здравоохранения Советского Союза.

- Всё правильно, – ответил Борис Васильевич, – я – министр здравоохранения, а не министр медицины. Кстати, министров медицины нигде нет.

С этими словами министр здравоохранения выпроводил из своего кабинета делегацию профессоров думать в отношении диагноза самим.

Вопросы персональной медицины широко обсуждали в октябре 2012 г. на 15-м Европейском форуме здоровья в Гаштайне (Австрия). В России прошли конгрессы о молекулярных основах клинической медицины. Есть положительная реакция со стороны главных руководителей нашего здравоохранения. Министр здравоохранения и социального развития РФ Т.А. Голикова, интенсивно работавшая в проблеме стандартизации здравоохранения и социального развития с 2007 по 2012 гг., высоко оценила перспективы персональной медицины. На форуме «Национальная лекарственная политика», выступая по поводу законопроекта «О биомедицинских технологиях», она сказала: «Это не просто законопроект, а настоящий прорыв, который влечёт за собой развитие направления, в настоящее время не легализованного в Российской Федерации. Он позволяет подойти к формированию персонифицированной медицины, отражающей особенности каждого человека и сделать излечимыми те заболевания, которые сегодня неизлечимы («МГ» 12.01.2011 г., с.4). Министр здравоохранения РФ В.И. Скворцова на Первом национальном съезде врачей России 5 октября 2012 г. отметила: «Стандарты предназначены в первую очередь для организаторов здравоохранения, а не для врачей… Они необходимы для выравнивания организационных, материально-технических и кадровых условий оказания медицинской помощи в каждом регионе страны» («МГ», 05.10.2012 г.).

Таким образом, деятельность, направленная на сохранение и восстановление здоровья человека по определению ориентирована на конкретного индивидуума. Его личные особенности изначально определяются свойственным ему уникальным генотипом. С этой точки зрения расшифровка генома – обязательное, но не единственное условие для осуществления принципов персональной медицины…

…Если же наше сегодняшнее состояние медицины с философского языка перевести на русский, то мы пока продолжаем балансировать на канате, медленно продвигаясь вперёд с непокидающим нас страхом упасть и большим желанием удержаться. При этом стараемся смотреть в будущее с оптимизмом, надеясь постепенно менять свой менталитет, и начинать подготовку для перехода к предсказательно-предупредительной, профилактической, персональной, медицине, вспоминая при этом великого Н.И. Пирогова: «Будущее принадлежит медицине предупредительной».

А сегодня, возвращаясь к открытиям Р. Коха и В. Рентгена, хотелось бы остановиться на двух этапах микробиологической и лучевой диагностики (конца 40-х и 80-х годов прошлого века) туберкулёза лёгких. Послевоенный туберкулёз 40-х годов буквально захлестнул всю нашу страну и тогда массовое флюорографическое обследование на мелкокадровых не очень хорошего качества флюорограммах с использованием несовершенных стационарных рентгеновских аппаратов той поры для уточнения диагноза, в комплексе с профилактическими и лечебными мероприятиями значительно улучшили положение с туберкулёзом, которое было относительно благополучным до начала 80-х годов XX века. Потом пошёл обратный процесс, продолжающийся до настоящего времени, объяснение которому лежит на поверхности – стрептомицин, ПАСК и другие препараты, сделавшие революцию в первые послевоенные десятилетия, перестали активно воздействовать на микобактерию туберкулёза – изменялись ферментативная и генетическая системы микроба, а техногенные катастрофы и социальные потрясения усугубляли положение туберкулёза в России. И это несмотря на цифровые, малодозовые флюорографы, современные традиционные рентгеновские аппараты, а также МСКТ и появившиеся за последние десять лет большое количество противотуберкулёзных препаратов.

Более века отделяют нас от триумфа Р. Коха, открывшего микобактерию туберкулёза. Столько лет за плечами, но палочка Коха по-прежнему остаётся фатальной меткой и эпидемиологическая ситуация по туберкулёзу в России XXI века весьма напряжённая.

Необходимо осознавать, что нынешний туберкулёз, в полном соответствии с законами и категориями диалектического материализма, существенно изменился, изменилась его структура, он превратился в более серьёзную, чем прежде проблему. Появились микобактерии с множественной, широкой, обширной лекар-

ственной устойчивостью, нависла угроза двойной эпидемии – ВИЧ и туберкулёз. Диагностика и лечение таких больных требует дополнительных усилий и применение новых подходов.

Таким образом, со дня открытия Р. Кохом микобактерии туберкулёза, а В. Рентгеном Х-лучей, ближайшие исследования палочки Коха выявили так много новых и постоянно возникающих изменений, что исследования в этой области продолжаются до настоящего времени. Всестороннее изучение возбудителя показало большое многообразие его форм и чрезвычайно широкий диапазон изменчивости биологических свойств.

Параллельным курсом развивалась и лучевая диагностика туберкулёза органов дыхания. Чётко прослеживается их неразрывная связь. Второе столетие в этой связке «работают» такие диалектические законы, как единство и борьба противоположностей, скачкообразные переходы количества в качество, закон отрицания отрицания.

Несколько поколений фтизиатров, рентгенологов, хирургов, патоморфологов и микробиологов пытались победить туберкулёз. А до победы в этой борьбе и сегодня далеко. С этих позиций невольно задумываемся – уместен ли термин «борьба с туберкулёзом», если микобактерия туберкулёза в принципе неистребима. Она жила, живёт и будет жить во все времена. Правильнее, наверное, сегодня вести речь о «противодействии распространению туберкулёза».

Заключение.

Подводя итоги нашей не совсем обычной медицинской статьи, в которой была осуществлена попытка построения своего рода философско-методологического каркаса общемедицинской теории, где можно решить не только общемедицинские, но и частные вопросы, хотелось бы отметить, что идея необходимости тесного взаимодействия медицины с философией созрела в общественном сознании давно. Ещё Гиппократ (V-IV вв. до н. э.) говорил: «Медицина столь же мало может обходиться без общих истин философии, сколь последняя – без доставляемых ей медицинских фактов» [2]. Так в рамках курса диалектического материализма с трёх открытий конца XIX века Р. Коха, В. Рентгена и А. Беккереля произошёл качественный скачок в микробиологии и физике, после которого и началась рентгенорадиологическая эра в медицине, позволившая решать вопросы касательно диагностики туберкулёза лёгких. Рентгенорадиологические данные в клинике лёгочного туберкулёза на всех этапах в значительной степени дополняли результаты различных клинических и микробиологических методов исследования. Возрастающее диагностическое значение рентгенологических и радионуклидных методов привело не только к развитию новых технологий, но и явилось базовой специальностью нынешней лучевой диагностики, объединившей под своей эгидой такие методы как КТ, УЗД, МРТ и ПЭТ. Из перечисленных методов не все они базировались на использовании рентгеновского излучения и радионуклидных методов. Главным был тот факт, что их всех объединяет общее методологическое начало и медицинское изображение на экране дисплея. В последние 30 лет стало окончательно ясно – рентгенология утратила не только свою целостность единой «суверенной специальности», но и многолетнюю монополию на «производство медицинских изображений».

Развитие инструментальных методов исследования позволяет современной науке и практике выявлять тончайшие механизмы деятельности повреждённых органов и клеток. Однако диалектический материализм предупреждает, что увлечение этими методами приводит к отрыву частного от целого и врач объективно становится на путь локализационизма, не говоря о потере контакта с пациентом, как с личностью. Понятно, что мыслящий врач полно и осознанно учитывает диалектику связи и развития в интересующем его объекте изучения. Тем более, что в настоящее время резко ускорились темпы естественного патоморфоза болезней, т.е. произошли изменения в их течении, форме проявления и характере осложнений. В таких случаях нельзя действовать по шаблону. Точный учёт и изучение постоянно меняющихся условий жизни человека, их влияния на ход патологических процессов составляют непременное условие успешной деятельности врача. В сегодняшней жизни практически все врачи вступили в новое противоречие – вовлечение в процесс стандартизации (в те самые действия по шаблону). Не следует забывать, что стандартизация в здравоохранении представляется важной и необходимой. В отличии же от здравоохранения ситуация со стандартизацией в клинической медицине другая. Врач должен обладать знаниями, умением, опытом и интуицией. Ведь главная цель стандартизации – это повышение качества медицинской помощи. Оно определяется как лучший результат на базе современного уровня науки и технологий. Очевидно, что эти факторы стандартизировать крайне сложно. Поэтому все протоколы ведения больных, которые разрабатываются медицинским сообществом, должны иметь рекомендательный характер и быть лишь ориентировочной основой действий врача. Вот так, с нашей точки зрения, должны разрешаться противоречия между шаблоном (стандартом) в здравоохранении и элементами ограниченной стандартизации в современной медицине при индивидуальном подходе к диагностике и лече-

нию больных людей.

Хотя генетически уже доказано, что все люди разные, тем не менее, по-прежнему пропагандируется стандартизация диагностики и лечения. Вот так и появилась ещё одна категория диалектического материализма: «индивидуально или стандартно»? Для разрешения этого противоречия или ответа на поставленный вопрос – не разумнее бы было создавать на базе стандарта персональный план диагностики у конкретного пациента? Такой план, естественно, требует творческой работы врача. При определении порядка, последовательности или алгоритма исследований персональный план позволяет не каждый раз идти от простого к сложному. В ряде случаев требуемый результат может быть быстрее получен не самым простым методом. Важно также избегать лишних, часто ненужных исследований. При этом щадить пациентов, экономить труд, время и деньги.

Личностный персональный подход к пациенту неумолимо выходит на первые позиции. ВОЗ, которая всегда отличалась тенденцией стандартизации режимов диагностики и лечения больных, в последнее время стала менять свои позиции. Казалось бы всё ясно. И, тем не менее, в официальной концепции развития здравоохранения России до 2020 г. «всплывает» ещё одно противоречие – в разделе «Стандартизация медицинской помощи» указано, что стандарты содержат сведения по профилактике, диагностике, лечению конкретных заболеваний и синдромов. Но лечить-то приходится не только заболевания и синдромы, но и больных людей. Стандарты для лечения болезней с этих позиций непригодны.

Вот такая сегодня возникает путаница из противоречий, которые пока до конца никак не могут разрешиться…

…Как бы там ни было, а современная фтизиатрия остро нуждается в инновационных препаратах, новых методах диагностики, лечения и динамическом контроле за результатами лечения. Только при условии консолидации фтизиатрического сообщества, лучевых диагностов, биологов, микробиологов, инженеров, физиков и математиков можно надеяться на успех в обуздании смертельной инфекции.

Список литературы:

1. Хрусталёв Ю.М. Философия науки и медицины. Москва, ГЭОТАР-Медиа, 2010. 784 с.

2. Царегородцев Г.И., Ерохин В.Г. Диалектический материализм и теоретические основы медицины. М., Медицина, 1986. 288 с.

3. Перельман М.И., Терновой С.К. Спиральная компьютерная томография в диагностике туберкулёза лёгких. Москва, Видар, 1998. 88 с.

4. Ратобыльский Г.В., Лазарева Я.В., Черний А.Н. Сорок лет прогресса медицинской рентгенологии – базовой специальности нынешней лучевой диагностики. Туберкулёз и болезни лёгких. 2013; 12: 26-32.

5. Тюрин И.Е., Нейштадт А.С., Черемисин В.М. Компьютерная томография при туберкулёзе органов дыхания. СПб., Корона-Принт. 1998. 236 с.

6. Земскова З.С., Дорожкова И.Р. Скрыто протекающая туберкулёзная инфекция. М., Медицина, 1984. 220 с.

7. Шахов Б.Е., Сафонов Д.В. Ультразвуковая диагностика воспалительных заболеваний лёгких и плевры. Нижний Новгород, Ниж ГМА, 2008. 291 с.

8. Сафонов Д.В., Шахов Б.Е. Ультразвуковая диагностика опухолей лёгких. Москва, Видар, 2014. 141 с.

9. Ставицкий Р.В., Солодкий В.А., Ратобыльский Г.В. Современные методы диагностики туберкулёза и контроля за его лечением. Москва, Гарт, 2015. 103 с.

References:

1. Khrustalyov Yu. M. Philosophy of science and medicine. Moscow, GEOTAR-Media, 2010. 784 p. (in Russian).

2. Tsaregorodtsev G. I., Erokhin V. G. Dialectical materialism and the theoretical bases of medicine. M., Medicine, 1986. 288 p. (in Russian).

3. Perelman M. I., Ternovoy S. K. Spiral computed tomography in the diagnosis of pulmonary tuberculosis. Moscow, Vidar, 1998. 88 p. (in Russian).

4. Ratobylsky G. V., Lazareva Y. V., Cherniy A. N. Forty years of progress in medical radiology – basic specialty current radiology. Tuberculosis and lung disease. 2013; 12: 26-32 (in Russian).

5. Tyurin I. E., Neishtadt A. S., V. M. Cheremisin Computed tomography in tuberculosis of the respiratory system. SPb., Korona-Print. 1998. 236 p. (in Russian).

6. Zemskova, Z. S., I. R. Dorozhkova Latent tuberculosis infection. M., Medicine, 1984. 220 p. (in Russian).

7. Shakhov B. E., Safonov D. V. Ultrasound diagnostics of inflammatory diseases of the lung and pleura. Nizhny Novgorod, Nizhny GMA, 2008. 291 p. (in Russian).

8. Safonov D. V., Shakhov B. E. Ultrasound diagnosis of lung tumors. Moscow, Vidar, 2014. 141 p. (in Russian).

9. Stavitsky R. V., Solodky V. A., Ratobylsky G. V. Modern methods of tuberculosis diagnosis and its treatment monitoring. Moscow, Garth, 2015. 103 p. (in Russian).

ХРОНИКА, ОТЧЕТЫ, АНОНСЫ

24–26 мая, 2016

г. Москва, МВЦ «Крокус Экспо»,
3-й павильон, 4-й этаж, 20-й зал

VIII Всероссийский научно-образовательный форум
с международным участием

Медицинская диагностика – 2016

X Юбилейный Всероссийский национальный конгресс лучевых диагностов и терапевтов «Радиология – 2016»

Пленум Российской ассоциации радиологов

IX Научно-практическая конференция интервенционных онкорадиологов

5-й Московский международный курс под эгидой ISUOG и РАСУДМ «Актуальные вопросы ультразвуковой диагностики в медицине матери и плода»

VIII Всероссийская конференция «Функциональная диагностика – 2016»

VIII Международная специализированная выставка «МедФармДиагностика – 2016»

Студенческая научно-практическая конференция по лучевой диагностике «Первые среди равных»

2016

«МЕДИЦИНСКАЯ ДИАГНОСТИКА – 2016».

VIII ВСЕРОССИЙСКИЙ НАУЧНО-ОБРАЗОВАТЕЛЬНЫЙ ФОРУМ С МЕЖДУНАРОДНЫМ УЧАСТИЕМ. 24–26 МАЯ 2016 ГОДА.

24–26 мая 2016 г. в МВЦ «Крокус Экспо» состоялся VIII Всероссийский научно-образовательный Форум с международным участием «Медицинская диагностика», в рамках которого прошли X Всероссийский национальный конгресс лучевых диагностов и терапевтов «Радиология», VIII Всероссийская конференция «Функциональная диагностика», а также V Московский международный курс под эгидой ISUOG и РАСУДМ «Актуальные вопросы ультразвуковой диагностики в медицине матери и плода», IX Научно-практическая конференция интервенционных онкорадиологов, Пленум Российской ассоциации радиологов.

В восьмой раз Форум, инициированный Обществом специалистов по лучевой диагностике, Обществом интервенционных онкорадиологов, Московским объединением медицинских радиологов, Российской ассоциацией специалистов ультразвуковой диагностики в медицине, Российской ассоциацией радиологов, Научно-практическим обществом лучевых диагностов Московской области, Обществом интервенционных онкорадиологов, Санкт-Петербургским радиологическим обществом, АНО «Национальный конгресс лучевых диагностов», ГБОУ ВПО «Первый Московский государственный медицинский университет им. И.М. Сеченова» Минздрава РФ, ФГБУ «Российский научный центр рентгенорадиологии» Минздрава России, ФГБУ «Национальный центр рентгенорадиологии» Минздрава России, ФГБУ «Институт хирургии им. А.В. Вишневского Минздрава РФ и конгресс-оператором «МЕДИ Экспо», стал международной открытой площадкой для обсуждения актуальных вопросов и тенденций со временной диагностики и лечения, обеспечения преемственности знаний и непрерывного профессионального образования. В течение трех дней со всего мира Форум собирал авторитетных специалистов, экспертов, молодых ученых в области радиологии, лучевой, ультразвуковой и функциональной диагностики в международном выставочном центре столицы.

Согласно официальной статистике, в Форуме приняли участие 3777 специалистов из 24 стран, в числе которых Австрия, Азербайджан, Армения, Беларусь, Великобритания, Германия, Израиль, Италия, Казахстан, Китай, Кыргызстан, Латвия, Молдова, Нидерланды, Португалия, Россия, Сербия, США, Таджикистан, Узбекистан, Украина, Швейцария, Эстония, Япония. Отечественные делегаты представили 300 городов из 76 субъектов РФ. В числе участников Форума были 339 медицинских и технических специалистов выставки медицинского оборудования, которая проводится традиционно в рамках этого мероприятия.

Торжественное открытие состоялось во время первого пленарного заседания. Гостей Форума приветствовали председатель рабочего оргкомитета Форума и конгресса, академик РАН С.К. Терновой, действующий президент конгресса «Радиология», член-корреспондент РАН Л.С. Коков, проректор Первого МГМУ им. И.М. Сеченова, профессор С.Б. Шевченко, главный специалист по лучевой диагностике Министерства здравоохранения Российской Федерации, профессор И.Е.Тюрин и другие официальные лица.

Заседания проходили в 14 залах. Всероссийский научно-образовательный Форум стал трехдневной широкопрофильной площадкой 90 научно-практических заседаний, 5 пленарных заседаний, 29 школ по различным направлениям, 2 круглых столов, 3 сателлитных симпозиумов, дискуссионной сессии, конференций по актуальным вопросам диагностики, лекций ведущих отечественных и зарубежных ученых. Теле-мосты Москва-Бостон, Москва-Норфолк способствовали успешным выступлениям специалистов из Вирджинии, Массачусетса. Большой вклад в научную программу мероприятия внесли научные коллективы России, Японии, Китая, США, Израиля, Франции, Великобритании. Согласно утвержденному плану, в рамках конгресса «Радиология» прошло расширенное заседание учебно-методической комиссии по лучевой диагностике и лучевой терапии Федерального учебно-методического объединения по укрупненной группе профессий, специальностей и направлений подготовки 31.00.00 «Клиническая медицина».

Несколько дней при большой активности слушателей проходили заседания VIII Всероссийской конференции «Функциональная диагностика», Симпозиума «Менеджмент в медицинской диагностике», V Московского международного учебного курса «Актуальные вопросы ультразвуковой диагностики в медицине матери и плода» и IX научно-практической конференции интервенционных онкорадиологов.

В рамках Форума состоялось официальное награждение почетным знаком им. профессора Ю.Н. Соколова выдающихся учёных – специалистов по лучевой диагностике. В этом году этой чести были удостоены знаменитые профессора З.С. Цаллагова, Г.Е. Белозеров, М.Х. Хаджибеков (Узбекистан), Игнатьев Ю.Т. (Омск). Зал приветствовал их бурными аплодисментами. Также были вручены почетные грамоты и ценные подарки ветеранам нашей специальности за многолетний труд и заслуги в области практической лучевой диагностики, врачам, проработавшим в рентгеновском кабинете не менее 40 лет.

Были подведены итоги традиционного конкурса молодых учёных, подавших свои работы на премию им. Ю.Н. Соколова Конгресса «Радиология». Молодые специалисты получили ценные подарки. Кроме того, их работы будут опубликованы в Российском электронном журнале лучевой диагностики (REJR).

В рамках конгресса лучевых диагностов и терапевтов прошёл очередной Пленум Российской ассоциации радиологов (РАР), совместно с Российской ассоциацией маммологов (РАМ), посвященный важнейшей проблеме лучевой диагностики – своевременной диагностике заболеваний молочной железы.

В этом ключе очень интересными и полезными оказались результаты проведенных впервые в рамках конгресса «Радиология» образовательных школ с присвоением участникам образовательных кредитов (баллов) по системе Непрерывного медицинского образования (НМО). X Юбилейный Всероссийский национальный конгрессе лучевых диагностов и терапевтов «Радиология – 2016» получил подтверждение Комиссии по оценке соответствия учебных мероприятий и материалов для Непрерывного медицинского образования (НМО) в соответствии с установленными требованиям Координационного совета по развитию непрерывного медицинского и фармацевтического образования Министерства здравоохранения РФ. Такая инновационная форма преподавания получила однозначную поддержку.

На пленарном заседании были подведены итоги Форума «Медицинская диагностика» и по традиции избран Президент национального конгресса лучевых диагностов «Радиология» на 2017 год. Присутствующие единогласно поддержали на эту должность известного профессора В.И. Домбровского – заведующего кафедрой лучевой диагностики Ростовского медицинского Университета. Виктор Иосифович сразу после своего избрания прочитал лекцию, призвав к стимулированию молодых ученых и альтернативным подходам к развитию науки.

Все дни работы Форума сопровождались большой выставкой медицинской техники, в которой приняли участие 49 иностранных и отечественных компаний. На стендах можно было ознакомиться и обсудить новейшие разработки в области лучевой диагностики и терапии, а также поучаствовать в кратких «школах мастерства», которые на работающей аппаратуре проводили ведущие специалисты компаний.

Также делегаты имели возможность ознакомиться с книгами и журналами по тематике лучевой, функциональной, ультразвуковой диагностики 17 специализированных издательств.

В следующем году всероссийский научно-образовательный форум «Медицинская диагностика» состоится 23–25 мая 2017 года.

VIII Всероссийский научно-образовательный форум с международным участием
Медицинская диагностика – 2016

24–26 мая
Москва, МВЦ «Крокус Экспо»

2016

СТАТИСТИКА итого 3777 участников

Страна	Кол-во
Австрия	1
Азербайджан	2
Армения	1
Беларусь	26
Великобритания	2
Германия	3
Израиль	2
Италия	2
Казахстан	12
Китай	3
Кыргызстан	2
Молдова	5

Страна	Кол-во
Нидерланды	3
Португалия	1
Россия	3656
Сербия	2
США	6
Таджикистан	1
Узбекистан	16
Украина	14
Франция	2
Швейцария	1
Эстония	3
Япония	11

24 страны

300 городов

76 субъектов РФ

49 компаний участников выставки

Субъект РФ	Кол-во
Адыгея Респ.	2
Алтайский край	13
Амурская обл.	8
Архангельская обл.	6
Астраханская обл.	3
Башкортостан Респ.	16
Белгородская обл.	22
Брянская обл.	12
Владимирская обл.	22
Волгоградская обл.	16
Вологодская обл.	3
Воронежская обл.	28
Дагестан Респ.	34
Забайкальский край	7
Ивановская обл.	21
Ингушетия Респ.	1
Иркутская обл.	15
Кабардино-Балкария Респ.	7
Калининградская обл.	3

Субъект РФ	Кол-во
Калмыкия Респ.	3
Калужская обл.	35
Камчатский край	3
Карачаево-Черкессия Респ.	1
Карелия Респ.	3
Кемеровская обл.	9
Коми Респ.	8
Костромская обл.	12
Краснодарский край	23
Красноярский край	14
Крым Респ.	12
Курганская обл.	4
Курская обл.	12
Ленинградская обл.	3
Липецкая обл.	9
Марий Эл Респ.	8
Мордовия Респ.	7
Москва	2298
Московская обл.	322

Субъект РФ	Кол-во
Нижегородская обл.	45
Новгородская обл.	3
Новосибирская обл.	20
Омская обл.	5
Оренбургская обл.	10
Орловская обл.	12
Пензенская обл.	7
Пермский край	16
Приморский край	18
Псковская обл.	1
Ростовская обл.	32
Рязанская обл.	30
Самарская обл.	14
Санкт-Петербург	95
Саратовская обл.	25
Сахалинская обл.	1
Свердловская обл.	20
Севастополь	2
Северная Осетия Респ.	7

Субъект РФ	Кол-во
Смоленская обл.	11
Ставропольский край	30
Тамбовская обл.	7
Татарстан Респ.	32
Тверская обл.	14
Томская обл.	10
Тульская обл.	30
Тыва Респ.	2
Тюменская обл.	7
Удмуртия Респ.	9
Ульяновская обл.	16
Хабаровский край	4
Хакасия Респ.	2
ХМАО	7
Челябинская обл.	22
Чечня Респ.	8
Чувашия Респ.	12
Якутия Респ.	5
Ярославская обл.	40

2016

ВЫРАЖАЕМ БЛАГОДАРНОСТЬ

ГЛАВНЫЕ СПОНСОРЫ

TOSHIBA

GE Healthcare

СПОНСОРЫ

PHILIPS

Abbott

SIEMENS

ГЕНЕРАЛЬНЫЙ ИНФОРМАЦИОННЫЙ ПАРТНЕР

REJR

ГЕНЕРАЛЬНЫЙ ИНТЕРНЕТ-ПАРТНЕР

Врачи РФ
Общероссийская социальная сеть

ИНФОРМАЦИОННЫЕ ПАРТНЕРЫ

Вестник рентгенологии и радиологии

Диагностическая интервенционная радиология

Спортивная медицина

Медиа Сфера

Справочник поликлинического врача

Медицина целевые проекты

ВИДАР

Medego.ru медицинский портал

Лучевая диагностика и терапия

Доказательная медицина для всех

Medkonf медицинские конференции и выставки на одном сайте

Справочник заведующего КДЛ

RADIOMED портал радиологов

Кто есть кто в медицине

Фарос+ издательство отраслевые справочники

Профессиональные издания

Здравоохранение www.zdrav.ru

Медицинский вестник

Поликлиника

Здравмединфо

Медицинский алфавит

iVrach.com Клуб практикующих врачей

Актион МЦФЭР

Радиология – практика

8

ОТЧЕТЫ О НАУЧНЫХ МЕРОПРИЯТИЯХ

PRAGUE EUROPEAN TUTORIAL OF RADIOLOGY 2016

(6-17 ИЮНЯ 2016, Г. ПРАГА)

Павлова О.Ю.

Традиционно в начале июня каждого года в столице Чехии Праге проходит курс обучения специалистов-рентгенологов “PETRA” (Prague European Tutorial of RAdiology) в одном из старейших и крупнейших Университетов Европы. Данный курс направлен на совершенствование знаний и практических умений молодых радиологов из стран Западной Европы и СНГ. Организаторами курса выступали профессора Райнер Риенмюллер (Rainer Rienmueller) и Милослав Рочек (Miloslav Rocek). На базе Карлова Университета в мультипрофильном госпитале «Motol» с 6 по 17 июня проходили обучение 12 специалистов из разных городов России, Украины, Белоруссии и Узбекистана.

Обучение состояло из теоретической и практической частей. Ведущие специалисты из передовых медицинских Университетов Чехии, Австрии, Германии, Франции, Швейцарии, Нидерландов, Польши, России и Казахстана представляли свои материалы в виде лекций, викторин, интерактивных сессий и задач. Практическая часть состояла в работе специалистов непосредственно у аппаратов УЗИ, МСКТ, МРТ под контролем опытных врачей, разборе клинических случаев на врачебных конференциях с прямой трансляцией из операционной, посещение различных отделений с демонстрацией интраоперационной МРТ и мастер-классы по интервенционным вмешательствам.

В свою очередь участники выступали перед аудиторией с одним из наиболее интересных клинических случаев из своей практики, а в конце курса каждый из участников получил сертификат, подтверждающий участие в обучающем курсе “PETRA-2016”. Культурная программа состояла из пешеходных экскурсий по Праге, посещения музеев и прогулки на лодке по вечернему городу.


5th Prague European Tutorial of RAdiology
PETRA 2016
FN MOTOL
KZM
June 6 - 17, 2016

FAKULTNÍ NEMOCNICE V MOTOLE

АНОНС

IV СЪЕЗД ВРАЧЕЙ ЛУЧЕВОЙ ДИАГНОСТИКИ СИБИРСКОГО ФЕДЕРАЛЬНОГО ОКРУГА

(20-21 СЕНТЯБРЯ 2016 Г., Г. ОМСК)



Организационный комитет Съезда имеет честь пригласить Вас для участия в работе IV Съезда врачей лучевой диагностики Сибирского федерального округа Российской Федерации, который будет проходить 20-21 сентября 2016 года в г. Омске по адресу: ул. Березовая, 3.

Съезд проводится в Юбилейный для города Омска год – 300-летия основания города, юбилейный год одного из первых медицинских образовательных учреждений Сибири – 95-летие Омского государственного медицинского университета.

Научная программа Съезда будет включать лекции представителей ведущих научных школ и образовательных учреждений России и Сибири.

На Съезде вы сможете прослушать лекции ведущих российских специалистов, узнать о последних достижениях лучевой диагностики, обменяться опытом и идеями со своими коллегами, выступить с сообщением по вашему направлению работы (лекция – 25 мин., научный доклад – 15 мин.). Планируется проведение школы практического врача по виртуальной колоноскопии.

По представленным тезисам будет создана электронная версия материалов Съезда. Прием тезисов будет осуществляться с 1 декабря 2015 года по 30 мая 2016 года на электронный адрес: x-ray.omsk@yandex.ru

Программа научных выступлений будет сформирована после полного получения тезисов и их рецензирования.

Дополнительную информацию о Съезде, требованиях к тезисам можно будет узнать на сайте: www. virtualcolonoscopy.ucoz.ru в разделе «IV Съезд врачей лучевой диагностики СФО», сайте ОмГМУ, http://omsk-osma.ru, в разделе новости кафедры лучевой диагностики.

Председатель оргкомитета:

Заведующий кафедрой лучевой диагностики ГБОУ ВПО «Омский государственный медицинский университет» МР РФ, главный внештатный специалист по лучевой и инструментальной диагностике МЗ Омской области, д.м.н., профессор Игнатьев Юрий Тимофеевич. тел. +7(3812) 359-324, e-mail: ogma.ray@rambler.ru

Заместитель Председателя:

Профессор кафедры лучевой диагностики ГБОУ ВПО «ОмГМУ», д.м.н. Хомутова Елена Юрьевна (Омск). Тел. +7(3812) 359-364, e-mail: elenahomutova@rambler.ru

Пресс-секретарь:

Леонтьев Игорь Александрович, ответственный за сайт и прием тезисов Съезда (Омск).
Тел. +7(3812) 359-364, e-mail: x-ray.omsk@yandex.ru, www. virtualcolonoscopy.ucoz.ru, http://omsk-osma.ru

ТРЕБОВАНИЯ К ПУБЛИКАЦИЯМ В ЖУРНАЛЕ

REJR

Российский Электронный Журнал Лучевой Диагностики (REJR, www.rejr.ru) принимает к публикации оригинальные статьи, обзоры литературы, описания клинических случаев, лекции и тезисы докладов конференций.

Публикации принимаются по электронному адресу: rejr@rejr.ru

Публикации должны соответствовать тематике журнала, т.е. касаться следующих направлений – лучевая диагностика, лучевая терапия и интервенционная хирургия.

Публикации в журнале бесплатны.

Все статьи проходят двойное слепое рецензирование членами редакционного совета, а также ведущими специалистами по соответствующим научным и клиническим направлениям.

Требования к публикациям составлены согласно "Единым требованиям к рукописям, представляемым в биомедицинские журналы (Ann Intern Med 1997;126:36-47)".

1. Статьи принимаются на двух языках: русском и английском.

Для подачи статьи необходимо представить официальное направление от учреждения, в котором выполнена работа, с визой руководителя на первой странице.

Статья направляется в редакцию по электронной почте. Сопроводительные документы могут быть направлены в отсканированном виде и/или обычной почтой.

Сопроводительные документы могут быть направлены в сканированном виде/обычной почтой.

Статья должна быть напечатана шрифтом Times New Roman № 12 через 1,5 интервала. Страницы должны быть пронумерованы.

На первой странице необходимо указать инициалы и фамилию автора (авторов), название статьи, полное название учреждения (учреждений), в котором выполнена работа, город, страна. Обязательно следует указать, в каком учреждении работает каждый из авторов.

Редакция оставляет за собой право при необходимости сокращать, проводить коррекцию текста и оформления статьи без уведомления авторов.

Правила оформления научных статей.

Оригинальные статьи должны иметь следующие разделы: краткое введение, материал и методы исследования, результаты исследования и обсуждение, заключение или выводы.

Случаи из практики должны иметь следующие разделы: введение/актуальность проблемы, данные истории болезни, данные клинического, лабораторного и лучевого обследования пациента, обсуждение полученных результатов, заключение.

Для написания оригинальных статей используются стандарты CONSORT,

систематических обзоров и мета-анализов – стандарты PRISMA.

Рекомендуется воспользоваться учебным пособием Н.Г. Поповой, Н.Н Коптяевой «Академическое письмо: статьи IMRAD» (Попова Н.Г., Коптяева Н.Н. Академическое письмо: статьи IMRAD. Учебное пособие для аспирантов и научных сотрудников естественнонаучных специальностей. Екатеринбург: ИФиП УрО РАН, 2015. 160 с.).

Титульная страница:

На русском языке: заглавие статьи; инициалы и фамилии авторов; принадлежность автора к соответствующему учреждению; полное название учреждений, из которых вышла работа.

На английском языке: заглавие статьи; инициалы и фамилии авторов; принадлежность автора к соответствующему учреждению; полное название учреждений, из которых вышла работа.

Для первого автора необходимо дополнительно указать телефон; e-mail для обратной связи

Структурированное резюме на русском и английском языках, для оригинальных статей и случаев из практики, построенное СТРОГО по схеме:

Цель исследования.
Материал и методы.
Результаты.
Обсуждение.
Выводы/Заключение.
Объем резюме 250-300 слов.

Ключевые слова через запятую на русском и английском языках.

При выборе ключевых слов рекомендуется руководствоваться словарем ключевых слов MeSH).

Авторам следует пользоваться современной русскоязычной научной терминологией и не употреблять «кальки» терминов, транскрибированных с иностранных слов. Сокращение слов и названий (не более 3), кроме общепринятых сокращений мер, физических и математических величин и терминов, допускается только с первоначальным указанием полного названия. Узкоспециальные термины должны быть расшифрованы.

Содержание оригинальной статьи.
Введение.
Цель исследования.
Материал и методы.
Результаты.
Обсуждение.
Выводы/Заключение.
Список литературы.
Содержание случаев из практики.
Введение/Актуальность проблемы.
Данные истории болезни.
Данные клинического, лабораторного и лучевого обследования.
Обсуждение.
Заключение.
Список литературы.

Статья должна быть тщательно выверена автором. В математических формулах необходимо четко разметить все элементы: латинские и греческие буквы, надстрочные и подстрочные индексы, прописные и строчные буквы, сходные по написанию буквы и цифры.

Список составляют по правилам оформления пристатейных списков литературы (библиография) для авторов с учетом «Единых требований к рукописям, представляемым в биомедицинские журналы» Международного комитета редакторов медицинских журналов (Uniform Requirements for Manuscripts Submitted to Biomedical Journals).

Библиографические ссылки должны быть пронумерованы, в тексте они даются в скобках в соответствии со списком литературы.

Автор несет полную ответственность за точность данных списка литературы.

Ссылки на рефераты и авторефераты не признаются международным сообществом, поэтому давать их не следует.

Таблицы должны содержать обобщенные и статистически обработанные данные. Каждая таблица должна иметь номер и заголовок. Единицы измерения даются в системе СИ.

Иллюстративный материал (фотографии, рисунки, схемы, диаграммы) прилагается по тексту и отдельным файлом.

К рисунку дается общая подпись, затем объясняют все цифровые и буквенные обозначения. В подписях к микрофотографиям необходимо указать метод окраски и увеличение.

Фотографии должны быть предоставлены в оригинальном виде без применения ретуши и цветокоррекции.

Изображения должны быть представлены в форматах TIFF, JPG (самого высокого качества).

Размер снимка должен быть не менее 1500*1500 пикселей.

Объект съемки должен быть в фокусе.

Ответственность авторов.

Автор обязательно подписывает статью. Коллективная статья должна быть подписана всеми авторами. Ставя под статьей свою подпись, автор тем самым передает редакции право на ее издание, гарантирует ее оригинальность и удостоверяет, что ни са-

ма статья, ни рисунки к ней не были опубликованы ранее и не посланы для публикации в другие издания.

При определении авторства рекомендуется руководствоваться критериями ICJME.

Автор должен иметь точную и полную информацию по исследованию, описанному в статье, которая может быть представлена по запросу.

Автор не имеет право представлять одну статью на публикацию в нескольких научных изданиях. В случае использования в статье информации, которая была ранее опубликована, автор обязан указать источник и автора цитируемой информации. Кроме того, автор обязан предоставить редактору копию цитируемой статьи.

Автору необходимо подтвердить, что его статья оригинальна, и указать источники цитируемой информации, при наличии таковой, для получения разрешения ссылки на работы других авторов.

Автор несет ответственность за соблюдение национальных и местных законов при проведении исследований с участием людей и животных.

Автор должен получить разрешение на публикацию от человека (людей), который принимал участие в исследовании, и соблюдать конфиденциальность.

Необходимо заявить о наличии или отсутствии потенциального конфликта интересов (например, конкурирующие интересы, которые, по мнению автора, могут иметь прямое или опосредованное влияние на публикационный процесс) (см. рекомендации ICJME).

При идентификации значительной ошибки в публикации автор обязан незамедлительно сообщить об этом редактору. На протяжении всего процесса публикации автор обязан сотрудничать с редактором и издателем, добавляя, убавляя и исправляя статью, в случае необходимости. При выявлении значительной ошибки, неточности данных и др. после публикации редакция оставляет за собой право изъять опубликованную статью.

Автор полностью берет на себя ответственность за возможный плагиат текста, рисунков и др. Любое нарушение авторских прав будет рассмотрено согласно алгоритму COPE.

При рассмотрении полученных авторских материалов Редакция руководствуется «Едиными требованиями к рукописям, представляемым в биомедицинские журналы» (Intern. committee of medical journal editors. Uniform requirements for manuscripts submitted to biomedical journals // Ann. Intern. Med. 1997; 126: 36–47), принципами EASE и «Singapore Statement on Research Integrity».

Авторам рекомендуется предоставлять ссылку на свой цифровой профиль в ORCID.

Статьи, представленные с нарушением правил оформления, не рассматриваются.

Корректура авторам не высылается.

Правила оформления пристатейных списков литературы.

Правила оформления пристатейных списков литературы (библиография) для авторов составлены с учетом "Единых требований к рукописям, представляемым в биомедицинские журналы" Международного комитета редакторов медицинских журналов (Uniform Requirements for Manuscripts Submitted to Biomedical Journals).

Правильное описание используемых источников в списках литературы является залогом того, что цитируемая публикация будет учтена при оценке научной деятельности ее авторов и организаций, где они работают.

Библиографическое описание отечественных журналов полное, иностранные должны соответствовать стилю PubMed или MEDLINE.

Порядок составления списка: 1) автор(ы) книги или статьи (при авторском коллективе до 6 человек включительно упоминаются все, при больших авторских коллективах -- 6 первых авторов "и др.", в иностранных -- "et al."); 2) если в качестве авторов книг выступают редакторы, после фамилии следует ставить "ред.", в иностранных "ed."; 3) название книги и статьи; 4) выходные данные.

Образец списка литературы (состоит из двух частей):

Литература

1. Tasali N., Cubuk R., Sinanoğlu O., Sahin K., Saydam B. MRI in Stress Urinary Incontinence Endovaginal MRI With an Intracavitary Coil and Dynamic Pelvic MRI. Urology Journal. 2012; 9 (1): 397□404.

2. Тупикина Н.В., Касян Г.Р., Гвоздев М.Ю., Баринова М.Н., Пушкарь Д.Ю. Недер-

жание мочи при напряжении после хирургического лечения пролапса тазовых органов. Экспериментальная и клиническая урология. 2014; 2: 98-102.

3. Баринова М.Н., Солопова А.Е., Гвоздев М.Ю., Годунов Б.Н., Терновой С.К. Магнитно-резонансная томография при стрессовом недержании мочи. Акушерство, гинекология, репродуктология. 2015; 9 (1): 43-52.

References

1. Tasali N., Cubuk R., Sinanoğlu O., Sahin K., Saydam B. MRI in Stress Urinary Incontinence Endovaginal MRI With an Intracavitary Coil and Dynamic Pelvic MRI. Urology Journal. 2012; 9 (1): 397-404.

2. Tupikina N.V., Kasyan G.R., Gvozdev M.Yu., Barinova M.N., Pushkar' D.Yu. Stress incontinence after surgery for pelvic organ prolapse. Experimental and clinical urology. 2014; 2: 98-102 (in Russian).

3. Barinova M.N., Solopova A.E., Gvozdev M.Yu., Godunov B.N., Ternovoy S.K. Magnetic Resonance Imaging for Stress Urinary Incontinence. Obstetrics, gynecology, reproductology. 2015; 9 (1): 43-52 (in Russian).

Оформление книг, монографий, сборников:

Юдин Л.А., Кондрашин С.А. Лучевая диагностика заболеваний слюнных желез. Москва, Видар, 1995. 120 с.

Yudin L.A., Kondrashin S.A. Radiology of the salivary glands diseases. Moscow, Vidar, 1995. 120 p. (in Russian).

Оформление статьи с DOI:

McHugh K., Disini L. Commentary: for the children's sake, avoid non-contrast CT. Cancer Imaging. 2011; 1 (11): 16–18. DOI: 10.1102/1470–7330.2011.0003

Оформление интернет-ресурса:

Chronic respiratory disease (2015). Available at: http://www.who.int/respiratory/other/Pulmonary_hypertension/ru/ (accessed 7 February 2014) (in Russian).

.



REJR

Том 6. №2. 2016 год.