ОРИГИНАЛЬНАЯ СТАТЬЯ

СОПОСТАВЛЕНИЕ ОЦЕНКИ ДАННЫХ КЛИНИКО-УЛЬТРАЗВУКОВОГО ИССЛЕДОВАНИЯ И ДАННЫХ МАГНИТНО-РЕЗОНАНСНОЙ ТОМОГРАФИИ У ПАЦИЕНТОВ СТАРШЕЙ ВОЗРАСТНОЙ ГРУППЫ С АРТЕРИАЛЬНОЙ ГИПЕРТЕНЗИЕЙ

Зубарев А.Р.[1], Кривошеева Н.В.[2], Рычкова И.В.[1], Тарасенко Т.Д.[3], Лазебный В.В.[3]

1 - Российский национальный исследовательский медицинский университет им. Н.И. Пирогова.
2 - Обособленное структурное подразделение ГБОУ ВПО РНИМУ им. Н.И. Пирогова Минздрава России «Российский геронтологический научно-клинический центр».
3 - Центральная больница гражданской авиации.
г. Москва, Россия

Цель исследования. Выявить взаимосвязь между данными клинического осмотра и показателями магнитно-резонансной томографии и ультразвукового исследования при обследовании пациентов старшей возрастной группы с АГ и когнитивным дефицитом.

Материалы и методы. В исследование включено 196 пациентов в возрасте от 65 лет до 99 лет с наличием артериальной гипертензии, но без признаков гемодинамически значимого стенозирования брахиоцефального бассейна. Пациенты по возрасту были разделены на четыре группы: в 1 группу вошли пациенты в возрасте 90-99 лет, во 2 группу – пациенты 85-89 лет, в третью – 75-84 лет, в четвертую – 65-74 лет. Все пациенты прошли нейропсихологическое тестирование для выявления когнитивных нарушений, проводимого гериатром. Всем включенным в исследование пациентам проводилось исследование брахиоцефальных артерий на ультразвуковом приборе Aplio™ 500 компании Toshiba. Исследование структур мозга проводилось на магнитно-резонансном томографе GE Signa Infinity HD 1,5T.

Результаты. Изменения параметров церебральной гемодинамики может быть обусловлено не только наличием гемодинамически значимого стеноза, но и гемодинамически значимыми извитостями МАГ, развивающимися на фоне длительно текущей артериальной гипертензии. Результаты данного исследования свидетельствуют о рациональности использования комплексного применения инструментальных методов исследования, таких как ультразвуковое исследование сосудов брахиоцефального бассейна и магнитно-резонансной томографии структур головного мозга.

Выводы. Патологические деформации ОСА и ВСА, развивающиеся в результате длительно некорректируемой артериальной гипертонии, можно рассматривать как один из возможных патогенетических механизмов развития когнитивного дефицита. Комплексное использование метода ультразвукового исследования артерий каротидного бассейна и магнитно-резонансной томографии головного мозга позволяет регистрировать и дифференцировать специфические для каждого метода исследования паттерны у пациентов старшей возрастной группы с преддементными состояниями и деменцией для исключения других причин когнитивного снижения. Необходимость раннего выявления причин когнитивного снижения обусловлена необходимостью и важностью своевременного начала лечения данных состояний.

Ключевые слова: старшая возрастная группа, артериальная гипертензия, когнитивные нарушения, ультразвуковое исследование, магнитно-резонансная томография.

Контактный автор: Кривошеева Н.В., e-mail: krivosheeva.uzi@yandex.ru

Для цитирования: Зубарев А.Р., Кривошеева Н. В., Тарасенко Т.Д., Лазебный В.В., Рычкова И.В. Сопоставление оценки данных клинико - ультразвукового исследования и данных магнитно-резонансной томографии у пациентов старшей возрастной группы с артериальной гипертензией. REJR 2017; 7(2):65-77. DOI:10.21569/2222-7415-2017-7-2-65-77.

Статья получена: 20.03.2017 **Статья принята: 06.05.2017**

DATA EVALUATION COMPARISON OF CLINICAL ULTRASOUND EXAMINATION AND MAGNETIC RESONANCE IMAGING RESULTS AMONG OLDER AGE GROUP PATIENTS WITH ARTERIAL HYPERTENSION

Zubarev A.R.[1], Krivosheeva N.V.[2], Rychkova I.V.[1], .Tarasenko T.D.[3], Lazebny V.V.[3]

1 - N.I. Pirogov Russian National Research Medical University.
2 - N.I. Pirogov Russian Ministry of Health," Russian Gerontological Research and Clinical Center".
3 - Central Civil Aviation Hospital.
Moscow, Russia.

Purpose. To identify parallels between the clinical examination data and the data of magnetic resonance imaging and ultrasound examination among the older age group patients with arterial hypertension (AH) and cognitive deficits.

Materials and methods. The study included 196 patients, aged from 65 to 99 years with the arterial hypertension, but with no evidence of hemodynamically significant stenosis of the brachiocephalic system. Patients were divided into four groups: one group included patients aged 90-99 years, the second group included patients aged 85-89 years, in the third group there were 75-84 years old patients, and the fourth one - 65-74 years old patients. All patients underwent neuropsychological testing to detect cognitive impairment by the geriatrician. Brachiocephalic arteries of patients were examined on the ultrasonic device Aplio ™ 500 by Toshiba. The study of brain structures was carried out using the magnetic resonance scanner GE Signa Infinity HD 1.5T.

Results. Changes in the parameters of cerebral hemodynamics may be due not only to the presence of hemodynamically significant stenosis, but also to hemodynamically significant tortuosity of MAH, that develop within long-term arterial hypertension. The results of this study indicated the rationality of using a comprehensive application of instrumental research methods, such as ultrasound examination of brachiocephalic vessels and magnetic resonance imaging of brain structures.

Conclusions. Pathological deformations of CCA and ICC, which develop as a result of long-term non-correctable arterial hypertension, can be considered as one of the possible pathogenic mechanisms of cognitive deficits development. Complex use of ultrasound examination of carotid arteries and magnetic resonance imaging of the brain allows one to register and differentiate patterns specific for each method of study among older age group patients with predementia and dementia state to exclude other causes of cognitive decline. The need for early detection of the cognitive decline causes is provoked by the necessity and importance of timely treatment of these conditions.

Keywords: senior age group, arterial hypertension, cognitive impairment, ultrasound examination, magnetic resonance imaging.

Corresponding author: Krivosheeva N.V., e-mail: krivosheeva.uzi@yandex.ru

For citation: Zubarev A.R., Krivosheeva N.V., Tarasenko T.D., Lazebny V.V., Rychkova I.V. Data evaluation comparison of clinical ultrasound examination and magnetic resonance imaging results among older age group patients with arterial hypertension. REJR 2017; 7 (2): 65-77. DOI:10.21569/2222-7415-2017-7-2-65-77.

Received: 20.03.2017 **Accepted: 06.05.2017**

В связи с увеличением продолжительности жизни проблема хронических прогрессирующих заболеваний мозга выдвигается на одно из первых мест почти во всех экономически развитых странах. Вследствие этого проблема деменции позднего возраста является одной из основных в современной геронтологии, социальная и экономическая значимость которой обусловлена ее длительным течением.

Наиболее часто развитию когнитивных нарушений в данной возрастной группе предшествует недостаточно контролируемая артериальная гипертония, метаболические нарушения (показатели углеводного и липидного обмена), гемодинамически значимое стенозирование сосудов брахиоцефального бассейна.

Неконтролируемая АГ приводит к изменениям в сосудистой стенке, в частности к развитию мембранопатии. Можно предположить, что при длительном течении ГБ истощаются компенсаторные механизмы. Формируются патологические извитости. Сосудистый эндотелий постепенно снижает способность синтезировать агенты с антикоагулянтным эффектом (АТ- III, тканевой активатор плазминогена (ТАП

и др.), т.е. развивается его дисфункция. Вследствие развития дисбаланса между продукцией и уровнем секреции активаторов и ингибиторов фибринолиза существенно изменяется регуляторное влияние на один из наиболее важных противосвертывающих механизмов крови – фибринолиз, что приводит к патологическим изменения самой стенки [1]. Все это значительно повышает риск развития ишемического инсульта.

На сегодняшний день артериальной гипертонией страдает более 50% пожилых пациентов. Крупные эпидемиологические исследования (MRFIT, Фреймингемское) показали, что повышенное артериальное давление (АД) является сильным постоянным и независимым фактором риска сердечно-сосудистых катастроф. Еще одной важной особенностью патогенеза АГ у пациентов пожилого возраста является формирование гиперкинетического типа кровообращения [2].

В условиях стареющего организма усиливается роль прессорных агентов, повышается чувствительность к прессорным стимулам, увеличивается накопление в миоцитах стенки резистивных сосудов натрия и кальция, чем и объясняется неадекватно высокое по отношению к сердечному выбросу периферическое сосудистое сопротивление.

Такая форма артериальной гипертензии расценивается как изолированная систолическая гипертония. По данным исследований Лазебника Л.Б. развитие такого состояния связано с активизацией атеросклеротических процессов в пожилом возрасте, при этом деменция часто регистрируется у пациентов и без наличия гемодинамически значимого стенозирования [3, 4].

Факт наличия синдрома деменции устанавливается при психиатрическом обследовании. В дальнейшем уточняется нозологическая природа деменции. Проводится дифференциальная диагностика между болезнью Альцгеймера и снижением памяти, связанным с возрастом, первичным нейродегенеративным процессом иного генеза (болезнь Паркинсона, деменцией с тельцами Леви, болезнью Пика и другими, более редкими заболеваниями).

Необходимо исключить вероятность того, что нарушение памяти является вторичным по отношению к основному заболеванию, например, церебральному сосудистому заболеванию, церебральному и внецеребральному онкологическому процессу, черепно-мозговой травме, метаболическо-токсическому нарушению [5]. Выраженность когнитивных нарушений при деменции зависит от распространенности и локализации лакунарных инфарктов и степени расширения боковых желудочков головного мозга, а не только от поражения собственно коры полушарий [6, 7]. В связи с этим при выявлении признаков когнитивных нарушений пациентам обязательно проводятся соматическое, неврологическое, лабораторное и инструментальное обследования, к которым относится цветное дуплексное сканирование, магнитно-резонансная томография (МРТ).

Материалы и методы.

В исследование включено 128 пациентов в возрасте от 65 лет до 99 лет с наличием артериальной гипертензии, но без признаков гемодинамически значимого стенозирования брахиоцефального бассейна. Преобладали больные со II и III стадиями ДЭ. Пациенты по возрасту были разделены на четыре группы: в 1 группу вошли пациенты в возрасте 90-99 лет, во 2 группу – пациенты 85-89 лет, в третью – 75-84 лет, в четвертую – 65-74 лет. Все пациенты прошли тестирование с оценкой степени выраженности старческой астении, осуществляющейся на основе специализированного гериатрического осмотра (СГО) (comprehensive geriatric assessment) [8]. Включенным в исследование пациентам проводилось исследование брахиоцефальных артерий на ультразвуковом приборе Aplio™ 500 компании Toshiba. Магнитно-резонансная томография проводилось на томографе GE Signa Infinity HD 1,5T.

Исследование включало следующие этапы:

1. Проведение клинического обследования с оценкой соматического и когнитивного статуса, проводимого врачом-гериатром.

2. Проведение дуплексного сканирования брахиоцефальных артерий с цветовым картированием. При проведении исследования оценивалось:

а) состояние комплекса интима-медиа,

б) наличие и локализация атеросклеротической бляшки,

в) равномерность контуров, протяженность,

г) гемодинамическую значимость атеросклеротической бляшки,

д) определение эхографической структуры атеросклеротической бляшки.

е) оценка скоростных показателей гемодинамики в артериях брахиоцефального бассейна,

ж) определение вариантов непрямолинейности хода артерий брахиоцефального бассейна.

3. Магнитно-резонансная томография проводилась в трех взаимно перпендикулярных плоскостях, импульсными последовательностями T2FLAIR, PD, T2 и DWI без контрастного усиления. Оценивалось наличие:

- зон лейкоареоза, их размеры, количество,

- единичных или множественных лакунарных инфарктов,

Таблица №1. Варианты атеросклеротического поражения внечерепных отделов брахиоцефальных артерий по возрастным группам с учетом гендерных различий.

Варианты поражения БЦА	Общее кол-во, общий (%)	90-99 лет (I) (n=28)		85-89лет (II) (n=31)		75-84 лет (Ш) (n=35)		65-74 лет (IV) (n=34)	
		муж 11	жен 17	муж 12	жен 19	муж 13	жен 22	муж 10	жен 24
Изменение КИМ	23(18,0%)	2	3	2	5	1	4	1	5
АБ до 20%	36(28,1%)	4	6	4	3	4	7	2	6
АБ 20-50%	69(53,9%)	5	8	6	11	8	12	7	13

Таблица № 2. Частота регистрации непрямолинейности внечерепных отделов брахиоцефальных артерий по возрастным группам с учетом гендерных различий.

Непрямолинейность МАГ	Общее кол-во, общий (%)	90-99 лет (I) (n=28)		85-89лет (II) (n=31)		75-84 лет (Ш) (n=35)		65-74 лет (IV) (n=34)	
		муж 11	жен 17	муж 12	жен 19	муж 13	жен 22	муж 10	жен 24
Не выявлено	19(14,8%)	2	6	1	4	2	1	1	2
ОСА	19(14,8%)	6	3	1	2	2	1	1	3
ВСА	31(24,3%)	2	3	4	5	4	7	1	5
ОСА+ВСА	59(46,1%)	1	5	6	8	5	13	7	14

Таблица № 3. Частота регистрации гемодинамически значимой извитости внечерепных отделов брахиоцефальных артерий в III и VI группах с учетом гендерных различий.

Гемодинамически значимая извитость	Общее кол-во, общий (%)	75-84 лет (Ш)		65-74 лет (IV)	
		муж 4	жен 11	Муж 7	Жен 21
ОСА	23(53,5%)	3	5	4	11
ВСА	13(30,2%)	1	4	2	6
ОСА+ВСА	7(16,3%)	0	2	1	4

-территориальных инфарктов с оценкой размеров и фиксированием бассейна поражения соответствующей артерии,

-кист в белом веществе больших полушарий головного мозга, подкорковых ядрах,

-локальных и диффузных церебральных атрофических изменений.

4. Сопоставление данных клинического обследования с данными ультразвукового исследования и данными магниторезонансной томографии.

Результаты исследования:

Все больные, включенные в исследование, проходили обследование по указанному выше плану. Клинический осмотр включал определение основного и сопутствующих заболеваний: оценивались как факторы сердечно-сосудистого риска, так и наличие гериатрических синдромов, определяющих прогноз и качество жизни пожилого человека, его независимость и продолжительность жизни. Отдельно оценивался когнитивный статус каждого пациента врачом гериатром.

Применение метода дуплексного сканирования с цветовым картированием позволяло выявить как начальные изменения в виде изменения КИМ, так и зарегистрировать наличие атеросклеротических бляшек, предположить их

Рис. 1 а (Fig. 1 a)

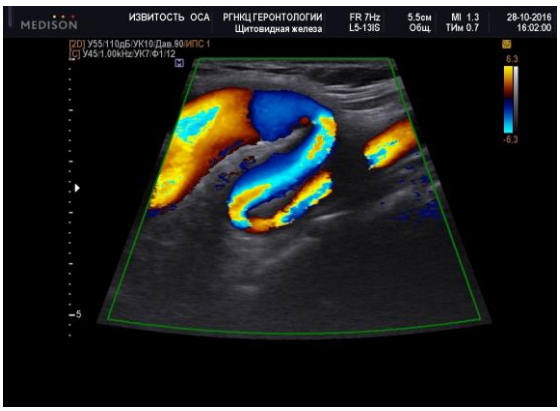

Рис. 1 б (Fig. 1 b)

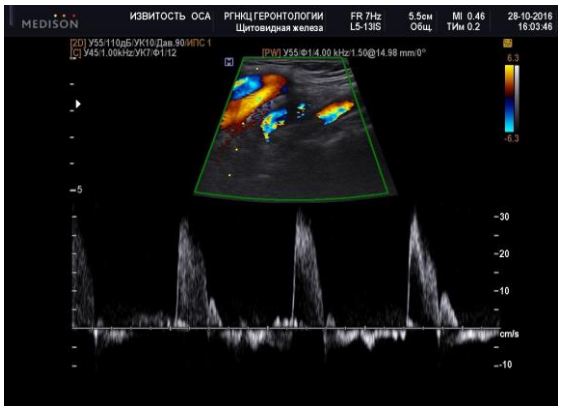

Рис. 1 в (Fig. 1 c)

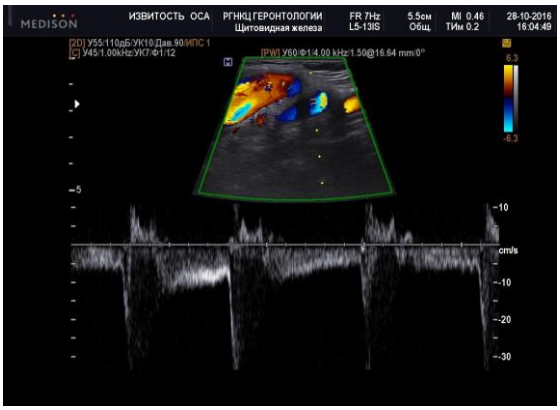

Рис. 1 г (Fig. 1 d)

Рис. 1. УЗИ.

Гемодинамически значимая S-образная извитость ОСА: а – В-режим, б – режим ЦДК, в,г – спектрограмма кровотока в разных коленах извитости.

Fig. 1. Sonograms.

Hemodynamically significant S-shaped tortuosity of the CCA: a-B-mode, b- CDI-regime, c - spectrogram of blood flow in different tortuosity knees.

характер и эхоструктуру, определить гемодинамическую значимость, что являлось критерием включения или исключения в исследовательскую группу. Наличие патологических извитостей сонных артерий расценивали, учитывая возраст и наличие гипертонической болезни как проявление гипертонической макроангиопатии. При регистрации непрямолинейности хода сонных артерий оценивали гемодинамическую значимость извитостей общей и внутренней сонной артерии. Все данные регистрировались и вносились в соответствующие графы оценочной таблицы.

Теперь для полного представления ситуации, рассмотрим примеры эхографической картины различных по гемодинамической значимости и эхоструктуре атеросклеротических бляшек (АСБ), регистрируемых нами в процессе исследования у геронтологических пациентов.

Представленные варианты гемодинамических значимых патологических извитостей, регистрируемые нами у пациентов, включенных в группу, влияли на кровоснабжение головного мозга. Проявлялось это развитием и прогрессированием дисциркуляторной энцефалопатии. Развитие ДЭ обусловлено снижением кровотока в экстрацеребральных и интрацеребральных сосудах, что проявляется изменением в структурах мозга, выявляемых при проведении МРТ.

Обсуждение результатов. Магнитно-резонансная томография (МРТ) головного мозга проведена 28 пациентам I группы, 31 пациенту II группы, 35 пациентам III группы и 34 пациентам IV группы.

Пациенты были разделены нами на 5 подгрупп по степени выраженности проявлений энцефалопатии или хронической ишемии головного мозга (ХИГМ): Iа — без ХИГМ, Iб — ХИГМ I степени, Iв — ХИГМ II степени, Iг — ХИГМ III степени, Iд — ХИГМ II или III степени с когнитивными нарушениями (КН) (табл. 4). Критериями для постановки диагноза являлись

Рис. 2 а (Fig. 2 a)

Рис. 2 б (Fig. 2 b)

Рис. 2 в (Fig. 2 c)

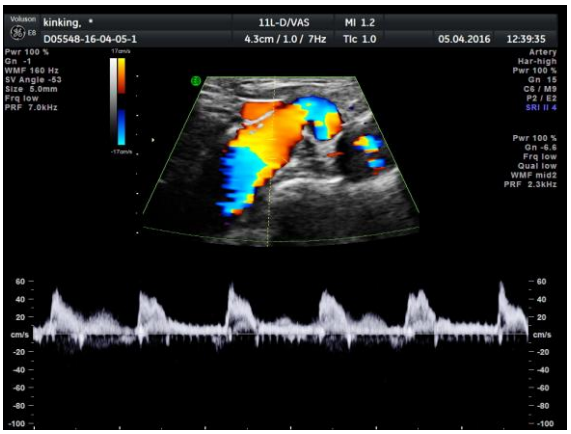

Рис. 2 г (Fig. 2 d)

Рис. 2. УЗИ.

Гемодинамически значимая С-образная извитость ВСА от устья: а – В-режим, б – режим ЦДК, в, г – спектрограмма кровотока в разных коленах извитости.

Fig. 2. Sonograms.

Hemodynamically significant C -shaped tortuosity of the ICA: a-B-mode, b- CDI-regime, c, - spectrogram of blood flow in different tortuosity knees.

жалобы пациента, анамнестические данные, данные клинического осмотра, нейропсихологического тестирования и специфические паттерны, обнаруживаемые при нейровизуализации.

Основанием для постановки диагноза ДЭ являлись подтвержденный (клинически, анамнестически, инструментально) морфологический субстрат заболевания (лейкоареоз, лакунарные очаги) и специфика клинических проявлений.

Во всех 5 подгруппах было проанализировано наличие лейкоареоза, кист, наличие ишемических очагов их количество, размер и расположение в зависимости от бассейна васкуляризации при проведении МРТ. Рассмотрим варианты выявленного нами поражения структур мозга у больных с АГ.

АГ встречалась с высокой частотой во всех подгруппах, а в подгруппе с когнитивными нарушениями у 100,0% пациентов. Наименьшая частота встречаемости АГ (76,2±6,6%) была в подгруппе с ХИГМ I. Статистически значимые отличия получены при сравнении частоты встречаемости АГ между группами с ХИГМ I и ХИГМ с КН ($p<0,01$), а также между группами с ХИГМ II и ХИГМ с КН ($p<0,05$).

При анализе МРТ головного мозга нам удалось определить, что достаточно часто у пациентов с ХИГМ I и ХИГМ II ишемические очаги (в большинстве случаев, лакунарные очаги) оказывались находкой (44,4±7,7%) и встречались в немых зонах, не проявляясь клинически. Почти в половине случаев (47%) ишемические очаги (лакуны и территориальные инфаркты) локализовались в подкорковых зонах головного мозга (в основном зона васкуляризации каро-

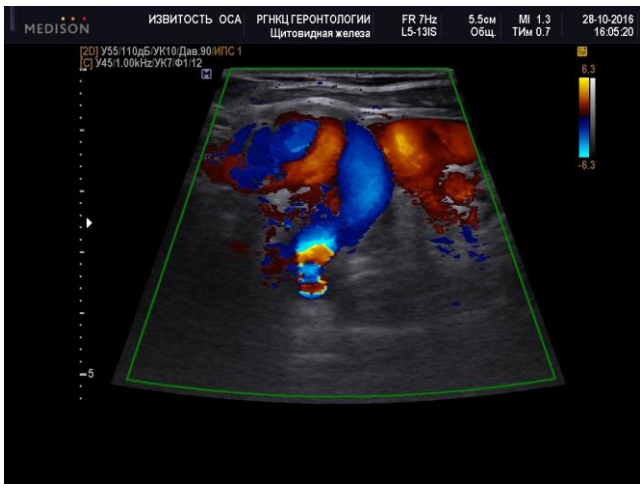

Рис. 3 (Fig. 3)

Рис. 3. УЗИ.

Гемодинамически значимая извитость ВСА по типу петлеобразования, режим ЦДК.

Fig. 3. Sonograms.

Hemodynamically significant tortuosity of the ICA: in the form of looping, CDI-regime.

тидного бассейна), в 53% случаев – в мозжечке и затылочных долях (зона кровоснабжения вертебрально-базилярного бассейна). Инфаркты головного мозга протекали у этих пациентов, как правило, асимптомно или с незначительной общемозговой симптоматикой. По нашим данным у пациентов старше 84 лет, имеющих хотя бы один лакунарный инфаркт, частота встречаемости АГ была от 76,2±6,6% и выше.

Пациенты без ХИГМ не имели ишемических очагов на МРТ головного мозга, несмотря на высокий процент встречаемости АГ – 95,6±4,4%, что можно объяснить хорошо развитым коллатеральным кровообращением и благоприятным течением АГ. Данных о перенесенных острых нарушениях мозгового кровообращения (ОНМК) в анамнезе в данной подгруппе не было, лакунарные очаги на МРТ головного мозга также отсутствовали.

В подгруппе Iд с КН частота перенесенных ОНМК составляла 10,3±6,5%, что почти в три раза меньше, чем при ХИГМ III (28,6±7,2%). Высокий уровень когнитивных нарушений в данной подгруппе мы объясняем значительно большей длительностью АГ и более агрессивным течением, а также большей встречаемостью в данной группе пациентом с мерцательной аритмией (31,4%), что не противоречит мнению других авторов [9, 10, 11, 12, 13] о значимом влиянии кардиоэмболий у пациентов старшей возрастной группы на развитие когнитивного дефицита в сочетании с АГ.

Состояние белого вещества головного мозга оценивалось по следующим основным критериям: наличие и выраженность лейкоареоза, наличие лакунарных и территориальных инфарктов по данным МРТ.

Лейкоареоз не встречался у пациентов без ХИГМ; статистически достоверно нарастал умеренно выраженный лейкоареоз при сравнении пациентов с ХИГМ I и пациентов с КН ($p<0,001$).

Частота встречаемости лакунарных инфарктов возрастала по мере прогрессирования стадии ХИГМ, как и лейкоареоз (табл. 6). При сравнении частоты встречаемости единичных лакунарных очагов у пациентов без ХИГМ с пациентами с КН получены достоверные отличия ($p<0,05$).

Территориальные инфаркты не встречались у пациентов без ХИГМ Треть (33,4±7,5%) пациентов с ХИГМ III имели инфаркты по данным МРТ, но у 15% пациентов они протекали бессимптомно. У каждого пятого (20,2±8,7%) пациента с КН имели место территориальные инфаркты, у половины из них инфаркты были также находкой.

В ходе исследования обнаружена достоверная отрицательная связь между повышением распространенности лакунарных инфарктов и увеличением площади лейкоареоза у пациентов старшей возрастной группы с наличием выраженной АГ в анамнезе ($p<0,01$, $r=-0,27$).

Анализ полученных данных свидетельствует о том, что пациенты без ХИГМ характеризовались наименьшим поражением белого вещества головного мозга: лейкоареоз отсутствовал, в веществе мозга обнаруживался не более, чем единичный лакунарный очаг.

Пациенты с КН имели самое худшее состояние белого вещества головного мозга: у всех пациентов наблюдался умеренно выраженный лейкоареоз и единичные лакунарные инфаркты, а в отдельных случаях – множественные. У каждого пятого пациента в данной группе выявлялись территориальные инфаркты.

В нашем исследовании у пациентов с КН не наблюдалось выраженного расширения боковых желудочков, а умеренный лейкоареоз и лакунарные инфаркты выявлялись у всех пациентов. Наиболее выраженным вариантом расширения боковых желудочков являлся ниже представленный вариант МР-изображения.

Множественные лакунарные инфаркты у мужчин старше 84 лет встречались чаще, чем у женщин, что не противоречит данным других авторов [14, 15, 16]. По нашему мнению данная закономерность обусловлена худшим состоянием васкуляризации мозга, приверженностью к вредным привычкам, которые усугубляют эндотелиальную дисфункцию и патологические изменения стенок церебральных сосудов, а также

Рис. 4 а (Fig. 4 a)

Рис. 4 б (Fig. 4 b)

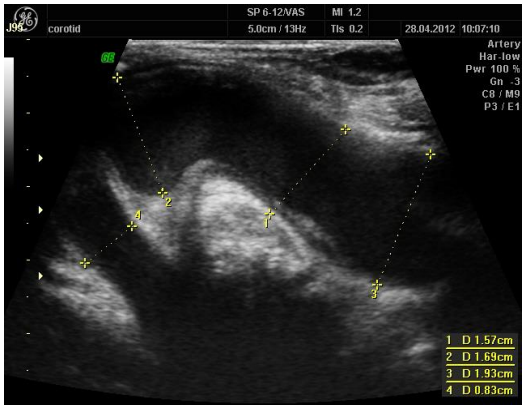

Рис. 4 в (Fig. 4 c)

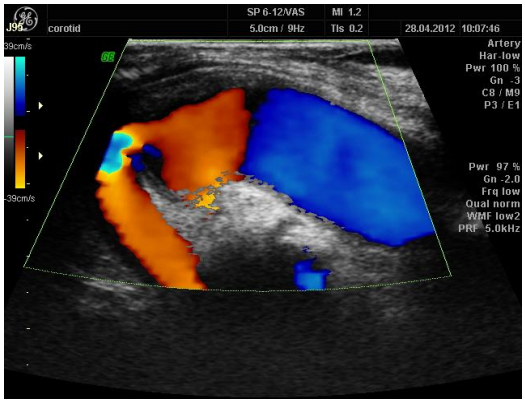

Рис. 4 г (Fig. 4 d)

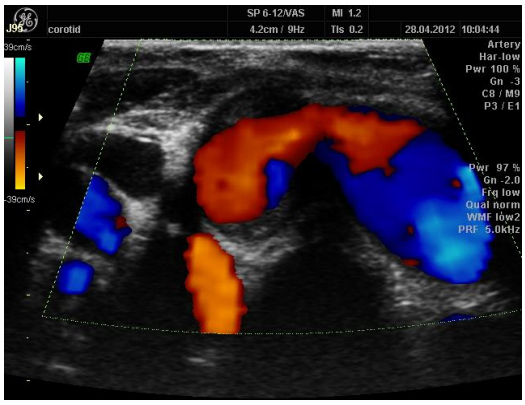

Рис. 4 д (Fig. 4 e)

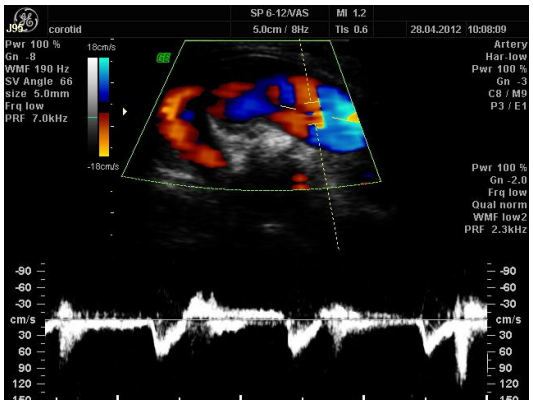

Рис. 4 е (Fig. 4 f)

Рис. 4. УЗИ.

Гемодинамически значимая извитость ВСА от устья и развитием дилятации просвета ОСА проксимальнее углообразования и наличием в данной зоне гемодинамически незначимой плоской полуконцентрической АБ. В-режим: а-продольное сканирование, б-поперечное сканирование, в-оценка диаметров сосуда. Режим ЦДК: г, д-контрастирование свободного просвета сосудов, е-спектральный режим.

Fig. 4. Sonograms.

The hemodynamically significant tortuosity of the ICC from the entrance and the development of dilatation of the CCA lumen more proximal of the angulation, and the presence of a hemodynamically insignificant flat semicon-centric atherosclerotic plaque in this zone. B-mode: a-longitudinal scanning, b-lateral scanning, c-evaluation of vessel diameters. CDI regime: g, d-contrasting of the free lumen of blood vessels, e-spectral regime.

Таблица №4. Распределение пациентов в зависимости от стадии ХИГМ.

Подгруппы по стадиям ХИГМ	Пациенты I группы (n=28)	Пациенты II группы (n=31)	Пациенты III группы (n=35)	Пациенты IV группы (n=34)
Iа - Без ХИГМ	9 (32,1%)	5 (16,1%)	8 (22,9%)	4 (11,8%)
Iб - ХИГМ I	11 (39,3%)	3 (9,7%)	4 (11,4%)	10 (29,4%)
Iв - ХИГМ II	4 (14,3%)	6 (19,4%)	10 (28,6%)	11 (32,3%)
Iг - ХИГМ III	1 (3,6%)	9 (29,0%)	6 (17,1%)	4 (11,81%)
Iд - ХИГМ II и III с КН	3 (10,7%)	8 (25,8%)	9 (20,0%)	5 (14,7%)

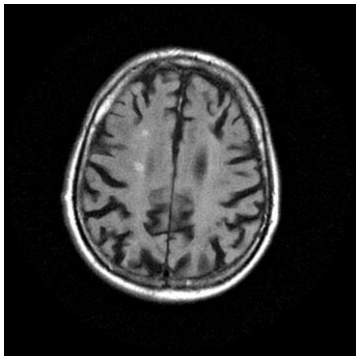

Рис. 5 а (Fig. 5 a)

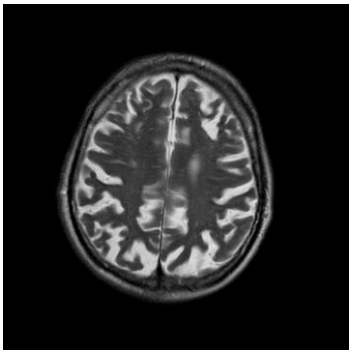

Рис. 5 б (Fig. 5 b)

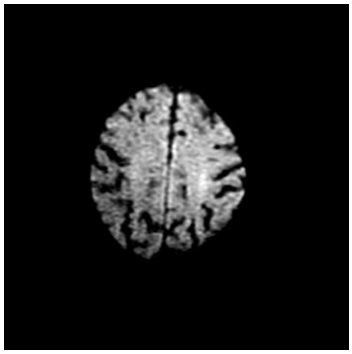

Рис. 5 с (Fig. 5 c)

Рис.5. МРТ. а - T2FLAIR, б - Т2 -ВИ, в - режим DWI.

Единичные очаги лейкоареоза, аксиальная плоскость: на T2FLAIR, Т2 изображении в белом веществе визуализируются очаги повышенной интенсивности МР-сигнала, в режиме DWI очаги не регистрируется:

Fig. 5. MRI. a - T2FLAIR, b - T2-image, c - DWI mode.

Single focuses of leukoaraiosis, axial plane: increased intensity focuses of the MR signal are visualized in the white matter on the T2FLAIR, T2 image, in the DWI regime focuses are not recorded:

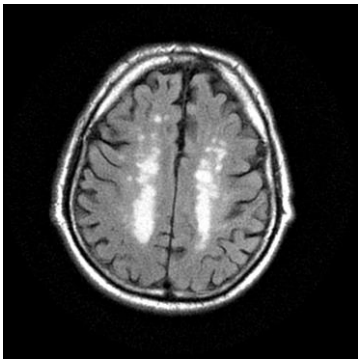

Рис. 6 а (Fig. 6 a)

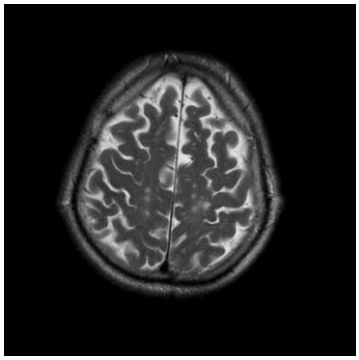

Рис. 6 б (Fig. 6 b)

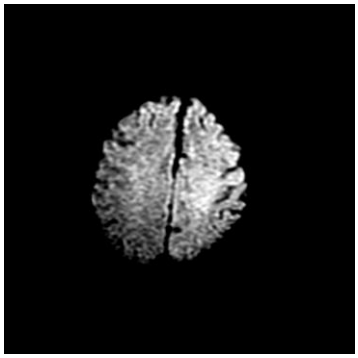

Рис. 6 с (Fig. 6 c)

Рис.6. МРТ. а - T2 FLAIR, б - Т2 -ВИ, в - режим DWI.

Множественные очаги лейкоареоза, аксиальная плоскость: на T2 FLAIR, Т2 – изображении в белом веществе регистрируются очаги повышенной интенсивности МР-сигнала в перивентрикулярной зоне, сливающиеся между собой, в режиме DWI очаги не определяются:

Fig. 6. MRI. a - T2 FLAIR, b - T2-image, c - DWI mode.

Multiple focuses of leukoaraiosis, axial plane: increased intensity focuses of the MR signal are visualized in the white matter on the T2 FLAIR in the periventricular zone, T2 image, in the DWI regime focuses are not recorded:

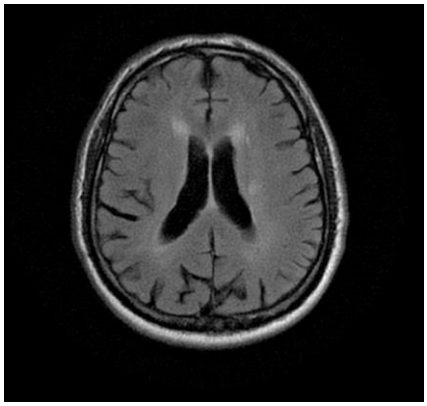

Рис. 7 а (Fig. 7 a)

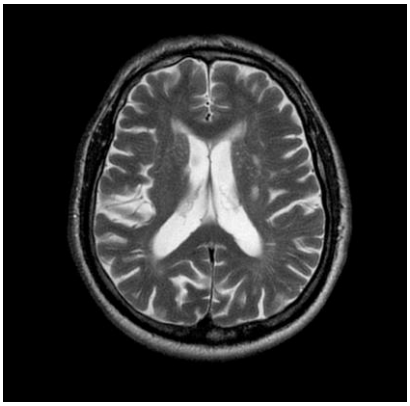

Рис. 7 б (Fig. 7 b)

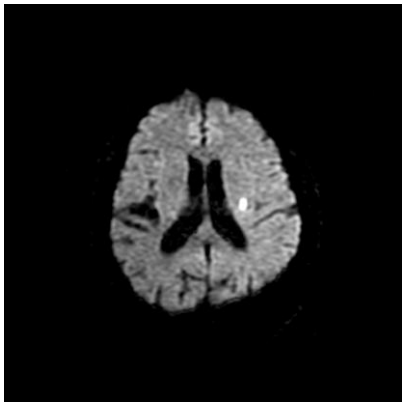

Рис. 7 с (Fig. 7 c)

Рис. 7. МРТ. а - T2FLAIR, б - Т2 -ВИ, в - режим DWI.

Лакунарный инфаркт (небольшой очаг ишемии в острой фазе подкорковой локализации слева (бассейн ветвей СМА), аксиальная плоскость: на T2FLAIR, Т2 –изображении в белом веществе определяется очаг повышенной интенсивности МР-сигнала 7х4 мм, с нечеткими контурами, без масс-эффекта: на режиме DWI очаг более четко регистрируется и имеет соответствующие размеры и форму.

Fig. 7. MRI. a - T2 FLAIR, b - T2-image, c - DWI mode.

Lacunar infarction (a small focus of ischemia in the acute phase of subcortical localization on the left (pool of MCA branches), axial plane: the focus of increased intensity of the 7x4 mm MR signal is determined in white matter on the T2 FLAIR, T2 image, with fuzzy contours, without mass effect: in the DWI mode the focus is recorded more clearly and has the appropriate dimensions and shape.

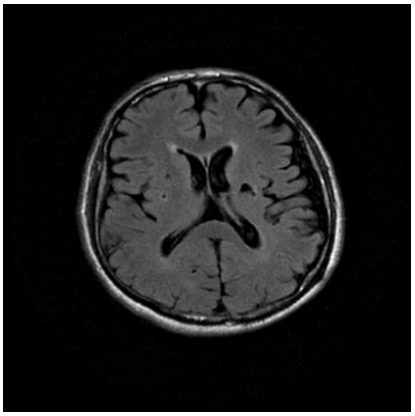

Рис. 8 а (Fig. 8 a)

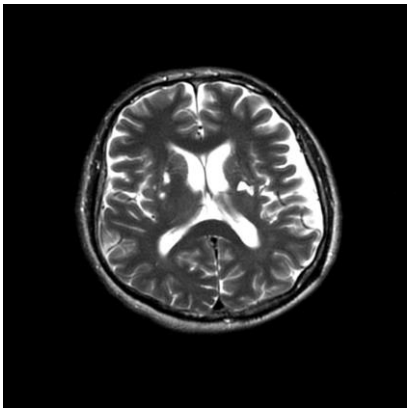

Рис. 8 б (Fig. 8 b)

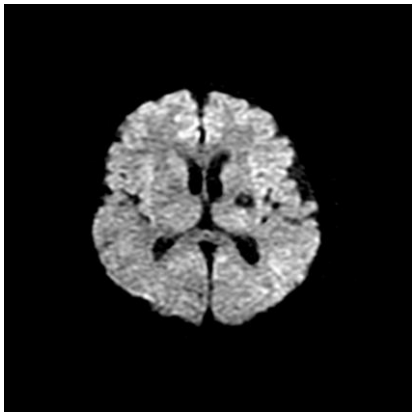

Рис. 8 с (Fig. 8 c)

Рис. 8. МРТ. а - T2FLAIR, б - Т2 –ВИ, в - режим DWI.

Постишемические кисты в подкорковых ядрах с двух сторон - последствия лакунарных инфарктов (бассейн подкорковых ветвей СМА): на T2FLAIR, Т2, DWI –изображении в белом веществе регистрируются кистозные изменения (очаги пониженной интенсивности МР-сигнала на T2FLAIR, DWI и высокой интенсивности МР-сигнала на Т2) различной формы без масс-эффекта от 3 до 12 мм.

Fig. 8. MRI. a - T2 FLAIR, b - T2-image, в - DWI mode.

Postischemic cysts in the subcortical nuclei from both sides - the effects of lacunar infarcts (basin of the MCA subcortical branches): on the T2 FLAIR, T2, DWI image the cystic changes are recorded in the white matter (focuses of reduced intensity of the MR signal at T2 FLAIR, DWI and high intensity MR signal on T2) of various shapes without mass effect from 3 to 12 mm.

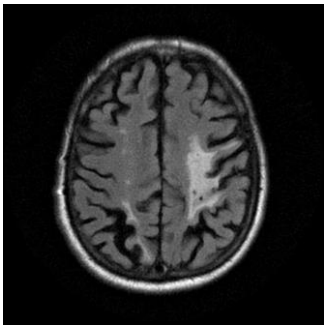

Рис. 9 а (Fig. 9 a)

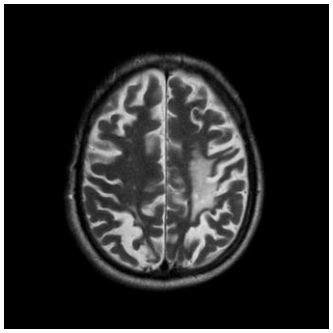

Рис. 9 б (Fig. 9 b)

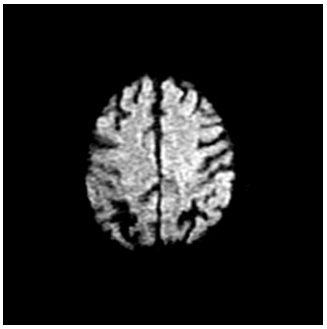

Рис. 9 с (Fig. 9 c)

Рис. 9. МРТ. а- T2FLAIR, б - Т2 -ВИ, в - режим DWI.

Постишемические очаги – последствие перенесенного ранее НМК в подкорковых ядрах с преобладанием слева - (бассейн ветвей СМА), аксиальная плоскость: на T2FLAIR и Т2 –изображениях в семиовальных центрах правой и с преобладанием в левой гемисфере визуализируются участки повышенной интенсивности неправильной формы с нечеткими контурами протяженностью 19 мм справа и 53 мм слева, в режиме DWI очаги четко не определяются.

Fig. 9. MRI. a-T2 FLAIR, b-T2-image, c-DWI mode.

Postischemic focuses - a consequence of previous cerebrovascular insufficiency in subcortical nuclei with predominance on the left - (MCA branch pool), axial plane: on the T2 FLAIR and T2 images in the seminal centers of the right and with predominance in the left hemisphere, areas of increased intensity of irregular form with indistinct contours, length of 19 mm on the right and 53 mm on the left, are rendered, in the DWI mode the focuses are not clearly defined.

Таблица №5. Наличие лейкоареоза по данным МРТ у пациентов с ХИГМ.

Показатели / Группа	Лейкоареоз		
	Отсутствует	Слабо	Умеренновыражен
Без ХИГМ n= 26	100,0-0,1%	-	-
ХИГМ I n=42	30,3±7,2%	40,4±7,6%	29,3±7,1%
ХИГМ II n=73	23,2±4,9%	40,5±5,8%	36,3±6,4%
ХИГМ III n=40	-	11,9±5,0%	88,1±5,0%
ХИГМ с КН n=22	-	-	100,0-0,1%**

Примечание: * — p<0,05, ** — p<0,001.

Таблица №6. Частота встречаемости (%) очагов головного мозга по данным МРТ у пациентов с ХИГМ

Показатели / Группа	Лакунарные очаги			Территориальные инфаркты
	Отсутствуют	Единичные	Множественные	
Без ХИГМ n= 26	21,3±8,1%	78,7±8,1%	-	-
ХИГМ I n=42	15,1±5,7%	80,6±6,2%	4,3±3,0%	44,4±7,7%
ХИГМ II n=73	7,2±3,0%	92,8±3,0%	-	18,1±4,5%
ХИГМ III n=40	11,0±5,0%	81,8±6,1%	7,2±4,0%	33,4±7,5%
ХИГМ с КН n=22	-	100,0-0,1%*	9,7±6,2%	20,2±8,7%

Примечание: * — p<0,05.

Рис. 10 а (Fig. 10 a) | Рис. 10 б (Fig. 10 b) | Рис. 10 с (Fig. 10 c)

Рис. 10. МРТ. а- T2FLAIR, б - Т2 –ВИ.

Церебральная атрофия, расширение боковых желудочков мозга – проявление умеренно выраженной смешанной гидроцефалии у пациента с когнитивными нарушениями, аксиальная плоскость: на T2FLAIR, T2 – изображении боковые желудочки расширены, преимущественно слева.

Fig. 10. MRI. a-T2 FLAIR, b-T2 -image.

Cerebral atrophy, widening of the brain lateral ventricles – occurrence of the moderate mixed hydrocephalus in a patient with cognitive impairment, axial plane: on the T2 FLAIR, T2 image the lateral ventricles are widened, mainly on the left.

более поздней обращаемостью за медицинской помощью.

Выводы.

Таким образом, проградиентное течение ДЭ наблюдается на фоне изменения параметров церебральной гемодинамики, что может быть обусловлено не только наличием гемодинамически значимого стеноза, но и гемодинамически значимыми извитостями МАГ, развивающимися на фоне длительно текущей артериальной гипертензии.

Следовательно, патологические деформации ОСА и ВСА, развивающиеся в результате длительно некорректируемой артериальной гипертонии, можно рассматривать как один из возможных патогенетических механизмов развития когнитивного дефицита. Результаты данного исследования свидетельствуют о рациональности использования комплексного применения инструментальных методов исследования, таких как ультразвуковое исследование сосудов брахиоцефального бассейна и магниторезонансная томография структур головного мозга.

Данные методы позволяют регистрировать и дифференцировать специфические для каждого метода исследования паттерны у пациентов старшей возрастной группы с преддементными состояниями и деменцией для исключения других причин когнитивного снижения.

Необходимость раннего выявления причин когнитивного снижения обусловлена необходимостью и важностью своевременного начала лечения данных состояний.

Источник финансирования и конфликт интересов.

Авторы данной статьи подтвердили отсутствие финансовой поддержки исследования и конфликта интересов, о которых необходимо сообщить.

Список литературы:

1. Горшунова Н.К., Медведев Н.В. Здоровье, полиморбидность и качество жизни людей старшего возраста и долгожителей. Современные наукоемкие технологии. 2005; 4: 40–42.

2. Лазебник Л. Б., Комисаренко И.А., Милюкова О.М. Практическая гериатрия. Систолическая артериальная гипертензия. 2002. 88 с.

3. Лазебник Л. Б., Комисаренко И.А., Милюкова О.М. Артериальная гипертония у пожилых. Москва, МАИ, 2003. 260 с.

4. Медведев Н. В. Функциональная недостаточность и качество жизни лиц пожилого и старческого возраста с полиморбидностью. Канд. Дисс. Курск, 2004. 123 с.

5. Божко О.В., Ахадов Т. А. Роль методов нейровизуализации в диагностике болезни Альцгеймера. Медицинская визуализация, 2006; 1: 10.

6. Жариков, Г.А. «Мягкая» деменция в пожилом и старческом возрасте (клинико-катамнестическое исследование). Канд. Дисс. Москва, 1998. 162 с.

7. Кадыков А.С., Шахпаронова Н.В. Заболевания головного мозга и деменция. Consilium Medicum. 2002; 2: 71–77.

8. Ильницкий А. Н., Прощаев К. И. Старческая астения (Frailty) как концепция современной геронтологии. Геронтология. 2013; 1 (1): 5-16.

9. Боголепова А.Н., Семушкина Е.Г., Смирнова М.Ю., Грачева И.Ю. Когнитивные функции у больных с кардиальной патологией. Лечащий врач. 2010; 5: 7–10.

10. Семушкина Е.Г., Боголепова А.Н. Кардиальные нарушения и когнитивная дисфункция у больных с хронической ишемией мозга. Журнал неврологии и психиатрии имени С.С. Корсакова. 2013; 113 (2): 9–13.

11. Левин О.С. Когнитивные нарушения в практике терапевта: заболевания сердечно-сосудистой системы. Consilium Medicum. 2009; 11 (2): 55–61.

12. Яхно Н.Н. Левин О.С., Дамулин И.В. Сопоставление клинических и МРТ — данных при дисциркуляторной энцефалопатии. Когнитивные нарушения. Неврологический журнал. 2001; 3: 10–18.

13. Матюхина Е.Б. Особенности полиморбидности и лабораторно-инструментальных показателей у долгожителей. Канд. Дисс. Москва, 2014. 134 с.

14. Ясаманова, А.Н., Мартынов М.Ю., Гусев Е.И. Функциональное состояние эндотелия при хронической ишемии головного мозга. Материалы IX Всероссийского съезда неврологов. Ярославль. 2006. 509 с.

15. Абраменков Ю.В., Яковлев Н.А. Сравнительная характеристика нейропсихологических расстройств и морфологических изменений головного мозга у мужчин и женщин пожилого возраста с дисциркуляторной энцефалопатией. Успехи геронтологии. 2011; 24 (3): 433–437.

References:

1. Gorshunova N. K., Medvedev N. V. Health, polymorbidity and the quality of life of older people and centenarians. Modern high technologies. 2005; 4: 40-42 (in Russian).

2. Lazebnik L. B., Komisarenko I. A., Milyukova O. M. Practical geriatrics. Systolic hypertension. 2002. 88 p. (in Russian).

3. Lazebnik L. B., Komisarenko I. A., Milyukova O. M. hypertension in the elderly. Moscow, MAI, 2003. 260 p. (in Russian).

4. Medvedev N. V. Functional impairment and quality of life of elderly and senile patients with polymorbidity. Cand. Diss. Kursk, 2004. 123 p. (in Russian).

5. Bozhko, O. V., Akhadov T. A. the Role of neuroimaging techniques in the diagnosis of Alzheimer's disease. Medical imaging. 2006; 1: 10 (in Russian).

6. Zharikov, G. A. "Mild" dementia in elderly and senile age (clinical follow-up study). Cand. Diss. Moscow, 1998. 162 p. (in Russian).

7. The Adam's Apple, A. S., Sapronova N. V. Brain disease and dementia. Consilium Medicum. 2002; 2: 71-77 (in Russian).

8. Ilnitsky A. N., Prewiev K. I. Senile asthenia (Frailty) as the concept of modern gerontology. Gerontology. 2013; 1 (1): 5-16 (in Russian).

9. Bogolepova A. N., Semushkina E. G., Smirnov M. Yu., Grachev I. Yu., Cognitive function in patients with cardiac pathology. Attending physician. 2010; 5: 7-10 (in Russian).

10. Semushkina E. G., Bogolepova A. N. Cardiac disorders and cognitive dysfunction in patients with chronic brain ischemia. Journal of neurology and psychiatry named after S. S. Korsakov. 2013; 113 (2): 9-13 (in Russian).

11. Levin O. S. Cognitive impairment in the practice of the therapist: diseases of the cardiovascular system. Consilium Medicum. 2009; 11 (2): 55-61 (in Russian).

12. Yahno N. N. Levin O. S., Damulin I. Comparison of clinical and MRI data in discirculatory encephalopathy. Cognitive impairment. Neurological journal. 2001; 3: 10-18 (in Russian).

13. Maukhina E. B. polymorbidity and laboratory-instrumental parameters in centenarians. Cand. Diss. Moscow, 2014. 134 p. (in Russian).

14. Aslanova, A. N., Martynov, M. Yu., Gusev E. I. the Functional state of the endothelium in chronic cerebral ischemia. Materials of IX all-Russian Congress of neurologists. Yaroslavl, 2006. 509 p. (in Russian).

15. Abramenkov, J. V., Yakovlev N.A. Comparative characteristics of neuropsychological disorders and morphological changes of the brain in men and women of advanced age with dyscirculatory encephalopathy. Advances in gerontology. 2011; 24 (3): 433-437 (in Russian).