ОРИГИНАЛЬНАЯ СТАТЬЯ

ЭПИГНАТУС У НОВОРОЖДЕННОГО: ПОСМЕРТНАЯ КТ И МРТ ВИЗУАЛИЗАЦИЯ ПРИ ПАТОЛОГОАНАТОМИЧЕСКОМ ИССЛЕДОВАНИИ

Туманова У.Н., Ляпин В.М., Щеголев А.И., Быченко В.Г., Козлова А.В., Ходжаева З.С.

ФГБУ «Национальный медицинский центр акушерства, гинекологии и перинатологии имени академика В.И. Кулакова» Министерства здравоохранения Российской Федерации. г. Москва, Россия

Цель исследования. Проанализированы данные литературы и приведено собственное наблюдение новорожденной девочки с эпигнатусом (тератомой носоглотки). Эпигнатус является очень редким, но грозным новообразованием у плода, которое может осложниться развитием многоводия и преждевременных родов, а также явиться причиной перинатальной смерти. Единственно радикальным методом лечения является резекция опухоли, в том числе в рамках внематочного интранатального лечения (EXIT). В случае мертворождения или смерти новорожденного верификация типа тератомы проводится вовремя гистологического изучения препаратов. В представленном наблюдении микроскопически диагностирована зрелая тератома, выстланная многослойным плоским ороговевающим эпителием с подлежащими волосяными фолликулами и сальными железами, ткань представлена элементами плотной и рыхлой волокнистой соединительной, жировой и мышечной тканей, слюнных желез, участками хряща, нейроглии, хориоидных сплетений. Выполнение посмертных КТ и МРТ исследований позволило установить источник роста и особенностей строения опухоли.

Ключевые слова: эпигнатус, тератома, плод, новорожденный, посмертная МРТ, по-смертная КТ.

Контактный автор: Туманова У.Н., e-mail: u.n.tumanova@gmail.com

Для цитирования: Туманова У.Н., Ляпин В.М., Щеголев А.И., Быченко В.Г., Козлова А.В., Ходжаева З.С. Эпигнатус у новорожденного: посмертная кт и мрт визуализация при патологоанатомическом исследовании. REJR 2017; 7(4):90-107. DOI:10.21569/2222-7415-2017-7-4-90-107.

Статья получена: **09.11.17** **Статья принята:** **23.11.17**

EPIGNATUS OF A NEWBORN: POSTMORTEM CT AND MRI IMAGING FOR AUTOPSY

Tumanova U.N., Lyapin V.M., Shchegolev A.I., Bychenko V.G., Kozlova A.V., Khodzhaeva Z.S.

V.I. Kulakov National Medical Research Center for Obstetrics, Gynecology and Perinatology. Moscow, Russia.

Purpose. The data of the literature are analyzed and the own observation of a newborn girl with epignatus (a nasopharynx teratoma) is given. Epignatus is a very rare, but formidable tumor of the fetus, which can be complicated by the development of polyhydramnios and premature births, as well as the cause of perinatal death. The only radical method of treatment is resection of the tumor, including in the complex of extrauterine intrapartum treatment (EXIT). In the case of stillbirth or the death of a newborn, verification of the type of teratoma is performed during histological examination. In the presented observation, the mature teratoma was diagnosed microscopically. It is covered with multilayered flat keratinized epithelium with under-lying hair follicles and sebaceous glands. The tissue is represented by the elements dense and loose fibrous connective tissues, fat and muscle tissue, salivary glands, cartilage, neuroglia, choroid plexuses. Performing postmortem CT and MRI studies allowed to establish the source of growth and features of the tumor

structure.

Keywords: epignatus, teratoma, fetus, newborn, postmortem MRI, postmortem CT.

Corresponding author: Tumanova U.N., e-mail: u.n.tumanova@gmail.com

For citation: Tumanova U.N., Lyapin V.M., Shchegolev A.I., Bychenko V.G., Kozlova A.V., Khodzhaeva Z.S. Epignatus of a newborn: postmortem ct and mri imaging for autopsy. REJR 2017; 7(4):90-107. DOI:10.21569/2222-7415-2017-7-4-90-107.

Received: **09.11.17** **Accepted:** **23.11.17**

Эпигнатус как разновидность тератомы представляет собой опухоль, в структуре которой имеются элементы тканей, производных всех трех зародышевых листков. Общая частота выявления тератом у новорожденных составляет порядка 1 на 4000 живорожденных. Чаще всего они локализуются в крестцово-копчиковой области, затем в переднем средостении, яичках, яичниках и забрюшинном пространстве [1]. Тератомы в области головы и шеи составляют около 10% от общего их количества и встречаются, как правило, у новорожденных [2, 3].

Эпигнатусом, согласно данным литературы, называют, как правило, тератомы, происходящие из мягкого или твердого неба в области кармана Ратке (Rathke) [1]. Основанием для такого обозначения явилась классификация, предложенная в 1945 году W.E. Ehrich, согласно которой опухоли ротовой полости подразделялись на три вида в зависимости от их локализации: episphenoid, epipalatine (или epuranus) и epignathus [4]. В развитие данной классификации практически все новообразования носоглотки, ротоглотки и/или исходящие из полости рта, независимо от истинного источника роста, стали называть эпигнатусом [5, 6]. Частота выявления таких эпигнатусов варьирует от 1 на 35000 до 1 на 200000 живых новорожденных с преобладанием у девочек (3:1) [1].

Поскольку эпигнатус носит врожденный характер, то основным методом их диагностики у плода является ультразвуковое исследование беременной, начиная со сроков 15-17 недель [7, 8]. К сожалению, при выраженном росте новообразования, сопровождающемся обтурацией верхних дыхательных путей, эпигнатус может явиться причиной перинатальной гибели [8]. В случае же летального исхода перспективным методом, повышающим эффективность традиционного патологоанатомического вскрытия тела погибшего плода и новорожденного и облегчающим определение танатогенеза, является посмертная визуализация органов и тканей посредством компьютерной и магнитно-резонансной томографии [9-11].

Приводим собственное наблюдение.

Беременная Б., 31 г, доставлена бригадой скорой медицинской помощи в Центр с жалобами на подтекание околоплодных вод при сроке беременности 30 недель 2 дня. Из анамнеза: в течение 6 лет страдала бесплодием, данная беременность первая, дихориальная диамниотическая двойня, наступила в результате экстракорпорального оплодотворения и переноса двух эмбрионов. Беременность протекала с явлениями угрозы прерывания, в I триместре – стационарное лечение по поводу рвоты беременных тяжелой степени. В 20 недель при УЗИ выявлена атрезия желудочно-кишечного тракта первого плода; в 24 недели при УЗИ у этого же плода выявлено объемное образование шеи, а в 28 недель отмечено многоводие. В 28 недель в стационарных условиях проведены лечение по пово-ду угрожающих преждевременных родов и профилактика респираторного дистресс-синдрома у плодов.

При поступлении в Центр отмечается подтекание околоплодных вод, угроза преждевременных родов. Сердцебиение у обоих плодов ясное ритмичное, 140 ударов в минуту. При УЗИ беременность 30 недель 2 дня, дихориальная диамниотическая двойня, врожденный порок развития (объемное образование в области шеи, лимфангиома?, зоб?) пер-вого плода (справа), нарушение маточно-плацентарного кровотока, тип кровотока 3, фето-плацентарный кровоток в пределах нормы.

Проводилась антибиотикопрофилактика амоксиклавом, а также токолитическая терапия блокатором рецепторов окситоцина (трактоцилом).

Через 29 часов после поступления, при сроке беременности 30 недель 3 дня проведено родоразрешение путем кесарева сечения. На 2-ой минуте извлечена девочка длиной 38 см и массой 1530 г, с наличием опухолевидных образований, выходящих из носовых и ротовой полостей. Дыхание не определяется. Попытки проведения реанимации и интубации оказались безуспешными по объективным причинам. Констатирована биологическая смерть. На 4-ой минуте извлечен живой недоношенный мальчик

длиной 38 см и массой 1470 г с оценкой по шкале Апгар 5/7 баллов, который передан неонатологам-реаниматологам для дальнейшего выхаживания.

Через 8 часов после смерти до аутопсии было проведено комплексное лучевое исследование тела умершей новорожденной девочки.

Посмертная компьютерная томография была выполнена на компьютерном томографе Toshiba Aquilion 320 по программе объемного сканирования с толщиной среза 1,0 мм с последующим построением мультипланарных и трехмерных реконструкций.

При посмертном КТ исследовании тело новорожденного правильной формы, подкожно-жировой и мышечный слои выражены умеренно в соответствии с гестационным сроком, шея утолщена, лицевой отдел деформирован (рис. 1). Пупочное кольцо расположено центрально по белой линии живота на границе средней и нижней трети брюшной стенки. Определяется пуповинный остаток, диаметр его 7,6 мм в месте выхода из пупочного кольца. Непосредственно после выхода наблюдается утолщение пуповины до 29,5 мм в диаметре, при этом под оболочками пуповины визуализируется увеличенная округлая область с жидкостным содержимым.

На полученных КТ изображениях головы и шеи определяется объемное округлое образование, выполняющее полости рта, носа и глотки, исходящее наружу через носовые ходы и ротовое отверстие и распространяющееся подкожно в передней части шеи (рис. 2). Из правого носового хода, левого носового хода и ротовой полости определяется выход округлых объемных образований с четкими ровными контурами, имеющих размеры в аксиальной проекции 29,5x19 мм, 16,5x11 мм, 28x16,2 мм, соответственно. Образования однородны по структуре, плотностью 18-25 HU, покрыты оболочкой толщиной 1,5 мм и плотностью 29-50 HU. (рис. 3). Бóльшая часть образования распространяется подкожно по передней поверхности шеи, подкожно-жировая клетчатка неравномерно выражена, дорзальная часть образования отделена мышечной тканью от структур шеи и позвоночного столба. Структура этой части представлена мягкотканным компонентом с наличием жировых включений, костных фрагментов и множественными полостями, заполненными жидкостным содержимым, диаметром до 2 см. Выявлена крупная полость размером 50x41x35 мм, заполненная жидкостным содержимым (рис. 4), имеющим плотность 28 HU. В сосудах шеи, смещенных новообразованием, а также в сосудах в структуре опухоли определяется большое количество пузырьков газа (рис. 1, 5а).

Костная система, за исключением лицевого отдела черепа, не изменена и соответствует гестационному сроку развития плода. Решетчатая кость, носовые кости, твердое небо деформированы. Верхняя челюсть не сформирована, деформирована. Нижняя челюсть смещена вниз и вперед (рис. 4, 5).

Топография органов грудной полости не изменена. Легкие безвоздушны, структура легочных полей однородна. В плевральных синусах с обеих сторон определяется небольшое количество жидкости. В сосудах корня левого легкого определяется наличие пузырьков газа (рис. 1). Топография сердца без особенностей. Топография и органы брюшной полости и полости таза – без особенностей. Печень размерами 54x33 мм в аксиальной проекции. Контур печени четкий, ровный, прослеживается на всем протяжении, внутрен-няя структура однородна. Почки бобовидной формы, правая размером 37x18x13 см, левая – 32x18x16 мм.

Заключение: тератома мягких тканей лица (эпигнатус). Деформация костей и мягких тканей лицевого отдела черепа. Наличие газа в сосудах шеи и корня левого легкого. Отек пуповины.

Посмертая магнитно-резонансная томография была выполнена на аппарате Siemens Magnetom Verio с индукцией магнитного поля 3Т с использованием 16-ти канальной поверхностной катушки. Для проведения исследования были использованы протоколы 3DT2 и 3DT1 в сагиттальной плоскости с изотропным вокселем и толщиной среза 1мм. Время сканирования составило 15 мин. Анализ данных, мультипланарные реконструкции и трехмерная обработка МРТ-изображений выполнены с использованием специализированного программного обеспечения Myrian Expert, Intrasense, Франция (официальный представитель в России компания ООО «Мед-рей» www.med-ray.ru).

На посмертное МРТ исследование доставлено тело новорожденного женского пола правильной формы, мышечный слой выражен умеренно в соответствии с гестационным сроком (рис. 6). Пупочное кольцо расположено центрально по белой линии живота на границе средней и нижней трети брюшной стенки. Пуповинный остаток в месте выхода из пупочного кольца имеет диаметр 7,5 мм и расширяется непосредственно после выхода до 29,8 мм в диаметре на протяжении 47 мм. Под оболочкой пуповины в месте расширения визуализируется жидкостное содержимое. Пуповина содержит 3 сосуда.

Большие полушария головного мозга симметричны. Извилины уплощены, борозды сглажены, интенсивность границы белого и серого вещества снижена. В хиазмальной области определяется объемное образование по харак-

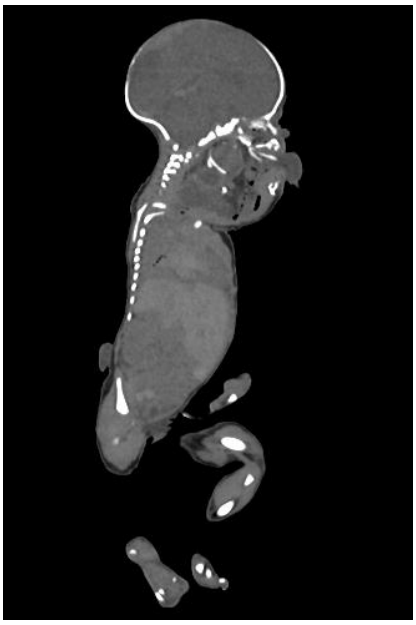

Рис. 1 (Fig. 1)

Fig. 1. КТ, сагиттальная реконструкция.

Томограмма тела умершего новорожденного ребенка, родившегося на гестационном сро-ке 30 недель 3 дня. Новообразование области лица и шеи (толстая стрелка), костные включения в структуре опухоли (пунктирная стрелка), деформация костей лицевого отдела черепа (двойная стрелка), наличие пузырьков газа в сосудах новообразования и в сосудах корня левого легкого (стрелка).

Fig. 1. Postmortem CT imaging, body of newborn, which born at 37 weeks 3 days of gestational age, sagittal section.

Tumor of the face and neck area (thick arrow), bone inclusions in the tumor structure (dotted arrow), deformation of the bones of the facial part of the skull (double arrow), the presence of gas in the vessels of the tumor and in the vessels of the root of the left lung (arrow).

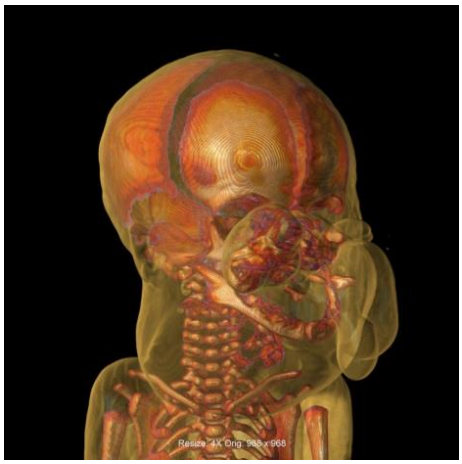

Рис. 2 (Fig. 2)

Fig. 2. КТ, трехмерная (3D) реконструкция.

Томограмма головы и шеи умершего новорожденного ребенка. Новообразование в области лицевого отдела черепа и шеи (стрелки). Топография новообразования относительно костной системы.

Fig. 2. Volumetric (3D) reconstruction of the postmortem CT imaging of the head and neck of deceased newborn.

Tumor in the facial area of the skull and neck (arrows). The topography of the tumor relative to the skeletal system.

Рис. 3 (Fig. 3)

Fig. 3. КТ, сагиттальная реконструкция.

Томограмма тела умершего новорожденного ребенка. Наличие округлых новообразований, выходящих из правого носового хода, левого носового хода и ротовой полости (стрелка).

Fig. 3. Postmortem CT imaging of the body of newborn, sagittal section.

Rounded tumors emerging from the right nasal passage, left nasal passage and oral cavity (arrow).

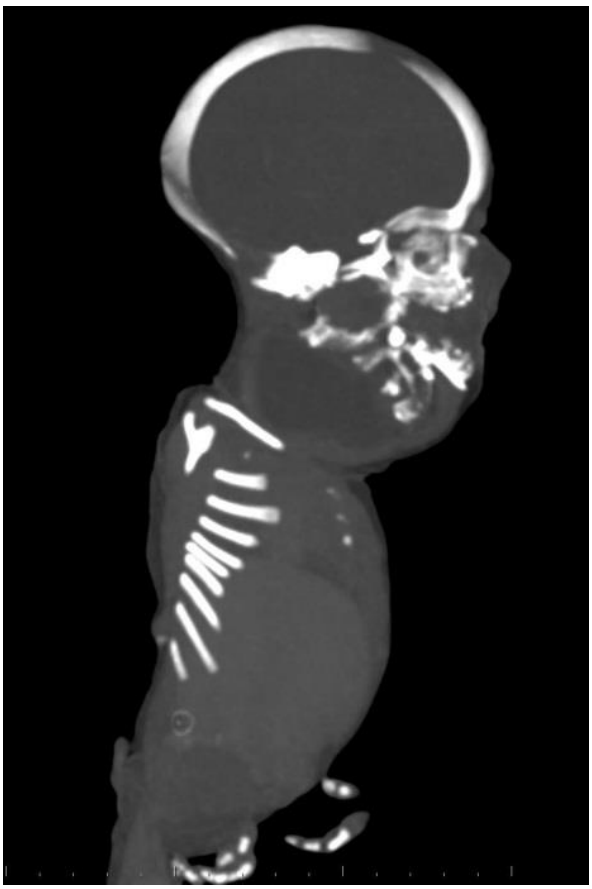

Рис. 4 (Fig. 4)

Fig. 4. КТ, сагиттальная реконструкция.

Томограмма тела умершего новорожденного ребенка. Наличие крупной полости, заполненной жидкостным содержимым в структуре шейной части новообразования (пунктирная стрелка), костные включения в структуре новообразования (стрелка), несформированная верхняя челюсть, смещение нижней челюсти вниз и вперед (толстая стрелка).

Fig. 4. Postmortem CT imaging of the body of newborn, sagittal section.

In the structure of the neck part of the tumor there is a large cavity filled with liquid contents (dashed arrow), bone inclusions in the tumor structure (arrow), unformed upper jaw, displacement of the lower jaw downward and forward (thick arrow).

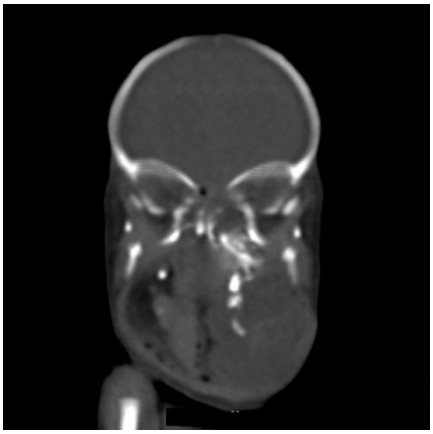

Рис. 5 а (Fig. 5 a)

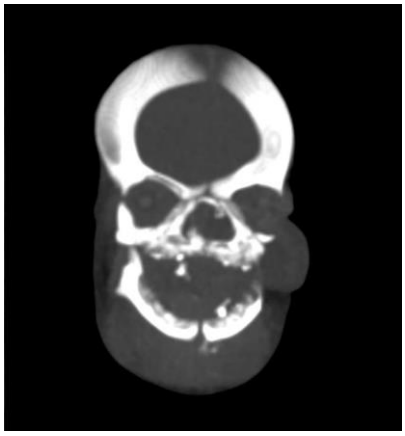

Рис. 5 б (Fig. 5 в)

Рис. 5 в (Fig. 5 c)

Fig. 5. КТ, фронтальные (а, б) и трехмерная (3D) реконструкции.

Томограммы головы и тела умершего новорожденного ребенка. Деформация решетчатой кости (а, в), носовых костей (б, в), твердого неба (б, в). Верхняя челюсть не сформирована, деформирована (б, в). Нижняя челюсть смещена вниз и вперед (в). Костные включения в структуре новообразования (стрелка), пузырьки газа в сосудах в структуре новообразования (пунктирная стрелка).

Fig. 5. Postmortem CT imaging of the head of newborn, frontal section (a, b) and volumetric (3D) reconstruction of the postmortem CT images of the body of deceased newborn (c).

Deformation of the ethmoid bone (a, b) of the nasal bones (b, c), of the hard palate (b, c). The upper jaw is unformed and deformed (b, c). The lower jaw is shifted downward and forward (в). Bone inclu-sions in the tumor structure (arrow), gas in the vessels in the tumor structure (dotted arrow).

теристикам МР-сигнала идентичное веществу мозга (рис. 7). Полости желудочков не расширены. Мозжечок: полушария симметричные, граница белого и серого вещества не выражена.

В проекции ротовой полости, распространяясь в полость носа и на ячейки решетчатой кости, на мягкие ткани подчелюстной области и шеи, определяется неправильной формы кистозно-солидное образование с включениями жировой ткани, выходящее за пределы тела через правую и левую ноздри и ротовое отверстие (рис. 8). Источником роста опухоли наиболее вероятно является область решетчатой кости (рис. 8, 5в). Образование имеет размеры 7х8х6 см, объем – 200 см³, четкие, ровные контуры (рис. 9). Части опухоли, исходящие наружу из полости рта, правой и левой носовой полости имеют четкие ровные контуры, жидкостное содержимое с единичными жировыми включениями, покрыто соединительнотканной капсулой толщиной 1,8 мм (рис. 7). Размеры в аксиальной проекции 28,5х21 мм, 19х30 мм и 14х12,7 мм соответственно. Язык и ротоглотка достоверно не дифференцируются. Образование передней своей поверхностью расположено под кожей, а сзади обращено к позвоночному столбу и отделено от него мышечной тка-нью. Структура шейной части новообразования мягкотканна, с жировыми (рис. 10) и костными включениями, а также множественными полостными образованиями диаметром до 2 см и одним крупным размером 40х25х44,5 мм (рис. 6, 7, 10, 11). Определяется деформация и недоразвитие верхней челюсти, смещение органов шеи объемным новообразованием. Пищевод и трахея визуализируются по нижнему контуру образования кпереди (рис. 11). Проксимальные их отделы теряются в массе новообразования, а дистальные – продолжают свой анатомический ход в легкие и желудок. Естественное соединение их с рото- и носоглоткой достоверно не выявлено.

Топография органов грудной полости сохранена. Легкие без особенностей. Показатель дыхания, рассчитанный на основании оптической плотности ткани легкого, составил 1318, что свидетельствует об отсутствии самостоятельного дыхания после рождении [12]. Сердце конусовидной формы, размерами 42х33х24 мм. Толщина стенки левого желудочка 7,2 мм, правого желудочка 4,8 мм.

Границы плевральных синусов четкие. Отмечается небольшое количество жидкости в левой плевральной полости. Легочные поля имеют однородную интенсивность сигнала. Топография и структура органов брюшной полости и полости таза без особенностей. Печень размерами 50,7х36,2х57 мм. Контур печени четкий, ровный, прослеживается на всем протяжении. Структура паренхимы печени однородна. Селезенка размерами 14,9х10,5х26 мм, внутренняя структура однородна, без особенностей. Почки бобовидной формы, правая размером 32,5х18,2х15 мм, левая – 31,2х18,6х17,9 мм. Контур почек без особенностей. Граница коркового и мозгового слоя четкая.

Заключение: тератома (эпигнатус), исходящая из носовой полости (решетчатой кости), с распространением в ротовую полость и на переднюю поверхность шеи, обтурацией верхних дыхательных путей (носовой полости, носоглотки и гортани). Смещение органов шеи, в частности трахеи и пищевода. Деформация и недоразвитие верхней челюсти, смещение органов шеи объемным новообразованием. Наличие объемного образования хиазмальной области по характеристикам МР-сигнала идентичное веществу мозга. Деформация мягких тканей лица. Отек головного мозга.

На патологоанатомическое исследование было доставлено тело новорожденной девочки (рис. 12 а). Масса тела 1513 г, длина тела – 41 см, теменно-копчиковый размер – 22 см, длина правой и левой стопы 6,3 см (норма для 30 недель гестации: масса - 1115±329 г, длина тела – 37,3±3,6 см, теменно-копчиковый размер – 26,6±2,4 см, длина стопы – 5,6±0,7 см). Окружность головы – 29,5 см, окружность груди – 21 см.

Кожные покровы синюшно-розового цвета. Из ноздрей и ротовой щели выступают полиповидные образования неправильной формы желтоватого цвета: из правого носового хода размером 4х2х1,5 см, из левого носового хода размером 2х1,5х1 см, из ротовой по-лости размером 6х4,5х3 см (рис. 12 а, б). Шея утолщена. Пупочное кольцо располагается на границе средней и нижней трети брюшной стенки. Пуповинный остаток длиной 25 см и диаметром 1 см, имеет 5 витков влево, вблизи пупочного кольца пуповина диаметром 3 см с признаками отека. Анус в типичном месте. Большие половые губы не прикрывают малые.

При вскрытии передней поверхности шеи и подчелюстной области в ротовой по-лости определяется опухолевидное образование беловато-желтоватого цвета дольчатого вида мягкой консистенции, полностью занимающее полость рта и область шеи, оттесняя язык и надгортанник и распространяясь также в носовую полость и начальные отделы гортани и глотки (рис. 12 в). При потягивании легко отходит от окружающих тканей, но отмечается связь с носоглоткой в области решетчатой кости. На разрезе ткань миксоидного вида белесоватого и желтоватого цвета с множественными полостными образованиями диаметром до 2 см с гладкими, блестящими, светло-серого цвета стенками, заполненными прозрачной светло-желтой жидкостью (рис. 12 г).

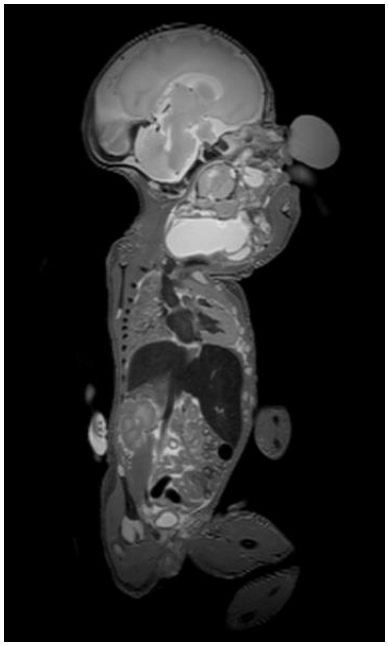

Рис. 6 а (Fig. 6 a)

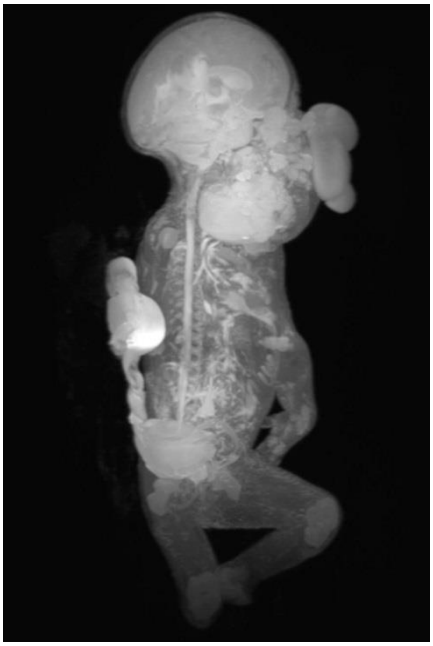

Рис. 6 б (Fig. 6 b)

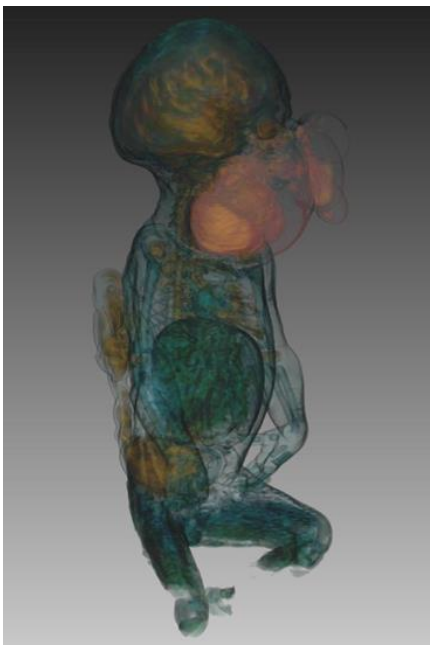

Рис. 6 в (Fig. 6 c)

Fig. 6. МР томограмма (а), МР томограммы в MIP обработке (б, в), объемная реконструкция МР томограмм тела умершего новорожденного ребенка, родившегося на гестационном сроке 30 недель 3 дня, Т2-взвешенное изображение, фронтальная проекция.

При исследовании тело смещено влево, голова полностью повернута влево.

Fig. 6. MR image (a), MR images in MIP processing (b, c), volumetric (3D) reconstruction of the postmortem MR images of the body of deceased newborn, which born at 37 weeks 3 days of gestational age, T2-WI, frontal section.

The head is turned to the left.

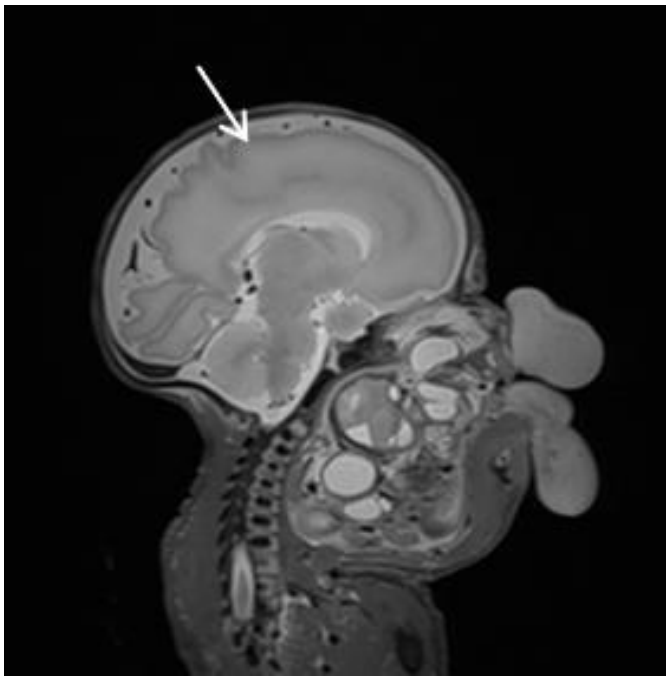

Рис. 7 (Fig. 7)

Fig. 7. МР томограмма головы умершего новорожденного ребенка, Т2-взвешенное изображение, сагиттальная проекция.

Уплощение извилин, сглаженность борозд, снижение интенсивности границы белого и серого вещества головного мозга (стрелка).

Fig. 7. Postmortem MR image of the head of newborn, T2-WI, sagittal section.

Flattening convolutions, smoothing of the furrows, decrease in the intensity of the border between the white and gray matter of the brain (arrow).

Рис. 8 (Fig. 8)

Fig. 8. МР томограмма головы умершего новорожденного ребенка, Т2-взвешенное изображение, фронтальная проекция.

Кистозно-солидное новообразование неправильной формы в проекции ротовой полости с распространением в полость носа, на ячейки решетчатой кости и мягкие ткани подчелюстной области (стрелки).

Fig. 8. Postmortem MR image of the head of newborn, T2-WI, frontal section.

Tumor of irregular shape of the cystic-solid structure in the projection of the oral cavity with the spreading into the nasal cavity, the cells of the latticed bone and the soft tissues of the submaxillary region (arrows).

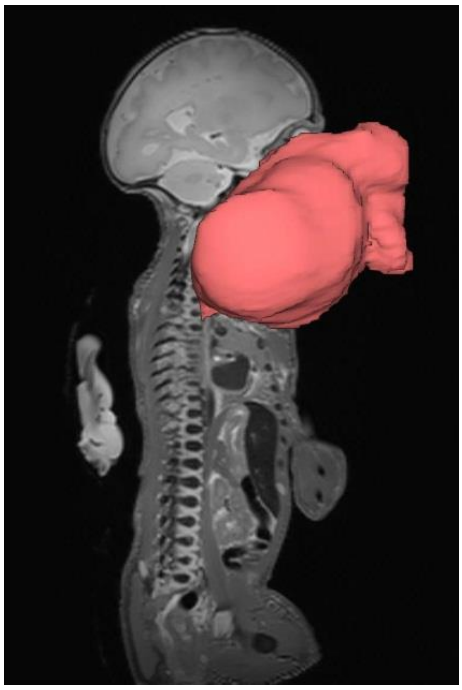

Рис. 9 (Fig. 9)

Fig. 9. Комбинированное изображение МР томограммы тела умершего новорожденного ребенка (Т2-взвешенное изображение, сагиттальная проекция)

Объемной реконструкции новообразования с автоматическим вычислением объёмных параметров (V=200 см³).

Fig. 9. Combined image of MR image of the deceased newborn body (T2-WI, sagittal section)

Volumetric reconstruction of the tumor with automatic calculation of its volumetric parameters (V = 200 cm³).

Рис. 10 (Fig. 10)

Fig. 10. МР томограмма головы умершего новорожденного ребенка, Т1-взвешенное изображение, фронтальная проекция.

Жировые включения (стрелка), кистозные включения с жидкостным содержимым в структуре новообразования (пунктирная стрелка).

Fig. 10. Postmortem MR image of the head of newborn, T2-WI, frontal section.

Fat inclusions (arrow), cystic inclusions with fluid contents in the tumor structure (dotted arrow).

Кости черепа целы. Большой родничок размерами 2х1,8 см. Твердая и мягкая мозговые оболочки гладкие блестящие. Головной мозг массой 226 г (норма 160±72 г). Полушария головного мозга и мозжечка симметричные. Извилины уплощены, борозды сглажены. На разрезе ткань мозга бледно-розового цвета, граница белого и серого вещества не выражена, нож прилипает к поверхности разреза. Полости правого и левого боковых желудочков обычных размеров, эпендима их блестящая светло-серого цвета.

Органы грудной и брюшной полости расположены правильно. Сердце конусовидной формы, размерами 3,3х2,7х2,0 см, массой 8,02 г (норма 7,0 ±2,8 г). На разрезе отделы и клапаны сердца сформированы, овальное окно открыто диаметром 0,3 см, ямка овального окна диаметром 0,6 см. Толщина стенки левого желудочка 0,7 см, правого желудочка 0,6 см. В полостях сердца и крупных сосудов жидкая кровь тёмно-красного цвета. Просвет гортани, трахеи и главных бронхов проходимы. Лёгкие сформированы правильно, на ощупь мягковатой консистенции, на плевре множественные мелкоточечные кровоизлияния. На разрезе красноватого цвета, при надавливании выделяется жидкая кровь. Масса правого лёгкого - 10,1 г, левого лёгкого – 8,18 г, обоих легких - 18,28 г (норма 20,1±8,6 г). При проведении водной пробы кусочки ткани правого и левого лёгкого тонут в воде. Слизистая глотки, пищевода и желудка серо-розового цвета блестящая. Печень размерами 8,0х5,5х5,0х3,0 см, массой 77,5 г (норма 40,0±22,0 г). Капсула печени гладкая блестящая. На разрезе ткань печени желтовато-коричневого цвета, на ощупь мягкоэластичной консистенции. Почки бобовидной формы, правая - размером 3,4х1,5х1,6 см, массой 6,57 г, левая - размером 3,5х1,8х1,9 см, массой 6,85 г (норма для обеих почек 10,1±6,0 г). Капсула их почек блестящая, снимается легко. Поверхность почек дольчатая, серовато-синюшного цвета. На разрезе граница коркового и мозгового слоя четкая. Селезенка массой 3,27 г (норма 3,1±1,5 г), мягкой консистенции, на разрезе темно-красного цвета. Тимус массой 7,31 г (норма 2,8±4,1 г), мягкой консистенции, на разрезе серовато-розового цвета.

Плацента дихориальная диамниотическая соединенная оболочками. Общая масса после отделения пуповины и амниотических оболочек - 594 г (50-75 перцентилей). Размеры первого плацентарного диска 19х19х1,5 см, второго – 15х14х1,5 см. Пуповина пер-вого плода длиной 20 см, диаметром 2 см, прикреплена эксцентрично, имеет 4 витка вле-во (индекс извитости 0,2); пуповина второго плода длиной 29 см, диаметром 1,2 см, при-креплена по краю, имеет 2 витка вправо (индекс извитость 0,06). Плодные оболочки серовато-розового цвета блестящие с желтоватыми наложениями диаметром до 0,5 см.

При микроскопическом исследовании опухоли установлен диагноз зрелой тератомы (рис. 13), представленной элементами плотной и рыхлой волокнистой соединительной, жировой и мышечной (рис. 17 а) тканей, слюнных желез (рис. 17 б), участками хряща (рис. 17 б), нейроглии, хориоидных сплетений (рис. 17 г). Внешняя часть представлена многослойным плоским ороговевающим эпителием с подлежащими волосяными фолликулами и сальными железами (рис. 17 д). Выстилка кист представлена многорядным, реснитчатым или кишечным эпителием (рис. 17 е).

На гистологических препаратах головного мозга отмечаются признаки периваскулярного и перицеллюлярного отёка с очагами лейкомаляции в субэпендимальной зоне. В лёгких признаки поздней саккулярной стадии развития и тотального ателектаза, количество радиальных альвеол – 4. В миокарде явления отека и фрагментации кардиомиоцитов. Гепатоциты и нефроциты с признаками вакуолизации. Тимус с наличием телец Гассаля в мозговом слое. Послед с признаками замедленного созревания ворсинчатого дерева плаценты 1 и наличием мелких инфарктов в обеих плацентах.

Заключение.

Смерть новорожденной девочки наступила вследствие асфиксии, обусловленной зрелой тератомой (эпигнатусом), исходящей из решетчатой кости и выполняющей полости носа, рта, носоглотки, ротоглотки, начальных отделов гортани, шеи.

Таким образом, по результатам патологоанатомического исследования и данных посмертных КТ и МРТ было установлено наличие тератомы, расположенной в ротовой полости, носо- и ротоглотке, передней части шеи и выходящей наружу из ротовой щели и ноздрей. Действительно, при внешнем осмотре тела отмечалось наличие новообразования, выступающего из полости рта и носа. При аутопсийном исследовании области головы и шеи данное образование практически полностью заполняло полость носа, рта, носолотки, ротоглотки, гортани и, следовательно, трактовалось как эпигнатус.

Однако термин эпигнатус, по нашему мнению, не отражает истинную природу новообразования. Действительно, само слово эпигнатус (epignathia) состоит из приставки «эпи» (греческое epi-), означающей расположение над чем-либо, поверх чего-либо, возле и внутри чего-либо, и корня «gnathos» (греческое челюсть), то есть образование челюсти или окружающих ее тканей. Современный морфологический анализ опухоли подразумевает четкое определение

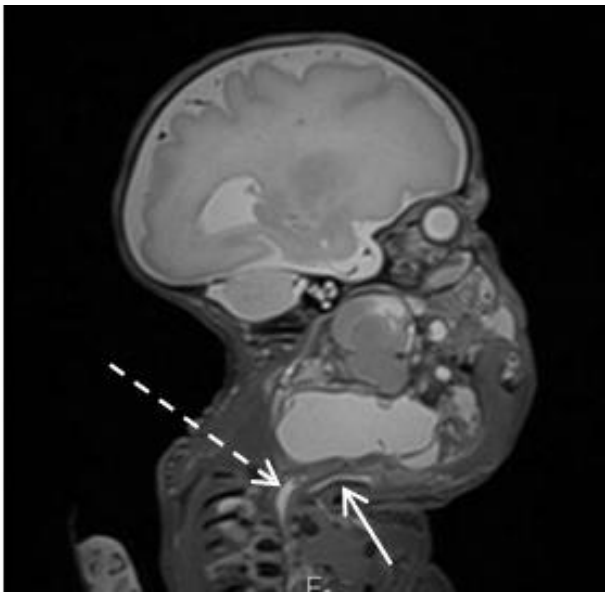

Рис. 11 (Fig. 11)

Fig. 11. МР томограмма головы умершего новорожденного ребенка, Т2-взвешенное изображение, сагиттальная проекция.

Органы шеи смещены объемным новообразованием. Пищевод (стрелка) и трахея (пунктирная стрелка) прослеживаются по нижнему контуру опухоли.

Fig. 11. Postmortem MR image of the head of newborn, T2-WI, sagittal section.

The organs of the neck are displaced by the tumor. The esophagus (arrow) and the trachea (dotted ar-row) are visible along the lower contour of the tumor.

ее гистогенеза, степени злокачественности и точной локализа-ции. В большинстве случаев это прерогатива морфологического исследования. Однако в представленном наблюдении выяснение точной локализации новообразования было за-труднено невозможностью вскрытия и соответственно тщательного изучения структур полости носа, носоглотки и ротоглотки по деонтологическим соображениям.

Вместе с тем, существенную помощь в проведении перинатальной аутопсии может оказать выполнение посмертного лучевого исследования. Согласно данным литературы [13-15], основным достоинством посмертной МРТ является четкая визуализация внут-ренних органов и мягких тканей с возможностью оценки их топографии, размеров и вы-явления патологических изменений. Наиболее важно это для выявления признаков нару-шения строения ни повреждения ткани головного мозга [16]. Проведение посмертной КТ тел погибших плодов и новорожденных, на наш взгляд, должно являться необходимым этапом патологоанатомического вскрытия для выявления костной патологии [17-19], а также скоплений воздуха и газов [20, 21]. Кроме того, КТ и МРТ позволяют дифференци-ровать посмертные изменения тканей и органов от прижизненных, что существенным об-разом облегчает определение звеньев танатогенеза [22, 23].

Действительно, проведение посмертных КТ и МРТ исследований с объемной реконструкцией костной ткани позволило нам в представленном наблюдении установить не только точную локализацию, внутренние и наружные размеры, строение и составляющие компоненты опухоли новообразования, но и то, что оно исходит из решетчатой кости.

При гистологическом изучении препаратов в ткани опухоли отмечались зрелые элементы тканей трех зародышевых листков, что свидетельствует о зрелой тератоме.

Точная причина развития тератом в области носо- и ротоглотки, к сожалению, до настоящего времени так и не установлена. Считается, что ее развитие связано с нарушениями миграции примордиальных клеток, оседающих в средостении или в области гипо-таламуса [24]. Существуют также теории, что в основе развития лежат травматический перенос и трансплантация фрагментов кожи и слизистой оболочки в глубжележащие слои, причиной развития служит отсутствие слияния соматических областей во время эмбриогенеза, или имплантация плюрипотентных клеток с последующим их размноже-нием и ростом [25].

Кроме того, ряд тератом сочеталась с различными хромосомными нарушениями, в частности, трисомией 13, пентасомией (49XXXXY), кольцевой X хромосомой, или гене-тическими мутациями (в частности, HLXB9) [26-29]. В литературе также имеются описания наблюдений сочетания эпигнатуса с генетическими синдромами: синдромом Айкарди (Aicardi) (агенезия мозолистого тела, инфантильный спазм и аномалии глаза) и синдромом Пьера Робена (Pierre-Robin) (недоразвитие нижней челюсти (нижняя микрогна-тия), глоссоптоз (недоразвитие и западание языка) и наличие расщелины нёба) [30-31]. Имеются указания об ассоциации с врожденным зобом и раком щитовидной железы, гемангиомой и лимфангиомой шеи, нейробластомой, опухолями околоушной слюнной железы, саркомами мягких тканей, передним энцефаломиелоцеле и врожденными пороками сердца [24]. Поскольку развитие тератомы начинается на ранних стадиях эмбриогенеза (между 6 и 12 неделями) до соединения небных дужек, то до-

Рис. 12 а (Fig. 12 a)

Рис. 12 б (Fig. 12 в)

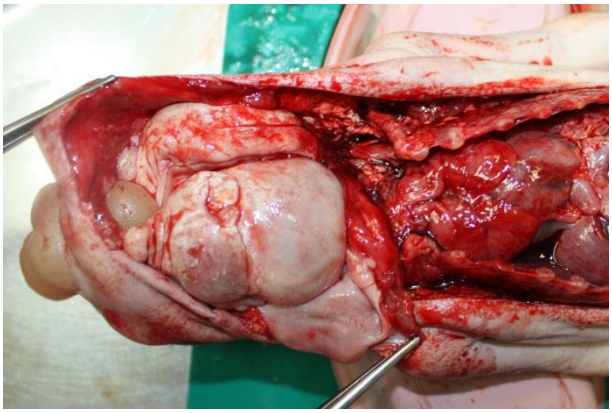

Рис. 12 в (Fig. 12 c)

Рис. 12 г (Fig. 12 d)

Fig. 12. Макроскопические характеристики тела умершей новорожденной.

а – внешний вид тела, вид спереди; б – внешний вид тела, вид сбоку; в – внешний вид области головы и шеи при вскрытии поверхностных тканей шеи; - г – опухоль, вид на разрезе.

Fig. 12. Macroscopic characteristics of the body and tumor of the deceased newborn.

a - appearance of the body, front view; b - appearance of the body, side view; c - the appearance of the head and neck region when the surface tissues of the neck are opened; d - tumor, view of the incision.

статочно часто при эпигнатусе встречается «волчья пасть» и расщелина губы [32]. Тем не менее, в большинстве (по-рядка 90%) наблюдений эпигнатус является единственным поражением.

Важно, что на сегодняшний день в литературе отсутствуют данные о влиянии факторов окружающей среды на развитие эпигнатуса у плодов. Также не выявлено связанных с эпигнатусом аномалий кариотипа у плода, что позволяет утверждать об отсутствии наследственной передачи заболевания и соответственно риска рождения следующего ре-бенка с аналогичной патологией [8].

Как мы уже указывали, для тератом характерно наличие различных видов тканей без признаков их озлокачествления. В большинстве наблюдений тератомы представлены различными объемами эпидермиса, придатков кожи, гладких мышц, а также эпителия дыхательных путей и желудочно-кишечного тракта [33]. Могут встречаться элементы хрящей, костей, лимфоидной ткани, поджелудочной железы, щитовидной железы, печени [34, 35]. В ряде случаев отмечалось наличие эмбриональной ткани, преимущественно незрелой нейроэктодермы с примитивными медуллобластоподобными клетками и зачатки сетчатки [36]. Такой тип ткани чаще встречался в шейных тератомах по сравнению с другими локализациями [33]. При этом следует учитывать, что подобные изменения свидетельствуют о наличии незрелой тератомы.

Обычно тератомы поражают верхнечелюстные пазухи, полость носа или носоглотки, в редких случаях отмечается поражение придаточных пазух носа. При этом могут наблюдаться деформации лица, а также обструкция носовых ходов. Небольшое количество опухолей поражает щитовидные железы, а также вызывает компрессию верхних дыхательных путей [37].

Необходимо добавить, что в литературе имеются описания и злокачественных тератом.

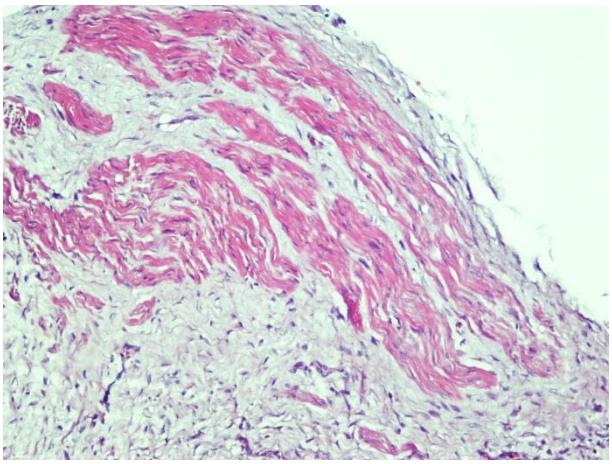

Рис. 13 а (Fig. 13 a)

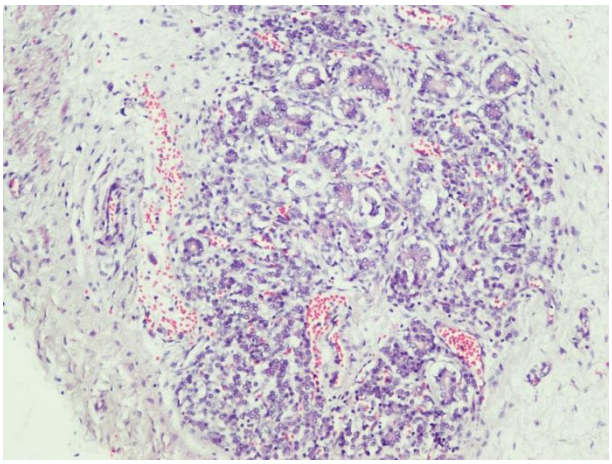

Рис. 13 б (Fig. 13 в)

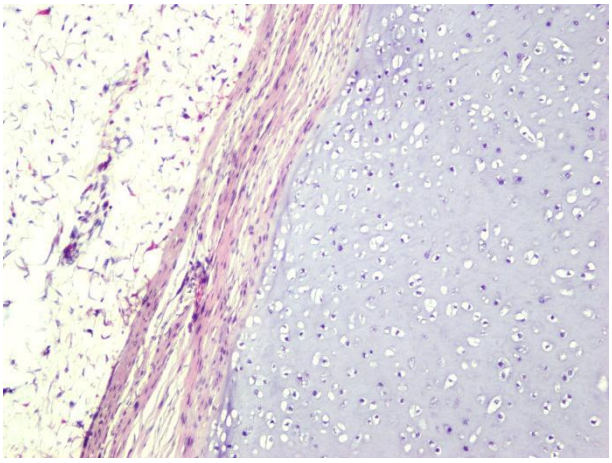

Рис. 13 в (Fig. 13 c)

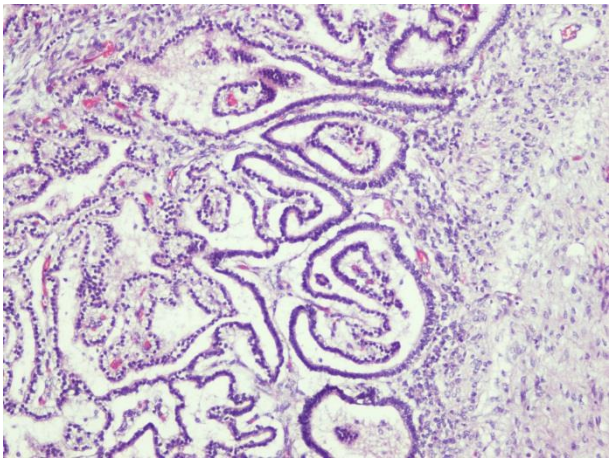

Рис. 13 г (Fig. 13 d)

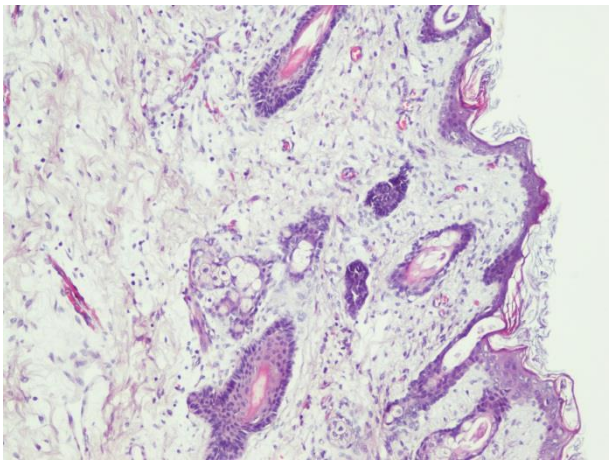

Рис. 13 д (Fig. 13 e)

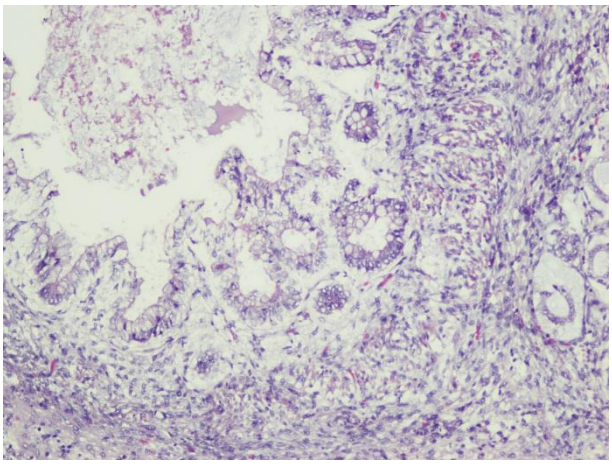

Рис. 13 е (Fig. 13 f)

Fig. 13. Микроскопические характеристики тератомы.

а – соединительная и мышечная ткань, б – слюнная железа, в – хрящ, г – хориоидное сплетение, д – эпидермис с подлежащими волосяными фолликулами и сальной железой, е – эпителий кишечного типа. Окраска гематоксилином и эозином, ув. 100.

Fig. 13. Microscopic characteristics of teratoma.

a - connective and muscular tissue, b - salivary gland, c - cartilage, d - choroid plexus, e - epi-dermis with hair follicles and sebaceous gland, f - epithelium of intestinal type. Staining with hematoxylin and eosin, ×100.

A.L. Thurkow и соавт. представили наблюдение незрелого плода со злокачественной тератомой шеи и метастазами в легких [38]. F.R. Bauman и A.Nerlich описали метастазирующую тератому шеи у плода [39]. Наиболее распространенным гистологическим типом в таких тератомах являлся крупноклеточный рак [36]. К очень редким формам относится и тератокарциносаркома полости носа и придаточных пазух [40, 41]. Почти все такие опухоли выявлялись у взрослых мужчин и исходили из решетчатой пазухи и верхнечелюстной пазухи [42]. В качестве источника гистогенеза предполагают первичные клетки обонятельной пластинки, но не герминогенные клетки [43].

Чаще всего тератомы в области носоглотки плода выявляются при УЗИ. Имеются данные об успешной ее диагностике на сроке 15-17 недель гестации [44, 45], однако в большинстве наблюдений они выявлялись лишь в конце второго или даже в третьем триместре [46]. Следует отметить, что выявление опухолей в третьем триместре беременности некоторые авторы объясняют более поздним их развитием [47].

При УЗИ тератомы характеризуются смешанным строением, включающим как солидный компонент, так и кистозные образования, без признаков обызвествление. Подобное новообразование, как правило, выступает из полости рта, вследствие чего отмечается переразгибание головы. УЗИ в 3D режиме способствует улучшению пренатальной диагностики в отношении более точной локализации и объема образования, а также оценки окружающих тканей и планирования ведения родов [48]. Высокоинформативным методом диагностики эпигнатуса считается проведение пренатальной МРТ как для оценки степени обтурации воздухоностных путей, так и выявления внутричерепного распространения опухоли [49]. У новорожденных с целью дифференциальной диагностики новообразования и анализа костей черепа целесообразно проведение и компьютерной томографии [50].

Согласно данным литературы, практически все тератомы, локализующиеся в области шеи, приводят к той или иной степени обструкции верхних дыхательных путей и глотки, нарушениям глотания, и поэтому расцениваются в качестве опухолей с плохим прогнозом и почти 100% летальностью в случае отсутствия их резекции [24]. Тератомы, развивающиеся в области носовых ходов, также в большинстве своем являются причиной перинатальной и неонатальной смерти из-за невозможности проведения хирургического лечения [51].

Усугубляющим моментом является и то, что тератомы в области шеи нередко сочетаются с многоводием [52]. В исследовании P. Laje с соавт. многоводие встречалось в 82% наблюдений [53]. Понятно, что развитие и прогрессирование эпигнатуса закономерно приводит к обтурации воздухоносных путей и ротоглотки, а также к прогрессирующим респираторным нарушениям и застойной сердечной недостаточности. Комплекс развивающихся нарушений и является причиной развития многоводия и неиммунной водянки плода, в том числе с летальным исходом.

Все вышеизложенное является основанием для того, что в случаях пренатального выявления эпигнатуса у плода беременные должны направляться в специализированные центры, имеющие в своем составе отделения детской хирургии, анестезиологии и реанимации. При наличии внутричерепного распространения опухоли рекомендуется прерывание беременности [8]. При сохранении беременности родоразрешение проводят путем кесарева сечения. Тактика ведения новорожденного зависит от локализации и размеров новообразования и степени нарушения проходимости дыхательных путей. При больших размерах эпигнатуса, сопровождающихся выраженной обструкцией дыхательных путей, наиболее эффективным методом лечения является так называемое внематочное интранатальное лечение (exutero intrapartum treatment, EXIT). В противном случае, уже в первые минуты после рождения может наступить смерть вследствие нарушения дыхания [54]. Необходимо отметить, что трехмерное УЗИ вместе с дородовым МРТ может иметь решающее значение для выявления плодов, которым возможно проведение EXIT процедуры.

Первое описание оперативного лечения новообразования шеи у плода с сохранным маточно-плацентарным кровотоком принадлежит M.F. Kelly с соавт. [55]. В дальнейшем была разработана и уточнена методика проведения процедуры EXIT [56, 57]. Обычно процедура EXIT выполняется на 35-36 неделе беременности во время кесарева сечения и сохранения фетоплацентарного кровообращения. Выполняется так называемая полуоперация кесарева сечения, во время которой производят выведение только головки и плечиков плода. Благодаря продолжающемуся маточно-плацентарному и пуповинному кровотоку, проводят необходимые анестезиологические пособия и резекцию новообразования, после чего заканчивают операцию кесарева сечения. К сожалению, проведение процедуры EXIT повышает риск развития ряда осложнений, в частности, отслойки плаценты, ма-точного кровотечения, послеродового эндометрита. Более того, даже успешное проведение EXIT процедуры и радикальной резекции опухоли не гарантирует благоприятный ис-ход. Так, K.W. Liecthy с соавт. с 1996 года по 2004 год выполнили 23 EXIT процедуры по по-

воду обширных опухолей шеи [58]. Однако три новорожденных погибли от тяжелой легочной гипоплазии, что указывает на необходимость пренатальной диагностики не только самого новообразования, но степени развития гипоплазии легких. Тем не менее, по данным литературы, именно такая процедура считается наиболее эффективным методом лечения плодов с тератомами в области шеи [53].

Таким образом, следует констатировать, что эпигнатус является очень редким, но грозным новообразованием у плода, которое может осложниться развитием многоводия и преждевременных родов, а также явиться причиной перинатальной смерти. Единственно радикальным методом лечения является резекция опухоли, в том числе в рамках внематочного интранатального лечения (EXIT). В случае мертворождения или смерти новорожденного верификация типа тератомы проводится во время гистологического изучения препаратов. Выполнение посмертных КТ и МРТ исследований существенным образом облегчает установление источника роста и особенностей строения опухоли.

Источник финансирования и конфликт интересов.

Авторы данной статьи подтвердили отсутствие финансовой поддержки исследования и конфликта интересов, о которых необходимо сообщить.

Список литературы:

1. Tsai Y.T., Cala-Or M.A., Lui C.C., Wang T.J., Lai J.P. Epignathus teratoma with duplica-tion of mandible and tongue: report of a case. Cleft Palate Craniofac. J. 2013; 50: 363-368. DOI: 10.1597/12-015

2. Lionel J., Valvoda M., Hadi K. «Giant epignathus». A case report. Kuwait Med. J. 2004; 36: 217-220.

3. Halterman S, Igulada K, Stelnicki E. Epignathus: large obstructive teratoma arising from the palate. Cleft Palate Craniofac J. 2006; 43: 244-246. DOI: 10.1597/04-166.1

4. Ehrich W.E. Teratoid parasites of the mouth (episphenoids, epipalati (epurani) epignathi). Am. J. Orthod. 1945; 31: 650-658.

5. Keswani R.K., Chugh T.D., Dhall J.C., Mehrotra G.C. Epignathus: a case report. Br. J. Plast. Surg. 1968; 21: 355-359.

6. Chervenak F.A., Tortora M., Moya F.R., Hobbins J. Antenatal sonographic diagnosis of epignathus. J. Ultrasound. Med. 1984; 3:235-237.

7. Gull I. Antenatal sonographic diagnosis of epignathus at 15 weeks gestation. Ultrasound Obstet Gynecol. 1999; 13:271-273. DOI: 10.1046/j.1469-0705.1999.13040271.x

8. Clement K., Chamberlain P., Boyd P., Molyneux A. Prenatal diagnosis of an epignathus: a case report and review of the literature. Ultrasound Obstet Gynecol. 2001; 18: 178-181. DOI: 10.1046/j.1469-0705.2001.00456.x

9. Thayyil S., Sebire N.J., Chitty L.S., Wade A., Chong W., Olsen O., Gunny R.S., Offiah A.C., Owens C.M., Saunders D.E., Scott R.J., Jones R., Norman W., Addison S., Bainbridge A., Cady E.B., Vita E.D., Robertson N.J., Taylor A.M.; MARIAS collaborative group. Post-mortem MRI versus conventional autopsy in fetuses and children: a prospective validation study. Lancet. 2013; 382: 223-233. DOI: 10.1016/S0140-6736(13)60134-8

10. Федосеева В.К., Туманова У.Н., Ляпин В.М., Воеводин С.М., Щеголев А.И. Возмож-ности использования мультиспиральной компьютерной томографии в посмертной диагностике патологии плодов и новорожденных. Российский электронный журнал лучевой диагностики. 2013; 3 (прил. 2): 448.

11. Туманова У.Н., Быченко В.Г., Ляпин В.М., Воеводин С.М., Щёголев А.И. Врожден-ная диафрагмальная грыжа у новорожденного: МРТ - патоморфологические сопо-ставления. Медицинская визуализация. 2014; 4: 72-83.

12. Туманова У.Н., Быченко В.Г., Ляпин В.М., Воеводин С.М., Щеголев А.И., Сухих Г.Т. Способ дифференциальной диагностики мертворожденного и смерти новорожденно-го после рождения. Патент на изобретение RUS 2577454 от 18.06.2015.

13. Щеголев А.И., Туманова У.Н. Роль магнитно-резонансной томографии в определении танатогенеза. Криминалистика: прошлое, настоящее, будущее: достижения и пер-спективы развития. М., Академия Следственного комитета Российской Федерации, 2014. С. 369-372.

14. Туманова У.Н., Щёголев А.И. Посмертная магнитно-резонансная томография плодов и новорожденных. Медицинская визуализация. 2015; 5: 128-136.

15. Arthurs O.J., Guy A., Thayyil S., Wade A., Jones R., Norman W., Scott R., Robertson N.J., Jacques T.S., Chong W.K., Gunny R., Saunders D., Olsen O.E., Owens C.M., Offiah A.C., Chitty L.S., Taylor A.M., Sebire N.J.; Magnetic Resonance Imaging Autopsy Study (MaRIAS) Collaborative Group. Comparison of diagnostic performance for perinatal and paediatric post-mortem imaging: CT versus MRI. Eur Radiol. 2016; 26 (7): 2327-2336. DOI: 10.1007/s00330-015-4057-9.

16. Туманова У.Н., Щеголев А.И. Возможности и ограничения вирутальной аутопсии в неонатологии. REJR. 2017; 7 (1): 20-33. DOI:10.21569/2222-7415-2017-7-1-20-33.

17. Туманова У.Н., Федосеева В.К., Ляпин В.М., Степанов А.В., Воеводин С.М., Щёголев А.И. Посмертная компьютерная томография мертворожденных с костной патологией. Медицинская визуализация. 2013; 5: 110-120.

18. Туманова У.Н., Ляпин В.М., Буров А.А., Подуровская Ю.А., Зарецкая Н.В., Быченко В.Г., Козлова А.В., Щеголев А.И. VACTERL ассоциация у новорожденного: посмерт-ная КТ и МРТ визуализация при патологоанатомическом исследовании. REJR. 2017; 7 (2): 191-208.

19. Туманова У.Н., Федосеева В.К., Ляпин В.М., Быченко В.Г., Воеводин С.М., Щеголев А.И. Плод-акардиус: посмертная компьютерная и магнитно-резонансная томография. Диагностическая и интервенционная радиология. 2016; 2: 23-30.

20. Туманова У.Н., Федосеева В.К., Ляпин В.М., Щеголев А.И., Сухих Г.Т. Выявление скоплений газа в телах плодов, мертворожденных и умерших новорожденных при по-смертном компьютерно-томографическом исследовании. Consilium

Medicum. 2016; 18 (13): 26-33.

21. Щеголев А.И., Туманова У.Н., Федосеева В.К., Ляпин В.М. Посмертная компьютер-но-томографическая характеристика скоплений газа у новорожденных с врожденным сепсисом. Материалы V съезда Российского общества патологоанатомов. М., Группа МДВ, 2017. С. 372-373.

22. Туманова У. Н., Щеголев А. И. Неспецифические посмертные изменения, выявляе-мые при компьютерно-томографическом исследовании. Криминалистическое сопро-вождение расследования преступлений: проблемы и пути их решения. М., 2016. С. 525-529.

23. Туманова У.Н., Щеголев А.И. Лучевая визуализация неспецифических посмертных изменений сердечно-сосудистой системы. Судебно-медицинская экспертиза. 2016; 5: 59-63.

24. Tonni G., De Felice C., Centini G., Ginanneschi C. Cervical and oral teratoma in the fetus: a systematic review of etiology, pathology, diagnosis, treatment and prognosis. Arch. Gy-necol. Obstet. 2010; 282: 355-361. DOI: 10.1007/s00404-010-1500-7

25. Rai M., Hegde P., Devaraju U.M. Congenital facial teratoma. J. Maxillofac. Oral. Surg. 2012; 11: 243-246. DOI: 10.1007/s12663-011-0186-0

26. Yapar E.G., Ekici E., Gokmen O. Sonographic diagnosis of epignathus (oral teratoma), prosencephaly, meromelia and oligohydramnios in a fetus with trisomy 13. Clin Dysmor-phol. 1995; 4: 266-271.

27. Staboulidou I., Miller K., Gohring G., Hillemanns P., Wustemann M. Prenatal diagnosis of an epignathus associated with a 49, XXXXY karyotype: a case report. Fetal Diagn Ther. 2008; 24: 313-317. DOI: 10.1159/000160219

28.Witters I., Moerman P., Louwagie D., Van Assche F.A., Migeon B.R., Fryns J.P.. Second trimester prenatal diagnosis of epignathus teratoma in a ring X chromosome mosaicism with inactive ring X chromosome. Ann Genet. 2001; 44: 179-182.

29. Kockling J., Karbasiyan M., Reis A. Spectrum of mutation and genotype-phenotype analy-sis in Currarino syndrome. Eur J Human Genet. 2001; 9: 599-605. DOI: 10.1038/sj.ejhg.5200683

30. Goldstein I., Drugan A. Congenital cervical teratoma, associated with agenesis of corpus callosum and a subarachnoid cyst. Prenat Diagn. 2005; 25: 439-441. DOI: 10.1002/pd.1056

31. Vandenhaute B., Leteurtre E., Lecomte-Houcke M., Pellerin P., Nuyts J.P., Cuisset J.M., Soto-Ares G. Epignathus teratoma: report of three cases with a review of the literature. Cleft Palate Craniofac. J. 2000; 37: 83-91. DOI: 10.1597/1545-1569(2000)037<0083:ETROTC>2.3.CO;2

32. Нелюбина О.В., А.А. Мамедов А.А., Киргизов И.В. Врожденная патология челюстно-лицевой области. Случай оперативного лечения ребенка с тератомой полости рта и ротоглотки, сочетающейся с врожденной расщелиной губы и неба. Вопросы совре-менной педиатрии. 2012; 2: 162-165.

33. Barnes L., Eveson J.W., Reichart P., Sidransky D. (Eds.) World Health Organization classi-fica-tion of tumors. Pathology and genetics of head and neck tumors. IARC Press, Lyon. 2005.

34. Smirniotopoulos J.G., Chiechi M.V. Teratomas, dermoids, and epidermoids of the head and neck. Radiographics 1995; 15: 1437-55. DOI: 10.1148/radiographics.15.6.8577967

35. Varras M., Akrivis Ch., Plis Ch., Tsoukalos G. Antenatal sonographic diagnosis of pharyn-geal teratoma: our experience of a rare case with review of the literature. Obstet. Gynecol. Int. 2009; 2009: 180643. DOI: 10.1155/2009/180643

36.Berry C.L. (Ed.) Pediatric Pathology. Springer-Verlag: Berlin-Heidelberg-New York, 1981

37. Stocker J.T., Dehner L.P. (Eds). Pediatric pathology, 2nd edn. Lippincott Williams & Wil-kins. 2001; 2.

38. Thurkow A.L., Visser G.H., Oosterhuis J.W., de Vries J.A. Ultrasound observations of a malignant cervical teratoma of the fetus in a case of polyhydramnios: case history and re-view. Eur. J. Obstet. Gynecol. Reprod. Biol. 1982; 14 (6): 375-384.

39. Baumann F.R., Nerlich A. Metastazing cervical teratoma of the fetus. Pediatr. Pathol. Lab. Med. 1995; 15: 221-222.

40. Smith S.L., Hessel A.C., Luna M.A., Malpica A., Rosenthal D.I., El-Naggar A.K. Sinonasal teratocarcinosarcoma of the head and neck: a report of 10 patients treated at a single in-stitution and comparison with reported series. Arch Otolaryngol. Head Neck Surg. 2008; 134 (6): 592-595. DOI: 10.1001/archotol.134.6.592

41. Chao K.K., Eng T.Y., Barnes J., Dahiya R. Sinonasal teratocarcinosarcoma. Am. J. Clin. Oncol. 2004; 27: 29-32.

42. Chakraborty S., Chowdhury A.R., Bandyopadhyay G. Sinonasal teratocarcinosarcoma: Case report of an unusual neoplasm. J. Oral Maxillofacial Pathology. 2016; 20 (1): 147-50. DOI: 10.4103/0973-029X.180979

43. Batsakis J.G., el‐Naggar A.K., Luna M.A. Teratomas of the head and neck with emphasis on malignancy. Ann. Otol. Rhinol. Laryngol. 1995; 104: 496-500. DOI: 10.1177/000348949510400616

44. Bruhwiler H. Ultrasound diagnosis of epignathus in the 17th week of pregnancy. Case re-port and review of the literature. Ultraschall Med. 1995; 16: 238-240. DOI: 10.1055/s-2007-1003211

45. Машинец Н.В., Демидов В.Н., Подуровская Ю.Л., Дорофеева Е.И. Редко наблюдение эпигнатуса у плода. Пренатальная диагностика. 2017; 16 (2): 172-176.

46. Daskalakis G., Efthimiou T., Pilalis A., Papadopoulus D., Anastasakis E., Fotinos G., Antsakalis A. Prenatal diagnosis and management of fetal pharyngeal teratoma: a case re-port and review of the literature. J. Clin. Ultrasound. 2007; 35: 159-163. DOI: 10.1002/jcu.20300

47. Ozeren S., Yuksel A., Altinok T., Yazgan A., Bilgic R. Prenatal ultrasound diagnosis of a large epignathus. J. Obstet. Gynecol. 1999; 19: 660-661. DOI: 10.1080/01443619964012

48. Sherer D.M., Zigalo A., Abulafia O. Prenatal 3-dimensional sonographic diagnosis of a massive fetal epignathus occluding the oral orifice and both nostrils at 35 weeks' gestation. J Ultrasound. Med. 2006; 25: 1503-1505.

49. Johnston J.J., Vyas N.A., Kane A.A., Molter D.W., Smyth M.D. Giant intracranial teratoma with epignathus in a neonate Case report and review of the literature. J Neurosurg. 2007; 106 (3 Suppl): 232-236. DOI: 10.3171/ped.2007.106.3.232

50. Bayır Ö., Güneri E.A., Dilek M., Özer E., Çakmakçı H., Erdağ T.K. Nasopharyngeal mature teratoma in the newborn. Türk Ped Arş 2014; 49: 257-260. DOI: 10.5152/tpa.2014.87

51. Holmgren G., Rydnert J. Male fetus with epignathus originating from the ethmoidal sinus. Eur. J. Obstet. Gynecol. Reprod. Biol. 1987; 24: 69-72.

52. Herman T.E., Siegel M.J. Cervical teratoma. J Perinatol. 2008; 28: 649-651. DOI: 10.1038/jp.2008.84

53. Laje P., Johnson M.P., Howell L.J., Bebbington M.W., Hedrick H.L., Flake A.W., Adzick N.S. Ex utero intrapartum

treatment in the management of giant cervical teratomas. J. Pediatric Surgery. 2012; 47: 1208-1216. DOI: 10.1016/j.jpedsurg.2012.03.027

54. Бурякова С.И. Еще один случай эпигнатуса в отечественную копилку пренатальной диагностики. Пренатальная диагностика. 2011; 10 (4): 366-367.

55. Kelly M.F., Berenholz L., Rizzo K.A., Greco R., Wolfson P., Zwillenberg D.A. Approach for oxygenation of the newborn with airway obstruction due to a cervical mass. Ann. Otol. Rhinol. Laryngol. 1990; 99 (3 Pt 1): 179-182.

56. Liechty K.W., Crombleholme T.M, Flake A.W., Morgan M.A., Kurth C.D., Hubbard A.M., Adzick N.S. Intrapartum airway management for giant fetal neck masses: the EXIT (ex utero intrapartum treatment) procedure. Am J Obstet Gynecol 1997; 177 (4): 870-874.

57. Mychaliska G.B., Bealer J.F., Graf J.L., Rosen M.A., Adzick N.S., Harrison M.R. Operating on placental support: the ex utero intrapartum treatment procedure. J Pediatr Surg 1997; 32 (2): 227-230.

58. Liechty K.W., Hedrick H.L., Hubbard A.M., Johnson M.P., Wilson R.D., Ruchelli E.D., Howell L.J., Crombleholme T.M., Flake A.W., Adzick N.S. Severe pulmonary hypoplasia associated with giant cervical teratomas. J Pediatr Surg. 2006; 41: 230-233. DOI: 10.1016/j.jpedsurg.2005.10.081

References:

1. Tsai Y.T., Cala-Or M.A., Lui C.C., Wang T.J., Lai J.P. Epignathus teratoma with duplica-tion of mandible and tongue: report of a case. Cleft Palate Craniofac. J. 2013; 50: 363-368. DOI: 10.1597/12-015

2. Lionel J., Valvoda M., Hadi K. «Giant epignathus». A case report. Kuwait Med. J. 2004; 36: 217-220.

3. Halterman S, Igulada K, Stelnicki E. Epignathus: large obstructive teratoma arising from the palate. Cleft Palate Craniofac J. 2006; 43: 244-246. DOI: 10.1597/04-166.1

4.Ehrich W.E. Teratoid parasites of the mouth (episphenoids, epipalati (epurani) epignathi). Am. J. Orthod. 1945; 31: 650-658.

5. Keswani R.K., Chugh T.D., Dhall J.C., Mehrotra G.C. Epignathus: a case report. Br. J. Plast. Surg. 1968; 21: 355-359.

6. Chervenak F.A., Tortora M., Moya F.R., Hobbins J. Antenatal sonographic diagnosis of epignathus. J. Ultrasound. Med. 1984; 3: 235-237.

7. Gull I. Antenatal sonographic diagnosis of epignathus at 15 weeks gestation. Ultrasound Obstet Gynecol. 1999; 13: 271-273. DOI: 10.1046/j.1469-0705.1999.13040271.x

8. Clement K., Chamberlain P., Boyd P., Molyneux A. Prenatal diagnosis of an epignathus: a case report and review of the literature. Ultrasound Obstet Gynecol. 2001; 18: 178-181. DOI: 10.1046/j.1469-0705.2001.00456.x

9. Thayyil S., Sebire N.J., Chitty L.S., Wade A., Chong W., Olsen O., Gunny R.S., Offiah A.C., Owens C.M., Saunders D.E., Scott R.J., Jones R., Norman W., Addison S., Bainbridge A., Cady E.B., Vita E.D., Robertson N.J., Taylor A.M.; MARIAS collaborative group. Post-mortem MRI versus conventional autopsy in fetuses and children: a prospective validation study. Lancet. 2013; 382: 223-233. DOI: 10.1016/S0140-6736(13)60134-8

10. Fedoseeva V.K., Tumanova U.N., Lyapin V.M., Voevodin S.M., Shchegolev A.I. Possibili-ties of use of multislice computed tomography in the diagnosis of pathological death fetus-es and newborns. Rossijskij jelektronnyj zhurnal luchevoj diagnostiki. 2014; 3 (S2): 448 (in Russian)

11.Tumanova U.N., Bychenko V.G., Liapin V.M., Voevodin S.M., Shchegolev A.I. Congenital Diaphragmatic Hernia in a Newborn: MRI - Pathomorphological Comparisons. Medicin-skaja vizualizacija. 2014; 4: 72-83 (in Russian)

12. Tumanova U.N., Bychenko V.G., Lyapin V.M, Voevodin S.M., Shchegolev A., Sukhikh G. The method of differential diagnosis of stillbirth and death of newborn after birth. Patent RUS 2577454 18.06.2015 (in Russian).

13. Shchegolev A.I., Tumanova U.N. Role of magnetic resonance imaging in tan-atogenesis determining. Criminalistics: past, present, future - achievements and prospects of devel-opment. Moscow, Academy of the Investigative Committee of the Russian Federation, 2014. P. 369-372 (in Russian).

14. Tumanova U.N., Shchegolev A.I. Щёголев А. И. Postmortem Magnetic Resonance Tomog-raphy of Fetuses and Newborns. Medicinskaja vizualizacija 2015; 5: 128-13 (in Russian).

15. Arthurs O.J., Guy A., Thayyil S., Wade A., Jones R., Norman W., Scott R., Robertson N.J., Jacques T.S., Chong W.K., Gunny R., Saunders D., Olsen O.E., Owens C.M., Offiah A.C., Chitty L.S., Taylor A.M., Sebire N.J.; Magnetic Resonance Imaging Autopsy Study (MaRIAS) Collaborative Group. Comparison of diagnostic performance for perinatal and paediatric post-mortem imaging: CT versus MRI. Eur Radiol. 2016; 26 (7): 2327-2336. DOI: 10.1007/s00330-015-4057-9.

16. Tumanova U.N., Shchegolev A.I. Possibilities and limitations of virutal autopsy in neona-tology. REJR. 2017; 7 (1): 20-33. DOI:10.21569/2222-7415-2017-7-1-20-33 (in Russian).

17. Tumanova U.N., Fedoseeva V.K., Liapin V.M., Stepanov A.V., Voevodin S.M., Shchyogo-lev A.I. Computed Tomography of stillborn with bone pathology. Medicinskaja vizualizacija. 2013; 5: 110-120 (in Russian).

18. Tumanova U.N., Lyapin V.M., Burov A.A., Podurovskaya Yu.L., Zaretskaya N.V., Bychen-ko V.G., Kozlova A.V., Shchegolev A.I. VACTERL association of newborn: postmortem CT and MRI imaging for autopsy. REJR. 2017; 7 (2): 191-208 (in Russian) DOI:10.21569/2222-7415-2017-7-2-191-208

19. Tumanova U.N., Fe-doseeva V.K., Lyapin V.M., Bychenko V.G., Voevodin S.M., Shchego-lev A.I. Acardiac fetus: postmortem computed and magnetic resonance tomography imag-ing. Diagnosticheskaja i intervencionnaja radiologija. 2016; 2: 23-30 (in Russian)

20. Tumanova U.N., Fedoseeva V.K., Lyapin V.M., Shchegolev A.I., Sukhikh G.T. Identifica-tion of gas accumulations in the bodies of fetuses, stillborns and dead newborns at post-mortem computed tomography study. Consilium Medicum. 2016; 18 (13): 26–33 (in Rus-sian)

21. Shchegolev A.I., Tumanova U.N., Fedoseeva V.K., Lyapin V.M. Postmortem computed tomographic characteristics of gas accumulation in newborns with congenital sepsis. Mate-rialy V s‹ezda Rossijskogo obshhestva patologoanatomov. M., Gruppa MDV, 2017. P. 372-373. (in Russian)

22. Tumanova U.N., Shchegolev A.I. Nespecificheskie posmertnye izmenenija, vyjavljaemye pri kompjuterno-tomograficheskom issledovanii. Kriminalisticheskoe sopro-vozhdenie rassledovanija prestuplenij: problemy i puti ih

reshenija. M., Akademija Sledstvennogo komiteta Rossijskoj Federacii, 2016. P. 525-529 (in Russian).

23. Tumanova U.N., Shchegolev A.I. Radiation diagnosis of non-specific postmortem changes in the cardiovascular system. Sudebno-medicinskaja jekspertiza. 2016; 5: 59-63. DOI: 10.17116/sudmed2016595559-63 (in Russian).

24. Tonni G., De Felice C., Centini G., Ginanneschi C. Cervical and oral teratoma in the fetus: a systematic review of etiology, pathology, diagnosis, treatment and prognosis. Arch. Gy-necol. Obstet. 2010; 282: 355-361. DOI: 10.1007/s00404-010-1500-7

25. Rai M., Hegde P., Devaraju U.M. Congenital facial teratoma. J. Maxillofac. Oral. Surg. 2012; 11: 243-246. DOI: 10.1007/s12663-011-0186-0

26. Yapar E.G., Ekici E., Gokmen O. Sonographic diagnosis of epignathus (oral teratoma), prosencephaly, meromelia and oligohydramnios in a fetus with trisomy 13. Clin Dysmor-phol. 1995; 4: 266-271.

27. Staboulidou I., Miller K., Gohring G., Hillemanns P., Wustemann M. Prenatal diagnosis of an epignathus associated with a 49, XXXXY karyotype: a case report. Fetal Diagn Ther. 2008; 24: 313-317. DOI: 10.1159/000160219

28. Witters I., Moerman P., Louwagie D., Van Assche F.A., Migeon B.R., Fryns J.P.. Second trimester prenatal diagnosis of epignathus teratoma in a ring X chromosome mosaicism with inactive ring X chromosome. Ann Genet. 2001; 44: 179-182.

29. Kockling J., Karbasiyan M., Reis A. Spectrum of mutation and genotype-phenotype analy-sis in Currarino syndrome. Eur J Human Genet. 2001; 9: 599-605. DOI: 10.1038/sj.ejhg.5200683

30. Goldstein I., Drugan A. Congenital cervical teratoma, associated with agenesis of corpus callosum and a subarachnoid cyst. Prenat Diagn. 2005; 25: 439-441. DOI: 10.1002/pd.1056

31. Vandenhaute B., Leteurtre E., Lecomte-Houcke M., Pellerin P., Nuyts J.P., Cuisset J.M., Soto-Ares G. Epignathus teratoma: report of three cases with a review of the literature. Cleft Palate Craniofac. J. 2000; 37: 83-91. DOI: 10.1597/1545-1569(2000)037<0083:ETROTC>2.3.CO;2

32. Nelubina O.V., Mamedov A.A., Kirgizov I.V. Congenital dentofacial anomaly. A history case of surgical treatment of teratoid tumor asso-ciated with congenital cleft lip and palate in a child. Voprosy sovremennoj pediatrii. 2012; 2: 162-165 (in Russian)

33. Barnes L., Eveson J.W., Reichart P., Sidransky D. (Eds.) World Health Organization classi-fication of tumors. Pathology and genetics of head and neck tumors. IARC Press, Lyon. 2005.

34. Smirniotopoulos J.G., Chiechi M.V. Teratomas, dermoids, and epidermoids of the head and neck. Radiographics 1995; 15: 1437-55. DOI: 10.1148/radiographics.15.6.8577967

35. Varras M., Akrivis Ch., Plis Ch., Tsoukalos G. Antenatal sonographic diagnosis of pharyn-geal teratoma: our experience of a rare case with review of the literature. Obstet. Gynecol. Int. 2009; 2009: 180643. DOI: 10.1155/2009/180643

36. Berry C.L. (Ed.) Pediatric Pathology. Springer-Verlag, Berlin-Heidelberg-New York, 1981.

37. Stocker J.T., Dehner L.P. (Eds). Pediatric pathology, 2nd edn. Lippincott Williams & Wil-kins. 2001. P. 2.

38. Thurkow A.L., Visser G.H., Oosterhuis J.W., de Vries J.A. Ultrasound observations of a malignant cervical teratoma of the fetus in a case of polyhydramnios: case history and re-view. Eur. J. Obstet. Gynecol. Reprod. Biol. 1982; 14 (6): 375-384.

39. Baumann F.R., Nerlich A. Metastazing cervical teratoma of the fetus. Pediatr. Pathol. Lab. Med. 1995; 15: 221-222.

40. Smith S.L., Hessel A.C., Luna M.A., Malpica A., Rosenthal D.I., El-Naggar A.K. Sinonasal teratocarcinosarcoma of the head and neck: a report of 10 patients treated at a single in-stitution and comparison with reported series. Arch Otolaryngol. Head Neck Surg. 2008; 134 (6): 592-595. DOI: 10.1001/archotol.134.6.592

41. Chao K.K., Eng T.Y., Barnes J., Dahiya R. Sinonasal teratocarcinosarcoma. Am. J. Clin. Oncol. 2004; 27: 29-32.

42. Chakraborty S., Chowdhury A.R., Bandyopadhyay G. Sinonasal teratocarcinosarcoma: Case report of an unusual neoplasm. J. Oral Maxillofacial Pathology. 2016; 20 (1): 147-50. DOI: 10.4103/0973-029X.180979

43. Batsakis J.G., el‐Naggar A.K., Luna M.A. Teratomas of the head and neck with emphasis on malignancy. Ann. Otol. Rhinol. Laryngol. 1995; 104: 496-500. DOI: 10.1177/000348949510400616

44. Bruhwiler H. Ultrasound diagnosis of epignathus in the 17th week of pregnancy. Case re-port and review of the literature. Ultraschall Med. 1995; 16: 238-240. DOI: 10.1055/s-2007-1003211

45. Mashinets N.V., Demidov V.N., Podurovskaya Y.L., Dorofeeva E.I. A rare case of epig-natus in the fetus. Prenatal'naja diagnostika. 2017; 16 (2): 172-176 (in Russian).

46. Daskalakis G., Efthimiou T., Pilalis A., Papadopoulus D., Anastasakis E., Fotinos G., Antsakalis A. Prenatal diagnosis and management of fetal pharyngeal teratoma: a case re-port and review of the literature. J. Clin. Ultrasound. 2007; 35: 159-163. DOI: 10.1002/jcu.20300

47. Ozeren S., Yuksel A., Altinok T., Yazgan A., Bilgic R. Prenatal ultrasound diagnosis of a large epignathus. J. Obstet. Gynecol. 1999; 19: 660-661. DOI: 10.1080/01443619964012

48. Sherer D.M., Zigalo A., Abulafia O. Prenatal 3-dimensional sonographic diagnosis of a massive fetal epignathus occluding the oral orifice and both nostrils at 35 weeks' gestation. J Ultrasound. Med. 2006; 25: 1503-1505.

49. Johnston J.J., Vyas N.A., Kane A.A., Molter D.W., Smyth M.D. Giant intracranial teratoma with epignathus in a neonate Case report and review of the literature. J Neurosurg. 2007; 106 (3 Suppl): 232-236. DOI: 10.3171/ped.2007.106.3.232

50. Bayır Ö., Güneri E.A., Dilek M., Özer E., Çakmakçı H., Erdağ T.K. Nasopharyngeal mature teratoma in the newborn. Türk Ped Arş 2014; 49: 257-260. DOI: 10.5152/tpa.2014.87

51. Holmgren G., Rydnert J. Male fetus with epignathus originating from the ethmoidal sinus. Eur. J. Obstet. Gynecol. Reprod. Biol. 1987; 24: 69-72.

52. Herman T.E., Siegel M.J. Cervical teratoma. J Perinatol. 2008; 28: 649-651. DOI: 10.1038/jp.2008.84

53. Laje P., Johnson M.P., Howell L.J., Bebbington M.W., Hedrick H.L., Flake A.W., Adzick N.S. Ex utero intrapartum treatment in the management of giant cervical teratomas. J. Pediatric Surgery. 2012; 47: 1208-1216. DOI: 10.1016/j.jpedsurg.2012.03.027

54. Buryakova S.I. Another case of epignatus in the domestic piggy bank prenatal diagnosis. Prenatal'naja diagnostika. 2011; 10 (4): 366-367 (in Russian).

55. Kelly M.F., Berenholz L., Rizzo K.A., Greco R., Wolfson P., Zwillenberg D.A. Approach for oxygenation of the newborn with airway obstruction due to a cervical mass. Ann. Otol. Rhinol. Laryngol. 1990; 99 (3 Pt 1): 179-182.

56. Liechty K.W., Crombleholme T.M, Flake A.W., Morgan M.A.,

Kurth C.D., Hubbard A.M., Adzick N.S. Intrapartum airway management for giant fetal neck masses: the EXIT (ex utero intrapartum treatment) procedure. Am J Obstet Gynecol 1997; 177(4): 870-874.

57. Mychaliska G.B., Bealer J.F., Graf J.L., Rosen M.A., Adzick N.S., Harrison M.R. Operating on placental support: the ex utero intrapartum treatment procedure. J Pediatr Surg 1997; 32 (2): 227-230.

58. Liechty K.W., Hedrick H.L., Hubbard A.M., Johnson M.P., Wilson R.D., Ruchelli E.D., Howell L.J., Crombleholme T.M., Flake A.W., Adzick N.S. Severe pulmonary hypoplasia associated with giant cervical teratomas. J Pediatr Surg. 2006; 41: 230-233. DOI: 10.1016/j.jpedsurg.2005.10.081