

СОВРЕМЕННЫЕ МЕТОДЫ ЛУЧЕВОЙ ДИАГНОСТИКИ КАК ОСНОВА ДЛЯ СВОЕВРЕМЕННОГО ВЫЯВЛЕНИЯ И УСПЕШНОГО ЛЕЧЕНИЯ ДЕГЕНЕРАТИВНОГО СТЕНОЗА ПОЗВОНОЧНОГО КАНАЛА ШЕЙНОГО ОТДЕЛА ПОЗВОНОЧНИКА

Месхи К.Т., Ворона Б.Н., Зелянин А.С.

Цель исследования. Анализ роли современных методов лучевой диагностики, визуализации, контроля, а также их использования как в ходе предоперационной подготовки и оперативного лечения пациентов со стенозом позвоночного канала шейного отдела позвоночника, так и в послеоперационном периоде.

Материалы и методы. Проведено хирургическое лечение 25 пациентов со стенозом позвоночного канала шейного отдела позвоночника различной протяженности. Всем пациентам выполнялись рентгенологическое и МРТ-исследования на этапе дооперационного обследования, а также контрольные МРТ и КТ исследования в послеоперационном периоде. Оперативное лечение выполнялось из миниинвазивного переднебокового шейного парафарингеального доступа с установкой межтелового кейджа из материала РЕЕК нулевого профиля с блокирующим механизмом, наполненного остеокондуктивной пастой на основе гидроксипатита и β -трикальцийфосфата. На всех этапах оперативного пособия проводился рентгенологический контроль при помощи электронно-оптического преобразователя.

Результаты. В результате тщательного предоперационного обследования, планирования хирургического пособия и использования современных методов визуализации в ходе оперативного вмешательства у 22 пациентов получен отличный ранний послеоперационный результат с выпиской на амбулаторное долечивание на 3-4 сутки после оперативного лечения. У 3 пациентов в раннем послеоперационном периоде развилась симптоматика вторичного отека корешка, устраненная медикаментозным лечением, пациенты выписаны из стационара на 9-10 сутки после операции. При последующих контрольных исследованиях через 6 и 12 месяцев у 17 (68,0%) из 25 пациентов на фоне отсутствия признаков дегенеративно-дистрофических изменений смежных уровней отмечались явления образования межтелового спондилодеза, дислокации имплантата зарегистрировано не было. Динамическое наблюдение за пациентами продолжено.

Заключение. Применение современных методов лучевой диагностики на всех этапах (предоперационное обследование, планирование оперативного пособия, хирургическое вмешательство, наблюдение в послеоперационном периоде) лечения пациентов со стенозом позвоночного канала шейного отдела позвоночника позволяет получить отличные и хорошие результаты в абсолютном большинстве наблюдений и является залогом успеха в лечении данной категории пациентов.

Ключевые слова: стеноз позвоночного канала, шейный отдел позвоночника, миниинвазивный спондилодез, дискэктомия, МРТ, КТ, спондилография.

Контактный автор: Месхи К.Т., e-mail: meskhi@inbox.ru

Для цитирования: Месхи К.Т., Ворона Б.Н., Зелянин А.С. Современные методы лучевой диагностики как основа для своевременного выявления и успешного лечения дегенеративного стеноза позвоночного канала шейного отдела позвоночника. REJR 2017; 7(4):30-38. DOI:10.21569/2222-7415-2017-7-4-30-38.

Статья получена: 23.10.17

Статья принята: 13.11.17

ФГАОУ ВО Первый МГМУ имени И.М. Сеченова Минздрава России (Сеченовский Университет)
г. Москва, Россия

MODERN METHODS OF RADIOLOGY DIAGNOSTICS AS A BASIS FOR TIMELY DETECTION AND SUCCESSFUL TREATMENT OF THE SPINAL CANAL DEGENERATIVE STENOSIS IN THE CERVICAL SPINE

Meskhi K.T., Vorona B.N., Zelyanin A.S.

Purpose. To analyze the role of modern methods of radiology diagnostics, visualization and monitoring along with their usage in preoperative preparation, surgical treatment and postoperative period of patients with spinal canal stenosis of the cervical spine.

Materials and methods. Surgical treatment of 25 patients with spinal stenosis of the cervical spine of various lengths has been performed. All the patients underwent X-ray and MRI examinations at the stage of preoperative examination, as well as MRI control and CT examinations in the postoperative period. Surgical treatment was performed through a mini-invasive anterolateral cervical parapharyngeal access with the installation of an interbody PEEK zero profile cage with locking mechanism, filled with osteoconductive paste based on hydroxyapatite and β -tricalcium phosphate. At all stages of the operational manual, X-ray control has been carried out using an electron-image tube.

Results. As a result of comprehensive preoperative examination, planning of surgical treatment and usage of modern imaging techniques during the surgery, 22 patients have received an excellent early postoperative result with a discharge to outpatient follow-up care on the 3rd-4th day after the surgical treatment. In the early postoperative period 3 patients had the symptomatology of secondary edema of the root, which was eliminated by medicated treatment. These patients were discharged from the hospital on the 9-10th day after the operation. At subsequent follow-up studies after 6 and 12 months 17 (68.0%) of 25 patients showed no signs of degenerative-dystrophic changes in adjacent spinal levels and no interstitial fusion or implant dislocation were registered. Dynamic monitoring of patients is being continued.

Conclusion. The usage of modern methods of radiology diagnostics at all the treatment stages (preoperative examination, planning of surgical manual, surgical intervention, observation in the postoperative period) of patients with stenosis of the spinal canal of the cervical spine allows to obtain excellent and good results in the vast majority of observations and is the key to success in the treatment of this category of patients.

Keywords: stenosis of the spinal canal, cervical spine, minimally invasive spinal fusion, discectomy, MRI, CT, spondylography.

Corresponding author: Meskhi K.T., e-mail: meskhi@inbox.ru

For citation: Meskhi K.T., Vorona B.N., Zelyanin A.S. Modern methods of radiology diagnostics as a basis for timely detection and successful treatment of the spinal canal degenerative stenosis in the cervical spine. REJR 2017; 7(4):30-38. DOI:10.21569/2222-7415-2017-7-4-30-38.

Received: 23.10.17

Accepted: 13.11.17

Проблема дегенеративно-дистрофических изменений позвоночника не теряет своей актуальности, распространенность жалоб на появление болевого синдрома в шейном отделе позвоночника, особенно среди населения трудоспособного возраста, крайне высока, и при обращении за медицинской помощью стоит на втором месте после жалоб на боли в поясничной области. Возрастные дегенеративные изменения костно-хрящевых структур шейного отдела позвоночника встречаются в 50% случаев среди

населения средней возрастной группы. Хотя в большинстве случаев заболевание протекает бессимптомно, такие изменения, как грыжа межпозвоночного диска, образование краевых остеофитов, гипертрофированный суставно-связочный аппарат, являются причиной возникновения неврологической симптоматики, вызывая боль в шее, радикуло- и миелопатию [1, 2].

Наиболее доступным методом визуализации заболеваний позвоночника на начальном этапе обследования пациента является рентге-

I.M. Sechenov First Moscow State Medical University (Sechenov University).
Moscow, Russia.

нологическое исследование в двух взаимно перпендикулярных проекциях. При возникновении подозрения на нестабильность в позвоночно-двигательном сегменте выполняется функциональная спондилография, которая представляет собой легко доступное, и в то же время информативное исследование. Однако, по многочисленным данным исследователей, основным недостатком при оценке обнаруживаемых при рентгенографии изменений является использование субъективных качественных показателей, зависящих от квалификации, опыта, добросовестности, воображения и т.п. врача-рентгенолога [3]. Что наиболее важно, при рентгенографии только косвенно можно судить об изменениях в межпозвоночных дисках, связочном аппарате и состоянии невраль-ных структур в позвоночном канале.

В течение последних 2-х десятилетий «золотым стандартом» обследования пациентов с дегенеративными заболеваниями позвоночника является магнитно-резонансная томография, обладающая такими достоинствами, как неинвазивность, отсутствие лучевой нагрузки, широкое поле изображения, возможность получения томограмм в любой плоскости (сагиттальная, коронарная, аксиальная), визуализация содержимого дурального мешка, корешковых каналов, паравертебральных областей, высокий межтканевой контраст, высокая чувствительность к патологическим изменениям в структуре тканей, возможность точной структурной характеристики ткани посредством использования различных пульсовых последовательностей, возможность визуализации сосудистого русла всех калибров и др.

Об исключительной важности МР-томографии при обследовании пациентов с заболеваниями позвоночника высказываются как отечественные, так и зарубежные авторы. Хит М.А. и др., в ходе своего исследования выделяют преимущества МРТ в выявлении патологии межпозвоночных дисков, ранних изменений морфологии мягкотканых структур: межпозвоночных дисков, спинного мозга, его оболочек и корешков, передней и задней продольных связок, суставов. Отмечается возможность прослеживания процесса дегенерации и потери жидкости фиброзного кольца, пульпозного ядра и замыкательных пластин [4, 5]. Зарубежные исследователи и практикующие хирурги также убеждены в высокой значимости и важности предоперационного обследования пациентов с применением МР-томографии, позволяющей определить патологические изменения в позвоночном канале, степень выраженности компрессии спинного мозга и количество вовлеченных уровней [6, 7, 8].

Для оценки состояния костной ткани наиболее информативным методом исследова-

ния является компьютерная томография (КТ), позволяющая анализировать губчатую и кортикальную костную ткань, оценить параметры кости, включая количественную оценку макро-структурных (геометрия кости) и микро-структурных (объем, количество костных трабекул) параметров. Она дает более четкое и объективное представление об архитектонике костных структур и, в итоге, на этапе дооперационного обследования позволяет выявить участки стеноза позвоночного канала с измененными костными структурами, такими как краевые остеофиты; а в качестве ближайшего и отдаленного послеоперационного контрольного исследования позволяет оценить положение установленных имплантатов и образование межтелового спондилодеза.

Значимой и пока нерешенной проблемой является необоснованное игнорирование специалистами первичного звена простого правила: МР-томография является первым шагом и важнейшей частью обследования пациентов с неврологической симптоматикой. Несвоевременное проведение соответствующих диагностических исследований чревато как усугублением имеющейся симптоматики вплоть до невосполнимого дефицита, так и развитием необратимых изменений. Также важно, что вовремя начатое лечение выявленных в одном-двух сегментах изменений препятствует запуску «каскада» болезни и вовлечению в патологический процесс целого отдела или отделов позвоночника.

В ходе проведения клинического и инструментального исследований у большинства пациентов, имеющих неврологическую симптоматику, выявляются дегенеративно-дистрофические изменения шейного отдела позвоночника различной степени выраженности, затрагивающие один-два позвоночно-двигательных сегмента, реже – в количестве трех-четырех уровней.

После обследования и выставления диагноза на передний план выступает проблема выбора тактики лечения – консервативного либо оперативного. На сегодняшний день показания к оперативному лечению стеноза позвоночного канала четко определены: а) наличие точно локализованного компримирующего невральные структуры фактора, подтвержденного данными магнитно-резонансной или компьютерной томографии, совпадающего с клинической картиной заболевания; б) наличие стойкого неврологического дефицита; в) безуспешность консервативного лечения; г) стойкое снижение качества жизни пациента.

В настоящее время наиболее прогрессивным является вариант фиксации позвоночно-двигательного сегмента межтеловым кейджем с нулевым профилем и блокирующим механиз-

мом из РЕЕК материала (stand-alone cage), все чаще применяемым как при моно-, так и при полисегментарных патологиях [9].

Переднебоковой шейный парафарингеальный доступ, описанный Smith, Robinson и Cloward, получил в последние десятилетия наибольшее распространение и с небольшими изменениями применяется чаще всего при хирургическом лечении травм и заболеваний шейного отдела позвоночника [10]. Он позволяет ревизовать позвоночный канал от 2-го шейного до 3-го грудного позвонков с минимальной травмой для пациента и наиболее выгодным косметическим результатом.

Материалы и методы.

В статье приведен опыт предоперационного обследования, хирургического лечения и послеоперационного наблюдения 25 пациентов со стенозом позвоночного канала.

Все пациенты обращались за консультативной помощью хирурга-вертебролога ввиду отсутствия положительного эффекта от консервативной терапии и сохранения болевого синдрома. При сборе анамнеза, осмотре и оценке неврологического статуса, характерными симптомами для данной группы пациентов являлись: наличие жалоб на боль в области шейно-воротниковой зоны, часто иррадиирующей в одну, либо обе верхние конечности, с оценкой выраженности болевого синдрома по ВАШ от 7 до 9 баллов.

Всем пациентам на этапе дооперационного обследования проводилось КТ-исследование и МР-томография шейного отдела позвоночника на высокопольном томографе силой 1,5-3,0 Тесла. Также, выполнялась рентгенография шейного отдела позвоночника в двух проекциях, при необходимости, с целью выявления нестабильности позвоночно-двигательных сегментов – функциональные пробы.

Всем пациентам проведено хирургическое лечение в объеме миниинвазивного декомпрессио-стабилизирующего вмешательства с установкой кейджа с нулевым профилем и механизмом блокирования. Во всех случаях интраоперационный рентгенологический контроль осуществлялся с помощью электронно-оптического преобразователя.

Пациентов активизировали в день операции. В первые сутки после операции, с целью оценки установленной фиксирующей конструкции проводилось контрольное рентгенологическое исследование шейного отдела позвоночника в двух проекциях.

В раннем послеоперационном периоде пациенты получали антибактериальную, противовоспалительную, симптоматическую терапию, было рекомендовано ношение мягкого шейного ортеза.

Выписку пациентов из стационара осу-

ществляли на 3-4 сутки после операции.

Через 4-6 недель пациентам проводилась контрольная рентгенография шейного отдела позвоночника с целью исключения миграции фиксирующих систем, после чего, пациентам разрешалось ходить без шейного ортеза.

На более поздних сроках наблюдения (6-12-18 месяцев) пациентам выполнялось контрольное КТ-исследование шейного отдела позвоночника, как метод, позволяющий наиболее точно оценить состояние костных структур и степень образования спондилодеза.

Клиническое наблюдение.

Пациентка К. обратилась в клинику за консультативной помощью с жалобами на онемение 1-3 пальцев обеих верхних конечностей, постоянное чувство дискомфорта в шейном отделе позвоночника, головокружение, рассеянность. Из анамнеза известно: пациентка ведет малоподвижный образ жизни, офисный сотрудник с ненормированным графиком работы, впервые отметила чувство онемения 1-3 пальцев на обеих верхних конечностях в 2010г., в связи с чем обратилась за медицинской помощью по месту жительства. Было проведено рентгенологическое исследование шейного отдела позвоночника, в ходе которого были выявлены незначительные дегенеративные изменения, выпрямление шейного лордоза, снижение высоты межпозвонкового диска С3-С4. В период с 2010 по 2017гг. проводилась консервативная терапия со слабо выраженным положительным эффектом. В июне 2017г. в связи с ухудшением состояния, выражающегося в болях в обеих верхних конечностях, онемении 1-3 пальцев обеих верхних конечностей, чувстве дискомфорта в шейном отделе позвоночника, головокружении, рассеянности, пациентка повторно обратилась за медицинской помощью по месту жительства. Впервые (!) за 7 лет болезни пациентке было рекомендовано проведение МРТ-исследования шейного отдела позвоночника, в ходе которого выявлено: МР-картина дегенеративно-дистрофических изменений, остеохондроза и деформирующего спондилеза шейного и верхне-грудного отделов позвоночника. Выраженная компрессия спинного мозга и спинномозговых корешков диско-остеофитными комплексами в сегментах С3-С4, С4-С5, С5-С6, С6-С7. Стеноз позвоночного канала (рис. 1).

При объективном осмотре: гиперстенический тип телосложения пациентки, наличие избыточного жирового отложения, ИМТ – 37 (ожирение второй степени). По данным неврологического осмотра: ЧМН – интактны, парезов нет, сухожильные рефлексы живые. Симптом запястного канала справа. Гипестезия в области дерматомов С3, С4, С5, С6. Координаторные пробы выполняет. В позе Ромберга устойчива.

На основании жалоб, анамнеза, данных клинических и инструментальных исследований, пациентке установлен диагноз: Стеноз позвоночного канала. Грыжи межпозвоночных дисков С3-С4, С4-С5, С5-С6, С6-С7. Вторичный корешковый синдром.

Проведено хирургическое лечение: тотальная дискэктомия С3-С4, С4-С5, С5-С6, С6-С7, декомпрессия, передний шейный спондилодез С3-С4, С4-С5, С5-С6, С6-С7 кейджами Zero-P VA Lordotic (Synthes), наполненными остеокондуктивной пастой (рис. 2).

Следует отметить, что проведение подобных вмешательств немислимо без систематического рентгенологического контроля на протяжении всей операции. Применение электронно-оптического преобразователя позволяет:

- избежать ошибок, связанных с неправильным определением уровня вмешательства;
- выбрать оптимальный размер имплантатов;
- правильно установить фиксирующую конструкцию (рис. 3).

Пациентка активизирована на следующие сутки после операции, патологическая неврологическая симптоматика отсутствует, жалобы на умеренную боль в области послеоперационной раны.

Ранний послеоперационный период без осложнений, проводились плановые перевязки, антибактериальная, противовоспалительная, обезболивающая терапия. Пациентка выписана с рекомендациями из стационара на амбулаторное долечивание на четвертые сутки после оперативного лечения.

Через 1 месяц после проведенного хирургического лечения пациентке проведено контрольное МРТ-исследование шейного отдела позвоночника, по итогам которого отмечена ликвидация компрессии спинного мозга и спинномозговых корешков. Проведена оценка положения установленных межтеловых имплантатов, а также выявлен очаг миелопатии на уровне С3-С4, обнаружение которого в ходе дооперационного исследования было затруднено, ввиду выраженного стеноза позвоночного канала на фоне дегенеративно-дистрофических изменений (рис. 4). На основании полученных результатов, с целью реабилитации, пациентка направлена на восстановительное лечение в профильное учреждение.

Результаты и обсуждение.

За период с 2016 по 2017 гг. в нашей клинике прооперировано 25 пациентов с локальными и протяженными стенозами позвоночного канала на фоне грыж межпозвоночных дисков: моносегментарный стеноз – 15 пациентов (60,0%), двухсегментарный – 6 пациентов (24,0%), трехсегментарный – 3 пациента (12,0%), четырехсегментарный – 1 пациент

(4%).

Всем пациентам проведено миниинвазивное хирургическое вмешательство с использованием микрохирургической техники и оптического увеличения (операционный микроскоп) в объеме тотальной дискэктомии, декомпрессии, переднего шейного спондилодеза кейджами с нулевым профилем и механизмом блокирования, выполненными из РЕЕК-материала. С целью повышения качества организации спондилодеза в качестве наполнителя кейджа использовалась остеокондуктивная паста на основе гидроксиапатита и β -трикальцийфосфата.

Все этапы наблюдения сопровождались проведением лучевых методов исследования: с целью установления диагноза и планирования оперативного вмешательства, интраоперационного контроля и дальнейшего послеоперационного наблюдения.

В результате проведенного лечения у 23 пациентов (92,0%) отмечен полный регресс болевой корешковой симптоматики с выпиской на амбулаторное долечивание на 3-4 сутки после оперативного лечения. Тем самым, у этих пациентов достигнут отличный ближайший результат. У 2 пациентов (8,0%) на третьи послеоперационные сутки наблюдались симптомы вторичного отека корешка, требующие консервативного лечения в стационарных условиях – противоотечная, сосудистая, противовоспалительная терапия в течение 7-9 суток привели к полному регрессу болевой корешковой симптоматики. Пациенты также были выписаны на амбулаторное долечивание в удовлетворительном состоянии. Результат лечения этих пациентов был расценен как хороший.

Воспалительных изменений послеоперационных ран ни у кого из пациентов отмечено не было.

При контрольном рентгенологическом исследовании и МРТ-исследовании через 6 и 12 месяцев ни у кого из пациентов не было выявлено дислокации имплантата, сохранялась благоприятная клиническая симптоматика, полное отсутствие корешковой боли.

При компьютерной томографии через 6 месяцев после операции у 17 пациентов (68%) были выявлены признаки межтелового спондилодеза (рис. 5). Через еще 6 месяцев при контрольной КТ явные признаки сращения позвонков выявлены уже у 22 (88,0%) пациентов. Динамическое наблюдение за пациентами продолжено.

Заключение.

Таким образом, как диагностика, так и предоперационное планирование, и само хирургическое вмешательство, а также послеоперационное наблюдение пациентов со стенозом позвоночного канала шейного отдела позвоночника разной протяженности в современном

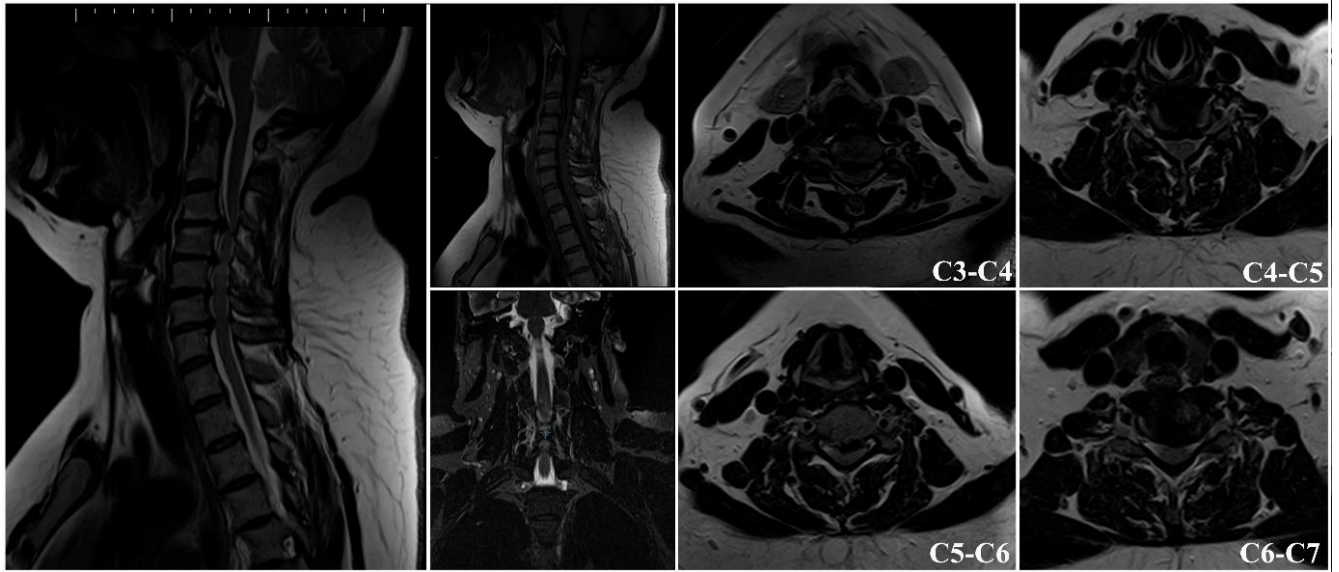


Рис. 1 (Fig. 1)

Рис. 1. МРТ.

Пациентка К. до операции.

Fig. 1. MRI.

Patient K. Before surgery.

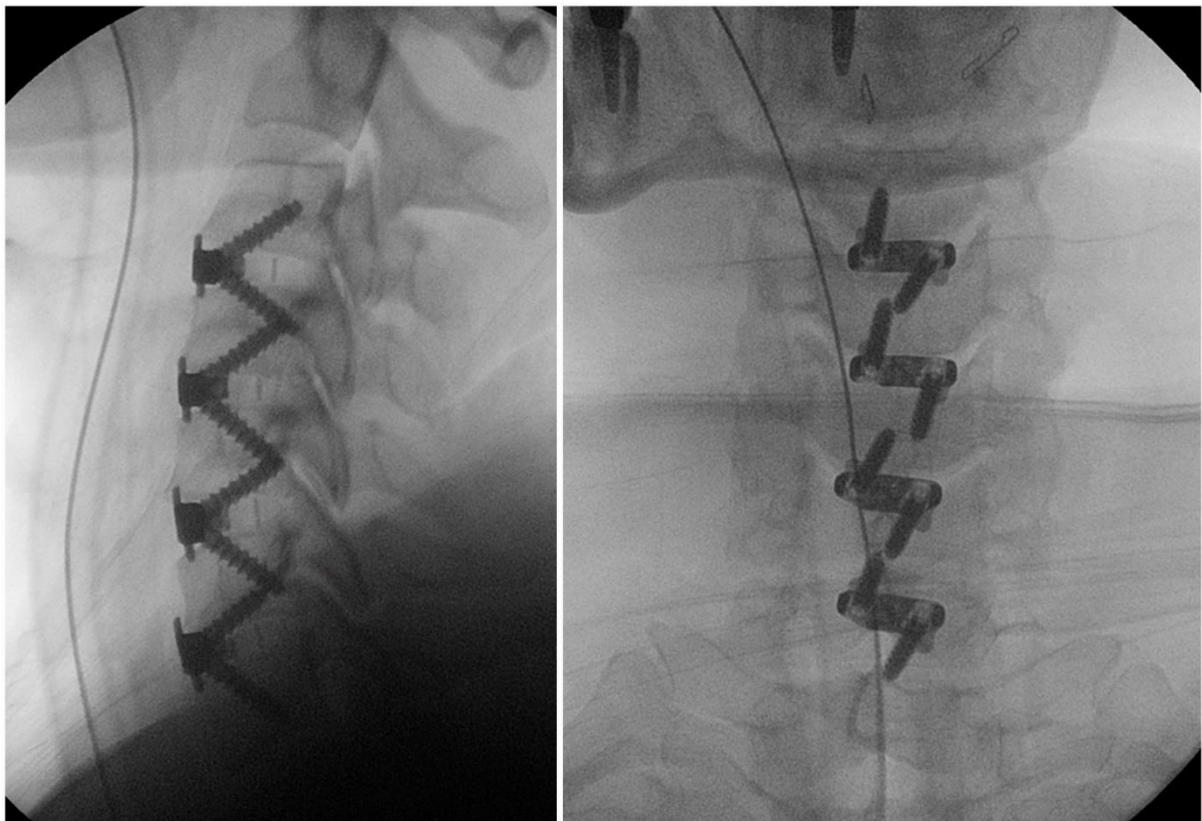


Рис. 2 (Fig. 2)

Рис. 2. Послеоперационные рентгенограммы пациентки К.

Fig. 2. Postoperative X-ray pictures, patient K.

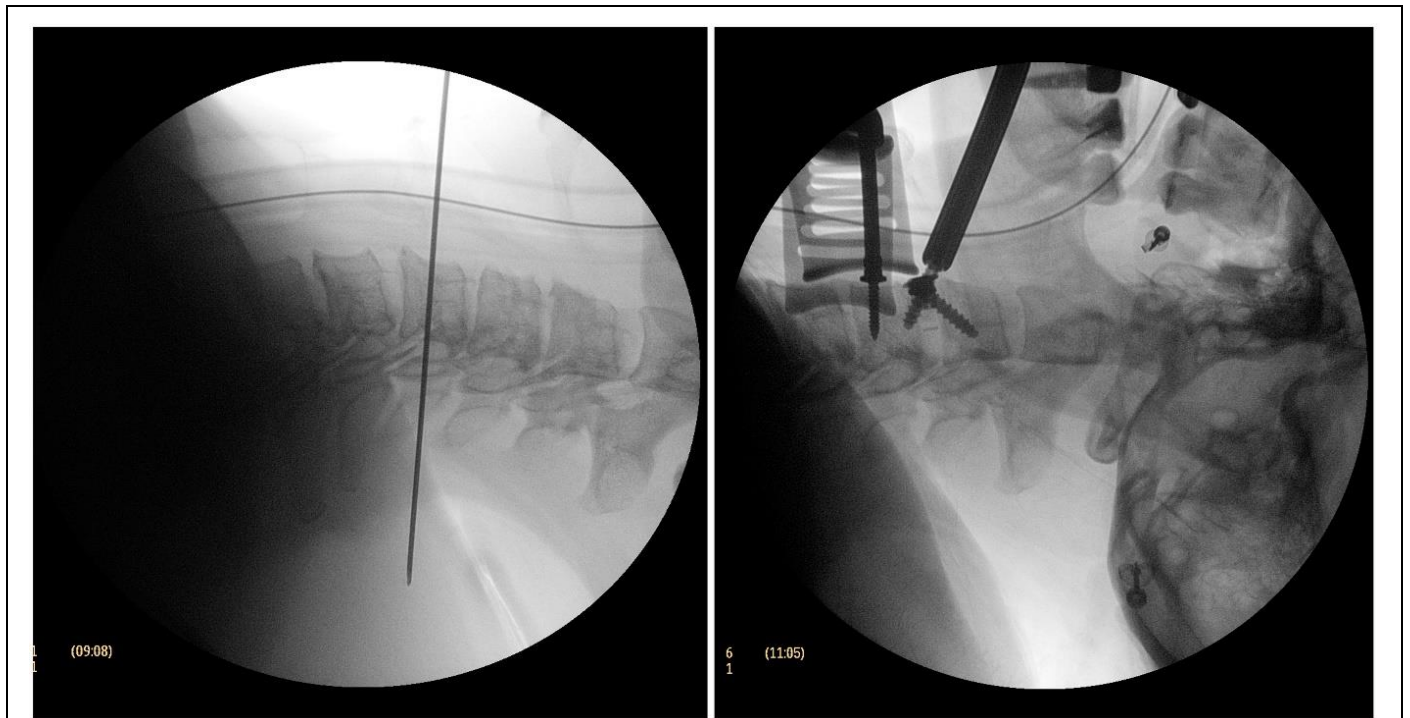


Рис. 3 (Fig. 3)

Рис. 3. Интраоперационные спондилограммы пациентки К., сделанные с помощью электронно-оптического преобразователя.

Fig. 3. Intraoperative spondylograms, patient K., electron-image tube.

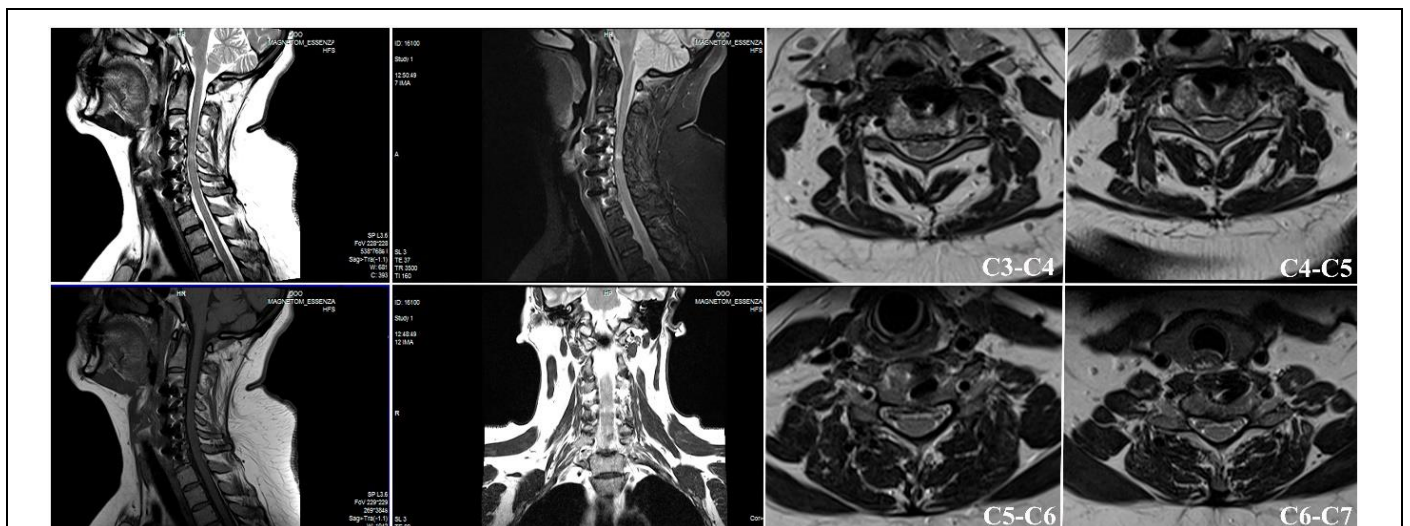

Рис. 4 (Fig. 4)

Рис. 4. МРТ.

Пациентка К. через 4 недели после оперативного вмешательства.

Fig. 4. MRI.

Patient K. 4 weeks after surgery.

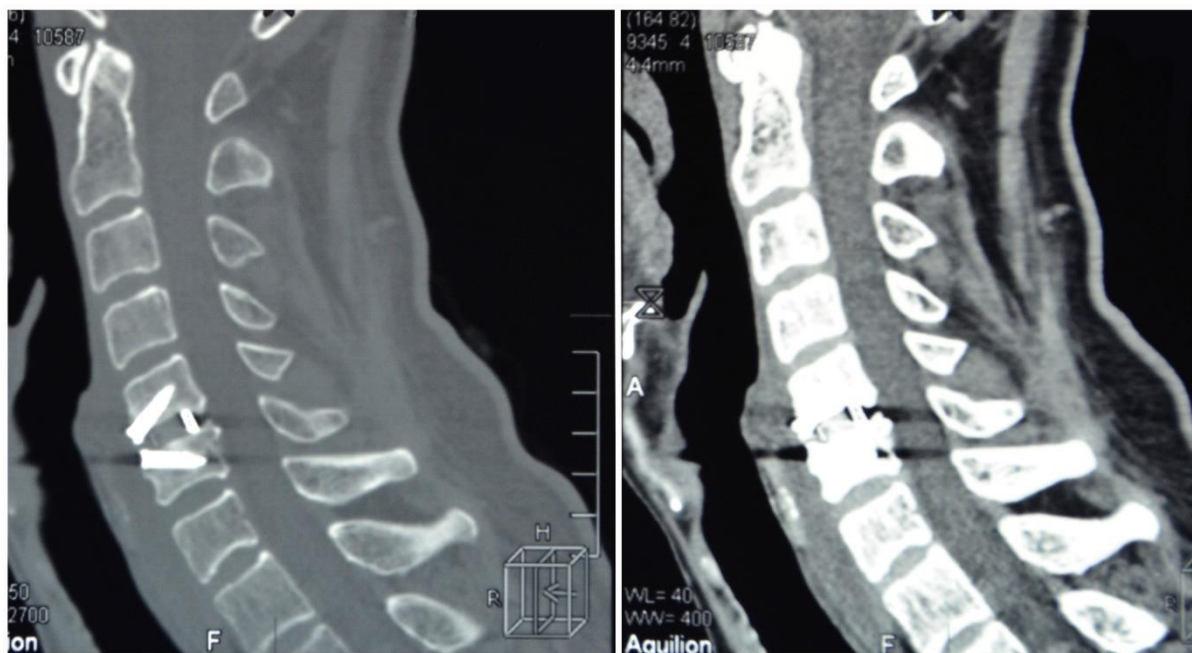


Рис. 5 (Fig. 5)

Рис. 5. МСКТ, сагиттальные реконструкции.

Признаки межтелового спондилодеза у пациента через 6 мес. после оперативного вмешательства.

Fig. 5. MSCT, sagittal reconstruction.

Signs of interbody fusion of a patient, 6 months after surgery.

мире не адекватно без применения лучевых методов диагностики, визуализации и контроля.

Своевременное и аргументированное использование современных методов лучевой диагностики способствует раннему выявлению очага дегенеративных изменений, своевременная ликвидация которого препятствует запуску патологического каскада болезни и вовлечению

в процесс целых анатомических областей.

Источник финансирования и конфликт интересов.

Авторы данной статьи подтвердили отсутствие финансовой поддержки исследования и конфликта интересов, о которых необходимо сообщить.

Список литературы:

1. Irvine D.H., Foster J.B., Newell D.J., Klukvin B.N. Prevalence of cervical spondylosis in a general practice. *Lancet*. 1965; 22 1 (7395): 1089-1092.
2. Chau A.M., Mobbs R.J. Bone graft substitutes in anterior cervical discectomy and fusion, *Eur Spine J*. 2009; 18(4): 449-64.
3. Михайлов А.Н., Абельская И.С., Лукьяненко Т.Н. Сравнительный анализ значимости методов лучевой диагностики при характеристике костных структур позвоночных сегментов при шейном остеохондрозе. *Международные обзоры: клиническая практика и здоровье*. 2015; 4 (16): 5-24.
4. Хить М.А., Никитин С.С., Гуца А.О. Роль транскраниальной магнитной стимуляции в диагностике шейной спондилогенной миелопатии. *Анналы клинической и экспериментальной неврологии*. 2012; 6 (2): 23-26.
5. Жандаров К.А., Огарёв Е.В., Щербюк А.Н. Выбор способа диагностики шейного латерального стеноза на ранних стадиях процесса с помощью лучевых методов исследования. *Соврем. технол. мед.*. 2017; 2: 118-125.
6. Chikhale C.B., Khurjekar K.S., Shyam A.K., Sancheti P.K.

7. Kar M., Bhaumik D., Ishore K., Saha P.K. MRI Study on Spinal Canal Morphometry: An Indian Study. *Journal of Clinical and Diagnostic Research: JCDR*. 2017; 11 (5): AC08-AC11.
8. Nouri, Aria et al., Influence of Magnetic Resonance Imaging Features on Surgical Decision-Making in Degenerative Cervical Myelopathy: Results from a Global Survey of AOSpine International Members. *World Neurosurgery*. 2017; 105: 864 – 874.
9. Zhu X.T., Tian Y, Wang Y.P., Li Y. Radiographic outcome analysis of three different fusion methods in maintenance of intervertebral height after cervical anterior corpectomy. *Zhonghua Wai Ke Za Zhi*. 2012; 50 (11): 981-6.
10. Smith G.W., Robinson R.A. The treatment of certain cervical-spine disorders by anterior removal of the intervertebral disc and interbody fusion. *J Bone Joint Surg Am*. 1958; 40: 607-624.

References:

1. Irvine D.H., Foster J.B., Newell D.J., Klikvin B.N. Prevalence of cervical spondylosis in a general practice. *Lancet*. 1965; 22 1 (7395): 1089-1092.
2. Chau A.M., Mobbs R.J. Bone graft substitutes in anterior cervical discectomy and fusion. *Eur Spine J*. 2009; 18 (4): 449-64.
3. Mikhailov A.N., Abelskaya I.S., Lukyanenka T.N. Comparative analysis of the importance of methods of radiology imaging in the characterization of bone structures vertebral segments with cervical osteochondrosis. *International Reviews: Clinical Practice and Health*. 2015; 4 (16): 5-24 (in Russian).
4. Hit' M.A., Nikitin S.S., Gushcha A.O. Role of transcranial magnetic stimulation in cervical spondilotic myelopathy. *Annaly klinicheskoy i eksperimental'noy nevrologii* 2012; 6 (2): 23-26 (in Russian).
5. Zhandarov K.A., Ogarev E.V., Shcherbyuk A.N. Radiological diagnostic technique selection in early cervical lateral stenosis. *Sovremennye tehnologii v medicine*. 2017; 9 (2): 118-125 (in Russian).
6. Chikhale C.B., Khurjekar K.S., Shyam A.K., Sancheti P.K. Correlation between Preoperative Magnetic Resonance Imaging Signal Intensity Changes and Clinical Outcomes in Patients Surgically Treated for Cervical Myeloradiculopathy. *Asian Spine Journal*. 2017; 11 (2): 174-180.
7. Kar M., Bhaumik D., Ishore K., Saha P.K. MRI Study on Spinal Canal Morphometry: An Indian Study. *Journal of Clinical and Diagnostic Research: JCDR*. 2017; 11 (5): AC08-AC11.
8. Nouri, Aria et al., Influence of Magnetic Resonance Imaging Features on Surgical Decision-Making in Degenerative Cervical Myelopathy: Results from a Global Survey of AOSpine International Members. *World Neurosurgery*. 2017; 105: 864 – 874.
9. Zhu X.T., Tian Y, Wang Y.P., Li Y. Radiographic outcome analysis of three different fusion methods in maintenance of intervertebral height after cervical anterior corpectomy. *Zhonghua Wai Ke Za Zhi*. 2012; 50 (11): 981-6.
10. Smith G.W., Robinson R.A. The treatment of certain cervical-spine disorders by anterior removal of the intervertebral disc and interbody fusion. *J Bone Joint Surg Am*. 1958; 40: 607-624.