ОРИГИНАЛЬНАЯ СТАТЬЯ

ДИФФУЗИОННО-ТЕНЗОРНАЯ МАГНИТНО-РЕЗОНАНСНАЯ ТОМОГРАФИЯ ГОЛОВНОГО МОЗГА ПЛОДА. ОБЗОР ЛИТЕРАТУРЫ И СОБСТВЕННЫЕ ДАННЫЕ

Трофимова Т.Н.[1,2,3], Халиков А.Д.[1,2], Семенова М.Д.[3,4]

1 – ООО «НМЦ-Томография», клиника «Скандинавия».
2 – Санкт-Петербургский государственный университет.
3 – Институт мозга человека им. Н.П. Бехтеревой Российской Академии Наук.
4 – ФГБУ «Российский научный центр радиологии и хирургических технологий им. академика А.М. Гранова» Минздрава России.
г. Санкт-Петербург, Россия.

Цель исследования. Оценить возможность структурного анализа головного мозга плода с помощью метода диффузионно-тензорной магнитно-резонансной томографии (ДТ МРТ).

Материалы и методы. С применением методики диффузионно-тензорной МРТ проведено 20 исследований головного мозга плода на аппарате GE Discovery MR750W (напряженность магнитного поля 3,0 Т). Гестационный срок исследуемых плодов варьировал от 20 до 39 недель. Во всех случаях исследование проводили в связи с подозрением на патологию головного мозга плода по данным УЗИ. Все матери подписали информированное добровольное согласие. Использовалась 8-канальная фазово-кодирующая катушка. Методика исследования диффузионно-тензорной МРТ головного мозга плода включала получение Т2-ВИ SSFSE ИП (TE=70-90 мс) в трех ортогональных плоскостях для оценки анатомических структур и планирования области интереса; Т1-ВИ (TR=204, TE=4,7), DWI-ИП (TR=4000, TE=70; b=700), толщина среза 3-4 мм. Далее применяли DTI ИП: TR/TE: 2200/63 мс, толщина среза 4-5 мм, b-фактор 700 с/мм2. Длительность ДТ МР-исследования составляла от 1 мин. 31 с до 3 мин. 47 с. В область интереса включали кортикоспинальные тракты (КСТ), колено и валик мозолистого тела (КМТ и ВМТ), перивентрикулярное белое вещество в обеих гемисферах головного мозга.

Результаты и обсуждение. Во всех случаях получены магнитно-резонансные томограммы головного мозга плода, измерено значение коэффициента фракционной анизотропии (КФА), построены 3D-трактограммы. Наиболее раннее выявление проводящих путей головного мозга было определено на 20-й неделе гестации. Измерить КФА удалось не во всех случаях: частота визуализации трактов в проекции колена мозолистого тела (КМТ) составила 87,5%, валика мозолистого тела (ВМТ) – 68,7%, правого кортикоспинального тракта (КСТ) – 75,0%, левого КСТ – 75,0%, белого вещества в обеих гемисферах большого мозга – 92,5%. Было выявлено значимое повышение коэффициента фракционной анизотропии (КФА) к 35-36 неделям беременности. С течением гестационного срока была отмечена более четкая визуальная дифференцировка количества и объема трактов, проходящих в каждом направлении.

Заключение. Диффузионно-тензорная МРТ головного мозга плода – прижизненный безопасный и неинвазивный метод, перспективный в оценке миелинизации белого вещества и визуализации патологических изменений до выявления грубых структурных аномалий с помощью УЗИ или традиционной МРТ. Диффузионно-тензорная МРТ потенциально может выступать маркером целостности и развития проводящих путей, дифференцировать доношенных и недоношенных детей.

Ключевые слова: МРТ плода, диффузионно-тензорная МРТ, фракционная анизотропия, головной мозг, миелинизация, нейровизуализация.

Контактный автор: Семенова М.Д., e-mail: maria@sokurenko.name

Для цитирования: Трофимова Т.Н., Халиков А.Д., Семенова М.Д. Диффузионно-тензорная магнитно-резонансная томография головного мозга плода. Обзор литературы и собственные данные. REJR 2018; 8(2):149-166. DOI:10.21569/2222-7415-2018-8-2-149-166.

Статья получена: **28.03.2018** **Статья принята:** **20.04.2018**

DIFFUSION-TENSOR MAGNETIC RESONANCE IMAGING OF THE FETAL BRAIN. THE LITERATURE REVIEW AND OWN DATA

Trofimova T.N.[1,2,3], Khalikov A.D.[1,2], Semenova M.D.[3,4]

1 - «NMC-Tomography», «Scandinavia» clinic.
2 - St.-Petersburg State University.
3 - N.P. Bekhtereva Institute of Human Brain, Russian Academy of Sciences.
4 - A.M. Granov Russian Research Center of Radiology and Surgical Technologies.
St.-Petersburg, Russia.

Purpose. To evaluate the possibility of structural analysis of the fetal brain using the method of diffusion-tensor magnetic resonance imaging (DTI).

Materials and methods. Imaging of 20 fetal brains at 20-39 gestational weeks were acquired on 3.0T MRI scanner GE Discovery MR750W. The study population included 20 pregnant women that gave written, informed consent for using their clinical data for research purposes prior to the examination. The study population was consisted of fetuses for which fetal MRI was clinically indicated according to gynecological anamnesis and the results of ultrasound screening. Pregnant women were examined in the supine position (feet first), and no contrast agents or sedatives were used. Methodology included obtaining T2 SSFSE (TE=70-90 ms) in 3 orthogonal planes to evaluate anatomic structures and planning the region of interest; T1 (TR=204, TE=4,7), DWI (TR=4000, TE=70; b=700), slice thickness 3-4 mm. Then twice applied DTI: TR/TE: 2200/63 ms, b-factor 700 s/mm2. The duration of the MR-MP was from 1 min. 31 sec. to 3 min. 47sec. The region of interest included corticospinal tracts (CST), the genu and the splenium of the corpus callosum (GCC and SCC), white matter in both hemispheres of the brain. DTI calculation and postprocessing were performed after transferring diffusion-weighted images to an off-line workstation and was obtained in each case manually.

Results. In all cases magnetic resonance tomograms of the fetal brain were obtained, the value of the fractional anisotropy coefficient (CFA) was measured, 3D-tractograms were constructed. The earliest detection of the conducting pathways of the brain was determined at the 20 week of gestation. It wasn't possible to measure CFA in all cases: the visualization frequency of the tracts in the projection of GCC was 87.5%, SCC - 68.7%, right CST - 75.0%, left CST - 75.0%, white matter in both hemispheres of the brain - 92.5%. A significant increase of CFA was observed at 35-36 weeks of pregnancy. With the increasing of the gestational period, a clearer visual differentiation of the number and volume of tracts passing in each direction was detected.

Conclusion. DTI provides a unique possibility of in vivo utero study of the brain's microstructure and myelinization. We have studied the dynamics of the CFA of 20 fetal brains. The increase of CFA to 35-36 gestational weeks might correspond to myelinization maturity of the fetal brain. DTI of the fetal brain is a viable, safe and noninvasive method that is promising in evaluating myelinization of white matter and revealing pathological changes prior to visualization of gross structural abnormalities determined by ultrasound or conventional MRI. DTI can potentially act as a marker for the integrity and development of the conductive pathways, differentiate between full-term and premature infants.

Keywords: fetal MRI, diffusion tensor magnetic resonance imaging, brain, myelinization, fractional anisotropy, neurovisualization.

Corresponding author: Semenova M.D., e-mail: maria@sokurenko.name

For citation: Trofimova T.N., Khalikov A.D., Semenova M.D. Diffusion-tensor magnetic resonance imaging of the fatal brain. The literature revive and own data. REJR 2018; 8(2):149-166. DOI:10.21569/2222-7415-2018-8-2-149-166.

Received: 28.03.2018 **Accepted:** 20.04.2018

До недавнего времени нейроархитектонику головного мозга плода изучали только посмертно [1, 2]. На сегодняшний день единственным неинвазивным методом, позволяющим прижизненно внутриутробно исследовать микроструктуру белого вещества головного мозга, является диффузионно-тензорная магнитно-резонансная томография (ДТ МРТ) [1]. Метод позволяет оценить проводящую систему нейрональных соединений и микроструктуру головного мозга, общно именуемую коннектомом, и может быть использован на самых ранних этапах развития человека. Коннектом играет жизненно важную роль в структурной интеграции и функциональной спецификации мозговых систем [3]. В пренатальном периоде вследствие сложной молекулярной и клеточной пролиферации, нейрональной миграции, формирования сети нервных волокон и процесса миелинизации изменяется микроструктурная организация головного мозга [4]. Сбой в этой точно запрограммированной последовательности нередко приводит к драматическим морфологическим и структурным нарушениям [3]. Диффузионно-тензорная МРТ отображает процессы миелинизации белого вещества головного мозга плода, информативна в выявлении его патологии [5]. Возможность контролировать процесс миелинизации белого вещества имеет решающее значение для понимания и диагностики заболеваний, влияющих на развитие мозга [3, 4].

Область применения ДТ МРТ широко известна как у взрослых, так и у детей – это нейрохирургия, нейроонкология, психиатрия, в частности диагностика нейродегенеративных расстройств, эпилепсии, рассеянного склероза и др. [6, 7]. У новорожденных метод применяется в основном для оценки степени зрелости головного мозга и мониторинга его развития [7, 8]. С точки зрения нейронауки, изучающей развитие головного мозга, постнатально оптимальным объектом для изучения развития белого вещества головного мозга является недоношенный новорожденный (24-26 недели гестации) [7, 9]. Несмотря на это, DTI-исследования раннего постнатального периода немногочисленны [2, 3, 7, 9 - 12]. Публикаций российских авторов об исследованиях, посвященных пренатальной ДТ МРТ в доступной литературе найти не удалось. Иностранные исследования преимущественно посвящены технической реализации метода и оценке процесса миелинизации [13].

Впервые связь между микроструктурной организацией трактов головного мозга и диффузией молекул воды была предположена в 2002 году [1, 14, 15]. А уже в 2006 г. T. Bui и соавт. выполнили первую диффузионно-тензорную МРТ головного мозга у 24-х плодов, при этом пригодную для дальнейшего анализа информацию удалось получить лишь в половине случаев [16].

Для проведения пренатальной ДТ МРТ используют МР-аппараты с напряженностью магнитного поля от 1,5 Т до 3,0 Т, 4, 6- или 8-ми элементные фазово-кодирующие катушки для исследования сердца, брюшной полости и малого таза. По данным A. Jakab и соавт. (2017), качество получаемого изображения на МР-аппарате с напряженностью магнитного поля 3,0 Т превышает таковое на 1,5 Т [13]. Исследование проводится в положении лежа на спине. Положение на левом боку, принимаемое для исключения синдрома сдавления нижней полой вены нежелательно, поскольку изменяет геометрию используемой катушки.

На качество DTI-исследования влияет предлежание плода, гестационный срок, количество околоплодных вод, степень выраженности материнской жировой клетчатки, положение радиочастотной катушки, а также время сканирования, зависящее от толщины среза и количества направлений. Одной из главных проблем при сканировании плода является его постоянное движение (рис. 1).

Частота возникновения двигательных артефактов при проведении ДТ МРТ коррелирует с размером головки плода. Так, по данным G. Kasprian и соавт. (2008), поворот головки плода более чем на 2,6 см ведет к невозможности визуализации трактографической картины [2, 17]. «Иммобилизированное» положение головки плода в малом тазу снижает риск возникновения двигательных артефактов, поэтому исследование предпочтительно проводить на поздних сроках беременности [1]. На сегодняшний день стратегию оптимизации качества выполнения ДТ МРТ разрабатывает ряд научно-исследовательских групп, но модернизация все еще необходима [1, 18 - 21].

Получение качественного изображения без артефактов крайне важно для определения количественного маркера микроструктурной оценки головного мозга в норме и патологии – коэффициента фракционной анизотропии (КФА). Однако корректное выполнение фетальной ДТ МРТ затруднено не только из-за двигательных артефактов плода и дыхательных экскурсий матери, но и в связи со сложным химическим составом материнских тканей, окружающих головку плода. Предполагается, что показатели измеряемого коэффициента диффузии (ИКД) демонстрируют инициацию миелинизации раньше, чем стандартные Т1- и Т2-ВИ [1, 22 - 24]. По данным ряда авторов, для полноценного анализа созревания головного мозга плода значений ИКД и КФА недостаточно, необходимо также построение трактографических карт [1, 22 - 24].

Наиболее раннее обнаружение трактов

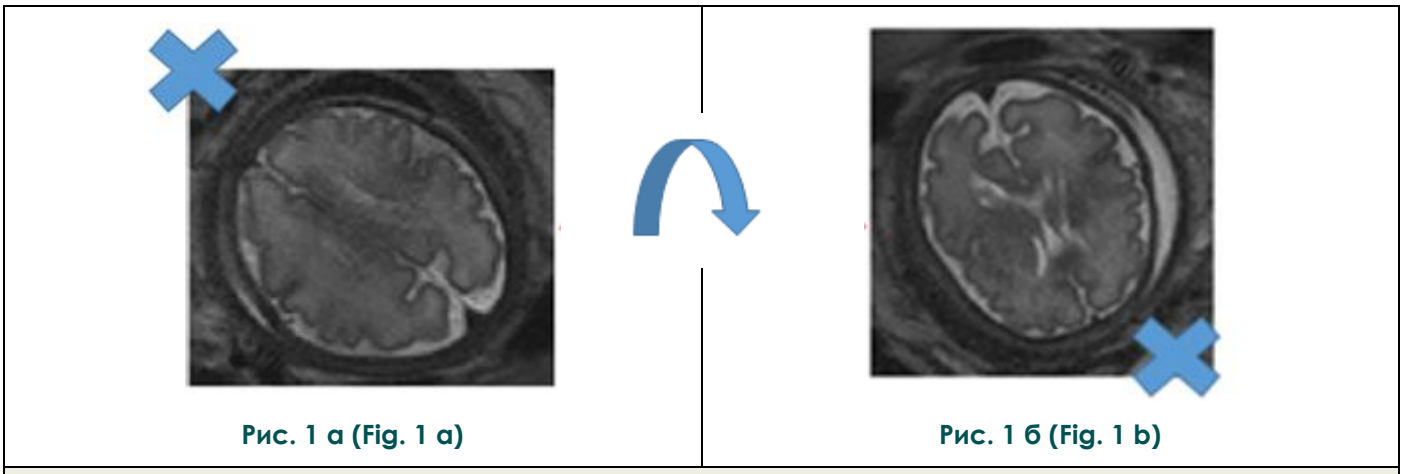

Рис. 1 а (Fig. 1 a) Рис. 1 б (Fig. 1 b)

Рис. 1. МРТ головного мозга плода.

Движение плода в процессе сканирования («между срезами»). А – На срезе головного мозга плода лобные доли проекционно направлены на 11 часов условного циферблата. Б – Через 2 секунды плод повернулся на 180°, лобные доли головного мозга проецируются в противоположную сторону, на 17 часов условного циферблата.

Fig. 1. MRI, brain fetus.

Movement of the fetus during the scan ("between slices"). A.- on a MR-scan of a fetal brain frontal lobes are projectively directed on 11 hours of the conditional dial. B - after 2 seconds fetus turned on 180°, the frontal lobes of the brain are projected in the opposite direction, at 17 hours of the conditional dial.

белого вещества головного мозга – на 13й неделе гестации – представлено в исследовании H. Huang и соавт. (2009), анализирующем посмертные диффузионно-тензорные магнитно-резонансные томограммы [1, 25]. В исследовании C. Mitter и соавт. (2015) продемонстрировано точное совпадение пренатальной и посмертной ДТ МРТ на более поздних сроках беременности (рис. 2).

Самое раннее прижизненное выявление комиссуральных, проекционных и ассоциативных волокон относится к 20 неделе беременности, а патологических, эктопических волокон – к 23-25 неделям [13].

Возможность и частота визуализации основных проводящих структур белого вещества головного мозга плода при диффузионно-тензорной МРТ была оценена в исследовании A.Jakab et al. (2017) [13]. Исследование было проведено у 30-ти плодов, из которых у 24-х выявили патологию, а у 6-ти не диагностировали неврологических отклонений. Диффузионно-тензорную МРТ выполняли на МР-аппаратах с напряженностью магнитного поля 1,5 Т и 3,0 Т, для оценки корректности получаемых данных в каждом случае DTI повторяли трижды. По данным авторов в связи с двигательными артефактами корректная реализация диффузионно-тензорной МРТ возможна в 75% случаев. Принимая во внимание технические трудности реализации ДТ МРТ головного мозга плода на 2-3 триместре гестации, в работе было оценено пять основных пренатально видимых волоконных пучков: колено и валик мозолистого тела (КМТ и ВМТ), заднее бедро внутренней капсулы (ВК), тракты ствола, височные и затылочные ассоциативные пути. Структура считалась обнаруживаемой, если радиолог с опытом нейровизуализации плода определял ее по крайней мере на двух аксиальных изображениях фракционной анизотропии. Тракты, определяемые на трех сканах, расценивались как «высоко дифференцируемые», на двух сканах – «умеренно дифференцируемые», на одном скане – «слабо дифференцируемые». Тракты, не определяемые ни на одном из полученных сканов, считались не визуализируемыми. Частота визуализации различных трактов существенно варьировала: тракты колена мозолистого тела определялись в 69% случаев, валика мозолистого тела – в 60%, заднего бедра внутренней капсулы – в 64%, ствола головного мозга – в 41%, височно-затылочные ассоциативные пути (ВЗАП) – в 61% (табл. №1).

Следует отметить, что связи между сроком гестации плода и визуализацией основных проводящих путей авторами обнаружено не было [13]. К 20-й неделе гестации определялись все комиссуральные и проекционные проводящие пути за исключением трактов ствола головного мозга, которые не визуализировались в 60% случаев. Предполагается, что это связано с окружающей данные структуры цереброспинальной жидкостью и возникающих от пульсации тканей артефактов. Для достижения достоверных результатов исследования при ска-

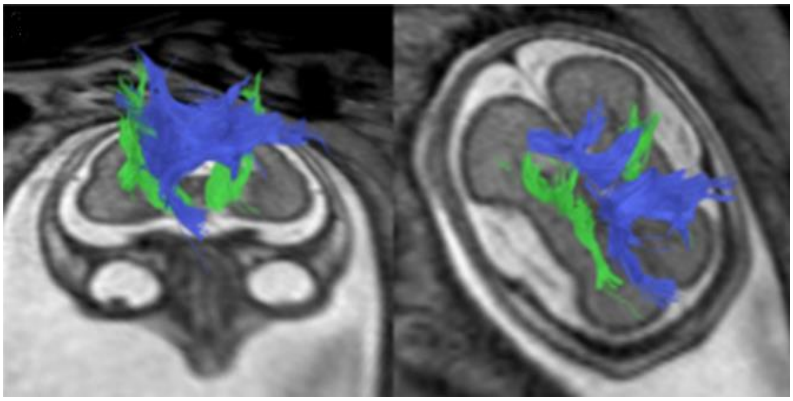

Рис. 2 а (Fig. 2 a)

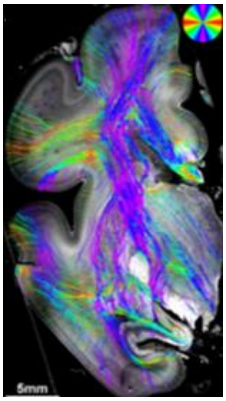

Рис. 2 б (Fig. 2 b)

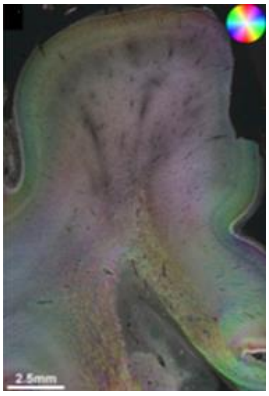

Рис. 2 в (Fig. 2 c)

Рис. 2. Пренатальная трактограмма мозолистого тела и внутренней капсулы (а). Посмертная диффузионно-тензорная МРТ данных трактов (б).Гистологическая картина головного мозга плода на 26 неделе гестации (в).

Гистоструктура точно совпадает с данными диффузионно-тензорной МРТ [26].

Fig. 2. Comparison of the prenatal tract of the corpus callosum and inner capsule (a), postmortal DTI of these tracts (b) and the histological picture of the fetal brain at the 26th week of gestation (c).

The histostructure exactly matches DTI data [26].

Таблица №1. Возможность и частота визуализации различных трактов головного мозга плода [13].

Структура	«не визуализируемые», %	«слабо дифференцируемые», %	«умеренно дифференцируемые», %	«высоко дифференцируемые», %	частота визуализации (среднее значение)
КМТ	16	8	28	48	69,3 ± 37,1
ВМТ	20	16	28	36	60
ВК	6,67	33,3	20	40	64,4
ствол	30	30	26,7	13,3	41,1
ВЗАП	20	20	16,7	43,3	61,1

нировании плода авторы рекомендуют повторять методику DTI дважды. Доступные в литературе сводные данные (2006 - 2018 гг.) по оценке воспроизводимости трактов головного мозга плода других исследователей представлены в таблице №2.

В своем исследовании G. Kasprian et al. (2008) обнаружили наличие асимметрии созревания белого вещества головного мозга, проявлявшееся в вариации значений коэффициента фракционной анизотропии (КФА) [17]. Предполагается, что тенденция к более высоким значениям КФА белого вещества правой гемисферы отражает большую степень его структурной организации. Это теория нашла свое гистологическое подтверждение в виде более раннего морфологического созревания белого вещества правого полушария [17, 26 - 31]. По мнению авторов, внутренняя капсула является одной из наиболее анизотропных структур развивающего мозга плода [17]. Предполагается, что связь повышенного значения КФА внутренней капсулы ассоциирована с высокой клеточной концентрацией кортикоспинальных, таламокортикальных и сенсомоторных путей (рис. 3).

Согласно исследованию E.Zanin и соавт. (2011) предполагается наличие трех фаз созревания головного мозга плода [1]. Первая фаза (аксональной организации) длится до 26 недели беременности, гистологически характеризуется организацией аксонов и их переходом из хаотичного состояния в когерентное, повышением измеряемого коэффициента диффузии (ИКД) и КФА. Вторая фаза (миелинизационного глиоза) происходит между 26 и 34 неделями гестации, не демонстрирует изменений ФА (фаза плато),

Таблица №2. Сводные данные различных исследователей по оценке воспроизводимости трактов головного мозга плода с 2006 г. по 2018 г.

Научные группы	Количество исследуемых плодов	Количество плодов с визуализируемыми трактами головного мозга	Процент плодов с визуализируемыми трактами головного мозга (%)	Год
T. Bui et al.	24	12	50	2006
G. Kasprian et al.	40	16	40	2008
E. Zanin et al.	61	17	28	2011
C. Mitter et al.	120	24	20	2014
A. Jakab et al.	30	22	75	2017

Рис. 3 а (Fig. 3 a)

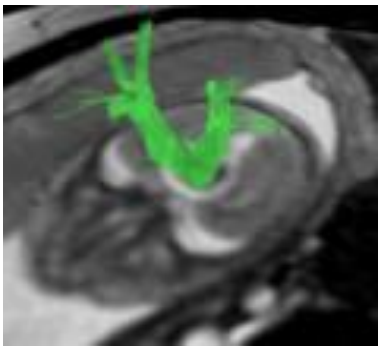

Рис. 3 б (Fig. 3 b)

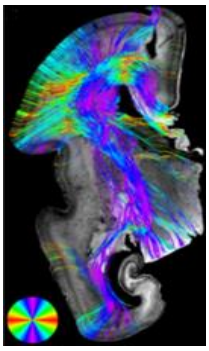

Рис. 3 в (Fig. 3 c)

Рис. 3. МРТ головного мозга плода на 21 неделе гестации, Т2-ВИ, аксиальная проекция (а). 3D-трактограмма внутренней капсулы с обеих сторон данного плода (б). Посмертная гистоструктура, совмещенная с ДТ МРТ этого же плода (в) [26].

Продемонстрирована высокая клеточная организация внутренней капсулы.

Fig. 3. MR-tomogram of the fetal brain at the 21st week of gestation, T2-VI, axial projection (a). 3D-tractogram of the inner capsule on both sides of the fetus (b).Postmortal histostructure combined with MRI of the same fetus (c) [26].

High cellular organization of the inner capsule is demonstrated.

ИКД понижается. Гистологически в этот период прогрессивно увеличивается число незрелых олигодендроцитов. Третья фаза (миелинизации) начинается после 34 недели гестации и характеризуется увеличением ФА и снижением ИКД (рис. 4).

По данным A. Meoded и соавт. (2011) и C. Mitter и соавт. (2015) метод ДТ МРТ информативен и перспективен не только в оценке миелинизации белого вещества, но и в диагностике патологии развития головного мозга плода, в частности агенезии мозолистого тела, множественных пороков развития, синдрома Жубера (рис. 5 - 10) [26, 31]. Метод DTI позволяет глубже изучить формирование сложных мальформаций головного мозга, подтвердить и характеризовать эктопичное расположение формирующихся пучков Пробста [31]. Наши данные совпадают с данными исследователей [26, 31]. Таким образом, трактографическая визуализация пучков Пробста может служить пренатальным маркером агенезии мозолистого тела и быть информативной в дифференциальной диагностике частичной и полной агенезии мозолистого тела (рис. 5 - 10).

В своем исследовании коннектома головного мозга плода L. Song и соавт. (2017) выявили, что с 20-й по 40-ю недели гестации увеличивается количество и объем проводящих путей, повышается их дифференцировка. При

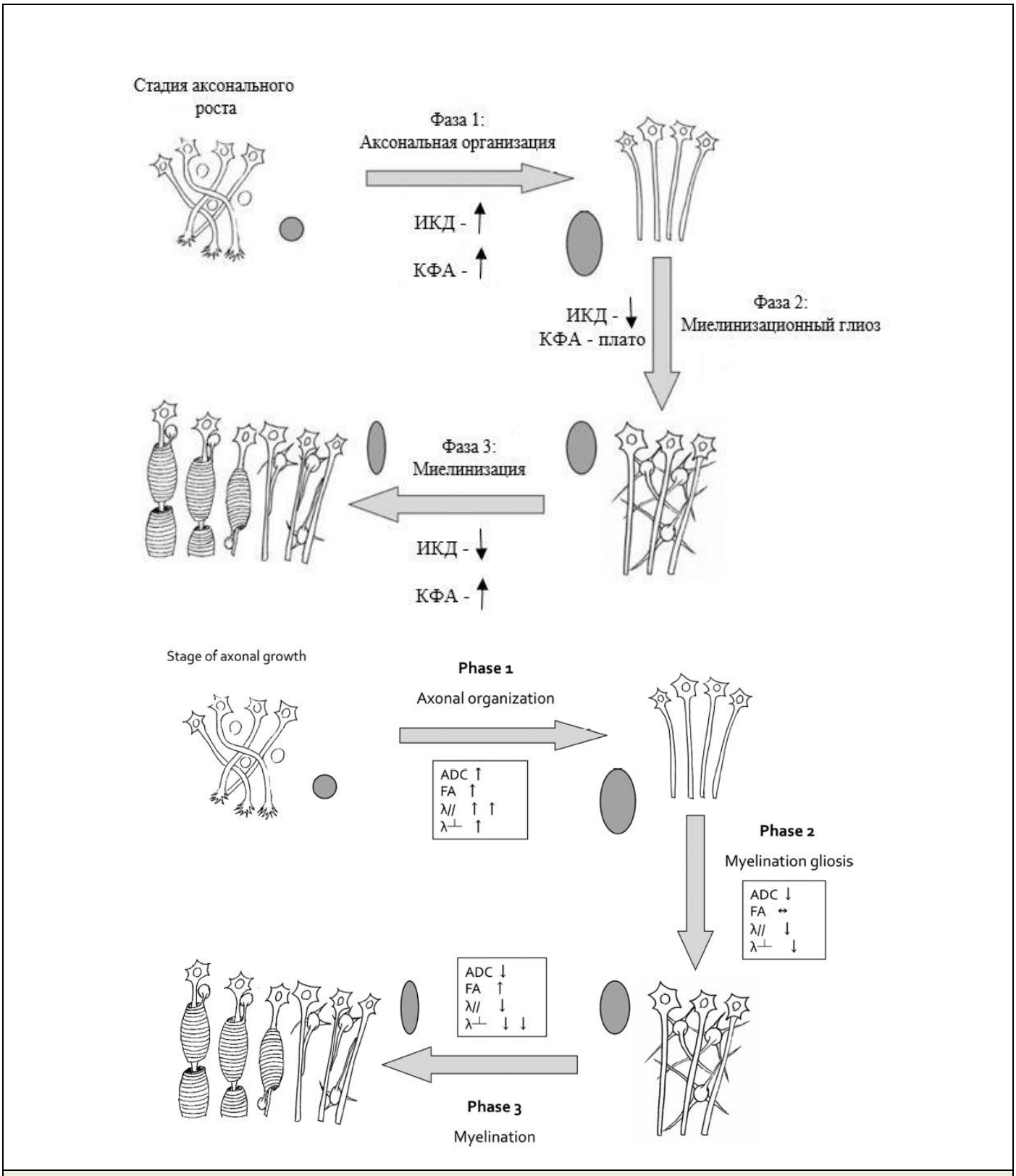

Рис. 4. Схема.

Фазы созревания головного мозга плода (на примере геникулостриарного тракта). ИКД – измеряемый коэффициент диффузии, КФА – коэффициент фракционной анизотропии [1].

Fig. 4. Diagram.

Phases of fetal brain maturation (on the example of geniculostrial tract). ADC - apparent diffusion coefficient, FA - fractional anisotropy [1].

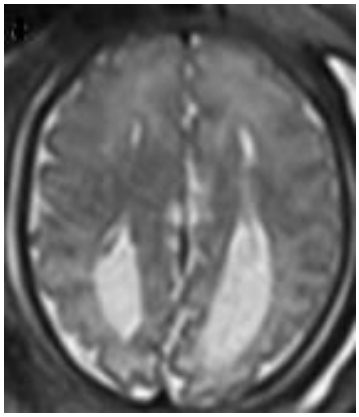

Рис. 5 а (Fig. 5 a)

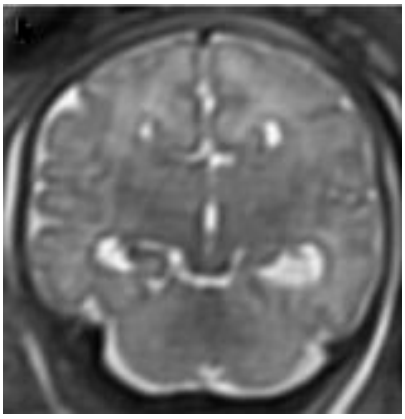

Рис. 5 б (Fig. 5 b)

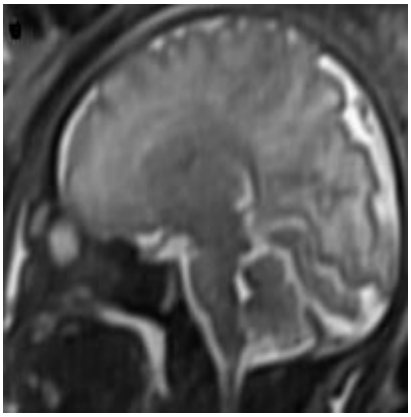

Рис. 5 в (Fig. 5 c)

Рис. 5. МРТ, аксиальная (а), корональная (б) и сагиттальная (в) проекция, Т2-ВИ головного мозга плода с агенезией мозолистого тела на 35 неделе гестации.

Определяется умеренная кольпоцефалия [31].

Fig. 5. MRI. Axial (a), coronal (b) and sagittal (c) T2-PI of the fetal brain with agenesis of the corpus callosum at 35 week of gestation.

Moderate colpocephaly is defined [31].

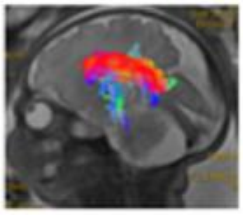

Рис. 6 а (Fig. 6 a)

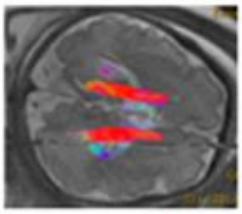

Рис. 6 б (Fig. 6 b)

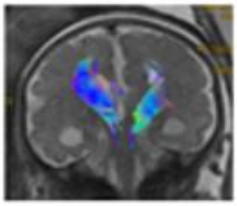

Рис. 6 в (Fig. 6 c)

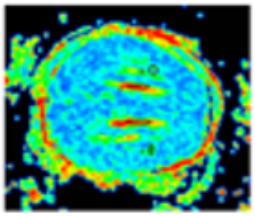

Рис. 6 г (Fig. 6 d)

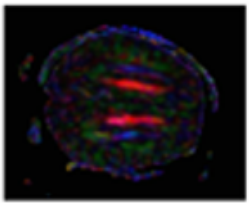

Рис. 6 д (Fig. 6 e)

Рис. 6. Трактографическое отображение пучков Пробста в виде продольно ориентированных структур у плода с агенезией мозолистого тела на 23 неделе гестационного срока.

а – Пучки Пробста и кортикоспинальные тракты, сагиттальная проекция.

б – Продольно ориентированные пучки Пробста, аксиальная проекция.

в – Кортикоспинальные тракты, корональная проекция.

г – Измерение КФА в проекции пучков Пробста и белого вещества головного мозга.

д – Цветовая карта.

Fig. 6. Tractographic mapping of the Probst bundles in the form of longitudinally oriented structures of the fetus with corpus callosum agenesis at the 23 week of gestational age.

a - bundles of Probst and corticospinal tracts, sagittal projection.

b - bundles of Probst, axial projection.

c - corticospinal tracts, coronal projection.

d - measurement of CFA in the projection of the bundles of Probst and white matter of the brain.

e - color map.

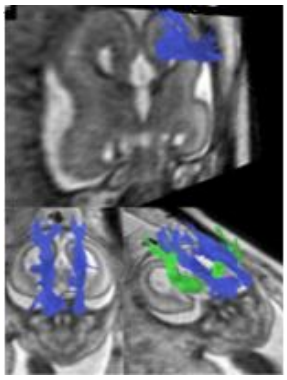

Рис. 7 а (Fig. 7 a)

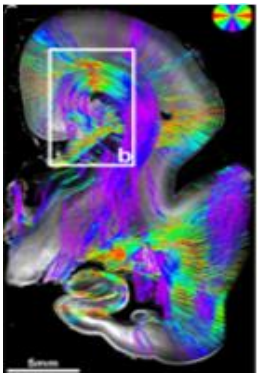

Рис. 7 б (Fig. 7 в)

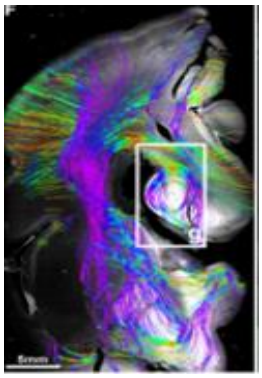

Рис. 7 в (Fig. 7 c)

Рис. 7. МСКТ, средняя зона лица, костный режим, аксиальная (А) и 3D реконструкции (Б).

Маркировка костных границ орбиты.

Fig. 7. MSCT, midface, bone window, axial (A) and 3D (B) reconstruction.

Orbital bone borders were marked on every axial slice.

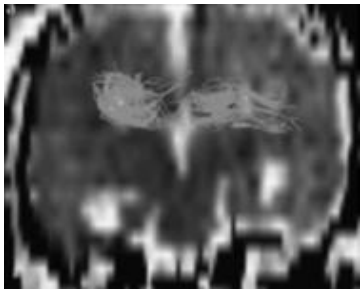

Рис. 8 а (Fig. 8 a)

Рис. 8 б (Fig. 8 в)

Рис. 8. Трактограмма головного мозга плода на 35 неделе гестации в корональной плоскости (а), демонстрирующая пучки Пробста в виде продольно ориентированных утолщенных структур (б) [31].

Fig. 8. Tractogram of the fetal brain at the 35 week of gestation in the coronal plane (a), showing the Probst bundles in the form of longitudinally oriented thickened structures (b) [31].

Рис. 9 а (Fig. 9 a)

Рис. 9 б (Fig. 9 b)

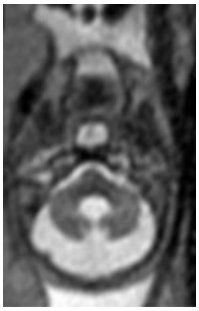

Рис. 9 в (Fig. 9 c)

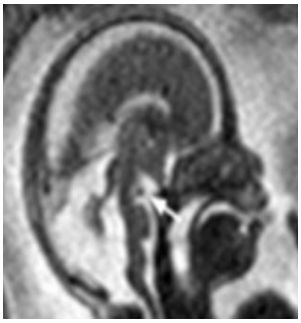

Рис. 9 г (Fig. 9 d)

Рис. 9 д (Fig. 9 e)

Рис. 9. . МРТ. Представлены гетеротопичные кортикоспинальные тракты у плода на 21й неделе гестации (синдром Жубера).

а, б, в, г - Определяется мальформация ствола мозга и гипоплазия червя мозжечка. д - Эктопичное расположение и отсутствие связей трактов в проекции ствола мозга [26].

Fig. 9. Heterotopic corticospinal tracts of the fetus at 21 week of gestation (Joubert syndrome) are presented.

a, b, c, d - the malformation of the brain stem and hypoplasia of the cerebellar worm, the ectopic location and the absence of pathways in the projection of the brain stem is determined (e) [26].

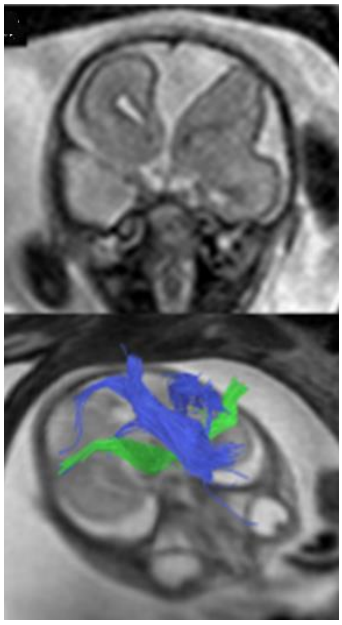

Рис. 10 а (Fig. 10 a)

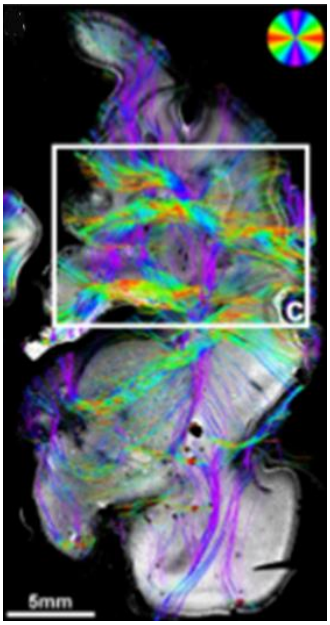

Рис. 10 б (Fig. 10 в)

Рис. 10. ДТ МРТ. Агенезия мозолистого тела и гипоплазия левой лобной и правой височной долей головного мозга у плода на 22 неделе гестации.

а - Т2-ВИ, корональная проекция. б - Т2-ВИ, аксиальная проекция и гистоструктура. Хаотичное, бессвязное расположение трактов головного мозга данного плода [26].

Fig. 10. MRI. Agenesia of the corpus callosum and hypoplasia of the left frontal and right temporal lobe of the fetus brain at 22 week of gestation.

a - T2-VI, coronal projection. b - chaotic, incoherent arrangement of the brain tracts of the same fetus (T2-VI, axial projection and histostructure) [26].

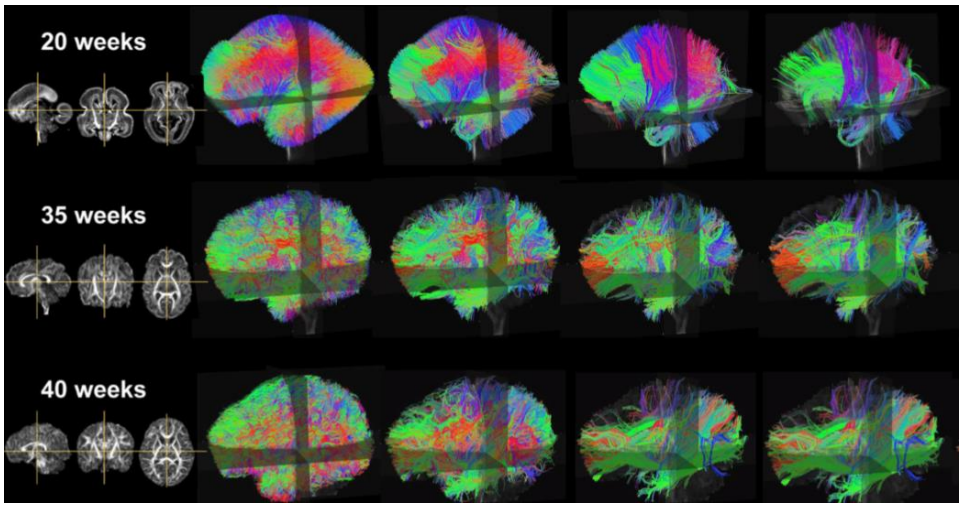

Рис. 11 (Fig. 11)

Рис. 11. Трактографические модели головного мозга плода.

С 20-й по 35-ю недели гестации созревание проводящих путей более выражено, чем с 35-й по 40-ю недели беременности [3].

Fig. 11. The tractographic patterns of the fetal brain are presented.

From 20 to 35 week of gestation, the maturation of the pathways is more pronounced than from 35 to 40 week of pregnancy [3].

этом с 20-й по 35-ю недели беременности эти процессы происходят выраженнее, чем на 35-40 неделях, что авторы связывают с медленным ростом более длинных ассоциативных волокон (рис. 11) [3].

Следует отметить ряд посмертных DTI-исследований головного мозга плода, однако, необходимо понимать, что после смерти происходят выраженные необратимые микроструктурные изменения такие, как клеточный лизис, отек головного мозга, и данные таких исследований могут существенно отличаться от пренатальной ДТ МРТ in vivo [32 -35].

Интересно экспериментальное исследование Q. Wenxu и соавт. (2017), оценивших анизотропные значения различных областей белого вещества головного мозга плодов свиней с помощью ДТ МРТ (рис. 12) [36].

Свинья является стандартной животной моделью для изучения неонатальной гипоксимически-ишемической энцефалопатии. Выполнили 25 МР-исследований эмбрионов свиньи, которые были разделены на три группы, соответствующие половине, ¾ и полному гестационному сроку (69, 85 и 114 дней). Все плоды были извлечены с помощью Кесарева сечения, проведено DTI-исследование, затем получены патологоанатомические препараты и оценена гистологическая картина. Анализ значений КФА белого вещества головного мозга не показал статистически значимой разницы между контрольными группами, исследованными на половине и ¾ гестационного периода, однако, КФА был значительно выше у доношенных плодов, что авторы связывают с процессом миелинизации. При этом пренатальной асимметрии созревания белого вещества головного мозга свиньи исследователями выявлено не было [36].

Клеточная дифференциация головного мозга недоношенных детей, родившихся на 34-й неделе беременности особенно подвержена повреждениям [37]. Известно, что нарушения нормальных процессов миграции, миелинизации и синаптогенеза у недоношенных детей приводят к когнитивным, моторным и поведенческим дисфункциям. [38]. Поэтому ранняя диагностика имеет большое значение для предотвращения необратимых изменений тканей головного мозга. В настоящее время ДТ МРТ является единственной неинвазивной методикой для того, чтобы изучить церебральные волокна у новорожденных с поврежденным белым веществом. С помощью DTI возможно оценить разрежение, обрыв, повреждение волокон белого вещества головного мозга, отразить ход, огибание или скрещивание основных проводящих путей [39]. Изменения показателей ДТ МРТ на разных стадиях развития недоношенных новорожденных могут отражать созревание и повреждение белого вещества. В исследовании созревания головного мозга у недоношенных детей M. J. Knight и соавт. (2018) продемонстрировали, что значения КФА у недоношенных детей, родившихся до 32 недели гестации значительно ниже более поздних рожденных недоношенных и доношенных групп [38]. Аналогичные результаты были получены и F. Zhang с соавт. (2016), показатель КФА в группе недоношенных новорожденных (<37 недель беременности) был ниже, чем у доношенных детей, что свидетельствует о том, что миелинизация у недоношенных новорожденных происходит медленнее, чем у контрольной группы (табл. №3) [40].

Вместе с тем, по данным ряда исследователей, значения КФА стремительно возрастают с течением концептуального гестационного возраста недоношенных детей [41, 42].

Цель исследования.

С целью повышения эффективности пренатальной диагностики и структурного анализа головного мозга с помощью метода ДТ МРТ было проведено 20 DTI-исследований. Все беременные были направлены на исследование по УЗ-подозрениям на патологию головного мозга и подписали добровольное информированное согласие. В исследуемой группе выполнение МРТ головного мозга плода являлось клинически необходимым для подтверждения, уточнения или опровержения данных УЗИ, проведения дифференциальной диагностики. Сводная таблица установленных диагнозов приведена ниже (табл. №4).

Материалы и методы.

Средний возраст обследованных плодов составил 31,3 недели гестации (минимальный срок беременности – 20 недель, максимальный – 39 недель). Исследование проводилось на МР-томографе GE Discovery 750W с напряженностью магнитного поля 3,0 Т. Обследование проводили без применения седативных препаратов. Была применена 8-канальная брюшная фазово-кодирующая катушка. В положении беременной «на спине» выполнялось МРТ головного мозга плода, МР-срезы ориентировали относительно анатомических структур головного мозга. В протокол импульсных последовательностей включали: Т2-ВИ в 3-х ортогональных плоскостях для оценки анатомических структур и планирования области интереса; Т1-ВИ, DWI-ИП, толщина среза – 3-4 мм. Если полученные изображения оказывались искаженными от двигательных артефактов плода и/или матери, сканирование повторяли. Далее дважды выполняли DTI-ИП. Длительность ДТ МР-исследования составляла от 1 мин. 54 с до 3 мин. 47 с. На основе полученных данных производили полуавтоматическое построение параметрических карт и 3D-трактограмм с использованием программного обеспечения рабо-

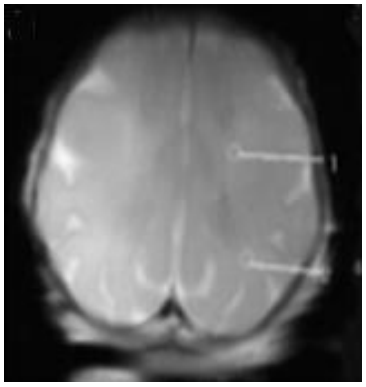

Рис. 12 а (Fig. 12 a)

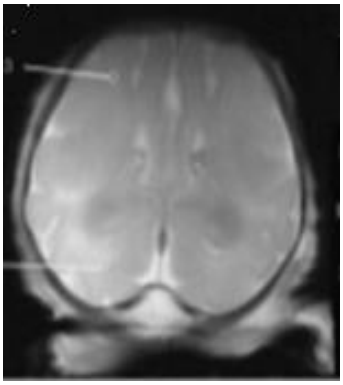

Рис. 12 б (Fig. 12 b)

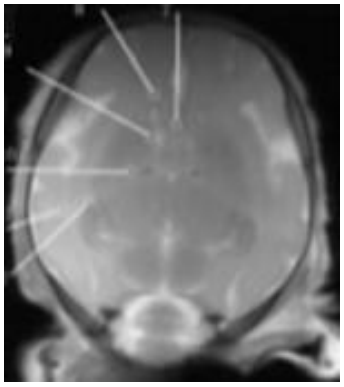

Рис. 12 в (Fig. 12 c)

Рис. 12. ДТ МРТ головного мозга плодов свиней.

Представлены выбранные для анализа области интереса на уровне семиовальных центров (а), боковых желудочков (б), базальных ядер (в). В последовательности от 1 до 12 отображены: лучистый венец, белое вещество теменной доли, белое вещество лобной доли, белое вещество затылочной доли, КМТ, перивентрикулярное белое вещество, переднее бедро внутренней капсулы, белое вещество височной доли, зрительная лучистость [36].

Fig. 12. MRI fetal brain of pigs.

The chosen region of interest for analysis at the level of semi-oval centers (a), lateral ventricles (b), basal nuclei (c) are presented. In a sequence from 1 to 12, the radial crown, the white matter of the parietal lobe, the white matter of the frontal lobe, the white matter of the occipital lobe, the GCC, the periventricular white matter, the anterior thigh of the inner capsule, the white matter of the temporal lobe, the visual radiance [36] are displayed.



Рис. 13 а (Fig. 13 a)

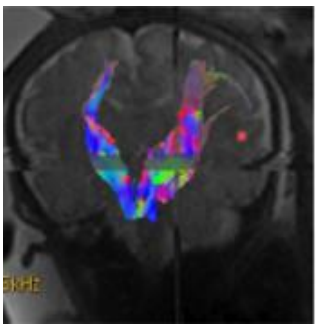

Рис. 13 б (Fig. 13 b)

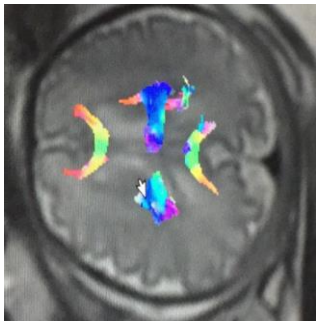

Рис. 13 в (Fig. 13 c)

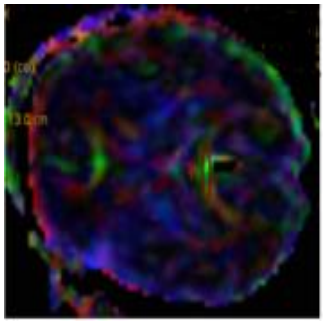

Рис. 13 г (Fig. 13 d)

Рис. 13. ДТ МРТ головного мозга плода на 34 неделе беременности.

а – 3D-трактограммы колена и валика мозолистого тела, б - 3D-трактограммы кортикоспинальных трактов с двух сторон, в – Аксиальная плоскость, Т2-ВИ. 3D-картина получаемых трактов на одном срезе, г – Цветовое картирование.

Fig. 13. DTI of the fetal brain at 34 gestational weeks.

a – 3D-tracktogramms of the knee and the splenium of corpus callosum; b - 3D-tracktogramms of the corticospinal tracts on both sides. c - picture of the obtained tracts on one MR-scan (Axial, T2-VI). d - color mapping.

Таблица №3. Значение КФА белого вещества головного мозга у недоношенных и доношенных детей (n=38) [40].

Проекция области интереса	КФА (недоношенная группа)	КФА (доношенная группа)
Зрительная лучистость	0,29	0,39
Верхний продольный пучок	0,24	0,33
Нижний продольный пучок	0,29	0,32
Заднее бедро внутренней капсулы	0,51	0,54

Таблица №4. Сводная таблица установленных диагнозов после проведения фетальной МРТ.

ID	Гестационный срок	Диагноз
1	20	Вентрикуломегалия I ст.
2	20	Норма
3	23	Норма
4	26	Частичная агенезия мозолистого тела
5	27	Вентрикуломегалия I ст.
6	30	Норма
7	31	Норма
8	31	Норма
9	32	Левостороннее дакриоцеле
10	32	Mega cisterna magna. Полость прозрачной перегородки. Полость Верге
11	32	Изолированная агенезия мозолистого тела. Вентрикуломегалия III ст.
12	32	Левосторонняя вентрикуломегалия I ст.
13	33	Субэпендимальное кровоизлияние
14	35	Гибель 2-го плода, норма 1-го плода
15	35	Агенезия мозолистого тела. Вентрикуломегалия III ст. Кольпоцефалия. Расщелина верхней губы
16	36	Mega cisterna magna. Асимметрия боковых желудочков
17	36	Норма
18	37	Левосторонняя вентрикуломегалия I ст.
19	39	Левосторонняя вентрикуломегалия I ст.
20	39	Норма

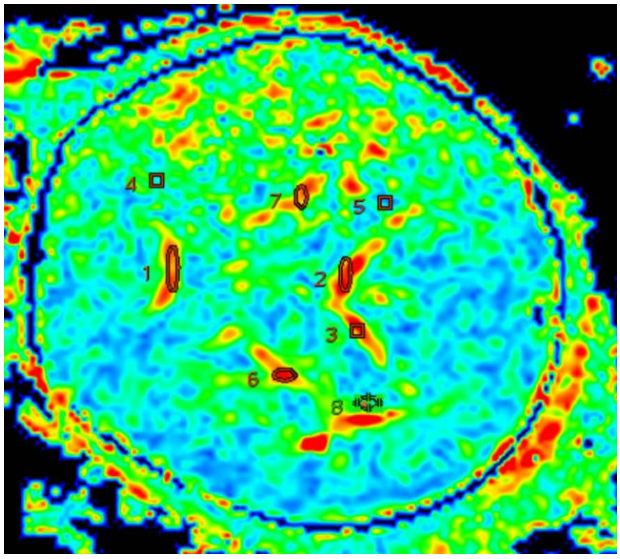

Рис. 14. Определение КФА у плода на 34 неделе гестации в различных областях интереса.

1 – в проекции колена мозолистого тела; 2, 3 – в проекции валика мозолистого тела; 4, 5, 8 – в проекции белого вещества головного мозга; 6 – в проекции правого кортикоспинального тракта; 7 – в проекции левого кортикоспинального тракта.

Fig. 14. Determination of CFA of the fetus at 34 gestational weeks in various regions of interest.

1 – at the projection of the genu of corpus callosum, 2,3 - at the projection of the splenium of corpus callosum, 4,5,8 - at the projection of the white matter of the brain, 6 - at the projection of right corticospinal tract, 7 - at the projection of the left corticospinal tract.

чей станции томографа. В область интереса включали колено и валик мозолистого тела, кортикоспинальные тракты с двух сторон, а также белое вещество обеих гемисфер головного мозга (рис. 13).

Для получения пренатального показателя КФА, позволяющего количественно оценить степень миелинизации головного мозга, был применен оригинальный алгоритм измерения абсолютных значений, выделяемый в выбранных для анализа областях ручным способом (рис. 14).

Результаты.

Наиболее раннее выявление проводящих путей головного мозга определялось на 20-й неделе гестации. Измерить КФА удалось не во всех случаях: частота визуализации трактов в проекции КМТ составила 87,5%, ВМТ – 68,7%, правого КСТ – 75,0%, левого КСТ – 75,0%, белого вещества в обеих гемисферах большого мозга – 92,5%. Для подтверждения корректности измерения КФА в каждом случае были построены 3D-трактограммы. Была обнаружена следующая корреляция значения КФА: с увеличением гестационного срока определялось значимое повышение КФА к 35-36 неделе беременности (рис. 15). Кроме того, с течением гестационного срока была отмечена более четкая визуальная дифференцировка количества и объема трактов, проходящих в каждом направлении.

Заключение.

Таким образом, метод диффузионно-тензорной МРТ головного мозга плода – безопасный, неинвазивный, прижизненный метод, перспективный в оценке миелинизации белого вещества и раннем выявлении патологических изменений до визуализации грубых структурных аномалий, определяемых с помощью УЗИ или традиционной МРТ. Пренатальное уточнение состояния белого вещества головного мозга способно не только выявить патологию, но и помочь в понимании ее развития, предоставить возможность коррекции тактики акушерского пособия и лечения – как внутриутробного, так и раннего постнатального. ДТ МРТ потенциально может выступать маркером целостности и развития проводящих путей, дифференцировать доношенных и недоношенных детей. Анализ отечественной и зарубежной литературы показывает, что на сегодняшний день, несмотря на доказанную безопасность МРТ плода, диффузионно-тензорная МРТ до сих пор применяется только в исследовательских целях, и именно по этой причине количество исследований невелико. Реализация метода сопряжена с техническими трудностями, главным образом, обусловленными артефактами от движения плода. Стратегия совершенствования методики DTI основывается на минимизации времени сканирования с сохранением оптимального структурного разрешения. Потенциальное развитие методики ДТ МРТ тормозит отсутствие гистологически подтвержденного эталона детального анализа проводящих путей белого вещества головного мозга плода, включающего нормативные базы данных КФА и ИКД. Несмотря на все технические трудности при осуществлении ДТ МРТ, на сегодняшний день это единственная диагностическая методика, способная оценить развивающееся белое вещество на протяжении 2-го и 3-го триместров гестации. Дальнейшее изучение трактографии головного мозга плода может предоставить новую информацию о развитии проводящих путей в норме и патологии. Необходимо создание нормативных баз данных значений КФА на различных сроках гестации. Таким образом, метод ДТ МРТ головного мозга плода – потенциальный кандидат в пренатальные патологические биомаркеры, информативен в предопределении

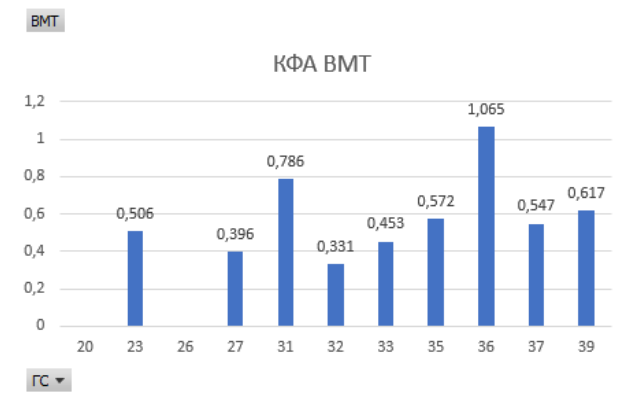

Рис. 15 а (Fig. 15 a)

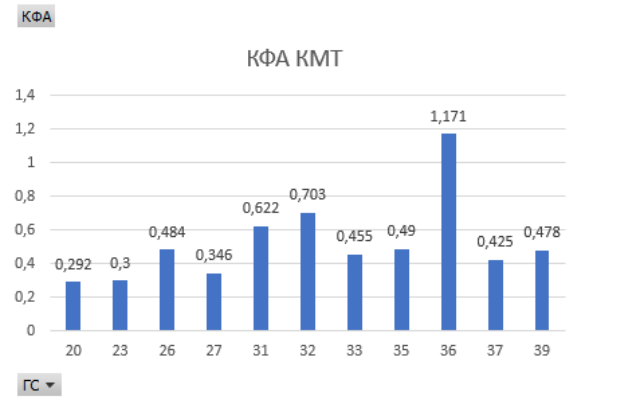

Рис. 15 б (Fig. 15 b)

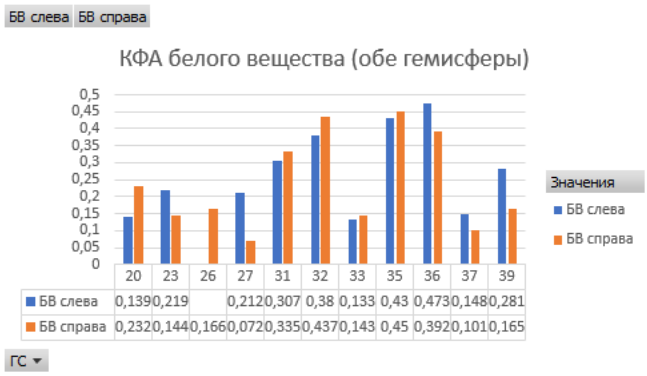

Рис. 15 в (Fig. 15 c)

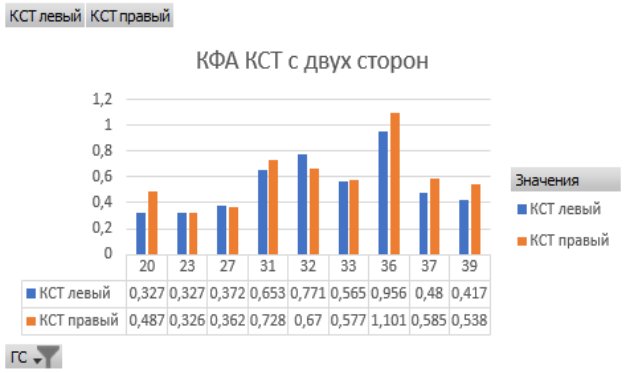

Рис. 15 г (Fig. 15 d)

Рис. 15. Диаграммы. Динамика значений КФА с течением гестационного срока.

а – в проекции ВМТ. б – в проекции КМТ. в – в проекции белого вещества с обеих сторон. г – в проекции кортикоспинальных трактов с обеих сторон. Определяется два пика повышения КФА – к 31-32 и к 35-36 неделям гестации.

Fig. 1. Diagramms. Value dynamics of CFA with gestational age.

a - at the projection of SCC. b - at the projection of the CGG. c - at the projection of white matter on both sides. d - at the projection of corticospinal tracts on both sides. Two peaks of increasing the CFA are determined - to 31-32 and to 35-36 gestational weeks.

различных исходов беременности и неврологического статуса новорожденного [13].

Источник финансирования и конфликт интересов.

Авторы данной статьи подтвердили отсутствие финансовой поддержки исследования и конфликта интересов, о которых необходимо сообщить.

Список литературы:

1. Zanin. E., Ranjeva J.-P., Confort-Gouny S., Guye M., Denis D., Cozzone P. et al. White matter maturation of normal human fetal brain. An in vivo diffusion tensor tractography study Brain Behav. 2011; 1 (2): 95–108. doi: 10.1002/brb3.17 PMCID: PMC3236541.

2. Soman S., Kasprian G., Schopf V., Berger-Kulemann V., Nemec U., Mitter C. et al. Advanced fetal MRI: Diffusion tensor imaging, spectroscopy, dynamic MRI, resting-state functional MRI Journal of Pediatric Neuroradiology. 2012; 1 (3): 225-251. DOI: 10.3233/PNR-2012-031

3. Song L., Mishra V., Ouyang M., Peng Q., Slinger M., Liu S. et al. Human Fetal Brain Connectome: Structural Network Development from Middle Fetal Stage to Birth. Front. Neurosci. 11:561. doi: 10.3389/fnins.2017.

4. Коростышевская А.М., Савелов А.А., Цыденова Д.В., Васильких Л.М., Тулупов А.А. Количественный анализ структурной зрелости головного мозга плода по данным диффузионно-взвешенной МРТ. Вестн. Новосиб. гос. ун-та. Серия: Биология, клиническая медицина. 2015; 13 (4) 27–32.

5. Mitter C., Jakab A., Brugger P., Ricken G., Gruber G., Bettelheim D. et al. Validation of in utero tractography of human fetal commissural and internal capsule fibers with histological structure tensor analysis. Front Neuroanat. 2015; 9: 164 doi: 10.3389/fnana.2015.00164.

6. Левашкина И.М., Серебрякова С.В., Ефимцев А.Ю. Диффузионно-тензорная МРТ – современный метод оценки микроструктурных изменений вещества головного мозга (обзор литературы). Вестник СПбГУ. 2016; 11 (4): 39-54 DOI: 10.21638/11701/spbu11.2016.404.

7. Provenzale J.M., Liang L., DeLong D., White L.E. Diffusion tensor imaging assessment of brain white matter maturation during the first postnatal year. AJR Am J Roentgenol 189: 476–486.

8. Dubois J., Dehaene-Lambertz G., Soares C., Cointepas Y., Le Bihan D., and Hertz-Pannier L. Microstructural correlates of infant functional development: example of the visual pathways. J. Neurosci. 2008; 28 (8): 1943–1948. DOI: 10.1523/JNEUROSCI.5145-07.2008.

9. Gilmore J.H., Lin W., Corouge I., Vetsa Y. S., Smith J. K., Kang C. et al. Early postnatal development of corpus callosum and corticospinal white matter assessed with quantitative tractography. AJNR Am J Neuroradiol 28:1789–1795.

10. Tocchio S., Kline-Fath B., Kanal E., Schmithorst V., Panigrahy A. MRI Evaluation and Safety in the Developing Brain. Semin Perinatol. 2015; 39 (2): 73–104. doi:10.1053/j.semperi.2015.01.002.

11. Dubois J., Dehaene-Lambertz G., Perrin M., Mangin J. F., Cointepas Y., Duchesnay E. et al. Asynchrony of the early maturation of white matter bundles in healthy infants: quantitative landmarks revealed noninvasively by diffusion tensor imaging. Hum Brain Mapp 29: 14–27.

12. Righini A., Doneda C., Parazzini C., Arrigoni F., Matta U., Triulzi F. Diffusion tensor imaging of early changes in corpus callosum after acute cerebral hemisphere lesions in newborns. Neuroradiology. 52: 1025–1035

13. Jakab A., O`Gorman Tuura R., Kellenberger C., Scheer I. In utero diffusion tensor imaging of the fetal brain: a reproducibility study. Neuroimage Clin. 2017; 15: 601–612 doi: 10.1016/j.nicl.2017.06.013.

14. Beaulieu C. The basis of anisotropic water diffusion in the nervous system—a technical review. NMR Biomed. 15: 435–455.

15. Song S.K., Sun S.W., Ramsbottom M.J., Chang C., Russell J., Cross A.H. Dysmyelination revealed through MRI as increased radial (but unchanged axial) diffusion of water. Neuroimage. 17: 1429–1436

16. Bui T., Daire J. L., Chalard F., Zaccaria I., Alberti C., Elmaleh M. et al. Microstructural development of human brain assessed in utero by diffusion tensor imaging. Pediatr Radiol. 36: 1133–1140.

17. Kasprian G., Brugger P.C., Weber M., Krssak M., Krampl E., Herold C. et al. In utero tractography of fetal white matter development. Neuroimage. 2008; 43 (2): 213–24.

18. Rousseau F., Glenn O., Iordanova B., Rodriguez-Carranza C., Vigneron D., Barkovich J. et al. A novel approach to high resolution fetal brain MR imaging. Med Image Comput Comput Assist Interv. 8: 548–555.

19. Rousseau F., Glenn O.A., Iordanova B., Rodriguez-Carranza C., Vigneron D.B., Barkovich J.A. et al. Registration-based approach for reconstruction of high-resolution in utero fetal MR brain images. Acad Radiol. 13:1072–1081.

20. Jiang S., Xue H., Glover A., Rutherford M., Rueckert D., Hajnal J.V. MRI of moving subjects using multislice snapshot images with volume reconstruction (SVR): application to fetal, neonatal, and adult brain studies. IEEE Trans Med Imaging. 26:967–980.

21. Jiang S., Xue H., Counsell S., Anjari M., Allsop J., Rutherford M. et al. Diffusion tensor imaging (DTI) of the brain in moving subjects: application to in-utero fetal and ex-utero studies. Magn Reson Med. 62:645–655.

22. Prayer D., Prayer L. Diffusion-weighted magnetic resonance imaging of cerebral white matter development. Eur J Radiol. 45:235–243.

23. Righini A., Bianchini E., Parazzini C., Gementi P., Ramenghi L., Baldoli C. et al. Apparent diffusion coefficient determination in normal fetal brain: a prenatal MR imaging study. AJNR Am J Neuroradiol. 24:799–804.

24. Schneider J. F., Confort-Gouny S., Le Fur Y., Viout P., Bennathan M., Chapon F. et al. Diffusion-weighted imaging in normal fetal brain maturation. Eur Radiol. 17:2422–2429.

25. Huang H., Xue R., Zhang J., Ren T., Richards L.J., Yarowsky P. et al. Anatomical characterization of human fetal brain development with diffusion tensor magnetic resonance imaging. J Neurosci. 29: 4263–4273.

26. Mitter C., Jakab A., Brugger P., Ricken G., Gruber G., Bettelheim D. et al. Validation of in utero tractography of human fetal commissural and internal capsule fibers with histological structure tensor analysis. Front Neuroanat. 2015; 9: 164 doi: 10.3389/fnana.2015.00164.

27. Kostovic I., Judas M., Rados M., Hrabac P. Laminar organization of the human fetal cerebrum revealed by histochemical markers and magnetic resonance imaging. Cereb Cortex. 2002; 12 (5): 536–44

28. Bracco L., Tiezzi A., Ginanneschi A., Campanella C., Amaducci L. Lateralization of choline acetyltransferase activity in fetusandadulthumanbrain. NeurosciLett. 1984; 50 (1–3): 301–5.27.

29. Kasprian G., Langs G., Brugger P.C., Bittner M., Weber M., Arantes M. et al. The prenatal origin of hemispheric asymmetry: an in utero neuroimaging study. Cereb Cortex 2011; 21 (5): 1076–83.

30. Takahashi E., Folkerth R.D., Galaburda A.M., Grant P.E. Emerging cerebral connectivity in the human fetal brain: An MR Tractography Study. Cereb Cortex. 2011; 22 (2): 455-64. doi: 10.1093/cercor/bhr126. Epub 2011 Jun 13.

31. Meoded A., Porettia A., Tekes A., Flammang A., Pryde S., Huisman T.A.G.M. Prenatal MR diffusion tractography in a fetus with complete corpus callosum agenesis Neuropediatrics 2011; 42: 122–123 DOI http://dx.doi.org/ 10.1055/s-0031-1283112

32. Vasung L., Jovanov-Milosevic N., Pletikos M., Mori S., Judas M., Kostovic I. Prominent periventricular fiber system related to ganglion iceminence and striatum in the human fetal cerebrum. Brain Struct Funct. 2011; 215 (3–4): 237–53.doi:10.1007/s00429-010-0285-6PMID:20976604.

33. Huang H., Zhang J., Wakana S., Zhang W., Ren T., Richards L.J. et al. White and gray matter development in human fetal, newborn and pediatric brains. Neuroimage 2006; 33 (1): 27–38.PMID:16905335.

34. Kostovic I., Vasung L. Insights from in vitro fetal magnetic resonance imaging of cerebral development. Semin Perinatol. 2009; 33 (4): 220–33. doi:10.1053/j.semperi.2009.04.003PMID:19631083

35. Vasung L., Huang H., Jovanov-Milosevic N., Pletikos M., Mori S., Kostovic I. Development of axonal pathways in the human fetal fronto-limbic brain: histochemical characterization and dif-

fusion tensor imaging. JAnat. 2010; 217 (4): 400–17. doi:10.1111/j.1469-7580.2010.01260.xPMID:20609031.

36. Qi et al. BMC Medical Imaging. 2017; 17:50 DOI 10.1186/s12880-017-0205-9

37. Wang X., Mao J. Pathogenesis of white matter damage in preterm children. Foreign Medical Sciences, 2004; 3: 132–34.

38. Knight M., Smith-Collins A., Newell S., Denbow M., Kauppinen R. Cerebral white matter maturation patterns in preterm infants: an MRI T2 relaxation anisotropy and diffusion tensor imaging study J Neuroimaging 2018;28:86-94. DOI: 10.1111/jon.12486.

39. Cai Q., Xue X.D., Fu J.H. Progresses in studies on magnetic resonance imaging of neonatal hypoxic-ischemic encephalopathy. Zhonghua Er Ke Za Zhi, 2010; 48(3): 227–31

40. Zhang F., Chunli L., Linlin Q., Haifeng H., Zhengyi G. et al.: DTI of WMI caused by HIE in preterm infants Med Sci Monit, 2016; 22: 2167-2174.

41. Pieterman K., Plaisier A., Govaert P. et al. Data quality in diffusion tensor imaging studies of the preterm brain: a systematic review. Pediatr Radiol. 2015; 45: 1372-81. 10.

42. Partridge S., Mukherjee P., Henry R. et al. Diffusion tensor imaging: serial quantitation of white matter tract maturity in premature newborns. Neuroimage. 2004; 22: 1302-14.

References:

1. Zanin. E., Ranjeva J.-P., Confort-Gouny S., Guye M., Denis D., Cozzone P. et al. White matter maturation of normal human fetal brain. An in vivo diffusion tensor tractography study Brain Behav. 2011; 1 (2): 95–108. doi: 10.1002/brb3.17 PMCID: PMC3236541.

2. Soman S., Kasprian G., Schopf V., Berger-Kulemann V., Nemec U., Mitter C. et al. Advanced fetal MRI: Diffusion tensor imaging, spectroscopy, dynamic MRI, resting-state functional MRI Journal of Pediatric Neuroradiology. 2012; 1 (3): 225-251. DOI: 10.3233/PNR-2012-031

3. Song L., Mishra V., Ouyang M., Peng Q., Slinger M., Liu S. et al. Human Fetal Brain Connectome: Structural Network Development from Middle Fetal Stage to Birth. Front. Neurosci. 11:561. doi: 10.3389/fnins.2017.

4. Коростышевская А.М., Савелов А.А., Цыденова Д.В., Васильких Л.М., Тулупов А.А. Количественный анализ структурной зрелости головного мозга плода по данным диффузионно-взвешенной МРТ. Вестн. Новосиб. гос. ун-та. Серия: Биология, клиническая медицина. 2015; 13 (4) 27–32.

5. Mitter C., Jakab A., Brugger P., Ricken G., Gruber G., Bettelheim D. et al. Validation of in utero tractography of human fetal commissural and internal capsule fibers with histological structure tensor analysis. Front Neuroanat. 2015; 9: 164 doi: 10.3389/fnana.2015.00164.

6. Levashkina I.M., Serebryakov S.V., Ufimtsev A.Y. Diffusion-tensor MRI - modern method of evaluation of microstructural changes of the brain (review of literature). Bulletin of St. Petersburg University. Ser. 2016; 11 (4): 39-54 DOI: 10.21638/11701/spbu11.2016.404 (in Russian).

7. Provenzale J.M., Liang L., DeLong D., White L.E. Diffusion tensor imaging assessment of brain white matter maturation during the first postnatal year. AJR Am J Roentgenol 189: 476–486.

8. Dubois J., Dehaene-Lambertz G., Soares C., Cointepas Y., Le Bihan D., and Hertz-Pannier L. Microstructural correlates of infant functional development: example of the visual pathways. J. Neurosci. 2008; 28 (8): 1943–1948. DOI: 10.1523/JNEUROSCI.5145-07.2008.

9. Gilmore J.H., Lin W., Corouge I., Vetsa Y. S., Smith J. K., Kang C. et al. Early postnatal development of corpus callosum and corticospinal white matter assessed with quantitative tractography. AJNR Am J Neuroradiol 28:1789–1795.

10. Tocchio S., Kline-Fath B., Kanal E., Schmithorst V., Panigrahy A. MRI Evaluation and Safety in the Developing Brain. Semin Perinatol. 2015; 39 (2): 73–104. doi:10.1053/j.semperi.2015.01.002.

11. Dubois J., Dehaene-Lambertz G., Perrin M., Mangin J. F., Cointepas Y., Duchesnay E. et al. Asynchrony of the early maturation of white matter bundles in healthy infants: quantitative landmarks revealed noninvasively by diffusion tensor imaging. Hum Brain Mapp 29: 14–27.

12. Righini A., Doneda C., Parazzini C., Arrigoni F., Matta U., Triulzi F. Diffusion tensor imaging of early changes in corpus callosum after acute cerebral hemisphere lesions in newborns. Neuroradiology. 52: 1025–1035

13. Jakab A., O`Gorman Tuura R., Kellenberger C., Scheer I. In utero diffusion tensor imaging of the fetal brain: a reproducibility study. Neuroimage Clin. 2017; 15: 601–612 doi: 10.1016/j.nicl.2017.06.013.

14. Beaulieu C. The basis of anisotropic water diffusion in the nervous system—a technical review. NMR Biomed. 15: 435–455.

15. Song S.K., Sun S.W., Ramsbottom M.J., Chang C., Russell J., Cross A.H. Dysmyelination revealed through MRI as increased radial (but unchanged axial) diffusion of water. Neuroimage. 17: 1429–1436

16. Bui T., Daire J. L., Chalard F., Zaccaria I., Alberti C., Elmaleh M. et al. Microstructural development of human brain assessed in utero by diffusion tensor imaging. Pediatr Radiol. 36: 1133–1140.

17. Kasprian G., Brugger P.C., Weber M., Krssak M., Krampl E., Herold C. et al. In utero tractography of fetal white matter development. Neuroimage. 2008; 43 (2): 213–24.

18. Rousseau F., Glenn O., Iordanova B., Rodriguez-Carranza C., Vigneron D., Barkovich J. et al. A novel approach to high resolution fetal brain MR imaging. Med Image Comput Comput Assist Interv. 8: 548–555.

19. Rousseau F., Glenn O.A., Iordanova B., Rodriguez-Carranza C., Vigneron D.B., Barkovich J.A. et al. Registration-based approach for reconstruction of high-resolution in utero fetal MR brain images. Acad Radiol. 13:1072–1081.

20. Jiang S., Xue H., Glover A., Rutherford M., Rueckert D., Hajnal J.V. MRI of moving subjects using multislice snapshot images with volume reconstruction (SVR): application to fetal, neonatal, and adult brain studies. IEEE Trans Med Imaging. 26:967–980.

21. Jiang S., Xue H., Counsell S., Anjari M., Allsop J., Rutherford M. et al. Diffusion tensor imaging (DTI) of the brain in moving subjects: application to in-utero fetal and ex-utero studies. Magn Reson Med. 62:645–655.

22. Prayer D., Prayer L. Diffusion-weighted magnetic resonance imaging of cerebral white matter development. Eur J Radiol. 45:235–243.

23. Righini A., Bianchini E., Parazzini C., Gementi P., Ramenghi L., Baldoli C. et al. Apparent diffusion coefficient determination in normal fetal brain: a prenatal MR imaging study. AJNR Am J Neuroradiol. 24:799–804.

24. Schneider J. F., Confort-Gouny S., Le Fur Y., Viout P., Bennathan M., Chapon F. et al. Diffusion-weighted imaging in normal fetal brain maturation. Eur Radiol. 17:2422–2429.

25. Huang H., Xue R., Zhang J., Ren T., Richards L.J., Yarowsky P. et al. Anatomical characterization of human fetal brain development with diffusion tensor magnetic resonance imaging. J Neurosci. 29: 4263–4273.

26. Mitter C., Jakab A., Brugger P., Ricken G., Gruber G., Bettelheim D. et al. Validation of in utero tractography of human fetal commissural and internal capsule fibers with histological structure tensor analysis. Front Neuroanat. 2015; 9: 164 doi: 10.3389/fnana.2015.00164.

27. Kostovic I., Judas M., Rados M., Hrabac P. Laminar organization of the human fetal cerebrum revealed by histochemical markers and magnetic resonance imaging. Cereb Cortex. 2002; 12 (5): 536–44

28. Bracco L., Tiezzi A., Ginanneschi A., Campanella C., Amaducci L. Lateralization of choline acetyltransferase activity in fetusandadulthumanbrain. NeurosciLett. 1984; 50 (1–3): 301–5.27.

29. Kasprian G., Langs G., Brugger P.C., Bittner M., Weber M., Arantes M. et al. The prenatal origin of hemispheric asymmetry: an in utero neuroimaging study. Cereb Cortex 2011; 21 (5): 1076–83.

30. Takahashi E., Folkerth R.D., Galaburda A.M., Grant P.E. Emerging cerebral connectivity in the human fetal brain: An MR Tractography Study. Cereb Cortex. 2011; 22 (2): 455-64. doi: 10.1093/cercor/bhr126. Epub 2011 Jun 13.

31. Meoded A., Porettia A., Tekes A., Flammang A., Pryde S., Huisman T.A.G.M. Prenatal MR diffusion tractography in a fetus with complete corpus callosum agenesis Neuropediatrics 2011; 42: 122–123 DOI http://dx.doi.org/ 10.1055/s-0031-1283112

32. Vasung L., Jovanov-Milosevic N., Pletikos M., Mori S., Judas M., Kostovic I. Prominent periventricular fiber system related to .

ganglion iceminence and striatum in the human fetal cerebrum. Brain Struct Funct. 2011; 215 (3–4): 237–53.doi:10.1007/s00429-010-0285-6PMID:20976604.

33. Huang H., Zhang J., Wakana S., Zhang W., Ren T., Richards L.J. et al. White and gray matter development in human fetal, newborn and pediatric brains. Neuroimage 2006; 33 (1): 27–38.PMID:16905335.

34. Kostovic I., Vasung L. Insights from in vitro fetal magnetic resonance imaging of cerebral development. Semin Perinatol. 2009; 33 (4): 220–33. doi:10.1053/j.semperi.2009.04.003PMID:19631083

35. Vasung L., Huang H., Jovanov-Milosevic N., Pletikos M., Mori S., Kostovic I. Development of axonal pathways in the human fetal fronto-limbic brain: histochemical characterization and diffusion tensor imaging. JAnat. 2010; 217 (4): 400–17. doi:10.1111/j.1469-7580.2010.01260.xPMID:20609031.

36. Qi et al. BMC Medical Imaging. 2017; 17:50 DOI 10.1186/s12880-017-0205-9

37. Wang X., Mao J. Pathogenesis of white matter damage in preterm children. Foreign Medical Sciences, 2004; 3: 132–34.

38. Knight M., Smith-Collins A., Newell S., Denbow M., Kauppinen R. Cerebral white matter maturation patterns in preterm infants: an MRI T2 relaxation anisotropy and diffusion tensor imaging study J Neuroimaging 2018;28:86-94. DOI: 10.1111/jon.12486.

39. Cai Q., Xue X.D., Fu J.H. Progresses in studies on magnetic resonance imaging of neonatal hypoxic-ischemic encephalopathy. Zhonghua Er Ke Za Zhi, 2010; 48(3): 227–31

40. Zhang F., Chunli L., Linlin Q., Haifeng H., Zhengyi G. et al.: DTI of WMI caused by HIE in preterm infants Med Sci Monit, 2016; 22: 2167-2174.

41. Pieterman K., Plaisier A., Govaert P. et al. Data quality in diffusion tensor imaging studies of the preterm brain: a systematic review. Pediatr Radiol. 2015; 45: 1372-81. 10.

42. Partridge S., Mukherjee P., Henry R. et al. Diffusion tensor imaging: serial quantitation of white matter tract maturity in premature newborns. Neuroimage. 2004; 22: 1302-14.