

## ВОЗМОЖНОСТИ ТРЕХМЕРНОГО КОМПЬЮТЕРНОГО МОДЕЛИРОВАНИЯ, ВЫПОЛНЕННОГО НА ОСНОВЕ ДАННЫХ КОМПЬЮТЕРНОЙ ТОМОГРАФИИ В ПЛАНИРОВАНИИ РЕЗЕКЦИЙ ПЕЧЕНИ ПРИ ЕЕ ОЧАГОВЫХ ЗАБОЛЕВАНИЯХ

Щекотуров И.О.<sup>1</sup>, Бахтиозин Р.Ф.<sup>1</sup>, Ширяев А.А.<sup>1</sup>, Корнев Д.О.<sup>2</sup>, Панина К.С.<sup>2</sup>

**Цель исследования.** Продемонстрировать эффективность объемной мультиспиральной компьютерной томографии в планировании лечения очаговых заболеваний печени. Представить наглядные 3D-реконструкции печени, ее сосудов и очаговых образований.

**Материал и методы.** В группу больных вошли 25 пациентов с различными очаговыми образованиями печени. Возраст пациентов составил от 29 до 83 лет (средний возраст 62,1 года). Каждому пациенту проводилась МСКТ органов брюшной полости с внутривенным контрастированием. По данным обследования были выставлены следующие диагнозы: гемангиома – 3 (12%) случая, фокальная нодулярная гиперплазия – 2 (8%), абсцесс – 1 (4%), гепатоцеллюлярный рак – 2 (8%), кисты – 4 (16%), метастазы – 13 (52%) случаев. Результаты исследования сопоставляли с данными МРТ с внутривенным контрастированием, с показателями интраоперационного ультразвукового исследования, с операционными находками и гистологической картиной

**Обсуждение.** Трехмерное моделирование позволяет эффективно и без искажений совмещать все фазы контрастирования на одном единственном изображении, что дает полную информацию об анатомических особенностях пораженной патологическим процессом печени.

**Выводы.** Обработка DICOM-изображений с построением 3D моделей печени помогает хирургу в планировании оперативного лечения, улучшает пространственное восприятие анатомического соотношения органа, его сосудов и патологических образований. Однако трехмерное моделирование требует дополнительных временных затрат и его клиническое значение остается недостаточно изученным.

Ключевые слова: МСКТ, очаговые заболевания печени, 3D-реконструкция, резекция печени, гемигепатэктомия, сосуды печени, система воротной вены.

Контактный автор: Щекотуров И.О., e-mail: samaramail@bk.ru

Для цитирования: Щекотуров И.О., Бахтиозин Р.Ф., Ширяев А.А., Корнев Д.О., Панина К.С. Возможности трехмерного компьютерного моделирования, выполненного на основе данных компьютерной томографии в планировании резекции печени при ее очаговых заболеваниях. REJR 2018; 8(2):72-78. DOI:10.21569/2222-7415-2018-8-2-72-78.

Статья получена: 19.02.2018      Статья принята: 16.03.2018

## POSSIBILITIES OF THREE-DIMENSIONAL COMPUTER SIMULATION BASED ON THE OF COMPUTER TOMOGRAPHY DATA IN PLANNING OF LIVER RESECTION WITHIN FOCAL DISEASES

Schekoturov I.O.<sup>1</sup>, Bakhtiosin R.F.<sup>1</sup>, Shiryayev A.A.<sup>1</sup>, Kornev D.O.<sup>2</sup>, Panina K.S.<sup>2</sup>

**Purpose.** To demonstrate the effectiveness of volumetric multispiral computer tomography at the planning of focal liver masses treatment. To present visual 3D reconstructions of the liver, its vessels and focal masses.

**Material and methods.** A group of patients included 25 patients with different focal liver masses. The age of the patients was from 29 to 83 years (mean age 62.1 years). Each

1 - ФГАОУ ВО Первый МГМУ имени И.М. Сеченова (Сеченовский Университет).

Москва, Россия.

2 - ФГБОУ ВПО

«Ульяновский

Государственный

Университет».

Ульяновск, Россия.

Ульяновск, Россия.

Ульяновск, Россия.

Ульяновск, Россия.

Ульяновск, Россия.

Ульяновск, Россия.

Ульяновск, Россия.

Ульяновск, Россия.

Ульяновск, Россия.

Ульяновск, Россия.

Ульяновск, Россия.

Ульяновск, Россия.

Ульяновск, Россия.

Ульяновск, Россия.

Ульяновск, Россия.

Ульяновск, Россия.

Ульяновск, Россия.

Ульяновск, Россия.

Ульяновск, Россия.

Ульяновск, Россия.

Ульяновск, Россия.

Ульяновск, Россия.

Ульяновск, Россия.

Ульяновск, Россия.

Ульяновск, Россия.

Ульяновск, Россия.

Ульяновск, Россия.

Ульяновск, Россия.

Ульяновск, Россия.

Ульяновск, Россия.

Ульяновск, Россия.

Ульяновск, Россия.

Ульяновск, Россия.

Ульяновск, Россия.

Ульяновск, Россия.

Ульяновск, Россия.

Ульяновск, Россия.

Ульяновск, Россия.

Ульяновск, Россия.

Ульяновск, Россия.

Ульяновск, Россия.

Ульяновск, Россия.

patient had MSCT of abdomen with intravenous contrast injection. The following diagnoses were made according to the results of the examination, most of which were subsequently confirmed histologically: hemangioma - 3 (12%), focal nodular hyperplasia - 2 (8%), abscess - 1 (4%), hepatocellular carcinoma - 2 (8%), cysts - 4 (16%), metastases - 13 (52%) cases.

**Results.** Three-dimensional modeling allows effectively and without distortion to combine all the phases of contrasting in a single image, which gives complete information about the anatomical features affected by the pathological process of the liver.

**Conclusion.** Processing DICOM images with the construction of 3D models of the liver helps the surgeon at the planning of surgical treatment, improves the spatial perception of the anatomical relationship of the organ, its vessels and pathological formations. However, three-dimensional modeling requires additional time and its clinical significance remains insufficiently studied.

Keywords: MSCT, focal liver masses, 3D reconstruction, liver resection, hemihepatectomy, liver vessels, portal vein system.

Corresponding author: Schekoturov I.O., e-mail: samaramail@bk.ru

*For citation: Schekoturov I.O., Bakhtiosin R.F., Shiryayev A.A., Kornev D.O., Panina K.S. Possibilities of three-dimensional computer simulation based on the of computer tomography data in planning of liver resection within focal diseases. REJR 2018; 8(2):72-78. DOI:10.21569/2222-7415-2018-8-2-72-78.*

Received: 19.02.2018 Accepted: 16.03.2018

**О**чаговые образования печени – это большая группа различных по этиопатогенезу нозологий, которых объединяет замещение нормально функционирующей паренхимы печени единичными или множественными патологическими образованиями [1]. Очаговые поражения широко распространены среди населения всех стран мира [2]. Очаговые образования печени можно разделить на паразитарные (эхинококкоз, альвеококкоз) и непаразитарные: доброкачественные и злокачественные. При диагностике таких заболеваний, к сожалению, остается множество неразрешенных вопросов как диагностического, так и тактического характера. Медленное и бессимптомное течение ряда заболеваний, сложность диагностического поиска и неоднозначность его результатов, а также несовершенство существующих дифференциально-диагностических критериев осложняют решение проблемы. На данный момент наблюдается достоверный рост числа очаговых поражений печени преимущественно за счет злокачественных опухолей. На данный момент наблюдается достоверный рост числа пациентов с очаговыми заболеваниями печени преимущественно злокачественной этиологии, что прежде всего связано с улучшением диагностики и более активным внедрением в практику различных методов исследования, таких как: УЗИ с дуплексным сканированием, магнитно-резонансная томография, компьютерная томография, позитронно-эмиссионная томография [3].




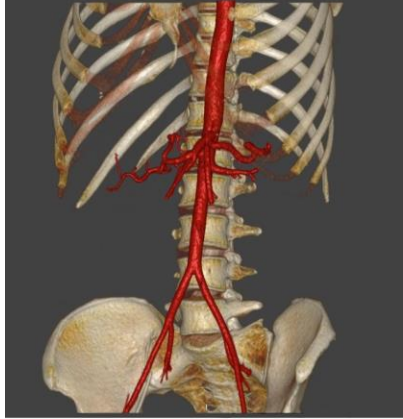
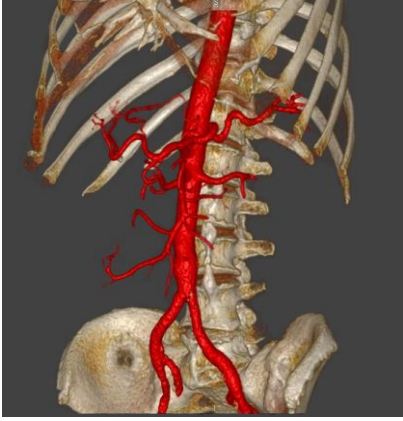
О каком бы из перечисленных поражений печени ни шла речь, целесообразность, объем и

эффективность лечебных мероприятий зависят, прежде всего, от характера имеющихся изменений и стадии развития процесса. Нередко, основным противопоказанием к радикальной операции является нерезектабельность опухоли, что чаще всего бывает при запущенном опухолевом поражении. При этом своевременное и адекватное вмешательство позволяет полностью излечить пациента. Неоценимую помощь в планировании лечения оказывает применение лучевых методов исследования [4].

По мере совершенствования компьютерных томографов и получения изотропных вокселей стала доступна более совершенная пост-процессорная обработка, с помощью которой возможно получить исчерпывающие данные о локализации опухоли, инвазии сосудов и соседних органов, что имеет огромное значение для хирурга на предоперационном этапе. [5]. При планировании хирургического лечения определяющим является расположение опухоли непосредственно в паренхиме печени, ее отношение к окружающим протоковым структурам, а также соседним органам, а при злокачественном поражении еще и наличие отдаленных метастазов. Возможность оценки объема опухоли по отношению к ткани печени также представляет ценную информацию.

#### **Материалы и методы.**

В группу больных вошли 25 пациентов с различными очаговыми образованиями печени. Возраст пациентов составил от 29 до 83 лет (средний возраст 62,1 года). Всем больным выполнена МСКТ органов брюшной полости с внутривенным контрастированием. По резуль-

 <p><b>Рис. 1 (Fig. 1)</b></p>	 <p><b>Рис. 2 (Fig. 2)</b></p>	 <p><b>Рис. 3 (Fig. 3)</b></p>
<p><b>Рис. 1. МСКТ, 3D-реконструкция костного скелета.</b>  <b>Fig. 1. MSCT, 3D-reconstruction of the skeleton.</b></p>	<p><b>Рис. 2. МСКТ, аксиальная реконструкция.</b>          Полуавтоматическое выделение контуров паренхимы печени (стрелка).  <b>Fig. 2. MSCT, axial reconstruction.</b>          Semi-automatic selection of the liver parenchyma contours (arrow).</p>	<p><b>Рис. 3. МСКТ, 3D-реконструкция печени.</b>  <b>Fig. 3. MSCT, 3D-reconstruction of the liver.</b></p>
 <p><b>Рис. 4 (Fig. 4)</b></p>	 <p><b>Рис. 5 (Fig. 5)</b></p>	
<p><b>Рис. 4. МСКТ, 3D-реконструкция артериального русла.</b>          Стрелкой отмечена типично расположенная печеночная артерия (Michels I).  <b>Fig. 4. MSCT, 3D-reconstruction of the arteries.</b>          Arrow is atypical location of the hepatic artery (Michels I).</p>	<p><b>Рис. 5. МСКТ, 3D-реконструкция артериального русла.</b>          Стрелкой отмечена добавочная левая печеночная артерия, отходящая от левой желудочной артерии (Michels V).  <b>Fig. 5. MSCT, 3D-reconstruction of the arteries.</b>          Arrow is an additional left hepatic artery that extends from the left gastric artery (Michels V).</p>	

татам исследования патологические образования печени расценены как: гемангиома – 3 (12%) случая, фокальная нодулярная гиперплазия – 2 (8%), абсцесс – 1 (4%), гепатоцеллюлярный рак – 2 (8%), кисты – 4 (16%), метастазы – 13 (52%) случаев. Выставленные диагнозы были подтверждены на основании гистологического исследования операционного материала, либо при помощи других методов исследования (МРТ, УЗИ).

Все исследования проводились на мультиспиральном компьютерном томографе Toshiba Aquillion One 640, на базе Российско-Японского научно-образовательного центра визуализации Первого МГМУ им. И.М. Сеченова. Для внутривенного введения контрастного вещества использовался двухколбовый шприц-инжектор фирмы Medrad. Все обследования проводились с использованием неионного, изоосмолярного контрастного препарата с концен-

трацией йода 370 мг/мл. Средний объем препарата составил  $75 \pm 6$  мл, скорость введения 3,5 - 4,0 мл/сек. Исследование проводилось с задержкой дыхания на вдохе. Болюсный триггер устанавливался на брюшной отдел аорты на уровне чревного ствола. Использовался мультифазовый протокол сканирования, включающий: нативное исследование, артериальную, венозную и отсроченную фазы. Область исследования начиналась от куполов диафрагмы и заканчивалась лонным сочленением.

Постпроцессинговая обработка DICOM (англ. Digital Imaging and Communications in Medicine) файлов осуществлялась на рабочей станции Vitrea в программе Liver Resection Planning. На первом этапе оценивались двухмерные изображения в трех стандартных проекциях, на втором этапе выполнялось полуавтоматическое построение трехмерных моделей печени, ее сосудов и очаговых образований, а также скелета.

#### Результаты.

На первом этапе на основе бесконтрастных изображений воспроизводится модель костного скелета (рис. 1). Трехмерные модели на основе DICOM изображений, полученных при использовании внутривенного болюсного контрастирования, строятся путем полуавтоматического выделения контуров паренхимы печени (рис. 2, рис. 3), очаговых образований, а также артерий и вен.

Выполнялась анатомическая синхронизация данных обеих постконтрастных серий (артериальной и венозной), в рабочем окне первой серии задавались пороговые значения, включающие в себя интересующие структуры для последующего моделирования, а также верхний и нижний пороги интервала в единицах Хаунсфилда, соответствующие показателям в просвете печеночной артерии, получаемым путем точечной оценки с дальнейшим использованием инструмента трехмерного заполнения указанной области интереса. Вышеописанная методика повторялась для второй серии полученных данных с использованием порогов интервала, соответствующих значениям единиц Хаунсфилда в просвете воротной вены, ткани печени и ее патологических образований. Затем область интереса, соответствующая печеночной артерии, переносилась в окно второй фазы с совмещением изображений артериального и венозного русла, а также паренхимы печени с ее очаговыми образованиями. Последним этапом постпроцессорной обработки являлось присвоение заранее предложенных цветов созданным областям интересов. Полученные результаты предоставлялись в виде 3D-модели (рис. 8) [7].

Подробно оценивалась сосудистая анатомия органа с описанием вариантов строения и классифицированием ветвления печеночной

артерии по N. Michels и определению локализации устьев долевых и добавочных печеночных артерий. Система воротной вены описывалась по классификации T. Nakamura и соавт. [20, 21]. Типичным вариантом строения считалась бифуркация основного ствола. Измерялась протяженность ствола и ветвей воротной вены [9]. Анатомия печеночных вен классифицировалась по P. Soyer. За типичный вариант венозного оттока печени было принято наличие 3 печеночных вен, при котором центральная и левая печеночная вена впадают в нижнюю полую вену единым стволом (рис. 3-4) [10].

Далее определялся объем печени в кубических сантиметрах и объем каждой ее доли в отдельности. Отмечался объем, расположение и взаимоотношение с сосудистыми структурами обнаруженных патологических очагов, а также объем перифокальной ткани, которая может быть удалена при оперативном лечении.

#### Обсуждение.

Большинство операций по резекции печени можно разделить на следующие два основных типа: типичные (анатомические) и атипичные (неанатомические) [13]. Французский хирург К.М. Куино разделил печень на 8 функциональных сегментов на основе кровоснабжения из печеночной артерии и воротной вены [14]. Понимание этой сложной анатомии имеет решающее значение для планирования лечения, поскольку целью операции является тотальная резекция очагового образования, при сохранении максимального объема неповрежденной паренхимы печени, для предотвращения послеоперационной печеночной недостаточности. Это особенно важно при проведении неоадьювантной химиотерапии с потенциальным ассоциированным повреждением печени или у пациентов с основным заболеванием печени [15]. Хирургу необходимо представлять взаимное расположение сосудов, паренхимы печени и очаговых образований путем визуализации в воображении трехмерных структур на основе двухмерных изображений [16]. Это сложный процесс, так как хирург должен иметь возможность идентифицировать и интерпретировать КТ/МРТ изображения, мысленно восстановить анатомию в трехмерную структуру, а затем создать план резекции печени. Это приводит к высокой интерактивности элементов и эффекту разделения внимания, когда хирург должен одновременно сопоставлять несколько источников информации [17, 18, 19].

Ценность любого диагностического метода для хирурга определяется способностью получения таких изображений, чтобы информация о патологических изменениях представала перед ним в привычном и понятном зрительном образе (восприятии) (т.е. в виде, максимально приближенном к тому изображению, которое хи-

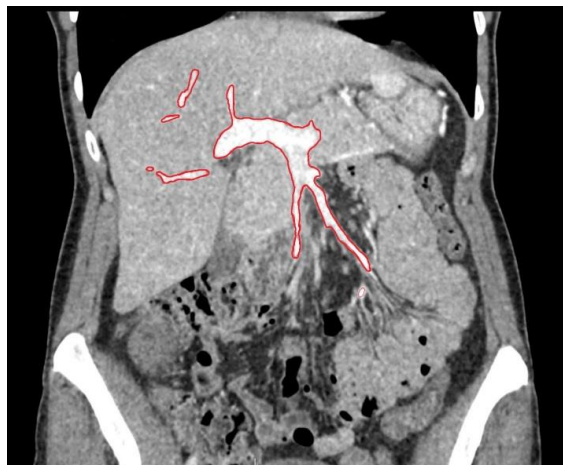


Рис. 6 (Fig. 6)

**Рис. 6.** МСКТ, фронтальная реконструкция.

Полуавтоматическое выделение контуров воротной вены (стрелка).

**Fig. 6.** MSCT, frontal reconstruction.

Semi-automatic selection of the portal vein contours (arrow).

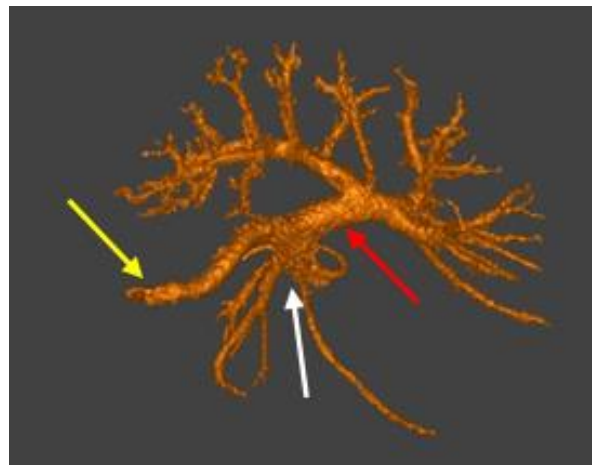


Рис. 7 (Fig. 7)

**Рис. 7.** МСКТ. 3D-реконструкция системы воротной вены.

Красная стрелка – воротная вена, желтая стрелка – селезеночная вена, белая стрелка – верхняя брыжеечная вена.

**Fig. 7.** MSCT. 3D-reconstruction of the portal vein system.

Red arrow is portal vein, yellow arrow is splenic vein, white arrow is superior mesenteric vein.

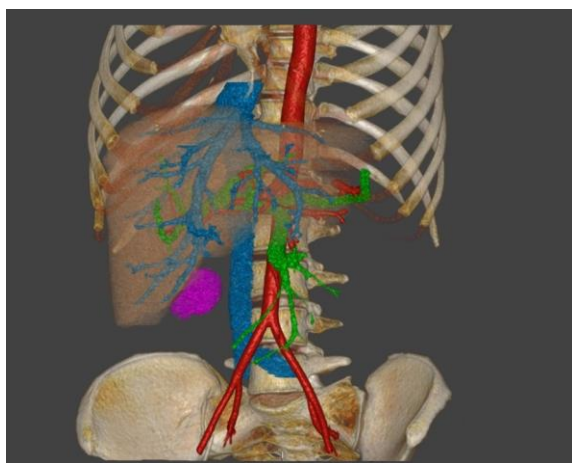


Рис. 8 (Fig. 8)

**Рис. 8.** МСКТ. 3D-реконструкция костного скелета, печени, очагового образования (гепатоцеллюлярная карцинома), артериального русла, системы воротной вены, системы нижней полой вены и печеночных вен.

**Fig. 8.** MSCT. 3D-reconstruction of the skeleton, liver, focal mass (hepatocellular carcinoma), arteries, portal vein system, inferior vena cava system and hepatic veins.

рург наблюдает в операционном поле). На данный момент наибольших успехов в этом направлении достигла мультиспиральная компьютерная томография с использованием болюсного контрастного усиления и последующей трехмерной реконструкцией изображения [6].

Мультипланарные изображения дают возможность получать полную информацию об очаговом поражении печени. Однако, весьма ощутимым минусом этого метода является получение разобщенной информации по артериальной и венозной фазам контрастирования. Очевидно, что разобщенность сведений по фазам МСКТ не дает возможности оценить осо-

бенности рентгено-топографических взаимоотношений и истинную внутриоргannую анатомию очаговых изменений в печени. Трехмерное моделирование позволяет эффективно и без искажений совмещать все фазы контрастирования на одном единственном изображении, что дает полную информацию об анатомических особенностях пораженной патологическим процессом печени [8]. Хотя трехмерные модели и уступают в детализации мультипланарным реконструкциям, но морфология в объемном изображении распознается легче и за гораздо меньшее время, чем требуется для просмотра данных одномерных реконструкций [11].

Такое представление трехмерного взаим-

ного расположения анатомических структур, с предоперационной оценкой индивидуальной сосудистой архитектоники, является наиболее полезным во время хирургического планирования при сложных открытых или эндоваскулярных вмешательствах [12]. Рутинное использование трёхмерного моделирования в хирургии повышает информативность стандартного исследования, что позволяет спланировать отдельные этапы операции до её начала. Дальнейшее изучение и сравнительная оценка результатов исследований позволят сформулировать рекомендации по планированию операций [6].

#### Выводы.

Обработка DICOM-изображений с построением 3D-моделей печени помогает хирургу в

планировании оперативного лечения, улучшает пространственное восприятие анатомического соотношения органа, его сосудов и патологических образований. Несмотря на то, что трёхмерное моделирование требует дополнительных временных затрат, первые полученные результаты его использования в клинической практике обнадеживающие, методика требует дальнейшего накопления клинического опыта.

#### Источник финансирования и конфликт интересов.

Авторы данной статьи подтвердили отсутствие финансовой поддержки исследования и конфликта интересов, о которых необходимо сообщить.

#### Список литературы:

- 1) Царева М.В., Махонина И.И. Гормональные контрацептивы и доброкачественные очаговые образования печени: некоторые современные междисциплинарные аспекты. Приволжский научный вестник 2015; 8 (48): 48-54.
- 2) Акчурина Э.Д. Применение диффузионно-взвешенных изображений в лучевой диагностике очаговых образований печени. Диагностическая и интервенционная радиология 2010; 3: 13-18.
- 3) Парфенова А.А. Дифференциальная диагностика очаговых поражений печени в определении показаний к их малоинвазивному хирургическому лечению. Вестник рентгенологии и радиологии 2014; 6: 58-63.
- 4) Гранов А.М., Тютин Л.А., Розенгауз Е.В. Современные возможности лучевой диагностики рака печени. Вопросы онкологии 2008; 4 (54):410-416.
- 5) Кармазановский Г.Г., Нерестюк Я.И., Кригер А.Г., Хайриева А.В. Диагностическая значимость трехмерных реконструкций КТ-изображений у пациентов с протоковой аденокарциномой поджелудочной железы. REJR. 2017; 7 (1): 69-76.
- 6) Хайриева А.В., Есаков Ю.С., Нерестюк Я.И., Тарбаева Н.В., Ионкина Л.Д., Печетов А.А., Кармазановский Г.Г., Элаева А. Индивидуальная предоперационная оценка ангиоархитектоники при планировании анатомических резекций лёгкого, трёхмерное моделирование в грудной хирургии. Высокотехнологическая медицина 2015; 2: 4-13.
- 7) Халимон А.И. Возможности трехмерного компьютерного моделирования легочных сосудов, выполненного на основе данных рентгеновской компьютерной томографической ангиопульмонографии в планировании видеоассистированных сегментаций легких. REJR. 2017; 7 (3): 83-89.
- 8) Глыбочко П.В., Аляев Ю.Г., Терновой С.К., Дзеранов Н.К., Хохлачев С., Ахвледиани Н.Д., Петровский Н.В., Фиев Д.Н. Трёхмерное моделирование опухолевого процесса в почке с последующим планированием оперативного вмешательства на ней. Бюллетень сибирской медицины 2012; 5: 38-40.
- 9) Галян Т.Н., Ховрин В.В., Ким С.Ю., Ким Э.Ф., Семенов А.В. Оценка вариантной сосудистой анатомии у потенциальных живых доноров фрагмента печени по данным магнитно-резонансной и мультиспиральной компьютерной томографии. Медицинская визуализация 2010; 5: 37-43
- 10) Абрамова Н.Н., Муслимов Р.Ш., Уваров К.А. Мультиспиральная компьютерная томография в обследовании доноров при трансплантации фрагмента печени от живого родственного донора. Вестник трансплантологии и искусственных органов. 2009; 3: 37-41.
- 11) Jan D. Blankensteijn and Leo J. Schultze Kool Computed Tomography. Rutherford's Vascular Surgery, Chapter 22. P. 334-350.
- 12) Beebe H.G., et al: Computed tomography scanning for endograft planning: evolving toward three-dimensional, single source imaging. SeminVascSurg. 2004; 17: 126-134
- 13) Aragon R.J., Solomon N.L. Techniques of hepatic resection. J GastrointestOncol. 2012; 3 (1): 28-40.
- 14) Couinaud C. Liver anatomy: portal (and suprahepatic) or biliary segmentation. Dig Surg. 1999; 16 (6): 459-467.
- 15) Vauthey J.N., Pawlik T.M., Ribero D, et al. Chemotherapy regimen predicts steatohepatitis and an increase in 90-day mortality after surgery for hepatic colorectal metastases. J ClinOncol. 2006; 24 (13): 2065-2072.
- 16) Lamadé W, Glombitza G, Fischer L, et al. The impact of 3-dimensional reconstructions on operation planning in liver surgery. ArchSurg. 2000; 135 (11): 1256-1261.
- 17) Mayer R.E. Multimedia learning. Psychology of learning and motivation. 2002; 41: 85-139.
- 18) Van Merriënboer JJ, Sweller J. Cognitive load theory in health professional education: design principles and strategies. Med Educ. 2010; 44 (1): 85-93.
- 19) Grunwald T, Corsbie-Massay C. Guidelines for cognitively efficient multimedia learning tools: educational strategies, cognitive load, and interface design. Acad Med. 2006; 81 (3): 213-223.
- 20) Michels N.A. Newer anatomy of the liver and its variant blood supply and collateral circulation. Am. J. Surg. 1966; 112: 337-347.
- 21) Nakamura S., Tanaka K., Kiuchi T. Anatomical variations and surgical strategies in right lobe living donor liver transplan-

tation: lessons from 120 cases. *Transplantation* 2002; 73 (12):

1896–1903.

### References:

- 1) Tsareva M.V., Makhonina I.I. Hormonal contraceptives and benign focal liver masses: some modern interdisciplinary aspects. *Privolzhsky Scientific Bulletin* 2015; 8 (48): 48-54 (in Russian).
- 2) Akchurina E.D. Diffusion-weighted images in complex radiation diagnosis of focal masses of the liver. *Abstract of 2011*; 3 (in Russian).
- 3) Parthenov A.A. Differential diagnosis of focal liver masses in the determination of indications for their minimally invasive surgical treatment. *Herald of roentgenology and radiology* 2014; 6: 58-63 (in Russian).
- 4) Granov A.M., Tyutin L.A., Rosengauz E.V. Modern possibilities of radiation diagnosis of liver cancer. *Oncology issues* 2008; 4 (54): 410-416 (in Russian).
- 5) Karmazanovsky G.G., Nerestyuk Ya.I., Krieger A.G., Hayrieva A.V. Diagnostic significance of 3D reconstructions of CT images in patients with pancreatic ductal adenocarcinoma. *REJR* 2017; 7 (1): 69-76 (in Russian).
- 6) Khairieva A.V., Esakov Yu.S., Nerestyuk Ya.I., Tarbaeva N.V., Ionkina L.D., Pechetov A.A., Karmazanovsky G.G., Elaeva A. Individual preoperative assessment of angioarchitectonics at the planning of lung anatomical resection, three-dimensional modeling in thoracic surgery. *High-tech medicine*. 2015; 2: 4-13 (in Russian).
- 7) Halimon A.I. The possibilities of three-dimensional computer modeling of pulmonary vessels, performed on the basis of X-ray computed tomographic angiopulmonography in the planning of video-assisted lung segmentations. *REJR*. 2017; 7 (3): 83-89 (in Russian).
- 8) Glybochko P.V., Alyaev Y.G., Ternovoi S.K., Dzeranov N.K., Khokhlachev S., Akhvediani N.D., Petrovsky N.V., Fiev D.N. Three-dimensional modeling of the tumor process in the kidney with subsequent planning of operative intervention on it. *Bulletin of Siberian Medicine*. 2012; 5: 38-40 (in Russian).
- 9) Galyan T.N., Khovrin V.V., Kim S.Yu., Kim E.F., Semenkov A.V. Evaluation of alternative vascular anatomy in potential living donor of liver segment according to magnetic resonance and multidetector computed tomography. *Medical Imaging*. 2010; 5: 37-43 (in Russian).
- 10) Abramova N.N., Muslimov R.S., Uvarov K.A. Multispiral computed tomography in donors evaluation for living related liver transplantation. *Bulletin of transplantology and artificial organs* 2009; 3: 37-41 (in Russian).
- 11) Jan D. Blankensteijn and Leo J. Schultze Kool *Computed Tomography. Rutherford's Vascular Surgery, Chapter 22*. P. 334-350 (in Russian).
- 12) Beebe HG, et al: Computed tomography scanning for endograft planning: evolving toward three-dimensional, single source imaging. *SeminVascSurg*. 2004; 17: 126-134 (in Russian).
- 13) Aragon RJ, Solomon NL. Techniques of hepatic resection. *J GastrointestOncol*. 2012; 3 (1): 28-40 (in Russian).
- 14) Couinaud C. Liver anatomy: portal (and suprahepatic) or biliary segmentation. *Dig Surg*. 1999; 16 (6): 459-467 (in Russian).
- 15) Vauthey J.N, Pawlik T.M, Ribero D, et al. Chemotherapy regimen predicts steatohepatitis and an increase in 90-day mortality after surgery for hepatic colorectal metastases. *J ClinOncol*. 2006; 24 (13): 2065-2072 (in Russian).
- 16) Lamadé W, Glombitza G, Fischer L, et al. The impact of 3-dimensional reconstructions on operation planning in liver surgery. *Arch Surg*. 2000; 135 (11): 1256-1261 (in Russian).
- 17) Mayer RE. Multimedia learning. *Psychology of Learning and Motivation*. 2002; 41: 85-139 (in Russian).
- 18) Van Merriënboer J.J, Sweller J. Cognitive load theory in health professional education: design principles and strategies. *Med Educ*. 2010; 44 (1): 85-93 (in Russian).
- 19) Grunwald T, Corsbie-Massay C. Guidelines for cognitively efficient multimedia learning tools: educational strategies, cognitive load, and interface design. *Acad Med*. 2006; 81 (3): 213-223 (in Russian).
- 20) Michels N.A. Newer anatomy of the liver and its variant blood supply and collateral circulation. *Am. J. Surg*. 1966; 112: 337-347 (in Russian).
- 21) Nakamura S., Tanaka K., Kiuchi T. Anatomical variations and surgical strategies in right lobe living donor liver transplantation: lessons from 120 cases. *Transplantation* 2002; 73 (12): 1896–1903 (in Russian).