

## ФУНКЦИОНАЛЬНАЯ МРТ ПОКОЯ. ОБЩИЕ ВОПРОСЫ И КЛИНИЧЕСКОЕ ПРИМЕНЕНИЕ

Буккиева Т.А., Чегина Д.С., Ефимцев А.Ю., Левчук А.Г., Исхаков Д.К.,  
Соколов А.В., Фокин В.А., Труфанов Г.Е.

**Цель исследования.** Исследование возможностей визуализации не только анатомических изменений головного мозга, но и его функционирования в норме и при различных патологических состояниях является одной из основных задач современной нейрорадиологии. Основным методом нейровизуализации, позволяющим оценить функциональную активность различных областей головного мозга, является магнитно-резонансная томография (МРТ). Методика МРТ, которая может проводиться с использованием стимульной парадигмы либо в состоянии покоя, называется функциональной МРТ (фМРТ). фМРТ в состоянии покоя (фМРТп, resting state fMRI, rs-fMRI) – уникальная методика, которая позволяет оценить базовую активность мозга в отсутствии определенных сенсорных или когнитивных стимулов. Эта методика открывает возможности для изучения так называемой функциональной коннективности головного мозга, которая представляется в виде связей между различными участками головного мозга с формированием рабочих «сетей покоя». В данной обзорной статье мы разберем принцип фМРТп, рассмотрим основные методы анализа функциональной коннективности, их преимущества и недостатки, а также проведем краткий обзор применения фМРТп при различных заболеваниях.

ФГБУ «Национальный медицинский исследовательский центр им. В. А. Алмазова» Минздрава России. г. Санкт-Петербург, Россия.

Ключевые слова: фМРТ, фМРТ покоя, нейронные сети.

Контактный автор: Буккиева Т.А., e-mail: tanya-book25@mail.ru

Для цитирования: Буккиева Т.А., Чегина Д.С., Ефимцев А.Ю., Левчук А.Г., Исхаков Д.К., Соколов А.В., Фокин В.А., Труфанов Г.Е. Функциональная МРТ покоя. Общие вопросы и клиническое применение. *REJR* 2019; 9(2):150-170. DOI:10.21569/2222-7415-2019-9-2-150-170.

Статья получена: 14.05.19

Статья принята: 14.06.19

## RESTING STATE FUNCTIONAL MRI. GENERAL ISSUES AND CLINICAL APPLICATION.

*Bukkieva T.A., Chegina D.S., Efimtsev A.Yu., Levchuk A.G., Iskhakov D.K., Sokolov A.V., Fokin V.A., Trufanov G.E.*

**Purpose.** Possibilities of visualization not only of the anatomical changes of the brain, but also of its functioning in normal conditions and under various pathological conditions is one of the main tasks of modern neuroradiology. The main method of neuroimaging, which allows to evaluate the functional activity of various areas of the brain, is Magnetic resonance imaging (MRI). The MRI technique, which can be performed using the stimulus paradigm or at rest, is called functional MRI (fMRI). fMRI at rest (resting state fMRI, rs-fMRI) is a unique technique that allows you to evaluate the basic activity of the brain in the absence of sensory or cognitive stimuli. This technique opens up possibilities for studying the so-called functional connectivity of the brain, which is represented as connections between different parts of the brain with the formation of working «resting state networks». In this review we examine the principle of rs-fMRI, consider the basic methods of analyzing functional connectivity, their advantages and disadvantages, and also give a brief overview of the use of rs-fMRI in various diseases.

Almazov V.A. National medical research center Saint-Petersburg, Russia

Keywords: fMRI, resting state fMRI, brain networks.

Corresponding author: Bukkieva T.A., e-mail: tanya-book25@mail.ru

For citation: Bukkieva T.A., Chegina D.S., Efimtsev A.Yu., Levchuk A.G., Iskhakov D.K., Sokolov A.V., Fokin V.A., Trufanov G.E. Resting state functional MRI. General issues and clinical application. REJR 2019; 9(2):150-170. DOI:10.21569/2222-7415-2019-9-2-150-170.

Received: 14.05.19 Accepted: 14.06.19

Современные методы нейровизуализации, к которым относится и фМРТ, позволяют оценить не только структурные изменения головного мозга, но и его функциональную активность и изменения при различных заболеваниях и состояниях. Функциональная МРТ – метод, основанный на регистрации BOLD-сигнала (Blood Oxygen Level Dependent) при исследовании головного мозга в ответ на выполнение исследуемым того или иного задания (стимула) или в состоянии покоя. Впервые возможность использования методики визуализации функциональной активности мозга, основывающейся на степени оксигенации крови, была открыта в 1990 г. Ogawa et al. [1]. При активации нейронов повышается регионарный мозговой кровоток и происходит увеличение снабжения нейронов кислородом, обычно даже превышающим их потребности [2]. Кроме изменения параметров гемодинамики в функционально активном участке головного мозга снижается уровень дезоксигемоглобина и повышается уровень оксигемоглобина. От участков с высоким содержанием дезоксигемоглобина, являющегося парамагнетиком, регистрируется более интенсивный BOLD – сигнал, чем от участков с низким содержанием дезоксигемоглобина (функционально активных зон). Таким образом, за счет изменения магнитных свойств происходит изменение интенсивности BOLD-сигнала на серии T2\*-ВИ в функционально активных зонах по сравнению с неактивными, а количественная оценка изменения BOLD-сигнала позволяет определить степень нейрональной активации в исследуемых областях головного мозга [3].

В данной статье мы рассмотрим методику фМРТп, которая основывается на измерении спонтанных низкочастотных (<0.1 Hz) колебаний BOLD-сигнала в различных участках головного мозга в состоянии покоя, то есть в отсутствии каких-либо внешних стимулов. При выполнении фМРТп испытуемому дается инструкция расслабиться, стараться не думать о чем-то конкретном, но при этом важно оставаться в состоянии бодрствования. Расходятся мнения о необходимости проводить исследование при нахождении пациента с закрытыми глазами, либо при фиксации взора на чем-либо. При проведении исследования с закрытыми глазами существует вероятность перехода пациента в состояние сна. С другой стороны, при фикса-

ции испытуемым взгляда на предмете возможно повышение активности нейронов зрительной коры. В частности, в исследовании Patriat et al. 2013 года [4] оценивалась функциональная коннективность в нескольких сетях (моторная, зрительная, слуховая, сеть пассивного режима работы мозга, сети, отвечающие за внимание) при проведении фМРТп в трех различных состояниях (с закрытыми глазами, с фиксацией взгляда, с открытыми глазами). По результатам исследования не было обнаружено значимых различий в коннективности между исследованиями с закрытыми глазами, фиксацией взора и открытыми глазами, во всех сетях, кроме слуховой, коннективность в которой была выше при проведении исследования с закрытыми глазами.

Впервые методика фМРТп была применена в 1995 году Biswal et al [5]. В этом исследовании на 11 здоровых добровольцах была обнаружена корреляция между левой соматосенсорной корой (активирующейся при выполнении активной парадигмы – поочередном касании пальцев) и гомологичными областями в контралатеральном полушарии при выполнении фМРТп (рис. 1).

При выполнении фМРТп важное значение имеет регистрация частот ниже 0,1 Гц и удаление предположительно не нейронного сигнала с целью улучшения соотношения сигнал/шум. Для предотвращения наложения во времени ненейронного сигнала на BOLD-сигнал необходимо достаточно короткое значение TR (<0,5 с). При значениях TR, используемых обычно при выполнении фМРТп (> 2 с), эти частоты (колебания сигнала, связанные с сердечными сокращениями и дыханием и т.д.) совмещаются с нижним частотным диапазоном, что увеличивает сложность интерпретации данных фМРТп. Современные методы одновременной многослойной визуализации (simultaneous multi-slice imaging, SMS) позволяют проводить фМРТп с временным разрешением менее секунды, не жертвуя пространственным разрешением, тем самым значительно уменьшая эффект высокочастотных физиологических колебаний [6, 7]. Последние исследования также показали эффективность использования более короткого значения TR (350 мс) при проведении фМРТп, что стало возможным при использовании техники одновременной многослойной визуализации [8]. Использование короткого TR значи-

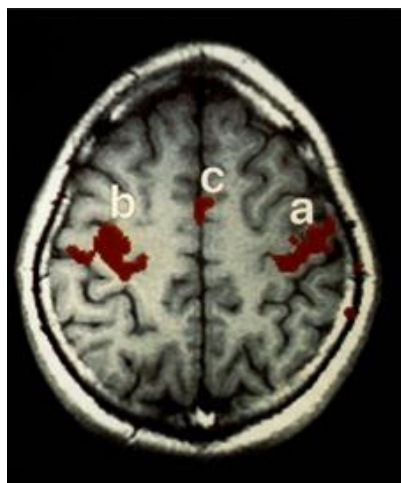


Fig. 1 a (Рис. 1 а)

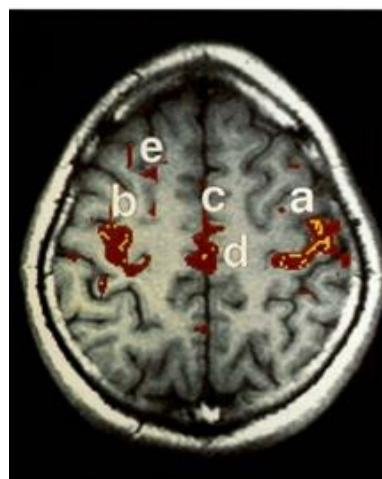


Fig. 1 б (Рис. 1 в)

**Рис. 1. Сравнение активации при фМРТ с использованием активной парадигмы фМРТп.**

а - активация в моторной коре в ответ на использование активной парадигмы фМРТ (движения пальцами правой и левой руки); б - активация в покое (колебания сигнала). Красные зоны отражают позитивную корреляцию, желтые - негативную [5].

**Fig. 1. Comparison of activation in fMRI using the fMRI paradigm:**

а - activation in the motor cortex in response to the use of the active fMRI paradigm (left and right finger movements). В - activation at rest (signal fluctuations). Red zones reflect a positive correlation, yellow - a negative [5].

тельно повышает соотношение сигнал/шум и уменьшает время исследования.

**Нейронные сети покоя.**

Применение фМРТп позволило выявить существование различных нейронных сетей головного мозга – так называемых «сетей покоя» (Resting state networks, RSNs), которые включают в себя различные участки головного мозга, демонстрирующие синхронные изменения BOLD-сигнала (колебания) в состоянии покоя. Одной из основных таких сетей является так называемая Default Mode Network (DMN, сеть «холостого хода», сеть пассивного режима работы мозга, СПРРМ) (рис. 2 (1)), объединяющая предклинье, заднюю часть поясной извилины, латеральную теменную и медиальную префронтальную кору [9]. Впервые данная сеть была обнаружена Raichle et al. по результатам исследования, в котором при применении ПЭТ у здоровых добровольцев были обнаружены участки коры, активные в состоянии покоя, но понижающие активность при выполнении когнитивных заданий. Другие исследования подтвердили существование этой сети (Greicius et al.), используя в том числе и фМРТп [10]. Появились гипотезы о существовании двух противоположно функционирующих нейронных сетей: с одной стороны, сеть пассивного режима работы мозга, активная в состоянии покоя, с другой – сети, активирующиеся при выполнении различных заданий или требующие активного внимания: соматосенсорные, визуальные, слуховые сети, сети, отвечающие за концентра-

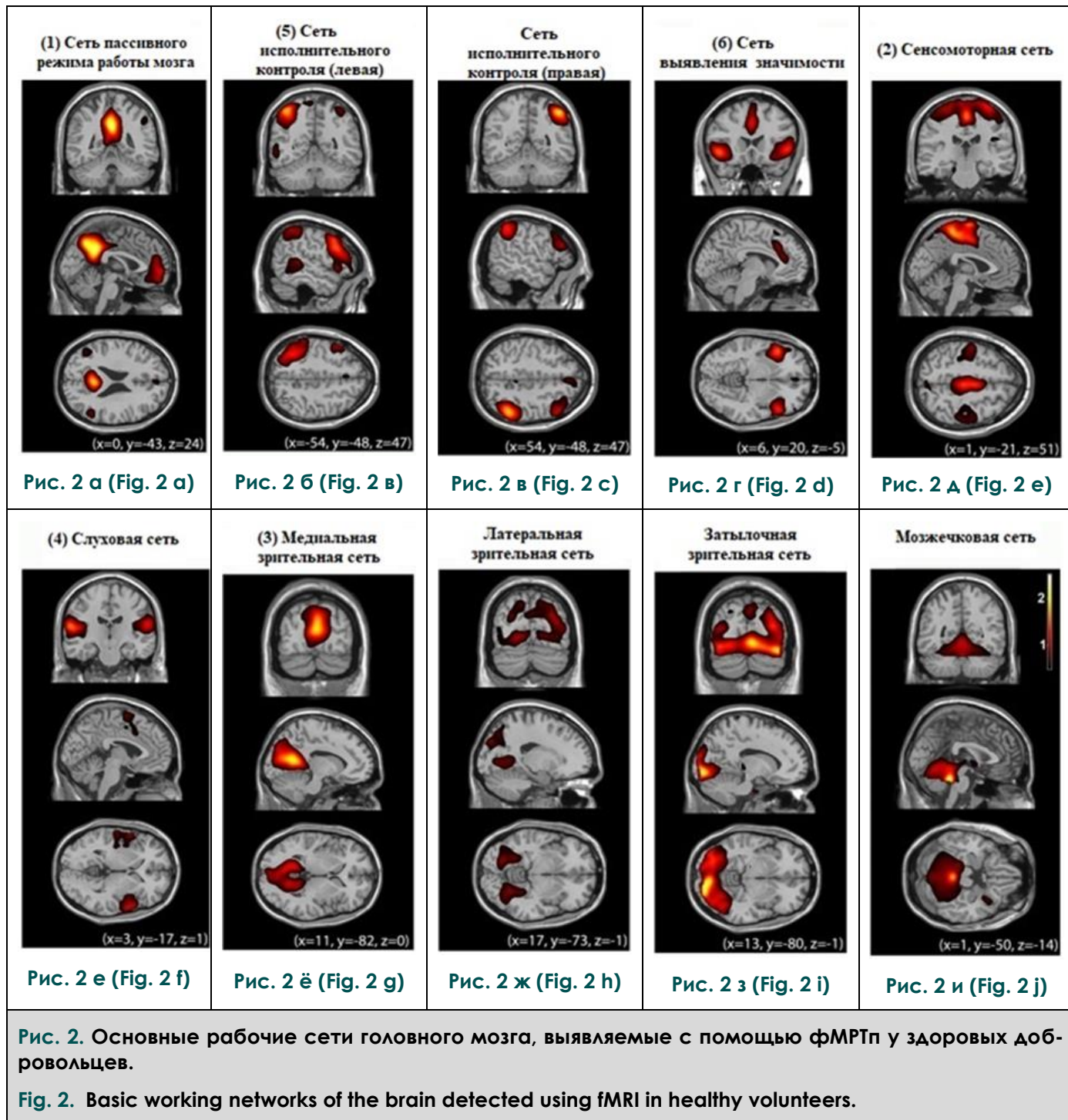
цию внимания.

Так, например, соматосенсорные сети, впервые описанные Biswal et al, включают первичную высшую моторную и сенсорную области (поля Бродмана 1,2,3, расположенные в центральной извилине), которые обладают высокой степенью коннективности между левой и правой областями (рис. 2 (2)) [5, 22].

Зрительная сеть включает в себя центры в области шпорной борозды, а также экстрастриарных областях, включающих язычную извилину, нижнюю область предклинья, латеральное коленчатое тело таламуса (рис. 2 (3)). При этом информация, поступающая в латеральное коленчатое тело, передается к высшим центрам первичной зрительной коры, расположенным в медиальных отделах шпорной борозды затылочных долей головного мозга. Отдельно выделяют пространственную зрительную сеть, которая включает в себя заднюю теменную кору (затылочно-теменной узел), медиальные отделы предклинья, задние отделы поясной извилины и лобные доли. Эта сеть ответственна за пространственное восприятие зрительной информации [11].

Слуховая сеть (рис. 2 (4)) представлена центрами первичной слуховой коры: извилины Гешля (верхняя поверхность верхней височной извилины в толще латеральной борозды), латеральная кора верхней височной извилины, задняя кора островка [12].

Сеть, отвечающая за восприятие и воспроизведение речи, включает в себя как зоны



Брока и Вернике, так и другие центры в префронтальной, височно-теменной коре и субкортикальных областях [13]. Функционирование этой сети обеспечивает воспроизведение и понимание устной и письменной речи. Также в центре Брока локализованы зеркальные нейроны, активирующиеся при выполнении индивидом целенаправленных движений или при наблюдении за аналогичными движениями других людей. Зеркальные нейроны центра Брока ответственны за понимание и имитацию произвольных движений, что лежит в основе формирования любых двигательных навыков [14, 15].

Нейронные сети покоя, вовлеченные в процесс формирования внимания и когнитивного контроля, включают в себя дорзальную и вентральную сеть внимания. Дорзальная сеть представлена центрами в интрапариетальной борозде и лобной зрительной коре и вовлечена в исполнительный контроль внимания. Вентральная сеть включает височно-теменной узел и вентральную фронтальную кору и участвует в распознавании сигналов, выходящих из привычного «фона».

Исполнительная сеть включает дорзолатеральную префронтальную кору и заднюю теменную кору и участвует в процессе принятия

решений. Сеть исполнительного контроля (рис. 2 (5)), в свою очередь, состоит из ряда подсистем: фронтопариетальная часть (медиальная фронтальная кора, верхняя лобная извилина, теменные доли), цингулооперкулярная часть (передние отделы поясной извилины, покрышечная часть нижней лобной извилины), дорзальная часть (вентролатеральная префронтальная кора, субкортикальные отделы, в особенности, таламус). Эта сеть активизируется при выполнении заданий, связанных с когнитивным контролем и рабочей памятью [16, 17].

В настоящее время также выделяют так называемую сеть выявления значимости (Salience network) (рис. 2 (6)), которая играет ключевую роль в контроле и динамической регуляции функционирования других нейронных сетей головного мозга. Она включает в себя центры передних отделов поясной извилины, островковых долей и моторных областей коры. Также эта сеть отвечает за быструю смену поведения и контроль когнитивных процессов [18, 19].

#### **Методики анализа данных фМРТп.**

Анализ фМРТп является сложным, многоэтапным процессом из-за большого количества входных данных и необходимости их поэтапной обработки. К этапам предварительной обработки изображения можно отнести устранение двигательных и смешанных артефактов (например, движение головы, сигнал от ЦСЖ), синхронизацию срезов, нормализацию данных и полосовую фильтрацию. Пространственное сглаживание и фильтрация низких частот с сохранением частот менее 0,1 Гц позволяют устранить не нейронные сигналы и улучшить отношение сигнал/шум. После предварительной обработки изображения регистрируются специальными электронными атласами, позволяющими соотнести их с анатомическими зонами головного мозга.

Методы дальнейшего анализа можно разделить на 2 типа: функциональная сегрегация и функциональная интеграция [20]. Функциональная сегрегация фокусируется на функции отдельных областей мозга и в основном используется для картирования головного мозга. При её оценке используются методы измерения амплитуды низкочастотных колебаний (Amplitude of low frequency fluctuations, ALFF), фракционной амплитуды низкочастотных колебаний (Fractional amplitude of low frequency fluctuations, fALFF) и локальной однородности (Regional Homogeneity, ReHo) (рис. 3). Эти методы отражают различные аспекты локальной нейронной активности, при этом не несут информации о функциональных связях (коннективности) между различными отделами головного мозга. ALFF измеряет общую силу BOLD-сигнала в диапазоне частот от 0.01 до 0.1 Гц, а fALFF является вариантом, определяющим силу

в низкочастотном диапазоне (0,1-0,01 Гц), разделенную на общую силу сигнала во всем диапазоне частот [21].

В настоящее время принято рассматривать головной мозг в контексте интегральных нейронных сетей, а не изолированных кластеров нейронной активности, поэтому методы функциональной сегрегации применяются реже, уступая место методам функциональной интеграции. Тем не менее, ALFF и ReHo используются для определения так называемых «областей интереса» (Regions of interest, ROI), которые необходимы в некоторых методиках анализа функциональной коннективности.

Функциональная интеграция фокусируется на функциональных отношениях и связях между различными областями мозга и оценивает мозг как интегрированную сеть.

В основе интерпретации результатов фМРТ лежит построение кривых зависимости интенсивности МР-сигнала от времени в каждом конкретном вокселе с применением параметрических методик статистического анализа.

Методы оценки низкоуровневой корреляции (Seed-Based Correlation/ROI-to-ROI correlation) позволяют оценить уровень функциональных связей между целевым вокселем/областью интереса и всеми другими областями мозга/другой областью интереса, а так же оценить их уникальность (Multivariate SBC/Multivariate RRC), корреляцию с выполнением задачи (Weighted SBC/Weighted RRC) и ковариацию с внешним или экспериментальным фактором (Generalized Psycho-Physiological Interaction).

Методы оценки связей позволяют изучить степень централизации нейронной сети в каждом вокселе, характеризующуюся силой (Intrinsic Connectivity) и признаком (Global Correlation) связи между целевым вокселем и остальным мозгом. Локальная корреляция демонстрирует степень когерентности связей между двумя соседними участками мозга.

Таким образом, при использовании данной методики получается своеобразная карта зон интереса, отражающая функциональную коннективность (рис. 4).

Другой часто применяемой методикой анализа функциональной коннективности является анализ независимых компонент (Independent component analysis, ICA). Его принцип заключается в анализе отдельных нейронных сетей, сигнал от которых получается за счет специальных алгоритмов, разделяющих воксели от всего мозга на отдельные пространственно и временно независимые компоненты. При этом независимые компоненты отображаются в форме пространственных карт, коррелируемых по времени (пространственно-временные карты). Таким образом, каждая функциональная сеть (компонент) представляет собой независи-

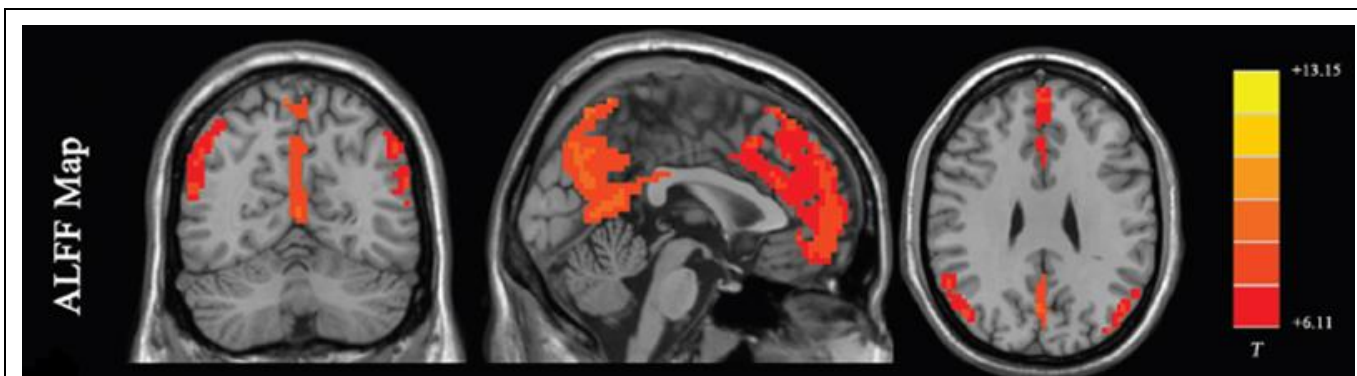


Fig. 3 а (Рис. 3 а)

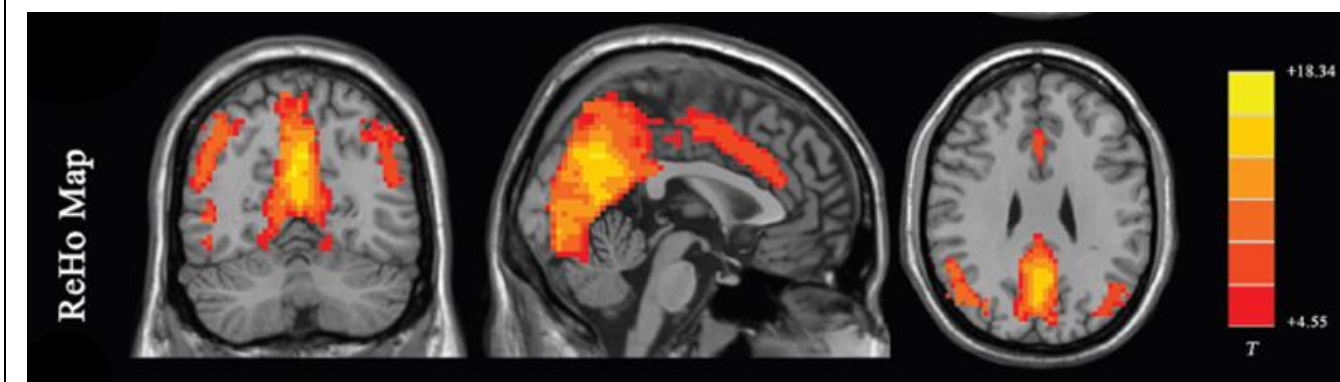


Fig. 3 б (Рис. 3 в)

Рис. 3. Карты результатов ALFF (А) и ReHo (Б) исследований.

T – пик интенсивности сигнала [20].

Fig. 3. Maps with results of the ALFF (A) and ReHo (B) studies.

T – peak signal intensity [20].

мую сеть нейронов, обладающую синхронизированным BOLD-сигналом, и представлена в виде пространственно-временной карты (рис. 5).

Каждый метод анализа имеет различные подходы к определению функциональной connectivity головного мозга. В настоящее время не существует одного метода, рассматриваемого в качестве стандарта. Объединение различных методов – это одна из возможностей для получения более полной характеристики функциональной connectivity.

ФМРТп является быстро развивающимся направлением с новыми аналитическими методами, вводимыми на регулярной основе. Одной из таких новых методик является «хронограф» [23]. До сих пор исследователи фокусировались на временных свойствах функциональной связности между различными областями мозга, предполагая, что функциональная связность во время сканирования является относительно статичной. Подход хронографа основан на допущении, что временная эволюция пространственных свойств функциональной связности во время сканирования изменчи-

ва. Хронэктомные подходы показали многообещающие результаты для изучения пространственно-временных динамических особенностей мозговых сетей у здоровых людей [24].

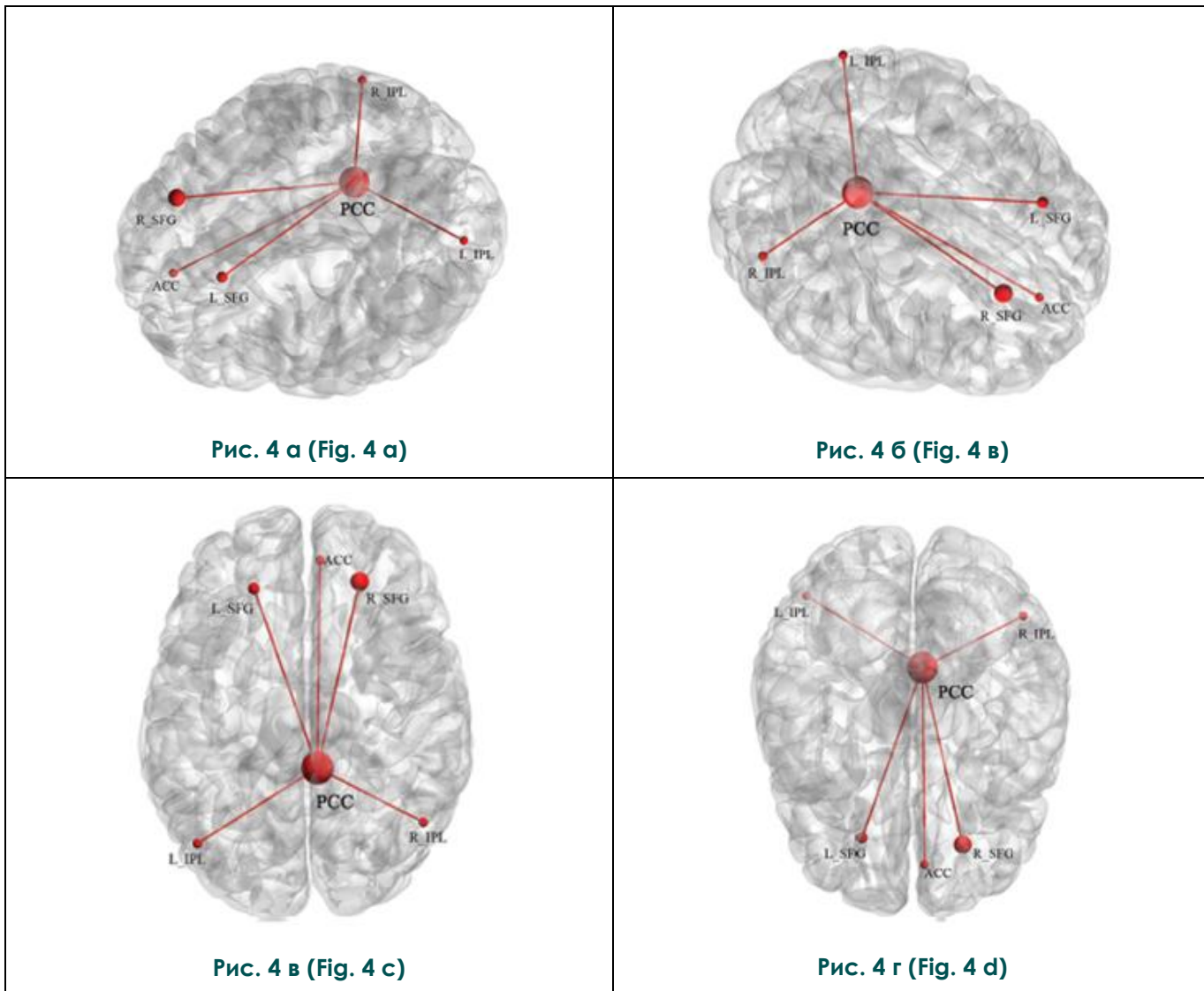
#### Потенциал применения фМРТп.

ФМРТп получает все более широкое применение при изучении различных заболеваний. К преимуществам данной методики, в сравнении с фМРТ с использованием активной и пассивной парадигм, можно отнести простоту выполнения пациентами в любом возрасте и состоянии. фМРТп может выполняться у детей, у пациентов с когнитивным дефицитом и в состояниях нарушенного сознания (коме, вегетативном состоянии, состоянии минимального сознания) [25]. фМРТп применяется в нейрохирургии (пред- и послеоперационный контроль при лечении опухолей головного мозга, черепно-мозговых травм), в неврологии (при эпилепсии, нейродегенеративных заболеваниях, нарушении мозгового кровообращения, рассеянном склерозе), психиатрии (аутизм, шизофрения, депрессивные расстройства и другие).

#### Применение фМРТп в неврологии. Эпилепсия.

Пространственное разрешение, получаемое при фМРТп, обладает явным преимуществом перед электроэнцефалографией в картировании эпилептических сетей. фМРТп была использована Liu et al. для успешного определения сенсомоторных областей у пациентов с опухолями и эпилептическими очагами, близкими к сенсомоторным зонам [26]. Они обнаружили соответствие между фМРТп, фМРТ с применением стимулов и данными интраоперационной кортикальной стимуляции. В другом

исследовании из той же лаборатории Stufflebeam et al. были обнаружены зоны повышенной восприимчивости у 5 из 6 пациентов, которые перекрываются с эпилептогенными областями, идентифицированными с помощью инвазивной энцефалографии [27]. Zhang et al. использовали графические методы и паттерны для выявления областей, участвующих в эпилептогенной сети [28]. Используя данные фМРТп от 16 пациентов с эпилепсией медиальных отделов височной доли, они выявили чув-



**Рис. 4.** Карты головного мозга, показывающие среднее пространственное отображение результатов анализа функциональной связности, основанного на распознавании зон интереса (Seed-based).

Узлы показывают область коры, линии отражают функциональную связность между узлами. PCC – задняя поясная кора, ACC – передняя поясная кора, SFG – верхняя лобная извилина, IPL – нижняя лобная доля [20].

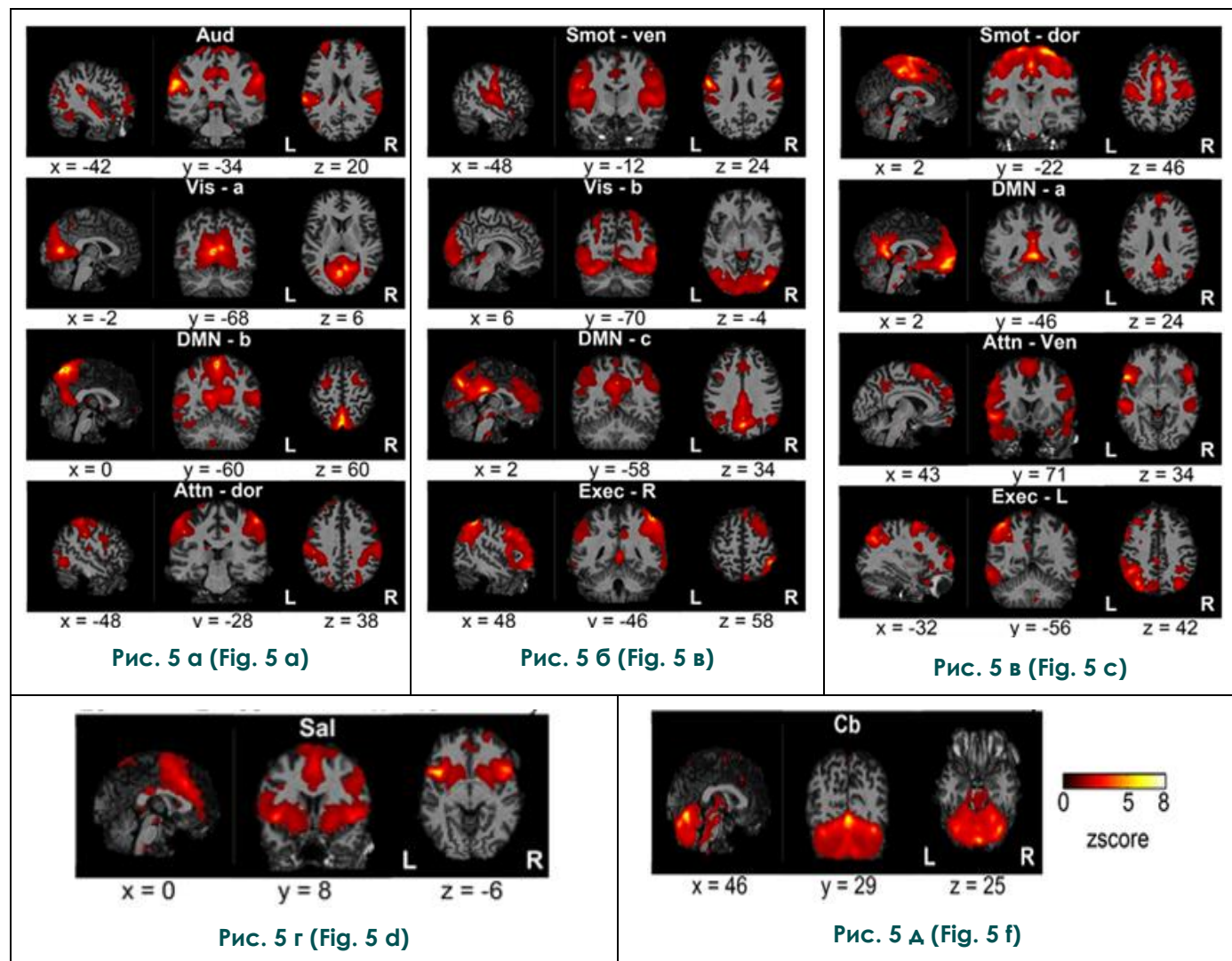
**Fig. 4.** Brain maps showing the average spatial display of the results of functional connectivity analysis based on recognition of areas of interest (Seed-based).

The nodes show the area of the cortex, the lines reflect the functional connectivity between the nodes. PCC – the posterior cingulate cortex, ACC – anterior cingulate cortex, SFG – upper frontal gyrus, IPL – lower frontal lobule [20].

ствительность 7,2% и специфичность 83,86%. Bettus et al. сообщили, что увеличение базальной функциональной связности было специфическим маркером эпилептогенной зоны у 22 пациентов с эпилепсией медиальных отделов височной доли [29].

В работе Базилевича С.Н., Ефимцева А.Ю. и др. было 37 пациентов с криптогенной эпилепсией и 28 здоровых добровольцев [65]. По

данным фМРТп было выявлено снижение структурно-функциональных связей в «рабочей сети покоя» головного мозга: в задней части, включающей заднюю часть поясной извилины и нижнюю теменную извилину, в передней части сети головного мозга, включающую верхнюю и среднюю лобные извилины, в гиппокампальной сети. Также было выявлено наличие измененных функциональных связей в соответ-



**Рис. 5.** Совокупность пространственных карт рабочих сетей покоя, получаемых при изучении функциональной связности методом анализа независимых компонент.

Пространственные карты каждой сети покоя показаны в виде отдельных фигур в трех плоскостях, под каждой фигурой указаны координаты в мм.

Aud: слуховая сеть, Smot: сенсомоторная сеть, Vis: визуальная сеть, DMN: сеть пассивного режима работы мозга, Attn: сеть внимания, Exec: сеть исполнительного контроля, Sal: сеть выявления значимости, Cb: мозжечковая сеть, ven: вентральная, dor: дорзальная, R: правая, L: левая [64].

**Fig. 5.** The set of spatial maps of the resting state networks obtained in the study of functional connectivity by the independent component analysis.

Spatial maps of resting state network are shown as separate figures in three planes, coordinates are given in mm under each figure. Aud: auditory network, Smot: sensorimotor network, Vis: visual network, DMN: default mode network, Attn: attention network, Exec: executive control network, Sal: salience network, Cb: cerebellar network, ven: ventral, dor: dorsal, R: right, L: left [64].

ствии с локализацией первичного очага распространения эпилептической активности.

**Болезнь Альцгеймера.**

Несколько исследований продемонстрировали потенциальную пользу применения фМРТп у пациентов с болезнью Альцгеймера. Анализ графика данных МРТ у пациентов с болезнью Альцгеймера и здоровых людей показали, что коэффициенты кластеризации для гиппокампа были значительно ниже у пациентов по сравне-

В исследовании Ghahremani M. et al., в котором был проведен анализ и сравнение данных фМРТп 60 пациентов с болезнью Паркинсона и здоровых людей, определили, что функциональная коннективность сети пассивного режима работы мозга была снижена в группе с болезнью Паркинсона в медиальной префронтальной коре [33]. С другой стороны, повышалась активность отдельных компонентов сети пассивного режима работы мозга, что может

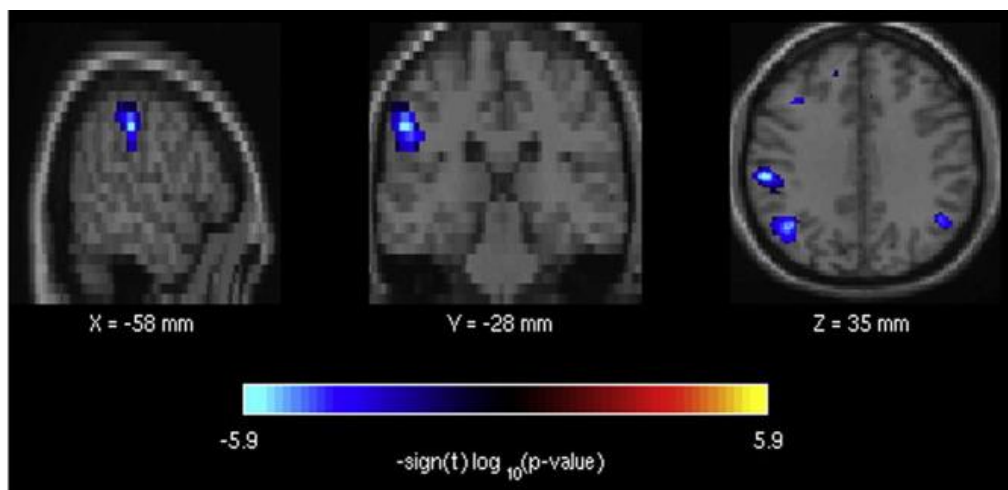


Рис. 6 (Fig. 6)

**Рис. 6. Значимые эффекты фМРТп при болезни Альцгеймера.**

Области мозга, относящиеся к лобно-теменной сети внимания, демонстрируют пониженную активность мозга в состоянии покоя у пациентов с болезнью Альцгеймера по сравнению со здоровыми контрольными субъектами [32].

**Fig. 6. Significant effects of Rs-fMRI in Alzheimer's disease.**

Brain areas related to the fronto-parietal network of attention demonstrate a reduced activity of the brain in resting state in patients with Alzheimer's disease compared with healthy control subjects [32].

нию со здоровыми людьми, и что чувствительность метода составляет 72% и специфичность 78% [30].

В исследовании Wang L. et al. были обследованы 13 пациентов с легкой формой болезни Альцгеймера и 13 здоровых людей на предмет функциональной связности гиппокампа с другими центрами [31]. Обнаружили, что снижение связности между гиппокампом и зрительными кортикальными слоями может указывать на снижение целостности связанных с гиппокампом корковых сетей при болезни Альцгеймера.

С помощью фМРТп также возможно дифференцировать разные виды деменции. В исследовании поведенческо-вариантной лобно-височной деменции, болезни Альцгеймера и группы контроля наблюдались реципрокные изменения между лобно-височной и альцгеймерской группами деменции, а также снижение активации в сетях, ответственных за внимание (рис. 6) [32].

**Болезнь Паркинсона.**

быть показателем компенсаторных изменений. Нарушение сети исполнительного контроля можно сопоставить с клиническими проявлениями у пациентов с болезнью Паркинсона.

В исследовании Lopes R. et al. было обследовано 119 пациентов с болезнью Паркинсона, разделенных на 4 группы в зависимости от степени нарушения когнитивных функций [34]. Различия между группами в функциональной связности в основном касались вентральных префронтальных, теменных, височных и затылочных кортикальных слоев, а также базальных ганглиев. При болезни Паркинсона организация мозговой сети постепенно нарушается по мере ухудшения когнитивных функций с увеличением числа измененных связей между областями мозга. Связь замедленной психической обработки с потерей связи между высокоассоциативными областями может быть ранним маркером когнитивных нарушений при болезни Паркинсона и может способствовать обнаружению продромальных форм деменции при болезни

Паркинсона.

Силиверстова Е.В и др. исследовали особенности сети пассивного режима работы (СПРР) головного мозга у пациентов с болезнью Паркинсона [67]. Было установлено, что при болезни Паркинсона имеет место уменьшение активности в правой нижней теменной доле и, напротив, увеличение спонтанной нейрональной активности в медиальных отделах правой верхней лобной извилины, правой и левой угловых извилинах, передневерхних и задне-нижних отделах левого и правого предклинья. Выявленные изменения нейрональной активности, рассматриваемые как проявление феномена нейропластичности, потенциально могут являться биомаркерами нейродегенеративного процесса при болезни Паркинсона.

В исследовании роли фМРТп в диагностике болезни Паркинсона (Труфанов А.Г. и др.) подробно изложено изменение функциональных сетей покоя, а также различие данных фМРТп на разных стадиях болезни [66]. Так, например, описывается снижение функциональности лобно-теменной сети покоя (frontoparietal network) по мере прогрессирования заболевания от 2 стадии к 3 стадии с наличием синдрома деменции. Меняется сеть контроля за регуляторными функциями (executive control network), локализованная преимущественно в лобной и височных долях полушарий и отвечающая за планирование двигательных и мыслительных актов. Несмотря на отсутствие деменции, у пациентов с нарушениями ходьбы наблюдается более значимое снижение функциональной активности лобной составляющей данной сети покоя, чем у пациентов с деменцией.

#### **Рассеянный склероз.**

Функциональная коннективность нейронных сетей более сохранна в определенных областях мозга у пациентов с клинически изолированной формой рассеянного склероза (РС), чем у здоровых субъектов или пациентов с рецидивирующе-ремиттирующей формой [35]. Эти результаты позволяют предположить, что когерентность мозговой активности увеличивается на самой ранней стадии заболевания, вероятно, как компенсаторное явление, и впоследствии теряется на поздней стадии заболевания в результате прогрессирования структурного повреждения. Снижение межнейрональных связей коррелирует с нарушением функций и объемом поражения на Т2-ВИ. Тем не менее, соглашение о значении изменений фМРТ на ранних стадиях РС еще не достигнуто: даже если компенсаторная гипотеза все еще преобладает, в исследовании Liu Y. et al. сообщалось о более низкой функциональной коннективности у пациентов с клинически изолированной формой РС [36].

Некоторые исследования показали, что

сеть пассивного режима работы мозга может демонстрировать как значительно более слабые связи с одними областями мозга, так и более сильные связи с другими, что позволяет предположить, что существует перераспределение нейронных связей при РС, помимо увеличения или уменьшения функциональной коннективности [37, 38].

Некоторые из исследований посвящены прогрессирующим формам РС [39, 40]. В недавней работе, в которой изучалось изменение функциональной коннективности при рецидивирующе-ремиттирующей и вторичной прогрессирующей формах РС, авторы обнаружили увеличение функциональной коннективности в обеих группах пациентов; однако специфические изменения в нейрональных сетях наблюдались также между группами пациентов с рецидивирующе-ремиттирующей формой и здоровыми людьми. Интересно, что эти изменения прямо пропорциональны клиническому состоянию пациентов и способности компенсировать тяжесть клинических/когнитивных нарушений, поддерживая компенсаторную роль функциональной реорганизации [39]. В исследовании, включающем пациентов с первичными прогрессирующими и вторично-прогрессирующими формами РС в сравнении с контрольной группой, было обнаружено, что функциональная коннективность снижается в некоторых областях сети пассивного режима работы мозга в обеих группах пациентов; снижение коннективности в передних отделах сети коррелировало с когнитивными нарушениями. При сравнении пациентов с контрольной группой была обнаружена более высокая функциональная коннективность в передней поясной извилине [40].

#### **Нарушение мозгового кровообращения.**

В исследовании Yuan-Hsiung Tsai et al. были обследованы 16 пациентов с острым ишемическим инсультом в течение 27 часов с начала клинических проявлений с целью исследования изменения амплитуды низкочастотных флуктуаций (ALFF) в трех зонах острого инсульта: ядро инсульта, пенумбра и нормальная ткань мозга [41]. Относительные значения ALFF площади полутени коррелировали со временем после начала инсульта. Эти результаты показывают, что карты ALFF, полученные из фМРТп, могут оценить жизнеспособность тканей мозга после ишемии и могут обеспечивать контраст для визуализации, чтобы дифференцировать ткань ядра инсульта, ткань пенумбры и нормальную ткань мозга (рис. 7).

Gratton et al. эмпирически исследовали влияние локализации инсульта на целостность нейрональной сети у пациентов после инсульта, используя фМРТп [42]. У пациентов с инсультом

было обнаружено снижение функциональной связности, даже в неизменном полушарии. Было обнаружено, что снижение функциональной связности коррелирует с размером инсульта.

**Нарушение сознания.**

Продемонстрирована способность фМРТп оказывать помощь в постановке диагноза расстройства сознания: наблюдается отрицательная корреляция между связностью сети пассивного режима работы мозга и степенью нарушения сознания [43].

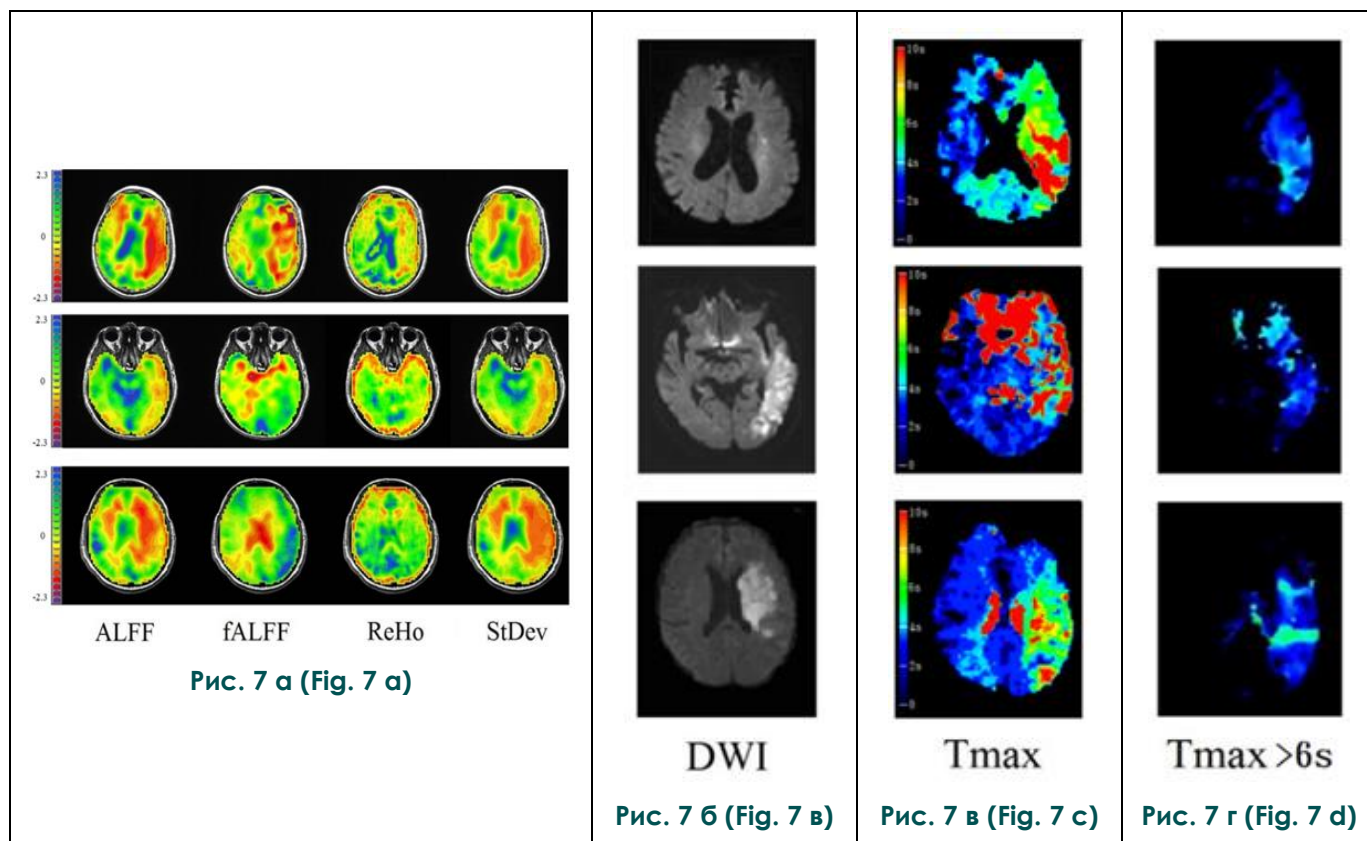
D. Kondziella et al., проведя мета-анализ 36 работ по изучению фМРТп у пациентов в ве-

ференциальный диагноз между вегетативным состоянием и состоянием минимального сознания, т.к. в первом случае активность предклинья менее выражена, чем во втором.

фМРТп в настоящее время используется у пациентов с нарушениями сознания для контроля функциональной активности головного мозга.

**Стресс.**

Зашезова М.Х., Устюжанин Д.В. провели исследование спонтанной активности сети пассивного режима работы (СПРР) головного мозга по данным фМРТп у людей с высоким уровнем хронического стресса [68, 69]. В исследовании



**Рис. 7. Карты фМРТ, DWI и Tmax в состоянии покоя в трех случаях.**

Яркие области в DWI представляют ядро инсульта, а дефекты на картах Tmax включают как ядро инсульта, так и область пенумбры. ALFF указывает амплитуду низкочастотного колебания; fALFF – фракционная ALFF; ReHo – региональная однородность; StDev – карты стандартного отклонения; DWI – диффузионно-взвешенное изображение; Tmax – время до максимума [41].

**Fig. 7. fMRI, DWI and Tmax maps in resting state in three cases.**

The bright areas in the DWI represent the core of the stroke, and the defects on the Tmax maps include both the core of the stroke and the penumbra region. ALFF indicates the amplitude of the low frequency fluctuation; fALFF - fractional ALFF; ReHo: regional homogeneity; StDev: standard deviation maps; DWI: diffuse-weighted image; Tmax: time to maximum [41].

гетативном состоянии и состоянии минимального сознания, отметили общее снижение активности в структурах сети пассивного режима работы мозга [44]. При этом в некоторых случаях было отмечено, что степень вовлечения в работу сети предклинья позволяет провести диф-

принимали участие 45 человек, которые по результатам психологического тестирования были разделены на две группы: с высоким и низким уровнем хронического стресса. Были выявлены статистически значимые различия в нейрональной активации сети пассивного режима

работы (СПРР). Зоны снижения активности СПРР в группе людей с высоким уровнем хронического стресса определялись в области правого и левого предклиньев, поясной извилины и нижней теменной дольки левого полушария. Зоны повышения активности СПРР в группе людей с высоким уровнем хронического стресса определялись в области парацентральной дольки правой лобной доли, правой и левой медиальных лобных извилин, левой и правой средних височных извилин.

#### **Применение фМРТп в психиатрии.**

Возможности применения традиционных методов нейровизуализации (структурной МРТ) в психиатрии весьма ограничены вследствие отсутствия специфических анатомических изменений, коррелирующих с психическими симптомами, в особенности на ранних стадиях психических расстройств. Ряд исследований посвящен использованию в психиатрии радионуклидных методов: позитронно-эмиссионной томографии и однофотонной эмиссионной компьютерной томографии (ПЭТ, ОФЭКТ) [60, 61]. Так, в работе Erritzoe et al. 2003 года рассматриваются возможности использования ПЭТ и ОФЭКТ в исследовании патогенеза и лечения шизофрении, основанные на определении плотности дофаминовых рецепторов в нейронах [62]. Однако применение радионуклидных методов в клинической практике ограничено вследствие наличия лучевой нагрузки и необходимости в специальном оборудовании и радиофармпрепаратах. В связи с этим, применение функциональных методов нейровизуализации, включая фМРТп, в изучении и дифференциальной диагностике психических расстройств имеет большой потенциал, ввиду безопасности и меньшей трудоемкости. В свою очередь, применение фМРТп у пациентов с психическими расстройствами более оправдано по сравнению с традиционной фМРТ, так как не требует активного участия испытуемого в процессе исследования.

Спектр психических расстройств, при которых возможно применение фМРТп, достаточно широк: существуют данные о применении фМРТп при шизофрении [45, 46], аутизме [47, 48], синдроме дефицита внимания и гиперактивности (СДВГ) [49, 50], большом депрессивном расстройстве [51, 52] и других заболеваниях.

#### **Шизофрения.**

Последние исследования фМРТп у пациентов с шизофренией демонстрируют изменения кортикальных и кортикально-субкортикальных сетей у данных пациентов. Baker et al. проводили исследование 100 пациентов с диагнозами шизофрении, биполярного аффективного расстройства и шизоаффективного расстройства, в результате которого была

обнаружена более низкая функциональная связность в фронто-париетальной сети контроля и сниженная сегрегация между фронто-париетальной сетью контроля и сетью пассивного режима работы мозга (default mode network) [45]. Это подтверждает концепцию о пониженной активности сетей, отвечающих за концентрацию внимания и принятие решений у пациентов с шизофренией, что клинически проявляется в виде негативной симптоматики, в частности, апатоабулического синдрома.

В работе Woodward et al. фМРТп было проведено 62 пациентам с шизофренией, у которых исследовали активность таламокортикальных путей [46]. Кора была разделена на 6 функциональных частей: префронтальная кора, первичная и добавочная моторная кора, соматосенсорный комплекс, височные доли, задняя теменная кора, затылочные доли. По сравнению с контрольной группой, у больных шизофренией отмечалось снижение функциональной связности в префронтально-таламической сети и повышение связности в моторной и соматосенсорно-таламической сетях. Снижение связи между префронтальной корой и таламусом играет важную роль в формировании негативных симптомов шизофрении (абулия, апатия), тогда как усиление активности моторно- и соматосенсорно-таламических сетей может отчасти объяснять патогенез позитивных симптомов (галлюцинаций и бреда). Авторы предполагают, что нарушение работы данных сетей происходит вследствие патологии развития головного мозга в эмбриогенезе.

#### **Аутизм.**

Исследования фМРТп у пациентов с диагнозом аутизм более противоречивы и включают работы, выявившие изменения самых различных нейронных сетей. Так, Reiter MA et al. выявили снижение связности в сети пассивного режима работы мозга у детей с низкой вербальной и когнитивной функцией [47]. В исследовании Gabrielsen TP et al. от 2018 года у пациентов с аутизмом с низкой вербальной и когнитивной функцией (LVCP) было выявлено снижение связности в сети пассивного режима работы мозга (default mode network), сети выявления значимости (salience network), слуховых и фронтопариетальных сетях, и, в целом, отмечалась уменьшенная межполушарная связность [48].

#### **Синдром дефицита внимания и гиперактивности (СДВГ).**

Применение фМРТп у детей с синдромом дефицита внимания и гиперактивности способствовало исследованию патогенеза этого расстройства, этиологически связанного с нарушением развития нейронных сетей. Fair DA et al. установили, что синдром дефицита внимания и гиперактивности у детей возникает вследствие

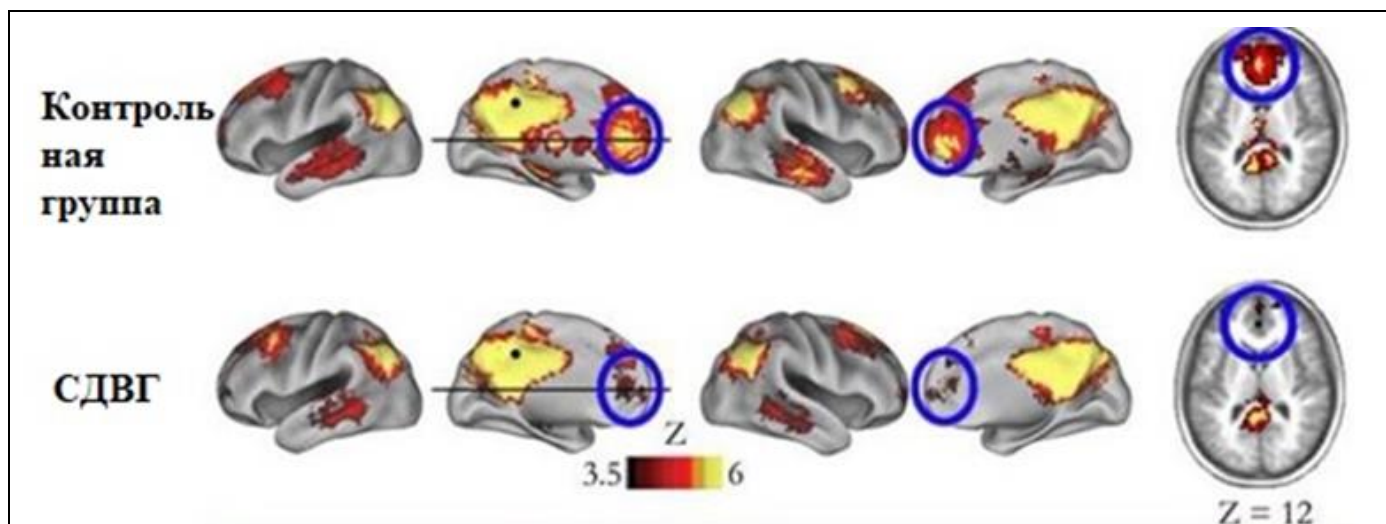


Рис. 8 а (Fig. 8 а)

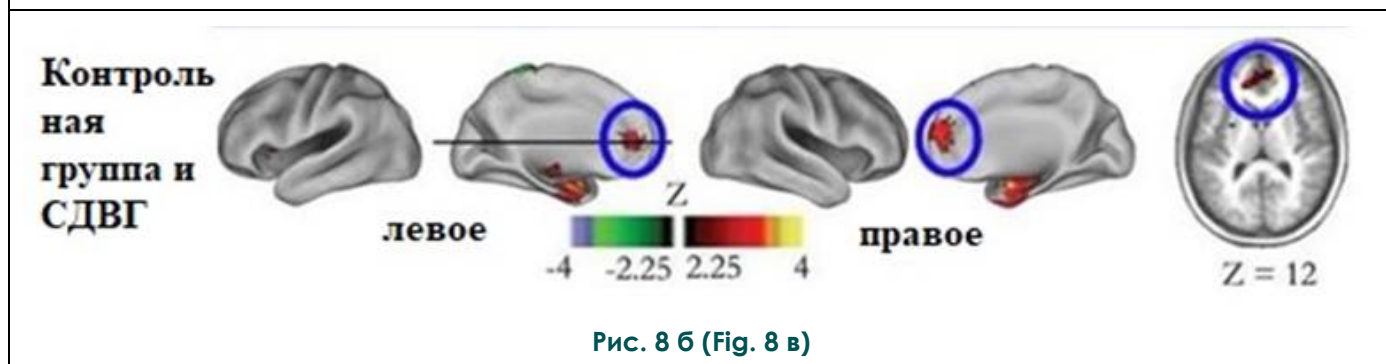


Рис. 8 б (Fig. 8 в)

**Рис. 8. Карты функциональной связности в состоянии покоя.**

а – Карта связности в популяции СДВГ отличается от возрастной контрольной группы. Функциональные связи с областями медиальной префронтальной коры (выделены синими кружками) слабее при СДВГ по сравнению с контролем.

б – Качественные различия между детьми с СДВГ и здоровыми детьми подтверждаются прямым сравнением между группами (случайные эффекты, скорректированные для множественных сравнений) [49].

**Fig. 8. Maps of functional connectivity in resting state.**

а – the connectivity map in the ADHD population is different from the age control group. Functional connections with the areas of the medial prefrontal cortex (marked with blue circles) are weaker in ADHD compared to controls.

б – qualitative differences between children with ADHD and healthy children are confirmed by direct comparison between groups (random effects, adjusted for multiple comparisons) [49].

атипичного функционирования сети пассивного режима работы мозга, обусловленного нарушением созревания головного мозга в процессе онтогенеза (рис. 8) [49].

Исследование Wang X et al. показало увеличенную активность у детей с СДВГ по сравнению с контрольной группой в затылочных долях и левой лобной доле [50]. Измененная активность была обнаружена в базальных ганглиях, островковой коре, передней и задней поясной коре, предклинье и мозжечке.

**Депрессивные расстройства и биполярное аффективное расстройство.**

Исследования фМРТп у пациентов с аффективными расстройствами выявили широкий спектр нарушений функционирования различных сетей головного мозга. Так у пациентов,

страдающих от большого депрессивного расстройства, было выявлено снижение связности во фронтопариетальной сети, вовлеченной в когнитивный контроль внимания и эмоций, а также повышение связности в сети пассивного режима работы мозга, которая ответственна за формирование внутренних переживаний и мыслей [51]. В одном из последних исследований было обнаружено также снижение связности в сети, отвечающей за контроль эмоций, на уровне миндалевидного тела, а также в островковых долях и на уровне левого хвостатого ядра. По мнению авторов, нарушение связи между амигдалой и другими отделами функциональных сетей влияет как на аффективные нарушения (снижение настроения), так и на когнитивные процессы (замедле-

ние когнитивных процессов при депрессии) [52].

### **Применение фМРТп в нейрохирургии.**

Несмотря на то, что «золотым» стандартом в предоперационном картировании функционально значимых зон и сетей у пациентов с опухолями головного мозга является функциональная МРТ с использованием активных парадигм (постукивание пальцами, алфавит и другие), продолжают исследования фМРТп, показывающие, что данная методика может иметь ряд преимуществ по сравнению с традиционным протоколом фМРТ. У пациентов с опухолями головного мозга фМРТп может применяться в качестве предоперационного планирования с целью прогноза сохранения функций после оперативного лечения.

А. С. Смирнов, М. Г. Шараев и др. считают, что в отличие фМРТ с использованием активной парадигмы, фМРТ в состоянии покоя предоставляет более полную информацию о функциональной архитектуре мозга и применяется в условиях, когда результаты фМРТ с использованием активной парадигмы могут быть ложноположительными или при отсутствии возможности ее выполнения [68].

В исследовании Zhang D et al. 2009 года было проведено сравнение результатов фМРТп и традиционной фМРТ с использованием активной парадигмы (постукивания пальцем) у 17 здоровых добровольцев и 4 пациентов с опухолью мозга с инвазией в сенсомоторные области (рис. 9). В результате исследования при применении протоколов фМРТп и фМРТ с активной парадигмой были картированы сенсомоторные области у всех пациентов, однако, по мнению авторов статьи, применение фМРТ в состоянии покоя более перспективно, так как позволяет проводить исследование пациентам любого возраста, когнитивного статуса и уровня сознания, а также возможно его проведение под наркозом [53].

В исследованиях Rosazza C et al. 2014 года и Смирнова А.С. и др. фМРТп и фМРТ с использованием активной парадигмы было проведено 13 пациентам с опухолями, распространяющимися в сенсомоторные области, с целью локализации моторных центров руки, ноги и рта [70]. Авторы количественно оценили соответствие между различными видами анализа данных фМРТп (анализ независимых компонент, анализ интересующих областей) и данными, полученным при выполнении фМРТ с использованием активной парадигмы. Также сравнивались данные фМРТп и электрофизиологического исследования. Полученные результаты показали, что корреляция между фМРТп и фМРТ с использованием активной парадигмы была лишь частичной, поэтому пока нельзя говорить о полной взаимозаменяемости данных методов.

Тем не менее, авторы подчеркнули возможность использования фМРТп как альтернативы фМРТ с активной парадигмой у пациентов, неспособных по каким-либо причинам выполнять задания активной парадигмы [54].

Ряд недавних исследований показал, что карты, получаемые при выполнении фМРТп, охватывают более обширные сенсомоторные зоны, чем при проведении фМРТ с применением активной парадигмы [55, 56]. В целом, большинство авторов подчеркивают, что данные методы не являются взаимозаменяемыми, а скорее дополняют друг друга, отражая различные спектры активности сенсомоторных областей. В отличие от фМРТ с активной парадигмой, фМРТп не требует каких-либо действий от пациента, что является преимуществом при ряде состояний, делающих невозможным выполнение активной парадигмы. Таким образом, применение фМРТп для предоперационного картирования пациентов с опухолями мозга имеет достаточно большой потенциал и требует дальнейшего изучения.

### **Заключение.**

Несмотря на давнее появление, на сегодняшний день фМРТп остается недостаточно применяемой методикой нейровизуализации в клинической практике. Тем не менее, фМРТп открывает возможности для анализа функциональной коннективности, которая проявляется в виде связи между различными участками головного мозга с формированием нейронных «сетей покоя», функционирование которых может изменяться при различных патологических состояниях.

Перспективы использования фМРТп весьма широки. Несмотря на то, что в настоящее время метод, в основном, используется лишь в научных исследованиях, появляется все больше данных о возможностях его применения в реальной клинической практике. Например, сотрудники Вашингтонского университета Сент Луиса докладывали о применении метода фМРТп у 190 пациентов перед нейрохирургическим лечением. По их данным, метод превосходит традиционную фМРТ с использованием парадигм, обладая меньшей вероятностью ошибки и позволяя проводить единый протокол пациентам вне зависимости от локализации патологического процесса, возраста и когнитивной сохранности пациентов. Также исследователи отмечают технические преимущества выполнения фМРТп по сравнению с фМРТ с использованием парадигм: меньшее время исследования, отсутствие необходимости обработки данных специально обученным персоналом при использовании специального автоматизированного механизма обработки результатов [57].

Постепенному расширению возможностей использования фМРТп в будущем может спо-

Структурная  
МРТ

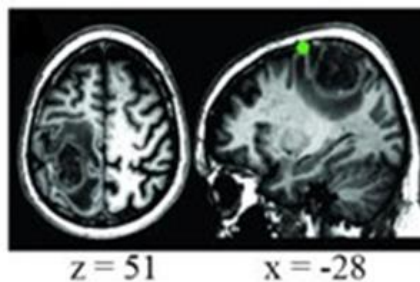


Рис. 9 а (Fig. 9 а)

ФМРТ  
с активной  
парадигмой

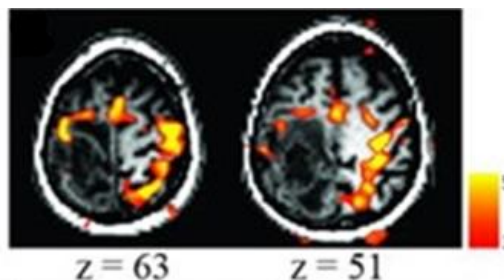


Рис. 9 б (Fig. 9 в)

Сенсомоторная  
сеть при  
выполнении  
фМРТп

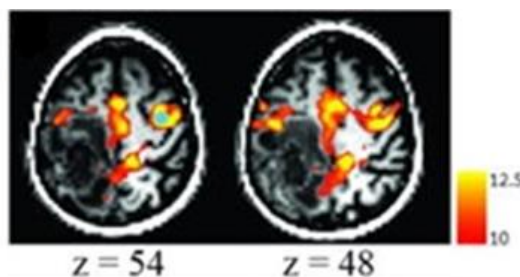


Рис. 9 в (Fig. 9 с)

**Рис. 9. Применение фМРТп в нейрохирургии.**

а – Структурная МРТ показала наличие образования правой лобной доли; зеленым кругом показана локализация билатерального ответа на корковую стимуляцию в зоне руки. б – фМРТ с использованием активной парадигмы показало активность в сенсомоторной коре, но также небольшой ответ в теменной коре, не связанный с моторной или сенсорной функцией. в – Карты фМРТ покоя показали, что сенсомоторная сеть была большей частью не поражена опухолью кпереди от центральной борозды; ключевая область (зона интереса) обозначена голубым кругом [53].

**Fig. 9. The use of fMRI in neurosurgery.**

а – structural MRI showed the tumor of the right frontal lobe. The green circle shows the localization of the bilateral response to cortical stimulation in the hand zone. б – fMRI using the active paradigm showed activity in the sensorimotor cortex, but also a small response in the parietal cortex, not related to motor or sensory function. в – resting fMRI maps showed that the sensorimotor network was mostly not affected by a tumor anterior to the central sulcus. The key area (zone of interest) is indicated by the blue circle [53].

способствовать ряд преимуществ данной методики. К ним можно отнести возможность ее выполнения пациентам, которые по разным причинам не могут осуществлять пассивные и активные парадигмы (например, дети, пожилые пациенты, больные в бессознательном состоянии и с когнитивными нарушениями). При выполнении фМРТп используется единая методика, что также является преимуществом по сравнению с фМРТ с использованием парадигм, отличающихся в зависимости от того, актив-

ность какой зоны требуется исследовать. фМРТп позволяет исследовать сразу несколько систем, тогда как при выполнении традиционной фМРТ требуется отдельная парадигма для каждой области интереса (например, если требуется исследовать речевые и моторные зоны коры, требуются две отдельные парадигмы). Отсутствие применения стимула также позволяет обойти ошибки исследования, возникающие вследствие различных условий применения парадигмы.

По некоторым данным, при использовании фМРТп отмечается меньшее соотношение сигнал-шум, чем при фМРТ с использованием парадигм. Этот принцип демонстрирует, в частности, исследование Fox et al. 2006 года, в котором модуляции BOLD-сигнала от моторной коры были получены при применении простого задания: испытуемые по команде нажимали кнопку правой рукой один раз в течение исследования. При этом доля получаемого сигнала, связанного с задачей, была очень мала по сравнению с огромным количеством шума. Даже если сосредоточиться только на времени самого нажатия кнопки, когда связанная с задачей величина BOLD-сигнала максимальна, она составляла не более 20% от общего сигнала BOLD, а около 80% составлял шум [58, 59]. Поэтому применение традиционной фМРТ с использованием парадигм требует большого количества повторений парадигмы и обширного усреднения для получения сигнала или карты активации, что является одной из причин ограниченного применения методики в клинической сфере. Применение фМРТп, в свою очередь, позволяет получить лучшее соотношение сигнал-шум, так как для него имеют значение спонтанные флюктуации BOLD-сигнала, связанные с активностью рабочих сетей покоя, которые и составляют большую часть шума при исследовании с использованием парадигм.

Несмотря на все преимущества, существует ряд ограничений применения фМРТп в реальной клинической практике. Так, например, не вполне изученным остается вопрос об отличиях между сигналом в состоянии покоя и сна, поэтому трудно дифференцировать, находился ли человек в состоянии бодрствования во время

эксперимента. Требуется дальнейшего изучения и проблема использования фМРТп в состоянии общей анестезии. Также следует отметить отсутствие популяционной выборки, которая позволила бы создать единый массив данных фМРТ, поскольку создание информационной базы и применение соответствующего программного обеспечения может позволить в будущем сравнивать результаты фМРТп конкретного пациента с массивом данных и находить области активации в головном мозге, отличающиеся от нормы, и тем самым проводить диагностику различных патологических состояний и/или выявлять нарушения функционирования рабочих сетей у пациентов с той или иной патологией. В настоящее время уже существуют предпосылки к разработке алгоритмов глубокого обучения искусственного интеллекта, с помощью которых будут обобщаться данные фМРТп на основе всех проведенных исследований по отдельным патологиям и сравниваться с конкретным случаем, что позволит быстрее выявлять функциональные изменения головного мозга и предупреждать развитие заболевания и его осложнений.

Таким образом, функциональная МРТ пока является перспективным методом определения функциональной активности мозга, требующим дальнейшего изучения и расширения возможностей его применения в клинической практике.

#### **Источник финансирования и конфликт интересов.**

Авторы данной статьи подтвердили отсутствие финансовой поддержки исследования и конфликта интересов, о которых необходимо сообщить.

#### **Список литературы:**

1. Ogawa S., Menon R.S., Kim S.G., Ugurbil K. On the characteristics of functional magnetic resonance imaging of the brain. *Annu Rev Biophys Biomol Struct.* 1998; 27: 447-74.
2. Handwerker D.A., Bandettini P.A. Hemodynamic signals not predicted? Not so: a comment on Sirotnin and Das (2009). *Neuroimage.* 2011; 55: 1409-12.
3. Kim S.G., Ugurbil K. Comparison of blood oxygenation and cerebral blood flow effects in fMRI: estimation of relative oxygen consumption change. *Magn Reson Med.* 1997; 38 (1): 59-65.
4. Patriat R., Molloy E.K., Meier T.B., Kirk G.R., Nair V.A., Meyerand M.E. et al. The effect of resting condition on resting-state fMRI reliability and consistency: a comparison between resting with eyes open, closed, and fixated. *Neuroimage.* 2013; 78: 463-73.
5. Biswal B., Yetkin F.Z., Haughton V.M., Hyde J.S. Functional connectivity in the motor cortex of resting human brain using echo-planar MRI. *Magn Reson Med.* 1995; 34 (4): 537-41.
6. Cohen A.D., Nencka A.S., Wang Y. Multiband multi-echo imaging of simultaneous oxygenation and flow timeseries for resting state connectivity. *PLoS One.* 2017; 12 (3): e0169253.
7. Kim T., Zhao T., Bae K.T. Enhancement of functional MRI signal at high susceptibility regions of brain using simultaneous multiecho multithin-slice summation imaging technique. *J. Magn. Reson. Imaging.* 2016; 44 (2): 478-485.
8. Jahanian H., Holdsworth S., Christen T., Wu H., Zhu K., Kerr A.B. Advantages of short repetition time resting-state functional MRI enabled by simultaneous multi-slice imaging. *J Neurosci Methods.* 2019; 311: 122-132.
9. Smitha K.A., Akhil R.K., Arun K.M., Chandrasekharan K. Resting state fMRI: A review on methods in resting state connectivity analysis and resting state networks. *Neuroradiol J.* 2017; 30 (4): 305-317.
10. Greicius M.D., Krasnow B., Reiss A.L., Menon V. Functional connectivity in the resting brain: a network analysis of the default mode hypothesis. *Proc Natl Acad Sci U S A.* 2003; 100 (1): 253-8.
11. Beckmann C.F., DeLuca M., Devlin J.T., Smith S.M. Investigations into resting-state connectivity using independent component analysis. *Philos Trans R Soc Lond, B, Biol Sci.* 2005; 360: 1001-1013.

12. Andoh J., Matsushita R., Zatorre R.J. Asymmetric Interhemispheric Transfer in the Auditory Network: Evidence from TMS, Resting-State fMRI, and Diffusion Imaging. *J Neurosci*. 2015; 35 (43): 14602-11.
13. Ardila A., Bernal B., Rosselli M. How localized are language brain areas? A review of Brodmann areas involvement in oral language. *Arch Clin Neuropsychol* 2016; 31: 112-122.
14. Skipper J.L., Goldin-Meadow S., Nusbaum H.C., Small S.L. Speech-associated gestures, Broca's area, and the human mirror system. *Brain Lang* 2007; 101: 260-277.
15. Kilner J.M., Neal A., Weiskopf N., Friston K.J., Frith C.D. Evidence of mirror neurons in human inferior frontal gyrus. *J Neurosci* 2009; 29: 10153-10159.
16. Krmpotich T.D., Tregellas J.R., Thompson L.L., Banich M.T., Klenk A.M., Tanabe J.L. Resting-state activity in the left executive control network is associated with behavioral approach and is increased in substance dependence. *Drug Alcohol Depend*. 2013; 129 (1-2): 1-7.
17. Seeley W.W., Menon V., Schatzberg A.F., Keller J., Glover G.H., Kenna H., et al. Dissociable intrinsic connectivity networks for salience processing and executive control. *J Neurosci*. 2007; 27: 2349-2356.
18. Uddin L.Q. Salience processing and insular cortical function and dysfunction. *Nat Rev Neurosci*. 2015; 16: 55-61.
19. Ham T., Leff A., de Boissezon X., Joffe A., Sharp D.J. Cognitive control and the salience network: an investigation of error processing and effective connectivity. *J Neurosci* 2013; 33: 7091-7098.
20. Lu X.H., Wang X.Z., Tong E., Williams L.N., Zaharchuk G., Zeineh M., et al. Resting-State Functional MRI: Everything That Nonexperts Have Always Wanted to Know. *AJNR Am J Neuroradiol*. 2018; 39 (8): 1390-1399.
21. Zou Q.H., Zhu C.Z., Yang Y., Zuo X.N., Long X.Y., Cao Q. et al. An improved approach to detection of Amplitude of Low-Frequency Fluctuation (ALFF) for resting state fMRI: fractional ALFF. *J Neurosci Methods*. 2008; 172: 137-41.
22. Biswal B.B. Resting state fMRI: a personal history. *Neuroimage*. 2012; 62 (2): 938-44.
23. Calhoun V.D., Miller R., Pearlson G., Adali T. The chronnectome: timevarying connectivity networks as the next frontier in fMRI data discovery. *Neuron*. 2014; 84: 262.
24. Griffa A., Bresson X., Daducci A., Vandergheyns P., Thiran J.P., Hagmann P., et al. Transient networks of spatiotemporal connectivity map communication pathways in brain functional systems. *Neuroimage*. 2017; 155: 490-502.
25. Soddu A., Vanhauzenhuysse A., Demertzi A., Bruno M.A., Tshibanda L., Di H., et al. Resting state activity in patients with disorders of consciousness. *Funct Neurol*. 2011; 26 (1): 37-43.
26. Liu H., Buckner R.L., Talukdar T., Tanaka N., Madsen J.R., Stufflebeam S.M. Task-free presurgical mapping using functional magnetic resonance imaging intrinsic activity. *J Neurosurg* 2009; 111: 746-54.
27. Stufflebeam S.M., Liu H., Sepulcre J., Tanaka N., Madsen J.R., Buckner R.L. Localization of focal epileptic discharges using functional connectivity magnetic resonance imaging. *J Neurosurg*. 2011; 114: 1693-97.
28. Zhang X., Tokoglu F., Negishi M., Arora J., Winstanley S., Spencer D.D., et al. Social network theory applied to resting-state fMRI connectivity data in the identification of epilepsy networks with iterative feature selection. *J Neurosci Methods*. 2011; 199: 129-39.
29. Bettus G., Bartolomei F., Confort-Gouny S., Guedj E., Chauvel P., Cozzone P.J., et al. Role of resting state functional connectivity MRI in presurgical investigation of mesial temporal lobe epilepsy. *J Neurol Neurosurg Psychiatry*. 2010; 81: 1147-54.
30. Supekar K., Menon V., Rubin D., Musen M., Greicius M.D. Network analysis of intrinsic functional brain connectivity in Alzheimer's disease. *PLoS Comput Biol*. 2008; 4 (6): e1000100.
31. Wang L., Zang Y., He Y., Liang M., Zhang X., Tian L., et al. Changes in hippocampal connectivity in the early stages of Alzheimer's disease: evidence from resting state fMRI. *Neuroimage*. 2006; 31 (2): 496-504.
32. Caminiti S.P., Canessa N., Cerami C., Dodich A. Affective mentalizing and brain activity at rest in the behavioral variant of frontotemporal dementia. *Neuroimage Clin*. 2015; 9: 484-97.
33. Ghahremani M., Yoo J., Chung S.J., Yoo K., Ye J.C., Jeong Y. Alteration in the Local and Global Functional Connectivity of Resting State Networks in Parkinson's Disease. *J Mov Disord*. 2018; 11 (1): 13-23.
34. Lopes R., Delmaire C., Defebvre L., Moonen A.J., Duits A.A., Hofman P., et al. Cognitive phenotypes in parkinson's disease differ in terms of brain-network organization and connectivity. *Hum Brain Mapp*. 2017; 38 (3): 1604-1621.
35. Roosendaal S.D., Schoonheim M.M., Hulst H.E., Sanz-Arigita E.J., Smith S.M., Geurts J.G., et al. Resting state networks change in clinically isolated syndrome. *Brain*. 2010; 133 (6): 1612-1621.
36. Liu Y., Duan Y., Liang P., Jia X., Yu C., Ye J., et al. Baseline brain activity changes in patients with clinically isolated syndrome revealed by resting-state functional MRI. *Acta Radiologica*. 2012; 53 (9): 1073-1078.
37. Tona F., Petsas N., Sbardella E., Prosperini L., Carmellini M., Pozzilli C., et al. Multiple sclerosis: altered thalamic resting-state functional connectivity and its effect on cognitive function. *Radiology*. 2014; 271 (3): 814-821.
38. Bonavita S., Gallo A., Sacco R., Corte M.D., Bisecco A., Docimo R., et al. Distributed changes in default-mode resting-state connectivity in multiple sclerosis. *Multiple Sclerosis*. 2011; 17 (4): 411-422.
39. Basile B., Castelli M., Monteleone F., Nocentini U., Caltagirone C., Centonze D., et al. Functional connectivity changes within specific networks parallel the clinical evolution of multiple sclerosis. *Multiple Sclerosis Journal*. 2014; 20 (8): 1050-1057.
40. Rocca M.A., Valsasina P., Absinta M., Riccitelli G., Rodegher M.E., Misci P., et al. Default-mode network dysfunction and cognitive impairment in progressive MS. *Neurology*. 2010; 74 (16): 1252-1259.
41. Tsai Y., Yuan R., Huang Y.C., Weng H.H. Altered Resting-State fMRI Signals in Acute Stroke Patients with Ischemic Penumbra. *PLoS One*. 2014; 9 (8): e105117.
42. Gratton C., Nomura E.M., Pérez F., D'Esposito M. Focal brain lesions to critical locations causes widespread disruption of the modular organization of the brain. *J Cogn Neurosci*. 2012; 24: 1275-1285.
43. Vanhauzenhuysse A., Noirhomme Q., Tshibanda L.J., Bruno M.A. Default network connectivity reflects the level of consciousness in non-communicative brain-damaged patients. *Brain* 2010; 133: 161-71.
44. Kondziella D., Friberg C.K., Frokjaer V.G., Fabricius M.E.

Preserved consciousness in vegetative and minimal conscious states: systematic review and meta-analysis. *J Neurol Neurosurg*. 2016; 87 (5): 485-92.

45. Baker J.T., Holmes A.J., Masters G.A., Krienen F., Buckner R.L., Ongur D. Disruption of cortical association networks in schizophrenia and psychotic bipolar disorder. *JAMA Psychiatry*. 2014; 71 (2): 109-18.

46. Woodward N.D., Karbasforoushan H., Heckers S. Thalamocortical dysconnectivity in schizophrenia. *Am J Psychiatry*. 2012; 169 (10): 1092-9.

47. Reiter M.A., Mash L.E., Linke A.C., Fong C.H. Distinct Patterns of Atypical Functional Connectivity in Lower-Functioning Autism. *Biol Psychiatry Cogn Neurosci Neuroimaging*. 2018; 9022 (18): 30233-7.

48. Gabrielsen T.P., Anderson J.S., Stephenson K.G., Beck J., King J.B., Kellems R., et al. Functional MRI connectivity of children with autism and low verbal and cognitive performance. *Mol Autism*. 2018; 9: 67.

49. Fair D.A., Posner J., Nagel B.J., Bathula D., Dias T.G.C., Mills K.L., et al. Atypical default network connectivity in youth with attention-deficit/hyperactivity disorder. *Biol Psychiatry*. 2010;68 (12): 1084-91.

50. Wang X., Jiao Y., Tang T., Wang H., Lu Z. Altered regional homogeneity patterns in adults with attention-deficit hyperactivity disorder. *Eur J Radiol*. 2013; 82 (9): 1552-7.

51. Kaiser R.H., Andrews-Hanna J.R., Wager T.D., Pizzagalli D.A. Large-Scale Network Dysfunction in Major Depressive Disorder: A Meta-analysis of Resting-State Functional Connectivity. *JAMA Psychiatry*. 2015; 72 (6): 603-11.

52. Tang S., Lu L., Zhang L., Hu X., Bu X., Li H., et al. Abnormal amygdala resting-state functional connectivity in adults and adolescents with major depressive disorder: A comparative meta-analysis. *EBioMedicine*. 2018; 36: 436-445.

53. Zhang D., Johnston J.M., Fox M.D., Leuthardt E.C., Grubb R.L., Chicoine M.R., et al. Preoperative sensorimotor mapping in brain tumor patients using spontaneous fluctuations in neuronal activity imaged with functional magnetic resonance imaging: initial experience. *Neurosurgery*. 2009; 65(6): 226-36.

54. Rosazza C., Aquino D., D'Incerti L., Cordella R., Andronache A., Zaca D., et al. Preoperative Mapping of the Sensorimotor Cortex: Comparative Assessment of Task-Based and Resting-State fMRI. *PLoS One*. 2014; 9 (6).

55. Yahyavi-Firouz-Abadi N., Pillai J.J., Lindquist M.A., Calhoun V.D., Agarwal S., Airan R.D., et al. Presurgical Brain Mapping of the Ventral Somatomotor Network in Patients with Brain Tumors Using Resting-State fMRI. *AJNR Am J Neuroradiol*. 2017; 38 (5): 1006-1012.

56. Dierker D., Roland J.L., Kamran M., Rutlin J., et al. Resting state fMRI in Presurgical Functional Mapping: Sensorimotor Localization. *Neuroimaging Clin N Am*. 2017; 27 (4): 621-633.

57. Leuthardt E.C., Guzman G., Bandt S.K., Hacker C.D., Vellimana A.K., Limbrick D., et al. Integration of resting state functional MRI into clinical practice - A large single institution experience. *PLoS One*. 2018; 13 (6).

**References:**

1. Ogawa S., Menon R.S., Kim S.G., Ugurbil K. On the characteristics of functional magnetic resonance imaging of the brain. *Annu Rev Biophys Biomol Struct*. 1998; 27: 447-74.  
 2. Handwerker D.A., Bandettini P.A. Hemodynamic signals not

58. Fox M.D., Snyder A.Z., Zacks J.M., Raichle M.E. Coherent spontaneous activity accounts for trial-to-trial variability in human evoked brain responses. *Nat Neurosci*. 2006; 9 (1): 23-5.

59. Fox M.D., Greicius M. Clinical applications of resting state functional connectivity. *Front Syst Neurosci*. 2010; 4: 19.

60. Zipursky R.B., Meyer J.H., Verhoeff N.P. PET and SPECT imaging in psychiatric disorders. *Can J Psychiatry*. 2007; 52 (3): 146-57.

61. Newberg A.B., Moss A.S., Monti D.A., Alavi A. Positron emission tomography in psychiatric disorders. *Ann N Y Acad Sci*. 2011; 1228: E13-25.

62. Erritzoe D., Talbot P., Frankle W.G., Abi-Dargham A. Positron emission tomography and single photon emission CT molecular imaging in schizophrenia. *Neuroimaging Clin N Am*. 2003; 13 (4): 817-32.

63. Heine L., Soddu A., Gomez F., Vanhaudenhuyse A., Tshibanda L.J., Thonnard M., et al. Resting State Networks and Consciousness. *Front Psychol*. 2012; 3: 295.

64. Choe A.S., Jones C.K., Joel S.E., Muschelli J., Belegu V., Caffo B.S., et al. Reproducibility and Temporal Structure in Weekly Resting-State fMRI over a Period of 3.5 Years. *PLoS One*. 2015; 10 (10): e0140134.

65. Базилович С.Н., Ефимцев А.Ю., Прокудин М.Ю., Фокин В.А., Соколов А.В. Определение изменений структурно-функциональной организации головного мозга у пациентов с височной криптогенной эпилепсией. *Материалы конференции «Эпилептология в системе нейронаук», 2015.*

66. Труфанов А.Г., Литвиненко И.В., Юрин А.А., Труфанов Г.Е., Буряк А.Б. Современные возможности магнитно-резонансной томографии в диагностике синдрома паркинсонизма. *REJR*. 2018; 8 (1): 52-65.

67. Селиверстова Е.В., Селиверстов Ю.А., Коновалов Р.Н., Кротенкова М.В., Иллариошкин С.Н. Реорганизация сети пассивного режима работы головного мозга у пациентов с болезнью Паркинсона: анализ индивидуальных компонент по данным фМРТ покоя. *Анналы клинической и экспериментальной неврологии* 2015; 9 (2): 6-11.

68. Зашезова М.Х., Шария М.А., Устюжанин Д.В., Терновой С.К., Белькинд М.Б. Функциональная магнитно-резонансная томография в изучении центров нейрональной активации в ответ на психоэмоциональный стресс. *REJR*. 2017; 7 (1): 101-107.

69. Зашезова М.Х., Устюжанин Д.В., Каверина А.Р., Шария М.А., Коновалов Р.Н., Терновой С.К. Особенности активации сети пассивного режима работы головного мозга у людей с высоким уровнем хронического стресса. *REJR*. 2017; 7 (3): 31-39.

70. Смирнов А.С., Шараев М.Г., Мельникова-Пицхелаури Т.В., Жуков В.Ю., Быканов А.Е., Шарова Е.В., Погосбемян Э.А., Туркин А.М., Фадеева Л.М., Пицхелаури Д.И., Корниенко В.Н., Пронин И.Н. Функциональная МРТ покоя головного мозга в предоперационном планировании. *Медицинская визуализация*. 2018; (5): 6-13.

predicted? Not so: a comment on Sirotin and Das (2009). *Neuroimage*. 2011; 55: 1409-12.

3. Kim S.G., Ugurbil K. Comparison of blood oxygenation and cerebral blood flow effects in fMRI: estimation of relative oxygen

consumption change. *Magn Reson Med.* 1997; 38 (1): 59-65.

4. Patriat R., Molloy E.K., Meier T.B., Kirk G.R., Nair V.A., Meyerand M.E. et al. The effect of resting condition on resting-state fMRI reliability and consistency: a comparison between resting with eyes open, closed, and fixated. *Neuroimage.* 2013; 78: 463-73.

5. Biswal B., Yetkin F.Z., Haughton V.M., Hyde J.S. Functional connectivity in the motor cortex of resting human brain using echo-planar MRI. *Magn Reson Med.* 1995; 34 (4): 537-41.

6. Cohen A.D., Nencka A.S., Wang Y. Multiband multi-echo imaging of simultaneous oxygenation and flow timeseries for resting state connectivity. *PLoS One.* 2017; 12 (3): e0169253.

7. Kim T., Zhao T., Bae K.T. Enhancement of functional MRI signal at high susceptibility regions of brain using simultaneous multiecho multithin-slice summation imaging technique. *J. Magn. Reson. Imaging.* 2016; 44 (2): 478-485.

8. Jahanian H., Holdsworth S., Christen T., Wu H., Zhu K., Kerr A.B. Advantages of short repetition time resting-state functional MRI enabled by simultaneous multi-slice imaging. *J Neurosci Methods.* 2019; 311: 122-132.

9. Smitha K.A., Akhil R.K., Arun K.M., Chandrasekharan K. Resting state fMRI: A review on methods in resting state connectivity analysis and resting state networks. *Neuroradiol J.* 2017; 30 (4): 305-317.

10. Greicius M.D., Krasnow B., Reiss A.L., Menon V. Functional connectivity in the resting brain: a network analysis of the default mode hypothesis. *Proc Natl Acad Sci U S A.* 2003; 100 (1): 253-8.

11. Beckmann C.F., DeLuca M., Devlin J.T., Smith S.M. Investigations into resting-state connectivity using independent component analysis. *Philos Trans R Soc Lond, B, Biol Sci.* 2005; 360: 1001-1013.

12. Andoh J., Matsushita R., Zatorre R.J. Asymmetric Interhemispheric Transfer in the Auditory Network: Evidence from TMS, Resting-State fMRI, and Diffusion Imaging. *J Neurosci.* 2015; 35 (43): 14602-11.

13. Ardila A., Bernal B., Rosselli M. How localized are language brain areas? A review of Brodmann areas involvement in oral language. *Arch Clin Neuropsychol* 2016; 31: 112-122.

14. Skipper J.I., Goldin-Meadow S., Nusbaum H.C., Small S.L. Speech-associated gestures, Broca's area, and the human mirror system. *Brain Lang* 2007; 101: 260-277.

15. Kilner J.M., Neal A., Weiskopf N., Friston K.J., Frith C.D. Evidence of mirror neurons in human inferior frontal gyrus. *J Neurosci* 2009; 29: 10153-10159.

16. Krmpotich T.D., Tregellas J.R., Thompson L.L., Banich M.T., Klenk A.M., Tanabe J.L. Resting-state activity in the left executive control network is associated with behavioral approach and is increased in substance dependence. *Drug Alcohol Depend.* 2013; 129 (1-2): 1-7.

17. Seeley W.W., Menon V., Schatzberg A.F., Keller J., Glover G.H., Kenna H., et al. Dissociable intrinsic connectivity networks for salience processing and executive control. *J Neurosci.* 2007; 27: 2349-2356.

18. Uddin L.Q. Salience processing and insular cortical function and dysfunction. *Nat Rev Neurosci.* 2015; 16: 55-61.

19. Ham T., Leff A., de Boissezon X., Joffe A., Sharp D.J. Cognitive control and the salience network: an investigation of error processing and effective connectivity. *J Neurosci* 2013; 33: 7091-7098.

20. Lu X.H., Wang X.Z., Tong E., Williams L.N., Zaharchuk G., Zeineh M., et al. Resting-State Functional MRI: Everything That Nonexperts Have Always Wanted to Know. *AJNR Am J Neuroradiol.* 2018; 39 (8): 1390-1399.

21. Zou Q.H., Zhu C.Z., Yang Y., Zuo X.N., Long X.Y., Cao Q. et al. An improved approach to detection of Amplitude of Low-Frequency Fluctuation (ALFF) for resting state fMRI: fractional ALFF. *J Neurosci Methods.* 2008; 172: 137-41.

22. Biswal B.B. Resting state fMRI: a personal history. *Neuroimage.* 2012; 62 (2): 938-44.

23. Calhoun V.D., Miller R., Pearlson G., Adali T. The chronnectome: timevarying connectivity networks as the next frontier in fMRI data discovery. *Neuron.* 2014; 84: 262.

24. Griffa A., Bresson X., Daducci A., Vandergheyns P., Thiran J.P., Hagmann P., et al. Transient networks of spatiotemporal connectivity map communication pathways in brain functional systems. *Neuroimage.* 2017; 155: 490-502.

25. Soddu A., Vanhaudenhuysse A., Demertzi A., Bruno M.A., Tshibanda L., Di H., et al. Resting state activity in patients with disorders of consciousness. *Funct Neurol.* 2011; 26 (1): 37-43.

26. Liu H., Buckner R.L., Talukdar T., Tanaka N., Madsen J.R., Stufflebeam S.M. Task-free presurgical mapping using functional magnetic resonance imaging intrinsic activity. *J Neurosurg* 2009;111: 746-54.

27. Stufflebeam S.M., Liu H., Sepulcre J., Tanaka N., Madsen J.R., Buckner R.L. Localization of focal epileptic discharges using functional connectivity magnetic resonance imaging. *J Neurosurg.* 2011; 114: 1693-97.

28. Zhang X., Tokoglu F., Negishi M., Arora J., Winstanley S., Spencer D.D., et al. Social network theory applied to resting-state fMRI connectivity data in the identification of epilepsy networks with iterative feature selection. *J Neurosci Methods.* 2011; 199: 129-39.

29. Bettus G., Bartolomei F., Confort-Gouny S., Guedj E., Chauvel P., Cozzone P.J., et al. Role of resting state functional connectivity MRI in presurgical investigation of mesial temporal lobe epilepsy. *J Neurol Neurosurg Psychiatry.* 2010; 81: 1147-54.

30. Supekar K., Menon V., Rubin D., Musen M., Greicius M.D. Network analysis of intrinsic functional brain connectivity in Alzheimer's disease. *PLoS Comput Biol.* 2008; 4 (6): e1000100.

31. Wang L., Zang Y., He Y., Liang M., Zhang X., Tian L., et al. Changes in hippocampal connectivity in the early stages of Alzheimer's disease: evidence from resting state fMRI. *Neuroimage.* 2006; 31 (2): 496-504.

32. Caminiti S.P., Canessa N., Cerami C., Dodich A. Affective mentalizing and brain activity at rest in the behavioral variant of frontotemporal dementia. *Neuroimage Clin.* 2015; 9: 484-97.

33. Ghahremani M., Yoo J., Chung S.J., Yoo K., Ye J.C., Jeong Y. Alteration in the Local and Global Functional Connectivity of Resting State Networks in Parkinson's Disease. *J Mov Disord.* 2018; 11 (1): 13-23.

34. Lopes R., Delmaire C., Defebvre L., Moonen A.J., Duits A.A., Hofman P., et al. Cognitive phenotypes in parkinson's disease differ in terms of brain-network organization and connectivity. *Hum Brain Mapp.* 2017; 38 (3): 1604-1621.

35. Roosendaal S.D., Schoonheim M.M., Hulst H.E., Sanz-Arigita E.J., Smith S.M., Geurts J.G., et al. Resting state networks change in clinically isolated syndrome. *Brain.* 2010;133 (6): 1612-1621.

36. Liu Y., Duan Y., Liang P., Jia X., Yu C., Ye J., et al. Baseline brain activity changes in patients with clinically isolated syndrome revealed by resting-state functional MRI. *Acta Radiologica*. 2012; 53 (9): 1073-1078.
37. Tona F., Petsas N., Sbardella E., Prosperini L., Carmellini M., Pozzilli C., et al. Multiple sclerosis: altered thalamic resting-state functional connectivity and its effect on cognitive function. *Radiology*. 2014; 271 (3): 814-821.
38. Bonavita S., Gallo A., Sacco R., Corte M.D., Biseco A., Docimo R., et al. Distributed changes in default-mode resting-state connectivity in multiple sclerosis. *Multiple Sclerosis*. 2011; 17 (4): 411-422.
39. Basile B., Castelli M., Monteleone F., Nocentini U., Caltagirone C., Centonze D., et al. Functional connectivity changes within specific networks parallel the clinical evolution of multiple sclerosis. *Multiple Sclerosis Journal*. 2014; 20 (8): 1050-1057.
40. Rocca M.A., Valsasina P., Absinta M., Riccitelli G., Rodegher M.E., Misci P., et al. Default-mode network dysfunction and cognitive impairment in progressive MS. *Neurology*. 2010; 74 (16): 1252-1259.
41. Tsai Y., Yuan R., Huang Y.C., Weng H.H. Altered Resting-State fMRI Signals in Acute Stroke Patients with Ischemic Penumbra. *PLoS One*. 2014; 9 (8): e105117.
42. Gratton C., Nomura E.M., Pérez F., D'Esposito M. Focal brain lesions to critical locations causes widespread disruption of the modular organization of the brain. *J Cogn Neurosci*. 2012; 24: 1275-1285.
43. Vanhaudenhuyse A., Noirhomme Q., Tshibanda L.J., Bruno M.A. Default network connectivity reflects the level of consciousness in non-communicative brain-damaged patients. *Brain* 2010; 133: 161-71.
44. Kondziella D., Friberg C.K., Frokjaer V.G., Fabricius M.E. Preserved consciousness in vegetative and minimal conscious states: systematic review and meta-analysis. *J Neurol Neurosurg*, 2016; 87 (5): 485-92.
45. Baker J.T., Holmes A.J., Masters G.A., Krienen F., Buckner R.L., Ongur D. Disruption of cortical association networks in schizophrenia and psychotic bipolar disorder. *JAMA Psychiatry*. 2014; 71 (2): 109-18.
46. Woodward N.D., Karbasforoushan H., Heckers S. Thalamocortical dysconnectivity in schizophrenia. *Am J Psychiatry*. 2012; 169 (10): 1092-9.
47. Reiter M.A., Mash L.E., Linke A.C., Fong C.H. Distinct Patterns of Atypical Functional Connectivity in Lower-Functioning Autism. *Biol Psychiatry Cogn Neurosci Neuroimaging*. 2018; 9022 (18): 30233-7.
48. Gabrielsen T.P., Anderson J.S., Stephenson K.G., Beck J., King J.B., Kellems R., et al. Functional MRI connectivity of children with autism and low verbal and cognitive performance. *Mol Autism*. 2018; 9: 67.
49. Fair D.A., Posner J., Nagel B.J., Bathula D., Dias T.G.C., Mills K.L., et al. Atypical default network connectivity in youth with attention-deficit/hyperactivity disorder. *Biol Psychiatry*. 2010; 68 (12): 1084-91.
50. Wang X., Jiao Y., Tang T., Wang H., Lu Z. Altered regional homogeneity patterns in adults with attention-deficit hyperactivity disorder. *Eur J Radiol*. 2013; 82 (9): 1552-7.
51. Kaiser R.H., Andrews-Hanna J.R., Wager T.D., Pizzagalli D.A. Large-Scale Network Dysfunction in Major Depressive Disorder: A Meta-analysis of Resting-State Functional Connectivity. *JAMA Psychiatry*. 2015; 72 (6): 603-11.
52. Tang S., Lu L., Zhang L., Hu X., Bu X., Li H., et al. Abnormal amygdala resting-state functional connectivity in adults and adolescents with major depressive disorder: A comparative meta-analysis. *EBioMedicine*. 2018; 36: 436-445.
53. Zhang D., Johnston J.M., Fox M.D., Leuthardt E.C., Grubb R.L., Chicoine M.R., et al. Preoperative sensorimotor mapping in brain tumor patients using spontaneous fluctuations in neuronal activity imaged with functional magnetic resonance imaging: initial experience. *Neurosurgery*. 2009; 65(6): 226-36.
54. Rosazza C., Aquino D., D'Incerti L., Cordella R., Andronache A., Zaca D., et al. Preoperative Mapping of the Sensorimotor Cortex: Comparative Assessment of Task-Based and Resting-State fMRI. *PLoS One*. 2014; 9 (6).
55. Yahyavi-Firouz-Abadi N., Pillai J.J., Lindquist M.A., Calhoun V.D., Agarwal S., Airan R.D., et al. Presurgical Brain Mapping of the Ventral Somatomotor Network in Patients with Brain Tumors Using Resting-State fMRI. *AJNR Am J Neuroradiol*. 2017; 38 (5): 1006-1012.
56. Dierker D., Roland J.L., Kamran M., Rutlin J., et al. Resting state fMRI in Presurgical Functional Mapping: Sensorimotor Localization. *Neuroimaging Clin N Am*. 2017; 27 (4): 621-633.
57. Leuthardt E.C., Guzman G., Bandt S.K., Hacker C.D., Vellimana A.K., Limbrick D., et al. Integration of resting state functional MRI into clinical practice - A large single institution experience. *PLoS One*. 2018; 13 (6).
58. Fox M.D., Snyder A.Z., Zacks J.M., Raichle M.E. Coherent spontaneous activity accounts for trial-to-trial variability in human evoked brain responses. *Nat Neurosci*. 2006; 9 (1): 23-5.
59. Fox M.D., Greicius M. Clinical applications of resting state functional connectivity. *Front Syst Neurosci*. 2010; 4: 19.
60. Zipursky R.B., Meyer J.H., Verhoeff N.P. PET and SPECT imaging in psychiatric disorders. *Can J Psychiatry*. 2007; 52 (3): 146-57.
61. Newberg A.B., Moss A.S., Monti D.A., Alavi A. Positron emission tomography in psychiatric disorders. *Ann N Y Acad Sci*. 2011; 1228: E13-25.
62. Erritzoe D., Talbot P., Frankle W.G., Abi-Dargham A. Positron emission tomography and single photon emission CT molecular imaging in schizophrenia. *Neuroimaging Clin N Am*. 2003; 13 (4): 817-32.
63. Heine L., Soddu A., Gomez F., Vanhaudenhuyse A., Tshibanda L.J., Thonnard M., et al. Resting State Networks and Consciousness. *Front Psychol*. 2012; 3: 295.
64. Choe A.S., Jones C.K., Joel S.E., Muschelli J., Belegu V., Caffo B.S., et al. Reproducibility and Temporal Structure in Weekly Resting-State fMRI over a Period of 3.5 Years. *PLoS One*. 2015; 10 (10): e0140134.
65. Bazilevich S. N., Efimtsev A. Yu., Prokudin M. Yu., Fokin V. A., Sokolov A.V. Determination of changes in the structural and functional organization of the brain in patients with temporal cryptogenic epilepsy. *Materials of the conference "Epileptologie in system neuroscience"*, 2015.
66. Trufanov A. G., Litvinenko I. V., Yurin A. A., Trufanov G. E., Buryak A. B. Modern possibilities of magnetic resonance imaging in the diagnosis of parkinsonism syndrome. *REJR*. 2018; 8 (1): 52-65.
67. Seliverstova E. V., Seliverstov, Y. A., Kononov R. N., Krotenkova M. V., Illariushkin S. N. Reorganization of the network of passive mode of operation of the brain in patients with

*Parkinson's disease: analysis of individual component according to fMRI of the rest. Annals of clinical and experimental neurology. 2015; 9 (2): 6-11.*

68. Zachesova M. H., Sharia M. A., Ustyuzhanin D. V., Ternovoy S. K., Belkina M. B. *Functional magnetic resonance imaging in the study of the centers of neuronal activation in response to emotional stress. REJR. 2017; 7 (1): 101-107.*

69. Zachesova M. H., Ustyuzhanin D. V., Kaverina A. R., Sharia M. A., Konovalov R. N., Ternovoy S. K. *Features of network activation for passive mode of the brain in people with high levels of chronic stress. REJR. 2017; 7 (3): 31-39.*

70. Smirnov A. S., Sharaev M. G., Melnikova-Pitskhelauri T. V., Zhukov V. Yu., Bykanov, A. E., Sharova E. V., Poghosbekian, E. L., Turkin A. M., Fadeeva L. M., Pitskhelauri, D. I., Kornienko V. N., Pronin I. N. *Functional MRI of the rest of the brain in pre-operative planning. Medical imaging. 2018; (5): 6-13.*