

СЛУЧАЙ РАННЕЙ ДИАГНОСТИКИ ЛОКОРЕГИОНАРНОГО РЕЦИДИВА РАКА ГОРТАНИ С ПРИМЕНЕНИЕМ ГАРПУННОЙ БИОПСИИ ПОД УЗ-КОНТРОЛЕМ

Дайхес Н.А., Виноградов В.В., Коробкин А.С., Гафурова А.И.,
Решульский С.С., Карнеева О.В., Ким И.А.

В данном клиническом наблюдении подчеркивается важность раннего выявления новообразования с последующей морфологической верификацией с целью определения тактики дальнейшего хирургического, лучевого комбинированного лечения.

Материалы и методы. Пациент Г., 59 лет, болен с 2016 года, был морфологически верифицирован и установлен диагноз – «рак гортани, II стадия T2N0M0», по поводу чего проведена лучевая терапия. На фоне лучевой терапии отмечена полная резорбция опухоли.

В 2017 году больной Г. обратился в Научно-клинический центр оториноларингологии ФМБА России. На основании жалоб больного, истории настоящего заболевания, данных субъективного и объективного исследования. Проведено УЗИ и выявлено новообразование в проекции складчатого отдела гортани, после проведения чрескожной гарпунной биопсии под УЗ-навигацией полученный материал отправлен на гистологическое исследование, по результатам которого поставлен диагноз – «рецидив плоскоклеточного рака гортани».

Вывод. Чрескожная гарпунная биопсия по УЗ-контролем с последующей морфологической верификацией позволяет поставить диагноз в кратчайшие сроки и определиться с дальнейшей тактикой ведения пациента, хирургического, лучевого, комбинированного лечения.

Ключевые слова: рак гортани, УЗИ, гарпунная биопсия.

Контактный автор: Сорокин И.В., e-mail: sorokiniv@yahoo.com

Для цитирования: Дайхес Н.А., Виноградов В.В., Коробкин А.С., Гафурова А.И., Решульский С.С., Карнеева О.В., Ким И.А. Случай ранней диагностики локорегионарного рецидива рака гортани с применением гарпунной биопсии под уз-контролем. REJR 2019; 9(2):240-245. DOI:10.21569/2222-7415-2019-9-2-240-245.

Статья получена: 01.02.19

Статья принята: 15.05.19

CASE OF EARLY DIAGNOSIS OF LOCOREGIONAL RECURRENCE OF LARYNGEAL CANCER WITH THE USE OF HARPOON BIOPSY UNDER ULTRASOUND CONTROL

Daikhes N.A., Vinogradov V.V., Korobkin. A.S., Gafurova A.I., Reshulskii S.S.,
Karnееva O.V., Kim I.A.

This clinical observation emphasizes the importance of early detection of a neoplasm with subsequent morphological verification in order to determine the tactics of further surgical, radiotherapy combined treatment.

Materials and methods. Patient G., 59 years old, illness since 2016, was morphologically verified and diagnosed with laryngeal cancer stage II T2N0M0, about which radiation therapy was performed. On the background of radiation therapy, complete tumor resorption was noted.

ФГБУ «Научно-клинический центр оториноларингологии» ФМБА России.
г. Москва, Россия.

Clinical Research Centre for Otorhinolaryngology, Federal medical biological agency of the Russian Federation
Moscow, Russia

In 2017, the patient G. came to the Scientific clinical center of otorhinolaryngology of the federal medical and biological agency of Russia. Based on the patient's complaints, the history of the present disease, data from a subjective and objective research. After an ultrasound scan and neoplasm detection in the projection of the laryngeal fold department and a percutaneous harpoon biopsy under ultrasound navigation, the resulting material was sent for a histological study, which resulted in a diagnosis of recurrent laryngeal squamous cell carcinoma.

Conclusion. Percutaneous harpoon biopsy under ultrasound control with subsequent morphological verification allows to make a diagnosis in the shortest time and determine the further tactics of treatment of the patient, surgical, radiotherapy, combined treatment.

Keywords: Larynx cancer, ultrasound, harpoon biopsy.

Corresponding author: Sorokin I.V., e-mail: sorokiniv@yahoo.com

For citation: Daikhes N.A., Vinogradov V.V., Korobkin. A.S., Gafurova A.I., Reshulskii S.S., Karneeva O.V., Kim I.A. Case of early diagnosis of locoregional recurrence of laryngeal cancer with the use of harpoon biopsy under ultrasound control. REJR 2019; 9(2):240-245. DOI:10.21569/2222-7415-2019-9-2-240-245.

Received: 01.02.19

Accepted: 15.05.19

Н Рак гортани и гортаноглотки занимают лидирующие позиции в структуре онкологической патологии головы и шеи. Тенденция роста численности вновь заболевших обусловлена не только возрастающим числом канцерогенных факторов, курением, употреблением алкоголя, неправильным питанием, а также общим увеличением возраста населения. Это связано с процессом так называемого старения населения и является, по сути, демографической проблемой [1, 2].

По-прежнему существуют трудности выявления опухолей головы и шеи на ранних стадиях, а подавляющее большинство пациентов обращаются за помощью с III и IV стадией заболевания. Причин несколько, первая связана непосредственно с особенностями локализации и роста опухоли в гортани и глотке, гистологическим строением опухоли, то есть ее естественными потенциями к злокачественности. Вторая причина – так называемый человеческий фактор, социальный и психологический статус пациентов, который предопределяет заведомо низкую обращаемость пациента за медицинской помощью, даже при наличии клинических проявлений. Третий фактор, врачебный, который сочетает в себе укомплектованность медицинскими кадрами, подготовленностью врачей, наличием необходимых современных методов обследования [3].

Сложная анатомическая локализация опухолей головы и шеи, высокая технологичность хирургического лечения, которое всегда сопряжено с необходимостью реконструкции, приводит к преобладанию лучевых и химиотерапев-

тических методов лечения пациентов с опухолями гортани и глотки [4].

Частота продолженного роста и рецидива при поздних стадиях опухолевого процесса после лучевого и химиолучевого лечения высока и часто имеет скрытое и очень медленное клиническое течение. Минимальное количество жалоб у пациента, которые сложно дифференцировать от таковых при неизбежных осложнениях лучевого лечения, также не улучшает процесса ранней диагностики и затрудняет локорегионарный контроль.

Последний осуществляется с помощью методов эндоскопической визуализации с применением различных световых фильтров, компьютерной томографии (КТ) и магнитно-резонансной томографии (МРТ). Высокую эффективность показало применение радиоизотопных методов, однако при плоскоклеточном раке гортани и глотки этот метод имеет определенные ограничения. ПЭТ и ПЭТ/КТ позволяют получить четкое изображение как первичного опухолевого очага, так и зон регионарного метастазирования и приоритетных направлений отдаленного метастазирования [5].

Недостатком описанных способов является невозможность получения морфологической верификации при продолженном росте и рецидиве опухоли. В связи с этим, особое значение приобретают интервенционные технологии при УЗ-контроле –безопасный, легко воспроизводимый, экономически эффективный способ получения морфологической верификации, даже в амбулаторных условиях [6].

Использование онкологических маркеров тоже не имеет достаточной эффективности, так

как не всегда проводится при динамическом наблюдении за пациентами. Перспективным направлением является использование микроРНК-диагностики в спорных клинических ситуациях [7].

Один из подобных случаев мы предлагаем для рассмотрения.

Пациент Г., 59 лет, болен с января 2016 года, когда отметил появление охриплости и кашля после перенесенного затяжного ОРВИ. Данные жалобы беспокоили пациента в течение 1 месяца, что заставило обратиться к оториноларингологу по месту жительства. Была назначена местная противовоспалительная и системная антибактериальная терапия. После частичного улучшения и при повторном осмотре были выявлены признаки опухоли складочного отдела гортани, пациент был направлен по месту жительства в онкологический диспансер. Проведена морфологическая верификация и установлен диагноз – «рак гортани, II стадия T2N0M0», по поводу чего проведена лучевая терапия по радикальной программе в суммарной очаговой дозе 70 Гр.

На фоне проведения лучевой терапии отмечена полная резорбция опухоли, явления лучевого эпителиита были купированы применением местной и системной антибактериальной и противовоспалительной терапии. Лечение было окончено в апреле 2016 года, пациент наблюдался у оториноларинголога и онколога по месту жительства.

В январе 2017 года после переохлаждения пациент отметил появление охриплости и кашля, был осмотрен оториноларингологом, проведено лечение с временным улучшением. При фиброскопии гортани отмечена неровность и рыхлость слизистой оболочки в области голосовых складок с обеих сторон, была произведена биопсия с гистологическим исследованием – хроническое воспаление. Нарастание явлений охриплости и болевой синдром заставили пациента вновь обратиться за помощью к онкологу по месту жительства в марте 2017 года. Повторное проведение эндоскопии гортани с морфологическим исследованием также подтвердило явление хронического воспаления.

После появления постоянного болевого синдрома с иррадиацией в ухо пациент был направлен в ФГБУ НКЦ Оториноларингологии ФМБА РФ. При осмотре: состояние удовлетворительное, кожный покров и слизистый обычной окраски, гемодинамика стабильная. Жалобы на боли в горле при глотании с иррадиацией в левое ухо, охриплость, кашель. При эндоскопии гортани – просвет гортани широкий, достаточный для дыхания, левая голосовая и вестибулярная складки отечные, слизистая резко утолщена и гиперемирована, при фонации определяется незначительное ограничение по-

движности левой половины гортани, левая черпалонадгортанная складка также пастозна. На шее зоны регионарного лимфооттока пальпаторно свободны.

Пациент Г. был направлен на УЗИ органов шеи. В задачи УЗ-исследования пациентов с подозрением на опухоль гортани входит: исследование мягкотканых структур шеи, глотки и гортани; выявление первичной опухоли шеи в области гортани, глотки, выявление деформации и деструкции гортани, установление инвазии опухоли в окружающие ткани (трахею, мягкие ткани шеи, мышцы языка, щитовидную железу, пищевод, сосуды), исследование периферических узлов, выявление отдаленных метастазов в брюшной полости. Для УЗИ гортани специальной подготовки не требуется, исследование проводится лежа на спине с запрокинутой головой.

Для сканирования гортани применяют линейный датчик частотой 6-12 МГц с использованием цветового доплеровского картирования. УЗИ гортани осуществляется путем сканирования шеи от подъязычной области до уровня яремной вырезки во фронтальной и фронтолатеральной плоскостях, индивидуально изменяя угол наклона датчика. При фонации во время непрерывного произношения звука «И», оценивая толщину, подвижность элементов гортани.

При УЗИ гортани у пациента выявлено: щитовидная железа расположена типично, с четкими контурами, средних размеров. Эхогенность не изменена, паренхима однородная, правая доля 1,28x1,48x4,89 см, левая доля 1,45x1,53x4,0 см, перешеек 0,23 см. Объем правой доли 4,4 см³, объем левой доли 4,4 см³, общий объем 9,0 см³. Опухолевого поражения не выявлено.

Складочный отдел гортани деформирован, неподвижный. Левую половину гортани, в проекции складочного отдела, занимает бугристое новообразование неправильной формы, новообразование с инфильтративной формой роста с инвазией в мягкие ткани шеи через разрушенную пластину щитовидного хряща. Занимает складочный отдел гортани с распространением на подскладочный отдел (рис. 1).

При УЗИ лимфатических узлов шеи выявлено: справа визуализируется гиперплазированный верхний югулярный л/у III-уровня с ровным контуром с сохранной дифференцировкой составных частей 1,31x0,54 см, умеренная васкуляризация. Параларингиальный лимфатический узел с ровным контуром без дифференцировки размером 0,88x0,55 см, единичные локусы сигнала кровотока. Гиперплазированный верхний югулярный л\у III-уровня с ровным контуром, гипоехогенной однородной структуры с сохранной дифференцировкой со

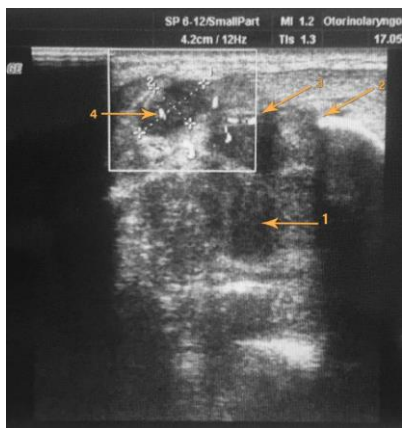


Рис. 1 (Fig. 1)

Рис. 1. УЗИ гортани.

Пациент Г. Эхографическая картина рака гортани с распространением в мягкие ткани передней поверхности шеи: 1 - новообразование, 2 -фрагментарное разрушение пластины щитовидного хряща, 3 - инвазия в мягкие ткани шеи через разрушенную пластину щитовидного хряща, 4 - предгортанный лимфоузел (показано стрелками).

Fig. 1. Ultrasound of the larynx.

Patient G. Echographic picture of laryngeal cancer with spreading into the soft tissues of the anterior surface of the neck: 1 – neoplasm, 2 – fragmentary destruction of the thyroid cartilage plate, 3 – invasion of the soft tissues of the neck through the destroyed thyroid cartilage plate, 4 – foreleg lymph node (shown by arrows).

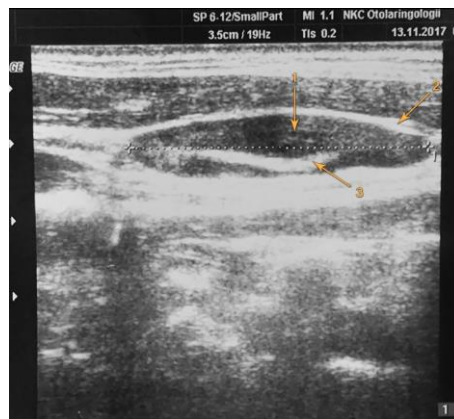

Рис. 2 (Fig. 2)

Рис. 2. УЗИ лимфатических узлов.

Пациент Г. Визуализируется гиперплазированный верхний югулярный л\у III-уровня с четкими, ровными контурами (2), гипоэхогенной однородной структуры (1) и гиперэхогенной сердцевиной, ворота узла (3) с сохранной дифференцировкой составных частей, размером 1,63x0,60 x 2,75 см, умеренная васкуляризация в области ворот (показано стрелками).

Fig. 2. Ultrasound of the lymph nodes.

Patient G. A hyperplastic III-level upper jugular lymph node is visualized with clear, even contours (2), a homogeneous hypoechoic structure (1) and a hyperechoic core, the collar of the node (3) with intact differentiation of component parts, 1.63 x0, 60 x 2.75 cm, moderate vascularization in the area of the gate (indicated by arrows).

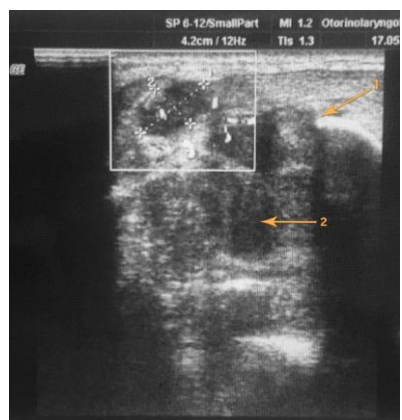


Рис. 3 (Fig. 3)

Рис. 3. УЗИ.

Объемный процесс в гортани (показано стрелками): 1 - новообразование, 2 - инвазия в мягкие ткани шеи через разрушенную пластину щитовидного хряща.

Fig. 3. Ultrasound.

Volumetric process in the larynx (indicated by arrows): 1 – new growth, 2 – invasion into the soft tissues of the neck through the destroyed plate of the thyroid cartilage.

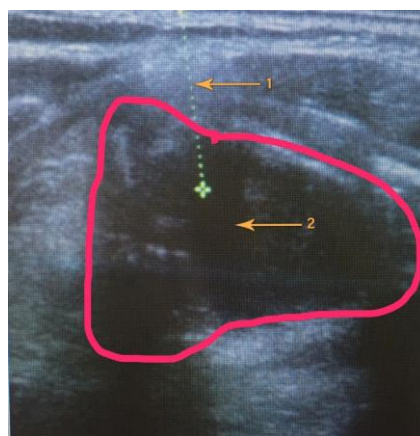


Рис. 4 (Fig. 4)

Рис. 4. УЗИ гортани.

Определение глубины залегания новообразования: 1 - глубина залегания новообразования (пунктирная линия), 2 - новообразование (сплошная линия, показано стрелкой).

Fig. 4. Ultrasound of the larynx.

Determination of the depth of the tumor: 1 – depth of the neoplasm (dashed line), 2 – neoplasm (solid line, indicated by the arrow).

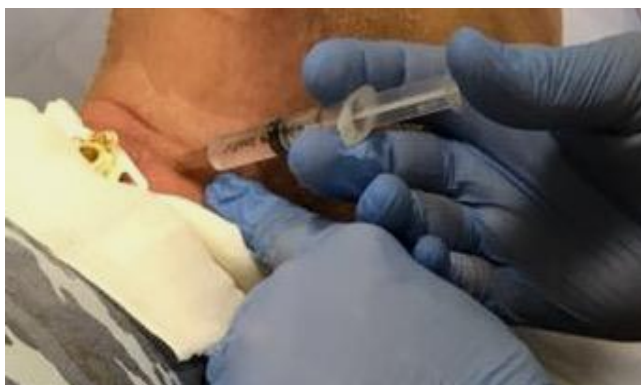

Рис. 5 (Fig. 5)

Рис. 5. Фотография.

Локальная анестезия.

Fig. 5. Photo.

Local anesthesia.

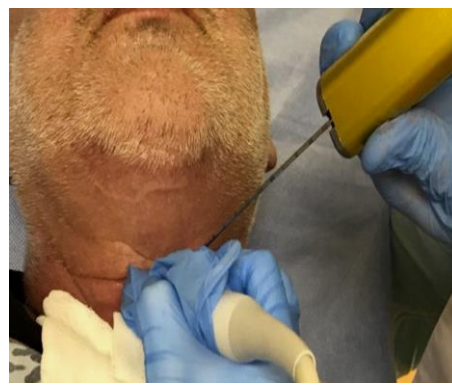

Рис. 6 (Fig. 6)

Рис. 6. Фотография.

Установка стилета гарпуна.

Fig. 6. Photo.

Installing the stiletto harpoon.

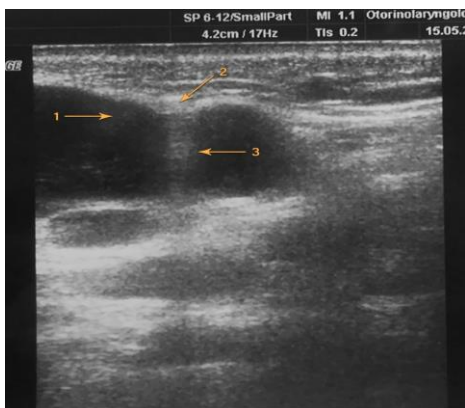

Рис. 7 (Fig. 7)

Рис. 7. УЗ-картина гарпунной биопсии опухоли гортани.

Гарпунная биопсия опухоли гортани под УЗ-контролем: 1 - новообразование, 2 - игла гарпуна, 3 - акустическая тень за иглой.

Fig. 7. US-guided harpoon biopsy of larynx tumors.

1 - neoplasm, 2 - harpoon needle, 3 - acoustic shadow behind the needle.

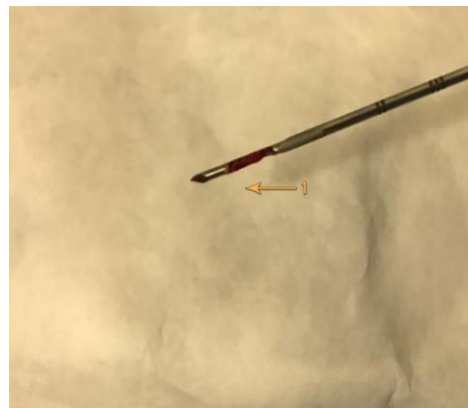


Рис. 8 (Fig. 8)

Рис. 8. Фотография.

Фрагмент ткани из толщи новообразования: 1 - столбик материала после биопсии (показано стрелкой).

Fig. 8. Photo.

A piece of tissue from the neoplasm: 1 - column of biopsy material (indicated by an arrow).

ставных частей, размером 1,63x0,60 x 2,75 см, умеренная васкуляризация в области ворот (рис. 2). Лимфоузлы у сосудисто-нервного пучка овальной формы со сглаженной дифференцировкой, размером 2,26x1,03 см.

Далее под УЗ-навигацией проведена чрескожная гарпунная биопсия (трепан-биопсия) новообразования гортани. Показанием к проведению манипуляции является отсутствие подтверждения диагноза при стандарт-

ном клинико-инструментальном обследовании, инфильтративные формы рака гортани с распространением в мягкие ткани и органы шеи, что в свою очередь способствует определению дальнейшей тактики хирургического, комбинированного и химиолучевого лечения.

Техника выполнения следующая: с помощью УЗИ определяем новообразование (рис. 3), глубину его залегания (рис. 4) характер васкуляризации, распространенность патологического процесса, топографо-анатомическое соотно-

шение с близлежащими органами и тканями, а также расположение магистральных сосудов по отношению к новообразованию.

Затем выбираем наиболее удобный и безопасный участок для проведения гарпунной биопсии с использованием линейного датчика 6-12 МГц. После обработки операционного поля под местной инфильтрационной анестезией (рис. 5).

Глубина и направление продвижения гарпунного стилета контролируется нажатием на рычаг устройства, срезается фрагмент ткани из толщи образования, после чего стилет извлекают наружу (рис. 9, 10). Полученный столбик биопсийного материала диаметром до 0,2 см достаточен для выполнения как гистологического, так и иммуногистохимического исследования. По результатам гистологического исследования – рецидив плоскоклеточного рака гортани.

По результатам проведено хирургическое лечение в объеме ларингэктомии. Состояние пациента после операции удовлетворительное. На момент осмотра на 25.12.18 г. данных за

рецидив, регионарное и отдаленное метастазирование нет.

Заключение: Чрескожная гарпунная биопсия под контролем ультразвуковой навигации с последующей морфологической верификацией является инвазивным методом позволяющим получить достоверное количество материала для гистологической верификации, что необходимо для определения тактики дальнейшего хирургического лечения. Разработанный метод можно применить в амбулаторных условиях, так как количество осложнений минимально. Кроме того, одномоментно выполняется оценка анатомии гортани и гортаноглотки, топическое расположение опухоли и ее соотношение с прилежащими тканями и лимфатическими коллекторами шеи.

Источник финансирования и конфликт интересов.

Авторы данной статьи подтвердили отсутствие финансовой поддержки исследования и конфликта интересов, о которых необходимо сообщить.

Список литературы:

1. Дайхес Н.А., Давудов Х.Ш., Антонов В.Ф. Состояние и перспективы развития ЛОР-онкологии. *Рос. Оториноларингология*. 2002; 1 (1): 21-26.
2. Старинский В.В., Каприн А.Д. Состояние онкологической помощи населению России в 2016 году. Москва, 2017. 236 с.
3. Виноградов В.В., Трофимов Е.И. Современные методы выявления метастазов рака гортани и гортаноглотки в лимфатические узлы шеи. *Рос. Оториноларингология*. 2011; 1 (50): 114-117.
4. Мудунюв А.М., Алиева С.Б. Спорные вопросы в лечении больных раком складчатого отдела гортани Т3N0-2M0. *Опухоли головы и шеи*. 2014; 2: 10-13.
5. Решетов И.В. Опухоли органов головы и шеи: технология

- лечения и реабилитация пациентов: реконструкция тканей. Москва, 2016. 520 с. [Reshetov I.V.- Tumors of organs of head and neck: technology of treatment and rehabilitation of patients: tissue reconstruction / М.: 2016.- 520 p. (In Russ.)]
6. Гафурова А.И. Усовершенствования метода биопсии злокачественных новообразований гортани и глотки. Опухоли головы и шеи. *Материалы IV конгресса российского общества специалистов по опухолям головы и шеи «Современные технологии в диагностике и лечении опухолей головы и шеи»*. Москва, 2018. С. 16.
 7. Виноградов В.В. Тактика лечения пациентов с регионарными метастазами рака гортани и гортаноглотки: дис. ...доктора мед. наук. Москва, 2015. 265 с.

References:

1. Daikhes N. A. Davudov H. S., Antonov V. F. State and prospects of development of ENT Oncology. *Russian otorhinolaryngology*. 2002; 1 (1): 21-26. (in Russian).
2. Starinsky V. V., Kaprin A. D. the State of cancer care to the population of Russia in 2016. Moscow, 2017. 236 p. (in Russian).
3. Vinogradov V. V., Trofimov E. I. Modern methods of detection of metastases of laryngeal cancer in the lymph nodes of the neck. *Russian otorhinolaryngology*. 2011; 1 (50): 114-117. (in Russian).
4. Mudunov A. M., Alieva S. B. Controversial issues in the treatment of cancer patients share Department of the laryngeal T3N0-2M0. *Head and neck tumors*. 2014; 2: 10-13. (in Russian).

5. Reshetov I. V. Tumors of the head and neck: technology of treatment and rehabilitation of patients: tissue reconstruction. Moscow, 2016. 520 p. (in Russian).
6. Gafurova A. I. Improvement of the method of biopsy of malignant tumors of the larynx and pharynx. *Head and neck tumors. IV Congress of the Russian society of specialists in head and neck tumors "Modern technologies in the diagnosis and treatment of head and neck tumors"*. Moscow, 2018. P. 16. (in Russian).
7. Vinogradov V. V. Tactics of treatment of patients with regional metastases of cancer of the larynx and larynx: dis. Dr. med. sciences'. Moscow, 2015. 265 PP. (in Russian).