www.rejr.ru

ISSN 2222-7415

REJR

Russian Electronic Journal of Radiology

Российский Электронный Журнал Лучевой Диагностики

Том 10. N 4. 2020 год.

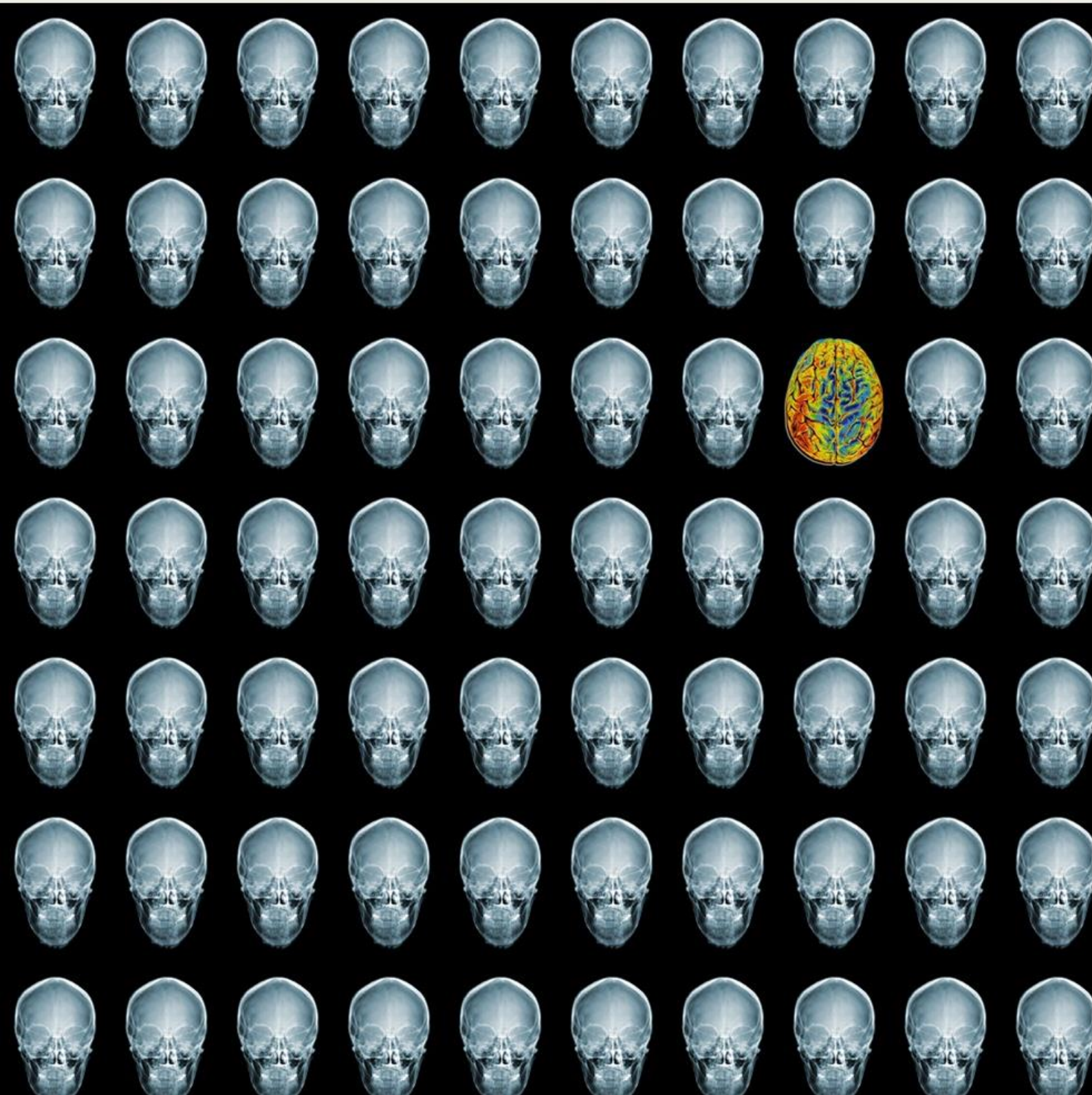

REJR

Российский Электронный Журнал Лучевой Диагностики
Russian Electronic Journal of Radiology (REJR)
Том 10. № 4. 2020 год.

Редакционный отдел:
Редакторы:
Е.В. Евсеева
Л.Б. Капанадзе
Редакторы перевода:
О.Ю. Павлова
А.С. Беляев
Технические редакторы:
Д.А. Вершинин
А.С. Абнизов
Верстка:
А.А. Лисавин

Адрес журнала:
www.rejr.ru
Почта журнала:
rejr@rejr.ru

Техническая поддержка:
admin@rejr.ru

REJR *– рецензируемое научное электронное периодическое издание по лучевой диагностике*

Периодичность издания – 4 раза в год

Языки: русский и английский

Журнал зарегистрирован в Федеральной службе по надзору за соблюдением законодательства в сфере массовых коммуникаций и охране культурного наследия

Регистрационный номер:
Эл №ФС77-76879
от 24 сентября 2019 г.

ISSN 2222-7415
Входит в перечень ВАК и базу цитирования SCOPUS

Главный редактор:
Академик РАН, профессор **С.К. Терновой** (Москва)

Первый заместитель главного редактора:
Член-корр. РАН, профессор **Серова Н.С.** (Москва)

Заместители главного редактора:
Профессор **Бахтиозин Р.Ф.** (Москва)
Профессор **Шехтер А.И.** (Москва)

Редакционная коллегия:
Профессор **Вишнякова М.В.** (Москва)
Академик РАН, профессор **Глыбочко П.В.** (Москва)
Профессор **Кондрашин С.А.** (Москва)
Professor **Hedvig Hricak** (USA)
Professor **Teruhito Mochizuki** (Japan)
Professor **Rainer Rienmueller** (Austria)

Редакционный совет:
Академик РАН, профессор **Адамян Л.В.** (Москва)
Академик РАН, профессор **Акчурин Р.С.** (Москва)
Академик РАН, профессор **Алекян Б.Г.** (Москва)
Профессор **Амосов В.И.** (Санкт- Петербург)
Профессор **Аржанцев А.П.** (Москва)
Академик РАН, профессор **Беляков Н.А.** (Санкт- Петербург)
Профессор **Дергилев А.П.** (Новосибирск)
Академик РАН, профессор **Долгушин Б.И.** (Москва)
Профессор **Завадовская В.Д.** (Томск)
Профессор **Зеликман М.И.** (Москва)
Профессор **Игнатьев Ю.Т.** (Омск)
Академик РАН, профессор **Коков Л.С.** (Москва)
Академик РАН, профессор **Котельников Г.П.** (Самара)
Профессор **Кудряшова Н.Е.** (Москва)
Член-корр. РАН, профессор **Мардынский Ю.С.** (Москва)
Профессор **Митьков В.В.** (Москва)
Профессор **Рогожин В.А.** (Киев, Украина)
Профессор **Рожкова Н.И.** (Москва)
Профессор **Седов В.П.** (Москва)
Профессор **Трофимова Т.Н.** (Санкт- Петербург)
Профессор **Тухбатуллин М.Г.** (Казань)
Профессор **Тюрин И.Е.** (Москва)
Профессор **Тютин Л.А.** (Санкт- Петербург)
Профессор **Усов В.Ю.** (Томск)
Профессор **Шарифуллин В.А.** (Москва)
Профессор **Шахов Б.Е.** (Нижний Новгород)
Professor **Adam Andreas** (Great Britain)
Professor **Nicholas Gourtsoyiannis** (Greece)
Professor **Marat Khodzhibekov** (Uzbekistan)
Professor **Andrey Kholodniy** (USA)
Professor **Hans Ringertz** (Sweden)
Professor **Jean Louis Sablayrolles** (France)

Canon
CANON MEDICAL

ONE Aquilion
GENESIS Edition

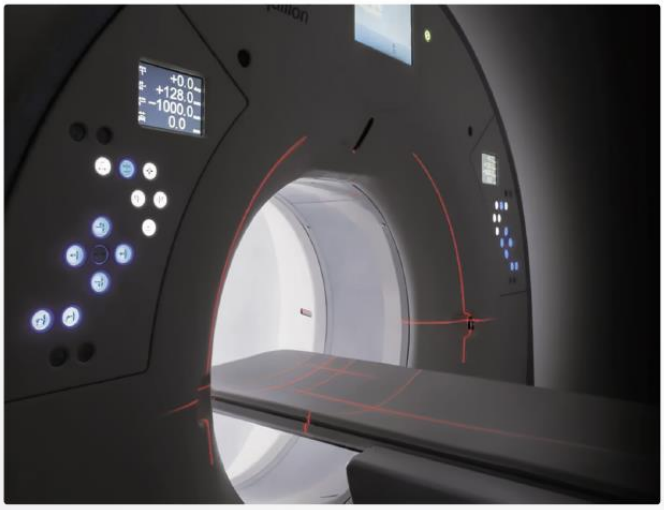

Aquilion ONE GENESIS EDITION преображает компьютерную томографию

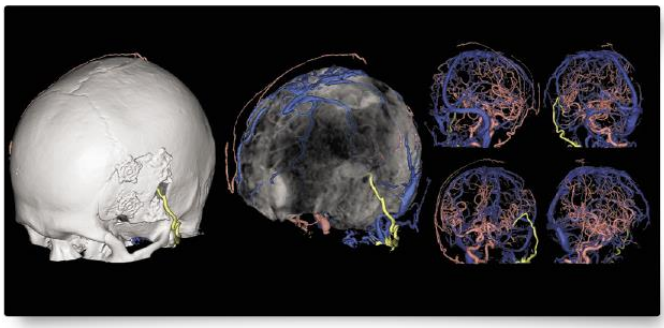

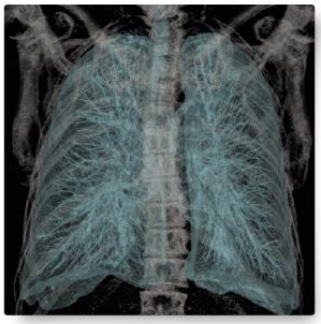

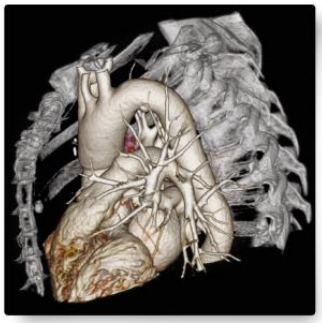

- Современная система формирования рентгеновского пучка PUREViSION.
- Апертура гентри ∅78 см.
- Зона охвата по оси Z — 16 см.
- Время оборота — 0,275 с.
- Скошенный свод гентри для упрощения доступа к пациенту.
- Area Finder — лазерный коллиматор для определения области сканирования.
- FIRST — полностью интегрированная итеративная реконструкция по прямым проекциям на основе готовых моделей.
- AIDR3D Enhanced — итеративная реконструкция 4-го поколения.
- AiCE — алгоритм реконструкции на основе машинного обучения с использованием искусственного интеллекта.

АО «Канон Медикал Системз»

Made For life

123242, Россия, Москва, Новинский бульвар, 31, БИЗНЕС ЦЕНТР «ВЭБ.РФ», тел.: +7 (495) 626 5809, факс: +7 (495) 626 5807, https://ru.medical.canon

Примечания: Canon Medical — Канон Медикал; Made For life — Сделано для жизни; Aquilion ONE GENESIS Edition — Аквилион ВАН ДЖЕНЕСИС Эдишн; PUREViSION — ПЬЮРВиЖН; Area Finder — Эриа Фаиндер; FIRST — ФЁСТ; AIDR3D Enhanced — АИДР3Д Энхансд; AiCE — АиСЕ. На правах рекламы.

ИМЕЮТСЯ ПРОТИВОПОКАЗАНИЯ, НЕОБХОДИМО ПРОКОНСУЛЬТИРОВАТЬСЯ С ВРАЧОМ.

СОДЕРЖАНИЕ

ОТ РЕДАКЦИИ.....7
COVID-19: ЧТО НЕОБХОДИМО ЗНАТЬ РЕНТГЕНОЛОГУ
СРАВНИТЕЛЬНЫЙ АНАЛИЗ ПРИМЕНЕНИЯ МЕТОДОВ ЛУЧЕВОЙ ДИАГНОСТИКИ В ТАКТИКЕ ВЕДЕНИЯ ПАЦИЕНТОВ С НОВОЙ КОРОНАВИРУСНОЙ ИНФЕКЦИЕЙ COVID-19 В РАЗНЫХ СТРАНАХ МИРА.....8-20
Серова Н.С., Пшеничникова Е.С., Шебунина А.Б.
КОМПЬЮТЕРНО-ТОМОГРАФИЧЕСКИЕ АСПЕКТЫ ДИАГНОСТИКИ ПРИСОЕДИНЕНИЯ ВТОРИЧНОЙ БАКТЕРИАЛЬНОЙ ПНЕВМОНИИ У ПАЦИЕНТОВ С НОВОЙ КОРОНАВИРУСНОЙ ИНФЕКЦИЕЙ (COVID-19)...21-35
Абович Ю.А., Бронов О.Ю., Гусаров В.Г., Теплых Б.А., Камышова Д.А., Соломанников В.М.
ОПЫТ ПРИМЕНЕНИЯ УЛЬТРАЗВУКОВОГО МЕТОДА В ДИАГНОСТИКЕ ПНЕВМОНИИ, ОБУСЛОВЛЕННОЙ SARS-CoV-2.....36-46
Фазилов А.А., Нормурадова Н.М., Алимарданов О.Р.
ДИНАМИКА ИЗМЕНЕНИЙ В ОСТРОМ ПЕРИОДЕ И ОТДАЛЕННЫЕ РЕЗУЛЬТАТЫ КТ ЛЕГКИХ У ПАЦИЕНТОВ, ПЕРЕНЕСШИХ COVID-19 ПНЕВМОНИЮ.....47-59
Белькинд М.Б., Гаман С.А., Стукалова О.В., Терновой С.К.
ЛЕКЦИЯ
ДИФФЕРЕНЦИАЛЬНАЯ ДИАГНОСТИКА НЕТРАВМАТИЧЕСКИХ ОСТРЫХ ЗАБОЛЕВАНИЙ ГОЛОВНОГО МОЗГА В УСЛОВИЯХ ПРИЕМНОГО ОТДЕЛЕНИЯ С ИСПОЛЬЗОВАНИЕМ КТ И МРТ.....60-74
Араблинский А.В.
ОРИГИНАЛЬНЫЕ СТАТЬИ
МУЛЬТИВОКСЕЛЬНАЯ 3D МАГНИТНО-РЕЗОНАНСНАЯ СПЕКТРОСКОПИЯ И ПОЗИТРОННО-ЭМИССИОННАЯ ТОМОГРАФИЯ С 11С-МЕТИОНИНОМ В ДООПЕРАЦИОННОЙ ДИАГНОСТИКЕ НИЗКОДИФФЕРЕНЦИРОВАННЫХ ГЛИОМ ГОЛОВНОГО МОЗГА (ПИЛОТНОЕ ИССЛЕДОВАНИЕ).....75-84
Тюрина А.Н., Вихрова Н.Б., Баталов А.И., Фадеева Л.М., Конакова Т.А., Мерцалова М.П., Пронин И.Н.
ДИФФЕРЕНЦИАЛЬНАЯ ДИАГНОСТИКА ФОЛЛИКУЛЯРНЫХ ОПУХОЛЕЙ ЩИТОВИДНОЙ ЖЕЛЕЗЫ.....85-96
Тимофеева Л.А., Алешина Т.Н., Александров Ю.К.
РЕНТГЕНОЛОГИЧЕСКАЯ ОЦЕНКА КАЛЬЦИНОЗА ДИСТАЛЬНОГО РУСЛА ЦЕЛЕВЫХ АРТЕРИЙ ДЛЯ ОПРЕДЕЛЕНИЯ ТАКТИКИ ОПЕРАЦИЙ КОРОНАРНОГО ШУНТИРОВАНИЯ.....97-107
Ширяев А.А., Майоров Г.Б., Васильев В.П., Галяутдинов Д.М., Гончаренко Д.Н., Федотенков И.С., Акчурин Р.С., Терновой С.К.
МР-ТОМОГРАФИЧЕСКАЯ КОНТРАСТ-УСИЛЕННАЯ ВИЗУАЛИЗАЦИЯ СТЕНКИ АОРТЫ КАК ПОКАЗАТЕЛЬ РИСКА РАЗВИТИЯ ОСТРЫХ ИШЕМИЧЕСКИХ ПОВРЕЖДЕНИЙ ГОЛОВНОГО МОЗГА У ПАЦИЕНТОВ С РЕЗИСТЕНТНОЙ АРТЕРИАЛЬНОЙ ГИПЕРТЕНЗИЕЙ.....108-119
Усов В.Ю., Рюмшина Н.И., Багрий А.Э., Сухарева А.Е., Максимова А.С., Синицын В.Е., Фальковская А.Ю., Мордовин В.Ф., Беличенко О.И.
ОСОБЕННОСТИ ВИЗУАЛЬНОЙ ОЦЕНКИ РЕЗУЛЬТАТОВ ПЭТ/КТ С 18F-ФТОРДЕЗОКСИГЛЮКОЗОЙ ПРИ ПОДОЗРЕНИИ НА ИНФЕКЦИОННЫЕ ПРОЦЕССЫ В СЕРДЦЕ И СОСУДАХ.....120-130
Асланиди И.П., Пурсанова Д.М., Мухортова О.В., Шурупова И.В., Екаева И.В., Катунина Т.А.,. Трифонова Т.А.
РЕНТГЕНЭНДОВАСКУЛЯРНЫЕ ДИАГНОСТИКА И УДАЛЕНИЕ ПОСТКАТЕТЕРИЗАЦИОННЫХ ИНОРОДНЫХ ТЕЛ СЕРДЕЧНО-СОСУДИСТОЙ СИСТЕМЫ У ДЕТЕЙ..... 131-138
Комиссаров М.И., Комиссаров И.А., Алешин И.Ю.
УЛЬТРАЗВУКОВАЯ СОНОГРАФИЯ В ДИАГНОСТИКЕ ПОГРАНИЧНЫХ ОПУХОЛЕЙ ЯИЧНИКОВ.....139-148
Востров А.Н., Степанов С.О., Митина Л.А., Новикова Е.Г., Мальцагова Х.Р., Каприн А.Д.
РОЛЬ МУЛЬТИПАРАМЕТРИЧЕСКОГО УЛЬТРАЗВУКОВОГО ИССЛЕДОВАНИЯ ПЛОДА И ЭКСТАЭМБРИОНАЛЬНЫХ СТРУКТУР ДЛЯ ПРОГНОЗИРОВАНИЯ ИСХОДА БЕРЕМЕННОСТИ У ПЛОДА....149-158
Поморцев А.В., Дьяченко Ю.Ю., Матосян М.А., Яцуков А.В.
МР-БИОМАРКЕР ИЗМЕНЕНИЙ КОСТНОГО МОЗГА У ДЕТЕЙ С ОСТРЫМ ЛИМФОБЛАСТНЫМ ЛЕЙКОЗОМ.....159-168
Кривенцова Н.А., Куприянов Д.А., Меньщиков П.Е., Терещенко Г.В.
АНТЕНАТАЛЬНАЯ БИОМЕТРИЯ ЛЕГКИХ ПРИ ВРОЖДЕННОЙ ДИАФРАГМАЛЬНОЙ ГРЫЖЕ ПО ДАННЫМ МРТ.....169-178
Сыркашев Е.М., Солопова А.Е., Быченко В.Г., Буров А.А., Подуровская Ю.Л., Гус А.И.
THE IMPACT OF ARTIFICIAL INTELLIGENCE IN RADIOLOGY: AS PERCEIVED BY MEDICAL STUDENTS.....179-185
Kasetti P., Botchu R.
НАУЧНЫЕ ОБЗОРЫ
КАК РАСПОЗНАТЬ ВОЗРАСТ-ЗАВИСИМУЮ ЦЕРЕБРАЛЬНУЮ МИКРОАНГИОПАТИЮ (БОЛЕЗНЬ МЕЛКИХ СОСУДОВ) НА МРТ: АЛГОРИТМ ИССЛЕДОВАНИЯ.....186-206
Кремнева Е.И., Суслин А.С., Добрынина Л.А., Кротенкова М.В.
МЕТОДЫ МОЛЕКУЛЯРНОЙ ВИЗУАЛИЗАЦИИ В ДИАГНОСТИКЕ

CONTENTS

FROM THE EDITOR.....7
COVID-19: WHAT DOES RADIOLOGYST NEED TO KNOW
COMPARISON OF RADIOLOGY USE IN THE MANAGEMENT OF COVID-19 PATIENTS IN DIFFERENT COUNTRIES OF THE WORLD.....8-20
Serova N.S., Pshenichnikova E.S., Shebunina A.B.
BACTERIAL PNEUMONIA COMPLICATING SARS-COV-2: COMPUTED TOMOGRAPHY ASPECTS.....21-35
Abovich Yu.A., Bronov O.Yu., Gusarov V.G., Teplykh B.A., Kamyshova D.A., Solomannikov V.M.
EXPERIENCE OF ULTRASOUND APPLICATION IN DIAGNOSIS OF SARS-COV-2 PNEUMONIA.....36-46
Fazilov A.A., Normuradova N.M., Alimardanov O.R.
DYNAMICS OF CHANGES IN THE ACUTE PERIOD AND LONG-TERM RESULTS OF CHEST CT IN PATIENTS WITH COVID-19 PNEUMONIA.....47-59
Belkind M.A., Gaman S.A., Stukalova O.V., Ternovoy S.K.
LECTURE
DIFFERENTIAL DIAGNOSIS OF NON-TRAUMATIC ACUTE BRAIN DISEASES IN THE EMERGENCY DEPARTMENT USING CT AND MRI.....60-74
Arablinskii A.V.
ORIGINAL ARTICLES
MULTIVOXEL 3D MAGNETIC RESONANCE SPECTROSCOPY AND POSITRON EMISSION TOMOGRAPHY WITH 11C-METHIONINE IN THE PREOPERATIVE DIAGNOSIS OF HIGH-GRADE GLIOMAS (PILOT STUDY).....75-84
Tyurina A.N., Vikhrova N.B., Batalov A.I., Fadeeva L.M., Konakova T.A., Mertsalova M.P., Pronin I.N.
DIFFERENTIAL DIAGNOSIS OF THE THYROID FOLLICULAR TUMORS...85-96
Timofeeva L.A., Aleshina T.N., Aleksandrov Yu.K.
X-RAY EVALUATION OF CALCIFICATION OF THE DISTAL SECTIONS OF TARGET CORONARY ARTERIES TO DETERMINE THE SURGICAL APPROACH OF CORONARY ARTERY BYPASS GRAFTING.....97-107
Shiryaev A.A., Mayorov G.B., Vasiliev V.P., Galayutdinov D.M., Goncharenko D.N., Fedotenkov I.S., Akchurin R.S., Ternovoy S.K.
MAGNETIC RESONANCE CONTRAST-ENHANCED IMAGING OF THE AORTIC WALL AS RISK INDEX FOR ACUTE ISCHEMIC CEREBRAL STROKE IN PATIENTS WITH RESISTANT ARTERIAL HYPERTENSION.....108-119
Ussov W.Yu., Ryumshina N.I., Bagriy A.E., Sukhareva A.E., Maksimova A.S., Sinitsyn V.E., Falkovskaya A.Yu., Mordovin V.F., Belichenko O.I.
VISUAL ASSESSMENT OF 18F-FLUORODEOXYGLUCOSE PET/CT RESULTS IN THE DIAGNOSIS OF INFECTIOUS PROCESS IN HEART AND VESSELS AFTERCARDIOVASCULAR INTERVENTIONS.....120-130
Aslanidis I.P., Pursanova D.M, Mukhortova O.V., Shurupova I.V., Ekaeva I.V., Katunina T.A., Trifonova T.A.
ENDOVASCULAR DIAGNOSTICS AND RETRIVEAL OF POSTCATHETERIC FOREIGN BODIES OF CARDIOVASCULAR SYSTEM IN CHILDREN.....131-138
Komissarov M.I., Komissarov I.A., Aleshin I.U.
ULTRASOUND DIAGNOSIS OF BORDERLINE OVARIAN TUMORS: LITERATURE DATA AND AUTHORS' RESEARCH.....139-148
Vostrov A.N., Stepanov S.O., Mitina L.A., Novikova E.G., Malsagova Kh.R., Kaprin A.D.
MULTIPARAMETRIC ULTRASOUND EXAMINATION OF THE FETUS AND EXTRA-EMBRYONIC STRUCTURES FOR FORECASTING THE OUTCOME OF PREGNANCY IN THE FETUS.....149-158
Pomortsev A.V., Dyachenko Yu.Yu., Matosyan M.A., Yatsukov A.V.
MR-BIOMARKER OF BONE MARROW IN CHILDREN WITH ACUTE LYMPHOBLAST LEUKEMIA.....159-168
Kriventsova N.A., Kupriyanov D.A., Menshchikov P.E., Tereschenko G.V.
FETAL PULMONARY BIOMETRY IN CONGENITAL DIAPHRAGMAL HERNIA USING MRI.....169-178
Syrkashev E.M., Solopova A.E., Bychenko V.G., Burov A.A., Podurovskaya Y.L, Gus A.I.
THE IMPACT OF ARTIFICIAL INTELLIGENCE IN RADIOLOGY: AS PERCEIVED BY MEDICAL STUDENTS.....179-185
Kasetti P., Botchu R.
REVIEWS
MRI IN THE DIAGNOSIS OF AGE-RELATED SMALL VESSEL DISEASE: INSTRUCTION FOR RADIOLOGIST.....186-206
Kremneva E.I., Suslin A.S., Dobrynina L.A., Krotenkova M.V.
MOLECULAR IMAGING OF THORACIC AORTIC ANEURYSM INFLAMMATION: A REVIEW OF CLINICAL AND EXPERIMENTAL STUDIES.....207-224
Ilyushenkova J.N., Sazonova S.I.
OVERVIEW OF APPROACHES TO BREAST CANCER SCREENING IN RUSSIA AND IN THE WORLD.....225-236
Drzhevetskaya K.S.
THE ROLE OF CT IN THE DIAGNOSIS OF ANASTOMOTIC LEAKAGE IN CANCER SURGERY.....237-249
Kholeva A.A., Silanteva N.K., Agababian T.A., Skoropad V.Yu., Sokolov P.V., Ivanov S.A.
FORMATION AND DEVELOPMENT OF POSTMORTEM RADIOLOGICAL RESEARCH IN THE WORLD AND IN RUSSIA.....250-263

ВОСПАЛЕНИЯ АНЕВРИЗМЫ ГРУДНОГО ОТДЕЛА АОРТЫ: ОБЗОР КЛИНИЧЕСКИХ И ЭКСПЕРИМЕНТАЛЬНЫХ ИССЛЕДОВАНИЙ.....207-224
Ильюшенкова Ю.Н., Сазонова С.И.
ОБЗОР ПОДХОДОВ К МАССОВОМУ СКРИНИНГУ РАКА МОЛОЧНОЙ ЖЕЛЕЗЫ В РОССИИ И МИРЕ.....225-236
Джевецкая К.С.
РОЛЬ КТ В ДИАГНОСТИКЕ НЕСОСТОЯТЕЛЬНОСТИ ШВОВ АНАСТОМОЗОВ ПОСЛЕ ОПЕРАЦИЙ У ОНКОЛОГИЧЕСКИХ БОЛЬНЫХ.....237-249
Холева А.А., Силантьева Н.К., Агабабян Т.А., Скоропад В.Ю., Соколов П.В., Иванов С.А.
СТАНОВЛЕНИЕ И РАЗВИТИЕ ПОСМЕРТНЫХ ЛУЧЕВЫХ ИССЛЕДОВАНИЙ В МИРЕ И РОССИИ.....250-263
Туманова У.Н.
СЛУЧАИ ИЗ ПРАКТИКИ
ПОСМЕРТНАЯ КОМПЬЮТЕРНАЯ ТОМОГРАФИЯ МУМИФИЦИРОВАННОГО ТРУПА РЕБЕНКА.....264-270
Дуброва С.Э., Чумакова Ю.В., Кислов М.А., Коротенко О.А., Серова Н.С.
ПЕРВЫЕ РЕЗУЛЬТАТЫ ПРИМЕНЕНИЯ ИНТРАОПЕРАЦИОННОЙ НАВИГАЦИИ НА ОСНОВЕ ДАННЫХ КТ И МРТ У ПАЦИЕНТА С ОПУХОЛЬЮ МЕЖЖЕЛУДОЧКОВОЙ ПЕРЕГОРОДКИ.....271-276
Колсанов А.В., Зельтер П.М., Хобта Р.В., Чаплыгин С.С., Манукян А.А.
ВОЗМОЖНОСТИ КТ В ВЫЯВЛЕНИИ ПОРТАЛЬНОЙ КАВЕРНОМЫ, ДИФФЕРЕНЦИАЛЬНОЙ ДИАГНОСТИКЕ С АДЕНОКАРЦИНОМОЙ ГОЛОВКИ ПОДЖЕЛУДОЧНОЙ ЖЕЛЕЗЫ.....277-283
Трофимова Т.Н., Друзина М.М., Беликова М.Я.
МЕТАСТАЗЫ РАКА СИГМОВИДНОЙ КИШКИ В ЯИЧНИКИ: ТРУДНОСТИ ДИАГНОСТИКИ И ПЛАНИРОВАНИЯ ЛЕЧЕНИЯ. 284-292
Евсеева Е.В., Стрельцов Ю.А., Леонтьев А.В., Данилов М.А., Абдулатипова З.М., Байчоров А.Б., Цвиркун В.В.
TIBIAL SPINE AVULSION FRACTURE IN THE ELDERLY.....293-296
Kasetti P., Beale D., Botchu R.
НЕКРОЛОГ
ПАМЯТИ ПРОФЕССОРА АНАТОЛИЯ ИЛЬИЧА ШЕХТЕРА.....297-298
АВТОРАМ... 299-302
Tumanova U.N.
CASE REPORTS
POST-MORTEM COMPUTER TOMOGRAPHY OF THE MUMMIFIED CORPSE OF A CHILD.....264-270
Dubrova S.E., Chumakova Yu.V., Kislov M.A., Korotenko O.A., Serova N.S.
FIRST RESULTS OF INTRAOPERATIVE NAVIGATION BASED ON CT AND MRI DATA IN A PATIENT WITH A CEPTUM PELLUCIDUM TUMOR.....271-276
Kolsanov A.V., Zelter P.M., Hobta R.V., Chaplygin S.S., Manukyan A.A.
POSSIBILITIES OF CT IN DETECTION OF PORTAL CAVERNOMA, DIFFERENTIAL DIAGNOSIS WITH ADENOCARCINOMA OF THE PANCREATIC HEAD.....277-283
Trofimova T.N., Druzina M.M., Belikova M.Ya.
METASTASES OF SIGMOID COLON CANCER INTO THE OVARY: DIFFICULTIES IN DIAGNOSTICS AND TREATMENT PLANNING.....284-292
Evseeva E.V., Streltsov Yu.A., Leontiev A.V., Danilov M.A., Abdulatipova Z.M., Baichorov A.B., Zvirkun V.V.
TIBIAL SPINE AVULSION FRACTURE IN THE ELDERLY.....293-296
Kasetti P., Beale D., Botchu R.
OBITURY
IN MEMORU PROFESSOR ANATOLIY IL'ICH SHEKHTER.....297-298
FOR ATHORS.....299-302

Новая цифровая рентгенографическая система **Philips DigitalDiagnost C90** теперь в России!

Будущее рентгенографии уже здесь и сейчас

Система Philips DigitalDiagnost C90 – это оптимальное решение для рентгенологического отделения. В системе воплощены последние разработки Philips, которые способствуют получению снимков высокого качества с низкой дозой облучения, оптимизации рабочего процесса и созданию комфорта как для пациента, так и для медицинского персонала.

Усовершенствованный **блок рентген трубки на потолочном подвесе с сенсорным экраном, оснащенный полным функционалом рабочей станции лаборанта**, а также встроенной камерой, обеспечивают полный контроль в самом кабинете и способны повысить скорость и точность исследований. Полное управление геометрией системы и задание параметров исследования теперь может осуществляться на блоке рентген трубки, не отходя от пациента.

Встроенная камера предоставляет точную коллимацию и позволяет обнаружить движение пациента, находясь рядом с ним еще до проведения экспозиции, что снижает необходимость в повторных снимках.

Потолочный подвес трубки позволяет делать исследования в любой точке кабинета за счет охвата потолочными рельсами всей площади кабинета и обеспечивает доступ к пациенту с 4х сторон стола.

Опция автоматической сшивки на столе и у вертикальной стойки является оптимальным решением для ортопедии и травматологии.

Усовершенствованный алгоритм постобработки UNIQUE 2 улучшает визуализацию едва заметных деталей, обеспечивая диагностическую достоверность.

Кроме того, в системе C90 предусмотрены **разные варианты комплектации на выбор**, что позволяет создавать систему, оптимально отвечающую именно вашим клиническим задачам и особенностям рентген-кабинета.

Всегда есть способ изменить жизнь к лучшему!

РУ № РЗН 2020/11552 – Система рентгеновская диагностическая цифровая DigitalDiagnost C90 с принадлежностями

От редакции

Дорогие читатели!

Вы получили очередной, четвертый, номер Российского Электронного Журнала Лучевой Диагностики за 2020 год (Том 10, No4, 2020).

В этом выпуске 11 оригинальных научных статей, лекция, 5 обзорных статей и 5 случаев из практики, посвященные различным направлениям лучевой диагностики. Как вы знаете, глобальная пандемия коронавирусной инфекции COVID-19, вызванная вирусом SARS-CoV-2 далека от завершения. Поэтому мы продолжаем рубрику для статей, посвященных лучевой диагностике COVID-ассоциированных поражений легких. В этом номере 4 таких статьи. Редколлегия уверена, что эти материалы будут полезны практическим врачам, работающим с пациентами в инфекционных стационарах.

К большому сожалению этот номер завершает некролог, посвященный нашему знаменитому коллеге, профессору Анатолию Ильичу Шехтеру. Анатолий Ильич прожил яркую, насыщенную, плодотворную жизнь, полностью посвятив себя нашей любимой специальности – рентгенологии. В 1 ММА - Московской медицинской академии - Сеченовском Университете он провел более 55 лет! Автор большого количества научных работ, известных монографий и учебников. Сотни и тысячи рентгенологов считают его своим учителем. Я дружил с Анатолием Ильичом более 40 лет. Во многом, благодаря ему я перешел на работу в Московскую медицинскую академию им. И.М. Сеченова. Здесь, на кафедре лучевой диагностики и терапии, мы вместе работали 25 лет! Более 10 лет профессор А.И. Шехтер был заместителем Главного редактора нашего журнала. Отличный врач, высококлассный преподаватель, эрудированный специалист и человек, знаток и любитель поэзии, музыки и театра, Заслуженный профессор Сеченовского Университета.... Таким останется в нашей памяти этот выдающийся человек! Глубокой соболезнование семье профессора А.И. Шехтера.

Жизнь продолжается! Редколлегия как всегда ждёт от вас отзывы о журнале, статьи, интересные наблюдения из практики, все материалы, которые могут помочь нашим читателям в клинической работе.

Желаю всем здоровья, хорошего настроения и больших профессиональных достижений на благо наших пациентов!

Главный редактор
Академик РАН С.К. Терновой

СРАВНИТЕЛЬНЫЙ АНАЛИЗ ПРИМЕНЕНИЯ МЕТОДОВ ЛУЧЕВОЙ ДИАГНОСТИКИ В ТАКТИКЕ ВЕДЕНИЯ ПАЦИЕНТОВ С НОВОЙ КОРОНАВИРУСНОЙ ИНФЕКЦИЕЙ COVID-19 В РАЗНЫХ СТРАНАХ МИРА

Серова Н.С., Пшеничникова Е.С., Шебунина А.Б.

ФГАОУ ВО Первый МГМУ имени И.М. Сеченова Минздрава России (Сеченовский Университет). Москва, Россия.

Пандемия COVID-19 затронула практически все страны мира. Лучевые методы исследования играют ключевую роль не только в диагностике COVID-19, но и в оценке динамики течения заболевания, а также выявлении возможных осложнений. Однако тактика ведения пациентов, в том числе применения методов лучевой диагностики, значительно отличается в разных государствах. В данной статье приведены алгоритмы применения методов лучевой диагностики в тактике ведения пациентов с COVID-19 в США, России, Китае и странах Европейского региона, а также кратность и сроки проводимых исследований.

Ключевые слова: COVID-19, компьютерная томография, лучевая диагностика, рентгенография лёгких, MSCT, radiology.

Контактный автор: Шебунина А.Б. E-mail: anna.shebunina@gmail.com

Для цитирования: Серова Н.С., Пшеничникова Е.С., Шебунина А.Б. Сравнительный анализ применения методов лучевой диагностики в тактике ведения пациентов с новой коронавирусной инфекцией COVID-19 в разных странах мира. REJR 2020; 10(4):8-20. DOI:10.21569/2222-7415-2020-10-4-8-20.

Статья получена: **21.11.20** **Статья принята:** **02.12.20**

COMPARISON OF RADIOLOGY USE IN THE MANAGEMENT OF COVID-19 PATIENTS IN DIFFERENT COUNTRIES OF THE WORLD

Serova N.S., Pshenichnikova E.S., Shebunina A.B.

I.M. Sechenov First Moscow State Medical University. Moscow, Russia.

COVID-19 pandemic affected almost every country in the world. Radiology plays a crucial role in the diagnosis of COVID-19, as well as in assessing the dynamics of the disease and identifying possible complications. However, the tactics of patient management, including radiology use, differ significantly in different countries. This article presents algorithms for the radiology use, its frequency, and timing in the management of COVID-19 patients in the USA, Russia, China, and Europe.

Keywords: COVID-19, computed tomography, radiology, X-ray of lungs.

Corresponding author: Shebunina A.B., e-mail: anna.shebunina@gmail.com

For citation: Serova N.S., Pshenichnikova E.S., Shebunina A.B. Comparison of radiology use in the management of COVId-19 patients in different countries of the world. REJR 2020; 10(4):8-20. DOI:10.21569/2222-7415-2020-10-4-8-20.

.

Received: **21.11.20** **Accepted:** **02.12.20**

17 ноября 2019 года в городе Ухань провинции Хубей в Китае был зарегистрирован первый в мире случай коронавирусной инфекции. Заболевание быстро распространялось не только на территории Китая, но и далеко за его пределами. 11 марта 2020 г. ВОЗ объявила пандемию коронавирусной инфекции. По состоянию на 20 ноября 2020 года в мире зафиксировано 57,2 млн случаев заболевания COVID-19. Число летальных исходов составляет более 1,3 млн. Полностью выздоровели более 30 млн человек (Рис.1) [1].

Наибольшее количество случаев COVID-19 зарегистрировано в США (12,1 млн), Индии (9 млн), Бразилии (5,9 млн), Франции (2 млн), России (2 млн), Испании (1,5 млн), Великобритании (1,5 млн) [2]. Однако, несмотря на высокую скорость распространения коронавируса, в мире есть страны, где официально не зафиксировано ни одного случая заражения. К таким странам относятся страны Полинезии (Тонга, Кирибати, Самоа, Микронезия и Тувалу), Северная Корея и Туркменистан [1]. Вспышки коронавирусной инфекции отмечались и ранее. В 2002 году в Китае была зарегистрирована эпидемия SARS-CoV (Severe acute respiratory syndrome–related coronavirus). В 2013 г. была зарегистрирована вспышка инфекции, вызванная MERS-CoV (Middle East respiratory syndrome – related coronavirus) и получившая впоследствии название «ближневосточный респираторный синдром» [3]. Однако инфекция COVID-19 стала наиболее масштабной среди всех ранее возникавших коронавирусных инфекций и быстро приобрела характер пандемии [4].

Наиболее часто встречающиеся симптомы COVID-19 - лихорадка (90,5%), усталость (70,6%), кашель (61,5%), анорексия (36,2%) и одышка (29,0%). Реже встречаются диарея (11,3%), фарингит (10,0%), головная боль (7,7%) и боль в животе (2,3%). Повреждение легочной ткани может привести к развитию острого респираторного дистресс - синдрома, который может в дальнейшем вызвать септический шок. Эти два осложнения являются основными показаниями к интенсивной терапии и часто ассоциированы с высоким уровнем смертности от COVID-19 у пациентов старше 60 лет, курильщиков и пациентов с коморбидной патологией [5].

В нескольких исследованиях было отмечено повышение высокочувствительного сердечного тропонина I у 10-20% пациентов, инфицированных COVID-19. В Китае 11,8% пациентов, умершие от COVID-19 и не имевшие ранее диагностированных сердечно - сосудистых заболеваний, имели значительное повреждение сердца на аутопсии или остановку сердца во время госпитализации [6].

В 30 провинциях Китая было проведено исследование данных 1099 пациентов из 552

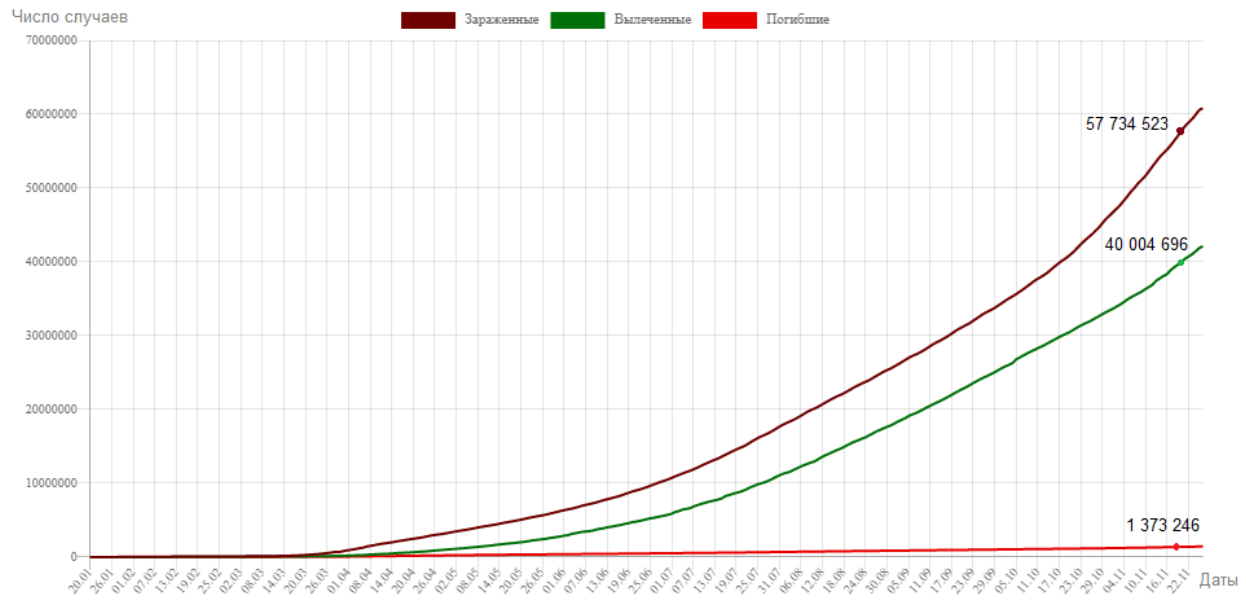

Рис. 1 (Fig. 1)

Рис. 1. Диаграмма.

Распространение COVID-19 в мире [1].

Fig. 1. Diagram.

The spread of COVID-19 in the world [1].

больниц, и у 9 из них (0,8%) была зарегистрирована конъюнктивальная инъекция. Покраснение глаз, раздражение и ощущение инородного тела, слезотечение – симптомы, которые чаще поражают пациентов с тяжелыми системными проявлениями COVID-19. Офтальмологическая симптоматика COVID-19 достаточно редка, однако может являться первым проявлением COVID-19 [7].

Доказано влияние вируса на ЦНС. Коронавирусные инфекции связаны с такими неврологическими проявлениями, как фебрильные припадки, судороги, изменения психического статуса и энцефалит. Коронавирус способен проникать в ЦНС через обонятельную луковицу, вызывая воспаление и демиелинизацию [8].

Согласно данным одной из клиник Италии, у 18 из 88 пациентов (20,4%) наблюдались различные кожные проявления. У 8 (9,1%) пациентов поражение кожи развилось до госпитализации, у 10 (11,4%) - после. Кожными проявлениями были эритематозная сыпь (77,8%), крапивница (16,7%) и везикулы(5,5%)[9].

Недавно проведенные в США исследования показали, что воспаление и гипоксемия, вызванные COVID-19, могут приводить к ухудшению ряда параметров свертывания крови и повышенному риску тромбоэмболических осложнений, что может быть связано с высокой заболеваемостью и смертностью. Считается, что распространение вируса за пределы респираторного тракта на другие системы органов на второй неделе течения заболевания (соответствующее клиническому ухудшению) приводит к усилению иммуноопосредованного повреждения и гиперкоагуляции. Наиболее частые отклонения результатов лабораторных тестов включают повышенный уровень D-димера и тромбоцитопению легкой степени. Реже результаты тестов могут указывать на повышение МНО, тромбинового времени и протромбинового времени или уменьшение АЧТВ. Повышенные уровни продуктов деградации D-димера и фибрина и удлинение протромбированного времени в значительной степени коррелировали с повышенной смертностью.

Таким образом, рентгенологи должны подозревать тромбоэмболические осложнения у пациентов с подозрением или подтвержденным диагнозом COVID-19. Особенности визуализации тромбоза, вызванного COVID-19, неспецифичны и схожи с таковыми при других патологических состояниях. Однако знание о возможных тромбоэмболических осложнениях у этой категории пациентов может привести к более частому выявлению данных патологических состояний и более благоприятному прогнозу для пациентов. Кроме того, учитывая, что для этих пациентов применяется антикоагулянтная терапия, кровотечения также могут быть визуализированы при исследованиях. Наконец, выявление внезапных тромбоэмболических состояний при исследованиях, выполняемых по иным показаниям, может способствовать дальнейшему дообследованию на COVID-19, особенно в эндемичных регионах [10].

Роль КТ в диагностике COVID-19.

Данные КТ могут меняться по мере прогрессирования заболевания. На ранней стадии развития заболевания при выполнении КТ органов грудной клетки визуализируются небольшие участки уплотнения легочной ткани по типу «матового стекла», утолщение интерстициальной ткани и расширение просвета сосудов на всем протяжении. Примечательно, что у 56% пациентов, которым КТ была выполнена через 0–2 дня после появления симптомов, патологии легких выявлено не было [11]. При прогрессировании заболевания определяется увеличение количества участков уплотнения легочной ткани и их слияние. В тяжелых случаях пациенты могут иметь диффузные поражения обоих легких, некоторые из которых проявляются как «белое легкое». На стадии разрешения заболевания уменьшается размер и количество участков уплотнения легочной ткани, исчезает симптом «булыжной мостовой», однако нередко наблюдаются субплевральные участки легочного фиброза [12]. Подобные неспецифические проявления на КТ также характерны для других вирусных пневмоний [13]. Учитывая этот факт, применение только КТ может с трудом дифференцировать и подтвердить этиологию пневмонии. Однако в случаях дифференциального диагноза между вирусной пневмонией COVID-19 и не-COVID-19 исследования в больницах Китая и США демонстрируют высокую специфичность КТ, но умеренную чувствительность метода, то есть встречаются ложноотрицательные результаты исследования [14]. Диагностические ошибки обусловлены выполнением КТ органов грудной клетки на ранней стадии COVID-19, либо нетипичной для COVID-19 КТ-картиной.

Также следует отметить, что КТ-картина исследований пациентов с более тяжелыми симптомами будет отличаться от таковой у бессимптомных пациентов и пациентов с факторами риска или неспецифическими симптомами. Это утверждение основано на данных исследования, в котором сообщается, что у большинства пациентов с COVID-19 (81%) наблюдалось легкое течение заболевания с невыраженными клиническими симптомами [15]. Таким образом, чувствительность КТ в значительной степени зависит от выбранной группы пациентов для проведения исследования, так как при включении пациентов с большей вероятностью истинно положительных результатов и меньшей вероятностью ложноотрицательных результатов

тестирования на COVID-19, чувствительность метода будет завышена [16].

В данной публикации представлен сравнительный анализ применения методов лучевой диагностики в тактике ведения пациентов с новой коронавирусной инфекцией COVID-19 в разных странах мира.

Применения методов лучевой диагностики в тактике ведения пациентов с COVID-19 в США.

Первый случай заражения COVID-19 в США был зафиксирован 20 января 2020 года у мужчины, вернувшегося из Уханя за 5 дней до этого. В дальнейшем случаи заражения были зарегистрированы на всей территории США. На сегодняшний день США вышли на первое место в мире по числу заболевших (Рис. 2,3) [17].

Вспышка COVID-19 распространялась по США неравномерно. К концу марта эпицентром эпидемии коронавирусной инфекции в США стал Нью-Йорк (до 56 % всех подтверждённых случаев заболевания).

Американской коллегией радиологов (ACR) были разработаны рекомендации по применению рентгенографии грудной клетки и КТ при подозрении на COVID-19. Резкий рост интереса к роли рентгенографии и КТ органов грудной клетки в скрининге, диагностике и прогнозе течения COVID-19 был обусловлен ограниченной чувствительностью ПЦР - тестов и большим количеством публикаций, демонстрирующих высокую информативность рентгенологического исследования и КТ в случаях известной или предполагаемой инфекции COVID-19. Центр по контролю и профилактике заболеваний (CDC) в настоящее время не рекомендует рентгенографию или КТ для диагностики COVID-19. Единственным специфическим методом диагностики остается тестирование ПЦР и исследование антител к вирусу SARS-CoV2. Требуется подтверждение с помощью теста ПЦР или теста на антитела, даже если рентгенологические данные свидетельствуют о COVID-19 при рентгенологическом исследовании или компьютерной томографии. Как правило, результаты визуализации грудной клетки при COVID-19 неспецифичны и аналогичны таковым при других вирусных инфекциях, включая грипп, SARS и MERS.

Период высокой распространенности гриппа еще больше ограничивает специфичность КТ. Таким образом, ACR не рекомендует проводить КТ для скрининга или в качестве теста первой линии для диагностики COVID-19. КТ следует применять только для госпитализированных пациентов с симптомами заболевания и конкретными показаниями для КТ. Перед проведением исследования следующим пациентам следует соблюдать соответствующие процедуры инфекционного контроля. Некоторые клиники США требуют данные КТ грудной клетки, чтобы принять решение о необходимости тестирования пациента на COVID-19 и целесообразности госпитализации. ACR настоя-

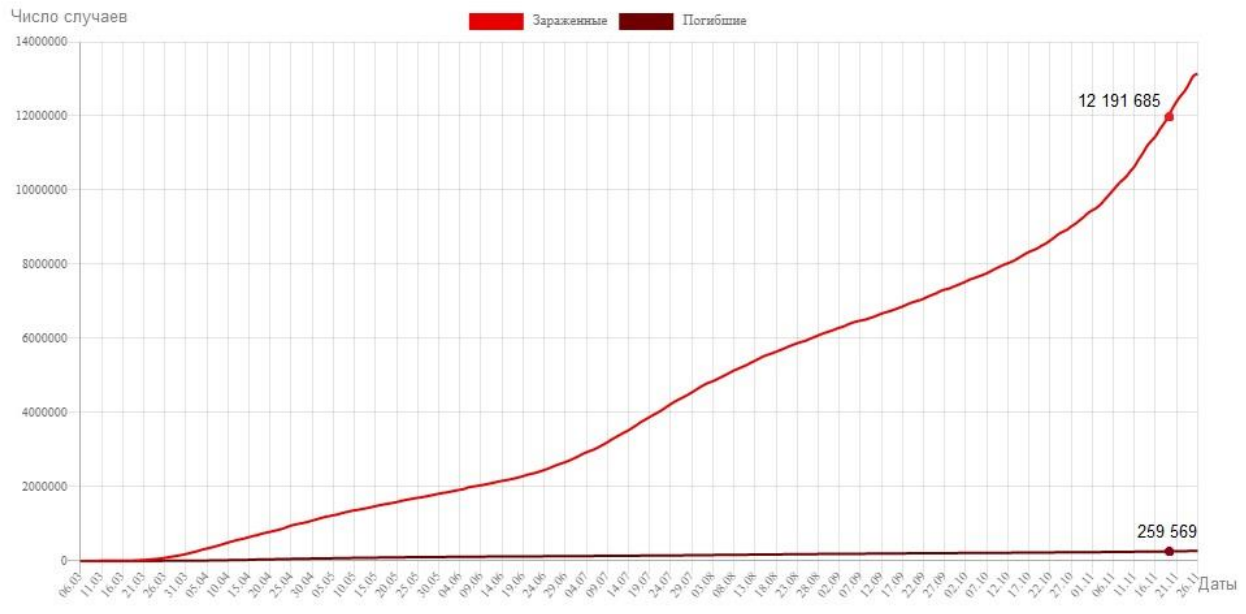

Рис. 2 (Fig. 2)

Рис. 2. Диаграмма.

Подтвержденные случаи заражения и смерти от COVID-19 в США [1].

Fig. 2. Diagram.

Confirmed cases of infection and death from COVID-19 in the USA [1].

тельно не рекомендует подобный подход. Норма по данным КТ грудной клетки не гарантирует отсутствие COVID-19, а выявленная при КТ патология не является специфической для диагностики COVID-19 [18].

Недостаточное количество опубликованной информации относительно диагностики COVID-19 в педиатрической популяции обусловили необходимость разработки практических рекомендации не только для практикующих рентгенологов, но и педиатров. Шесть экспертов детской торакальной радиологии из США, Испании, Китая, Бразилии, Южной Африки и Объединенных Арабских Эмиратов, имеющие опыт ведения педиатрических пациентов во время текущей пандемии, а также во время эпидемий тяжелого острого респираторного синдрома (SARS), ближневосточного респираторного синдрома (MERS) и свиного гриппа типа А (H1N1), разработали рекомендации по визуализации органов грудной клетки в детской популяции. Согласно критериям Американской коллегии радиологии (ACR), применение рентгенографии и КТ не показаны у иммунокомпетентных детей старше 3 месяцев, не нуждающихся в госпитализации. Однако если ребенок не реагирует на амбулаторное лечение, нуждается в госпитализации или у него подозревают внутрибольничную пневмонию, рентгенография применяется в качестве первого метода визуализации. Таким образом, как и в случае с другими респираторными вирусными инфекциями при подозрении на COVID-19, рентгенография органов грудной клетки не показана педиатрическим пациентам с легкими симптомами, однако этот метод стоит рассматривать у пациентов с умеренными или тяжелыми симптомами. Однако из-за ограниченной чувствительности и специфичности отрицательный результат рентгенологического исследования не исключает поражения легких у пациентов с лабораторно подтвержденным COVID-19 и не указывает на отсутствие инфекции в случаях подозрения на COVID-19, не подтвержденный результатами ПЦР. Предложенный структурированный отчет результатов рентгенологического исследования у педиатрических пациентов, проходящих обследование при подозрении на COVID-19, делит проявления на 4 категории: типичные, неопределенные, атипичные и отрицательные.

Результаты КТ грудной клетки, наблюдаемые при COVID-19 у взрослых, чаще всего описывают как двусторонние мультифокальные периферические и/или субплевральные участки уплотнения легочной ткани типа матового стекла, часто с преобладающим распределением в нижних долях, с консолидацией или без. Педиатрические пациенты, как правило, демонстрируют менее выраженные изменения по сравнению с взрослыми. Исследование, оценивающее

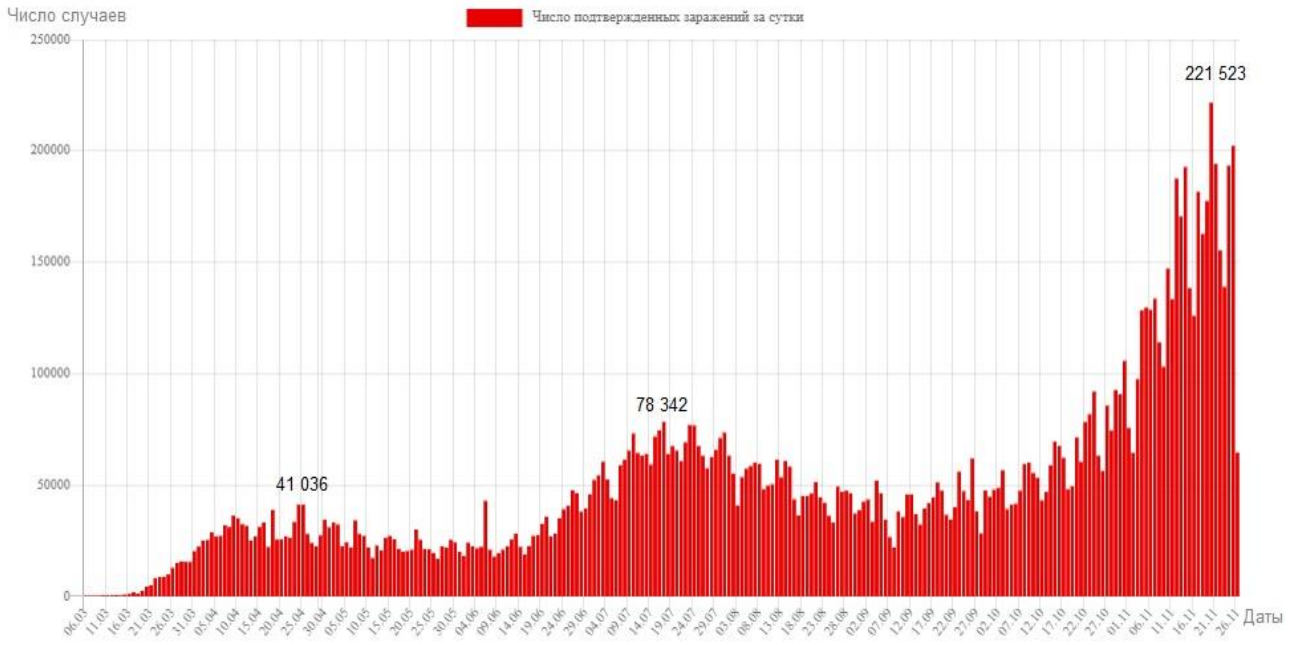

Рис. 3 (Fig. 3)

Рис. 3. Диаграмма.

Количество подтвержденных случаев COVID-19 в США по датам [1].

Fig. 3. Diagram.

The number of confirmed COVID-19 cases in the USA by date [1].

результаты КТ у 98 пациентов с COVID-19 в разных возрастных группах, показало, что у педиатрических пациентов (<18 лет) было меньшее общее количество поражений легких и меньший размер поражений легких по сравнению с взрослыми. Аналогичным образом, сравнительное исследование результатов КТ у 14 педиатрических пациентов по сравнению с 47 взрослым с подтвержденным COVID-19, показало, что у педиатрических пациентов значительно реже выявлялись положительные результаты КТ. КТ грудной клетки не рекомендуется в качестве первоначального диагностического теста у педиатрических пациентов с подозрением на COVID-19. Тем не менее, это может рассматриваться как ответ на конкретный клинический вопрос в острой ситуации (например, для исключения тромбоэмболии легочной артерии у пациента с повышенным уровнем D-димера). Кроме того, КТ грудной клетки может быть рассмотрена у педиатрических пациентов с COVID-19 с ухудшающимся клиническим течением и/или отсутствием реакции на терапию. Наконец, последующая КТ грудной клетки может быть полезна для оценки развития и/или эволюции фиброза легких у пациентов со стойкими изменениями после разрешения острой инфекции. Решение о проведении повторной визуализации грудной клетки после лечения должно основываться как на степени тяжести заболевания, так и на наличии (или отсутствии) клинических симптомов (например, одышки, снижения переносимости физических нагрузок и т.д.) на момент наблюдения. Поскольку долгосрочные данные по педиатрическим пациентам с COVID-19 пока недоступны, рекомендации, представленные в настоящее время в этой статье, основаны на мнении экспертов, а также на долгосрочном опыте наблюдения за SARS и MERS. Для бессимптомных педиатрических пациентов с легким течением заболевания не рекомендуется долгосрочное наблюдение с помощью рентгенографии и КТ. Однако даже у педиатрических пациентов с легким течением заболевания может развиться длительное повреждение легких, поэтому следует рассмотреть возможность последующего стандартного рентгенологического исследования в двух проекциях у пациентов, перенесших COVID-19 в легкой форме. Последующая визуализация в этой группе может помочь оценить признаки легочного фиброза, а также оценить другие потенциально излечимые причины симптомов. У педиатрических пациентов с умеренным или тяжелым течением COVID-19 рекомендуется последующий стандартный рентгеновский снимок в двух проекциях по тем же причинам, что и описанные выше для пациентов с легким течением заболевания. Долгосрочные контрольные исследования пациентов как с SARS, так и с MERS продемонстрировали хроническую легочную патологию, включая фиброз легких примерно у 1/3 (33,3%) пациентов [19].

Применения методов лучевой диагностики в тактике ведения пациентов с COVID-19 в странах Европы.

Пандемия COVID-19 продолжает представлять серьезную угрозу общественному здравоохранению для стран Европейского союза (ЕС), Великобритании и всего мира. По мере роста числа случаев заболевания, достигшего пика в начале апреля 2020 года, многие страны приняли ряд ответных мер, которые привели к снижению заболеваемости. По мере того как страны восстанавливали контроль над распространением вируса, многие меры были смягчены или отменены, чтобы обеспечить более спокойный образ жизни с циркулирующим вирусом. Впоследствии во многих странах ЕС было зарегистрировано новое увеличение числа случаев COVID-19 [20]. Европейский регион был особенно сильно поражен пандемией. Все страны ЕС ввели меры по сдерживанию распространения вируса, хотя они значительно различались. Первоначальная реакция Европы была фрагментированной и плохо скоординированной [21]. На 20 ноября 2020 в ЕС зафиксировано более 12,5 млн случаев заражения COVID-19. Общее число смертей от коронавирусной инфекции в ЕС превысило 307 тыс (Рис. 4, 5).

В Нидерландах и Великобритании КТ применяют для ранней диагностики COVID-19 совместно с ПЦР тестом, при этом исследование пациента делают только один раз, повторные исследования для оценки динамики изменений не проводят [22].

В Италии рекомендуют рентгенографию органов грудной клетки в качестве метода визуализации первой линии, а КТ только в качестве дополнительного метода. Ультразвуковое исследование легких применяют в качестве метода мониторинга для оценки динамики течения заболевания [23]. Врачи использовали этот метод для идентификации поражения легких, что сократило применение, как рентгенографии грудной клетки, так и КТ [24].

В Швейцарии решение о проведении КТ органов грудной клетки должно приниматься только лечащими врачами пациента, например, в случае клинического ухудшения. Кроме того, КТ органов грудной клетки может быть использована у пациентов с отрицательным тестом ПЦР, но с сохраняющимся клиническим подозрением на пневмонию COVID-19 [25].

Применения методов лучевой диагностики в тактике ведения пациентов с COVID-19 в Китае.

Существуют пространственные и временные закономерности пандемии COVID-19 в

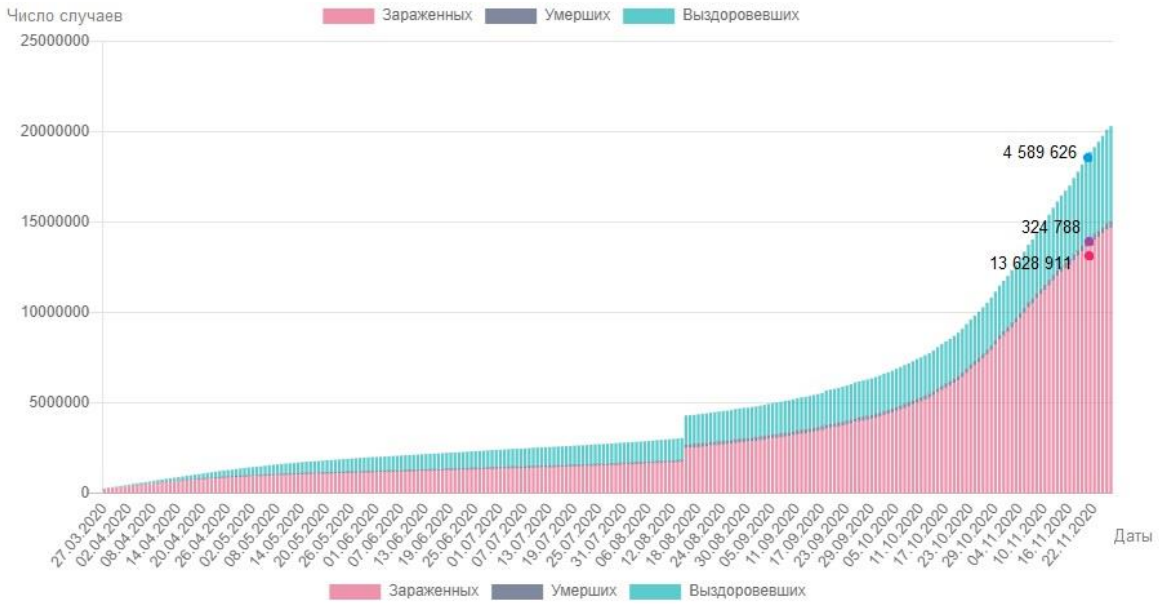

Рис. 4 (Fig. 4)

Рис. 4. Диаграмма.

Подтвержденные случаи заражения, выздоровления и смерти от COVID-19 в Европейском регионе [1].

Fig. 4. Diagram.

Confirmed cases of infection, recovery and death from COVID-19 in the Europe [1].

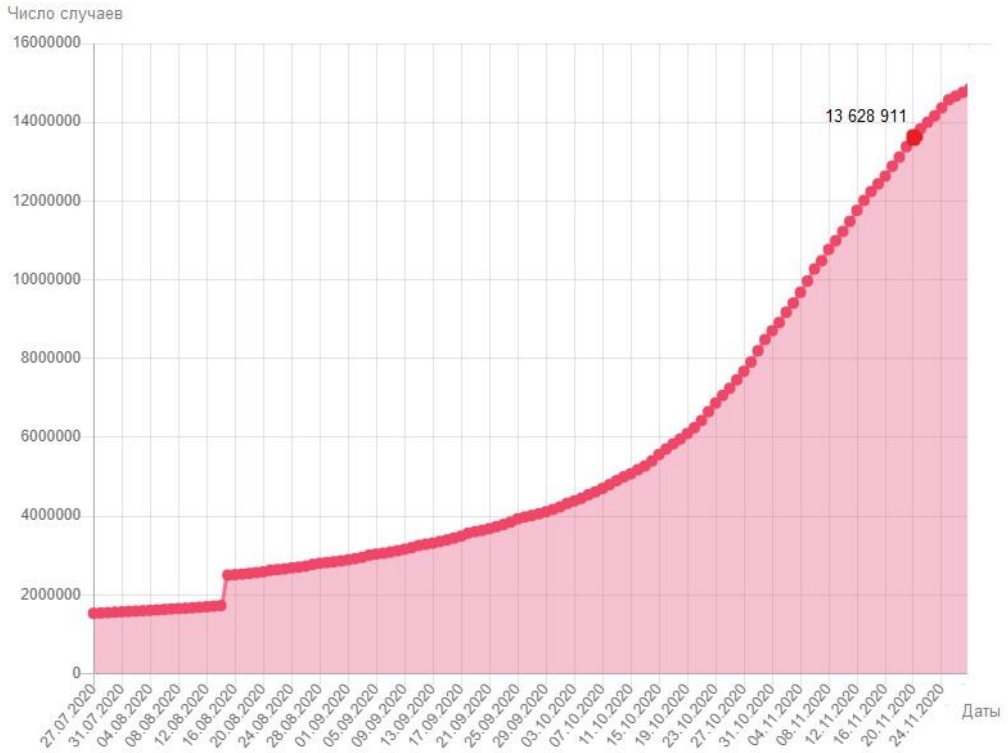

Рис. 5 (Fig. 5)

Рис. 5. Диаграмма.

Подтвержденные случаи заражения, выздоровления и смерти от COVID-19 в Европейском регионе [1].

Fig. 5. Diagram.

Confirmed cases of infection, recovery and death from COVID-19 in the Europe [1].

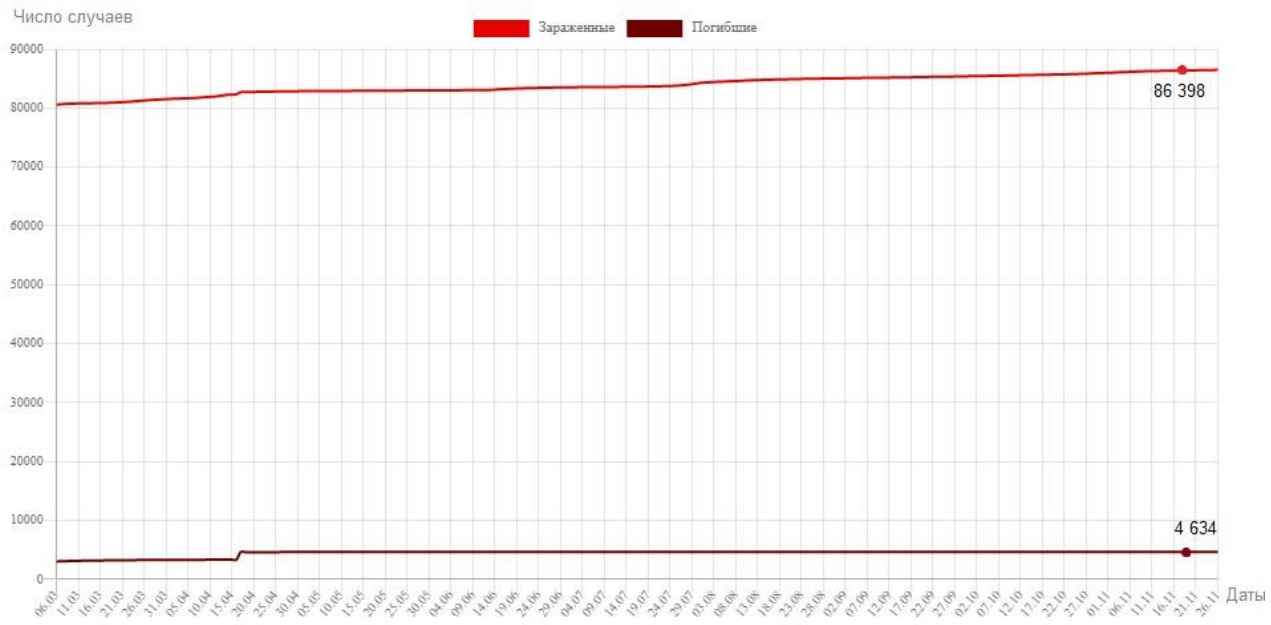

Рис. 6 (Fig. 6)

Рис. 6. Диаграмма.

Подтвержденные случаи заражения и смерти от COVID-19 в Китае [1].

Fig. 6. Diagram.

Confirmed cases of infection and death from COVID-19 in China [1].

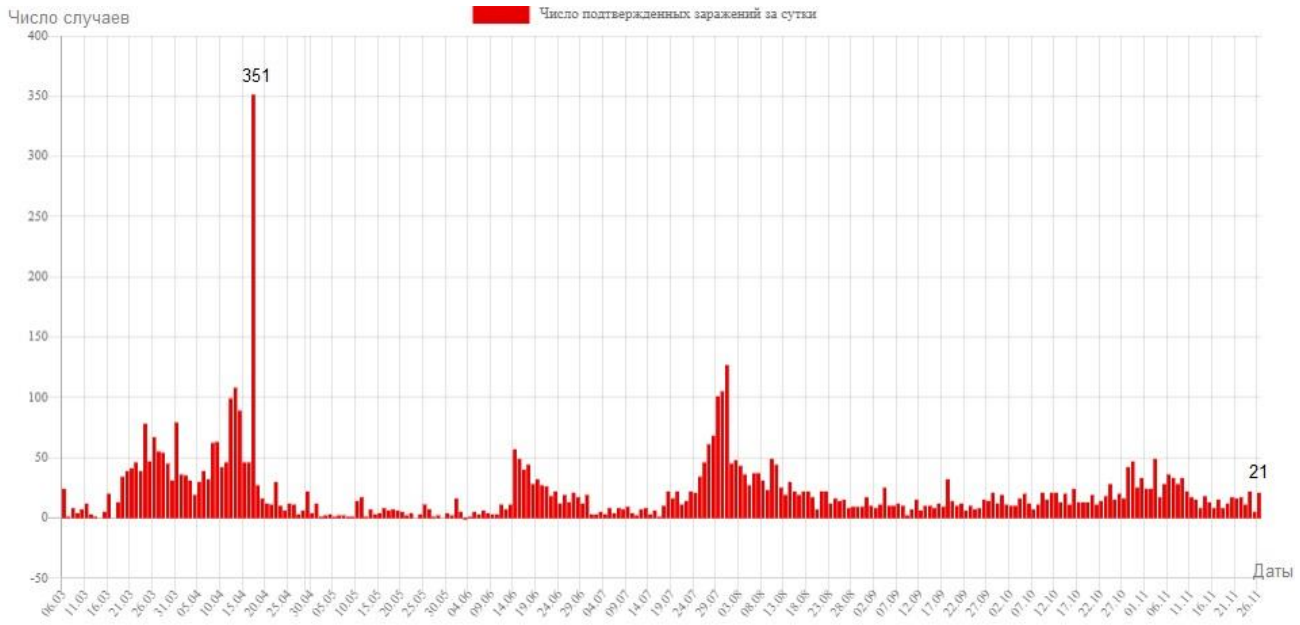

Рис. 7 (Fig. 7)

Рис. 7. Диаграмма.

Количество подтвержденных случаев COVID-19 в Китае по датам [1].

Fig. 7. Diagram.

The number of confirmed COVID-19 cases in China by date [1].

Китае. На ранних стадиях пандемии COVID-19 болезнь резко распространилась из региона в регион в Китае [26]. При строгом соблюдении мер профилактики и контроля в Китае наблюдалось быстрое снижение числа новых случаев коронавирусной инфекции, однако ситуация все еще остается серьезной (Рис. 6, 7).

Стандартным методом клинической диагностики COVID-19 в Китае являются ПЦР и КТ органов грудной клетки [27]. В связи с тем, что у большинства пациентов, инфицированных SARS-CoV-2, при выполнении КТ была выявлена характерная картина поражения легких, проведение КТ необходимо не только для ранней диагностики, но и для оценки динамики заболевания. На сегодняшний день в Китае результаты КТ рекомендованы в качестве основного доказательства клинического диагноза COVID-19. Поскольку рентгенография грудной клетки может не выявить патологию на ранней стадии заболевания, она не рекомендуется в качестве метода визуализации первой линии для COVID-19 [28].

Так как существуют случаи ложноположительных результатов ПЦР, то в Китае дополнительно рекомендуют проводить КТ грудной клетки у пациентов с подозрением на COVID-19 и отрицательной исходной ПЦР [29].

Применения методов лучевой диагностики в тактике ведения пациентов с COVID-19 в России.

Первые случаи заболевания COVID-19 на территории России были зарегистрированы 31 января 2020 года: один в Тюмени, а другой — в Чите. Оба заболевших были гражданами Китая. Пик заболеваемости COVID-19 в России был пройден 11 мая, когда число выявленных за сутки инфицированных составило 11 656 человек, однако с конца августа, как и во всем мире, в России отмечается повторное значительное увеличение количества выявленных случаев (Рис. 8, 9).

Уровень смертности в России является одним из самых низких в мире и составляет 0,9%.

В соответствии с методическими рекомендациями Министерства здравоохранения стандартная рентгенография имеет низкую чувствительность в выявлении начальных изменений впервые дни заболевания и не может применяться для ранней диагностики. Рентгенография с использованием передвижных (палатных) аппаратов является основным методом лучевой диагностики патологии органов грудной клетки только в отделениях реанимации и интенсивной терапии.

Применение КТ целесообразно для первичной оценки состояния ОГК у пациентов с тяжелыми прогрессирующими формами заболевания, а также для дифференциальной диагностики выявленных изменений и оценки динамики процесса. КТ позволяет выявить характерные изменения в легких у пациентов с COVID-19 еще до появления результатов ПЦР и оценить распространенность патологического процесса. С этой целью была предложена классификация поражения легких КТ 1/2/3/4, где КТ 1 соответствует поражению легких 0-25%, КТ 2 – 25-50%, КТ 3 – 50-75%, КТ 4 – 75-100%. В то же время, КТ выявляет изменения легких у значительного числа бессимптомных пациентов, не требующих госпитализации. Результаты КТ в этих случаях не влияют на тактику лечения и прогноз заболевания при наличии лабораторного подтверждения COVID-19. Поэтому массовое применение КТ для скрининга асимптомных и легких форм болезни не рекомендуется.

КТ может быть исследованием «первой линии» в тех медицинских организациях/территориях, в которых имеется достаточное количество аппаратов и кадровое обеспечение для выполнения требуемого объема исследований без ущерба для своевременной диагностики других болезней. Внутривенное контрастирование при КТ у пациентов с известной/предполагаемой вирусной COVID-19 пневмонией проводится при подозрении на заболевания и патологические состояния, диагностика которых невозможна без использования контрастных средств (ТЭЛА, онкологические заболевания др.). Внезапный рост концентрации Д-димера в анализах крови и клиническое подозрение на ТЭЛА являются важными критериями для выполнения КТ-ангиопульмонографии при условии, что ее положительный результат может оказать влияние на лечение и ведение пациента.

УЗИ легких у пациентов с предполагаемой/известной COVID-19 пневмонией является дополнительным методом визуализации, который не заменяет и не исключает проведение рентгенографии и КТ. При соблюдении правильной методики, выборе правильных показаний и наличии подготовленного врачебного персонала это исследование отличается высокой чувствительностью в выявлении интерстициальных изменений и консолидаций в легочной ткани, но только при субплевральном их расположении. Данные УЗИ не позволяют однозначно определить причину возникновения и/или действительную распространенность изменений в легочной ткани. Следует учитывать, что УЗИ не является стандартной процедурой в диагностике пневмоний, оно не включено в клинические рекомендации и стандарты оказания медицинской помощи по диагностике и лечению внебольничной пневмонии. В связи с этим исследований в значительной степени зависит от имеющегося опыта и квалификации

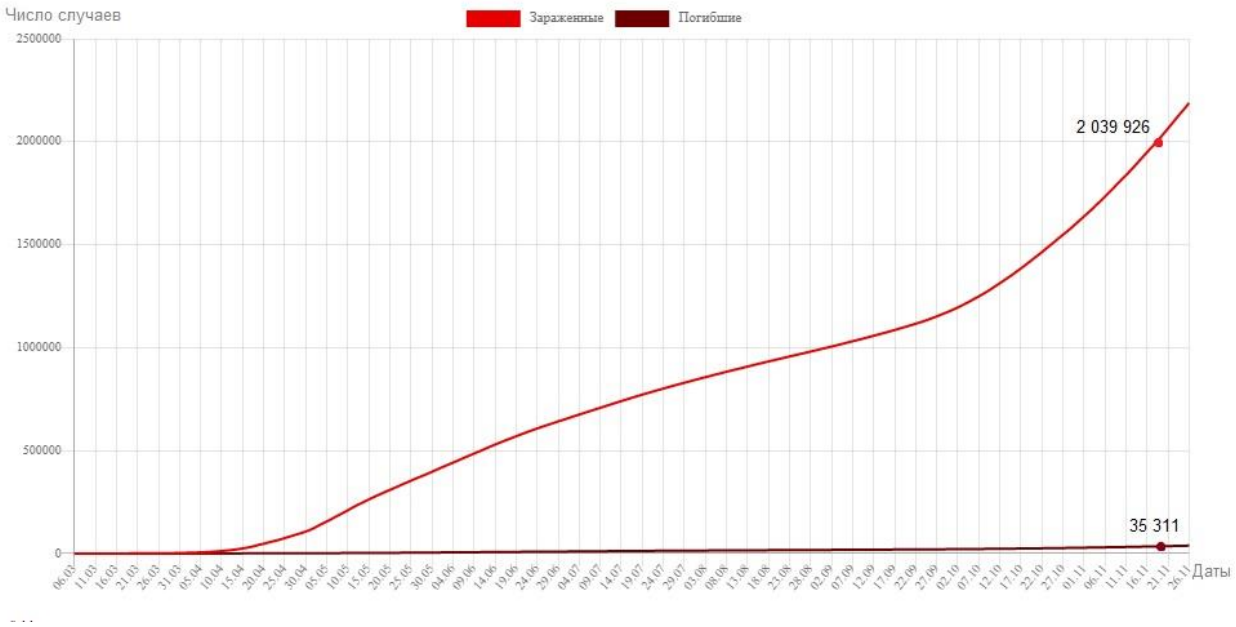

Рис. 8 (Fig. 8)

Рис. 8. Диаграмма.

Подтвержденные случаи заражения и смерти от COVID-19 в России [1].

Fig. 8. Diagram.

Confirmed cases of infection and death from COVID-19 in Russia [1].

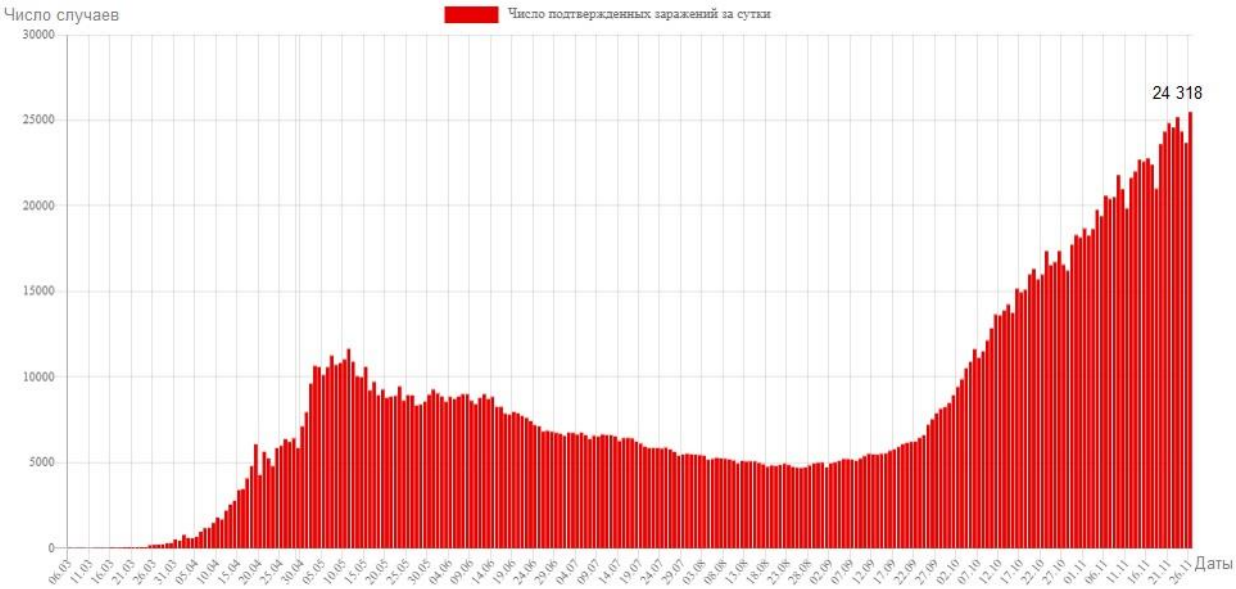

Рис. 9 (Fig. 9)

Рис. 9. Диаграмма.

Количество подтвержденных случаев COVID-19 в России по датам [1].

Fig. 9. Diagram.

The number of confirmed COVID-19 cases in Russia by date [1].

врача, проводящего исследование [30].

В Сеченовском Университете был разработан протокол КТ, учитывающий локализацию поражения; количество очагов уплотнения легочной ткани по типу матового стекла без консолидации/с консолидацией/консолидацией без «матового стекла»; наличие перилобулярных уплотнений; утолщение плевры; плевральный экссудат; увеличение лимфатических узлов средостения; утолщение междолькового интерстиция по типу «булыжной мостовой»; симптом «дерева в почках»; симптом «воздушной бронхограммы»; утолщение сосудов внутри пораженного участка; балл КТ1/2/3/4. Все пациенты были разделены на 6 групп: поступающие в клиники инфекционного профиля с положительным тестом на COVID-19; с отрицательным тестом на COVID-19, но с клиническими симптомами воспалительного процесса в легких; пациенты, проходящие контрольное исследование в целях оценки эффективности лечения, либо в случае клинической необходимости; выписывающиеся из клиники инфекционного профиля; амбулаторные пациенты с/без клинических признаков заболеваний легких при госпитализации в клиники не инфекционного профиля; амбулаторные пациенты, перенесшие COVID-19, проходящие отсроченное обследование. Контрольные исследования пациентов желательно выполнять на 3-4, 7-8 дни (либо по клинической необходимости) и в день выписки из стационара. Обсуждаются вопросы проведения контрольного исследования на 6-9 или 12 месяц после выздоровления [31].

Заключение.

Несмотря на различия в тактике применения методов лучевой диагностики при ведении пациентов с новой коронавирусной инфекцией COVID-19, рентгеновские методы исследования, в том числе КТ, играют важную роль в диагностике COVID-19 в разных странах мира. Данные методы позволяют определять степень поражения легких, проводить мониторинг течения COVID-19 - ассоциированных пневмоний и оценивать возможные осложнения течения заболевания. Большинство национальных и международных организаций не рекомендуют рутинное использование рентгеновских методов для диагностики пневмонии COVID-19 у пациентов с бессимптомным и легким течением заболевания; однако признают необходимость их применения у пациентов с умеренным и тяжелым течением заболевания, ухудшением респираторного статуса или подозрением на наличие осложнений.

Источник финансирования и конфликт интересов.

Авторы данной статьи подтвердили отсутствие финансовой поддержки исследования и конфликта интересов, о которых необходимо сообщить.

Список Литературы:

1. https://coronavirus-monitor.info/#stats

2. CoronavirusCOVID-19 GlobalCasesbytheCenterforSystemsScienceandEngineering (CSSE) atJohnsHopkinsUniversity (JHU).ArcGIS.JohnsHopkinsCSSE.https://www.worldometers.info/coronavirus/. (Retrieved 20 November 2020).

3. Song Zh. et al. From SARS to MERS, Thrusting Coronaviruses into the Spotlight. Viruses, 2019; 11: 59. doi:10.3390/v11010059.

4. Velavan T. P., Meyer C. G. The COVID-19 epidemic. Tropical Medicine and International Health, 2020. 25 (3): 278–280. doi:10.1111/tmi.13383.

5. Zhang G., Hu C., Luo L., Fang F., Chen Y., Li J.et al. Clinical features and short-term outcomes of 221 patients with COVID-19 in Wuhan, China. J ClinVirol. 2020 Apr 9;127:104364.

6. Hulot J.S. COVID-19 in patients with cardiovascular diseases. Arch CardiovascDis. 2020 Apr;113(4):225-226.

7. Hu K., Patel J., Patel B.C. Ophthalmic Manifestations Of Coronavirus (COVID-19). StatPearls. Treasure Island (FL): StatPearls Publishing; 2020 -.2020 Apr 13.

8. Asadi-Pooya A.A., Simani L. Central nervous system manifestations of COVID-19: A systematic review. J Neurol Sci. 2020 Apr 11;413:116832.

9. Recalcati S. Cutaneous manifestations in COVID-19: a first perspective. J EurAcadDermatolVenereol. 2020 Mar 26.

10. OlsonM.C., LubnerM.G., MeniasC.O., MellnickV.M., GettleL.M., KimD.H., ElsayesK.M., PickhardtP.J. RadioGraphics Update: Venous Thrombosis and Hypercoagulability in the Abdomen and Pelvis-Findings in COVID-19. Radiographics. 2020 Sep-Oct;40(5):E24-E28. doi: 10.1148/rg.2020200119. Epub 2020 Jul 10. PMID: 32649264; PMCID: PMC7534456

11. Bernheim A., Mei X., Huang M., Yang Y., Fayad Z.A., Zhang N. Chest CT findings in coronavirus disease-19 (COVID-19): relationship to duration of infection. Radiology. 2020:200463. doi: 10.1148/radiol.2020200463.

12. Зашезова М.Х., Устюжанин Д.В., Шария М.А., Певзнер Д.В., Терновой С.К. КТ в оценке динамики течения covid-19: терапия с применением цитокиновой сорбции и селективной плазмофильтрации. REJR 2020; 10(3):20-25. DOI:10.21569/2222-7415-2020-10-3-20-25.

13. Koo H.J., Lim S., Choe J., Choi S.H., Sung H., Do K.H. Radiographic and CT features of viral pneumonia. Radiographics. 2018;38(3):719–739. doi: 10.1148/rg.2018170048.

14. Bai H.X., Hsieh B., Xiong Z., Halsey K., Choi J.W., Tran T.M.L., Pan I., Shi L.B., Wang D.C., Mei J., Jiang X.L., Zeng Q.H., Egglin T.K., Hu P.F., Agarwal S., Xie F., Li S., Healey T, Atalay MK, Liao WH. Performance of radiologists in differentiating COVID-19 from viral pneumonia on chest CT. Radiology. 2020 Mar 10:200823. Doi: 10.1148/radiol.2020200823.

15. Wu Z., McGoogan J.M. Characteristics of and important lessons from the coronavirus disease 2019 (COVID-19) outbreak in China: summary of a report of 72314 cases from the Chinese center for disease control and prevention. JAMA. 2020.

16. Raptis C.A., Hammer M.M., Short R.G. Chest CT and Coronavirus Disease (COVID-19): A Critical Review of the Literature

to Date (published online ahead of print, 2020 Apr 16). AJR Am J Roentgenol. 2020;1-4. doi:10.2214/AJR.20.23202.

17. Cases in U.S. (англ.). CenterforDiseaseControl.

18. https://www.acr.org/Clinical-Resources/COVID-19-Radiology-Resources

19. Jin YH, Zhan QY,Peng ZY, Ren XQ, Yin XT, Cai L et al. Evidence-Based Medicine Chapter of China International Exchange and Promotive Association for Medical and Health Care (CPAM); Chinese Research Hospital Association (CRHA). Chemoprophylaxis, diagnosis, treatments, and discharge management of COVID-19: An evidence-based clinical practice guideline (updated version). MilMedRes. 2020 Sep 4;7(1):41. doi: 10.1186/s40779-020-00270-8. PMID: 32887670; PMCID: PMC7472403.

20. Rapid Risk Assessment: Coronavirus disease 2019 (COVID-19) in the EU/EEA and the UK – eleventh update: resurgence of cases. European Centre for Disease Prevention and Control.An agency of the European Union.

https://www.ecdc.europa.eu/en/publications-data/rapid-risk-assessment-coronavirus-disease-2019-covid-19-eueea-and-uk-eleventh

21. Martin McKee. A European roadmap out of the covid-19 pandemic.BMJ. 2020 Apr 17;369:m1556. doi: 10.1136/bmj.m1556.

22. Chua F.,Armstrong-James D.,Sujal R. Desai, Barnett J.,Kouranos V., Min Kon O., et al.. The role of CT in case ascertainment and management of COVID-19 pneumonia in the UK: insights from high-incidence regions. Lancet Respir Med. 2020 May; 8(5): 438–440.

23. Neri E., Miele V., Coppola F., Grassi R. Use of CT and artificial intelligence in suspected or COVID-19 positive patients: statement of the Italian Society of Medical and Interventional Radiology. Radiol Med. 2020 May;125(5):505-508. doi: 10.1007/s11547-020-01197-9. Epub 2020 Apr 29.

24. Vetrugno L., Bove T., Orso D., Barbariol F., Bassi F., Boero E., et al. Our Italian experience using lung ultrasound for identification, grading and serial follow-up of severity of lung involvement for management of patients with COVID-19.Echocardiography. 2020 Apr 15: 10.1111/echo.14664.

25. FechnerC., StrobelK., Treumann T., Sonderegger B., Azzola A., Fornaro J., et al. COVID-19 and the role of imaging: early experiences in Central Switzerland. Swiss Med Wkly. 2020 Jun 22;150:w20304. doi: 10.4414/smw.2020.20304.

26. Dayun Kang, HyunhoChoi, Jong-Hun Kim, and JungsoonChoic. Spatial epidemic dynamics of the COVID-19 outbreak in China.Int J Infect Dis. 2020 May; 94: 96–102. Publishedonline 2020 Apr 3. doi: 10.1016/j.ijid.2020.03.076

27. HuilanTu, Sheng Tu, ShiqiGao, AnwenShao, and Jifang-Shenga. Current epidemiological and clinical features of COVID-19; a global perspective from China. J Infect. 2020 Jul; 81(1): 1–9. Published online 2020 Apr 18. doi: 10.1016/j.jinf.2020.04.011

28. Li K., Fang Y., Li W. CT image visual quantitative evaluation and clinical classification of coronavirus disease (COVID-19). EurRadiol (2020).https://doi.org/10.1007/s00330-020-06817-6.

29. Jian-Long He, Lin Luo , Zhen-Dong Luo , Jian-XunLyu , Ming-Yen Ng , Xin-Ping Shen , Zhibo Wen. Diagnostic performance between CT and initial real-time RT-PCR for clinically suspected 2019 coronavirus disease (COVID-19) patients outside Wuhan, China. Respir Med. 2020 Jul;168:105980. doi: 10.1016/j.rmed.2020.105980. Epub 2020 Apr 21. PMID: 32364959 PMCID: PMC7172864 DOI: 10.1016/j.rmed.2020.105980

30. Временные методические рекомендации Министерства здравоохранения Российской Федерации. Профилактика, диагностика и лечение новой коронавирусной инфекции (COVID-19). Версия 7 (03.06.2020).

31. Фомин В.В., Терновой С.К., Серова Н.С. Рекомендациипо лучевой диагностике у пациентов с COVID-19 (Фомин В.В., Терновой С.К., Серова Н.С. Рекомендациипо лучевой диагностике у пациентов с COVID-19 (опыт Сеченовского Университета). REJR 2020; 10(2):8-13. DOI:10.21569/2222-7415-2020-10-2-8-13.

References:

1. https://coronavirus-monitor.info/#stats

2. Coronavirus COVID-19 Global Cases by the Center for Systems Science and Engineering (CSSE) at Johns Hopkins University (JHU). ArcGIS. Johns Hopkins CSSE. https://www.worldometers.info/coronavirus/. (Retrieved 20 November 2020).

3. Song Zh. et al. From SARS to MERS, Thrusting Coronaviruses into the Spotlight. Viruses, 2019; 11: 59. doi:10.3390/v11010059.

4. Velavan T. P., Meyer C. G. The COVID-19 epidemic. Tropical Medicine and International Health, 2020. 25 (3): 278–280. doi:10.1111/tmi.13383.

5. Zhang G., Hu C., Luo L., Fang F., Chen Y., Li J.et al. Clinical features and short-term outcomes of 221 patients with COVID-19 in Wuhan, China. J ClinVirol. 2020 Apr 9;127:104364.

6. Hulot J.S. COVID-19 in patients with cardiovascular diseases. Arch CardiovascDis. 2020 Apr;113(4):225-226.

7. Hu K., Patel J., Patel B.C. Ophthalmic Manifestations Of Coronavirus (COVID-19). StatPearls. Treasure Island (FL): StatPearls Publishing; 2020 -.2020 Apr 13.

8. Asadi-Pooya A.A., Simani L. Central nervous system manifestations of COVID-19: A systematic review. J Neurol Sci. 2020 Apr 11;413:116832.

9. Recalcati S. Cutaneous manifestations in COVID-19: a first perspective. J EurAcadDermatolVenereol. 2020 Mar 26.

10. OlsonM.C., LubnerM.G., MeniasC.O., MellnickV.M., GettleL.M., KimD.H., ElsayesK.M., PickhardtP.J. RadioGraphics Update: Venous Thrombosis and Hypercoagulability in the Abdomen and Pelvis-Findings in COVID-19. Radiographics. 2020 Sep-Oct;40(5):E24-E28. doi: 10.1148/rg.2020200119. Epub 2020 Jul 10. PMID: 32649264; PMCID: PMC7534456

11. Bernheim A., Mei X., Huang M., Yang Y., Fayad Z.A., Zhang N. Chest CT findings in coronavirus disease-19 (COVID-19): relationship to duration of infection. Radiology. 2020:200463. doi: 10.1148/radiol.2020200463.

12. ZashezovaM.Kh., Ustyuzhanin D.V., Shariya M.A., Pevzner D.V., Ternovoy S.K. MSCT diagnosis of recurrent osteosarcoma of the lower jaw after surgical treatment.

13. REJR 2020; 10(3):20-25. DOI:10.21569/2222-7415-2020-10-3-20-25. Koo H.J., Lim S., Choe J., Choi S.H., Sung H., Do K.H. Radiographic and CT features of viral pneumonia. Radiographics. 2018;38(3):719–739. doi: 10.1148/rg.2018170048.

14. Bai H.X., Hsieh B., Xiong Z., Halsey K., Choi J.W., Tran T.M.L., Pan I., Shi L.B., Wang D.C., Mei J., Jiang X.L., Zeng Q.H., Egglin T.K., Hu P.F., Agarwal S., Xie F., Li S., Healey T, Atalay MK, Liao WH. Performance of radiologists in differentiating COVID-19 from viral pneumonia on chest CT. Radiology. 2020 Mar 10:200823. Doi: 10.1148/radiol.2020200823.

15. Wu Z., McGoogan J.M. Characteristics of and important lessons from the coronavirus disease 2019 (COVID-19) outbreak in China: summary of a report of 72314 cases from the Chinese center for disease control and prevention. JAMA. 2020.

16. Raptis C.A., Hammer M.M., Short R.G. Chest CT and Coronavirus Disease (COVID-19): A Critical Review of the Literature to Date (published online ahead of print, 2020 Apr 16). AJR Am J Roentgenol. 2020;1-4. doi:10.2214/AJR.20.23202.

17. Cases in U.S. (англ.). CenterforDiseaseControl.

18. https://www.acr.org/Clinical-Resources/COVID-19-Radiology-Resources

19. Jin YH, Zhan QY,Peng ZY, Ren XQ, Yin XT, Cai L et al. Evidence-Based Medicine Chapter of China International Exchange and Promotive Association for Medical and Health Care (CPAM); Chinese Research Hospital Association (CRHA). Chemoprophylaxis, diagnosis, treatments, and discharge management of COVID-19: An evidence-based clinical practice guideline (updated version). MilMedRes. 2020 Sep 4;7(1):41. doi: 10.1186/s40779-020-00270-8. PMID: 32887670; PMCID: PMC7472403.

20. Rapid Risk Assessment: Coronavirus disease 2019 (COVID-19) in the EU/EEA and the UK – eleventh update: resurgence of cases. European Centre for Disease Prevention and Control.An agency of the European Union.https://www.ecdc.europa.eu/en/publications-data/rapid-risk-assessment-coronavirus-disease-2019-covid-19-eueea-and-uk-eleventh

21. Martin McKee. A European roadmap out of the covid-19 pandemic.BMJ. 2020 Apr 17;369:m1556. doi: 10.1136/bmj.m1556.

22. Chua F., Armstrong-James D., Sujal R. Desai, Barnett J., Kouranos V., Min Kon O., et al.. The role of CT in case ascertainment and management of COVID-19 pneumonia in the UK: insights from high-incidence regions. Lancet Respir Med. 2020 May; 8(5): 438–440.

23. Neri E., Miele V., Coppola F., Grassi R. Use of CT and artificial intelligence in suspected or COVID-19 positive patients: statement of the Italian Society of Medical and Interventional Radiology. Radiol Med. 2020 May;125(5):505-508. doi: 10.1007/s11547-020-01197-9. Epub 2020 Apr 29.

24. Vetrugno L., Bove T., Orso D., Barbariol F., Bassi F., Boero E., et al. Our Italian experience using lung ultrasound for identification, grading and serial follow-up of severity of lung involvement for management of patients with COVID-19.Echocardiography. 2020 Apr 15: 10.1111/echo.14664.

25. FechnerC., StrobelK., Treumann T., Sonderegger B., Azzola A., Fornaro J., et al. COVID-19 and the role of imaging: early experiences in Central Switzerland. Swiss Med Wkly. 2020 Jun 22;150:w20304. doi: 10.4414/smw.2020.20304.

26. Dayun Kang, HyunhoChoi, Jong-Hun Kim, and Jungsoon Choic. Spatial epidemic dynamics of the COVID-19 outbreak in China. Int J Infect Dis. 2020 May; 94: 96–102. Publishedonline 2020 Apr 3. doi: 10.1016/j.ijid.2020.03.076

27. HuilanTu, Sheng Tu, ShiqiGao, AnwenShao, and Jifang-Shenga. Current epidemiological and clinical features of COVID-19; a global perspective from China. J Infect. 2020 Jul; 81(1): 1–9. Published online 2020 Apr 18. doi: 10.1016/j.jinf.2020.04.011

28. Li K., Fang Y., Li W. CT image visual quantitative evaluation and clinical classification of coronavirus disease (COVID-19). EurRadiol (2020).https://doi.org/10.1007/s00330-020-06817-6.

29. Jian-Long He, Lin Luo , Zhen-Dong Luo , Jian-XunLyu , Ming-Yen Ng , Xin-Ping Shen , Zhibo Wen. Diagnostic performance between CT and initial real-time RT-PCR for clinically suspected 2019 coronavirus disease (COVID-19) patients outside Wuhan, China. Respir Med. 2020 Jul;168:105980. doi: 10.1016/j.rmed.2020.105980. Epub 2020 Apr 21. PMID: 32364959 PMCID: PMC7172864 DOI: 10.1016/j.rmed.2020.105980

30. Temporary guidelines of the Ministry of Health of the Russian Federation. Prevention, diagnosis and treatment of new coronavirus infection (COVID-19). Version 7 (03.06.2020).

31. Fomin V.V., Ternovoy S.K., Serova N.S. Radiological guidelines in patients with COVID-19 (Sechenov University experience). REJR 2020; 10(2):8-13. DOI:10.21569/2222-7415-2020-10-2-8-13.

КОМПЬЮТЕРНО-ТОМОГРАФИЧЕСКИЕ АСПЕКТЫ ДИАГНОСТИКИ ПРИСОЕДИНЕНИЯ ВТОРИЧНОЙ БАКТЕРИАЛЬНОЙ ПНЕВМОНИИ У ПАЦИЕНТОВ С НОВОЙ КОРОНАВИРУСНОЙ ИНФЕКЦИЕЙ (COVID-19)

Абович Ю.А.[1,2], Бронов О.Ю.[1], Гусаров В.Г.[1], Теплых Б.А.[1], Камышова Д.А.[1], Соломанников В.М.[1]

1- ФГБУ «Национальный медико-хирургический Центр им. Н.И. Пирогова» Минздрава России. г. Москва, Россия.
2- ФГАОУ ВО «Российский Национальный Исследовательский Медицинский Университет им. Н.И. Пирогова». г. Москва, Россия.

Цель исследования. Разработать диагностические компьютерно-томографические критерии для ранней идентификации присоединения вторичной бактериальной пневмонии у пациентов с поражением легких при новой коронавирусной инфекции, чтобы обеспечить своевременное выявление и лечение бактериальных легочных осложнений при COVID-19.

Материалы и методы. Исследование представляет собой ретроспективное когортное исследование, выполненное на группе больных (n=58), проходивших лечение в НМХЦ имени Н.И. Пирогова в период с 01.03.2020 г. по 15.06.2020 г. по поводу новой коронавирусной инфекции. Исходя из клинико-лабораторных данных, была выделена группа пациентов (n=26) с подозрением на присоединение бактериальной инфекции. Для данной группы, в сравнении с группой пациентов с «неосложненными» вирусными пневмониями (n=32), были сформулированы и проанализированы компьютерно-томографические признаки с последующим статистическим анализом.

Результаты. Наиболее информативными КТ-признаками присоединившейся вторичной бактериальной пневмонии в нашем исследовании являлись: участки консолидации, соответствующие сегментарному строению легких; граница консолидации, проходящая по междолевой плевре; консолидация, возникающая на фоне неизмененной паренхимы в течение последних 5-7 дней, а также симптом воздушной бронхограммы, при котором бронхи прослеживаются линейными воздушными структурами от центральных до периферических отделов.

Заключение. Компьютерная томография может быть эффективно использована наряду с клинико-лабораторными показателями для дифференциальной диагностики истинно вирусной COVID-19 пневмонии и присоединившейся бактериальной инфекции..

Ключевые слова: новая коронавирусная инфекция, COVID-19, компьютерная томография, вторичная бактериальная пневмония.

Контактный автор: Абович Ю.А., Email: abovich@mail.ru

Для цитирования: Абович Ю.А., Бронов О.Ю., Гусаров В.Г., Теплых Б.А., Камышова Д.А., Соломанников В.М. Компьютерно-томографические аспекты диагностики присоединения вторичной бактериальной пневмонии у пациентов с новой коронавирусной инфекцией (COVID-19). REJR 2020; 10(4):21-35. DOI:10.21569/2222-7415-2020-10-4-21-35.

Статья получена: **18.08.20** **Статья принята:** **19.09.20**

BACTERIAL PNEUMONIA COMPLICATING SARS-COV-2: COMPUTED TOMOGRAPHY ASPECTS

Abovich Yu.A.[1,2], Bronov O.Yu.[1], Gusarov V.G.[1], Teplykh B.A.[1], Kamyshova D.A.[1], Solomannikov V.M.[1]

1 - FSBI "National medical-surgical N.I. Pirogov Center". Moscow, Russia
2 FSAEI HE "N.I. Pirogov Russian National Research Medical University". Moscow, Russia

Purpose. To determine computed tomography diagnostic criteria for early identification of bacterial infection complicating SARS-CoV-2 viral pneumonia, to provide detection and timely treat the secondary bacterial lung complications in patients with COVID-19 infection.

Materials and methods. This study was designed as a retrospective cohort clinical trial. The total of 58 patients was enrolled. All of them had received medical treatment in Pirogov National Medical and Surgical Center, Moscow from 01.03.2020 to 15.06.2020 due to the SARS-CoV-2 infection. The cohort was subdivided into two groups that included 26 and 32 patients, respectively. In the first group (n = 26) was made based on clinical course of the disease and laboratory findings, the secondary bacterial infection on top of the preexisting viral lesions was detect and treated. The patients that showed no clinical or laboratory signs of secondary infection (n = 32) were included in the second control group. All of the radiographic (CT) findings in both groups were listed and subsequently thoroughly analyzed by means of statistics.

Results. The most informative CT features of associated secondary bacterial pneumonia in our study were: areas of consolidation corresponding to the segmental structure of the lungs; the border of consolidation, mostly following the interlobar pleura; consolidation that occurs during the last 5-7 days in the area with unchanged parenchyma on initial scan. It was also noted specific subtype of air bronchogram, which included easily traceable bronchi from central areas to periphery.

Conclusion. Computed tomography can be efficiently used with clinical and laboratory criteria to determine the secondary bacterial infection complicating SARS-CoV-2 viral pneumonia.

Keywords: new coronavirus infection, COVID-19, computed tomography, secondary bacterial pneumonia

Corresponding author: Abovich Yu.A. E-mail: abovich@mail.ru

For citation: Abovich Yu.A., Bronov O.Yu., Gusarov V.G., Teplykh B.A., Kamyshova D.A., Solomannikov V.M. Bacterial pneumonia complicating SARS-COV-2: computed tomography aspects. REJR 2020; 10(4):21-35. DOI:10.21569/2222-7415-2020-10-4-21-35.

.

Received: **18.08.20** **Accepted:** **19.08.20**

Респираторные вирусные инфекции (в том числе новый коронавирус SARS-CoV-2) повреждают дыхательные пути в результате прямого патогенного воздействия, которое может в дальнейшем привести к развитию вторичной бактериальной инфекции [1, 2] и значительно ухудшить прогноз пациента.

Известно, что большинство смертельных случаев во время вспышки гриппа в 1918 г. [3, 4], а также пандемического гриппа A (H1N1) в 2009 г. были связаны с последующим присоединением бактериальной инфекции, особенно вызванной Streptococcus pneumoniae [3, 5]. Несмотря на доказанную важность сопутствующих инфекций в степени тяжести респираторных заболеваний, они недостаточно изучены во время крупных вспышек респираторных инфекций. Чжоу и коллеги показали, что при пандемии новой коронавирусной инфекцией (COVID-19) у 50% умерших пациентов были признаки вторичного бактериального инфицирования [6]. Недавнее большое обзорное международное исследование с анализом большого количества пациентов, показало, что течение COVID-19 осложнялось присоединением как бактериальной, так и грибковой инфекции [7].

Диагностика сопутствующих инфекционных осложнений является сложной проблемой. Может иметь место хроническое воспаление бактериальной природы, являющееся «фоном» для вирусной инфекции. Кроме того, у пациен-

тов может развиться вторичная внутрибольничная инфекция. Пациентам с крайне тяжелым течением COVID-19 зачастую длительное время проводится инвазивная искусственная вентиляция легких, что повышает вероятность возникновения вторичных инфекций. В настоящее время в 74,5% случаев пациенты с COVID-19, поступающие в отделения интенсивной терапии, уже получают антибактериальную терапию, что приводит к снижению чувствительности микробиологического тестирования [7]. Таким образом, существует необходимость в разработке диагностических рентгенологических (компьютерно-томографических) критериев и алгоритмов для ранней идентификации бактериальных инфекций, чтобы обеспечить своевременное выявление и лечение бактериальных легочных осложнений при COVID-19.

В нашем исследовании мы проанализировали роль компьютерной томографии (КТ) в диагностике вторичной бактериальной инфекции у пациентов с вирусным повреждением легких на фоне COVID-19, ретроспективно проанализировав компьютерные томограммы больных новой коронавирусной инфекцией, у которых по клинико-лабораторным данным отмечалось присоединение вторичной бактериальной инфекции.

Материалы и методы.

Пациенты.

Данное исследование представляет собой ретроспективное когортное исследование, выполненное на группе больных, проходивших лечение в НМХЦ имени Н.И. Пирогова в период с 06.03.2020 г. по 15.06.2020 г. с подтвержденным методом полимеразной цепной реакции (ПЦР) диагнозом вирусной пневмонии, вызванной SARS – CoV - 2. Размер выборки составил 58 человек.

Все пациенты были подразделены на две группы, исходя из абсолютных значений прокальцитонина (ПКТ) на пике инфекции (> 0.2 нг/мл для пациентов с вторичной инфекцией), положительных посевов крови и/или мокроты (при их наличии). Указанные параметры выступали в качестве основных критериев включения. К параметрам исключения относились: 1) недавно перенесенная травма, хирургическое вмешательство (за исключением трахеостомии) или ожог; 2) любой из подтипов кардиогенного шока; 3) хроническая болезнь почек (ст. более 3а); 4) подтвержденный микоз или паразитарная инфекция; 5) подтвержденное злокачественное образование; 6) подтвержденный очаг инфекции за пределами тканей легких.

В первую группу были включены пациенты с низкими абсолютными значениями ПКТ и отрицательными посевами. Размер выборки составил 32 пациента. Во вторую группу были включены пациенты с подтвержденной вторичной бактериальной инфекцией. Размер выборки составил 26 пациента. Для пациентов из группы 2 даты анализируемых изображений выбирались в соответствии с пиковыми значениями ПКТ. В качестве референсных были выбраны предыдущие исследования для каждого пациента.

Методика КТ и интерпретация изображений.

Все КТ грудной клетки производились в соответствии со стандартными протоколами. В общей сложности 58 пациентов были обследованы с помощью компьютерного томографа Phillips «Brilliance CT 64 slice», реконструкция выполнена срезами толщиной 1 мм. Параметры сканирования были следующими: 120 кВольт, 70 мА, коллиматор 1,5 мм, матрица восстановления 512 × 512, толщина среза 1,0 мм и алгоритм высокого пространственного разрешения. Диапазон сканирования включал органы грудной клетки от первых ребер до диафрагмы. Все пациенты были обследованы в положении на спине, без введения контрастного вещества. После отбора, исследования были анонимизированы и предоставлены для анализа трем рентгенологам, с опытом работы 3 года, 10 и 19 лет соответственно, для последующего независимого анализа; расхождения решались путем консенсуса.

К параметрам, вынесенным для анализа на КТ-изображениях, относились:

1) Форма и размер зон консолидации, которые могли быть представлены: небольшими локальными участками любой формы (до 20 мм); округлыми или овальными участками (рис. 1 а, в), полигональными участками (рис. 1 ,д), треугольными участками (рис. 1 г), а также участками, соответствующими сегментарному строению легких (рис. 1 е).

2) Контур участков консолидации. Контуры могли быть ровными (рис. 1 в, г), неровными (рис. 1 б, Дд), а также проходящими по границе междолевой плевры (рис. 1 е).

3) Структура консолидации по плотности определялась как неоднородная (диапазон плотностей от матового стекла до консолидации, рис.1 д); или однородная, представляющая собой участки достаточно однородной консолидации без наличия внутри консолидации матового стекла (рис. 1 в).

Воздушная бронхограмма на фоне консолидации, могла быть представлена линейными воздушными структурами (рис. 1 е), таким образом, что на аксиальных срезах бронхи прослеживались от прикорневых отделов практически до периферии. В противном же случае, аэробронхограмма рассматривалась, как «хаотичная» - с фрагментарно прослеживаемыми просветами бронхов, их деформацией (рис. 1 б, г, д).

Рис. 1 а (Fig. 1 a)

Рис. 1 б (Fig. 1 b)

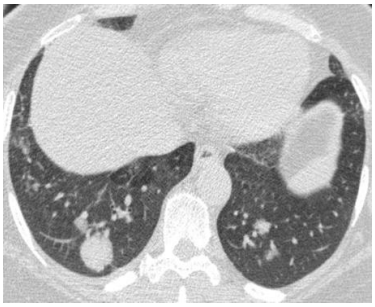

Рис. 1 в (Fig. 1 c)

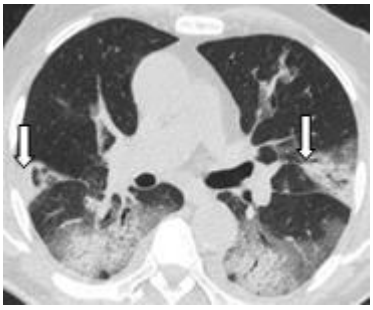

Рис. 1 г (Fig. 1 d)

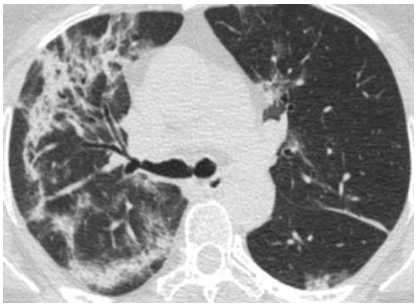

Рис. 1 д (Fig. 1 e)

Рис. 1 е (Fig. 1 f)

Рис. 1. Фрагменты компьютерных томограмм легких, демонстрирующие различные типы консолидации, наблюдаемые у пациентов с подтвержденной новой коронавирусной инфекцией.

а – Отдельные округлые участки консолидации, местами сливающиеся между собой; б – локальный участок консолидации полигональной формы; в – локальный участок консолидации округлой формы, однородной структуры; г – треугольные участки консолидации с аэробронхограммой, бронхи прослеживаются фрагментарно; д – распространенные зоны консолидации (стрелки) неправильной формы, неоднородной структуры, бронхи прослеживаются фрагментарно; е – участок, консолидации, соответствующий сегментарному строению легких, достаточно однородной структуры, ровными границами (стрелка), широким основанием прилежащий к междолевой плевре, с аэробронхограммой – бронхи, прослеживаются на большом протяжении.

Fig. 1. Fragments of lung CT scans showing different types of consolidation observed in patients with confirmed new coronavirus infection.

a – separate rounded areas of consolidation, merging with each other; b – local polygonal area of consolidation; c-round consolidations of homogeneous structure; d – triangular areas of consolidation (arrows) with an air bronchogram, the bronchi can be traced only fragmentarily; e – merging consolidation zone of irregular shape, inhomogeneous structure, the bronchi can be traced only fragmentarily; f – the area that corresponds to the segmental/subsegmental structure of the lungs, a fairly uniform structure, smooth borders (arrow), a wide base adjacent to the interlobular pleura, with an air bronchogram – bronchi, can be traced over a considerable distance.

Распределение зон консолидации (преимущественно центральное, преимущественно периферическое, смешанное).

Уменьшение объема пораженной доли.

Наличие плеврального выпота.

Наличие лимфаденопатии средостения (увеличение лимфатических узлов средостения более 10 мм по короткой оси).

Возникновение участков консолидации на фоне неизмененной паренхимы в течение последних 7 дней. Данный признак оценивался в динамике, при сравнении с КТ-данными предыдущих исследований, и был зафиксирован в случае появления консолидации на месте интактной ранее легочной паренхимы, в тех отделах, где не выявлялся симптом матового стекла (рис. 2, 3).

Статистический анализ.

При анализе полученных данных были использованы следующие методы:

Точный тест Фишера для анализа таблиц сопряженности;

Коэффициент корреляции Метьюса для оценки корреляционной взаимосвязи между величинами;

Разница между базовыми клинико-лабораторными характеристиками анализировалась с помощью U – критерия Манна Уитни для непараметрических величин, в связи с тем, что ни одна из интервальных величин не прошла проверки на нормальность.

Проверка на нормальность распределения

Рис. 2 а (Fig. 2 a)

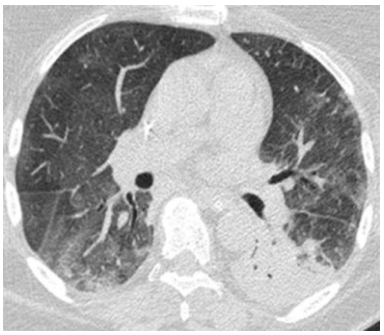

Рис. 2 б (Fig. 2 b)

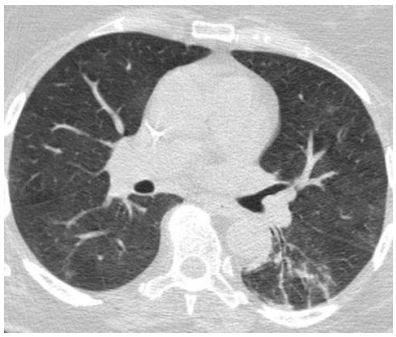

Рис. 2 в (Fig. 2 c)

Рис. 2. КТ органов грудной полости на уровне правой легочной артерии, аксиальная плоскость.

Пациентка З., 69 лет. Новая коронавирусная инфекция, вызванная COVID-19 (подтвержденная). Жалобы при поступлении на выраженную слабость, одышку в покое, лихорадку до 39°С. Больной себя считает 5 дней, когда отметила повышение температуры, слабость, одышку. SpO2 84%.

а – при поступлении. На всем протяжении паренхимы правого и левого легкого определяются множественные участки матового стекла неправильной формы, средней интенсивности с выраженной ретикулярной исчерченностью на фоне матового стекла – симптом «crazy paving».

б – через 6 дней после поступления. Появление в нижней доле левого легкого (S6) (в том числе на фоне неизмененной легочной паренхимы) зоны консолидации по форме, соответствующей субсегментарному строению; с плотной, достаточно однородной структурой, на фоне уплотнения – воздушная бронхограмма. По КТ-картине нельзя исключить присоединение бактериальной инфекции. При этом отмечается положительная динамика течения вирусной пневмонии: тенденция к рассасыванию выявляемых ранее зон матового стекла.

в – через 16 дней после поступления. Выраженная положительная КТ-динамика: разрешение инфильтративных изменений; остаточные зоны тяжистых уплотнений в нижней доле слева практически полное восстановление воздушности остальных отделов легочной паренхимы.

Fig. 2. Chest CT at the level of the right pulmonary artery, axial view.

Patient Z., female, 69. New coronavirus infection caused by COVID-19 (confirmed). Complaints on admission of pronounced weakness, shortness of breath at rest, fever up to 39°C. The patient considers herself sick for 5 days, when she noted fever, weakness, shortness of breath. SpO2 84%.

a – at admission. Multiple areas of irregular, medium-intensity ground glass opacities with sign of increased interstitial pulmonary pattern (“crazy paving”) are observed in both lungs.

b – 6 days after admission. In the lower lobe of the left lung (S6) (unchanged pulmonary parenchyma is given as a background) there are areas of consolidation correspond to the segmental lung structure; have a quite homogenous structure with air bronchogram sign. According to the CT scans, it is impossible to exclude the secondary bacterial infection. At the same time, there is a positive trend in the course of viral pneumonia: previously detected areas of ground glass show signs of resorption.

c – 16 days after admission. Positive CT dynamics: resolution of infiltrative changes; residual changes in the lower lobe on the left, full resorption of the remaining parts of the pulmonary parenchyma.

проводилась с использованием критерия Колмогорова-Смирнова. Все вычисления были выполнены при помощи пакета программ IBM SPSS Statistics 26.0. Для всех использованных методов анализа результаты являлись статистически значимыми при значениях доверительного интервала более 0.95 ($P < 0.05$). Коэффициент корреляции Метьюса (представленный в таблице) интерпретируется аналогично иным коэффициентам корреляции: 1 – прямая зависимость, 0 – отсутствие зависимости, -1 – обратная зависимость, - и приводится для демонстрации наличия математической связи между исследуемыми величинами.

Ни одна из интервальных переменных не прошла тест Колмогорова-Смирнова. В связи с этим все результаты для этого типа величин представлены в виде M [IQR], где M – медиана, [IQR] – интерквартильный размах, крайними значениями которого являются 25% и 75% процентили. Для всех номинальных величин при их сравнении указывается их распространенность в исследуемой популяции, отношение шансов (OR), статистическая значимость и метод статистического анализа. Показатель OR в данной работе вычислялся по формуле: OR =

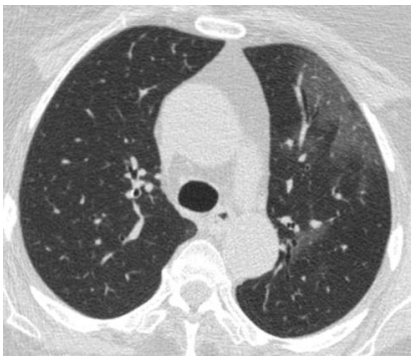

Рис. 3 а (Fig. 3 a)

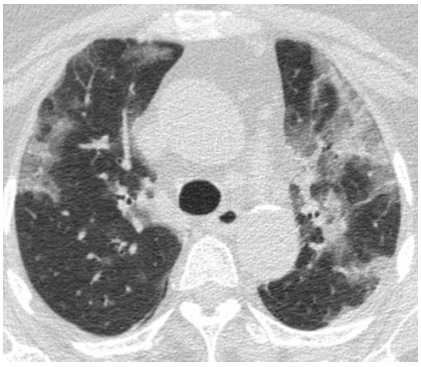

Рис. 3 б (Fig. 3 b)

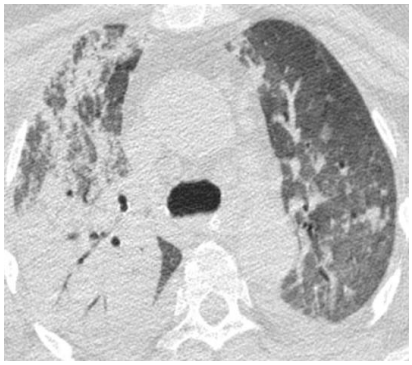

Рис. 3 в (Fig. 3 c)

Рис. 3. КТ органов грудной полости на уровне бифуркации.

Пациентка Л., 72 года. Новая коронавирусная инфекция, вызванная COVID-19 (подтвержденная). Жалобы при поступлении на умеренную общую слабость, повышение температуры тела до 37,0°С, сухой кашель, одышку. SpO2 – 92 %. Считает себя больной в течение последней недели, когда впервые отметила ухудшение общего самочувствия, субфебрилитет.

а – при поступлении. На всем протяжении обоих легочных полей определяются множественные участки слабоинтенсивного матового стекла неправильной формы, имеющие распространенный характер. Типичное начало вирусной (в том числе Covid-19) пневмонии.

б – через 4 дня после поступления. Прогрессирование процесса: увеличение объема и интенсивности зон матового стекла, имеющих распространенный сливной характер, с тенденцией к формированию зон консолидации.

в – через 8 дней после поступления. Общая дальнейшая отрицательная динамика: на всем протяжении легочных полей – диффузное снижение воздушности по типу матового стекла. При этом отмечается частичное рассасывание выявляемых ранее зон консолидации в передних отделах верхней доли слева при резком нарастании симптома консолидации в правом легком на уровне исследования. Зоны консолидации в задних отделах справа возникли на фоне интактной ранее легочной паренхимы, имеют плотную, достаточно однородную структуру, по форме соответствуют сегментарному строению (S2), на фоне уплотнения – воздушная бронхограмма (линейные, достаточно протяженные) просветы бронхов; в плевральных полостях – умеренно выраженное скопление жидкости. По КТ-картине нельзя исключить присоединение бактериальной инфекции. Летальный исход спустя 10 дней после поступления. Посмертный диагноз: Двухсторонняя субтотальная вирусно-бактериальная пневмония (SARS-Cov2), Streptococcus pyogenes, Streptococcus aureus. Прогрессирующая полиорганная недостаточность. ОРДС. Двусторонний гидроторакс. ДН 3. Пароксизмальная форма фибрилляции предсердий.

Fig. 3. Chest CT, bifurcation level.

Patient L., female, 72. New coronavirus infection caused by COVID-19 (confirmed). Complaints on admission of moderate weakness, fever to 37.0°C, dry cough, shortness of breath. SpO2 – 92 %. During the last week she first noticed the simptoms.

a – at admission. Multiple areas of low-intensity ground glass of irregular shape are observed throughout both lung fields. Typical beginning of viral pneumonia (including Covid-19).

b – 4 days after admission. The further progressive course of viral pneumonia. There is an increase in the volume and intensity of ground glass areas; that have diffuse characteristics, with a tendency to form consolidation areas.

c – 8 days after admission. Further deterioration: diffuse increasing of opacity is observed (ground glass lesions). At the same time, there is a partial resorption of previously detected areas of consolidation in the anterior parts of the left upper lobe with a markedly increase of symptoms severity of consolidation in the right lung at the level of the study. Areas of consolidation in the posterior parts on the right appeared on top of previously intact pulmonary parenchyma, have a dense, fairly uniform structure, correspond to the segmental structure (S2), an air bronchogram (linear, sufficiently extended; in the pleural cavities – moderate pleural effusion. According to the CT scans, it is impossible to exclude secondary bacterial infection. Patient passed away 10 days after admission. Post - mortem diagnosis: bilateral subtotal viral- bacterial pneumonia (SARS-Cov2), Streptococcus pyogenes, Streptococcus aureus. Organ failure. ARDS. Bilateral hydrothorax. Paroxysmal form of atrial fibrillation.

(A*B)/(C*D), где A – количество пациентов в группе 1, у которых выявлялся указанный признак, B – количество пациентов в группе 1, у которых указанный признак не выявлялся, C – количество пациентов в группе 2, у которых выявлялся указанный признак, D – количество пациентов в группе 2, у которых указанный признак не выявлялся. Интерпретация OR: при значениях OR > 1 наличие признака в указанной группе повышает вероятность наличия у пациентов в группе вирусной/вторичной бактериальной пневмонии, OR = 1 - события не взаимосвязаны, OR < 1 - наличие признака в указанной группе снижает вероятность наличия у пациентов в группе вирусной/вторичной бактериальной пневмонии.

Результаты.

Клинико-лабораторные характеристики обеих групп представлены в таблице №1.

Анализ основных клинико-лабораторных характеристик показал, что группы не отличались друг от друга по возрасту (P = 0.65, U – критерий Манна-Уитни), а также по частоте распространенности сопутствующих заболеваний, за исключением сахарного диабета. Для последнего была показана тенденция его более частого выявления в группе со вторичной инфекцией (42% vs 19%, OR 5, P = 0,08, Fisher). При этом процентное соотношение пациентов в группе 1 без сопутствующих заболеваний было статистически выше, чем в группе 2 (37.5% vs 4%, OR 15, P = 0.04, Fisher).

Также были отмечены статистические различия, касающиеся основных лабораторных параметров: абсолютного количества лейкоцитов, лимфоцитов, нейтрофилов, концентрации С-реактивного белка (P = 0.05, U – критерий Манна - Уитни). Пациенты с вторичной инфекцией закономерно демонстрировали большие концентрации лейкоцитов и нейтрофилов в сыворотке крови. При этом содержание лимфоцитов было значимо ниже и составило 0.7 * 109 /л [0.445 – 0.99]. Этот показатель в группе с вирусной пневмонией на аналогичном периоде развития основного заболевания составил 1.15 * 109 /л [0.92 – 1.35] (P = 0.05, U – критерий Манна - Уитни).

Распространенность КТ-признаков в исследуемых группах представлена в таблице №2. После проведения теста Fisher для групп были получены следующие результаты:

Небольшие локальные участки консолидации любой формы, округлые и овальные участки консолидации более 20 мм, полигональные участки чаще выявлялись при истинных вирусных пневмониях, вызванных SARS-CoV-2 (рис.1 а-в, рис. 2 а).

Для пациентов с присоединившейся вторичной бактериальной инфекцией были более характерны треугольные участки консолидации, прилегающие широким основанием к плевре (рис. 2 б, рис. 3 в, рис. 4 г, рис. 6 б), а также участки, соответствующие сегментарному строению легких (рис. 2 б, рис. 3 в, рис. 6 б). При этом границы зон консолидации были ровными и чаще проходили по междолевой плевре (рис. 1 е, рис. 6 б).

Симптом воздушной бронхограммы выявлялся в обеих группах. Однако его характеристики значительно отличались в зависимости от наличия вторичной бактериальной инфекции. В группе с вирусной пневмонией бронхи на аксиальных срезах прослеживались хаотично, были деформированы (рис. 1 д). При этом в группе с вторичной бактериальной инфекцией бронхи чаще прослеживались на всем протяжении линейными воздушными структурами (рис. 3 в, рис. 4 а, рис. 5 б, рис. 6 б).

Также в группе с бактериальной инфекцией чаще выявляли уменьшение объема пораженной доли (рис. 4, рис. 6), лимфаденопатию средостения (рис. 5 б, рис. 5 в) и плевральный выпот (рис. 3).

При оценке изменений в динамике в течение семи дней до анализируемых изображений было отмечено, что участки консолидации в группе с вторичной бактериальной инфекцией достоверно чаще возникали на фоне неизмененной легочной паренхимы (рис. 2 б, рис. 3 в, рис. 5 б).

Обсуждение.

Помимо вирусной пневмонии при коронавирусе SARS-CoV-2, зачастую вызывающей тяжелое повреждение легких, в ряде исследований было показано, что сопутствующие бактериальные инфекции приводят к увеличению тяжести процесса и повышенной летальности [6, 7]. Уровень присоединения вторичной бактериальной инфекции может быть недооценен, так как не во всех случаях проводят диагностику бактериальных осложнений, а пневмонию, вызванную бактериальной флорой, не всегда можно отличить от вирусной пневмонии на основании клинической картины, рентгенологических данных и стандартных анализов крови.

Существует несколько клинических маркеров присоединившегося бактериального воспаления. Одним из таких параметров, используемых в нашем исследовании, является ПКТ. Внезапное и заметное увеличение (более 2 нг/мл) ПКТ является ключевым показателем бактериальной инфекции [8, 9]. Предполагается, что вирусы не способны увеличивать ПКТ до такой концентрации, поскольку некоторые цитокины, экспрессируемые во время вирусной инфекции, приводят к снижению индукции ПКТ. Это было отражено в исследовании Esposito et al.[10], где было показано, что пороговые значения с самой высокой комбинированной чувствительностью и специфичностью

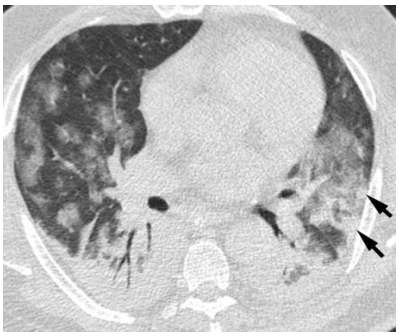

Рис. 4 а (Fig. 4 a)

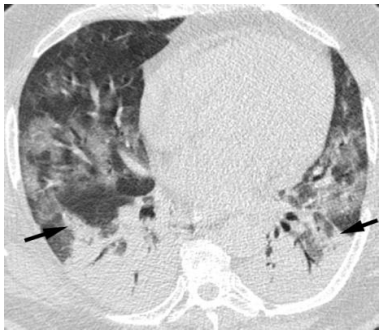

Рис. 4 б (Fig. 4 b)

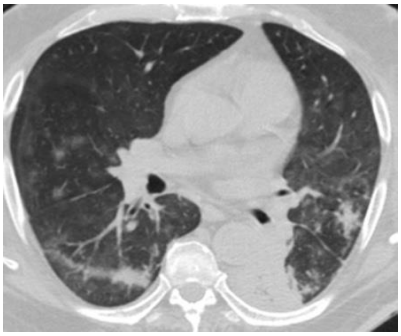

Рис. 4 в (Fig. 4 c)

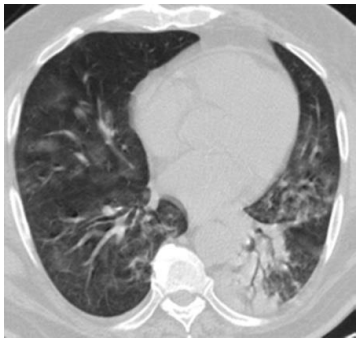

Рис. 4 г (Fig. 4 d)

Рис. 4 д (Fig. 4 e)

Рис. 4 е (Fig. 4 f)

Рис. 4. КТ органов грудной полости.

Пациент Б., 66 лет. Новая коронавирусная инфекция, вызванная COVID-19 (подтвержденная). Жалобы при поступлении – отсутствуют вследствие тяжести состояния. Пациент на ИВЛ. Заболел 12 дней назад, когда отметил повышение температура тела до 38°С, появление одышки, сухого кашля. Мазок на COVID-19 - положительный. Переведен из другого лечебного учреждения.

а, б – при поступлении. На всем протяжении паренхимы правого и левого легкого определяются множественные участки матового стекла неправильной формы, разной интенсивности, имеющие сливной характер; с выраженными проявлениями симптома «crazy paving» и единичными небольшими участками субплевральной и перибронхиальной неоднородной консолидации, вероятно, вирусного генеза (стрелки). При этом в задних отделах обоих легких определяются зоны консолидации, плотной структуры, на фоне уплотнения – воздушная бронхограмма (линейные, достаточно протяженные) просветы бронхов. Уменьшение объема нижних долей. По КТ-картине нельзя исключить присоединение бактериальной инфекции. в, г – через 6 дней после поступления. После лечения антибиотиками, спустя 6 суток – выраженная положительная динамика: тенденция к разрешению вирусной пневмонии (остаточные зоны слабоинтенсивного матового стекла, единичные участки консолидации с нечеткими неровными контурами), а также уменьшение консолидации в задних отделах обоих легких. д, е – через 20 дней после поступления. Дальнейшая положительная динамика в виде практически полного восстановления воздушности легочной паренхимы обоих легких. .

Fig. 4. Chest CT.

Patient B., male, 66. New coronavirus infection caused by COVID-19 (confirmed). There are no complaints on admission due to the severity of the condition. Mechanical ventilation administered. Patient got sick 12 days ago, when he noticed an increase in body temperature to 38 ° C, shortness of breath, dry cough. The smear on COVID-19 is positive. Transferred from another medical hospital. a, b – at admission. Throughout the parenchyma of both lungs multiple areas of ground glass of irregular shape are observed, lesions have different intensity; with sign of increased interstitial pulmonary pattern (“crazy paving”) and small areas of subpleural and peribronchial heterogeneous consolidation, probably of viral origin (arrows). At the same time, in the posterior parts of both lungs, areas of consolidation, dense structure are determined, an air bronchogram is seen (linear, extended). The volume of the lower lobes is reduced. According to the CT scans, it is impossible to exclude a secondary bacterial infection.c, d – 6 days after admission. After treatment with antibiotics (6 days) – positive dynamic changes: a tendency to resolve viral pneumonia (residual areas of low-intensity ground glass, single areas of consolidation with irregular borders), as well as a decrease in the consolidation zone in the posterior parts of both lungs.e, f – 20 days after admission. Further positive dynamics: almost complete restoration of the lucensy of the pulmonary parenchyma of both lungs.

Рис. 5 а (Fig. 5 a)

Рис. 5 б (Fig. 5 b)

Рис. 5 в (Fig. 5 c)

Рис. 5 г (Fig. 5 c)

Рис. 5. КТ органов грудной полости на уровне бифуркации трахеи.

Пациент Б., 44 года. Новая коронавирусная инфекция, вызванная COVID-19 (подтвержденная). Жалобы при поступлении – на лихорадку, общую слабость. SpO2 – 97 %. Больным себя считает 7 дней, когда отметил повышение температуры до 38,5°С. Мазок на COVID-19 - положительный. а – при поступлении. В передних периферических отделах верхней доли правого легкого – обширная зона матового стекла с единичными округлыми просветами бронхов; ретикулярной исчерченностью на фоне матового стекла – симптом «crazy paving». б – через 5 дней после поступления. Появление в верхней доле правого легкого на фоне неизмененной легочной паренхимы зоны консолидации по форме, соответствующей субсегментарному строению; с плотной, достаточно однородной структурой, на фоне уплотнения – воздушная бронхограмма (линейные, просветы бронхов, которые можно проследить от прикорневых отделов до периферии). По КТ- картине нельзя исключить присоединение бактериальной инфекции. При этом отмечается дальнейшее течение вирусной пневмонии: уплотнение выявляемых ранее зон матового стекла с тенденцией к формированию на их месте неровных, полигональных участков консолидации.в,г – фрагменты компьютерных томограмм в медиастинальном окне. Умеренно выраженная аденопатия средостения: увеличение лимфатических узлов паратрахеальной группы справа; трахеобронхиальной группы.

Fig. 5. Chest CT, trachea bifurcation level.

Patient B., male, 44. New coronavirus infection caused by COVID-19 (confirmed). Complaints on admission – fever, weakness. SpO2 – 97 %. He considers himself sick for 7 days, when he noted an increase in temperature to 38.5 ° C. The smear on COVID-19 is positive. a – at admission. In the anterior peripheral parts of the right upper lobe – an extensive area of ground glass with single rounded bronchial lumens; sign of increased interstitial pulmonary pattern (“crazy paving”). b – 5 days after admission. The appearance in the right upper lobe (unchanged pulmonary parenchyma is given as a background) there are area of consolidation correspond to the subsegmental lung structure; have a quite homogenous structure with air bronchogram sign (linear bronchial lumen, which can be traced from the proximal sections to the periphery). According to the CT scans, it is impossible to exclude a secondary bacterial infection. At the same time, there is a further course of viral pneumonia: previously detected areas of ground glass became smaller with a tendency to form uneven, polygonal areas of consolidation in their place. c, d – fragments of computer tomograms in the mediastinal window. Moderate mediastinal adenopathy: enlarged lymph nodes of the right paratracheal group and tracheobronchial group lymph nodes.

составляли более 0,188 нг / мл для бактериальной и менее 0,07 нг / мл для вирусной пневмонии, а также установлена высокая специфичность ПКТ для выявления пневмонии бактериальной этиологии по сравнению с другими лабораторными показателями. Хошина и др. отметили, что значение ПКТ выше 0,2 нг / мл имело чувствительность 86%, специфичность 80% для диагностики бактериального возбудителя пневмонии [11]. При этом надо учитывать, что ПКТ также может быть повышен у пациентов с COVID-19 из-за генерализованной воспалительной активации, других бактериальных осложнений, а не бактериальной пневмонии [6].

Мы отобрали пациентов с уровнем ПКТ более 0,2 нг / мл и исключили из нашего исследования пациентов с сопутствующими заболеваниями, которые могли обусловить повышение уровня ПКТ. Кроме того, для отбора пациентов помимо повышенного уровня ПКТ учитывались другие лабораторные маркеры (абсолютное ко-

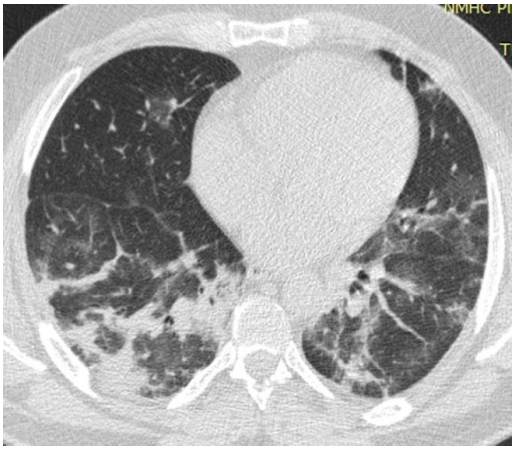

Рис. 6 а (Fig. 6 a)

Рис. 6 б (Fig. 6 b)

Рис. 6. КТ органов грудной полости на уровне нижних отделов.

Пациент К., 61 год. Новая коронавирусная инфекция, вызванная COVID-19 (подтвержденная). Жалобы при поступлении – на умеренную общую слабость, повышение температуры тела до 38,5°С, сухой кашель. SpO2 – 97 %. Больным себя считает 12 дней, когда отметил повышение температуры до 38,5°С, слабость, сухой кашель с прозрачным отделяемым и одышку. Мазок на COVID-19 – положительный. а – при поступлении. В обоих легких определяются распространенные зоны матового стекла, умеренно выраженные проявления симптома «crazy paving», а также множественные субплевральные и перибронхиальные участки консолидации с неровными контурами местами сливающиеся между собой, полигональной, а также тяжистой формы. КТ картина с высокой степенью вероятности, соответствует вирусной (в том числе Covid-19) пневмонии. б – через 7 дней после поступления. Появление в нижней доле (S6) правого легкого зоны консолидации по форме, соответствующей субсегментарному строению; с ровным четким контуром; плотной, достаточно однородной структурой, на фоне уплотнения – воздушная бронхограмма (линейные, просветы бронхов, которые можно проследить от прикорневых отделов до периферии). Отмечается уменьшение размеров нижней доли справа. Аналогичная зона консолидации, но менее выраженная, наблюдается в нижней доле слева, перибронхиальных отделах S4 справа. При этом отмечается положительная динамика течения вирусной пневмонии: остаточные локальные зоны слабоинтенсивного матового стекла. По КТ картине нельзя исключить присоединение бактериальной инфекции.

Fig. 6. Chest CT, lower lobes level.

Patient K., male, 61. New coronavirus infection caused by COVID-19 (confirmed). On admission – moderate weakness, fever up to 38.5°C, dry cough. SpO2 – 97 %. The patient considers himself ill for 12 days, when he noted an increase in temperature to 38.5 ° C, weakness, dry cough with clear discharge and shortness of breath. The smear on COVID-19 is positive. a – at admission. There are common areas of ground glass in both lungs, moderate manifestations of the "crazy paving" sign, as well as multiple subpleural and peribronchial areas of consolidation with irregular contours that sometimes merge with each other, polygonal, as well as linear forms. CT features with a high degree of probability, corresponds to viral (including Covid-19) pneumonia. b – 7 days after admission. In the lower lobe of the right lung (S6) there are zone of consolidation corresponding to the subsegmental lung structure; with a smooth sharp contour; a quite homogenous structure with air bronchogram sign (linear bronchial lumen, which can be traced from the central departments to the periphery). There is a decrease in the size of the lower lobe on the right. A similar zone of consolidation, but less pronounced, is observed in the lower lobe on the left, and in the peribronchial parts of S4 on the right. At the same time, there is a positive trend in the further course of viral pneumonia: residual local areas of low-intensity ground glass. According to the CT scans, it is impossible to exclude the secondary bacterial infection.

личество лейкоцитов, нейтрофилов, лимфоцитов), результаты бактериологических посевов мокроты и бронхоальвеолярного лаважа (БАЛ).

В нашем исследовании у таких пациентов мы ретроспективно проанализировали компьютерно-томографические признаки, позволяющие заподозрить присоединение бактериальной инфекции, то есть установить по КТ-картине смешанный вирусно-бактериальный характер поражения. Многие исследователи [12 - 17] подробно рассматривали типичную картину течения новой коронавируной пневмонии и констатировали достаточно быструю динамику выявляемых изменений [18], а также преобладающие КТ симптомы, встречающиеся на ранней и поздней стадиях болезни [19, 20]. Симптом консолидации является одним из них (рис. 1). Комбинация снижения прозрачности по типу матового стекла и консолидации составляла от 83% до 85% всех КТ-симптомов при вирусной пневмонии [13].

Симптом консолидации на компьютерных томограммах мы обнаруживаем в том случае, когда патоморфологически присутствует любой субстрат (жидкость, экссудат, опухолевые клетки и т.д.), замещающий воздух внутри альвеол [21]. Участки консолидации являются общими проявлениями для вирусной и бактериальной пневмонии. Сложность заключается в том, что необходимо заподозрить присоединение «бактериальной» консолидации на фоне «вирусной».

У пациентов с COVID-19 при достаточно распространенном объеме поражения (более 50% от общего объема легкого), но без наличия лабораторных признаков бактериальной инфекции, участки консолидации имели ряд общих черт. В подтверждение предыдущих исследований мы установили их мультифокальный, «пятнистый» характер, субплевральное распределение [13, 15, 22, 23]. Участки консолидации имели округлую, овальную, а также неправильную полигональную, иногда «стелящуюся» форму. Для пациентов с присоединившейся вторичной инфекцией, напротив, были более

Таблица №1. Клинико-лабораторные характеристики групп.

Параметр (единицы измерения)	Группа 1 (N = 32)	Группа 2 (N = 26)	Статистическая значимость (P)
	M [IQR] / (n) %	M [IQR] / (n) %	
Возраст (лет)	58 [45 - 73]	69 [58 – 77.5]	0.65
Пол (%)	М – (20) 63%, Ж – (12) 37%	М – (16) 62%, Ж – (10) 38%	0.85
PCT (нг/мл)	0.09 [0.06 – 0.19]	1.5 [0.6 – 5.6]	0.05
< 0.2 (%)	(25) 78%	(0) 0%	
0.2 – 0.5 (%)	(7) 22%	(5) 19%	
>0.5 (%)	(0) 0%	(21) 81%	
СРБ (мг/л)	63.55[35.9 – 119.5]	199 [140.5 – 294.5]	0.05
Лейкоциты (* 10^9 /л)	5.79 [4.26 – 6. 5]	17 [11 – 22.5]	0.05
Лимфоциты (* 10^9 /л)	1.15 [0.92 – 1.35]	0.7 [0.445 – 0.99]	0.05
Нейтрофилы (* 10^9 /л)	3.71 [2.94 – 4.66]	17.23 [13.6 - 28]	0.05
ИБС (%)	(5) 15.6%	(8) 31%	0.213
АГ (%)	(14) 43.8%	(12) 46%	1.0
ФП: постоянная форма (%)	(4) 12 5%	(6) 23%	0.319
ХОБЛ (%)	(1) 3%	(1) 4%	1.0
СД (%)	(6) 19%	(11) 42%	0.081
ХБП <3а (%)	(1) 3%	(3) 12%	0.316
Варикозная болезнь вен нижних конечностей (%)	(2) 6.3%	(2) 8%	0.497
Хронический панкреатит (%)	(1) 3%	(1) 4%	1.0
ДГПЖ (%)	(1) 3%	(2) 7.7	1.0
АИТ (%)	(1) 3%	(2) 7.7%	1.0
Без сопутствующих заболеваний (%)	(12) 37.5%	(1) 4%	0.035

*М – медиана, IQR – интерквартильный размах, PCT – прокальцитонин, СРБ – С – реактивный белок, ИБС – ишемическая болезнь сердца, АГ – артериальная гипертензия, ФП – фибрилляция предсердий, ХОБЛ – хроническая обструктивная болезнь легких, СД – сахарный диабет, ХБП – хроническая болезнь почек, ДГПЖ – доброкачественная гиперплазия предстательной железы, АИТ – аутоиммунный тиреоидит.

Таблица №2. Признаки, выявляемые в описанных группах пациентов, их распространенность и значимость для дифференциальной диагностики.

	Признак	Группа 1 (N = 32)	Группа 2 (N = 26)	P (ККМ)		Признак	Группа 1 (N = 32)	Группа 2 (N = 26)	P (ККМ)
Зоны консолидации	Небольшие (до 20 мм) локальные участки любой формы	(27) 84.4%	(5) 19.2%	0.001* (0.65)	Воздушная бронхограмма на фоне консолидации	Не выявляется	(9) 28.1%	(9) 34.6%	0.776 (0.07)
	Округлые/овальные участки любого размера	(29) 90.6%	(13) 50.0%	0.001* (0.45)		Бронхи прослеживаются воздушными структурами от прикорневых отделов к периферии	(8) 25.0%	(21) 80.8%	0.001* (0.55)
	Полигональные участки	(32) 100.0%	(21) 80.8%	0.014* (0.34)		На аксиальном срезе бронхи прослеживаются хаотично. Деформированы	(32) 100.0%	(14) 53.8%	0.001* (0.57)
	Треугольные участки, обращенные широким основанием к плевре	(7) 21.9%	(21) 80.8%	0.001* (-0.59)	Распределение зон консолидации	Преимущественно центральный	(2) 6.3%	(0) 0.0%	0.497 (0.17)
	Участки, соответствующие сегментарному строению легких	(3) 9.4%	(19) 73.1%	0.001* (-0.65)		Преимущественно периферический	(21) 65.6%	(17) 65.4%	1 (0.00)
Контур консолидации	Ровная граница консолидации	(5) 15.6%	(16) 61.5%	0.001* (-0.48)		Диффузное распределение	(13) 40.6%	(9) 34.6%	0.787 (0.06)
	Неровная граница консолидации	(32) 100.0%	(23) 88.5%	.084 (0.26)	Уменьшение объема пораженной доли		(3) 9.4%	(13) 50.0%	0.001* (0.45)
	Граница консолидации, проходящая по междолевой плевре	(8) 25.0%	(16) 61.5%	0.007* (-0.37)	Плевральный выпот		(4) 12.5%	(10) 38.5%	0.031* (0.30)
Структура консолидации	Неоднородная по плотности (диапазон от матового стекла до консолидации)	(32) 100.0%	(17) 65.4%	0.001* (0.48)	Лимфаденопатия средостения		(9) 28.1%	(19) 73.1%	0.001* (0.45)
	Отдельно лежащие участки достаточно однородной консолидации	(4) 12.5%	(21) 80.8%	0.0 1* (-0.69)	Участки консолидации на фоне неизмененной паренхимы в динамике (7 дней)		(5) 15.6%	(15) 57.7%	0.003* (0.48)

характерны треугольные участки консолидации, а также участки, соответствующие сегментарному строению легких (рис. 2 б, рис. 3 в, рис. 6 б). Граница участков консолидации в таких случаях была ровная и зачастую проходила по междолевой плевре. Зоны консолидации имели в большинстве случаев неоднородную по интенсивности структуру (перемешивались с высокоплотностными зонами матового стекла, воздушными просветами бронхов).

Воздушная бронхограмма на фоне консолидации – симптом, который описан многими исследователями. Однако мы заметили, что при вирусной пневмонии и вторичной бактериальной инфекции характер аэробронхограммы разный. При вирусной консолидации, имеющей паттерн вторичной организующей пневмонии с нарушениями легочной архитектоники и деформацией бронхов, бронхограмма визуализируется как множественные «обрывочные», хаотичные, фрагментарно прослеживаемые просветы бронхов и бронхиол. При бактериальной пневмонии, носящей в ряде случаев субсегментарный, сегментарный, а также лобарный характер, на аксиальных КТ сканах бронхи на фоне консолидации прослеживались как линейные, достаточно протяженные воздушные структуры, вплоть до периферических отделов (рис. 3 в, рис. 4 а, рис. 5 б, рис. 6 б). В группе с присоединившейся вторичной бактериальной инфекцией чаще выявлялись уменьшение объема пораженной доли, лимфаденопатия средостения (рис. 5 б, рис. 5 в) и плевральный выпот (рис. 3).

Кроме этого, в нашем исследовании при вирусной пневмонии была выявлена взаимосвязь участков консолидации на месте выявляемых ранее изменений по типу матового стекла. Данный признак оценивался в динамике, в течение последних 5-7 дней при сравнении с КТ-данными предыдущих исследований. При присоединении бактериальной инфекции отмечалось возникновение участков консолидации на фоне неизмененной ранее легочной паренхимы (рис. 2 б, рис. 3 в, рис. 5 б).

Наше исследование имело несколько ограничений. Во-первых, размер выборки был скромным. Тем не менее, компьютерно-томографические проявления при COVID-19 в этом исследовании соответствовали таковым в предыдущих исследованиях. Во-вторых, данное исследование было ретроспективным по дизайну; для когорты пациентов с бактериальной пневмонией диагноз был выставлен на основании ПКТ в совокупности с другими лабораторными показателями. Известно, что уровень ПКТ мог быть повышен из-за других причин, не относящихся к бактериальной пневмонии. У некоторых пациентов не было возможности провести КТ-исследование в день наибольшего «пикового» значения ПКТ; была начата антибактериальная терапия, что приводило к смещению выбора и, следовательно, подрывало достоверность результатов. Тем не менее, результаты нашей работы могут быть использованы для будущих крупномасштабных многоцентровых исследований с использованием КТ, чтобы заподозрить коинфекцию на фоне вирусной пневмонии COVID-19.

Заключение.

Результаты нашего исследования показали, что наиболее информативными КТ- признаками присоединившейся вторичной бактериальной пневмонии являлись участки консолидации, соответствующие сегментарному строению легких; граница консолидации, проходящая по междолевой плевре; плевральный выпот; лимфаденопатия средостения; консолидация, возникающая на фоне неизмененной паренхимы в течение последних 5-7 дней, а также симптом воздушной бронхограммы, при котором бронхи прослеживаются линейными воздушными структурами от центральных до периферических отделов. Таким образом, компьютерная томография может быть эффективно использована наряду с клинико-лабораторными показателями для дифференциальной диагностики истинно вирусной COVID-19 пневмонии и присоединившейся бактериальной инфекции.

Источник финансирования и конфликт интересов.

Авторы данной статьи подтвердили отсутствие финансовой поддержки исследования и конфликта интересов, о которых необходимо сообщить.

Список Литературы:

1. Madhi S., Klugman K. The Vaccine Trialist Group A role for Streptococcus pneumonia in virus-associated pneumonia. Nat Med. 2004; 10: 811–813. https://doi.org/10.1038/nm1077

2. Peltola V.T., McCullers J.A. Respiratory viruses predisposing to bacterial infections: role of neuraminidase. Pediatr. Infect. Dis. J. 2004; 23: 87–97. DOI: 10.1097/01.inf.0000108197.81270.35

3. Morens D.M., Taubenberger J.K., Fauci A.S. Predominant role of bacterial pneumonia as a cause of death in pandemic influenza: implications for pandemic influenza preparedness. J Infect Dis. 2008; 198: 962–970. https://doi.org/10.1086/591708

4. Brundage J.F., Shanks G.D. Deaths from bacterial pneumonia during 1918-19 influenza pandemic. Emerg Infect Dis. 2008; 14: 1193–1199. https://dx.doi.org/10.3201/eid1408.071313

5. MacIntyre C.R., Chughtai A.A., Barnes M., Ridda I., Seale H., Toms R. et al. The role of pneumonia and secondary bacterial infection in fatal and serious outcomes of pandemic influenza A(H1N1)pdm09. BMC Infect Dis. 2018; 18: 637. https://doi.org/10.1186/s12879-018-3548-0

6. Zhou F., Yu T., Du R., Fan G., Liu Y., Liu Z., et al. Clinical course and risk factors for mortality of adult in patients with

COVID-19 in Wuhan, China: a retrospective cohort study. Lancet. 2020; 395: 1054 – 1062. DOI: 10.1016/S0140-6736(20)30566-3.

7. Lai C.C., Wang C.Y., Hsueh P.R. Co-infections among patients with COVID-19: The need for combination therapy with non-anti-SARS-CoV-2 agents? J. Microbiol. Immunol. Infect. 2020; 20: 1684-1182. DOI: 10.1016/j.jmii.2020.05.013

8. Baumann P., Baer G., Bonhoeffer J., Fuchs A., Gotta V., Heininger U., et al. Procalcitonin for diagnostics and treatment decisions in pediatric lower respiratory tract infections. Front Pediatr. 2017; 5: 183. https://doi.org/10.3389/fped.2017.00183.

9. Thomas J., Pociute A., Kevalas R., Malinauskas M., Jankauskaite L. Blood biomarkers differentiating viral versus bacterial pneumonia etiology: a literature review. Ital J Pediatr. 2020; 46: 4. https://doi.org/10.1186/s13052-020-0770-3

10. Esposito S., Di Gangi M., Cardinale F., Baraldi E., Corsini I., Da Dalt L., et al. Sensitivity and specificity of soluble triggering receptor expressed on myeloid Cells-1, Midregional Proatrial natriuretic peptide and Midregional Proadrenomedullin for distinguishing etiology and to assess severity in community-acquired pneumonia. PLoS one. 2016; 11: 11. https://doi.org/10.1371/journal.pone.0163262

11. Hoshina T., Nanishi E., Kanno S., Nishio H., Kusuhara K., Hara T. The utility of biomarkers in differentiating bacterial from non-bacterial lower respiratory tract infection in hospitalized children: difference of the diagnostic performance between acute pneumonia and bronchitis. J Infect Chemother. 2014; 20(10): 616–620. DOI: 10.1016/j.jiac.2014.06.003

12. Сперанская А.А. Лучевые проявления новой коронавирусной инфекции COVID-19. Лучевая диагностика и терапия. 2020; 11(1): 18–25. http://dx.doi.org/10.22328/2079-5343-2020-11-1-18-25

13. Wang Y., Dong C., Yue Hu, Li C., Ren Q., Zhang X. et al. Temporal Changes of CT Findings in 90 Patients with COVID-19 Pneumonia: A Longitudinal Study. Radiology. 2020; 296(2): 1-9. https://doi.org/10.1148/radiol. 2020200843

14. Ye Z., Zhang Y., Wang Y., Huang Z., Song B. Chest CT manifestations of new coronavirus disease 2019 (COVID-19): a pictorial review. Eur Radiol. 2020; 30: 4381–4389. https://doi.org/10.1007/s00330-020-06801-0

15. Bernheim A., Mei X., Huang M., Yang Y., Fayad Z.A., Zhang N. et al. Chest CT Findings in Coronavirus Disease-19 (COVID-19): Relationship to Duration of Infection. Radiology. 2020; 295(3): 685-691. https://doi.org/10.1148/radiol.202020046

16. Фомин В.В., Терновой С.К., Серова Н.С. Рекомендации по лучевой диагностике у пациентов с COVID-19 (опыт Сеченовского Университета). REJR 2020; 10 (2): 8-13. DOI:10.21569/2222-7415-2020-10-2-8-13.

17. Устюжанин Д.В., Белькинд М.Б., Гаман С.А., Шария М.А., Терновой С.К. КТ-картина коронавирусной болезни: результаты по итогам работы COVID-центра на базе НМИЦ кардиологии. REJR 2020; 10(2): 27-38. DOI:10.21569/2222-7415-2020-10-2-27-38.

18. Винокуров А.С., Зюзя Ю.Р., Юдин А.Л. Эволюция изменений в легких по данным КТ при динамическом наблюдении пациентов с COVID-19 в ранние сроки. Лучевая диагностика и терапия. 2020; 11 (2): 76–88. http://dx.doi.org/10.22328/2079-5343- 2020-11-2-76-88.

19. Salehi S., Abedi A., Balakrishnan S., Gholamrezanezhad A. Coronavirus Disease 2019 (COVID-19): A Systematic Review of Imaging Findings in 919 Patients. AJR. 2020; 215:87–93. https://www.ajronline.org/doi/ abs/10.2214/AJR.20.23034

20. Shi H., Han X., Jiang N., Cao Y., Alwalid O., Gu J. et al. Radiological findings from 81 patients with COVID-19 pneumonia in Wuhan, China: a descriptive study. Lancet Infect Dis. 2020; 20(4): 425-434. https://doi.org/10.1016/S1473-3099(20)30086-4

21. Hansell D.M., Bankier A.A., MacMahon H., McLoud T.C., Muller N.L., Remy J. Fleischner Society: glossary of terms for thoracic imaging. Radiology. 2008; 246: 697–722. DOI: 10.1148/radiol.2462070712

22. Wu J., Wu X., Zeng W., Dajing G., Zheng F., Linli C. et al. Chest CT Findings in Patients With Coronavirus Disease 2019 and Its Relationship With Clinical Features. Investigative Radiology. 2020; 55(5): 257-261. https://doi.org/10.1097/RLI.0000000000000670

23. Kunhua Li, Jiong Wu, Guo D., Chen L., Zheng F., Chuanming Li. The clinical and chest CT features associated with severe and critical COVID-19 pneumonia. Invest Radiol. 2020; 55(6): 327-331. https://doi.org/10.1097/RLI. 0000000000000672.

References:

1. Madhi S., Klugman K. The Vaccine Trialist Group A role for Streptococcus pneumonia in virus-associated pneumonia. Nat Med. 2004; 10: 811–813. https://doi.org/10.1038/nm1077

2. Peltola V.T., McCullers J.A. Respiratory viruses predisposing to bacterial infections: role of neuraminidase. Pediatr. Infect. Dis. J. 2004; 23: 87–97. DOI: 10.1097/01.inf.0000108197.81270.35

3. Morens D.M., Taubenberger J.K., Fauci A.S. Predominant role of bacterial pneumonia as a cause of death in pandemic influenza: implications for pandemic influenza preparedness. J Infect Dis. 2008; 198: 962–970. https://doi.org/10.1086/591708

4. Brundage J.F., Shanks G.D. Deaths from bacterial pneumonia during 1918-19 influenza pandemic. Emerg Infect Dis. 2008; 14: 1193–1199. https://dx.doi.org/10.3201/eid1408.071313

5. MacIntyre C.R., Chughtai A.A., Barnes M., Ridda I., Seale H., Toms R. et al. The role of pneumonia and secondary bacterial infection in fatal and serious outcomes of pandemic influenza A (H1N1) pdm09. BMC Infect Dis. 2018; 18: 637. https://doi.org/10.1186/s12879-018-3548-0

6. Zhou F., Yu T., Du R., Fan G., Liu Y., Liu Z., et al. Clinical course and risk factors for mortality of adult in patients with COVID-19 in Wuhan, China: a retrospective cohort study. Lancet. 2020; 395: 1054 – 1062. DOI: 10.1016/S0140-6736(20)30566-3.

7. Lai C.C., Wang C.Y., Hsueh P.R. Co-infections among patients with COVID-19: The need for combination therapy with non-anti-SARS-CoV-2 agents? J. Microbiol. Immunol. Infect. 2020; 20: 1684-1182. DOI: 10.1016/j.jmii.2020.05.013

8. Baumann P., Baer G., Bonhoeffer J., Fuchs A., Gotta V., Heininger U., et al. Procalcitonin for diagnostics and treatment decisions in pediatric lower respiratory tract infections. Front Pediatr. 2017; 5: 183. https://doi.org/10.3389/fped.2017.00183.

9. Thomas J., Pociute A., Kevalas R., Malinauskas M., Jankauskaite L. Blood biomarkers differentiating viral versus bacterial pneumonia etiology: a literature review. Ital J Pediatr. 2020; 46:

4. https://doi.org/10.1186/s13052-020-0770-3

10. Esposito S., Di Gangi M., Cardinale F., Baraldi E., Corsini I., Da Dalt L., et al. Sensitivity and specificity of soluble triggering receptor expressed on myeloid Cells-1, Midregional Proatrial natriuretic peptide and Midregional Proadrenomedullin for distinguishing etiology and to assess severity in community-acquired pneumonia. PLoS one. 2016; 11: 11. https://doi.org/10.1371/journal.pone.0163262

11. Hoshina T., Nanishi E., Kanno S., Nishio H., Kusuhara K., Hara T. The utility of biomarkers in differentiating bacterial from non-bacterial lower respiratory tract infection in hospitalized children: difference of the diagnostic performance between acute pneumonia and bronchitis. J Infect Chemother. 2014; 20(10): 616–620. DOI: 10.1016/j.jiac.2014.06.003

12. Speranskaya A. A. Radiation manifestations of a new coronavirus infection COVID-19. Radiation diagnostics and therapy. 2020; 11(1): 18–25. http://dx.doi.org/10.22328/2079-5343-2020-11-1-18-25. (in Russian).

13. Wang Y., Dong C., Yue Hu, Li C., Ren Q., Zhang X. et al. Temporal Changes of CT Findings in 90 Patients with COVID-19 Pneumonia: A Longitudinal Study. Radiology. 2020; 296(2): 1-9. https://doi.org/10.1148/radiol. 2020200843

14. Ye Z., Zhang Y., Wang Y., Huang Z., Song B. Chest CT manifestations of new coronavirus disease 2019 (COVID-19): a pictorial review. Eur Radiol. 2020; 30: 4381–4389. https://doi.org/10.1007/s00330-020-06801-0

15. Bernheim A., Mei X., Huang M., Yang Y., Fayad Z.A., Zhang N. et al. Chest CT Findings in Coronavirus Disease-19 (COVID-19): Relationship to Duration of Infection. Radiology. 2020; 295(3): 685-691. https://doi.org/10.1148/radiol.202020046

16. Fomin V. V., Ternovoy S. K., Serova N. S. Recommendations for COVID-19 diagnosis (experience of Sechenov University). REJR 2020; 10 (2): 8-13. DOI:10.21569/2222-7415-2020-10-2-8-13. (in Russian).

17. Ustyuzhanin D. V., Belkind M. B., Gaman S. A., Sharia M. A., Ternovoy S. K. CT-diagnosis of coronavirus disease: results of the COVID center based on the national Research Center of Cardiology. REJR 2020; 10(2): 27-38. DOI:10.21569/2222-7415-2020-10-2-27-38. (in Russian).

18. Vinokurov A. S., Zyuzya Yu. R., Yudin A. L. Evolution of changes in the lungs according to CT data during dynamic follow-up of patients with CAVID-19 in the early stages. Radiation diagnostics and therapy. 2020; 11 (2): 76–88. http://dx.doi.org/10.22328/2079-5343- 2020-11-2-76-88. (in Russian).

19. Salehi S., Abedi A., Balakrishnan S., Gholamrezanezhad A. Coronavirus Disease 2019 (COVID-19): A Systematic Review of Imaging Findings in 919 Patients. AJR. 2020; 215:87–93. https://www.ajronline.org/doi/ abs/10.2214/AJR.20.23034

20. Shi H., Han X., Jiang N., Cao Y., Alwalid O., Gu J. et al. Radiological findings from 81 patients with COVID-19 pneumonia in Wuhan, China: a descriptive study. Lancet Infect Dis. 2020; 20(4): 425-434. https://doi.org/10.1016/S1473-3099(20)30086-4

21. Hansell D.M., Bankier A.A., MacMahon H., McLoud T.C., Muller N.L., Remy J. Fleischner Society: glossary of terms for thoracic imaging. Radiology. 2008; 246: 697–722. DOI: 10.1148/radiol.2462070712

22. Wu J., Wu X., Zeng W., Dajing G., Zheng F., Linli C. et al. Chest CT Findings in Patients With Coronavirus Disease 2019 and Its Relationship With Clinical Features. Investigative Radiology. 2020; 55(5): 257-261. https://doi.org/10.1097/RLI.0000000000000670

23. Kunhua Li, Jiong Wu, Guo D., Chen L., Zheng F., Chuanming Li. The clinical and chest CT features associated with severe and critical COVID-19 pneumonia. Invest Radiol. 2020; 55(6): 327-331. https://doi.org/10.1097/RLI. 0000000000000672

ОПЫТ ПРИМЕНЕНИЯ УЛЬТРАЗВУКОВОГО МЕТОДА В ДИАГНОСТИКЕ ПНЕВМОНИИ, ОБУСЛОВЛЕННОЙ SARS-CoV-2

Фазилов А.А., Нормурадова Н.М., Алимарданов О.Р.

Ташкентский институт усовершенствования врачей.
г. Ташкент, Узбекистан.

Цель исследования. Оценить возможности использования ультразвукового метода исследования в выявлении признаков пневмонии, ассоциированной COVID-19.

Материалы и методы. Представлен опыт применения ультразвукового исследования легких 75 пациентов, госпитализированных по поводу COVID-19. Ультразвуковые исследования проводились на портативном приборе Mindray DC-6900 (Китай) с применением линейных датчиков частотой 5,0-15 МГц и конвексных датчиков частотой 3,5-5,0 МГц. Методика ультразвукового исследования органов грудной клетки предусматривала последовательное исследование и оценку двенадцати условных зон сканирования. Изучалось наличие артефактов ультразвукового изображения – горизонтальных А-линий и вертикальных В-линий.

Результаты. При ультразвуковом исследовании легких пациентов с COVID-19 выявлялись следующие артефакты ультразвукового изображения: фокальные или сливные В-линии (у 49,3% больных), утолщение и уплотнение плевральной линии (у 44% больных), а также субплевральные консолидации в виде гипоэхогенных участков под плевральной линией (у 34,7% больных). В 3 (4%) наблюдениях выявлены плевральные выпоты. У 35 (46,7%) пациентов с бессимптомной формой и с легким течением заболевания по данным ультразвукового исследования были выявлены горизонтальные А-линии, которые свидетельствовали о сохранении воздушности легких.

Обсуждение. Основными ультразвуковыми диагностическими критериями пневмонии, обусловленной SARS-CoV-2, являются отсутствие горизонтальных А-линий, появление вертикальных В-линий, субплевральных консолидаций и утолщений плевральной линии. Ультразвуковые признаки и количество пораженных зон, коррелировали с тяжестью заболевания. Ложноотрицательные результаты были связаны с глубоким расположением консолидаций или экранированием их лопатками и ребрами. Значительные трудности в визуализации органов грудной клетки возникали у тучных пациентов. В этих случаях в качестве метода мониторинга использовали рентгенографию или КТ грудной клетки.

Выводы. Ультразвуковое исследование является одним из доступных скрининговых методов в оценке воздушности субплевральных областей легких при пневмонии, обусловленной SARS-CoV-2 и может быть шире использовано в клинической практике в качестве метода мониторинга за течением заболевания.

Ключевые слова: SARS-CoV-2, COVID-19, пневмония, ультразвуковое исследование легких.

Контактный автор: Фазилов А.А. E-mail: fazilovuz@gmail.com

Для цитирования: Фазилов А.А., Нормурадова Н.М., Алимарданов О.Р. Опыт применения ультразвукового метода в диагностике пневмонии, обусловленной SARS-CoV-2. *REJR 2020; 10(4):36-46. DOI:10.21569/2222-7415-2020-10-4-36-46.*

Статья получена: **15.07.20** **Статья принята:** **19.08.20**

EXPERIENCE OF ULTRASOUND APPLICATION IN DIAGNOSIS OF SARS-COV-2 PNEUMONIA

Fazilov A.A., Normuradova N.M., Alimardanov O.R.

Tashkent Institute for Postgraduate Medical Education. Tashkent, Uzbekistan

Purpose. To assess the possibilities of using the ultrasound method in detecting signs of pneumonia associated with COVID-19.

Material and methods. The experience of using ultrasound lungs examination of 75 patients hospitalized for COVID-19. Ultrasound studies were carried out on a portable device Mindray DC-6900 (China) using linear transducers at a frequency of 5.0-15 MHz and convex transducers at a frequency of 3.5-5.0 MHz. The method of ultrasound examination of the chest organs provided for a sequential examination and assessment of twelve conventional scanning zones. The presence of artifacts of the ultrasound image along the horizontal (A-line) and confluent vertical (B-lines) scanning lines was studied.

Results. Ultrasound examination of the lungs of 75 patients with COVID-19 revealed vertical artifacts of the ultrasound image. Focal or confluent B-lines (49,3% patients), as well as thickening and compaction of the pleural line (44% patients), subpleural consolidations in the form of hypoechoic areas under the pleural line (34,7% patients). Pleural effusions were found in 3 (4%) cases. In 35 (46,7%) patients with a mild course of the disease and an asymptomatic form, according to the ultrasound examination, horizontal A-lines were identified, which indicated the preservation of the airiness of the lungs.

Discussion. The main ultrasound diagnostic criteria for pneumonia caused by SARS-CoV-2 is the absence of horizontal A-lines and the appearance of vertical B-lines. Subpleural consolidations and changes in the pleural line served as additional ultrasound signs. Ultrasound signs and the number of affected areas correlated with the severity of the disease. False negative results were associated with deep-seated consolidations or shielding by scapulae and ribs. Significant difficulties in imaging the chest organs have arisen in obese patients. In these cases, the data of ultrasound studies in combination with X-ray and CT scan facilitated a more precise diagnosis of the course of the disease.

Conclusion. Ultrasound examination is one of the available methods in the diagnosis and assessment of the severity of the disease and can be used more widely in clinical practice..

Keywords: SARS-CoV-2, COVID-19, pneumonia, lung ultrasound.

Corresponding author: Fazilov A.A. E-Mail: fazilovuz@gmail.com

For citation: Fazilov A.A., Normuradova N.M., Alimardanov O.R. Experience of ultrasound application in diagnosis of SARS-CoV-2 *pneumonia. REJR 2020; 10(4):36-46. DOI:10.21569/2222-7415-2020-10-4-36-46.*

.

Received: **15.07.20** **Accepted:** **19.08.20**

В конце второго десятилетия XXI века многие страны мира столкнулись с глобальной проблемой, обозначенной Всемирной организацией здравоохранения (ВОЗ), как пандемия COVID-19. В Узбекистане число случаев заражения коронавирусной инфекцией на 9 августа 2020 года составляло 30197. По официальным данным, к этому сроку полностью выздоровели 21316 человек, 190 скончались. В стране у лиц с подозрением на вирусную инфекцию SARS-CoV-2 исследуется мазок или смыв из носоглотки и ротоглотки для определения наличия вируса с помощью методов амплификации нуклеиновых кислот (МАНК) ПЦР с обратной транскрипцией. В Национальной рекомендации Министерства здравоохранения Узбекистана по диагностике и лечению COVID-19 первоочередным обязательным методом лучевой диагностики определена рентгенография грудной клетки [1]. КТ признана «золотым стандартом» исследования легких при COVID-19 во всем мире [2 - 8], однако широкое применение метода в стране ограничено недостаточным оснащением томографами медицинских учреждений инфекционного профиля, перепрофилированных госпиталей, куда в первую очередь поступают больные. В этой связи приобретает особую актуальность исследования возможностей применения ультразвуковых исследований в скри-

нинге и уточняющей диагностике патологии легких при COVID-19. Исследователи из Италии в марте 2020 года в журнале «Ultrasound in Medicine» представили стандарты ультразвуковых исследований органов грудной клетки у пациентов с COVID-19 [9]. В работе подробно представлена технология ультразвукового исследования легких при COVID-19. Необходимо отметить, что исследователями России и Узбекистана в течение последних 10 лет был накоплен достаточный опыт ультразвуковых исследований при воспалительных, опухолевых процессах плевры и легких [10 - 12]. Изучение возможностей серошкальной эхографии в диагностике патологии легких, наблюдаемых при COVID-19, представляется важной задачей ультразвуковой службы в практическом плане.

Цель исследования.

Оценить возможности применения ультразвукового метода исследования в выявлении признаков пневмонии, ассоциированной COVID-19.

Материалы и методы.

Под наблюдением находилось 75 пациентов, госпитализированных в специализированный стационар с положительными результатами ПЦР-диагностики на COVID-19. Ультразвуковое исследование проводилось на портативном сканере Mindray DC-6900 (Китай) с мультичастотными линейным 7,5-15,0 МГц и конвексным 2,0-5,0 МГц датчиками. В методическом аспекте важно соблюдение условий асептики и антисептики, предусмотренных международными рекомендациями. При проведении ультразвукового исследования необходима установка на приборе механического индекса < 0,7 при минимальном коэффициенте усиления ультразвукового сигнала. При использовании линейного датчика фокусировка ультразвукового сигнала должна находиться на уровне плевры, а при использовании конвексного датчика глубина ультразвукового сигнала регулируется в зависимости от зоны предполагаемого патологического участка. Методика серошкального ультразвукового исследования включала в себя последовательное изучение двенадцати условных зон сканирования (рис. 1).

Пациент находился в сидячем положении с несколько согнутым вперед туловищем. Это позволило расширить обзор межреберного пространства в момент исследования. При сканировании передних отделов грудной клетки больной с несколько приподнятой головой был обращен в сторону исследователя. При тяжелых состояниях больных исследование проводилось в положении пациента лежа на животе или на спине. В дополнении к классическому исследованию 12 зон, для выявления скоплений жидкости в плевральной полости, мы проводили также сканирование латеральных синусов грудной клетки. В каждой из 12 зон оценивалась структура плевральной линии и наличие за ней специфических артефактов ультразвукового изображения – горизонтальных А-линий или вертикальных В-линий, а также наличие или отсутствие консолидаций легочной ткани. Результаты исследований вносились в разработанный нами специальный чек-лист (приложение 1, 2). Всем пациентам была выполнена рентгенография грудной клетки в 2-х проекциях, 12 пациентам – МСКТ на установке MSCT 16 GE OPTIMA 520.

Результаты.

По данным клинико-лабораторных исследований все пациенты с COVID-19 были разделены на 4 группы: бессимптомное течение болезни отмечалось у 11 (14,7%) больных, легкое течение – у 24 (32%), средняя тяжесть – у 27 (36%) и тяжелая пневмония – у 13 (17,3%) пациентов. Легкое течение заболевания характеризовалось повышением температуры, кашлем, першением или болью в горле, изменением обоняния, слабостью и 5 больных отмечали боли в животе и пару эпизодов жидкого стула. У пациентов со средней тяжестью заболевания помимо кашля и повышения температуры отмечалась одышка, выраженная слабость, иногда тошнота и эпизоды однократной или двукратной рвоты. Тяжелая степень заболевания протекала с выраженными признаками дыхательной недостаточности, частота дыхания превышала более 30/мин, SpO2<90%. Ультразвуковое исследование было проведено на 2-5 сутки поступления больных в стационар, динамическое исследование проводилось по показаниям, с учетом изменения состояния пациента, с интервалом от 3 до 12 дней.

В группе больных с легким течением заболевания и у бессимптомных пациентов при ультразвуковом исследовании легких отмечалось наличие горизонтальных А-линий во всех 12 исследованных зонах, что свидетельствовало о сохранении нормальной воздушности легких (рис. 2).

У 10 из 27 больных со средней тяжестью заболевания в первые 3-7 суток отмечались В-линии (либо множественные фокальные, либо сливные) преимущественно в нижне-боковых (R 4, L 4) и задне-нижних (R 6, L 6) зонах сканирования грудной клетки, чаще симметрично с обеих сторон (рис. 3 а). В этой группе максимальное число зон поражения легких составило не более 4-х зон. Верхние и передние зоны чаще сохранялись и визуализировались как А-линии. Рентгенологически у таких пациентов отмечались признаки интерстициальной пневмонии (рис. 3 б).

При повторных ультразвуковых исследованиях легких в течение 7-14 дней, в тех зонах, где ранее визуализировались В-линии, отмеча-

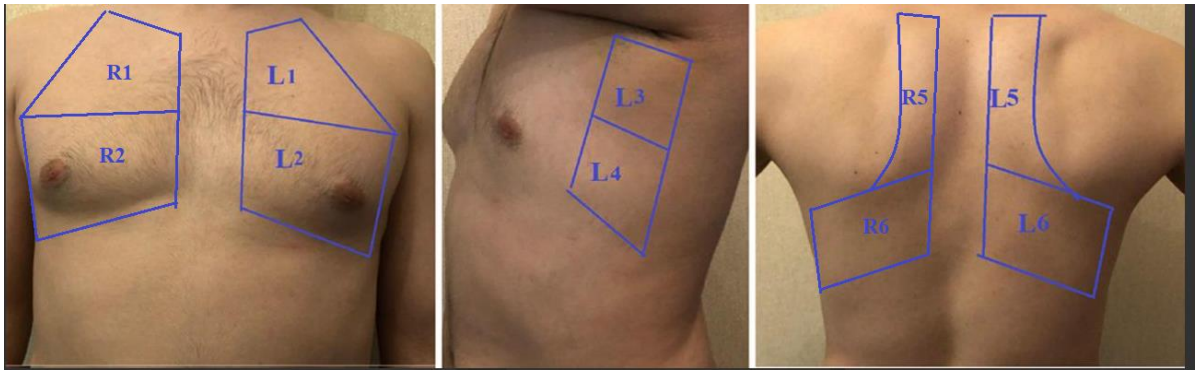

Рис. 1 (Fig. 1)

Рис. 1. Фотографии. Зоны ультразвукового сканирования органов грудной клетки.

L1, R1 – левая и правая передне-верхняя зона; L2, R2 – левая и правая передне-нижняя зона; L3, R3 – левая и правая верхняя подмышечная зона; L4, R4- левая и правая нижне-боковая зона; L5, R5 – левая и правая задне-верхняя зона; L6, R 6 - левая и правая задне-нижняя зона.

Fig. 1. Photos. Areas of ultrasound scanning of chest organs.

PL1, R1 - left and right front-upper zone; L2, R2 - left and right front-lower zone; L3, R3 - left and right upper axillary zone; L4, R4- left and right lower-lateral zone; L5, R5 - left and right back-upper zone; L6, R 6 - left and right back-lower zone.hotos. Areas of ultrasound scanning of chest organs.

Приложение 1.

Ультразвуковой мониторинг легких (чек лист)

Дата исследования _____ Время _____

Ф.И.О. пациента_____

Дыхание (самостоятельное, ИВЛ)

Положение пациента (сидя, лежа, ортопозиция)

	Передняя поверхность		Боковая поверхность		Задняя поверхность	
	Правое легкое					
	R1	R2	R3	R4	R5	R6
Изменения плевральной линии						
Интерстициальный синдром						
Альвеолярная консолидация						
Плевральный выпот						
	Левого легкое					
	L1	L2	L3	L4	L5	L6
Изменения плевральной линии						
Интерстициальный синдром						
Альвеолярная консолидация						
Плевральный выпот						

В каждую ячейку вставляется слово «да» или «нет»

Дополнительная информация _____

_____

Подпись врача _____

Приложение 2

Памятка для врачей

Ультразвуковые признаки поражения легких при COVID – 19

Ответ	Изменения плевральной линии	Интерстициальный синдром	Альвеолярная консолидация	Плевральный выпот
«Да»	Утолщенная, уплотненная, прерывистая плевральная линия	Наличие множественных фокальных или сливных В-линий	Наличие субплевральных гипоэхогенных структур с рваными контурами, с или без линейных гиперэхогенных включений (аэробронхограммы)	Наличие анэхогенного компонента в плевральной полости
«Нет»	Непрерывная, ровная, тонкая плевральная линия	Наличие А-линий, наличие единичных фокальных В-линий	Отсутствие субплевральных гипоэхогенных структур с рваными контурами	отсутствие анэхогенного компонента в плевральной полости

В графу «Дополнительная информация» вписывается информация, характеризующая качественную характеристику изменений: информация о размерах консолидаций, о количестве жидкости и т.д.

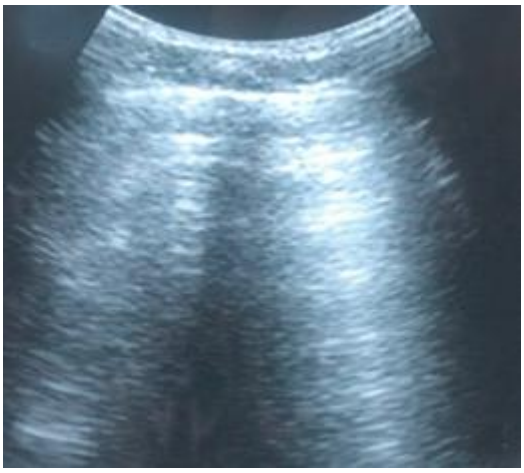

Рис. 2 а (Fig. 2 a)

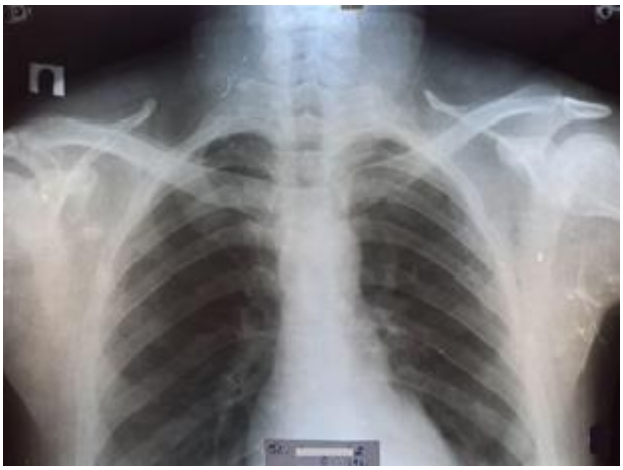

Рис. 2 б (Fig. 2 b)

Рис. 2. Ультразвуковое изображение легких (а), Рентгенограмма органов грудной клетки (ОГК), прямая проекция (б);

а - горизонтальные А-линии в зоне R1 - сохранение нормальной воздушности легких.

б - прозрачность легочной ткани сохранена.

Пациент, 38 лет, легкое течение COVID-19.

Fig. 2. An ultrasound image of lungs (a); Chest radiography, plain view (b);

a - horizontal A-line in R1 area, preservation of normal airway of the lungs.

b - transparency of lung tissue preserved.

38-year-old patient with light severity of COVID-19.

Рис. 3 а (Fig. 3 a)

Рис. 3 б (Fig. 3 b)

Рис. 3. Ультразвуковое изображение легких (а); Рентгенограмма ОГК, прямая проекция (б);

а - утолщенная и уплотненная плевральная линия, множественные фокальные В-линии, отсутствие А-линий (L4 зона).

б - прозрачность легочной ткани неоднородно понижена за счет зон инфильтрации средней интенсивности с нечеткими контурами.

Пациент, 40 лет, со средней тяжестью заболевания COVID-19.

Fig. 3. An ultrasound image of lungs (a); Chest radiography, plain view (b);

a - thickened and densified pleural line, multiple focal B-lines, lack of A-lines (area L4).

b -transparency of lung tissue is reduced no uniformly due to medium-intensity infiltration zones with indistinct contours.

40-year-old patient, with mid severity of COVID-19.

лось появление А-линий (рис. 4). Из группы пациентов со средней тяжестью заболевания в 17-ти наблюдениях, фокальные В-линии, которые были обнаружены при первом ультразвуковом исследовании, в динамике в течение 3-5 дней, сливаясь создавали гиперэхогенное изображение, идентифицированное как «белое легкое» или сливные В-линии (рис. 5 а). В этой группе пациентов отмечалось увеличение числа зон поражения: от 2 зон в начале заболевания до 8 зон в течение 3-7 дней наблюдения. Это клинически сопровождалось ухудшением состояния пациентов. У 13 больных со средней тяжестью заболевания наряду со сливными В-линиями, при ультразвуковом исследовании отмечались небольшие участки субплевральной консолидации легочной ткани. Области поражения распространялись на передне-нижние (R 2, L 2), нижне-боковые (R 4, L 4), задне-нижние (R 6, L 6) и подмышечные (R 3, L 3) зоны сканирования. У 20 пациентов отмечалось уплотнение и утолщение плевральной линии, а в 3 случаях – выпот в грудной клетке. А-линии преимущественно сохранялись только на верхних зонах сканирования. На рентгенограммах выявлялись очагово-фокусные тени без чётких контуров, расположенные преимущественно субплеврально в латеральных зонах, что соответствовало двусторонней очагово-фокусной пневмонии (рис. 5 б).

У 13 пациентов с тяжелым течением пневмонии при ультразвуковом исследовании отмечались сливные В-линии почти во всех зонах сканирования (рис. 6 а). Наблюдалось утолщение плевральной линии, наличие консолидаций, в особо тяжелых случаях – “гепатизация” легкого с аэробронхограммой. Ложноотрицательных результатов в данной группе не наблюдалось. На обзорной рентгенограмме органов грудной клетки по всем легочным полям и зонам, больше латерально и в базальных отделах, определялись очагово-фокусные тени без чётких контуров, корни легких не дифференцировались. Рентгенологическая картина чаще соответствовала двусторонней полисегментарной пневмонии, консолидации (рис. 6 б).

Уплотнения легочной ткани, расположенные в субплевральных областях, при ультразвуковом исследовании выявлялись в виде вертикальных В-линий и консолидаций, что подтверждалось данными рентгенографии и МСКТ (рис. 7). Однако в 5 наблюдениях у больных группы со средней тяжестью заболевания при ультразвуковом исследовании были выявлены

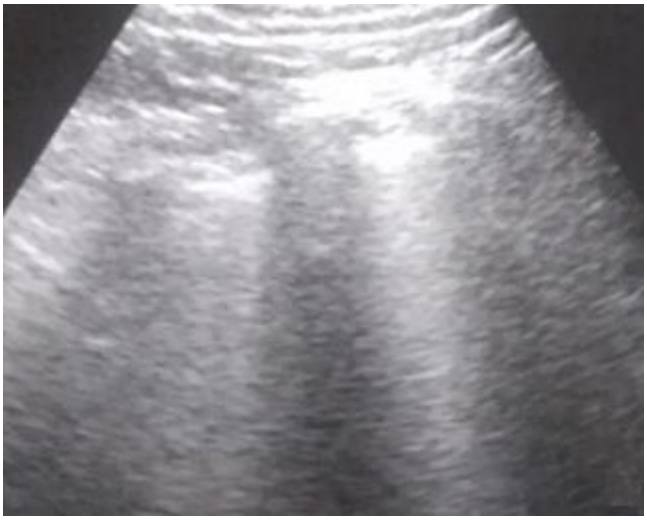

Рис. 4 а (Fig. 4 a)

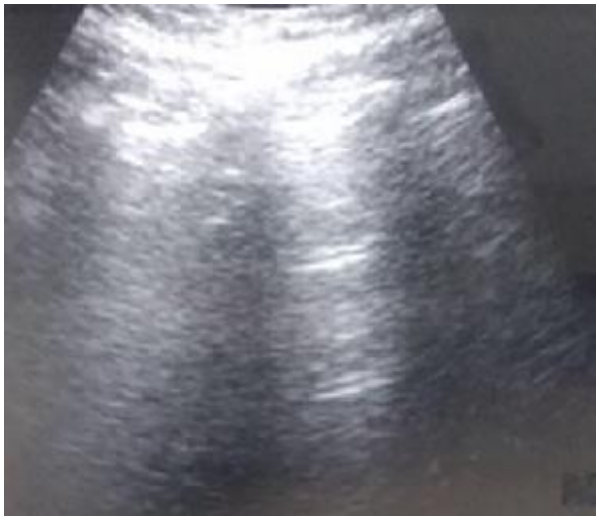

Рис. 4 б (Fig. 4 b)

Рис. 4. Ультразвуковое изображение легких (зона R6).

а - сливные вертикальные В-линии; б - в той же зоне через 16 дней появление горизонтальных А-линий– тенденция к восстановлению воздушности легких

Пациент, 42 года, со средней тяжестью течения COVID-19.

Fig. 4. Ultrasound image of the lungs.

a - confluent vertical B-lines; b - formation of horizontal A-lines in the same area after 16 days - a tendency to restore the airiness of lungs.

42-year-old patient, with mid severity of COVID-19.

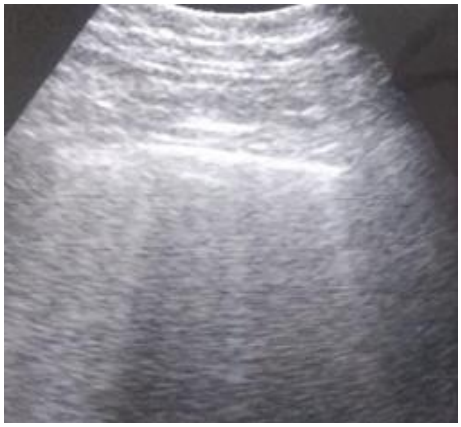

Рис. 5 а (Fig. 5 a)

Рис. 5 б (Fig. 5 b)

Рис. 5. Ультразвуковое изображение легких (а); Рентгенограмма ОГК, прямая проекция (б);

а - утолщенная и уплотненная плевральная линия, сливные В-линии и отсутствие А-линий (L4 зона).

б - прозрачность легочной ткани неоднородно понижена за счет зон инфильтрации средней интенсивности с нечеткими контурами.

Пациент, 57 лет, со средней тяжестью заболевания COVID-19.

Fig. 5. An ultrasound image of lungs (a); Chest radiography, plain view (b);

a -thickened and densified pleural line, confluent B-lines and the absence of A-lines (area L4).

b -transparency of lung tissue is non uniformly reduced due to medium-intensity infiltration zones with indistinct contours.

57-year-old patient, with mid severity of COVID-19.

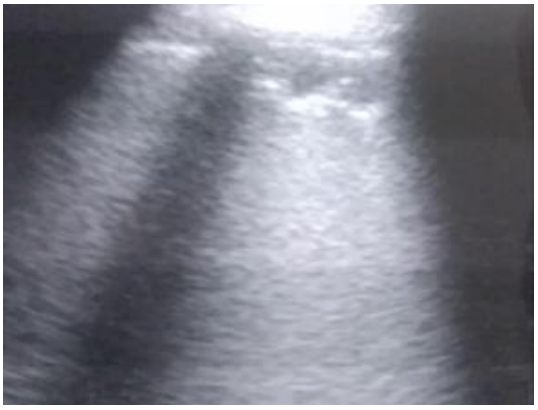

Рис. 6 а (Fig. 6 a)

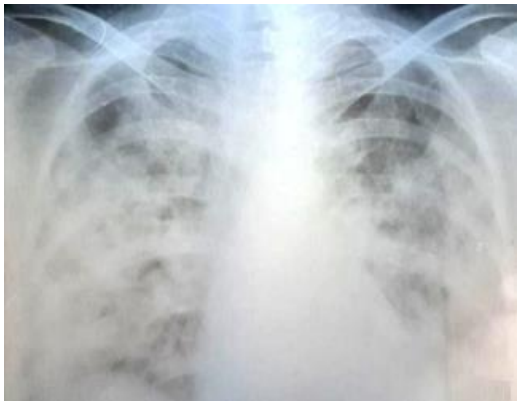

Рис. 6 б (Fig. 6 b)

Рис. 6. Ультразвуковое изображение легких (а); Рентгенограмма ОГК, прямая проекция (б);

а - уплотненная, прерывистая плевральная линия, гипоэхогенная альвеолярная консолидация неправильной формы с гиперэхогенными, уплотненными “рваными” краями, а также сливные В-линии и отсутствие А-линий; (R2 зона).

б - негомогенные затемнения в обоих легких, с нечеткими контурами.

Пациент, 69 лет, с тяжелым течением COVID-19.

Fig. 6. An ultrasound image of lungs (a); Chest radiography, plain view (b);

a - dense, intermittent pleural line, hypoechoic alveolar consolidation of irregular shape with hyperechoic, densified “torn” edges, as well as confluent B-lines and the absence of A-lines (area R2).

b - ununiform darkening in both lungs, with indistinct contours.

69-year-old patient, with severe course of COVID-19.

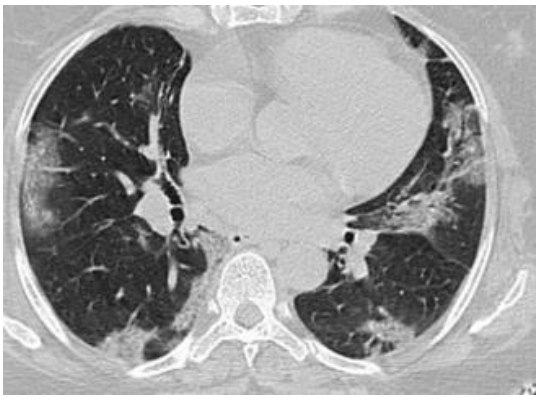

Рис. 7 а (Fig. 7 a)

Рис. 7 б (Fig. 7 b)

Рис. 7. МСКТ органов грудной полости, аксиальная плоскость.

Наглядная демонстрация субплевральных поражений легочной ткани на МСКТ, которые проявлялись вертикальными В-линиями и консолидациями при ультразвуковом исследовании. а - Полисегментарное интерстициальное поражение обоих легких по типу «матового стекла» у пациентки 64 лет. б - Очаги инфильтрации по типу «матового стекла» с элементами альвеолярной консолидации, преимущественно в субплевральных отделах обоих легких у пациентки 60 лет.

Fig. 7. Chest CT, axial planes.

Vivid demonstration of subpleural lung tissue lesions on CT, which were manifested by vertical B-lines and consolidations during ultrasound examination. a - multiple areas of ground glass of the patient 64 years old. b - multiple areas of ground glass with the consolidation zones, mainly in the subpleural regions of both lungs of the patient 60 years old.

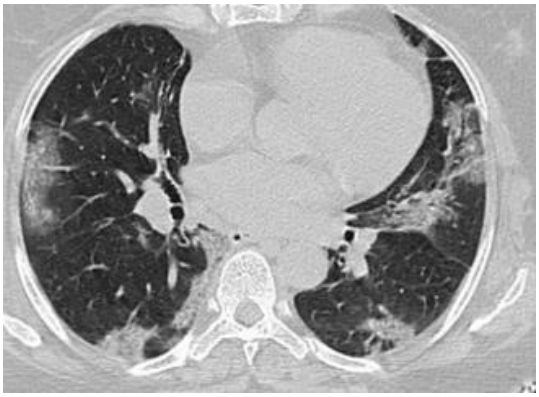

Рис. 8 а (Fig. 8 a)

Рис. 8 б (Fig. 8 b)

Рис. 8. МСКТ органов грудной полости, аксиальная плоскость.

Наглядная демонстрация изменений в виде «матового стекла» и консолидаций на МСКТ, которые не были диагностированы при ультразвуковом исследовании легких из-за глубокого расположения очагов и экранированием лопаткой. а - Диффузные интерстициальные изменения обоих легких с наличием множественных участков повышения плотности по типу «матового стекла» у пациента 41 года. б - Зоны консолидации всубплевральных отделах у пациентки 60 лет. .

Fig. 8. Chest CT, axial planes.

A clear demonstration of changes in the form of “ground glass” and consolidations on MSCT, which were not diagnosed by ultrasound examination of the lungs due to the deep location of the foci and shielding with a scapula. a - multiple areas of ground glass of the patient 41 years old. b - consolidation zones in the subpleural regions are defined of the patient 60 years old.

В-линии только в одном или 2-х зонах сканирования, что не коррелировало с клинико-лабораторными данными, состоянием пациента и результатами МСКТ (рис. 8). Значительные препятствия для ультразвуковой визуализации создавали костные структуры грудной клетки – ключица и ребра, особенно, лопатка, которая экранировала большую площадь по задней поверхности грудной клетки.

Обсуждение.

В периодической литературе немало сообщений успешного применения ультразвукового исследовния в диагностике пневмоний [13 - 16]. По данным мета-анализа Orso D. и соавт. [14] при применении ультразвукового исследования легких у 5108 пациентов с пневмонией общая точность, чувствительность и специфичность метода составляет 97%, 92% и 93% соответственно. Появились сообщения о применении ультразвукового исследования в диагностике патологии легких при COVID-19. Poggiali E. и соавт. [15] отметили, что одним из основных преимуществ ультразвукового метода в ранней диагностике COVID-19 является возможность проведения исследования у кровати пациента. В условиях карантина от специалиста ультразвуковой диагностики требуется соблюдения процедуры личной безопасности при проведении исследования, а также безопасного использования ультразвукового оборудования, для предотвращения переноса инфекции ультразвуковым оборудованием. Учитывая это обстоятельство, сотрудниками кафедры ультразвуковой диагностики Ташкентского института усовершенствования врачей разработаны и изданы методические рекомендации по безопасному проведению ультразвуковых исследований и обеззараживанию ультразвуковых оборудований, а также по технологии ультразвукового исследования легких в условиях пандемии COVID-19 [17, 18]. За короткий срок по 18-часовой учебной программе более 200 специалистов ультразвуковой диагностики были обучены и обеспечены материалами по технологии исследования легких, что позволило повысить качество оказания медицинских услуг в специализированных учреждениях по борьбе с COVID-19.

Основным ультразвуковым признаком пневмонии COVID-19 является интерстициальный синдром, который представлен вертикальными гиперэхогенными артефактами, отходящими от плевральной линии, описанными в литературе как В-линии [15, 16]. Наличие и распространение фокальных В-линий по нескольким зонам (не более 4-х зон, от 5 до 8 зон, от 9 до 12 зон сканирования) коррелировало с данными тяжести течения пневмонии у пациентов с COVID-19. Исчезновение признака вертикальных В-линий и появление горизонтальных

А-линий указывало на постепенное снижение воспалительного процесса и восстановления воздушности легкого. Анализ ложноотрицательных данных ультразвукового исследования в группе пациентов со средней тяжестью заболевания показал, что очаги «матового стекла» или консолидаций находились либо в глубоких прикорневых отделах, либо область поражения экранировалась лопатками и ребрами. Ультразвуковому «взору» доступны были лишь консолидации в субплевральной области, плевральные утолщения и выпоты. Основным признакам интерстициальной пневмонии являлось наличие В-линий. Необходимо иметь в виду, что эти артефакты ультразвукового изображения могут быть обусловлены кардиогенным отеком, хроническими фиброзными заболеваниями легких и острым респираторным дистресс-синдромом [16].

Заключение.

Ультразвуковое исследование является одним из доступных скрининговых методов в оценке воздушности субплевральных областей легких при пневмонии, обусловленной SARS-CoV-2 и может быть шире использовано в клинической практике в качестве метода мониторинга за течением заболевания.

Источник финансирования и конфликт интересов.

Авторы данной статьи подтвердили отсутствие финансовой поддержки исследования и конфликта интересов, о которых необходимо сообщить.

Список Литературы:

1. Национальное руководство по COVID -19 Минздрава Республики Узбекистан от 26 марта 2020 г, 173 с.

2. Shi H., Han X., Jiang N., Cao Y., Alwalid O., Gu J. et al. Radiological findings from 81 patients with COVID-19 pneumonia in Wuhan, China: a descriptive study. Lancet. 2020; 20: 425-434.

3. Yang, W., Sirajuddin A., Zhang X., Liu G.,Teng Z., Zhao S. et al. The role of imaging in 2019 novel coronavirus pneumonia (COVID-19). European Radiology.2020; 15: 1-9.

4. Wang D., Hu B., Hu C., Zhu F., Liu X., Zhang J. et al. Clinical characteristics of 138 hospitalized patients with 2019 novel coronavirus-infected pneumonia in Wuhan, China. JAMA. 2020; 323 (11):1061–1069.

5. Zhang R., Ouyang, H., Fu, L., Wang S., Han J., Huang K. et al. CT features of SARS-CoV-2 pneumonia according to clinical presentation: a retrospective analysis of 120 consecutive patients from Wuhan city. European Radiology. 2020; 11: 1-10.

6. Терновой С.К., Серова Н.С., Беляев А.С., Беляева К.А. COVID-19: первые результаты лучевой диагностики в ответе на новый вызов. REJR 2020; 10 (1):8-15.

7. Bernheim A., Mei X., Huang M., Yang Y., Fayad Z.A., Zhang N. et al. Chest CT findings in coronavirus disease-19 (COVID-19): relationship to duration of infection. Radiology. 2020; 295 (3): 685-691.

8. Фомин В.В., Терновой С.К., Серова Н.С. Рекомендации по лучевой диагностике у пациентов с COVID-19 (опыт Сеченовского Университета). REJR 2020; 10(2):8-13.

9. Soldati G., Smargiassi A., Inchingolo R., Buonsenso D., Perrone T., Briganti D. F. et al. Proposal for international standardization of the use of lung ultrasound for COVID-19 patients; a simple, quantitative, reproducible method.J.Ultrasound Med.2020; March 30: doi 10.1002/June. 15.285.

10. Некюдова Г.В., Науменко Ж.К. Диагностические возможности ультразвуковых методов исследований в пульмонологической практике. Пульмонология. 2017; 276 (2): 283-290.

11. Фазылов А.А., Алимарданов О.Р., Рябчиков А.В., Журавлев И.И. Возможности трансторокальной эхографии при раке легкого. Ультразвуковая и функциональная диагностика 2013; 6:103-107.

12. Шахов В.Е., Сафонов Д.В. Определение локализации пристеночных образований грудной полости при помощи ультразвукового метода. Ультразвуковая и функциональная диагностика. 2002; 3: 20-25.

13. Soldati G., Smargiassi A., Demi L., Inchingolo R. Artifactual lung ultrasonography: it is a matter of traps, order, and disorder. Applied sciences. 2020;10 (1570):1-14.

14. Orso D., Guglielmo N., Copetti R. Lung ultrasound in diagnosing pneumonia in the emergency department: a systematic review and meta-analysis. European Journal of Emergency Medicine. 2018; 25(5):312-321.

15. Poggiali E., Dacrema A., Bastoni D., Tinelli V., Demichele E., Ramos P.M. et al. Can lung US help critical care clinicians in the early diagnosis of novel coronavirus (COVID-19) Pneumonia? Radiology.2020;

16. Sofia S., Boccatonda A., Montanari M., Spampinato M., D'ardes D., Cocco G. et al. Thoracic ultrasound and SARS-COVID-19: a pictorial essay. Journal of Ultrasound. 2020; 23:217–221.

17. Нормурадова Н.М., Фазилов А.А., Расулова М.М., Мирюсупов М.М., Икрамова З.Т., Алимарданов О.Р. Рекомендации по безопасному проведению ультразвуковых исследований и обеззараживанию ультразвуковых оборудований в условиях пандемии COVID-19. Методическое пособие, Ташкент, 2020.19 с.

18. Фазилов А.А. ред. Технология ультразвукового исследования легких в условиях пандемии COVID-19. Методическое пособие, Ташкент. 2020. 28 с.

.

References:

1. National guidelines for COVID-19 of the Ministry of Health of the Republic of Uzbekistan, March 26, 2020, 173 p. (in Russian).

2. Shi H., Han X., Jiang N., Cao Y., Alwalid O., Gu J. et al. Radiological findings from 81 patients with COVID-19 pneumonia in Wuhan, China: a descriptive study. Lancet. 2020; 20: 425-434.

3. Yang, W., Sirajuddin A., Zhang X., LiuG., TengZ., ZhaoS. et al. The role of imaging in 2019 novel coronavirus pneumonia (COVID-19). European Radiology.2020; 15: 1-9.

4. Wang D., Hu B., Hu C., Zhu F., Liu X., Zhang J. et al. Clinical characteristics of 138 hospitalized patients with 2019 novel coronavirus-infected pneumonia in Wuhan, China. JAMA. 2020; 323 (11):1061–1069.

5. Zhang R., Ouyang, H., Fu, L., Wang S., Han J., Huang K. et al. CT features of SARS-CoV-2 pneumonia according to clinical presentation: a retrospective analysis of 120 consecutive patients from Wuhan city. European Radiology. 2020; 11: 1-10.

6. Ternovoy S.K., Serova N.S., Belyaev A.S., Belyaeva K.A. COVID-19: first results of radiology in response to a new challenge. REJR 2020; 10 (1):8-15 (in Russian).

7. Bernheim A., Mei X., Huang M., Yang Y., Fayad Z.A., Zhang N. et al. Chest CT findings in coronavirus disease-19 (COVID-19): relationship to duration of infection. Radiology. 2020; 295 (3): 685-691.

8. Fomin V.V., Ternovoy S.K., Serova N.S. Radiological guidelines in patients with COVID-19 (Sechenov University experience). REJR. 2020; 10 (2):8-13 (in Russian).

9. Soldati G., Smargiassi A., Inchingolo R., Buonsenso D., Perrone T., Briganti D. F. et al. Proposal for international standardization of the use of lung ultrasound for COVID-19 patients; a simple, quantitative, reproducible method.J.Ultrasound Med.2020; March 30: doi 10.1002/June. 15.285.

10. Nekludova G.V., Naumenko Zh.K. Ultrasound diagnostic opportunities in pulmonology. Pulmonology. 2017; 27 (2): 283-290 (in Russian).

11. Fazilov A.A., Alimardjanov O.R., Ryabchikov A.Y., Juravlev I.I. Transthoracic Echography in Lung Cancer Diagnosis. Ultrasound and Functional Diagnostics. 2013; 6:103-107 (in Russian).

12. Shakhov B.E., Safonov D.V. Determination of the Thoracic Cavity Parietal Lesions Localization with the help of the ultrasound investigation Method. Ultrasound and Functional Diagnostics. 2002; 3:20-25 (in Russian).

13. Soldati G., Smargiassi A., Demi L., Inchingolo R. Artifactual lung ultrasonography: it is a matter of traps, order, and disorder. Applied sciences. 2020; 10 (1570):1-14.

14. Orso D., Guglielmo N., Copetti R. Lung ultrasound in diagnosing pneumonia in the emergency department: a systematic review and meta-analysis. European Journal of Emergency Medicine. 2018; 25(5):312–321.

15. Poggiali E., Dacrema A., Bastoni D., Tinelli V., Demichele E., Ramos P.M. et al. Can lung US help critical care clinicians in the early diagnosis of novel coronavirus (COVID-19) Pneumonia? Radiology.2020;

16. Sofia S., Boccatonda A., Montanari M., Spampinato M., D'ardes D., Cocco G. et al. Thoracic ultrasound and SARS-COVID-19: a pictorial essay. Journal of Ultrasound. 2020; 23:217-221.

17. Normuradova N.M., Fazilov A.A., Rasulova M.M., Miryusupov M.M., Ikramova Z.T., Alimardanov O.R. Recommendations for the safe conduct of ultrasound examinations and the disinfection of ultrasonic equipment in the COVID-19 pandemic. Tashkent, 2020; 19 p. (in Russian).

18. Fazilov A.A. ed. The technology of ultrasound examination of the lungs in a pandemic COVID-19. Tashkent. 2020; 28 p. (in Russian).

ДИНАМИКА ИЗМЕНЕНИЙ В ОСТРОМ ПЕРИОДЕ И ОТДАЛЕННЫЕ РЕЗУЛЬТАТЫ КТ ЛЕГКИХ У ПАЦИЕНТОВ, ПЕРЕНЕСШИХ COVID-19 ПНЕВМОНИЮ

Белькинд М.Б.[1], Гаман С.А.[1], Стукалова О.В.[1], Терновой С.К.[1,2]

1 - ФГБУ «Национальный медицинский исследовательский центр кардиологии» Минздрава России.
г. Москва, Россия.
2 - ФГАОУ ВО Первый МГМУ им. И.М. Сеченова Минздрава России (Сеченовский Университет).
г. Москва, Россия.

Продемонстрировать изменения КТ-картины легких при динамическом наблюдении пациентов с вирусной COVID-19 пневмонией тяжелого течения в остром периоде и через 6 месяцев после выздоровления.

Материалы и методы. Представляется клинический опыт динамического наблюдения двух пациентов с двусторонней полисегментарной вирусной COVID-19 пневмонией тяжелого течения, с помощью компьютерной томографии (КТ) легких в остром периоде и через 6 месяцев после выздоровления. Проведен анализ серии компьютерных томограмм органов грудной клетки в динамике. КТ выполнялась по низкодозовому протоколу на томографе Toshiba Aquilion ONE. Суммарная лучевая нагрузка на каждого пациента составила не более 6,2 мЗв, в среднем по 1,5-1,6 мЗв на одно исследование.

Результаты. В представленных клинических примерах продемонстрированы возможности мониторинга показателей КТ легких для решения вопроса о выборе терапии в остром периоде, а также оценки отдаленных последствий через 6 месяцев после выздоровления. Изучена динамика КТ-паттернов в зависимости от стадии течения и результатов лечения вирусной пневмонии. Показаны различия исходов у пациентов со схожим течением болезни спустя полгода после применяемой однотипной тактики лечения.

Заключение. В работе показано, что КТ-диагностика при коронавирусной инфекции помогает не только в постановке точного диагноза, но и необходима в динамике для мониторирования течения болезни и оценки остаточных изменений после перенесенной вирусной пневмонии.

Ключевые слова: COVID-19, коронавирусная инфекция, интерстициальная инфильтрация, вирусная пневмония, «матовое стекло», консолидация, «булыжная мостовая», ретикулярные изменения, КТ легких в динамике.

Контактный автор: Гаман С.А. e-mail: svgaman@yandex.ru

Для цитирования: Белькинд М.Б., Гаман С.А., Стукалова О.В., Терновой С.К. Динамика изменений в остром периоде и отдаленные результаты КТ легких у пациентов, перенесших COVID-19 пневмонию. REJR 2020; 10(4):47-59. DOI:10.21569/2222-7415-2020-10-4-47-59.

Статья получена: **21.11.20** **Статья принята:** **02.12.20**

DYNAMICS OF CHANGES IN THE ACUTE PERIOD AND LONG-TERM RESULTS OF CHEST CT IN PATIENTS WITH COVID-19 PNEUMONIA

Belkind M.A.[1], Gaman S.A.[1], Stukalova O.V.[1], Ternovoy S.K.[1,2]

1 – FSBI “National medical research center of cardiology" of the Ministry of health of Russia.
Moscow, Russia.
2 – I. M. Sechenov First Medical State University.
Moscow, Russia.

To demonstrate chest CT changes during the dynamic observation of patients with severe viral COVID-19 pneumonia in the acute period and 6 months after recovery.

Materials and methods. We present a clinical experience and follow-up of two patients with severe bilateral viral COVID-19 pneumonia, using chest computed tomography (CT) in the acute period and 6 months after recovery. Series of chest computer tomograms were analyzed in dynamics. CT was performed using a low-dose protocol on a Toshiba Aquilion ONE tomograph. Total patient radiation dose was less than 6.2 mSv, with an average

of 1.5-1.6 mSv per study.

Results. The ability of monitoring of chest CT indicators is demonstrated for making the choice of therapy in the acute period, as well as to assess the long-term consequences 6 months after recovery. The dynamic of CT patterns was studied depending on the stage of the course and results of treatment of viral pneumonia. Differences of outcomes are shown on patients with a similar clinical course of the disease six months after the same type of treatment.

Conclusion. CT diagnostics for coronavirus infection helps not only in making an accurate diagnosis, but is also necessary in dynamic for monitoring the clinical course and evaluating residual changes after viral pneumonia.

Keywords: COVID-19, Coronavirus infection, Interstitial infiltration, Viral pneumonia, Ground-Glass Opacity, Consolidation, Crazy-Paving Pattern, Reticular Pattern CT of the lungs.

Corresponding author: Gaman Svetlana, e-mail: svgaman@yandex.ru

For citation: Belkind M.A., Gaman S.A., Stukalova O.V., Ternovoy S.K. Dynamics of changes in the acute period and long-term results of chest CT in patients with COVID-19 pneumonia. REJR 2020; 10(4):47-59. DOI:10.21569/2222-7415-2020-10-4-47-59.

.

Received: **21.11.20** **Accepted:** **02.12.20**

К середине ноября 2020 новая коронавирусная инфекция COVID-19 (SARS-CoV-2) диагностирована в мире уже более чем у 55 млн. человек, 1,3 млн. из них умерли [1].

Несмотря на то, что с начала пандемии прошел почти год, эффективного этиотропного лечения COVID-19 нет, а терапия сводится к применению лекарственных препаратов патогенетической и симптоматической направленности. Существенное значение имеют методы респираторной поддержки [2].

Компьютерная томография имеет важнейшее значение среди методов инструментальной диагностики при коронавирусной инфекции [3 - 6]. У 30-35% заболевших при КТ выявляются характерные для вирусной пневмонии изменения, у 10-15% развиваются тяжелые формы с объемом поражения легких, превышающим 50%. Характер и динамика изменений данных компьютерной томографии имеют важное значение в выработке тактики ведения пациентов [7, 8, 9]. Большой интерес вызывают отдаленные последствия COVID-19 в плане выраженности поствоспалительного легочного фиброза, а также полноты восстановления структуры и функции легких.

Учитывая вышесказанное, представляем 2 клинических случая, демонстрирующих динамику КТ-картины у пациентов на фоне тяжелого течения коронавирусной инфекции через 6 месяцев после выздоровления.

Клинический пример №1.

Пациентка Б., 60-ти лет, поступила в ФГБУ «НМИЦ кардиологии» (COVID-центр) с жалобами на повышение температуры до 39,3˚С в течение 5 дней, кашель, одышку, нехватку воздуха, боль в груди. Сопутствующие заболевания: артериальная гипертензия; узловой зоб, эутиреоз.

При госпитализации: состояние тяжелое, ЧДД до 24/мин, насыщение крови кислородом SpO2 92% на атмосферном воздухе, 98% – на фоне инсуффляции кислорода 5 л/мин, температура тела 38,6оС, ЧСС 96/мин.

На КТ выявлена тяжелая степень поражения обоих легких, проявляющаяся двусторонней интерстициальной инфильтрацией легочной паренхимы по типу «матового стекла» (высокая вероятность COVID-19 пневмонии) сливного характера, расположенной во всех долях субплеврально и периваскулярно, с наличием ретикулярных изменений в верхней доле правого легкого и в нижних долях обоих легких. Процент поражения легочной ткани – 55-60% (КТ-3). Просветы трахеи и крупных бронхов свободны. Корни легких структурны. Увеличенных подмышечных, внутригрудных лимфоузлов не определяется. Жидкости в плевральных полостях не было (рис. 1).

Согласно действующим на тот момент временным рекомендациям МЗ РФ, была назначена терапия гидроксихлорохином в сочетании с азитромицином, антикоагулянтами, муколитиками и омепразолом.

С 3-го дня госпитализации наросла дыхательная недостаточность: ЧДД 28/мин, SpO2 88-90% на атмосферном воздухе; сохранялась фебрильная лихорадка до 39,3˚С. В анализах крови значительное повышение СРБ до 167 мг/л, ЛДГ – 464 Ед/л, ИЛ-6 – 82 пг/мл, D-димер – 890 нг/мл.

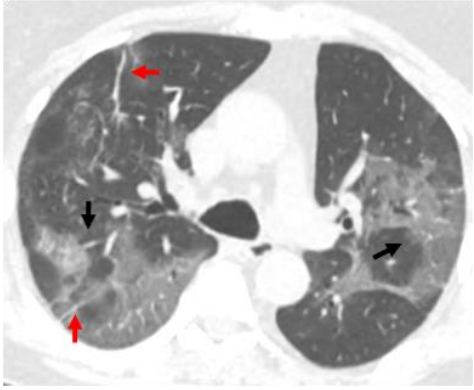

Рис. 1 а (Fig. 1 a)

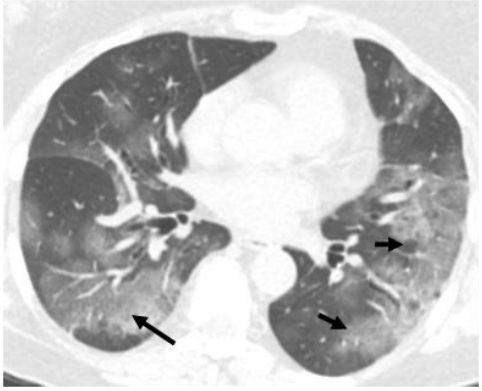

Рис. 1 б (Fig. 1 b)

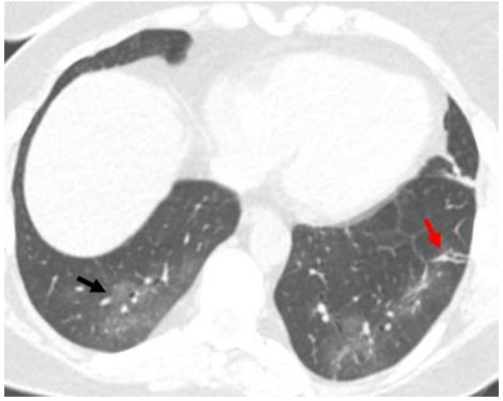

Рис. 1 в (Fig. 1 c)

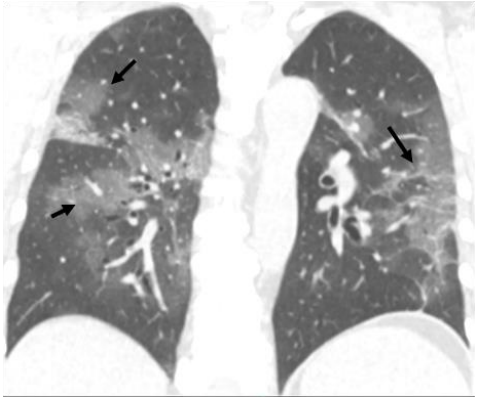

Рис. 1 г (Fig. 1 d)

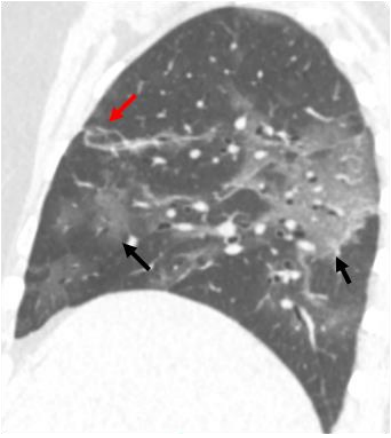

Рис. 1 д (Fig. 1 e)

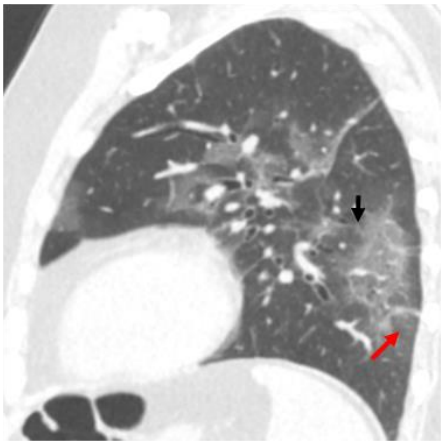

Рис. 1 е (Fig. 1 f)

Рис. 1. КТ грудной клетки №1, а, б, в – аксиальная плоскость, г – корональная плоскость, д, е – сагиттальная плоскость; легочный режим.

Пациентка Б. Во всех сегментах обоих легких определяются участки интерстициальной инфильтрации по типу «матового стекла» (черные стрелки) субплевральной и периваскулярной локализации. В верхней доле правого легкого и нижних долях обоих легких видны субплевральные ретикулярные изменения (красные стрелки). Процент поражения легочной ткани – 55-60% (КТ-3).

Fig. 1. Chest CT № 1, a, b, c - axial view, d - frontal view, e - sagittal view; lung window.

Patient B. On CT images determined areas of ground-glass opacities (black arrows) located bilateral, multilobar, subpleural and perivascular. Subpleural reticular changes are visualized in the upper lobe of the right lung and lower parts of both lungs (red circles). The percentage of lung tissue damage is 55-60% (CT-3).

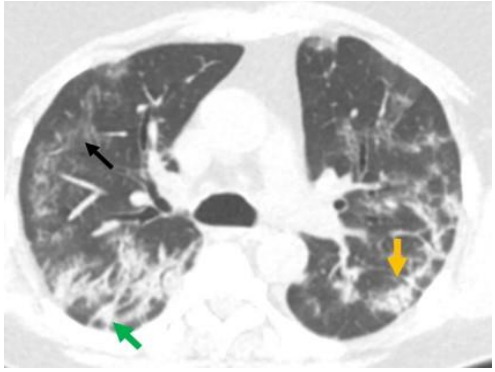

Рис. 2 а (Fig. 2 a)

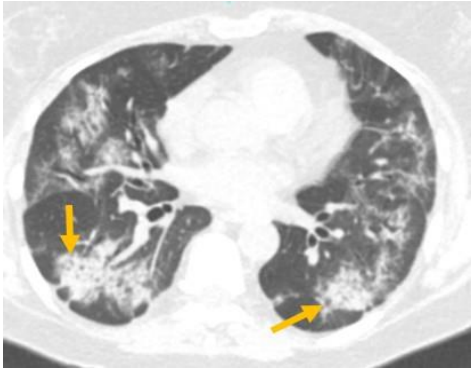

Рис. 2 б (Fig. 2 b)

Рис. 2 в (Fig. 2 c)

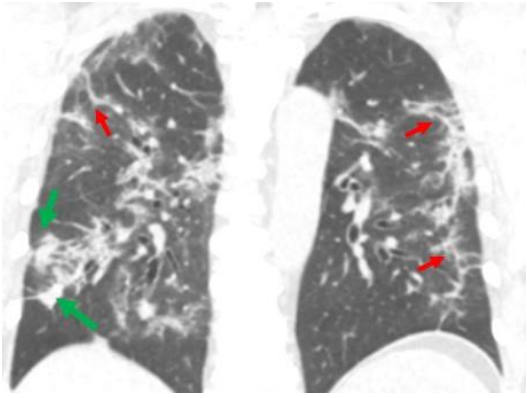

Рис. 2 г (Fig. 2 d)

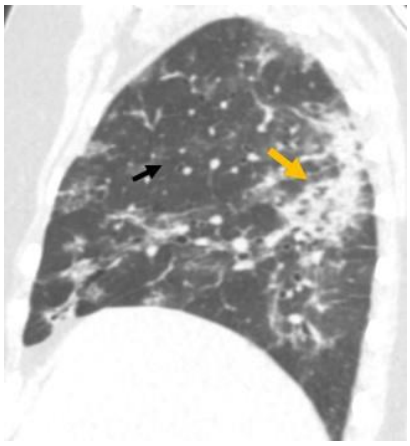

Рис. 2 д (Fig. 2 e)

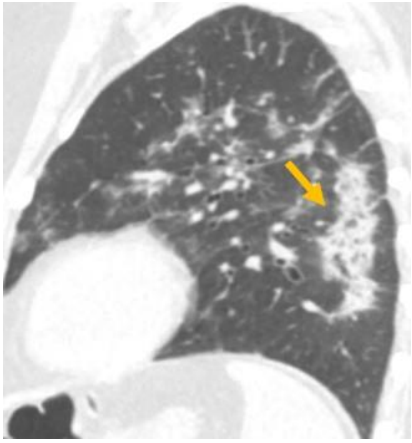

Рис. 2 е (Fig. 2 f)

Рис. 2. КТ грудной клетки №2, а, б, в – аксиальная плоскость, г – корональная плоскость, д, е – сагиттальная плоскость, легочный режим.

Пациентка Б. Отрицательная динамика в виде увеличения размеров и плотности, определяемых ранее участков интерстициальной инфильтрации, с наличием уплотнения междолькового и внутридолькового интерстиция по типу «булыжной мостовой» (желтые стрелки), а также появления новых зон «матового стекла» (черные стрелки) с участками субплевральной консолидации (зеленые стрелки) и обширных ретикулярных изменений (красные стрелки). Процент поражения легочной ткани – 70% (КТ-3).

Fig. 2. Chest CT № 2, a, b, c - axial view, d - frontal view, e, f - sagittal view, lung window.

Patient B. Negative dynamics in the form of an increase in the size and density of previously determined interstitial infiltration sites, with the presence of compaction of the inter-lobular and intra-lobular interstitial type "cobblestone pavement" (yellow arrows), as well as the appearance of new ground-glass opacities (black arrows) with areas of subpleural consolidation (green arrows) and extensive reticular changes (red arrows). The percentage of lung tissue damage is 70% (CT-3).

Рис. 3 а (Fig. 3 a)

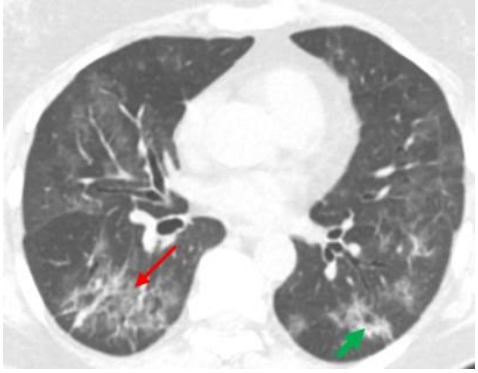

Рис. 3 б (Fig. 3 b)

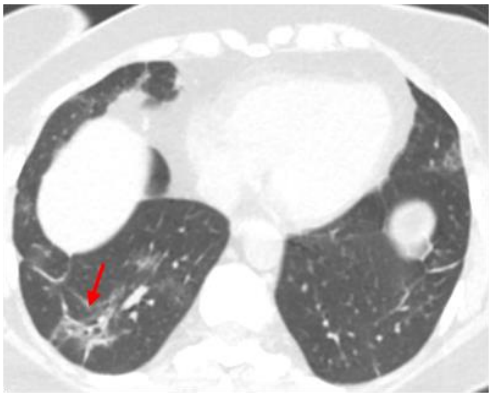

Рис. 3 в (Fig. 3 c)

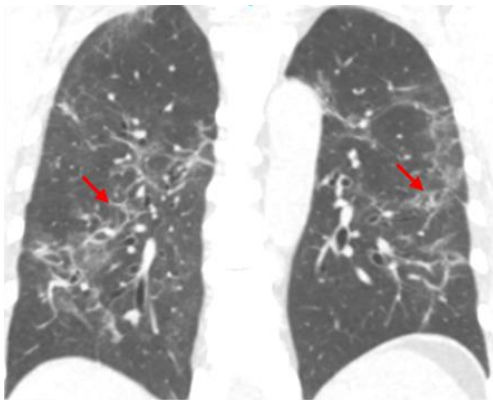

Рис. 3 г (Fig. 3 d)

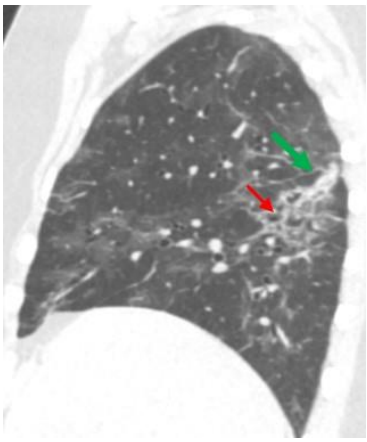

Рис. 3 д (Fig. 3 e)

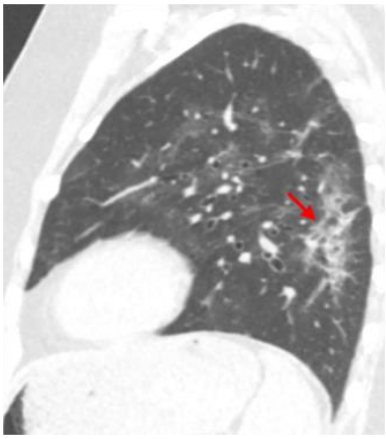

Рис. 3 е (Fig. 3 f)

Рис. 3. КТ грудной клетки №3, а, б, в – аксиальная плоскость, г – фронтальная плоскость, д, е – сагиттальная плоскость, легочный режим.

Пациентка Б. Положительная динамика в виде уменьшения размеров и плотности инфильтративных изменений. В нижних отделах обоих легких сохранились единичные зоны субплевральной консолидации (зеленые стрелки) и множественные субплевральные ретикулярные изменения (красные стрелки). Процент поражения легочной ткани – 55-60% (КТ-3).

Fig. 3. Chest CT № 3, a, в, c – axial view, d - frontal view, e, f - sagittal view, lung window.

Patient B. Positive dynamics in the form of a decrease in the size and density of infiltrative changes. In the lower parts of both lungs, single zones of subpleural consolidation (green arrows) and multiple subpleural reticular changes (red arrows) were preserved. The percentage of lung tissue damage is 55-60% (CT3).

По данным КТ отмечалось нарастание объема поражения обоих легких до 70% (КТ-3) за счет увеличения размеров и плотности определяемых ранее участков интерстициальной инфильтрации, с наличием уплотнения междолькового и внутридолькового интерстиция по типу «булыжной мостовой», а также появление новых зон «матового стекла» с участками субплевральной консолидации и обширных ретикулярных изменений (рис. 2).

Учитывая клинические и лабораторные данные, результат КТ, пациентке вводился ингибитор интерлейкина нетакимаб, после чего в течение нескольких дней, отмечалась существенная положительная динамика – нормализовалась температура тела, постепенно регрессировали явления дыхательной недостаточности, снизился СРБ до 17 мг/л.

По данным КТ грудной клетки через 10 дней выявлена положительная динамика в виде уменьшения размеров и плотности инфильтративных изменений и уменьшения объема поражения обоих легких до 55-60% (КТ-3). В нижних отделах обоих легких сохранились единичные зоны субплевральной консолидации и множественные субплевральные ретикулярные изменения (рис. 3).

Пациентка выписана на амбулаторное наблюдение.

Через 6 месяцев после выписки из COVID-центра выполнена КТ грудной клетки. В легких без свежих очаговых и инфильтративных изменений. Имеются поствоспалительные изменения обоих легких в виде единичных субплевральных участков линейного фиброза в заднебазальных сегментах обоих легких. Просветы трахеи и крупных бронхов свободны. Стенки бронхов уплотнены. Корни легких структурны, не расширены. Увеличенных подмышечных, внутригрудных лимфоузлов не определяется. Структуры средостения дифференцированы. Дополнительных патологических образований нет. Аорта, легочный ствол и их ветви не расширены. Жидкости в плевральных полостях нет (рис. 4).

Клинический пример №2.

Пациентка К., 60-ти лет, поступила в ФГБУ «НМИЦ кардиологии» (COVID-центр) с жалобами на повышение температуры тела до 39,0˚С в течение 6 дней, слабость, кашель, одышку. Сопутствующие заболевания: артериальная гипертензия.

При госпитализации: состояние средней тяжести, ЧДД 21/мин, SpO2 96% на атмосферном воздухе, температура 38,0оС, ЧСС 110/мин, АД – 178/113 мм рт. ст.

На КТ выявлена среднетяжелая степень поражения легких, проявляющаяся двусторонней интерстициальной инфильтрацией легочной паренхимы по типу «матового стекла» (высокая вероятность COVID-19 пневмонии), расположенной во всех долях преимущественно субплеврально, на фоне которых имеются единичные участки «булыжной мостовой». В большем количестве изменения представлены в нижних долях обоих легких. Процент поражения легочной ткани – 35% (КТ-2). Просветы трахеи и крупных бронхов свободны. Корни легких структурны. Увеличенных подмышечных, внутригрудных лимфоузлов не определяется. Жидкости в плевральных полостях нет (рис. 5).

Была назначена стандартная терапия гидроксихлорохином в сочетании с антибиотиками и антикоагулянтами.

К 3-4 дню госпитализации отмечается нарастание дыхательной недостаточности: ЧДД повысилась до 30/мин, SpO2 снизилась до 80% на атмосферном воздухе. Сохранялась фебрильная лихорадка до 39˚С. В анализах крови значительное повышение СРБ до 119 мг/л, ЛДГ – до 475 Ед/л, D-димер – 812 нг/мл.

По данным КТ отмечалось нарастание объема поражения обоих легких до 75% (КТ-3), за счет появления «свежих» множественных зон интерстициальной инфильтрации по типу «матового стекла», а также увеличения размеров и плотности определяемых ранее участков интерстициальной инфильтрации, с наличием участков консолидации, преимущественно субплевральной локализации (рис. 6).

Учитывая клинические и лабораторные данные, результат КТ, пациентке вводился препарат тоцилизумаб (рекомбинантное гуманизированное моноклональное антитело к человеческому рецептору интерлейкина-6), после чего была отмечена существенная положительная динамика – нормализовалась температура тела, регрессировали явления дыхательной недостаточности, снизился СРБ до нормальных значений.

По данным КТ через 7 дней выявлена положительная динамика в виде уменьшения размеров и плотности инфильтративных изменений и уменьшения объема поражения обоих легких до 45-50% (КТ-2). Сохранились единичные зоны субплевральной консолидации и множественные субплевральные ретикулярные изменения (рис. 7).

Пациентка выписана на амбулаторное наблюдение.

Через 6 месяцев после выписки из стационара выполнена КТ грудной клетки. В легких без свежих очаговых и инфильтративных изменений. В некоторых субплевральных зонах, где ранее определялась интерстициальная инфильтрация, сохраняются нежные участки остаточного интерстициального уплотнения легочной паренхимы максимальным размером до 1,5-2,0 см, вероятно, остаточные поствоспалительные изменения. Также в С5 левого легкого опреде-

Рис. 4 а (Fig. 4 a)

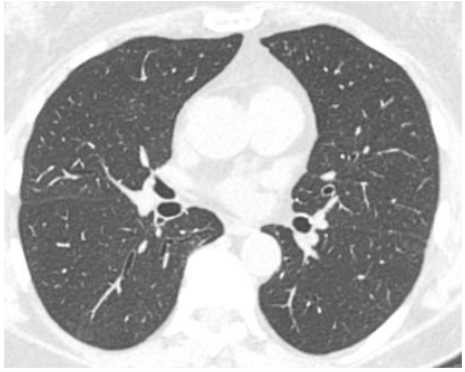

Рис. 4 б (Fig. 4 b)

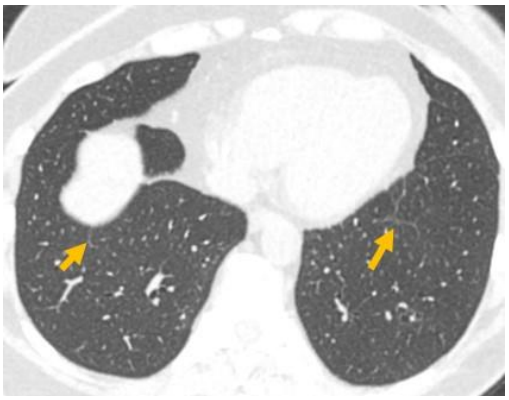

Рис. 4 в (Fig. 4 c)

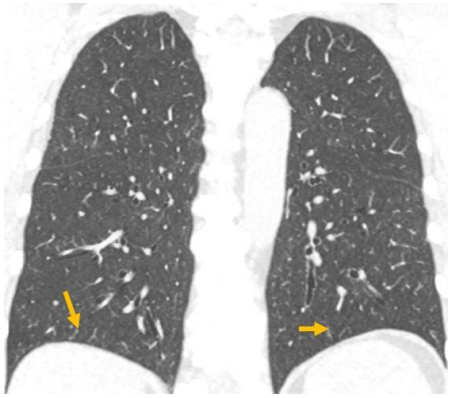

Рис. 4 г (Fig. 4 d)

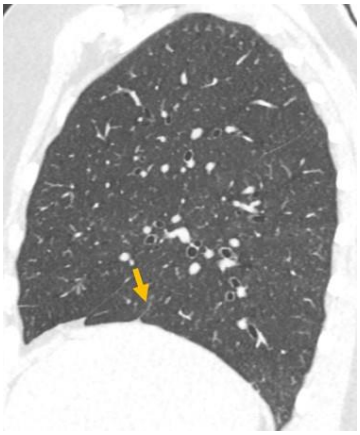

Рис. 4 д (Fig. 4 e)

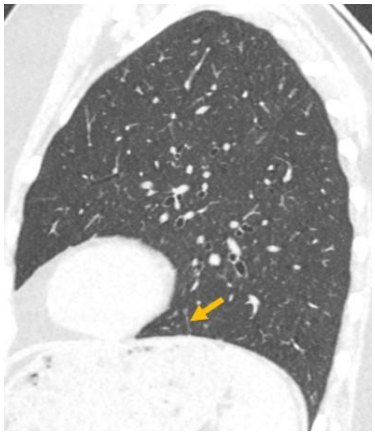

Рис. 4 е (Fig. 4 f)

Рис. 4. КТ грудной клетки в динамике через 6 месяцев, а, б, в – аксиальная плоскость, г – корональная плоскость, д, е – сагиттальная плоскость, легочный режим.

Пациентка Б. Определяются поствоспалительные изменения обоих легких в виде единичных субплевральных участков линейного фиброза в заднебазальных сегментах (желтые стрелки).

Fig. 4. Chest CT after 6 months a, в, c – axial view, d - frontal view, e, f - sagittal view, lung window.

Patient B. Post-inflammatory changes in both lungs are determined as single subpleural linear fibrosis in the posterobasal segments (yellow arrows).

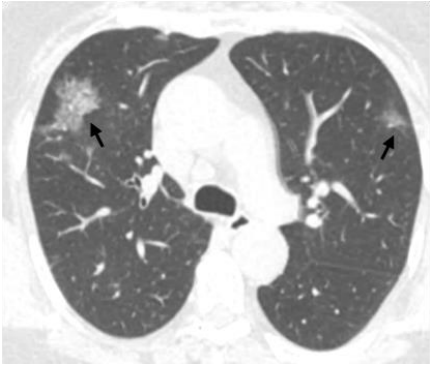

Рис. 5 а (Fig. 5 a)

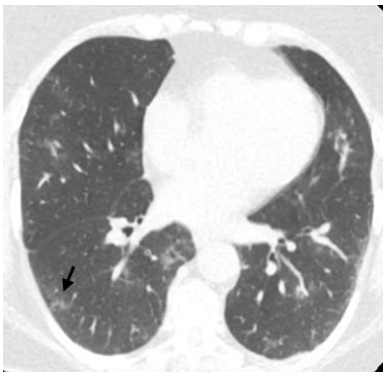

Рис. 5 б (Fig. 5 b)

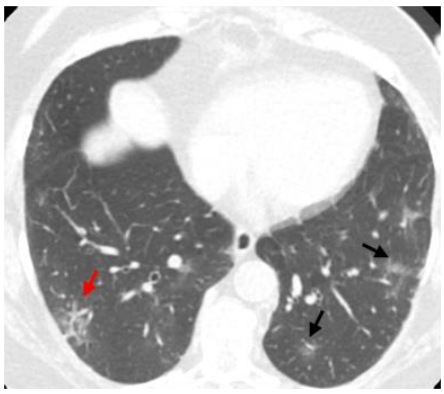

Рис. 5 в (Fig. 5 c)

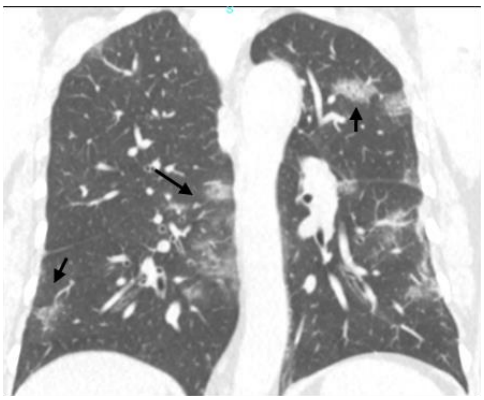

Рис. 5 г (Fig. 5 d)

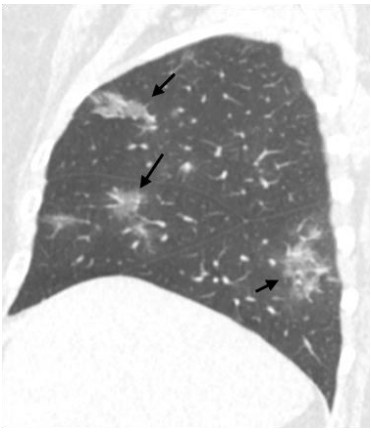

Рис. 5 д (Fig. 5 e)

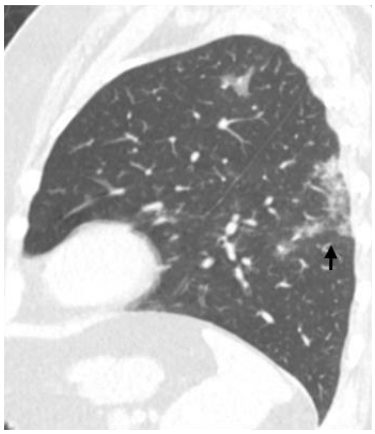

Рис. 5 е (Fig. 5 f)

Рис. 5. КТ грудной клетки №1, а, б, в – аксиальная плоскость, г – корональная плоскость, д, е – сагиттальная плоскость, легочный режим.

Пациентка К. Во всех сегментах обоих легких определяются участки интерстициальной инфильтрации по типу «матового стекла» (черные стрелки), преимущественно субплевральной локализации, с единичными зонами «булыжной мостовой» (красная стрелка). В большем количестве изменения представлены в нижних долях обоих легких. Процент поражения легочной ткани – 35% (КТ-2).

Fig. 5. Chest CT № 1, a, в, c – axial view, d - frontal view, e, f - sagittal view, lung window.

Patient K. In all segments of both lungs, interstitial infiltration areas are determined by the type of ground-glass opacities (black arrows) of predominant subpleural localization with single zones of "cobblestone pavement" (red arrow). More changes are present in the lower lobes of both lungs. The percentage of lung tissue damage is 35% (CT2).

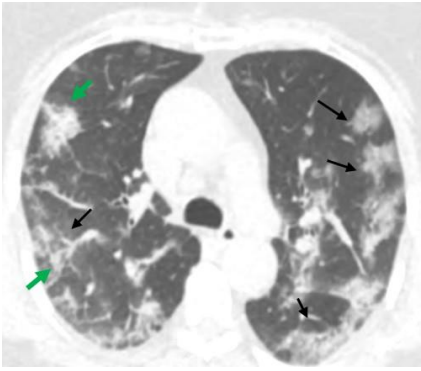

Рис. 6 а (Fig. 6 a)

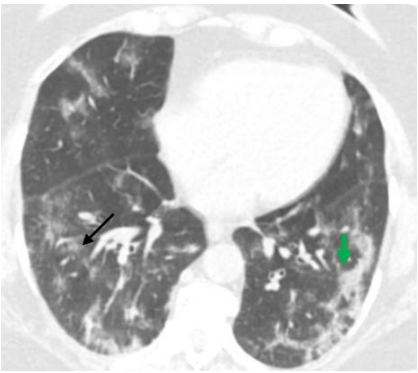

Рис. 6 б (Fig. 6 b)

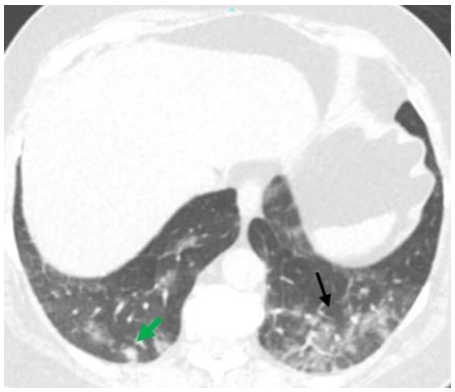

Рис. 6 в (Fig. 6 c)

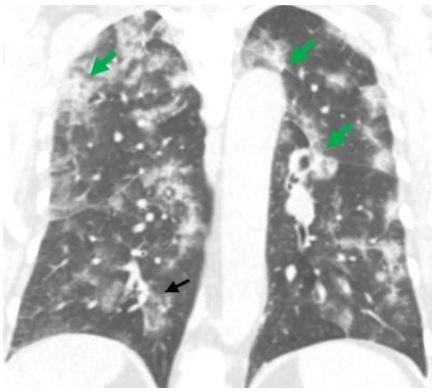

Рис. 6 г (Fig. 6 d)

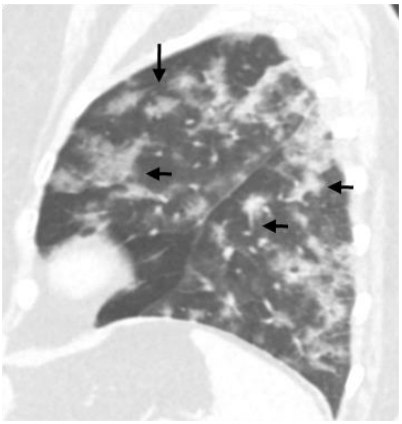

Рис. 6 д (Fig. 6 e)

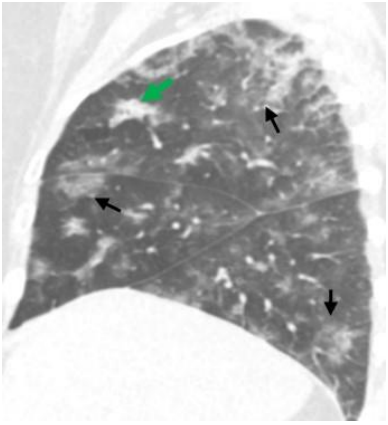

Рис. 6 е (Fig. 6 f)

Рис. 6. КТ грудной клетки №2, а, б, в – аксиальная плоскость, г – корональная плоскость, д, е – сагиттальная плоскость, легочный режим.

Пациентка К. Отрицательная динамика за счет появления «свежих» множественных зон интерстициальной инфильтрации по типу «матового стекла», а также увеличения размеров и плотности определяемых ранее участков интерстициальной инфильтрации, с наличием участков консолидации, преимущественно субплевральной локализации. Процент поражения легочной ткани – 75% (КТ-2).

Fig. 6. Chest CT № 2, a, в, c – axial view, d – frontal view, e, f – sagittal view, lung window.

Patient K. Negative dynamics in the form of the appearance of "fresh" multiple zones of interstitial infiltration like ground-glass opacities, as well as an increase in the size and density of previously determined interstitial infiltration sites, with the presence of consolidation sites, mainly subpleural localization. The percentage of lung tissue damage is 75% (CT2).

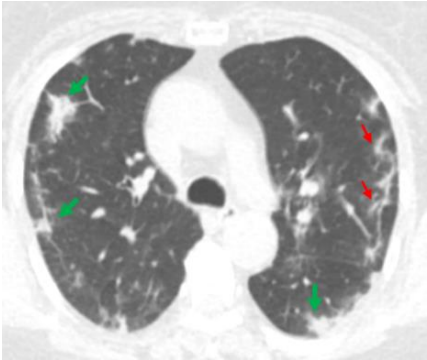

Рис. 7 а (Fig. 7 a)

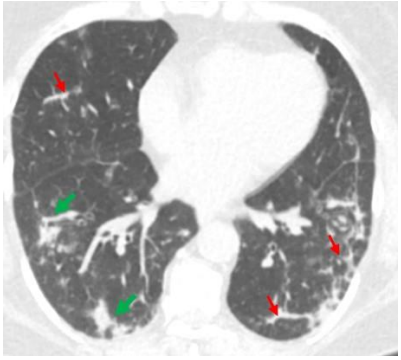

Рис. 7 б (Fig. 7 b)

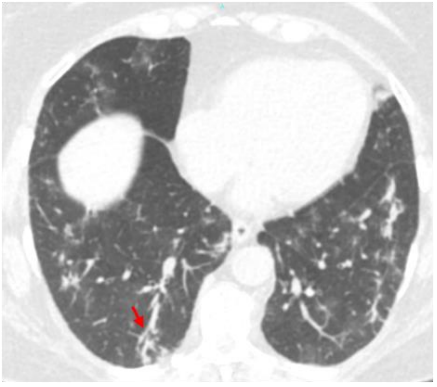

Рис. 7 в (Fig. 7 c)

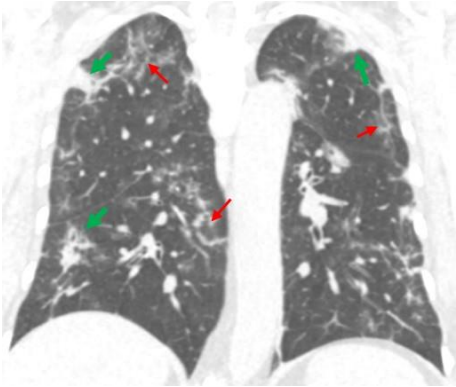

Рис. 7 г (Fig. 7 d)

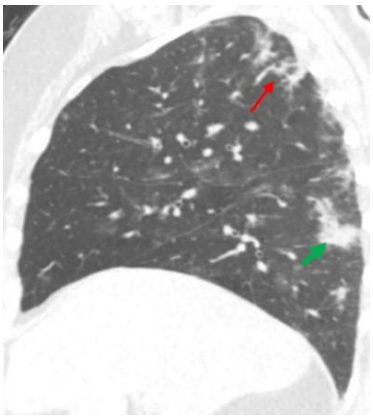

Рис. 7 д (Fig. 7 e)

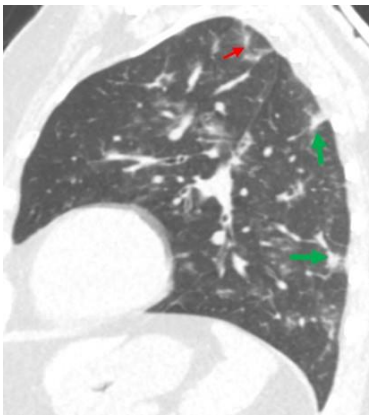

Рис. 7 е (Fig. 7 f)

Рис. 7. КТ грудной клетки №3, а, б, в – аксиальная плоскость, г – корональная плоскость, д, е – сагиттальная плоскость, легочный режим.

Пациентка К. Положительная динамика в виде уменьшения размеров и плотности инфильтративных изменений. В нижних отделах обоих легких сохранились единичные зоны субплевральной консолидации (зеленые стрелки) и множественные субплевральные ретикулярные изменения (красные стрелки). Процент поражения легочной ткани – 45-50% (КТ-2).

Fig. 7. Chest CT № 3, a, в, c – axial view, d - frontal view, e, f - sagittal view, lung window.

Patient K. Positive dynamics in the form of a decrease in the size and density of infiltrative changes. In the lower parts of both lungs, single zones of subpleural consolidation (green arrows) and multiple subpleural reticular changes (red arrows) were preserved. The percentage of lung tissue damage is 45-50% (CT2).

Рис. 8 а (Fig. 8 a)

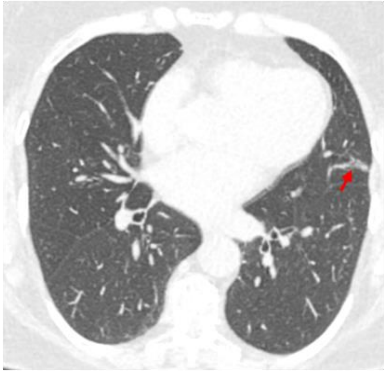

Рис. 8 б (Fig. 8 b)

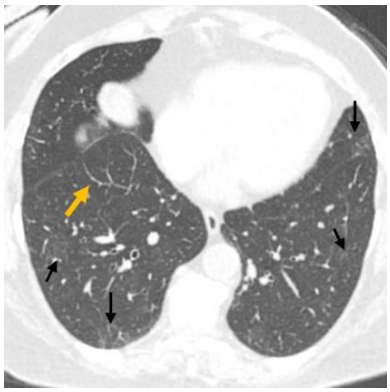

Рис. 8 в (Fig. 8 c)

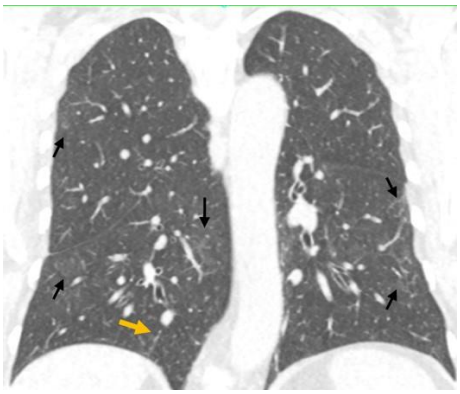

Рис. 8 г (Fig. 8 d)

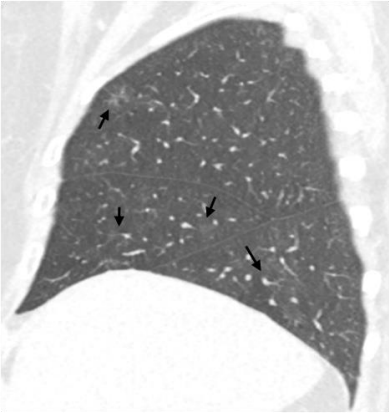

Рис. 8 д (Fig. 8 e)

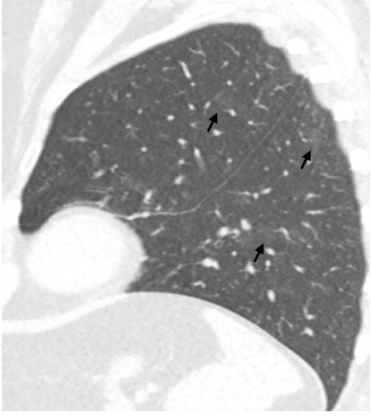

Рис. 8 е (Fig. 8 f)

Рис. 8. КТ грудной клетки в динамике через 6 месяцев, а, б, в – аксиальная плоскость, г – корональная плоскость, д, е – сагиттальная плоскость, легочный режим.

Пациентка К. В обоих легких определяются нежные участки остаточного интерстициального уплотнения легочной паренхимы (черные стрелки) максимальным размером до 1,5-2,0 см. В С5 левого легкого виден субплевральный фиброзный тяж толщиной до 3-4 мм (красная стрелка). В обоих легких субплевральные участки линейного фиброза (желтые стрелки).

Fig. 8. Chest CT after 6 months, a, в, c – axial view, d - frontal view, e, f - sagittal view, lung window.

Patient K. In both lungs, tender areas of residual interstitial compaction of the pulmonary parenchyma (black arrows) are determined with a maximum size of 1.5-2.0 cm. In C5 of the left lung, a subpleural fibrous cord up to 3-4 mm thick is visible (red arrow). Both lungs have subpleural areas of linear fibrosis (yellow arrows).

ляется субплевральный фиброзный тяж толщиной до 3-4 мм. В обоих легких имеются субплевральные участки линейного фиброза. Просветы трахеи и крупных бронхов свободны. Корни легких структурны, не расширены. Увеличенных подмышечных, внутригрудных лимфоузлов не определяется. Структуры средостения дифференцированы. Дополнительных патологических образований нет. Аорта, легочный ствол и их ветви не расширены. Жидкости в плевральных полостях нет (рис. 8).

Обсуждение.

В данных клинических примерах продемонстрирована динамика изменений в легких у пациентов с тяжелым течением COVID-19, с большим объемом (70-75%) поражения легочной ткани, которым требовалась респираторная поддержка (проводилась высокопоточная инсуффляция кислорода) и вводились препараты для купирования цитокинового шторма.

Примечательно, что в отдаленном периоде у пациентов, не имевших бронхолегочных заболеваний в анамнезе, со сходной степенью поражения легких и клиническими проявлениями в острую стадию болезни, у которых использовались одинаковые лечебные протоколы, в отдаленном периоде, через 6 месяцев после выздоровления, отмечается разная степень фиброза легочной ткани.

Пока мало информации о долгосрочных последствиях COVID-19 и о том, что необходимо делать для их предотвращения. В доступной литературе мы нашли несколько сообщений на эту тему.

В одной из клиник города Цанчжоу (провинция Хэбэй, Китай) были оценены результаты КТ 11 пациентов через 74 дня после первого КТ-сканирования легких – у 5 отмечался незначительный фиброз [10].

В другое исследование [11] было включено 55 пациентов после выписки из стационара – оценены изменения на КТ и функция легких через 3 месяца; результаты сопоставлены с клиническими и лабораторными данными в острую стадию болезни. Предикторами отдаленных фиброзных изменений и сниженной функции легких по данным ФВД оказались повышенные уровни СРБ, D-димера и глюкозы.

В Великобритании в июле 2020 года началось исследование PHOSP-COVID (Post-hospitalisation COVID-19 study), в которое планируется включить 10 000 заболевших, срок наблюдения составит 1 год.

Планируемые исследования по оценке степени и характера поражения легких в отдаленном периоде у пациентов, перенесших коронавирусную инфекцию, а также связи этих изменений с тяжестью поражения легочной ткани в острый период заболевания, другими клиническими и лабораторными данными, проводимой терапией, позволят найти наиболее оптимальные подходы к лечению новой тяжелой инфекции.

Заключение.

В работе показано, что КТ-диагностика при коронавирусной инфекции помогает не только в постановке точного диагноза, но и необходима в динамике для мониторирования течения болезни и оценки остаточных изменений после перенесенной вирусной пневмонии.

Источник финансирования и конфликт интересов.

Авторы данной статьи подтвердили отсутствие финансовой поддержки исследования и конфликта интересов, о которых необходимо сообщить.

Список Литературы:

1. Сайт Всемирной организации здравоохранения. Coronavirus disease (COVID-19) Weekly Operational Update on COVID-19. https://www.who.int/images/default-source/health-topics/coronavirus/weekly-situational-updates/wou_20nov.tmb-479v.png?sfvrsn=c8d51428_1

2. Centers for Disease Control and Prevention. Coronavirus disease (COVID-19): Interim clinical guidance for management of patients with confirmed coronavirus disease (COVID-19). Updated Nov. 3, 2020; Accessed: June 9, 2020. http://cdc.gov/coronavirus/2019-ncov/hcp/clinical-guidance-management-patients.html

3. Fleischner Society. The Role of Chest Imaging in Patient Management during the COVID-19 Pandemic: A Multinational Consensus Statement from the Fleischner Society. April 7, 2020. https://pubs.rsna.org/doi/10.1148/radiol.2020201365

4. Терновой С.К., Серова Н.С., Беляев А.С., Беляева К.А. COVID19: первые результаты лучевой диагностики в ответе на новый вызов. REJR 2020; 10(1): 8-15. DOI:10.21569/2222-7415-2020-10-1-8-15.

5. Yuhui Wang et al. Temporal Changes of CT Findings in 90 Patients with COVID-19 Pneumonia: A Longitudinal Study. Radiology, 2020; 296: E55–E64. https://doi.org/10.1148/radiol.2020200843

6. Меладзе Н.В., Устюжанин Д.В., Терновой С.К., Шария А.М., Гаман С.А. Мониторинг поражения легких с помощью компьютерной томографии при типичном течении коронавирусной инфекции. REJR, 2020; 10 (3):15-19. DOI:10.21569/2222-7415-2020-10-3-15-19.

7. Liu F, et al. CT quantification of pneumonia lesions in early days predicts progression to severe illness in a cohort of COVID-19 patients. Theranostics, 2020; 10 (12): 5613-5622. doi:10.7150/thno.45985. Available from https://www.thno.org/v10p5613.htm

8. Elyas Mahdjoub, et al. Admission chest CT score predicts 5-day outcome in patients with COVID-19. Intensive Care Medicine, 2020; 46, 1648–50.

9. Фомин В.В., Терновой С.К., Серова Н.С. Рекомендации по лучевой диагностике у пациентов с COVID-19 (опыт Сече-

новского Университета). REJR, 2020; 10 (2): 8-13. DOI:10.21569/2222-7415-2020-10-2-8-13.

10. Guizeng Liu et al. 74 Days Dynamic Changes of Chest CT Images of Coronavirus Disease 2019(COVID-19) in Hebei Province, China. Research Square. DOI:10.21203/rs.3.rs-70721/v1

11. Yu-miao Zhao et al. 1Follow-up study of the pulmonary function and related physiological characteristics of COVID-19 survivors three months after recovery. EClinical Medicine, 2020; 25, 100463. DOI:https://doi.org/10.1016/j.eclinm.2020.100463.

References:

1. The website of the world health organization. Coronavirus disease (COVID-19) Weekly Operational Update on COVID-19. https://www.who.int/images/default-source/health-topics/coronavirus/weekly-situational-updates/wou_20nov.tmb-79v.png?sfvrsn=c8d51428 _1.

2. Centers for Disease Control and Prevention. Coronavirus disease (COVID-19): Interim clinical guidance for management of patients with confirmed coronavirus disease (COVID-19). Updated Nov. 3, 2020; Accessed: June 9, 2020. http://cdc.gov/coronavirus/2019-ncov/hcp/clinical-guidance-management-patients.html

3. Fleischner Society. The Role of Chest Imaging in Patient Management during the COVID-19 Pandemic: A Multinational Consensus Statement from the Fleischner Society. April 7, 2020. https://pubs.rsna.org/doi/10.1148/radiol.2020201365

4. Ternovoy S.K., Serova N.S., Belyaev A.S., Belyaeva K.A. COVID-19: first results of radiology in response to a new challenge. REJR 2020; 10 (1): 8-15. DOI:10.21569/2222-7415-2020-10-1-8-15. (in Russian).

5. Yuhui Wang et all. Temporal Changes of CT Findings in 90 Patients with COVID-19 Pneumonia: A Longitudinal Study. Radiology, 2020; 296: E55–E64. https://doi.org/10.1148/radiol.2020200843

6. Meladze N.V., Ustyuzhanin D.V., Ternovoy S.K., Shariya A.M., Gaman S.A. Lung damage monitoring by computed tomography in typical coronavirus disease. REJR 2020; 10(3):15-19. DOI:10.21569/2222-7415-2020-10-3-15-19. (in Russian).

7. Liu F, et al. CT quantification of pneumonia lesions in early days predicts progression to severe illness in a cohort of COVID-19 patients. Theranostics, 2020; 10(12):5613-5622. doi:10.7150/thno.45985. Available from https://www.thno.org/v10p5613.htm

8. Elyas Mahdjoub et al. Admission chest CT score predicts 5-day outcome in patients with COVID-19. Intensive Care Medicine, 2020; 46, 1648–50.

9. Fomin V.V., Ternovoy S.K., Serova N.S. Radiological guidelines in patients with COVID-19 (Sechenov University experience). REJR 2020; 10(2):8-13. DOI:10.21569/2222-7415-2020-10-2-8-13. (in Russian).

10. Guizeng Liu tt all., 74 Days Dynamic Changes of Chest CT Images of Coronavirus Disease 2019(COVID-19) in Hebei Province, China. Research Square DOI:10.21203/rs.3.rs-70721/v1

11. Yu-miao Zhao, et all. 1Follow-up study of the pulmonary function and related physiological characteristics of COVID-19 survivors three months after recovery. EClinical Medicine 2020: 25, 100463. DOI:https://doi.org/10.1016/j.eclinm.2020.100463.

ЛЕКЦИЯ

ДИФФЕРЕНЦИАЛЬНАЯ ДИАГНОСТИКА НЕТРАВМАТИЧЕСКИХ ОСТРЫХ ЗАБОЛЕВАНИЙ ГОЛОВНОГО МОЗГА В УСЛОВИЯХ ПРИЕМНОГО ОТДЕЛЕНИЯ С ИСПОЛЬЗОВАНИЕМ КТ И МРТ

Араблинский А.В.

ФГАОУ ВО Первый МГМУ им. И.М. Сеченова Минздрава России (Сеченовский Университет). г. Москва, Россия.

К наиболее часто встречающимся острым заболеваниям головного мозга относятся: нарушение мозгового кровообращения (по ишемическому и геморрагическому типу), опухоли головного мозга (в т. ч. с кровоизлиянием), воспалительные заболевания. Локализация зоны ишемии соответствует определенному сосудистому бассейну. Гиподенсность часто имеет форму клина. Цитотоксический отек захватывает белое и серое вещество. Наблюдается положительная динамика развития патологического процесса. Контрастные вещества используются для дифференциальной диагностики с объемными процессами. Накопление контрастного препарата происходит, преимущественно, по ходу извилин мозга. Причинами кровоизлияния (нетравматической гематомы) в головной мозг могут являться гипертонический криз, разрыв аневризмы, геморрагическая трансформация ишемического инсульта и опухоль головного мозга. Как правило, дифференциальную диагностику ишемического инсульта приходится проводить с опухолями головного мозга астроцитарного ряда. Также ишемический инсульт следует дифференцировать с такими воспалительными заболеваниями головного мозга, как энцефалит и васкулит. Таким образом, в условиях приемного отделения многопрофильного лечебного учреждения приходится сталкиваться как с различными острыми заболеваниями головного мозга, томографическая картина которых может быть схожей, так и с различными томографическими проявлениями («масками») одних и тех же патологических процессов, что требует обязательного сопоставления КТ- и МРТ-семиотики этих патологических процессов с анамнезом и клиникой заболевания.

Ключевые слова: компьютерная томография (КТ), магнитно-резонансная томография (МРТ), острые заболевания головного мозга, ишемический инсульт, воспалительные заболевания головного мозга.

Контактный автор: Араблинский А.В. e-mail: arablinskiy@mail.ru

Для цитирования: Араблинский А.В. Дифференциальная диагностика нетравматических острых заболеваний головного мозга в условиях приемного отделения с использованием КТ и МРТ. REJR 2020; 10(4):60-74. DOI:10.21569/2222-7415-2020-10-4-60-74.

Статья получена: **04.08.20** **Статья принята:** **22.09.20**

DIFFERENTIAL DIAGNOSIS OF NON-TRAUMATIC ACUTE BRAIN DISEASES IN THE EMERGENCY DEPARTMENT USING CT AND MRI

Arablinskii A.V.

I.M. Sechenov First Moscow State Medical University (Sechenov University). Moscow, Russia..

The most common acute brain diseases include disorders of cerebral circulation (by ischemic and hemorrhagic type), brain tumors (including those with hemorrhage), and inflammatory diseases. Localization of the ischemic zone corresponds to a specific vascular region. Hypodensity often has the form of a wedge. Cytotoxic edema captures white and gray matter. There is a positive dynamics of the development of the pathological process. Contrast agents are used for differential diagnostics with volumetric processes. The accumulation of contrast agent occurs mainly in the course of the brain gyrus. The causes

of hemorrhage (non-traumatic hematoma) in the brain can be a hypertensive crisis, aneurysm rupture, hemorrhagic transformation of an ischemic stroke, and a brain tumor. As a rule, differential diagnosis of ischemic stroke has to be performed with astrocytic brain tumors. Also, ischemic stroke should be differentiated from such inflammatory diseases of the brain as encephalitis and vasculitis. Thus, in terms of admissions, multidisciplinary medical institutions have to deal with a variety of acute brain diseases, tomography picture which can be similar and different tomographic manifestations ("masks") of the same pathological processes that requires a mandatory comparison of CT - and MRI-semiotics of these pathological processes with a history and clinical disease.

Keywords: computed tomography, magnetic resonance imaging, acute brain diseases, ischemic stroke, inflammatory diseases of the brain.

Corresponding author: Arablinskii A.V., e-mail: arablinskiy@mail.ru

For citation: Arablinskii A.V. Differential diagnosis of non-traumatic acute brain diseases in the emergency department using CT and MRI. REJR 2020; 10(4):60-74. DOI:10.21569/2222-7415-2020-10-4-60-74.

.

Received: **04.08.20** **Accepted:** **22.09.20**

К наиболее часто встречающимся нетравматическим острым заболеваниям головного мозга, с которыми приходится встречаться врачу лучевой диагностики, ведущему прием в кабинетах КТ и МРТ приемного отделения, относятся нарушения мозгового кровообращения (по ишемическому и геморрагическому типу), опухоли головного мозга (в т. ч. с кровоизлиянием), а также воспалительные заболевания. Довольно часто наблюдаются ситуации, когда дифференциальная диагностика вышеописанных заболеваний бывает затруднительна в связи со схожестью их КТ/МРТ- картины, особенно у пациентов в тяжелом состоянии, когда сбор анамнеза затруднителен либо течение заболевания атипично. Первичным методом диагностики таких заболеваний является КТ, в том числе с внутривенным контрастированием, данных которой в большинстве случаев бывает достаточно для выработки правильной тактики лечения в первые сутки заболевания, но в некоторых ситуациях может потребоваться выполнение МРТ. Кроме того, большую помощь в данных ситуациях могут оказать такие методики, как КТ-ангиография брахиоцефальных артерий (КТ БЦА), КТ-перфузия и МРТ-диффузия (МРТ-ДВИ), но, во-первых, не всегда в условиях приемного отделения больницы скорой помощи возможно их адекватное применение, а во-вторых, даже их использование также не всегда помогает установить правильный диагноз. Таким образом, уточнение возможностей КТ и МРТ в дифференциальной диагностике нетравматических острых заболеваний головного мозга в условиях приемного отделения представляется нам достаточно актуальным.

Ишемический инсульт.

Ишемический инсульт (ОНМК по ишемическому типу) составляет около 85% всех инсультов. Чаще локализуется в бассейне средней мозговой артерии. Захватывает как белое, так и серое вещество головного мозга. При этом цитотоксический отек вызывает диффузное снижение плотности мозгового вещества с максимальной выраженностью в течение 3 - 7 дней от начала заболевания.

Дифференциальная диагностика ишемии с опухолью и воспалительными заболеваниями.

Локализация зоны ишемии соответствует определенному сосудистому бассейну. Гиподенсность часто имеет форму клина. Цитотоксический отек захватывает белое и серое вещество. Наблюдается положительная динамика развития патологического процесса. Контрастные вещества используются для дифференциальной диагностики с объемными процессами. Накопление контрастного препарата происходит, преимущественно, по ходу извилин мозга. Повреждение гематоэнцефалического барьера при НМК приводит к эффекту накопления контрастного препарата в зоне инсульта в период с 5 - 12 по 21 день. При использовании КТА БЦА возможно увидеть «обрыв» питающей ишемизированную зону контрастированной артерии на уровне тромба, при КТ-перфузии отмечается ее снижение в зоне ишемии с разделением ее на обратимые изменения (т.н. «пенумбру») и необратимые («ядро») (рис. 1), что, в сочетании с рядом других критериев, позволяет принимать решение о том или ином виде лечения, однако это не является предметом изучения данной работы.

При использовании МРТ-ДВИ в зоне ишемии будет наблюдаться ограничение диффузии. Наибольшие затруднения при дифференциальной диагностике ишемического инсульта воз-

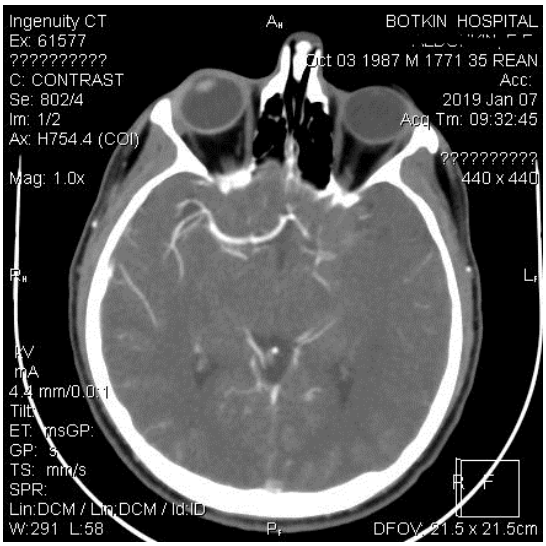

Рис. 1 а (Fig. 1 a)

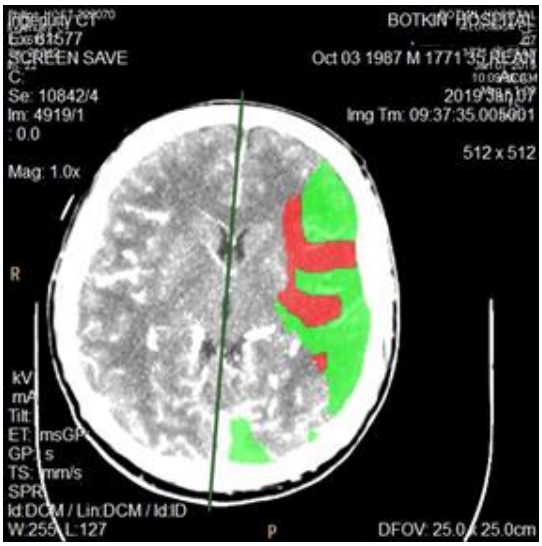

Рис. 1 б (Fig. 1 b)

Рис. 1. Ишемический инсульт в бассейне левой СМА.

а – КТ БЦА, окклюзия сегмента М1 левой СМА.

б – КТ-перфузия; зона снижения перфузии (ишемии) в бассейне левой СМА с преобладанием объема пенумбры (зеленый цвет) над объемом ядра (красный цвет). Также отмечается зона ишемии в бассейне левой ЗМА.

Fig. 1. Ischemic stroke in the left middle cerebral artery region.

a – CT-angiography, brain. M1-segment occlusion of the left middle cerebral artery.

b - CT-perfusion, a zone of reduced perfusion (ischemia) in the left middle cerebral artery region with a predominance of the penumbra volume (green) over the core volume (red). There is also an ischemic zone in the left middle cerebral artery region.

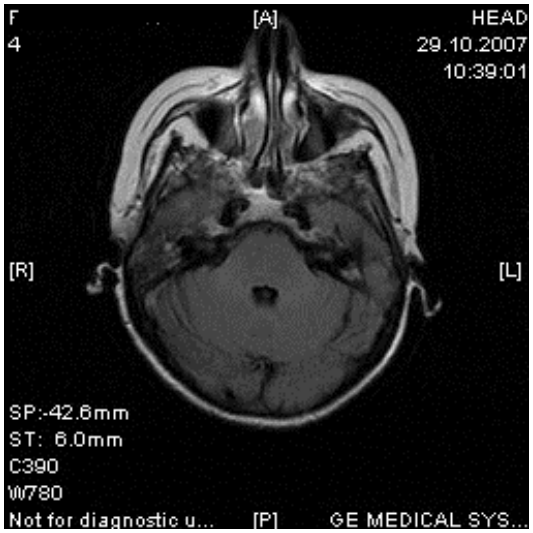

Рис. 2 а (Fig. 2 a)

Рис. 2 б (Fig. 2 b)

Рис. 2. Накопление контрастного препарата в зоне ишемии в стволе головного мозга.

а – МРТ Т1-ВИ, нативное изображение.

б – МРТ Т1-ВИ, после внутривенного контрастирования.

Fig. 2. Accumulation of contrast agent in the area of ischemia in the brain stem.

a - MRI T1-WI, pre-contrast.

b - MRI T1-WI, contrast-enhanced.

никают в позднюю подострую и хроническую фазы заболевания (после 7 дней от начала заболевания), когда данные двух вышеперечисленных методик теряют свою актуальность. Кроме того, неоднозначные результаты возможно получить и при использовании внутривенного контрастирования, в тех случаях, когда накопление препарата происходит нетипично (рис. 2).

Опухоли ЦНС с точки зрения дифференциальной диагностики с ишемическим инсультом.

Как правило, дифференциальную диагностику ишемического инсульта приходится проводить с опухолями головного мозга астроцитарного ряда.

Пилоцитарная астроцитома (G I) имеет наилучший прогноз из всех глиом, интенсивно накапливает контрастное вещество после внутривенного усиления, чаще встречается у детей и молодых людей, обычно, в мозжечке, в стволе или в тканях, окружающих III-й желудочек (рис. 3).

Диффузная астроцитома (G II) обладает инфильтративным характером роста, не контрастируется после внутривенного усиления, некрозы, кровоизлияния и кисты практически не наблюдаются. Данный вид глиом вызывает наибольшие затруднения в дифференциальной диагностике с ишемическим инсультом (рис. 4).

Анапластическая астроцитома (G III) составляет треть всех АСЦ и 25% всех глиом, петрификаты и кровоизлияния встречаются редко, могут содержать кисты, стенки которых накапливают контрастный препарат. Выражен перифокальный отек и «масс-эффект». Могут не накапливать контрастное вещество, либо накапливает его фокально (рис. 5).

Глиобластома (G IY) составляет половину всех глиом, характеризуется инфильтративным ростом. Опухолевые массы могут не визуализироваться даже после контрастного усиления, а могут интенсивно накапливать контрастный препарат. Перифокальный отек может быть слабовыраженным. Часто наблюдаются кровоизлияния, кисты и зоны некроза. В 5% случаев бывает первично множественной (рис. 6).

Воспалительные заболевания головного мозга с точки зрения дифференциальной диагностики с ишемическим инсультом.

В первую очередь ишемический инсульт следует дифференцировать с такими воспалительными заболеваниями головного мозга, как энцефалит (вирусный – герпетический, клещевой, комариный), бактериальный – в том числе нейроборрелиоз (болезнь Лайма) и сифилис, а также васкулит.

Энцефалит характеризуется диффузным воспалением головного мозга. Единой общепринятой классификации энцефалитов не существует. Этиологически они делятся на инфекционные, токсические, аутоиммунные, поствакцинальные. Среди инфекционных наиболее часто встречается герпетический и клещевой, а также бактериальный. Последний, однако, в большинстве случаев имеет определенный анамнез в виде открытой черепно-мозговой травмы или оперативного вмешательства на ткани головного мозга. При герпетическом энцефалите через несколько дней от начала заболевания в лобно-височной долях, поясной извилине и в области островка на КТ могут обнаруживаться гиподенсные очаги, а на МРТ – гиперинтенсивные зоны на Т2-ВИ и изогипоинтенсивные – на Т1-ВИ. Изменения чаще носят асимметричный характер, могут быть и в сером веществе, но не привязаны к определенному сосудистому бассейну (рис. 7, 8). Может быть небольшое накопление контрастного препарата (рис. 8 а). Клещевой энцефалит является природно-очаговым инфекционным заболеванием, вызываемым вирусами клещевого энцефалита, передающееся трансмиссивно (через насекомых) или алиментарным путем (при употреблении в пищу молока больных животных). Визуализируется при МРТ только при тяжелом течении. Изменения в коре головного мозга носят слабовыраженный характер. Участки с повышением сигнала располагаются в области мозжечка, базальных ганглиев и бугров зрительных нервов. Может отмечаться накопление контрастного препарата (рис. 9).

Нейроборрелиоз – это зоонозное природно-очаговое заболевание, вызываемое бактериями, переносчиками которых являются клещи. При этом поражаются подкорковые ядра, вовлечение височных долей нехарактерно. На Т2-ВИ выявляются множественные билатеральные перивентрикулярные и стволовые гиперинтенсивные очаги без масс-эффекта (рис. 10).

При сифилисе могут диагностироваться вторичные признаки сифилитического васкулита – мелкие очаги ишемии в сером и белом веществе и в подкорковых отделах с узловым или диффузным накоплением контрастного препарата.

Васкулит представляет собой воспалительное поражение стенки сосудов и может сопровождаться кровоизлияниями. При МРТ выявляются очаговые или многоочаговые асимметричные изменения в сером и белом веществах головного мозга; отек полушария или доли; диффузные нерегулярные усиления МРТ сигнала от мозговых оболочек. Описаны случаи с признаками субарахноидального кровоизлияния с последующим в течение одной недели появлением множественных инфарктов мозга, с диффузным поражением белого вещества мозга, преимущественно не с паренхиматозными, а с лептоменингеальными изменениями (рис. 11). МРТ с контрастированием может выявить ги-

Рис. 3 а (Fig. 3 a)

Рис. 3 б (Fig. 3 b)

Рис. 3. Пилоидная астроцитома в теменной области левого полушария головного мозга без накопления контрастного препарата.

а – КТ с внутривенным контрастированием.

б – МРТ, Т1-ВИ с внутривенным контрастированием.

Fig. 3. Astrocytoma grade I in the parietal region of the left hemisphere of the brain without accumulation of contrast agent.

a – CT, contrast-enhanced.

b – MRI, T1-WI, contrast-enhanced.

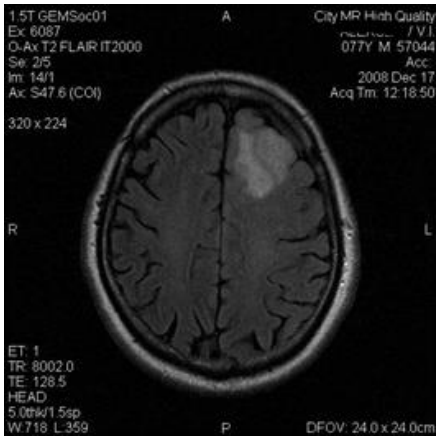

Рис. 4 а (Fig. 4 a)

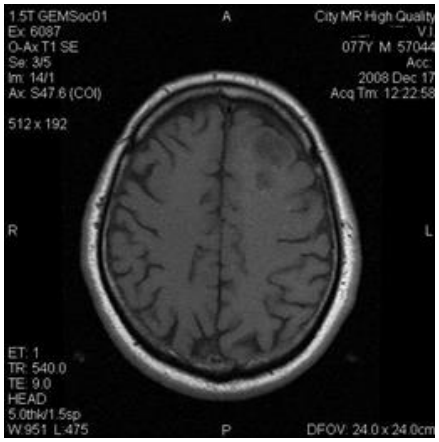

Рис. 4 б (Fig. 4 b)

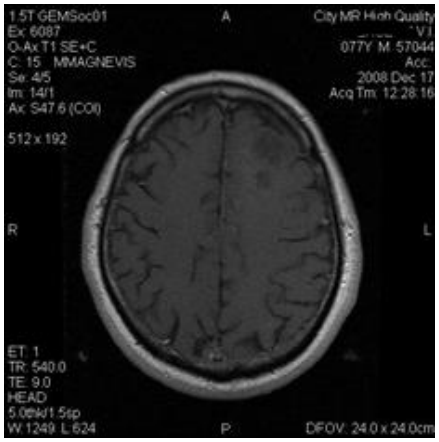

Рис. 4 в (Fig. 4 c)

Рис. 4. Диффузная астроцитома в лобной области левого полушария без накопления контрастного препарата.

а – МРТ, Т2 FLAIR.

б – МРТ, Т1-ВИ, нативное изображение.

в – МРТ, Т1-ВИ, с внутривенным контрастированием.

Fig. 4. Astrocytoma grade II in the frontal region of the left hemisphere without accumulation of contrast agent.

a – MRI, T2-WI, FLAIR.

b – MRI, TI-WI, pre-contrast.

c – MRI, T1-WI, contrast-enhanced.

Рис. 5 а (Fig. 5 a)

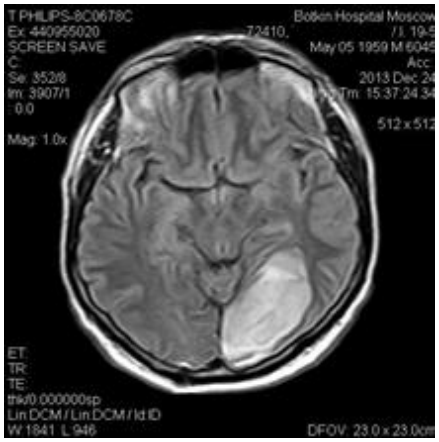

Рис. 5 б (Fig. 5 b)

Рис. 5 в (Fig. 5 c)

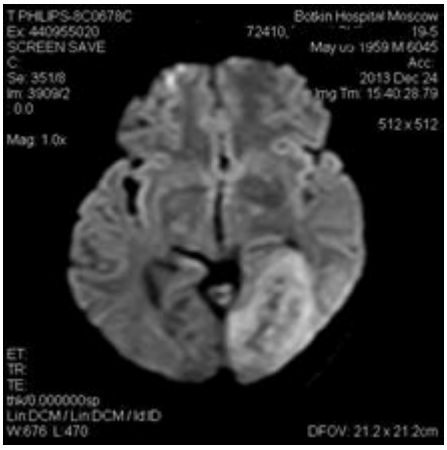

Рис. 5 г (Fig. 5 d)

Рис. 5 д (Fig. 5 e)

Рис. 5. Анапластическая астроцитома в затылочной области левого полушария, «симулирующая» зону ОНМК по ишемическому типу в бассейне левой ЗМА при нативных КТ и МРТ.

а – КТ, нативное изображение. Гиподенсная зона в бассейне левой ЗМА.

б – МРТ, Т2 FLAIR. Зона повышенного сигнала в бассейне левой ЗМА.

в – МРТ, Т1-ВИ, нативное изображение. Зона пониженного сигнала в бассейне левой ЗМА.

г – МРТ, ДВИ, ограничение диффузии в бассейне левой ЗМА.

д – МРТ, Т1-ВИ, с внутривенным контрастированием. Кольцевидное накопление контрастного препарата опухолью затылочной области левого полушария.

Fig. 5. Astrocytoma grade III in the occipital region of the left hemisphere, "simulating" the ischemic zone in the region of the left posterior cerebral artery with pre-contrast CT and MRI.

a – CT. Hypodense zone in the region of the left posterior cerebral artery.

b – MRI, T2 FLAIR. Area of increased signal in the region of the left posterior cerebral artery.

c – MRI, T1-WI, pre-contrast. The area of low signal in the region of the left posterior cerebral artery.

d – MRI, DWI, limitation of diffusion in the region of the left posterior cerebral artery.

e – MRI, T1-WI, contrast-enhanced. Ring-shaped accumulation of contrast agent by a tumor of the occipital region of the left hemisphere.

Рис. 6 а (Fig. 6 a)

Рис. 6 б (Fig. 6 b)

Рис. 6. Глиобластома в височной области (зона гиппокампа) левого полушария без накопления контрастного препарата.

а – МРТ, Т1-ВИ, нативное изображение.

б – МРТ, Т1-ВИ, с внутривенным контрастированием.

Fig. 6. Glioblastoma grade IY in the temporal region (hippocampus zone) of the left hemisphere without accumulation of contrast agent.

a – MRI, T1-WI, pre-contrast.

b – MRI, T1-WI, contrast-enhanced.

Рис. 7 а (Fig. 7 a)

Рис. 7 б (Fig. 7 b)

Рис. 7. Герпетический энцефалит.

а – КТ, нативное изображение. Гиподенсные зоны в височной области и островке.

б – МРТ, Т2 FLAIR. Асимметричные гиперинтенсивные зоны в височных долях и в области островков, поясной извилине, а также гиппокампе справа.

Fig. 7. Herpetic encephalitis.

A – CT. Hypodense zones in the temporal region and insula.

B – MRI, T2 FLAIR. Asymmetric hyperintensive zones in the temporal lobes and insulaes, cingulate gyrus, and hippocampus on the right. .

Рис. 8 а (Fig. 8 a)

Рис. 8 б (Fig. 8 b)

Рис. 8. Герпетический энцефалит.

а – КТ с внутривенным контрастированием. Накопление контрастного препарата в гиподенсных зонах височных областей обоих полушарий.

б – МРТ, Т2 FLAIR. Асимметричные гиперинтенсивные зоны в височных долях и в области островков, поясной извилине, а также гиппокампе слева.

Fig. 8. Herpetic encephalitis.

a – CT, contrast-enhanced. Accumulation of contrast agent in the hypodens zones of the temporal regions of both hemispheres.

b – MRI, T2 FLAIR. Asymmetric hyperintensive zones in the temporal lobes and insulae, the cingulate gyrus, and the hippocampus on the left.

поинтенсивные гранулемы, окруженные гиперинтенсивными кровеносными сосудами. На ранней стадии заболевания данные МРТ мозга могут быть в пределах нормы.

Воспалительные заболевания головного мозга с точки зрения дифференциальной диагностики с опухолями.

Многие воспалительные заболевания головного мозга проявляются в виде кольцевидных образований головного мозга с накоплением контрастного препарата периферическими отделами (рис. 12 а, б), что требует их дифференциальной диагностики с опухолями, в первую очередь, глиального ряда Grade III – IY, а также метастатическим процессом. При этом важным дифференциально-диагностическим критерием будет наличие гипоинтенсивного сигнала от его капсулы на Т2-ВИ и ДВИ (рис. 12 в, г), с небольшой гиперинтенсивностью от нее на Т1-ВИ и ИКД (рис. 12 д, е), а также выраженное ограничение диффузии на ДВИ (рис. 12 г) и снижение до 0,6 – 0,8 коэффициента диффузии на ИКД в центральных отделах абсцесса (рис. 12 е).

Геморрагический инсульт.

Причинами кровоизлияния (нетравматической гематомы) в головной мозг могут являться гипертонический криз (первичное кровоизлияние – до 90%), разрыв аневризмы (чаще передней соединительной и средней мозговой артерии) или АВМ, геморрагическая трансформация ишемического инсульта и опухоль головного мозга.

Дифференциальная диагностика геморрагического инсульта и объемных образований с кровоизлиянием.

В периферических отделах гематомы (зона абсорбции) после внутривенного усиления может наблюдаться накопление контрастного препарата, что требует дифференциальной диагностики с опухолевым процессом. С другой стороны, кровоизлияние встречается в 1 – 15% случаев от всех больных с опухолью, чаще – в глиобластомах, анапластических астроцитомах и метастазах (чаще – в метастазах бронхогенной карциномы, меланомы, гипернефромы, карциномы щитовидной железы), т.е. в образованиях высокой степени злокачественности. При этом гипоинтенсивность на Т2-ВИ и гиперденсность при КТ сохраняются дольше, чем при обычном кровоизлиянии, по периферии образования редко встречается отложение гемосидерина, а контур его неправильный. Перифокальный отек и «масс-эффект» довольно выражены. Однако, достаточно часто кровоизлияние может происходить и внутрь мальформаций головного мозга, в первую очередь каверном. В

Рис. 9 а (Fig. 9 a)

Рис. 9 б (Fig. 9 b)

Рис. 9 в (Fig. 9 c)

Рис. 9 г (Fig. 9 d)

Рис. 9. Клещевой энцефалит.

а – КТ, нативное изображение. Гиподенсные зоны в области скорлупы и головки хвостатого ядра справа.

б – МРТ, Т2 FLAIR. Участки с повышением сигнала в области скорлупы и головки хвостатого ядра справа.

в – МРТ, ДВИ, ограничение диффузии в области скорлупы и головки хвостатого ядра справа.

г – МРТ, Т1-ВИ, с внутривенным контрастированием. В зоне поражения отмечается кольцевидное накопление контрастного препарата.

Fig. 9. Tick-borne encephalitis.

a – CT. Hypodense zones in the area of the shell and head of the caudate nucleus on the right.

b – MRI, T2 FLAIR. Areas with increased signal in the area of the shell and head of the caudate nucleus on the right.

c – MRI, DWI. Limiting diffusion in the area of the shell and head of the caudate nucleus on the right.

d – MRI T1-WI, contrast-enhanced. There is a ring-shaped accumulation of contrast agent in the affected area.

Рис. 10 а (Fig. 10 a)

Рис. 10 б (Fig. 10 b)

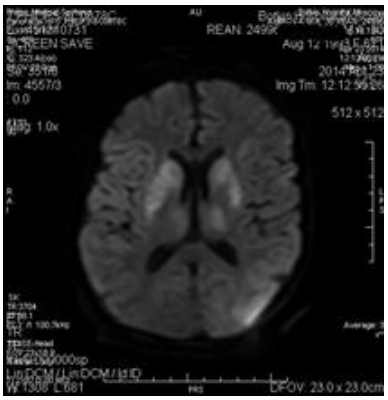

Рис. 10 в (Fig. 10 c)

Рис. 10. Нейроборрелиоз.

а – КТ с внутривенным контрастированием. Гиподенсные зоны в области скорлупы и головки хвостатого ядра справа, а также левой затылочной области.

б – МРТ, T2 FLAIR. Участки с асимметричным повышением сигнала в области скорлупы и головки хвостатого ядра с обеих сторон, а также левой затылочной области.

в – МРТ, ДВИ, ограничение диффузии в области скорлупы и головки хвостатого ядра с обеих сторон, а также левой затылочной области.

Fig. 10. Neuroborreliosis.

a – CT, contrast-enhanced. Hypodense zones in the shell and head of the caudate nucleus on the right, as well as the left occipital region.

b – MRI, T2 FLAIR. Areas with an asymmetric signal increase in the area of the shell and head of the caudate nucleus on both sides, as well as the left occipital region.

c – MRI, DWI. Limiting diffusion in the shell and head of the caudate nucleus on both sides, as well as in the left occipital region.

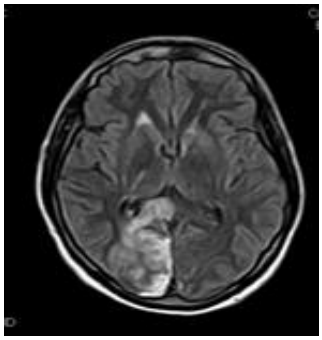

Рис. 11 а (Fig. 11 a)

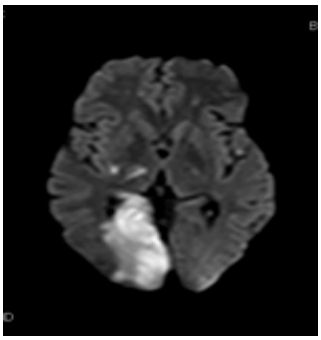

Рис. 11 б (Fig. 11 b)

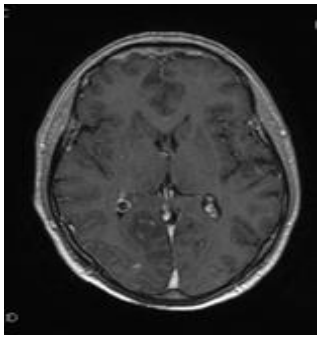

Рис. 11 в (Fig. 11 c)

Рис. 11. Васкулит.

а – МРТ, T2 FLAIR. Зона с повышением сигнала в сером и белом веществе затылочной области правого полушария.

б - МРТ, ДВИ. Ограничение диффузии (отек) в правой затылочной области.

в – МРТ, T1-ВИ, с внутривенным контрастированием. На фоне гипоинтенсивной зоны в затылочной области правого полушария выявляются гиперинтенсивные кровеносные сосуды.

Fig. 11. Vasculitis.

a – MRI, T2 FLAIR. Zone with increased signal in the gray and white matter of the occipital region of the right hemisphere.

b – MRI, DWI. Restriction of diffusion (oedema) in the right occipital region.

c – MRI, T1-WI, contrast-enhanced. Hyperintensive blood vessels are detected in the hypointensive zone of the occipital region of the right hemisphere.

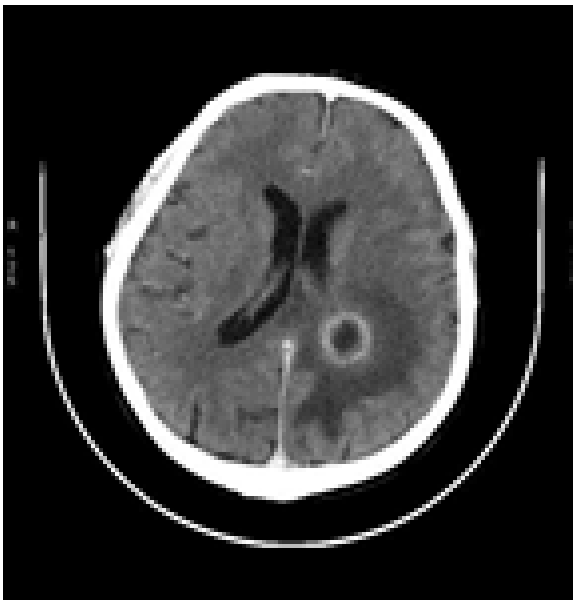

Рис. 12 а (Fig. 12 a)

Рис. 12 б (Fig. 12 b)

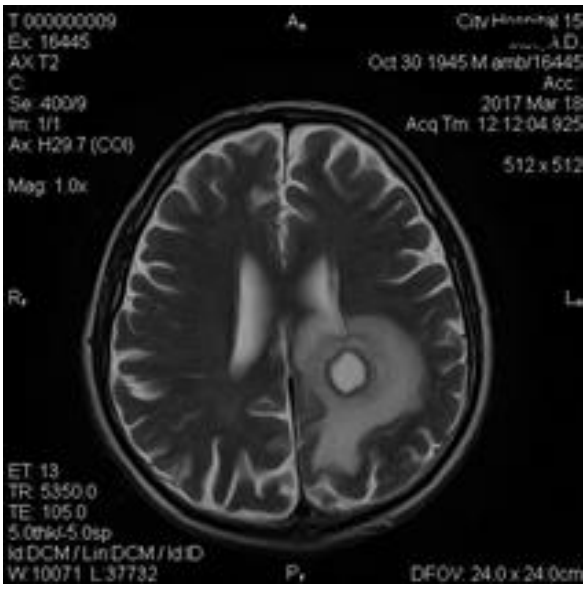

Рис. 12 в (Fig. 12 c)

Рис. 12 г (Fig. 12 d)

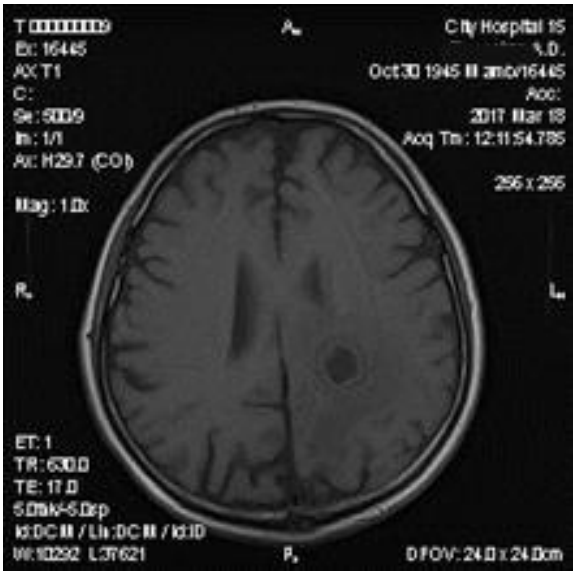

Рис. 12 д (Fig. 12 e)

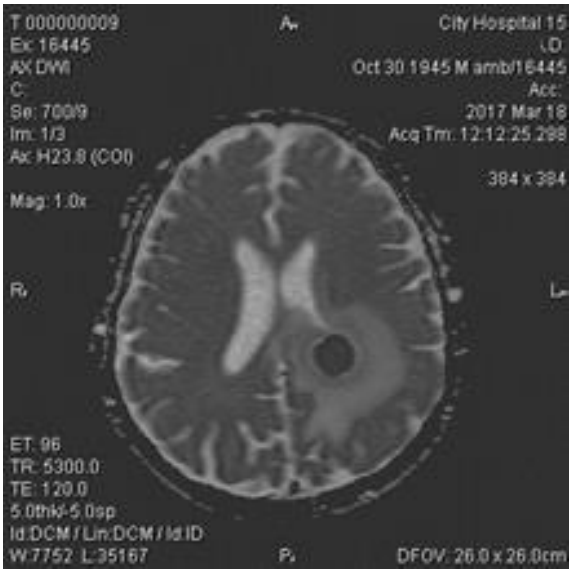

Рис. 12 е (Fig. 12 f)

Рис. 12. Абсцесс.

а – КТ с внутривенным контрастированием. Накопление контрастного препарата капсулой абсцесса полушарий левого полушария головного мозга.

б – МРТ, Т1-ВИ, с внутривенным контрастированием. Накопление контрастного препарата капсулой абсцесса полушарий левого полушария головного мозга.

в – МРТ, Т2-ВИ. Гипоинтенсивный сигнал от капсулы абсцесса.

г – МРТ, ДВИ. Гипоинтенсивный сигнал от капсулы абсцесса, выраженное ограничение диффузии в центральных отделах абсцесса.

д – МРТ, Т1-ВИ. Небольшая гиперинтенсивность от капсулы абсцесса.

е – МРТ, ИКД. Небольшая гиперинтенсивность от капсулы абсцесса и снижение коэффициента диффузии на ИКД в центральных отделах абсцесса.

Fig. 12. Abscess.

a – CT, contrast-enhanced. Accumulation of contrast agent by the capsule of the left hemisphere abscess of the brain.

b – MRI, T1-WI, contrast-enhanced. Accumulation of contrast agent by the capsule of the left hemisphere abscess of the brain.

c – MRI, T2-WI. Hypointensive signal from the abscess capsule.

d – MRI, DWI. Hypointensive signal from the abscess capsule, restriction of diffusion in the central parts of the abscess

e – MRI, T1-WI, contrast-enhanced. Slight hyperintensity from the abscess capsule.

f – MRI, ADC. A small hyperintensity from the abscess capsule and a decrease in the diffusion coefficient on ADC in the central parts of the abscess.

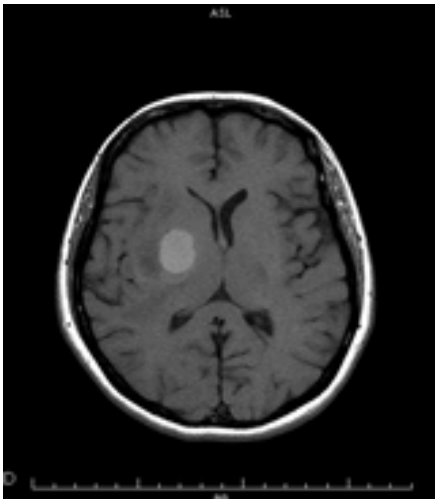

Рис. 13 а (Fig. 13 a)

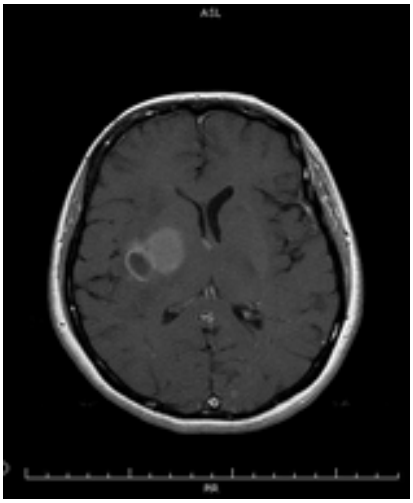

Рис. 13 б (Fig. 13 b)

Рис. 13. Метастаз рака молочной железы в базальные отделы правого полушария с кровоизлиянием.

а – МРТ, Т1-ВИ, нативное изображение. В базальных отделах правого полушария определяется овальной формы зона повышенного сигнала (кровоизлияние). Форма кровоизлияния нехарактерна для опухолевого поражения.

б – МРТ Т1-ВИ, с внутривенным контрастированием. Латеральнее зоны кровоизлияния выявляется участок кольцевидного накопления контрастного препарата (метастаз).

Fig. 13. Metastasis of breast cancer to the basal parts of the right hemisphere with hemorrhage.

a – MRI, pre-contrast. In the basal parts of the right hemisphere, an oval-shaped zone of increased signal (hemorrhage) is determined. The form of hemorrhage is not typical for a tumor lesion.

b – MRI, T1-WI, contrast-enhanced. A section of ring-shaped accumulation of contrast agent (metastasis) is detected laterally to the hemorrhage zone.

Рис. 14 а (Fig. 14 a)

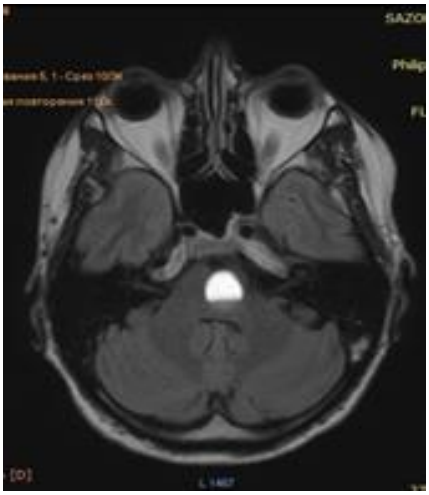

Рис. 14 б (Fig. 14 b)

Рис. 14 в (Fig. 14 c)

Рис. 14 г (Fig. 14 d)

Рис. 14. Кавернома ствола головного мозга с хроническим кровоизлиянием.

а – КТ с внутривенным контрастированием. В стволе головного мозга выявляется округлой формы гиподенсное образование, плотными включениями (кровь) у нижнего края и накоплением контрастного препарата капсулой.

б – МРТ, Т2 FLAIR. В стволе головного мозга выявляется округлой формы, преимущественно гиперинтенсивное образование, с гипоинтенсивным уровнем (кровь) у нижнего края и накоплением контрастного препарата капсулой.

в – МРТ, Т2*. В стволе головного мозга выявляется округлой формы преимущественно гиперинтенсивное образование, с гипоинтенсивным уровнем (кровь) у нижнего края.

г – МРТ, Т1-ВИ, с внутривенным контрастированием. В стволе головного мозга выявляется округлой формы образование повышенного сигнала, с гиперинтенсивным уровнем (кровь) у нижнего края..

Fig. 14. Cavernoma of the brain stem with chronic hemorrhage.

a – CT, contrast-enhanced. In the brain stem, a rounded hypodense formation is detected, dense inclusions (blood) at the lower edge and accumulation of a contrast agent capsule.

b – MRI, T2 FLAIR. In the brain stem, a rounded shape is detected, mainly hyperintensive education, with a hypointensive level (blood) at the lower edge and the accumulation of a contrast agent capsule.

c – MRI, T2*. In the brain stem, a rounded shape is detected, mainly hyperintensive mass, with a hypointensive level (blood) at the lower edge.

d – MRI T1-WI, contrast-enhanced. In the brain stem, a rounded form of increased signal formation is detected, with a hyperintensive level (blood) at the lower edge.

таких случаях, в отличии от опухолевого поражения, по периферии образования очень часто встречается отложение гемосидерина, контур его округлый или овальный, а перифокальный отек и «масс-эффект» невыражены.

Кровоизлияние может визуализироваться рядом с патологическим процессом (рис. 13), либо происходить внутрь него (рис. 14).

В заключение следует сказать, что КТ является первичным методом визуализации заболеваний головного мозга в остром периоде, позволяющим быстро получить информацию о характере внутри- и внемозговых повреждений.

МРТ показано в случаях диагностики воспалительных заболеваний, дифференциальной диагностики ишемии и малососудистой опухоли, для выявления стволовых и мелкоочаговых повреждений, а также когда клинические данные не соответствуют данным КТ, особенно у больных в коме.

Таким образом, в условиях приемного отделения многопрофильного лечебного учреждения приходится сталкиваться как с различными острыми заболеваниями головного мозга, томографическая картина которых может быть схожей, так и с различными томографическими проявлениями («масками») одних и тех же патологических процессов, что требует обязательного сопоставления КТ- и МРТ-семиотики этих патологических процессов с анамнезом и кли-

никой заболевания.

Источник финансирования и конфликт интересов.

Авторы данной статьи подтвердили отсутствие финансовой поддержки исследования и конфликта интересов, о которых необходимо сообщить.

Список Литературы:

1. Мартин Дж., Маргарет А. В. Журнал нейрохирургии. 1980; 52: 764-771.

2. Древаль О.Н., Коновалова А.Н., Лихтермана Л.Б., Потапова А.А. Посттравматическая субдуральная эмпиема в кн. Клиническое руководство по черепно-мозговой травме. 2002.

3. Горожанин А.В., Басков А.В., Древаль О.Н. Нейрохирургия: руководство. Лекции, семинары, клинические разборы. 2013; 2.

4. Амчеславский В.Г., Шиманский В.Н., Шатворян Б.Р. Современная терапия абсцесса головного мозга. 2000.

5. Борович Б., Браун Я., Хонигман С., Генри Дж. Дж., Пейсер И. Журнал нейрохирургии. 1981; 54: 105-107.

6. Юберт М.Дж., Стефанов С. Журнал нейрохирургии. 1977; 47: 73-78.

7. Шейх Ж.В., Араблинский А. В., Курзанцева О. О.,Бжегутов М. А., Газарян Я.Р., Николаев Е. В. Субдуральная эмпиема и абсцессы головного мозга у больного гнойным синуситом. REJR. 2017; 7 (4): 171-179. DOI:10.21569/2222-7415-2017-7-4-171-179.

8. Араблинский А.В. Диагностика острых заболеваний головного мозга с помощью компьютерной и магнитно-резонансной томографии. Медицинский алфавит. Неотложная медицина. 2010; 4 (17): 16-19.

9. Араблинский А.В. Компьютерная и магнитно-резонансная томография в диагностике острых заболеваний головного мозга. Медицинский алфавит. Радиология. 2010; 2 (19): 21-24.

10. Корниенко В.Н., Васин Н.Я., Кузьменко В.А. Компьютерная томография в диагностике черепно-мозговой травмы. М.: Медицина, 1987.

11. Лебедев В.В., Крылов В.В., Тиссен Т.П., Халчевский В.М. Компьютерная томография в неотложной нейрохирургии. М., Медицина, 2005.

12. Корниенко В.Н., Пронин И.Н. Диагностическая нейрорадиология. СПб., ЭЛБИ-СПб., 2006.

13. Корниенко В.Н., Пронин И.Н. Контрастирование в нейрорадиологии. М., “Т.А. Алексеева”, 2010.

14. Древаль О.Н., Лазарев В.А., Джинджихадзе Р.С., Данченко И.А. Нейровизуализационная диагностика внутричерепной гипертензии (нейрохирургические аспекты). Медицинская визуализация. 2010; 4: 40-51.

15. Араблинский А.В. Нейровизуализация внутричерепных неотложных состояний (лекция). Медицинская визуализация. 2012; 1: 7-14.

References:

1. Luken M.G. III, Whelan M.A. Journal of Neurosurgery. 1980; 52: 764-771.

2. Dreval' O.N., Konovalova A.N., Lihterman L. B., Potapov A. Posttraumatic subdural empyema: a clinical guide to brain injury. 2002 (in Russian).

3. Gorozhanin A.V., Baskov A.V., Dreval O.N. Neurosurgery. Lectures, seminars, clinical reviews. Manual. 2013; 2 (in Russian).

4. Amcheslavskij V.G., Szymanski V.N., Shatvoryan B.R., Dreval.O.N. The modern therapy of abscess of the brain. 2000 (in Russian).

5. Borovich B., Braun J., Honigman S., Joachims H.Z., Peyser E. Journal of Neurosurgery. 1981; 54: 105-107.

6. Joubert M.J., Stephanov S. Journal of Neurosurgery. 1977; 47: 73-78.

7. Sheikh Zh.V., Arablinskiy A.V., Kurzantseva O.O., Bzhegutov M.A., Gazaryan Ya.R., Nikolaev E.V. Subdural empyema and brain abscesses in patient with a purulent sinusitis. REJR. 2017; 7 (4): 171-179. DOI:10.21569/2222-7415-2017-7-4-171-179 (in Russian).

8. Arablinskiy A.V. Diagnostics of acute brain diseases using computer and magnetic resonance imaging. Medical alphabet. Emergency medicine. 2010; 4 (17): 16-19 (in Russian).

9. Arablinskiy A.V. Computer and magnetic resonance imaging in the diagnosis of acute brain diseases. Medical alphabet. Radiology. 2010; 2 (19): 21-24 (in Russian).

10. Kornienko V. N., Vasin N. Ya., Kuzmenko V. A. Computed tomography in the diagnosis of traumatic brain injury. M., Medicine, 1987 (in Russian).

11. Lebedev V. V., Krylov V. V., Thyssen T. P., Khalchevsky V. M. Computed tomography in emergency neurosurgery. M., Medicine, 2005 (in Russian).

12. Kornienko V. N., Pronin I. N. Diagnostic Neuroradiology. SPb., ELBI-SPb., 2006 (in Russian).

13. Kornienko V. N., Pronin I. N. Contrasting in Neuroradiology. Moscow, “T. A. Alekseeva", 2010 (in Russian).

14. Dreval O. N., Lazarev V. A., Dzhindzhikhadze R. S., Danchenko I. A. Neuroimaging diagnostics of intracranial hypertension (neurosurgical aspects). Medical imaging. 2010; 4: 40-51 (in Russian).

15. Arablinsky A.V. Neuroimaging of intracranial emergency conditions (lecture). Medical imaging. 2012; 1: 7-14 (in Russian).

ОРИГИНАЛЬНАЯ СТАТЬЯ

МУЛЬТИВОКСЕЛЬНАЯ 3D МАГНИТНО-РЕЗОНАНСНАЯ СПЕКТРОСКОПИЯ И ПОЗИТРОННО-ЭМИССИОННАЯ ТОМОГРАФИЯ С ^{11}C-МЕТИОНИНОМ В ДООПЕРАЦИОННОЙ ДИАГНОСТИКЕ НИЗКОДИФФЕРЕНЦИРОВАННЫХ ГЛИОМ ГОЛОВНОГО МОЗГА (ПИЛОТНОЕ ИССЛЕДОВАНИЕ)

Тюрина А.Н., Вихрова Н.Б., Баталов А.И., Фадеева Л.М., Конакова Т.А., Мерцалова М.П., Пронин И.Н.

ФГАУ НМИЦ нейрохирургии им. акад. Н.Н. Бурденко.
г. Москва, Россия.

Цель исследования. Сравнение возможностей протонной 3D МР-спектроскопии и ПЭТ/КТ головного мозга с 11С-метионином в диагностике глиальных опухолей головного мозга.

Материалы и методы. Было исследовано 11 пациентов в возрасте от 32 до 69 лет с глиальными опухолями головного мозга различной степени злокачественности. МР-спектроскопия проводилось на магнитно-резонансном томографе с напряженностью магнитного поля 3.0 Т. Постобработка изображений проводилась в программе ReadyView с построением спектров и карт метаболитов. Исследование ПЭТ/КТ с 11С-МЕТ проводилось на аппарате ПЭТ/КТ Siemens Biograph 40 True Point. Для анализа полученных изображений применялось программное обеспечение PMOD. В ходе выполнения работы были вычислены индексы соотношений метаболитов Cho/NAA в опухолевой ткани, а также проанализирован индекс накопления 11С-метионина в опухоли. Было проведено сравнение параметрических карт распределения Cho/NAA и 11С-метионина во всей опухолевой структуре с использованием оригинально разработанного алгоритма совмещения изображений, полученных на основе различных модальностей.

Результаты. В большинстве наблюдений (n=9) отмечалось совпадение участков максимальной концентрации метаболитов (Cho/NAA) и наиболее активных зон накопления РФП (11С-метионина) как на отдельных анатомических срезах, так и по всему объему опухолевой структуры. В двух исследованиях не было выявлено совпадений между расположением зон с высокой метаболической активностью по данным МРС и ПЭТ/КТ. Была выявлена достоверная корреляция между показателями Cho/NAA и ИН 11С-МЕТ в глиомах высокой степени злокачественности.

Заключение. Методы 3D МР-спектроскопии и ПЭТ/КТ с 11С-метионином демонстрируют возможность визуализации зон наиболее измененного патологического метаболизма в опухолевой ткани. Накопление 11С-МЕТ и распределение соотношения Cho/NAA имеют схожую картину анатомического, в том числе 3D, распределения в глиомах различной степени анаплазии.

Ключевые слова: протонная магнитно-резонансная спектроскопия, 3D- мультивоксельная МР-спектроскопия, позитронно-эмиссионная томография, радиофармпрепарат, ^{11}С-метионин, глиомы высокой степени злокачественности.

Контактный автор: Тюрина А.Н., e-mail: aturina@nsi.ru

Для цитирования: Тюрина А.Н., Вихрова Н.Б., Баталов А.И., Фадеева Л.М., Конакова Т.А., Мерцалова М.П., Пронин И.Н. Мультивоксельная 3D магнитно-резонансная спектроскопия и позитронно-эмиссионная томография с ^{11}С-метионином в дооперационной диагностике низкодифференцированных глиом головного мозга (пилотное исследование). REJR 2020; 10(4):75-84. DOI:10.21569/2222-7415-2020-10-4-75-84.

Статья получена: **09.09.20** **Статья принята:** **22.09.20**

MULTIVOXEL 3D MAGNETIC RESONANCE SPECTROSCOPY AND POSITRON EMISSION TOMOGRAPHY WITH 11C-METHIONINE IN THE PREOPERATIVE DIAGNOSIS OF HIGH-GRADE GLIOMAS (PILOT STUDY)

Tyurina A.N., Vikhrova N.B., Batalov A.I., Fadeeva L.M., Konakova T.A., Mertsalova M.P., Pronin I.N.

FSAI N.N. Burdenko National Medical Research Center of Neurosurgery. Moscow, Russia

Purpose. Comparison of the capabilities of proton 3D MR spectroscopy and PET-CT with ^{11}C -methionine in the diagnosis of glial brain tumors.

Materials and methods. 11 patients aged 32 to 69 years with glial brain tumors of various degrees of malignancy were studied. MR spectroscopy was carried out on a magnetic resonance tomograph with a magnetic field strength of 3.0T. Post-processing of images was carried out in the ReadyView program with the construction of spectra and maps of metabolites. PET-CT examination with 1^{1}C -MET was performed on a Siemens Biograph 40 True Point PET-CT. The PMOD software was used to analyze the obtained images. In this work, the indices of the Cho/NAA metabolite ratios in tumor tissue were calculated, and the index of ^{11}C -methionine accumulation in the tumor was analyzed. A comparison of parametric maps of the distribution of Cho/NAA and ^{11}C -methionine in the tumor structure was carried out using an originally developed algorithm for combining images obtained on the basis of different modalities.

Results. In most cases (n = 9), there was a coincidence of areas of maximum concentration of metabolites (Cho/NAA) and the most active zones of accumulation of ^{11}C-methionine both on individual anatomical sections and throughout the entire volume of the tumor structure. In two studies coincidences between the location of zones with high metabolic activity according to the data of MRS and PET-CT were not found. A significant correlation between the Cho/NAA and index of ^{11}C-methionine accumulation in high-grade gliomas was found.

Conclusion. 3D MR spectroscopy and PET-CT with ^{11}C-methionine demonstrate the ability to visualize the zones of pathological metabolism in tumor tissue. The accumulation of ^{11}C- methionine and the distribution of the Cho / NAA have a similar pattern of anatomical, including 3D, distribution in gliomas of various degrees of anaplasia.

Keywords: SAR proton magnetic resonance spectroscopy, 3D multivoxel MR spectroscopy, positron emission tomography, radiotracer, 11C -methionine, high-grade gliomas.

Corresponding author: Tyurina A. N., email: aturina@nsi.ru

For citation: Tyurina A.N., Vikhrova N.B., Batalov A.I., Fadeeva L.M., Konakova T.A., Mertsalova M.P., Pronin I.N. Multivoxel 3D magnetic resonance spectroscopy and positron emission tomography with ^{11}C-methionine in the preoperative diagnosis of high-grade gliomas (pilot study). REJR 2020; 10(4):75-84. DOI:10.21569/2222-7415-2020-10-4-75-84.

.

Received: **09.09.20** **Accepted:** **22.09.20**

Предоперационная оценка опухолевой пролиферативной активности (степени злокачественности) играет важную роль в определении стратегии лечения пациентов с глиальными опухолями головного мозга. Последние достижения в лечении глиом головного мозга повысили требования к предоперационной лучевой диагностике для планирования последующей терапии и прогнозирования ответов на лечение у пациентов с такими типами новообразований.

В современной нейрохирургической клинике роль нейрорадиологии в предоперационной диагностике глиом головного мозга является одной из ключевых. При этом основная роль в исследовании глиом принадлежит МР-томографии с применением различных диагностических технологий и программ, которые позволяют оценивать особенности распространения и роста глиальных опухолей [1, 2].

Среди методов МРТ, особое место в диагностическом алгоритме занимает новая методика 3D протонной магнитно-резонансной

спектроскопии, которая позволила неинвазивно изучать метаболические изменения во всем объеме опухолевой структуры [3]. Этот метод продемонстрировал высокую информативность в исследовании пациентов с глиальными новообразованиями головного мозга. Было показано, что на основе 3D МР-спектроскопии при изучении всего объема опухолевой структуры возможно проведение достаточно специфичной дифференциальной диагностики глиальных опухолей по степени анаплазии [4]. Более того, стало возможным оценить распределение метаболитов во всем объеме опухоли и воспроизвести 3D-картину наиболее злокачественных участков в глиоме.

Значительный прогресс в диагностике глиом в последнее десятилетие был достигнут на основе применения гибридных методов визуализации таких, как ПЭТ/КТ и ПЭТ/МРТ. Их использование позволило получить дополнительную информацию о биологии глиом на так называемом молекулярном уровне, не доступном для рутинных диагностических технологий (КТ и МРТ) [5 - 8].

Позитронно-эмиссионная томография (ПЭТ) в последнее время стала особенно актуальной, благодаря расширению доступности РФП на основе меченных аминокислот, обладающих высокой специфичностью для визуализации сопутствующей росту глиом перестройки мозговой ткани.

Самыми популярными РФП, применяемыми в клинической практике в ПЭТ/КТ- диагностике, являются ^{11}C-метионин и ^{18}F-фторэтилтирозин. Каждый из этих препаратов продемонстрировал высокие показатели чувствительности и специфичности как в первичной диагностике глиом, так и в оценке постоперационных (включая, постлучевые) изменений [9 - 14]. Место наиболее выраженного накопления РФП в опухоли стало объектом для проведения стереотаксической биопсии неконтрастируемых, по данным МРТ, глиом мозга [5, 6, 7].

Основной гипотезой работы стало предположение о том, что очаги опухолевой анаплазии, выявленные при 3D МР-спектроскопии (на основе распределения соотношения метаболитов Cho/NAA) и очаги максимального накопления радиофармпрепарата (^{11}C-метионин), также отображенные в объеме, должны совпадать между собой в проекции опухолевой структуры, демонстрируя максимально злокачественные участки глиальных новообразований.

Цель исследования.

Сравнение возможностей протонной 3D МР-спектроскопии и ПЭТ/КТ головного мозга с ^{11}C-метионином в диагностике глиальных опухолей головного мозга с проверкой предположение о том, что очаги опухолевой анаплазии, выявленные при МР-спектроскопии и очаги максимального накопления радиофармпрепарата (РФП), должны совпадать между собой в проекции опухолевой структуры.

Материалы и методы.

В анализируемую группу было включено 11 пациентов в возрасте от 32 до 69 лет с признаками первичной глиальной опухоли головного мозга различной степени злокачественности.

Из 11 пациентов с глиомами головного мозга в 2 случаях были диагностированы глиомы низкой степени злокачественности (Grade II WHO), у 9-ти – глиомы высокой степени злокачественности (анапластические олигодендроглиомы (Grade III WHO) – 4, глиобластомы (Grade IV WHO) – 5 наблюдений.

МР-исследование проводилось на магнитно-резонансном томографе с напряженностью магнитного поля 3.0 Т. Пациентам выполнялась анатомическая МР-последовательность 3D SPGR (1,0 мм) с последующими реформатами в сагиттальной и фронтальной проекциях с толщиной срезов 3,0 мм и межсрезовым интервалом 1,0 мм. На основании полученных изображений выбиралась зона интереса, охватывающая весь объем опухоли. Далее выполнялась 3D МР-спектроскопия, подробно описанная в нашей ранее опубликованной научной работе [15] и внедренная в диагностическую практику отделения рентгеновских и радиоизотопных методов диагностики ФГАУ «НМИЦ нейрохирургии им. Н.Н. Бурденко» МЗ РФ. Были проанализированы следующие структурные метаболиты: N-ацетиласпартат (NAA) и холин (Cho), а также отношения Cho/NAA как главного маркера анаплазии глиом головного мозга.

Постобработка изображений проводилась в программе ReadyView с построением спектров и карт метаболитов.

Исследование ПЭТ-КТ с ^{11}C-МЕТ проводилось на аппарате ПЭТ/КТ Siemens Biograph 40 True Point.

Протокол исследования включал: КТ головного мозга, ПЭТ головного мозга с ^{11}C-МЕТ. Методика выполнения ПЭТ/КТ с ^{11}C-МЕТ подробно описана в ранее опубликованной работе [12].

Для анализа полученных изображений применялось программное обеспечение PMOD (версия 4.0, Цюрих, Швейцария). Зона интереса (Region of Interest – ROI) в соответствии с принятым стандартным протоколом обработки изображений составляла сферическую область объемом в 1,0 см^3 наиболее активной части образования.

Уровень накопления РФП в опухолевой ткани оценивался с помощью индекса накопления (ИН) РФП, равного отношению значений стандартизованной величины поглощения РФП (SUV – Standardized Uptake Value) в 1,0 см^3

наиболее активной части опухоли к SUV в неизмененном мозговом веществе (нормальные значения). Измерения последних параметров производились, по возможности, в лобной доле контралатерального полушария головного мозга в сферической области радиусом 8 мм, захватывающей как серое, так и белое вещество.

На основе оригинально разработанного математического алгоритма проводилось совмещение объемных моделей наиболее злокачественных участков опухоли, рассчитанных на основе метода 3D МР-спектроскопии (цветовые карты соотношения метаболитов Cho/NAA) и на основе максимального метаболического объема накопления РФП по данным ПЭТ-КТ с ^{11}C-МЕТ.

Результаты.

В нашей работе были проведены сравнения показателей метаболитов Cho/NAA и максимального ИН накопления РФП по данным ПЭТ/КТ с ^{11}C-метионином. Точка измерения показателей Cho/NAA выбиралась по параметрическим картам распределения данных метаболитов.

Результаты измерения соотношения пиков метаболитов Cho/NAA в участках опухолевой структуры с максимальным значением этого параметра и вычисления максимального ИН ^{11}C-метионина в опухоли предоставлены в таблице №1.

повышение пика холина и снижение пика N-ацетиласпартата относительно неизмененного мозгового вещества и, соответственно, повышение отношения Cho/NAA. По результатам МРС в опухоли данного типа значения соотношения Cho/NAA составили 0,80 и 1,20, среднее – 1,003. Полученные данные оказались характерными для диффузных астроцитом и согласовались с полученными показателями в наших ранее опубликованных работах.

При этом средний максимальный индекс накопления (ИН) ^{11}C-МЕТ в группе диффузных глиом низкой степени злокачественности составил – 3,0 (1-е набл. – 2,99, 2-е набл. – 3,06), что не совсем корректно отражает общеизвестные тенденции к более низким значениям этого параметра, описанные в литературе, и является особенностью данной выборки пациентов (редкие типы опухолей, в том числе гемистоцитарная астроцитома).

Для группы пациентов (n=4) с анапластическими олигодендроглиомами (Grade III) разброс значений соотношений Cho/NAA оказался очень большим: среднее значение составило 3,12, в то время как крайние максимальные и минимальные значения варьировали от 2,7 до 6,87. Средние значения ИН ^{11}C-МЕТ в группе анапластических олигодендроглиом составили 3,4, с идентичным по сравнению с показателями МРС, широким диапазоном значений индекса накопления от 2,4 до 4,0.

Таблица №1. Основные параметрические показатели и их значения.

	Глиомы Gr.II n=2		Анапластические олигодендроглиомы Gr.III n=4		Глиобластомы Gr. IV n=5	
Параметр	Cho/NAA	ИН-ПЭТ	Cho/NAA	ИН-ПЭТ	Cho/NAA	ИН-ПЭТ
Среднее (минимальное и максимальное значения)	1,003 (0,80, 1,20)	3,0 (2,99, 3.06)	3,12 (2,7, 6,87)	3,4 (2,4, 4,0)	3,38 (3,7, 4,04)	3,2 (2,92, 4,75)

ИН – индекс накопления РФП

Интересным оказался факт, что при увеличении степени злокачественности глиомы отмечалось увеличение соотношения Cho/NAA, при этом ИН ^{11}C-метионина уменьшался, что требует дальнейшего исследования на более значимой выборке пациентов с разными типами глиальных опухолей головного мозга. Была выявлена достоверная корреляция между показателями Cho/NAA и ИН 11C-МЕТ в глиомах высокой степени злокачественности. Коэффициент корреляции по Спирмену для ненормализованных значений составил: – 0,74 (p = 0,02).

В обоих наблюдениях с астроцитомами низкой степени злокачественности (WHO Grade II) 3D протонная МР-спектроскопия выявила

Вычисление показателей, полученных в ходе выполнения МР-спектроскопии у пациентов с глиобластомами, продемонстрировали самые высокие (среди наших пациентов) показатели отношений метаболитов Cho/NAA. Среднее значение отношения Cho/NAA и их максимальные и минимальные значения составили 3,38 (min 3,7 и max 4,04). При выборе участка измерения показателей Cho/NAA мы учитывали следующие факторы: отсутствие участков кровоизлияний, петрификатов. Измерения проводились в участках как выраженного контрастиро-

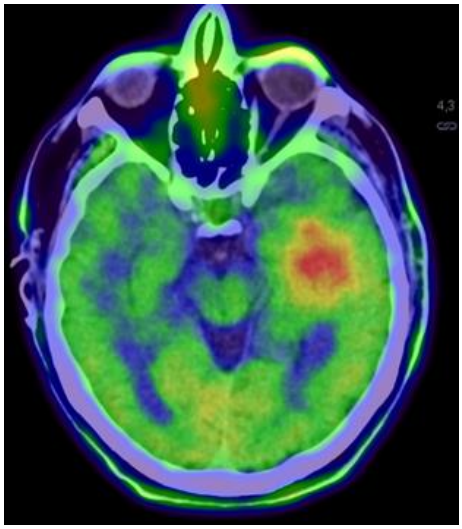

Рис. 1 а (Fig. 1 a)

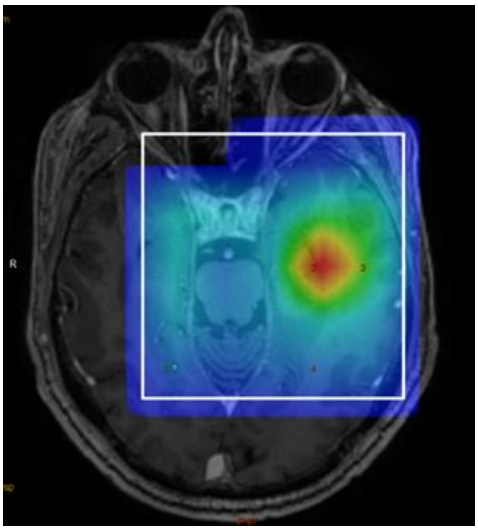

Рис. 1 б (Fig. 1 b)

Рис. 1. Глиобластома левой височной области. а – ПЭТ/КТ с ^{11}C-метионином; б – 3D МР-спектроскопия.

а – ПЭТ/КТ с 11С-метионином; б – 3D МР-спектроскопия. Красный цвет отражает участки наиболее активного накопления РФП (а) и повышенные показатели соотношения Cho/NAA. Отмечается совпадение участков максимальной концентрации метаболитов (Cho/NAA) и наиболее активных зон накопления РФП.

Fig. 1. Glioblastoma of the left temporal region. a – PET-CT with ^{11}C-methionine; b – 3D MR- spectroscopy.

The red color reflects the areas of the most active accumulation of radiotracer (a) and the increased values of the Cho / NAA ratio. There is a coincidence of areas of maximum concentration of metabolites (Cho / NAA) and the most active zones of radiotracer accumulation.

вания, так и его отсутствия, при наличии изменения МР-сигнала в режимах Т2 и Т2 Flair.

Среднее значение ИН ^{11}C-MET в глиобластомах также показало высокие значения – 3,2. При этом разброс значений индекса накопления был меньшим по сравнению с данными, полученными для анапластических олигодендроглиом: минимальные значения были 2,92, а максимальные – 4,75. Вероятнее всего, это было связано с тем, что во всех наблюдениях с глиобластомами измерения проводились в контрастируемой (то есть инфильтративной) по МРТ части. Зона некроза, которая типичная для роста глиоластомы, не накапливала РФП и, следовательно, не включалась в зону интереса.

В большинстве наблюдений из нашей серии (n=9: диффузные глиомы Grade II – 1; анапластические олигодендроглиомы Grade III – 4; глиобластомы Grade IV – 4) отмечалось совпадение участков максимальной концентрации метаболитов (а именно Cho) и наиболее активных зон накопления РФП (^{11}C-метионина) как на отдельных анатомических срезах, так и по всему объему опухолевой структуры.

На рисунке 1 представлен случай глиобластомы левой височной области. По данным ПЭТ/КТ с ^{11}C-MET максимальное накопление РФП выявляется в центральной части новообразования.

Идентичные результаты мы получили при анализе распределения индекса Cho/NAA на основе 3D протонной МР-спектроскопии.

На рисунке 2 представлен случай анапластической олигодендроглиомы (Gr III, IDH1 – мутантная). В левой лобно-височно-островковой области определялось негомогенной структуры объемное образование без четких контуров, имеющее повышенный МР-сигнал в Т2 и FLAIR с наличием участка гетерогенного накопления контрастного вещества в нижнемедиальных отделах. По данным 3D протонной МР-спектроскопии участок максимальной концентрации соотношения метаболитов Cho/NAA локализовался в проекции контрастируемой зоны. По данным ПЭТ/КТ очаг повышенного патологического накопления РФП (с ИНмах 2,63) регистрировался по заднемедиальному контуру образования.

Интересными в нашей серии наблюдений оказались результаты двух исследований, где не было выявлено совпадений между расположением зон с высокой метаболической активностью по данным МРС и ПЭТ/КТ. В первом случае это была глиобластома (IDH1-дикий тип) левой лобной доли у пациентки 30-ти лет (рис. 3). Опухоль имела типичные проявления на МРТ и характеризовалась зоной выраженного накопления контрастного препарата с участка

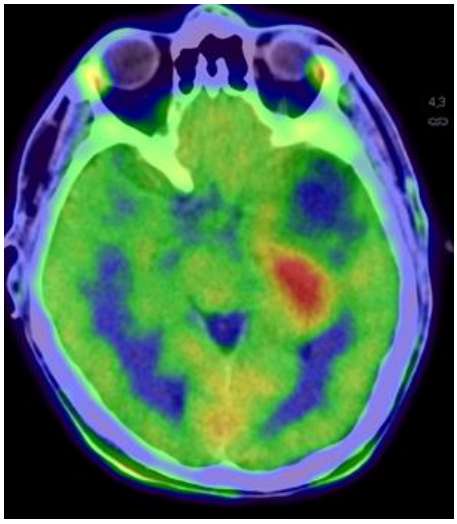

Рис. 2 а (Fig. 2 a)

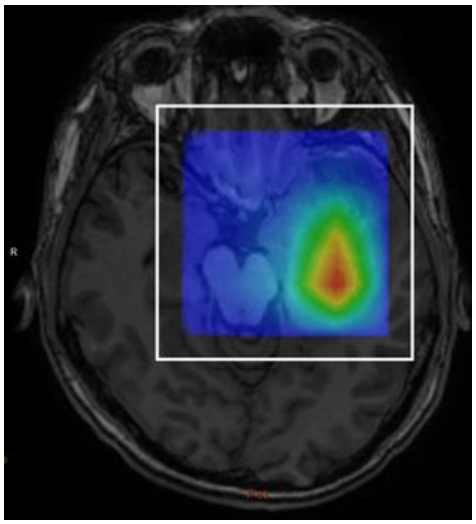

Рис. 2 б (Fig. 2 b)

Рис. 2. Пациент с анапластической олигодендроглиомой левой височной области. а – ПЭТ/КТ; б – МРС.

Красный цвет отражает участки наиболее активного накопления РФП (а) и повышенные показатели соотношения Cho/NAA. Отмечается совпадение участков максимальной концентрации метаболитов (Cho/NAA) и наиболее активных зон накопления РФП.

Fig. 2. Patient with anaplastic oligodendroglioma of the left temporal region. a – PET-CT; b – MRS.

The red color reflects the areas of the most active accumulation of radiotracer (a) and the increased values of the Cho / NAA ratio. There is a coincidence of areas of maximum concentration of metabolites (Cho / NAA) and the most active zones of radiotracer accumulation.

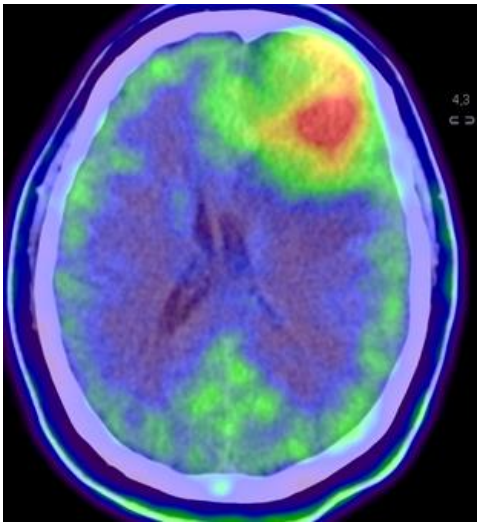

Рис. 3 а (Fig. 3 a)

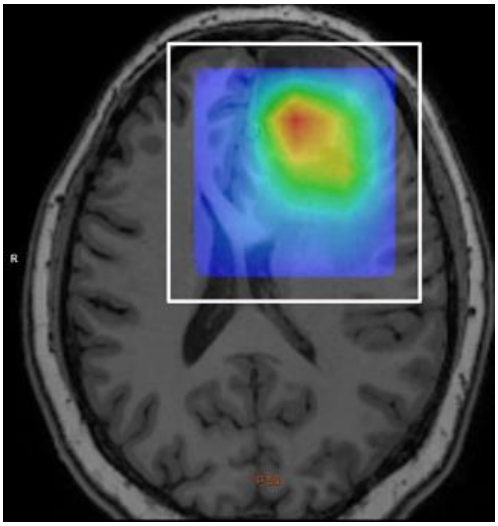

Рис. 3 б (Fig. 3 b)

Рис. 3. Пациент с глиобластомой левой лобной доли. а – ПЭ/КТ; б – МРС.

Красный цвет отражает участки наиболее активного накопления РФП (а) и повышенные показатели соотношения Cho/NAA. Отмечается несовпадение участков максимальной концентрации метаболитов (Cho/NAA) и наиболее активных зон накопления РФП.

Fig. 3. Patient with left frontal lobe glioblastoma. a - PET-CT; b - MRS.

The red color reflects the areas of the most active accumulation of radiotracer (a) and the increased values of the Cho / NAA ratio. The coincidence of the areas of maximum concentration of metabolites (Cho / NAA) and the most active zones of radiotracer accumulation is not observed.

ми микрокровоизлияний и диффузным накоплением контрастного препарата с небольшими некротическими зонами.

Так как отсутствие совпадений между данными МРС и ПЭТ/КТ с ^{1}1С-МЕТ представляет особый интерес, мы приводим второе наше наблюдение с гемистоцитарной астроцитомой Grade II (с мутацией гена IDH1 R132 H) левой лобной доли с признаками распространения на колено мозолистого тела и противоположное полушарие (рис. 4). Опухоль имеет диффузное накопление контрастного препарата, участки кровоизлияний и некротических изменений.

Как и в первом случае, по нашим данным, отмечалось несовпадение участков максимальной метаболической активности, при сопоставлении МРС и ПЭТ-КТ.

Возможно это связано с гетерогенным строением глиом, неравномерным распределением зон опухолевого роста. Также наличие кровоизлияний в опухолевой структуре, некротических изменений и отека, может вызывать технические проблемы при выполнении МРС, и в свою очередь не влияет на выполнение методики ПЭТ-КТ. Таким образом целесообразно сочетание этих технологий при отборе пациентов для проведения СТБ (и последующей лучевой терапией).

По данным ПЭТ-КТ с ^{11}С-МЕТ и параметрическим картам по Cho/NAA отмечается частичное совпадение распределения метаболитов и радиофармпрепарата. По данным 3D протонной МР-спектроскопии максимальное содержание соотношения метаболитов Cho/NAA отмечается в области передних отделов мозолистого тела. В этой зоне отмечалось повышение МР-сигнала в режиме T2 Flair, однако участков патологического контрастирования в этой области выявлено не было. По данным ПЭТ/КТ, область максимального включения ^{11}С-МЕТ смещена влево в проекцию зоны гетерогенного накопления контрастного препарата.

Таким образом, несовпадение расположения зон высокой метаболической активности по данным ПЭТ/КТ и участков максимального повышения метаболитов по МРС, возможно, связано с гетерогенностью глиальных опухолей, наличием в их структуре участков кровоизлияний и некротических изменений, т.е. разными биохимическими процессами в очагах неоднородности.

Недостатком нашего исследования явилось малое количество наблюдений, чему мы уделим в дальнейшем особое внимание. Также не было проведено сравнение показателей Cho/NAA в зонах, различающихся по характеру контрастирования.

Обсуждение.

Магнитно-резонансная спектроскопия (МРС) является одним из методов МРТ, которые играют важную роль в определении типов и классов многих опухолей головного мозга, осо-

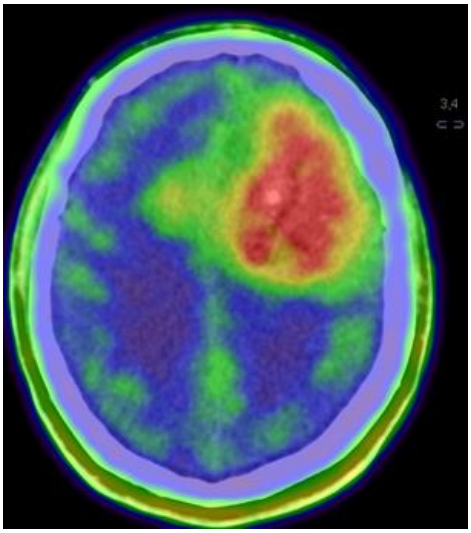

Рис. 4 а (Fig. 4 a)

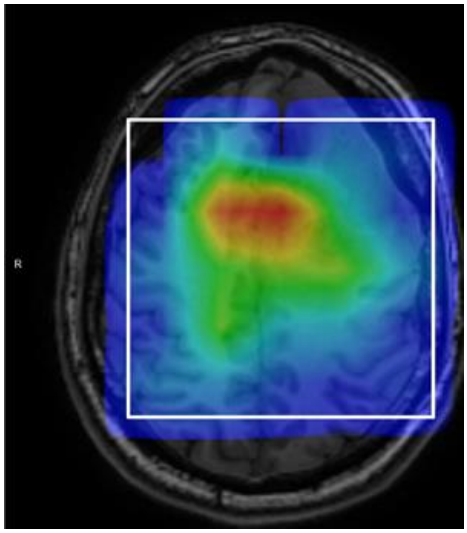

Рис. 4 б (Fig. 4 b)

Рис. 4. Пациент с гемиастроцитарной астроцитомой Grade II. а – ПЭТ-КТ; б – МРС.

Красный цвет отражает участки наиболее активного накопления РФП (а) и повышенные показатели соотношения Cho/NAA. Отмечается несовпадение участков максимальной концентрации метаболитов (Cho/NAA) и наиболее активных зон накопления РФП.

Fig. 4. Patient with Grade II hemiastrocytic astrocytoma. a - PET-CT; b - MRS.

The red color reflects the areas of the most active accumulation of radiotracer (a) and the increased values of the Cho / NAA ratio. The coincidence of the areas of maximum concentration of metabolites (Cho / NAA) and the most active zones of radiotracer accumulation is not observed.

бенно в определении степени злокачественности глиом in vivo. Из-за своей неинвазивности и безопасности для пациента, МРС имеет большое преимущество у больных глиомами головного мозга. N-ацетиласпартат (NAA) и холин (Cho) являются основными метаболитами, которые могут быть идентифицированы на стандартном протонном МР-спектре головного мозга.

NAA является производным аспарагиновой кислоты, продуцируемой в митохондриях. Как нейрональный маркер, концентрация NAA снижается с разрушением нейронов, как при поражениях белого, так и серого вещества мозга. Существующая взаимосвязь между снижением концентрации NAA и увеличением степени анаплазии глиомы, приводящей к снижению плотности нейронов, что позволяет использовать NAA в качестве важного диагностического маркера [18]. Считается, что высокий уровень NAA связан с хорошим прогнозом для опухолей головного мозга [18].

Увеличение степени злокачественности глиом отражается в постепенном снижении уровня NAA с одной стороны и повышении уровня Cho с другой.

Холин (Cho) называют метаболическим маркером плотности и целостности клеточной мембраны, то есть косвенным маркером синтеза и деградации мембранных фосфолипидов. Его сигнал считается одним из наиболее важных для исследования глиом с помощью МРС. Как правило, увеличение клеточной плотности глиальных опухолей и пролиферация опухолевых клеток связаны с более высоким пиком Cho-содержащих соединений на МРС.

ПЭТ/КТ с ^{11}C-MET на современном этапе развития возможностей нейровизуализации является признанным и достаточно широко распространенным методом прямой оценки метаболизма глиом головного мозга. ^{11}C-MET является аналогом аминокислоты метионина, который представляет собой незаменимую α-аминокислоту, необходимую для синтеза белков, поддержания роста и азотистого равновесия в клетке. Метильные группы метионина используются для синтеза холина, который как было сказано выше, участвует в обмене липидов (прежде всего в синтезе фосфолипидов клеточных мембран – показатель пролиферации опухолевых клеток) и отражает механизмы пластического обмена в клетке. В связи с чем сравнение метаболических пиков, полученных при МРС и уровня включения ^{11}C-MET при ПЭТ/КТ представляется целесообразным в рамках углубленного понимания биологии опухолевого роста.

Повышенное включение ^{11}C-MET в глиальных образованиях связывают с ускоренным синтезом белка и активацией мембранного транспорта системами белков LAT1, LAT2 [5 - 8], которые отвечают за пролиферацию и поддержание метаболизма в тканях. Кроме того, количественное увеличение микрососудов в структуре опухоли при ее активном росте обусловливает повышение активности вышеуказанных белков-транспортеров клеток эндотелия, что свидетельствует о взаимосвязи васкуляризации глиомы и гиперфиксации ^{11}C-MET в опухоли, и подтверждено результатами нескольких исследований [19, 20].

Таким образом по данным отечественной и зарубежной литературы степень злокачественности опухоли напрямую коррелирует с уровнем включения ^{11}C-MET. При этом в глиомах высокой степени злокачественности отмечается более высокий уровень включения РФП, что, более вероятно, дополнительно связано с нарушением ГЭБ и при сопоставлении данных МРТ с в/в контрастированием, как правило, отражается в совпадении зон наибольшей метаболической активности ^{11}C-MET и контраст-позитивных участков ПЭТ [7, 20, 21, 22]. Разграничить вклад того или иного механизма накопления РФП в клетках злокачественных глиом на современном этапе визуализации затруднительно.

Метод ПЭТ/КТ с ^{11}C-метионином и метод 3D МР-спектроскопии являются наиболее информативными неинвазивными технологиями в определении очагов патологического метаболизма в структуре глиальных новообразований, которые соответствуют областям опухолевой анаплазии. Данные методы демонстрируют возможность визуализации зон наиболее активно измененного патологического метаболизма. Учитывая выше сказанное, интересным является факт выявленной достоверной отрицательной взаимосвязи между параметрами Cho/NAA и накоплением ^{11}C-MET (Rs = -0,74, p=0,02) в группе глиом высокой степени злокачественности. Повышение параметра Cho/NAA в первую очередь свидетельствует о нарушении целостности клеточных мембран (и как следствие выхода свободного холина) в комбинации с деструкцией нейронов. Повышение метаболизма метионина в свою очередь говорит об интенсивности пластического обмена. Полученные результаты могут свидетельствовать о том, что в глиомах Grade III-IV преобладают процессы деструкции над пролиферацией клеток. Это можно объяснить недостаточным питанием опухолевой ткани на фоне ее интенсивного роста (потребности опухоли превышают уровень поступающих питательных веществ).

Заключение.

Проведенное пилотное исследование показало, что накопление ^{11}C-MET и распределение соотношения Cho/NAA, как неинвазивных маркеров злокачественности, имеют схожую картину анатомического, в том числе 3D, распре-

деления в глиомах различной степени анаплазии. При этом, несмотря на разные механизмы повреждения тканей и метаболизма роста опухоли, совпадение объемов и зон наибольшей активности метаболитов и накопления РФП предполагает высокую взаимосвязь всех процессов, лежащих в основе роста опухолевой ткани. Отсутствие совпадений в пространственном распределении очагов метаболических изменений между МРС и ПЭТ в отдельных случаях глиом различной степени злокачественности требует проведения дополнительных исследований с увеличением общего числа выборки пациентов с различными гистологическими типами глиом, а также углубленного анализа их молекулярно-генетических особенностей.

Источник финансирования и конфликт интересов.

Финансирование. Работа выполнена в рамках гранта РНФ 18-15-00337 «Неинвазивное изучение энергетического метаболизма опухолей головного мозга». Авторы данной статьи подтвердили отсутствие конфликта интересов, о которых необходимо сообщить.

Список Литературы:

1. Law M., Yang S., Wang H., Babb J.S., Johnson G., Cha S., Knopp E.A., Zagzag D. Glioma grading: sensitivity, specificity, and predictive values of perfusion MR imaging and proton MR spectroscopic imaging compared with conventional MR imaging. AJNR Am J Neuroradiol. 2003; 24 (10):1989-98.

2. Корниенко В.Н., Пронин И.Н. Диагностическая нейрорадиология, том 1, Москва. 2008. 13-74.

3. Подопригора А.Е., Пронин И.Н., Фадеева Л.М. Протонная магнитно-резонансная спектроскопия в диагностике опухолевых и неопухолевых поражений головного мозга. Журнал «Вопросы нейрохирургии». 2000; 3: 17-21.

4. Тюрина А. Н., Пронин И.Н., Фадеева Л.М., Баталов А.И. Протонная 3D МР-спектроскопия в диагностике глиальных опухолей головного мозга. Медицинская визуализация. 2019; 3: 8.

5. Law I., Albert N., Arbizu J. et al. Joint EANM/EANO/RANO practice guidelines/SNMMI procedure standards for imaging of gliomas using PET with radiolabelled amino acids and [18F] FDG: version 1.0. Eur J Nucl Med Mol Imaging. 2018; 46 (3): 540-557.

6. Скворцова Т.Ю., Захс Д.В., Гурчин А.Ф. ПЭТ с 11С-метионином в диагностике глиальных опухолей головного мозга. Вестник РОНЦ им. НН Блохина РАМН. 2016; 27 (4): 61-69.

7. Jung J., Ahn B. Current Radiopharmaceuticals for Positron Emission Tomography of Brain Tumors. Brain Tumor Res Treat. 2018; 6 (2): 47.

8. Takei H., Shinoda J., Ikuta S. et al. Usefulness of positron emission tomography for differentiating gliomas according to the 2016 World Health Organization classification of tumors of the central nervous system. J Neurosurg. 2019; 1-10.

9. Borbely K., Nyary I., Toth M., Ericson K., Gulyas B. Optimization of semi-quantification in metabolic PET studies with 18F-fluorodeoxyglucose and 11C-methionine in the determination of malignancy of gliomas. J Neurol Sci. 2006; 246 (1–2): 85–94. 10.1016/j.jns.2006.02.015

10. Sadeghi N., Salmon I., Tang B.N., Denolin V., Levivier M., Wikler D. et al. Correlation between dynamic susceptibility contrast perfusion MRI and methionine metabolism in brain gliomas: preliminary results. J Magn Reson Imaging. 2006; 24 (5): 989–94.10.1002/jmri.20757

11. Sato N., Suzuki M., Kuwata N., Kuroda K., Wada T., Beppu T. et al. Evaluation of the malignancy of glioma using 11C-methionine positron emission tomography and proliferating cell nuclear antigen staining. Neurosurg Rev. 1999; 22 (4): 210–4.

12. Terakawa Y., Tsuyuguchi N., Iwai Y., Yamanaka K., Higashiyama S., Takami T. et al. Diagnostic accuracy of 11C-methionine PET for differentiation of recurrent brain tumors from radiation necrosis after radiotherapy. J Nucl Med. 2008; 49 (5): 694–9.

13. Tsuyuguchi N., Takami T., Sunada I., Iwai Y., Yamanaka K., Tanaka K. et al. Methionine positron emission tomography for differentiation of recurrent brain tumor and radiation necrosis after stereotactic radiosurgery – in malignant glioma. Ann Nucl Med. 2004; 18 (4): 291–6.

14. Yamane T., Sakamoto S., Senda M. Clinical impact of (11) C-methionine PET on expected management of patients with brain neoplasm. Eur J Nucl MedMol Imaging. 2010; 37 (4): 685–90.

15. Тюрина А.Н., Пронин И.Н., Захарова Н.Е., Корниенко В.Н. Протонная 3D МР-спектроскопия серого и белого вещества головного мозга. Исследование 15 добровольцев. Вопросы нейрохирургии. 2018; 4: 4.

16. Вихрова Н. Б., Постнов А. А., Калаева Д. Б. Позитронно-эмиссионная томография с 11С-метионином и 18F-фтордезоксиглюкозой в неинвазивной дифференциальной диагностике анапластических астроцитом и глиобластом. Радиология - практика. 2020; 80 (2): 8–19.

17. Moller-Hartmann W. Clinical application of proton magnetic resonance spectroscopy in the diagnosis of intracranial mass lesions. Neuroradiology. 2002; 44: 371–81.

18. Warren K. E. Proton magnetic resonance spectroscopic imaging in children with recurrent primary brain tumors. Journal of Clinical Oncology: Official Journal of the American Society of Clinical Oncology. 2000; 18: 1020–1026.

19. Okubo S., Zhen H.N., Kawai N. et al. Correlation of L-methyl-11C-methionine (MET) uptake with L-type amino acid transporter 1 in human gliomas . J. Neurooncol. 2010; 99 (2): 217–225.

20. Viel T., Talasila K.M., Monfared P. et al. Analysis of the growth dynamics of angiogenesis-dependent and independent experimental glioblastomas by multimodal small-animal PET and MRI J. Nucl. Med. 2012; 53 (7): 1135–1145.

21. Kato T., Shinoda J., Oka N. et al. Analysis of 11C-methionine Uptake in Low-Grade Gliomas and Correlation with Proliferative Activity. American Journal of Neuroradiology. 2008; 29 (10): 1867-1871.

22. Nomura Y., Asano Y., Shinoda J. et al. Characteristics of time-activity curves obtained from dynamic 11C-methionine PET in common primary brain tumors. J Neurooncol. 2018; 138 (3): 649-658.

23. Falk Delgado A., Falk Delgado A. Discrimination between primary low-grade and high-grade glioma with 11C-methionine PET: a bivariate diagnostic test accuracy meta-analysis. Br J Radiol. 2018: 20170426.

References:

1. Law M., Yang S., Wang H., Babb J.S., Johnson G., Cha S., Knopp E.A., Zagzag D. Glioma grading: sensitivity, specificity, and predictive values of perfusion MR imaging and proton MR spectroscopic imaging compared with conventional MR imaging. AJNR Am J Neuroradiol. 2003; 24 (10):1989-98.

2. Kornienko V.N., Pronin I.N. Diagnostic neuroradiology, volume 1, Moscow. 2008. 13-74. (In Russian).

3. Podoprigora A.E., Pronin I.N., Fadeeva L.M. Proton magnetic resonance spectroscopy in the diagnosis of tumor and non-tumor lesions of the brain. Journal "Questions of neurosurgery". 2000; 3: 17-21. (In Russian).

4. Tyurina A.N., Pronin I.N., Fadeeva L.M., Batalov A.I. Proton 3D MR spectroscopy in the diagnosis of glial brain tumors. Medical imaging. 2019; 3: 8. (In Russian.).

5. Law I., Albert N., Arbizu J. et al. Joint EANM/EANO/RANO practice guidelines/SNMMI procedure standards for imaging of gliomas using PET with radiolabelled amino acids and [18F] FDG: version 1.0. Eur J Nucl Med Mol Imaging. 2018; 46 (3): 540-557.

6. Skvortsova T.Yu., Zakhs D.V., Gurchin A.F. PET using [11C] methionine for assessment of cerebral gliomas. Vestnik RONC im. N.N. Blohina RAMN. 2016; 27 (4): 61-69. (In Russian).

7. Jung J., Ahn B. Current Radiopharmaceuticals for Positron Emission Tomography of Brain Tumors. Brain Tumor Res Treat. 2018; 6 (2): 47.

8. Takei H., Shinoda J., Ikuta S. et al. Usefulness of positron emission tomography for differentiating gliomas according to the 2016 World Health Organization classification of tumors of the central nervous system. J Neurosurg. 2019; 1-10.

9. Borbely K., Nyary I., Toth M., Ericson K., Gulyas B. Optimization of semi-quantification in metabolic PET studies with 18F-fluorodeoxyglucose and 11C-methionine in the determination of malignancy of gliomas. J Neurol Sci. 2006; 246 (1–2): 85–94. 10.1016/j.jns.2006.02.015

10. Sadeghi N., Salmon I., Tang B.N., Denolin V., Levivier M., Wikler D. et al. Correlation between dynamic susceptibility contrast perfusion MRI and methionine metabolism in brain gliomas: preliminary results. J Magn Reson Imaging. 2006; 24 (5): 989–94.10.1002/jmri.20757

11. Sato N., Suzuki M., Kuwata N., Kuroda K., Wada T., Beppu T. et al. Evaluation of the malignancy of glioma using 11C-methionine positron emission tomography and proliferating cell nuclear antigen staining. Neurosurg Rev. 1999; 22 (4): 210–4.

12. Terakawa Y., Tsuyuguchi N., Iwai Y., Yamanaka K., Higashiyama S., Takami T. et al. Diagnostic accuracy of 11C-methionine PET for differentiation of recurrent brain tumors from radiation necrosis after radiotherapy. J Nucl Med. 2008; 49 (5): 694–9.

13. Tsuyuguchi N., Takami T., Sunada I., Iwai Y., Yamanaka K., Tanaka K. et al. Methionine positron emission tomography for differentiation of recurrent brain tumor and radiation necrosis after stereotactic radiosurgery – in malignant glioma. Ann Nucl Med. 2004; 18 (4): 291–6.

14. Yamane T., Sakamoto S., Senda M. Clinical impact of (11) C-methionine PET on expected management of patients with brain neoplasm. Eur J Nucl MedMol Imaging. 2010; 37 (4): 685–90.

15. Tyurina A.N., Pronin I.N., Zakharova N.E., Kornienko V.N. Proton 3D MR-spectroscopy of gray and white matter of the brain. A study of 15 volunteers. Neurosurgery issues. 2018; 4: 4 (in Russian)

16. Vikhrova N.B., Postnov A.A., Kalaeva D. B. Positron emission tomography with 11C-methionine and 18F-fluorodeoxyglucose in non-invasive differential diagnosis of anaplastic astrocytomas and glioblastomas. Radiology is a practice. 2020; 80 (2): 8–19 (in Russian)

17. Moller-Hartmann W. Clinical application of proton magnetic resonance spectroscopy in the diagnosis of intracranial mass lesions. Neuroradiology. 2002; 44: 371–81.

18. Warren K. E. Proton magnetic resonance spectroscopic imaging in children with recurrent primary brain tumors. Journal of Clinical Oncology: Official Journal of the American Society of Clinical Oncology. 2000; 18: 1020–1026.

19. Okubo S., Zhen H.N., Kawai N. et al. Correlation of L-methyl-11C-methionine (MET) uptake with L-type amino acid transporter 1 in human gliomas . J. Neurooncol. 2010; 99 (2): 217–225.

20. Viel T., Talasila K.M., Monfared P. et al. Analysis of the growth dynamics of angiogenesis-dependent and independent experimental glioblastomas by multimodal small-animal PET and MRI J. Nucl. Med. 2012; 53 (7): 1135–1145.

21. Kato T., Shinoda J., Oka N. et al. Analysis of 11C-methionine Uptake in Low-Grade Gliomas and Correlation with Proliferative Activity. American Journal of Neuroradiology. 2008; 29 (10): 1867-1871.

22. Nomura Y., Asano Y., Shinoda J. et al. Characteristics of time-activity curves obtained from dynamic 11C-methionine PET in common primary brain tumors. J Neurooncol. 2018; 138 (3): 649-658.

23. Falk Delgado A., Falk Delgado A. Discrimination between primary low-grade and high-grade glioma with 11C-methionine PET: a bivariate diagnostic test accuracy meta-analysis. Br J Radiol. 2018: 20170426.

ОРИГИНАЛЬНАЯ СТАТЬЯ

ДИФФЕРЕНЦИАЛЬНАЯ ДИАГНОСТИКА ФОЛЛИКУЛЯРНЫХ ОПУХОЛЕЙ ЩИТОВИДНОЙ ЖЕЛЕЗЫ

Тимофеева Л.А.[1,2], Алешина Т.Н.[1], Александров Ю.К.[3]

1 - ФГБОУ ВО «Чувашский государственный университет имени И.Н. Ульянова» г. Чебоксары, Россия.
2 - АУ «Республиканский клинический онкологический диспансер» Министерства здравоохранения Чувашской Республики. г. Чебоксары, Россия.
3 - ФГБОУ ВО «Ярославский государственный медицинский университет». г. Ярославль, Россия.

Цель исследования. Определение возможностей комплекса методик и технологий ультразвукового исследования при дифференциальной диагностике фолликулярных неоплазм щитовидной железы.

Материалы и методы. Проведено ретроспективное открытое слепое когортное исследование. Изучены результаты обследования 222 пациентов с фолликулярными опухолями щитовидной железы: 86 пациентов с аденомами (ФАЩЖ) и 136 с фолликулярным раком (ФРЩЖ). Проанализированы результаты предоперационного ультразвукового исследования щитовидной железы (УЗИ ЩЖ). Сравнивали системы стратификации риска рака ЩЖ, основывающиеся на субъективной оценке паттерна (EU-TIRADS – European Thyroid Imaging and Reporting Data System) и ЭВМ обработке изображений (TLA_RU – Thyroid Lineal Analisis_Russia). Для оценки, систематизации и обработки совокупные данные УЗИ и морфологических исследований вносили в оригинальную базу данных, получившую государственную регистрацию (свидетельство № 2018621306 от 16.08.2018 г.).

Результаты и обсуждение. Согласно системе оценки ультразвуковых изображений узлов ЩЖ 21 случай (24,4%) ФАЩЖ специалисты отнесли к EU-TIRADS2, 4 (4,7%) – к EU-TIRADS3, 50 (58,1%) – к EU-TIRADS4a, 11 (12,8%) – к EU-TIRADS4b. Согласно системе EU-TIRADS в 25 случаев (24,4%) нуждались лишь в наблюдения без выполнения ТАПБ. По системе TLA_RU компьютер отнес 15 случаев (17,4%) ФАЩЖ к TLA_RU1 (высокая вероятность доброкачественного процесса), а 71 (82,6%) – к TLA_RU2 (высокий риск опухоли).

При оценке ультразвуковых изображений ФРЩЖ 4 случая (2,9%) были расценены специалистами как EU-TIRADS3, 9 (6,6%) – к EU-TIRADS4a, 40 (29,4%) – к EU-TIRADS4b, 83 (61,0%) – EU-TIRADS5. По системе TLA_RU все случаи ФРЩЖ были отнесены к TLA_RU2.

Для сравнительной оценки был проведен дисперсионный анализ с вычленением УЗ- признаков и оценкой их валидности и ранга в системе оценок. Исследование показало, что достоверные отличия нозологий существуют лишь по 11 признакам из 15, причем диагностическая сила их различна. На основании данных дисперсионного анализа с помощью множественного сравнения (Multiple Comparisons) установлена диагностическая ценность УЗ-признаков.

Проведенный ROC-анализ показал, что при диагностике фолликулярных неоплазм система TLA-RU достоверно имеет ряд преимуществ перед EU-TIRADS, в первую очередь более высокую специфичность.

Заключение. Статистическая оценка изображений, получаемых при использовании различных методик и технологий УЗИ, расширяет возможности метода, улучшает дифференциальную диагностику фолликулярных неоплазм ЩЖ, позволяет планировать дальнейшие диагностические и лечебные мероприятия. Системы, снижающие фактор субъективизма оценок, в диагностическом плане более перспективны. .

Ключевые слова: щитовидная железа, аденома, рак, ультразвуковое исследование, медицинская статистика.

Контактный автор: Тимофеева Л.А. e-mail: adabai@mail.ru,

Для цитирования: Тимофеева Л.А., Алешина Т.Н., Александров Ю.К. Дифференциальная диагностика фолликулярных опухолей щитовидной железы. REJR 2020; 10(4):85-96. DOI:10.21569/2222-7415-2020-10-4-85-96.

Статья получена: **11.08.20** **Статья принята:** **07.09.20**

DIFFERENTIAL DIAGNOSIS OF THE THYROID FOLLICULAR TUMORS

Timofeeva L.A.[1,2], Aleshina T.N.[1], Aleksandrov Yu.K.[3]

1 - I. N. Ulianov Chuvash State University. Cheboksary, Russia.
2 - Republican clinical oncological dispensary. Cheboksary, Russia.
3 - Yaroslavl State Medical University. Yaroslavl, Russia.

Purpose. Determination of the capabilities of a complex of ultrasound techniques and technologies for the differential diagnosis of thyroid follicular neoplasms.

Materials and methods. A retrospective open-blind cohort study was conducted. We studied the data of preoperative examination of 222 patients with follicular thyroid tumors: 86 patients with adenomas (FA) and 136 with follicular cancer (FC). The results of ultrasound examination of the thyroid (US) are analyzed. Emphasis was placed on identifying and evaluating signs that could indicate malignancy of the process. The study compared thyroid cancer risk stratification systems based on subjective pattern assessment (EU-TIRADS - European Thyroid Imaging and Reporting Data System) and computer image processing (TLA_RU - Thyroid Lineal Analisis_Russia). The criterion of truth was considered to be the results of morphological studies performed in the studied cohorts of patients. For evaluation, systematization and processing, the combined data of ultrasound and morphological studies were entered into the original database (certificate no. 2018621306 dated 16.08.2018).

Results and discussion. According to the evaluation system of US thyroid nodules, 21 cases (24.4%) of thyroid nodules were associated with EU-TIRADS2, 4 (4.7%) with EU-TIRADS3, 50 (58.1%) with EU-TIRADS4a, 11 (12.8%) with EU-TIRADS4b. According to the EU-TIRADS system, only 25 cases (24.4%) were followed-up without performing FNA. According to the TLA_RU system, the computer assigned 15 cases (17.4%) of follicular adenoma thyroid nodules to TLA_RU1 (high probability of a benign process), and 71 (82.6%) to TLA_RU2 (high tumor risk).

According to the evaluation system of US thyroid nodules, specialists regarded 4 cases (2.9%) as EU-TIRADS3, 9 (6.6%) as EU-TIRADS4a, 40 (29.4%) as EU-TIRADS4b, 83 (61, 0%) as EU-TIRADS5. According to the TLA_RU system, all cases of thyroid nodules risk factors were related to TLA_RU2.

The analysis of variance with the isolation of ultrasound signs and the assessment of their validity and rank in the rating system was carried out for a comparative assessment. The study showed that significant differences in nosologies exist only for 11 out of 15 signs and their diagnostic power is different. The diagnostic value of ultrasound signs based on the data of variance analysis of using multiple comparison (Multiple Comparisons) was established.

The performed ROC analysis showed that in the diagnosis of follicular neoplasms, the TLA-RU system reliably has a number of advantages over EU-TIRADS, primarily higher specificity.

Conclusion. Statistical evaluation of images obtained using various methods and technologies of ultrasound expands the capabilities of the method, improves the differential diagnosis of follicular neoplasms of the thyroid gland, and allows you to plan further diagnostic and therapeutic measures. Systems that reduce the subjectivity factor of evaluations are more promising in diagnostic terms.

Keywords: thyroid, adenoma, cancer, ultrasound, medical statistics.

Corresponding author: Timofeeva L.A., e-mail: adabai@mail.ru

For citation: Timofeeva L.A., Aleshina T.N., Aleksandrov Yu.K. Differential diagnosis of the thyroid follicular tumors. REJR 2020; 10(4):85-96. DOI:10.21569/2222-7415-2020-10-4-85-96.

.

Received: **11.08.20** **Accepted:** **07.09.20**

Увеличение числа пациентов с опухолями и узлами ЩЖ является общепризнанным фактом [1-3]. Причины этого явления многочисленны и до конца непонятны. Существующие методы диагностики не всегда позволяют на начальном этапе точно верифицировать характер патологии ЩЖ. Поэтому вопросы диагностики при узлах и опухолях ЩЖ постоянно обновляются в связи с темпом развития науки, расширением спектра методик и технологий [4–7]. По мнению ведущих специалистов, сегодня оценка ультразвуковых изображений узловых образований ЩЖ является первым и ключевым пунктом всех клинических рекомендаций и диагностических алгоритмов. С учетом того, что, по мнению ведущих исследователей, правильная оценка ультразвукового паттерна запускает весь механизм диагностики и зачастую определяет лечебную тактику, этому уделялось особое внимание [8-11]. Многочисленные исследования указывают на то, что при УЗИ встречаются «комбинации» признаков, со значительной долей вероятности указывающие на наличие злокачественной опухоли [12-16]. При наличии косвенных ультразвуковых признаков выбор диагностической и лечебной тактики должен строиться исходя из предположения о наличии злокачественной опухоли [17]. Наиболее сложной задачей является выбор тактики в случаях фолликулярных аденом (ФАЩЖ) и фолликулярного рака (ФРЩЖ). Фолликулярные неоплазмы, близкие по своим ультразвуковым и цитологическим признакам, являются с позиции инструментальной и морфологической диагностики одной из самых сложных проблем эндокринной хирургии. В морфологических (Bethesda) и ультразвуковых стратификационных системах фолликулярные опухоли занимают промежуточное положение между доброкачественными узловыми образованиями и РЩЖ, что отражает сложность их дифференциальной диагностики. В связи с этим, стоит вопрос о месте стратификационных систем в современном алгоритме диагностики фолликулярных опухолей [18]. Таким образом, обоснование и формирование диагностической тактики при неоплазмах щитовидной железы, базирующейся на инновационных методиках и технологиях УЗИ, является актуальным.

Цель исследования.

Определение возможностей комплекса методик и технологий ультразвукового исследования при дифференциальной диагностике фолликулярных неоплазм щитовидной железы.

Материалы и методы.

Исходя из поставленной цели, выполнено ретроспективное открытое слепое когортное исследование. Проанализированы данные амбулаторного предоперационного обследования 222 пациентов с узлами ЩЖ. Все пациенты были затем прооперированы, по результатам патоморфологического исследования у 86 пациентов были диагностированы ФАЩЖ, у 136 человек – ФРЩЖ. Возраст пациентов с фолликулярными неоплазмами был от 18 до 88 лет (средний возраст – 47,9±12,5 лет). Большая часть больных была в возрасте от 41 до 60 лет (112 человек; 50,5%), старше 60 лет были 43 человека (19,4%). Возраст пациентов с ФРЩЖ был от 18 до 88 лет (средний возраст – 49,2±13,2 лет), старше 60 лет были 30 человек (22,1%). Возраст пациентов с ФАЩЖ был от 18 до 78 лет (средний возраст – 45,9±11,4 лет), старше 60 лет были 11 человек (12,8%). В обеих группах среди больных отмечалось также преобладание лиц женского пола: ФАЩЖ – 77 (89,5%), ФРЩЖ – (80,9%). Фолликулярные неоплазмы чаще всего локализовались в нижних полюсах долей ЩЖ (38,7%), реже всего – в перешейке (5,7%). Они были выявлены в правой доле ЩЖ у 46 (53,5%) человек, в левой доле – у 35 (40,7%), в перешейке – у 5 (5,7%).

Всем пациентам на этапе амбулаторного обследования было выполнено мультипараметрическое УЗИ органов шеи (ЩЖ) на ультразвуковых аппаратах Aplio XG (Toshiba, Япония) и SonoScape с широкополосным линейным датчиком сканирования с диапазоном частот 7-14 МГц. Исследование включало в себя серошкальный режим и цветовое допплеровское картирование (ЦДК). Выявленные при выполнении В-режима ультразвуковые признаки вносились в протокол УЗИ органов шеи.

Поскольку наиболее важное значение имела оценка значимости и валидности отдельных параметров, в первую очередь тех, которые используются системами, акцент делался на обязательной и конкретной оценке признаков, используемых системами стратификации риска РЩЖ. Поскольку для многомерного статистического анализа правомочен принцип «больше учтённых признаков – больше информации», были отобраны 15 ультразвуковых признаков. Перечень признаков, которые обязательно должны были быть внесены в протокол, был сформирован на основании анализа изучаемых систем [19, 20]. Для систематизации и удобства математического анализа все данные протоколов были внесены в оригинальную базу данных (свидетельство о государственной регистрации базы данных № 2018621306 от 16.08.2018 г.). На основании выявленных признаков проводилась оценка узлов ЩЖ по системам EU-TIRADS (European Thyroid Imaging and Reporting Data System) и TLA_RU (Thyroid Lineal Analisis_Russia). Ответ по системе EU-TIRADS давался врачом УЗИ на основании субъективной оценки с учетом критериев, разработанных авторами системы [20]. По мнению российских специалистов EU-TIRADS является самой эф

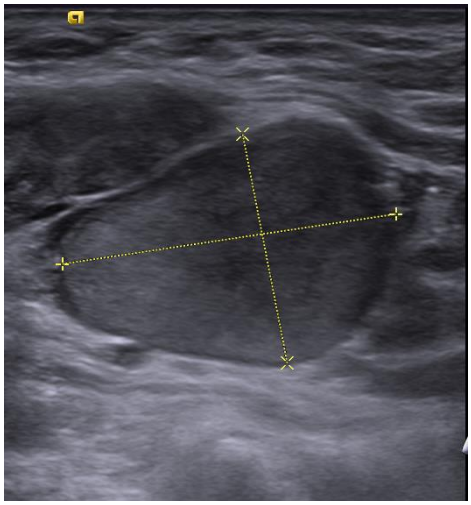

Рис. 1 (Fig. 1)

Рис. 1. УЗИ щитовидной железы, В-режим (поперечное сканирование).

Фолликулярная опухоль (аденома) щитовидной железы. Гипоэхогенное образование, однородное, солидное, с четкими ровными контурами, овальной формы, «высота < ширины», без микро- и макрокальцинатов, без обызвествления и внетиреоидного распространения .

Fig. 1. US, thyroid gland, B-mode (transverse scanning).

Follicular tumor (adenoma) of the thyroid gland. Hypoechoic formation, homogeneous, solid, with clear even contours, oval shape, "height <width", without micro- and macrocalcifications, without calcification and extrathyroid spread.

фективной системой оценки ультразвуковых изображений ЩЖ [21]. Ответ по системе TLA_RU, учитывающей волатильность признаков (патент на изобретение № 2706948 от 21.11.2019 г.) был возможен с использованием программы ЭВМ (свидетельство о госрегистрации № 2018663885 от 06.11.2018 г.). Для оценки диагностической ценности признаков, характерных для фолликулярных неоплазм ЩЖ, данные обследования вносились в базу данных. Также всем пациентам была выполнена тонкоигольная аспирационная биопсия (ТАПБ) под контролем УЗИ с последующей микроскопией и градацией цитологической картины по системе TBSRTC (The Bethesda System for Reporting Thyroid Cytopathology). Данные исследований (УЗИ и цитологического) сопоставлялись с протоколами патоморфологического исследования.

Количественные данные, подчиняющиеся закону нормального распределения, были отображены в виде среднего значения и стандартного отклонения (M±σ). Различия между независимыми выборками определяли с помощью U-критерия Манна-Уитни. Статистическую достоверность оценивали с помощью критерия Стъюдента. Для качественных показателей применяли непараметрический показатель x2. При оценке значимости ультразвуковых признаков неоплазм ЩЖ использовали дискриминантный анализ (одномерные расщепления), односторонний дисперсионный анализ (ANOVA), множественное сравнение (Multiple Comparisons), метод деревьев решений. Прогностический потенциал систем стратификации риска при диагностике фолликулярных неоплазм ЩЖ оценивали на основании ROC-анализа с определением площади под кривой (AUC), индекса Юдена, чувствительности, специфичности и других параметров. Математическая обработка и анализ материалов исследования осуществлялась с использованием программных пакетов StatSoft STATISTICA 10.0 и Microsoft Office Excel 2016.

Результаты и обсуждение.

Исходя из поставленной цели, выполнено ретроспективное исследование. Критерием отбора в исследование была морфологическая верификация фолликулярных неоплазм (ФАЩЖ и ФРЩЖ) при исследовании операционных препаратов. Критериями исключения были: некачественное оформление протокола УЗИ (без учета всех изучаемых признаков), расхождения в локализации опухолей по данным УЗИ и операции, случаи сомнительных морфологических заключений. Были отобраны 222 клинических случая. Группы пациентов (86 пациентов с ФАЩЖ и 136 пациентов с ФРЩЖ) недостоверно отличались по полу (p=,0537) и возрасту (p=,0954). Всем пациентам до операции было выполнено УЗИ органов шеи. В протоколах УЗИ особое внимание обращали на описание отдельных признаков, в первую очередь тех, которые используют изучаемые в исследовании системы EU-TIRADS и TLA_RU: ровность границ, четкость контуров, эхогенность, форма (ориентация), эхоструктура, строение, наличие макро- и микрокальцинатов, признак «высота > ширины», наличие ободка Halo, васкуляризация узла, региональной лимфаденопатия, признаки внетиреоидного распространения. Исследование показало, что в В-режиме изображения неоплазмы ЩЖ плохо поддаются шаблонным оценкам.

При ретроспективной оценке изображений ФАЩЖ было установлено, что во всех описаниях отмечены ровные границы, наличие характерного гипоэхогенного ободка, параметр «высота > ширины» был отрицательным, отсутствовали периферическое обызвествление и внетиреоидное распространение. В 68,6% случаев ФАЩЖ были гипоэхогенными, в 25,5% – изоэхогенными. Они имели четкие контуры – в 98,8%, неоднородную эхоструктуру – в 61,6%, солидное с троение – в 80,2%, макрокальцина

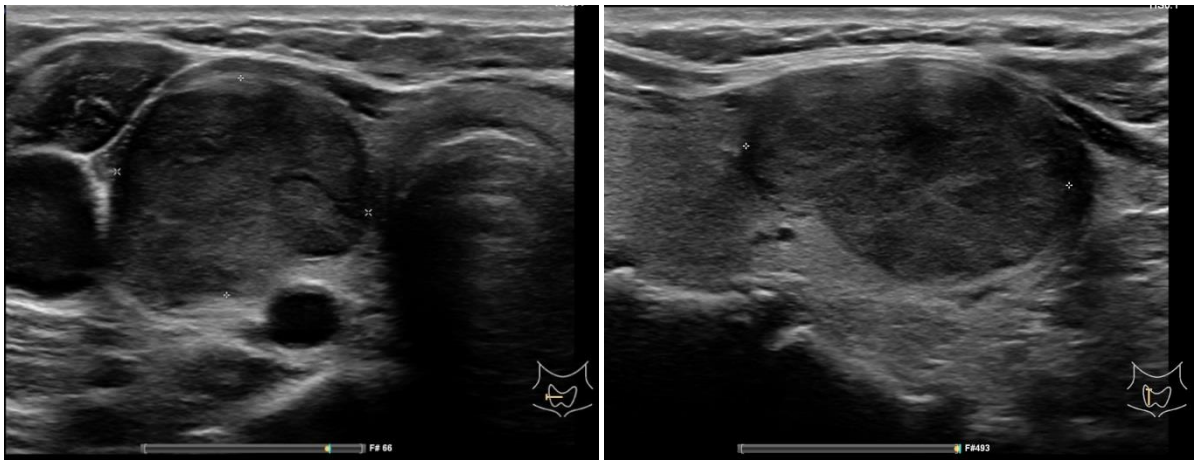

Рис. 2 (Fig. 2)

Рис. 2. УЗИ щитовидной железы, В-режим (поперечное и продольное сканирование).

Фолликулярная опухоль (аденома) щитовидной железы. Гипоэхогенное неоднородное образование, солидное, с четким, неровным контуром, овальной формы, «высота < ширины». EU-TIRADS4a, TLA_RU2.

Fig. 2. US, thyroid gland, B-mode (transverse and longitudinal scanning).

Follicular tumor (adenoma) of the thyroid gland. Hypoechoic heterogeneous formation, solid, with clear uneven contours, oval shape, "height <width". EU-TIRADS4a, TLA_RU2.

ты – в 48,8%, микрокальцинаты – в 12,8%, умеренный кровоток (периферический – в 48,8%, смешанный – в 43,0%. Региональная лимфаденопатия установлена в 23,3% случаев, специфические изменения в лимфоузлах отсутствовали (рис.1).

Согласно системе оценки ультразвуковых изображений узлов ЩЖ 21 случай (24,4%) ФАЩЖ специалисты отнесли к EU-TIRADS2, 4 (4,7%) – к EU-TIRADS3, 50 (58,1%) – к EU-TIRADS4a, 11 (12,8%) – к EU-TIRADS4b. Согласно системе EU-TIRADS в 25 случаев (24,4%) нуждались лишь в наблюдения без выполнения ТАПБ. По системе TLA_RU компьютер отнес 15 случаев (17,4%) ФАЩЖ к TLA_RU1 (высокая вероятность доброкачественного процесса), а 71 (82,6%) – к TLA_RU2 (высокий риск опухоли) (рис. 2). Таким образом, по УЗ-признакам изображения ФАЩЖ в большинстве случаев «соответствовали» опухолям и нуждались в цитологическом подтверждении. ТАПБ была выполнена всем больным, в том числе пациентам с EU-TIRADS2-3 и TLA_RU1 (большие размеры узлов). По данным цитологического исследования установлено наличие TBSRTC2 в 14 случаях (16,3%), TBSRTC3 – в 3 (3,5%), TBSRTC4 – в 62 (72,1%), TBSRTC5-6 – в 7 (8,1%). Таким образом, результаты цитологического исследования оказались наиболее близки к заключениям TLA_RU, основанным на ЭВМ оценке степени валидности и ранжировании признаков.

Оценка изображений ФРЩЖ (рис. 3) показала, что ультразвуковые признаки имели иную выраженность. В частности, в 73,5% случаев изображения ФРЩЖ были гипоэхогенными, в 69,1% имели неровные границы, в 69,9% – нечеткие контуры, в 92,6% – неоднородную эхоструктуру, в 86,8% – солидное строение.

Гипоэхогенный ободок регистрировался лишь в 35,3% случаев, периферическое обызвествление – в 10,3%, макрокальцинаты – в 6,6%. А признаки «высота > ширины» (в 60,3%), микрокальцинаты (73,5%), внетиреоидное распространение (16,2%) у пациентов с ФРЩЖ были выявлены в большем числе наблюдений, чем у пациентов с ФАЩЖ. Также чаще выявлялись изменения в лимфатических узлах (30,1%), причем в трети случаев изменения носили специфический характер. Другие характеристики имел кровоток в опухоли, в 30,9% он был выраженным периферическим, а в 64,0% выраженным смешанным.

При оценке ультразвуковых изображений ФРЩЖ 4 случая (2,9%) были расценены специалистами как EU-TIRADS3, 9 (6,6%) – к EU-TIRADS4a, 40 (29,4%) – к EU-TIRADS4b, 83 (61,0%) – EU-TIRADS5. По системе TLA_RU все случаи ФРЩЖ были отнесены к TLA_RU2 (рис. 4).

Таким образом, паттерны ФРЩЖ практически во всех случаях расценивались системами стратификации риска РЩЖ, как подозрительные на опухоль, в связи с чем, во всех случаях была рекомендована ТАПБ. По данным морфологического исследования у 13 пациентов (9,6%) получено заключение TBSRTC2, у 13 (9,6%) – TBSRTC3, у 43 (31,6%) – TBSRTC4, у 67 (49,2%) – TBSRTC5-6. Таким образом, число па-

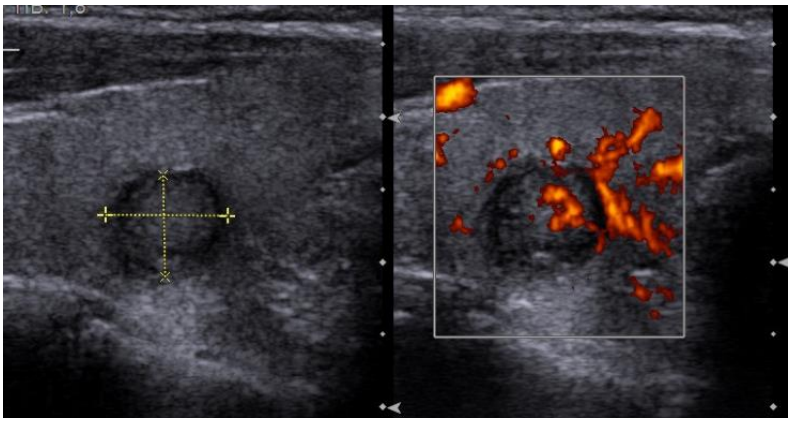

Рис. 3 (Fig. 3)

Рис. 3. УЗИ щитовидной железы, В-режим и ЭД (поперечное сканирование).

Фолликулярная опухоль (рак) щитовидной железы. Гипоэхогенное образование, овальной формы с ровными, четкими контурами, с интенсивным смешанным кровотоком, «высота > ширины».

Fig. 3. US, thyroid gland, B-mode + ED (transverse scanning).

Follicular tumor (cancer) of the thyroid gland. Hypoechoic formation, oval in shape with smooth, clear contours, with intensive mixed blood flow, "height> width".

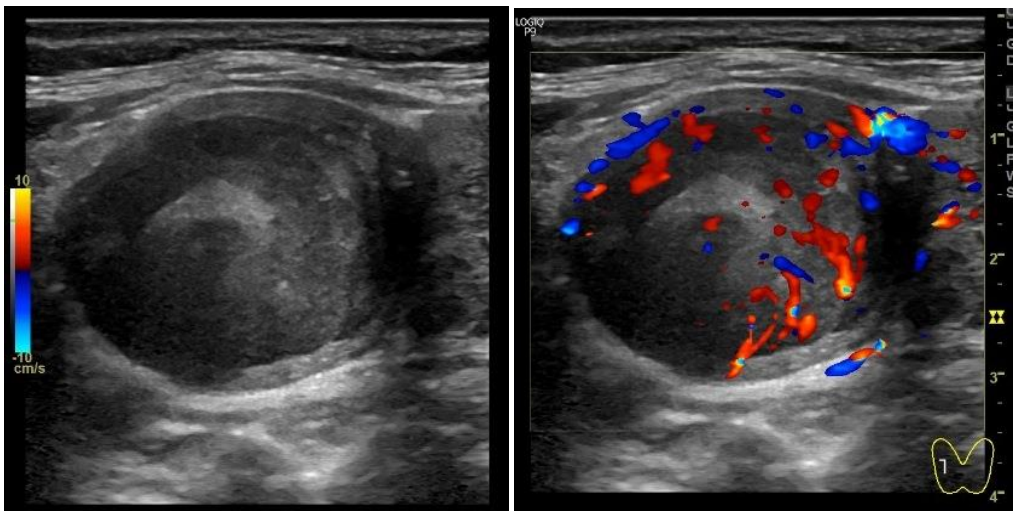

Рис. 4 (Fig. 4)

Рис. 4. УЗИ щитовидной железы, В-режим и ЦДК (продольное сканирование).

Фолликулярная опухоль (рак) щитовидной железы. Гипоэхогенное образование неправильной формы с ровными, нечеткими контурами, с интенсивным смешанным кровотоком, с микрокальцинатами, «ширина=высоте». EU-TIRADS4b, TLA_RU2.

Fig. 4. US, thyroid gland, B-mode + CDI (longitudinal scanning).

Follicular tumor (cancer) of the thyroid gland. Hypoechoic formation of irregular shape with smooth, indistinct contours, with intensive mixed blood flow, with microcalcifications, "width = height". EU-TIRADS4b, TLA_RU2.

циентов в категориях TBSRTC, которые потенциально указывали на наличие опухоли (TBSRTC3-6) составило 90,4%. В тоже время значительное число пациентов в категориях TBSRTC3 и TBSRTC4 (не позволяющим дифференцировать опухоли) говорило о сложности цитологической оценки фолликулярных неоплазм ЩЖ. Оценка показала хорошие диагностические возможности обеих систем по выявлению фолликулярных неоплазм и обосновании показаний для ТАПБ. Вместе с тем, имеющиеся отличия в оценках представляют несомненный интерес с позиции понимания причин отличия эффективности систем в дифференциальной диагностике фолликулярных опухолей ЩЖ.

Для сравнительной оценки был проведен дисперсионный анализ с вычленением УЗИ признаков и оценкой их валидности и ранга в системе оценок (табл. №1). Исследование показало, что достоверные отличия нозологий существуют лишь по 11 признакам из 15, причем диагностическая сила их различна.

На основании данных дисперсионного анализа с помощью множественного сравнения (Multiple Comparisons) установлена диагностическая ценность УЗ-признаков. При дифференциальной диагностике фолликулярных неоплазм следует опираться на признаки с существенным (p=0,0000) диагностическим весом: «границы» (8,68291 рангов), «контуры» (8,629209), «наличие ободка Halo» (8,128685), «высота > ширины» (7,574456), «микрокальцинаты» (7,63031), «форма» (6,188885); «макрокальцинаты» (5,303838) (рис. 5). Менее значима оценка «эхоструктуры» (3,896785; p=0,0035) и «особенностей кровотока» (3,658318; p=0,0091). Мал диагностический вес у признаков «эхогенность» (0,202358), «наличие жидкостного компонента» (0,820602), «строение» (0,823332), «регионарная лимфаденопатия» (0,958085); «периферическое обызвествление» (1,293200), «внетиреоидное распространение» (2,124543).

При применении системы EU-TIRADS специалисты УЗИ ориентировались на опубликованные научные данные, материалы обучающих изданий и программ, и, в первую очередь, на свой личный опыт. Итогом оценки изображений является предположение о вероятности существования той или иной патологии, что в конечном итоге определяет тактику. Существующая система EU-TIRADS, как и большинство существующих систем оценки ультразвуковых изображений ЩЖ, не ранжирует признаки по значимости, а лишь констатирует наличие тех или иных признаков. Система TLA_RU, базирующаяся на ЭВМ оценке, не только регистрирует наличие признака, но и использует его «вес» в формировании тактики без конкретной привязки к морфологии процесса.

Первым шагом оценки было использование дискриминантного анализа, который позволяет определить, какие переменные различают (дискриминируют) две изучаемые совокупности. В качестве метода разделения выборки использовали дискриминантные одномерные расщепления (p-значение для выбора переменной:, 05000000). Дискриминантный анализ на первых шагах оперирующий "незрелыми" (спорными) признаками, вычленяет из общей массы признак, который характеризует общий размер в его абсолютной форме, а остальные признаки учитывает в виде дополнений (пропорций их отношения к признаку, определяющему размер). При дискриминантном анализе было установлено, что в формировании диагностической модели фолликулярных неоплазм (коэффициент сопряженности Пирсона (C)) признаки имеют различный вес в зависимости от морфологии патологии (рис. 6). Ультразвуковые критерии «границы» (C = 0,549), «контуры» (C = 0,560), микрокальцинаты (C = 0,602), «наличие ободка Halo» (C = 0,542) «высота > ширины» (C= 0,520) имеют сильную статистически значимую связь с изучаемыми нозологиями и могут считаться ключевыми характеристиками модели. Критерии «макрокальцинаты» (C=0,414), «форма» (C=0,323), «периферическое обызвествление» (C=0,267), «эхоструктура» (C=0,269) и «внетиреоидное распространение (C=0,261) имеют слабую силу связи с особенностями нозологий, искажая истинное мнение о характере процесса. Критерии «особенности кровотока» (C=0,177), «эхогенность» (C=0,110) «наличие жидкостного компонента» (C=0,087), «региональная лимфаденопатия» (C=0,075), «строение» (C=0,087) имеют слабую силу связи и низкую значимость. Точный критерии Фишера (двусторонний) определил статус этих критериев как неопределенный (NaN, p>0,05), то есть чрезмерный акцент на этих признаках в ряде случаев может стать причиной ошибок в дифференциальной диагностике.

В рамках дискриминантного анализа были установлены возможности для оценки степени сходства/различия групп путём вычисления расстояний между их центроидами (уточнение группы признаков из числа учтённых, играющих максимальное значение в межгрупповых различиях) и определения принципиального различия нозологий. Установлено, что дисперсия внутри изучаемых нозологий, связанная с природным разнообразием неоплазм, является существенным препятствием для дифференциальной диагностики.

Различный диагностический вес признаков при ФАЩЖ и ФРЩЖ позволяет эффективно использовать при системе TLA_RU метод деревьев решений, а именно деревьев классификации, позволяющих предсказать принадлеж-

Таблица №1. Результаты дисперсионного анализа признаков ультразвукового паттерна фолликулярных неоплазм.

Признаки	Kruskal-Wallis test:H (2, N= 222)	Средний ранг p	Сумма рангов		Средний ранг	
			ФАЩЖ	ФРЩЖ	ФАЩЖ	ФРЩЖ
Границы	356,1049	≤0,001	38958,00	30353,00	453,0000	2 3,1838
Контуры	215,9920	≤0,001	40947,50	33692,50	476,1337	247,7390
«Высота> ширины	288,6860	≤0,001	19866,00	58681,00	231,0000	431,4779
Эхогенность	24,28611	=,002	27525,00	42799,50	320,0581	314,7022
Эхоструктура	160,7207	≤0,001	32257,50	36985,00	375,08 2	271,9485
Строение	14,45230	=,071	29199,00	43211,50	339,5233	317,7316
Макрокальцинаты	138,2643	≤0,001	34304,00	35156,50	398,8837	258,5037
Микрокальцинаты	347,8565	≤0,001	21201,50	60994,00	246,5291	448,4853
Ободок Halo	161,6389	≤0,001	41495,00	36360,00	482,5000	267,3529
Периферическое обызвествление	41,91199	≤0,001	27004,00	47359,00	314,0000	348,2279
Особенности кровотока	72,06770	≤0,001	25831,00	54017,50	300,3605	397,1875
Регионарная лимфаденопатия	15,84470	=,045	27505,00	46945,00	319,8256	345,1838
Форма (правильная-неправильная)	185,1051	≤0,001	36378,00	35250,50	423,0000	259,1949
Жидкостный компонент.	8,331816	=,402	29431,50	43589,00	342,2267	320,5074
Внетиреоидное распространение	99,24080	≤0,001	26187,00	49059,50	304,5000	360,7316

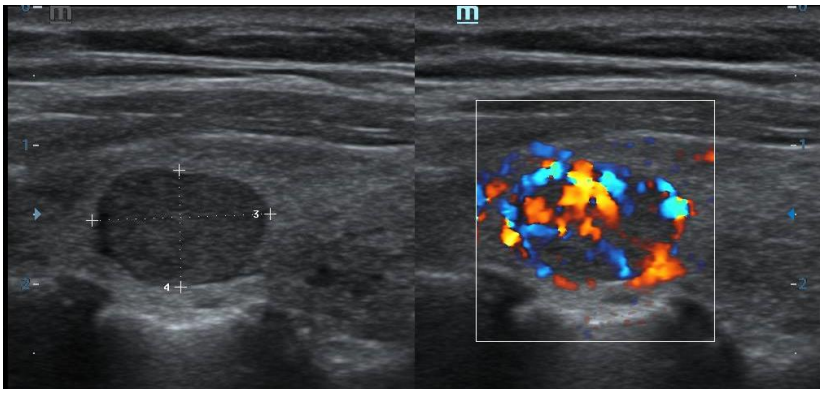

Рис. 5 (Fig. 5)

Рис. 5. УЗИ щитовидной железы, В-режим и ЦДК (продольное сканирование).

Фолликулярная опухоль (аденома) щитовидной железы. Гипоэхогенное образование правильной формы с ровными, четкими контурами, с интенсивным смешанным кровотоком, «ширина > высоты». EU-TIRADS4a, TLA_RU2.

Fig. 5. US, thyroid gland, B-mode + CDI (longitudinal scanning).

Follicular tumor (adenoma) of the thyroid gland. Hypoechoic formation of the correct form with smooth, clear contours, with intensive mixed blood flow, "width> height". EU-TIRADS4a, TLA_RU2

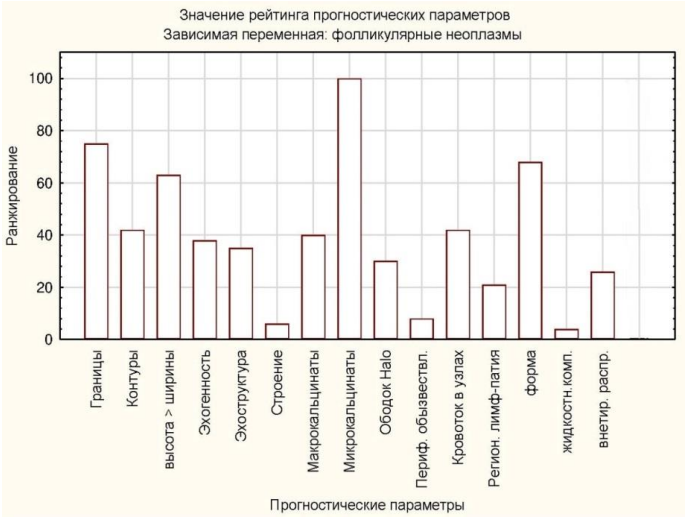

Рис. 6 (Fig. 6)

Рис. 6. Диаграмма. Дискриминантный анализ.

Ранжирование значимости переменных предикторов (ультразвуковых признаков фолликулярных неоплазм). Обоснование одномерных расщеплений (0=низкая значимость; 100=высокая значимость).

Fig. 6. Diagram. Discriminant analysis.

Ranking the significance of variable predictors (ultrasound signs of follicular neoplasms). Justification of univariate splits (0 = low significance; 100 = high significance).

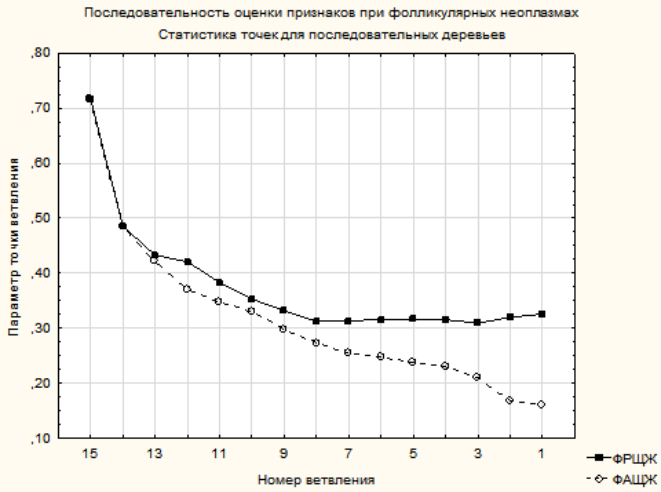

Рис. 7 (Fig. 7)

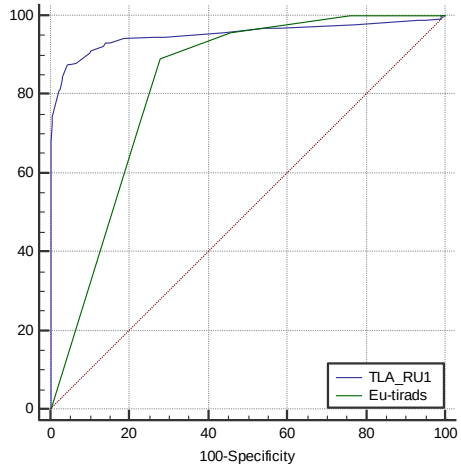

Рис. 8 (Fig. 8)

Рис. 7. График. Метод деревьев решения. Деревья классификации.

Статистика точек ветвления при фолликулярных неоплазмах.

Fig. 7. Graph. Trees method decision. Classification trees.

Branching point statistics for follicular neoplasms.

Рис. 8. График. ROC-анализ.

Сравнительная оценка эффективности систем EU-TIRADS и TLA-RU при дифференциальной диагностике фолликулярных неоплазм.

Fig. 8. Graph. ROC analysis.

Comparative assessment of the EU-TIRADS and TLA-RU systems efficiency in differential diagnosis of follicular neoplasms.

Таблица №2. Сравнительный анализ показателей эффективности EU-TIRADS и TLA_RU.

Показатели	EU-TIRADS	TLA_RU	Разница между полями
AUC	0,826±0,01550	0,954±0,00892	0,128
95%- ДИ	0,795–0,854	0,935–0,968	0,0959–0,159
Чувствительность	89,25%	87,46%	**1,79**
Специфичность	72,09%	95,71%	**–23,26**
Youden index J	0,6134	0,8317	–0,2183
***Z*-статистика**			7,879
Уровень значимости			*P* < 0,0001

ность оцениваемого изображения к ФАЩЖ или ФРЩЖ (категории целевой переменной) в зависимости от значений предикторов, оцененных при дискриминантном анализе (рис. 7).

Появление в модифицированной EU-TIRADS подразделения признаков на кардинальные (форма, контур, эхогенность и микрокальцификаты) и дополнительные (эхоструктура, наличие Halo, макрокальцификаты, оценка сосудистого рисунка, экстратиреоидальное распространение и лимфаденопатия) продемонстрировало попытку снизить субъективность оценки изображений. Кроме того, авторы системы предложили учитывать данные о росте узлов и результаты соноэластографии [20].

Проведенный ROC-анализ показал, что при диагностике фолликулярных неоплазм система TLA-RU достоверно имеет ряд преимуществ перед EU-TIRADS, в первую очередь более высокую специфичность (табл. №2, рис. 8).

Заключение.

Диагностика фолликулярных неоплазм ЩЖ с помощью методов лучевой диагностики является сложной задачей. Использование стратификационных систем, ориентирующих специалиста на субъективную оценку, связано с высокой вероятностью ошибки, так как уровень опыта и знаний специалистов различен, а субъективная оценка определяется большим числом факторов и аргументов, которые не подлежат стандартизации и анализу. Многомерный статистический сравнительный анализ систем оценки изображений ЩЖ (EU-TIRADS и оригинальной TLA_RU) с позиции доказательной медицины показал, что системы стратификации риска рака ЩЖ, основывающиеся на компьютерной оценке имеет большие диагностические возможности.

Источник финансирования и конфликт интересов.

Авторы данной статьи подтвердили отсутствие финансовой поддержки исследования и конфликта интересов, о которых необходимо сообщить.

Список Литературы:

1. Дедов И.И. , Мельниченко Г.А. и др. Российские клинические рекомендации. Эндокринология. Москва, ГЭОТАР-Медиа, 2016. 592 с.

2. Durante C., Grani G., Lamartina L. et al. The Diagnosis and Management of Thyroid Nodules: A Review. JAMA. 2018; 319 (9), 6: 914-924.

3. Заболотская Н.В., Кондратова Г.М. Ультразвуковая диагностика заболеваний щитовидной железы. Практическое руководство по ультразвуковой диагностике. Общая ультразвуковая диагностика. М., Видар, 2011. 712 с.

4. Burch H.B., Burman K.D. et al. A 2015 Survey of Clinical Practice Patterns in the Management of Thyroid Nodules. J Clin Endocrinol Metab. 2016; 101 (7): 2853-2862 doi: 10.1210/jc.2016-1155.

5. Терновой С.К. Абдураимов А.Б., Лесько К.А. и др. Возможности маммографии и качественной эластографии в диагностике рака молочной железы при гипотиреозе. Ультразвуковая и функциональная диагностика. 2013; (5): 50-59.

6. Grant E.G., Tessler F.N. et al. Thyroid ultrasound reporting lexicon: white paper of the ACR Thyroid Imaging, Reporting and Data System (TIRADS) Committee. J Am Coll Radiol 2015; 12 (pt A): 1272-1279.

7. Синюкова Г.Т., Гудилина Е.А., Данзанова Т.Ю., Шолохов В.Н., Лепэдату П.И., Аллахвердиева Г.Ф., Костякова Л.А., Бердников С.Н. Современные технологии ультразвуковой визуализации в диагностике местного рецидива рака щитовидной железы. Международный научно-исследовательский журнал. 2016; 9-3 (51): 81-84.

8. Желонкина Н.В., Пойтина А.С., Полькин В.В., Рыженкова М.И., Паршин В.С., Медведев В.С. Возможности эхографии в дифференциальной диагностике фолликулярных опухолей щитовидной железы. Радиация и риск (Бюллетень Национального радиационно-эпидемиологического регистра). 2016; 25 (4): 35-45.

9. Бельцевич Д.Г., Ванушко В.Э. Современные аспекты диагностики узлового зоба. Эндокринная хирургия. 2014; (3): 5-13.

10. Сенча Е.А, Сенча А.Н., Пеняева Э.И., Патрунов Ю.Н., Митькова М.Д., Митьков В.В. Применение количественного анализа ультразвукового исследования с контрастным усилением в дифференциальной диагностике очаговых изменений щитовидной железы. Ультразвуковая и функциональная диагностика. 2018; 2: 12-26.

11. Александров Ю.К., Шулутко А.М. и др. Диагностическая

тактика при узловых образованиях щитовидной железы на основе системы ТИРАДС. Московский хирургический журнал. 2015; 3 (43): 24-26.

12. Борсуков А.В. Быть или не быть ti-rads: полемические заметки с Евразийского форума по раку щитовидной железы. Эндокринная хирургия. 2016; 10 (3): 33-36.

13. Тухбатуллин М.Г., Сафиуллина Л.Р., Галеева З.М., Хамзина Ф.Т. и др. Эхография в диагностике заболеваний внутренних и поверхностно расположенных органов. Казань, Мед. книга, 2016. 208 с.

14. Тимофеева Л.А. Диагностическая тактика при узловых образованиях щитовидной железы. Казанский медицинский журнал. 2012; 93 (1): 103-107.

15. Сенча А.Н., Сенча Е.А., Пеняева Э.И., Тимофеева Л.А. Ультразвуковое исследование щитовидной железы. Шаг за шагом. От простого к сложному. М., МЕДпресс-информ, 2019. 208 с.

16. Александров Ю.К., Яновская Е.А., Шубин Л.Б., Дякив А.Д. Эффективность стратификационных систем в диагностике узловых заболеваний щитовидной железы. Проблемы эндокринологии. 2019; 65 (4): 216-226.

17. Underwood H.J., Patel K.N. Comparing the 7th and 8th Editions of the American Joint Committee on Cancer Staging Systems for Differentiated Thyroid Cancer: Improvements Observed and Future Horizons. Ann Surg Oncol. 2019; 26: 2653–2654. https://doi.org/10.1245/s10434-019-07490-w

18. Gharib H. Does iodine cause thyroid cancer?. Acta Endocrinol (Buchar). 2018; 14(4): 525-526. doi:10.4183/aeb.2018.525

19. Тимофеева Л.А. Дифференциальная диагностика узловых новообразований щитовидной железы: мультипараметрическое ультразвуковое исследование в парадигме стратификационных рисков. Докт. Дисс. 14.01.13. Москва, 2019. 342 с.

20. Russ G., Bonnema S.J. , Erdogan M.F. et al. European Thyroid Association Guidelines for Ultrasound Malignancy Risk Stratification of Thyroid Nodules in Adults: The EU-TIRADS. Eur. Thyroid. J. 2017; (6): 225-237.

21. Фисенко Е.П., Борсуков А.В., Сыч Ю.П., Цветкова Н.В., Пищугина А.В., Сенча А.Н., Катрич А.Н., Синюкова Г.Т., Данзанова Т.Ю. Валидация классификации TI-RADS в России (письмо главному редактору). Ультразвуковая и функциональная диагностика. 2018; (1): 74-82

.

References:

1. Dedov I.I., Melnichenko G.A. et al. Russian clinical guidelines. Endocrinology. Moscow, GEOTAR-Media, 2016. 592 p. (in Russian).

2. Durante C., Grani G., Lamartina L. et al. The Diagnosis and Management of Thyroid Nodules: A Review. JAMA. 2018; 319 (9), 6: 914-924.

3. Zabolotskaya N.V., Kondratova G.M. Ultrasound diagnostics of thyroid diseases. A practical guide to ultrasound diagnostics. General ultrasound diagnostics. M., Vidar, 2011. 712 p. (in Russian).

4. Burch H.B., Burman K.D., et al. A 2015 Survey of Clinical Practice Patterns in the Management of Thyroid Nodules. J Clin Endocrinol Metab. 2016; 101 (7): 2853–2862. doi: 10.1210/jc.2016-1155.

5. Ternovoy S.K. Abduraimov A.B., Lesko K.A. et all. Possibilities of mammography and high-quality elastography in the diagnosis of breast cancer in hypothyroidism. Ultrasound and functional diagnostics. 2013; (5): 50-59 (in Russian).

6. Grant E.G., Tessler F.N., et al. Thyroid ultrasound reporting lexicon: white paper of the ACR Thyroid Imaging, Reporting and Data System (TIRADS) Committee. J Am Coll Radiol. 2015; 12(pt A): 1272-1279.

7. Sinyukova G.T., Gudilina E.A., Danzanova T. Yu., Sholokhov V.N., Lepedatu P.I., Allakhverdieva G.F., Kostyakova L.A., Berdnikov S.N. Modern technologies of ultrasound imaging in the diagnosis of local recurrence of thyroid cancer. International research journal. 2016; 9-3 (51): 81-84 (in Russian).

8. Zhelonkina N.V., Poytina A.S., Polkin V.V., Ryzhenkova M.I., Parshin V.S., Medvedev V.S. Possibilities of echography in the differential diagnosis of thyroid follicular tumors. Radiation and Risk (Bulletin of the National Radiation Epidemiological Register). 2016; 25 (4): 35-45 (in Russian).

9. Belcevich D.G., Vanushko V.E. Modern aspects of diagnostics of nodular goiter. Endocrine Surgery. 2014; (3): 5-13 (in Russian).

10. Sencha E.A., Sencha A.N., Penyaeva E.I., Patrunov Yu.N., Mitkova M.D., Mitkov V.V. The use of quantitative analysis of ultrasound with contrast enhancement in the differential diagnosis of focal changes in the thyroid gland. Ultrasound and functional diagnostics. 2018; 2: 12-26 (in Russian).

11. Alexandrov Yu. K., Shulutko A.M. et al. Diagnostic tactics for thyroid nodules based on the TIRADS system. Moscow surgical journal. 2015; 3 (43): 24-26 (in Russian).

12. Borsukov A.V. To be or not to be ti-rads: polemic notes from the Eurasian Forum on Thyroid Cancer. Endocrine Surgery. 2016; 10 (3): 33-36 (in Russian).

13. Tukhbatullin M.G., Safiullina L.R., Galeeva Z.M., Khamzina F.T. and other Echography in the diagnosis of diseases of internal and superficially located organs. Kazan, Med. book, 2016. 208 p. (in Russian).

14. Timofeeva L.A. Diagnostic tactics for thyroid nodules. Kazan Medical Journal. 2012; 93 (1): 103-107 (in Russian).

15. Sencha A.N., Sencha E.A., Penyaeva E.I., Timofeeva L.A. Ultrasound examination of the thyroid gland. Step by step. From simple to complex. M., MEDpress-inform, 2019. 208 p. (in Russian).

16. Alexandrov Yu.K., Yanovskaya E.A., Shubin LB, Dyakiv A.D. The effectiveness of stratification systems in the diagnosis of thyroid nodular diseases. Endocrinology problems. 2019; 65 (4): 216-226 (in Russian).

17. Underwood H.J., Patel K.N. Comparing the 7th and 8th Editions of the American Joint Committee on Cancer Staging Systems for Differentiated Thyroid Cancer: Improvements Observed and Future Horizons. Ann Surg Oncol. 2019; 2: 2653-2654. https://doi.org/10.1245/s10434-019-07490-w

18. Gharib H. Does iodine cause thyroid cancer? Acta Endocrinol (Buchar). 2018; 14 (4): 525-526. doi: 10.4183 / aeb.2018.525

19. Timofeeva L.A. Differential diagnosis of nodular neoplasms of the thyroid gland: multiparametric ultrasound examination in the paradigm of stratification risks. Doct. Diss. 14.01.13. Mos-

cow, 2019. 342 p. (in Russian).

20. Russ G., Bonnema S.J., Erdogan M.F. et al. European Thyroid Association Guidelines for Ultrasound Malignancy Risk Stratification of Thyroid Nodules in Adults: The EU-TIRADS. Eur. Thyroid. J. 2017; (6): 225-237.

21. Fisenko E.P., Borsukov A.V., Sych Yu.P., Tsvetkova N.V., Pishchugina A.V., Sencha A.N., Katrich A.N., Sinyukova G.T., Danzanova T.Yu. Validation of TI-RADS classification in Russia (a letter to the editor-in-chief). Ultrasound and functional diagnostics. 2018; (1): 74-82 (in Russian).

ОРИГИНАЛЬНАЯ СТАТЬЯ

РЕНТГЕНОЛОГИЧЕСКАЯ ОЦЕНКА КАЛЬЦИНОЗА ДИСТАЛЬНОГО РУСЛА ЦЕЛЕВЫХ АРТЕРИЙ ДЛЯ ОПРЕДЕЛЕНИЯ ТАКТИКИ ОПЕРАЦИЙ КОРОНАРНОГО ШУНТИРОВАНИЯ

Ширяев А.А.[1], Майоров Г.Б.[1], Васильев В.П.[1], Галяутдинов Д.М.[1], Гончаренко Д.Н.[2], Федотенков И.С.[1], Акчурин Р.С.[1], Терновой С.К.[1 2]

1 - Институт клинической кардиологии им. А.Л. Мясникова ФГБУ «НМИЦ Кардиологии» Минздрава России. г. Москва, Россия.
2 - ФГАОУ ВО «Первый МГМУ им. И.М. Сеченова» Минздрава России (Сеченовский Университет). г. Москва, Россия.

Цель исследования. Сравнение диагностических возможностей традиционной коронарографии (КАГ) и мультиспиральной компьютерной томографии (МСКТ) коронарных артерий в оценке кальциноза дистального русла коронарных артерий (КА) у пациентов, направляемых на операцию коронарного шунтирования (КШ).

Материалы и методы. В исследование вошло 106 пациентов с дистальным кальцинозом целевых коронарных артерий, определенным по КАГ. Анализ КАГ с определением выраженности кальциноза, а также с оценкой тяжести поражения коронарного русла по шкалам SYNTAX score и специально разработанного индекса диффузного поражения (ИДП) проводился тремя независимыми экспертами. С целью уточнения локализации и степени выраженности кальциноза и решения вопроса об предполагаемом объеме и технике выполнения оперативного вмешательства всем пациентам выполнялась МСКТ КА. В ходе исследования проводилось определение содержания кальция в пораженном сосуде или его сегменте (lesion and vessel specific coronary artery calcium score) и расчет среднего количества вовлеченных сегментов с кальцинозом на пациента (segment involvement score).

Результаты. В ходе статистического анализа показателей шкалы ИДП и Vessel specific Agatston score шунтируемых КА была установлена положительная корреляционная связь (r = 0,806 по шкале Чеддока), подтверждающая объективность оценки дистальных кальцинированных поражений. При сравнительном анализе рентгенологических методов исследования с использованием шкалы тяжести поражения коронарных артерий по количеству вовлеченных сегментов с кальцинозом, были получены следующие данные: поражение 1-2 сегментов при КАГ наблюдалось у 4 пациентов, при МСКТ – не было выявлено (p <0,05); поражение >8 сегментов при КАГ – у 8 пациентов, при МСКТ – у 20 пациентов (p <0,05). Среднее значение segment involvement score при МСКТ было выше, чем при КАГ и составило 8,2±2,7 против 5,9±2,9 соответственно (p <0,05), что определяет более высокие диагностические возможности мультиспиральной компьютерной томографии в оценке кальциноза коронарных артерий.

Заключение. Были получены достоверно значимые преимущества МСКТ для детализации поражения и определения хирургической тактики КШ при сравнении с КАГ у пациентов с дистальным кальцинозом КА, а также эффективность включения МСКТ КА в предоперационное обследование этой категории больных..

Ключевые слова: кальциноз коронарных артерий, мультиспиральная компьютерная томография, коронарное шунтирование.

Контактный автор: Майоров Г.Б., e-mail: mayorovgarma@mail.ru

Для цитирования: Ширяев А.А., Майоров Г.Б., Васильев В.П., Галяутдинов Д.М., Гончаренко Д.Н., Федотенков И.С., Акчурин Р.С., Терновой С.К. Рентгенологическая оценка кальциноза дистального русла целевых артерий для определения тактики операций коронарного шунтирования. REJR 2020; 10(4):97-107. DOI:10.21569/2222-7415-2020-10-4-97-107.

Статья получена: **03.07.20** **Статья принята:** **19.08.20**

X-RAY EVALUATION OF CALCIFICATION OF THE DISTAL SECTIONS OF TARGET CORONARY ARTERIES TO DETERMINE THE SURGICAL APPROACH OF CORONARY ARTERY BYPASS GRAFTING

Shiryaev A.A.[1], Mayorov G.B.[1], Vasiliev V.P.[1], Galayutdinov D.M.[1], Goncharenko D.N.[2], Fedotenkov I.S.[1], Akchurin R.S.[1], Ternovoy S.K.[1]

1 - A.L. Myasnikov of National medical research center of cardiology.
2 - I.M. Sechenov First Moscow State Medical University (Sechenov University). Moscow, Russia..

Purpose. To compare of the diagnostic capabilities of coronary angiography (CAG) and multi-slice cardiac computed tomography for the evaluation of coronary arteries distal calcification in patients directed to the coronary artery bypass surgery (CABG).

Material and methods. The study included 106 patients with calcification of the target coronary arteries identified during the CAG. The analysis of angiographic data with the determination of the severity of calcification, as well as the assessment of the severity of coronary lesion by the SYNTAX score and the purposefully crafted «index of diffuse disease» (IDD) was carried out by three independent experts. All patients underwent coronary artery MSCT with the assessment of lesion and vessel specific coronary artery calcium score to evaluate the severity and localization of calcification to determine the operation technique of performing surgical intervention. The severity of the coronary arteries lesions was evaluated by the scale of the average segment involvement score.

Results. A statistical analysis of the indicators of the IDD scale and the Vessel specific Agatston score established a positive correlation of high crowding (r = 0.806) according to the Cheddock scale. A comparative analysis of X-ray methods using the severity scale of coronary artery lesions and the number of involved distal calcification segments showed the following data: lesion of 1-2 segments by CAG was observed in 4 patients, by MSCT - 0 ($p < 0.05$); lesion > 8 segments by CAG - 8 patients, by MSCT - 20 patients ($p < 0.05$). The average segment involvement score by MSCT was higher than by CAG and were 8.15 ± 2.7 versus 5.9 ± 2.9 ($p < 0.05$).

Conclusion. Significant advantages of MSCT were noted for detailing the lesion and determining surgical tactics of CABG compared with CAG in patients with distal coronary artery calcification, as well as the effectiveness of including MSCT in the preoperative examination of this category of patients.

Keywords: coronary artery calcification, multislice computed tomography, coronary artery bypass grafting.

Corresponding author: Mayorov G.B., e-mail: mayorovgarma@mail.ru

For citation: Shiryaev A.A., Mayorov G.B., Vasiliev V.P., Galayutdinov D.M., Goncharenko D.N., Fedotenkov I.S., Akchurin R.S., Ternovoy S.K. X-ray evaluation of calcification of the distal sections of target coronary arteries to determine the surgical approach of coronary artery bypass grafting. REJR 2020; 10(4):97-107. DOI:10.21569/2222-7415-2020-10-4-97-107.

.

Received: **03.07.20** **Accepted:** **19.08.20**

Кальциноз коронарных артерий (ККА) у пациентов с ишемической болезнью сердца (ИБС) достоверно связан с развитием осложнений и неудовлетворительными клиническими результатами, как при стентировании, так и при коронарном шунтировании (КШ) [1 - 3]. В настоящее время существуют диагностические методы исследования, позволяющие оценить кальциноз коронарных артерий (ККА) и качественно, и количественно. Однако, использование таких инвазивных методов, как внутрисосудистое ультразвуковое исследование или оптическая когерентная томография ограничено в силу инвазивности и дороговизны исследования, а также потребности в специальном оборудовании и подготовленном персонале. Для определения ККА в рутинной практике используют прямую коронароангиографию (КАГ) и мультиспиральную компьютерную томография (МСКТ), в том числе с контрастной ангиографией. Традиционная КАГ, несмотря на высокую специфичность, имеет относительно невысокую чувствительность при определении кальцифи-

катов. МСКТ-ангиография, являясь неинвазивным методом исследования, имеет высокую чувствительность и специфичность при идентификации коронарного атеросклероза, но кальцинированные бляшки затрудняют диагностику степени стеноза в связи с эффектами «засвечивания», поэтому этот метод редко применяется у пациентов с выраженным коронарным кальцинозом [4].

В коронарной хирургии при дистальном кальцинозе целевых (шунтируемых) сосудов наиболее важным является вопрос технической возможности выполнения дистальных анастомозов или применения эндартерэктомии. Поэтому мы сочли целесообразным изучить методы объективизации распространенности кальциноза коронарных артерий не для оценки рисков ИБС, а непосредственно для выявления возможных технических сложностей и планирования операции КШ.

Целью настоящего исследования является сравнение диагностических возможностей КАГ и МСКТ коронарных артерий в оценке кальциноза дистального русла коронарных артерий у пациентов, направляемых на операцию коронарного шунтирования (КШ).

Материалы и методы.

В исследование вошло 106 пациентов, у которых, по данным предоперационной КАГ, был выявлен кальциноз целевых коронарных артерий (КЦКА) дистальнее основных стенозов. Пациенты без дистального кальциноза, с кальцинозом, расположенным проксимальнее стенозов и окклюзий, либо с кальцинозом КА без значимого стенотического поражения, в исследование не включались. Тремя независимыми экспертами был проведен анализ ангиографических данных с определением выраженности кальциноза, а также оценкой тяжести поражения коронарного русла по шкалам SYNTAX score и индекса диффузного поражения (ИДП). КАГ всем пациентам проводилась по стандартной методике Judkins. Исследование выполнялось на рентгеноангиографическом аппарате BICOR (Siemens, Германия) с цифровой обработкой рентгеновского изображения и регистрации на жесткий диск HICOR (Siemens, Германия). Индекс диффузного поражения шунтированных коронарных артерий вычисляли по специально разработанной 9-ти бальной системе, основанной на оценке 3-х параметров: протяженности поражения, диаметра артерии и степени участия в кровоснабжении сердца. Каждый из этих параметров, в свою очередь, оценивали от 0 до 3-х баллов. По этой градации 0 балов соответствует артерии без дистального атеросклероза, диаметром более 2 мм и с доминантной областью кровоснабжения, а 9 баллов соответствует артерии с дистальным атеросклеротическим поражением на протяжении более чем 50%, диаметром менее 1 мм, кальцинозом и редукцией дистального русла [5].

После коронарографии, всем вошедшим в исследование пациентам на этапе предоперационной подготовки выполняли МСКТ сердца, с целью уточнения степени выраженности и локализации кальциноза, а также для решения вопроса об объеме и технике выполнения оперативного вмешательства. Исследование выполнялось на мультиспиральном компьютерном томографе Aquilion ONE (Vision Edition). При необходимости введения контраста, пациентам перед исследованием устанавливался катетер в периферическую вену. Для регистрации ЭКГ накладывались электроды на переднюю грудную стенку. Объем исследования – от уровня дуги аорты до основания сердца. Исследование выполнялось в 2 фазы.

В нативную фазу исследования пациентам проводили количественную оценку содержания кальция в пораженном сосуде (vessel specific coronary artery calcium score – VSAS) или его сегменте (lesion specific coronary artery calcium score) [6], планируемом для шунтирования.. Для количественной оценки степени ККА использовался расчетный показатель: кальциевый индекс (КИ). Метод lesion specific coronary artery calcium score позволяет определить КИ для каждого отдельного кальцинированного поражения, а метод vessel specific coronary artery calcium score заключается в сложении показателей КИ всех кальцинированных поражений в конкретном сосуде. Метод Агатстона является в настоящее время стандартизированным для оценки коронарного кальция [7]. Было проведено сравнение диагностических возможностей КАГ и МСКТ коронарных артерий, в том числе с использованием шкалы тяжести поражения коронарных артерий по среднему количеству вовлеченных сегментов с кальцинозом на пациента (segment involvement score SIS) [8]. Для оценки поражения коронарного русла по сегментам применялась 16-сегментная классификация коронарных артерий, предложенная Американской Ассоциацией Кардиологов [9].

У 48 пациентов с тяжелым дистальным кальцинированным поражением, сливным кальцинозом, а также при мелких коронарных артериях с диаметром дистального русла менее разрешающей способности томографа (d <1.5мм), ограничивались исследованием без введения контраста. Остальным 58 пациентам, с отсутствием вышеописанных признаков, исследование проводили с введением контрастного вещества и проведением МСКТ-коронароангиографии с последующим построением мультиплоскостных реконструкций. Количество кальцинированных артерий и их сегментов оценивали как по данным нативной фазы МСКТ сердца, так и по МСКТ-коронарографии

в сравнении с данными КАГ.

Исследование было одобрено локальным этическим комитетом, выполнено в соответствии со стандартами надлежащей клинической практики (Good Clinical Practice) и соответствовало принципам Хельсинкской декларации Всемирной медицинской ассоциации. У всех пациентов было получено письменное информированное согласие на участие в исследовании.

Статистическую обработку данных выполняли с помощью программы Statistica 10.0. При распределении, близком к нормальному, переменные представлены в виде среднего арифметического (M) и стандартного отклонения (SD). Для клинически значимых эффектов рассчитывали относительный риск с его 95% доверительным интервалом. При сравнении двух независимых групп использовали непараметрический критерий Манна-Уитни, для сравнения долей – критерий x2 или точный критерий Фишера. Различия считали статистически значимыми при p <0,05.

Результаты.

При анализе особенностей коронарного кальциноза в исследуемой группе была выявлена более частая встречаемость кальцинированных бляшек в бассейне ПНА. Количество пациентов с одно- и двух-сосудистым кальцинированным поражением оказалось примерно равным, и составило 29 и 23 наблюдения соответственно. Трехсосудистое кальцинированное поражение у пациентов в исследуемой группе отмечено у 54 пациентов. В итоге у 106 пациен-

Таблица №1. Локализация кальциноза в основных сосудах и ветвях коронарных артерий у пациентов группы с КЦКА.

Количество основных КА с кальцинированным поражением	Бассейн ПНА	Бассейн ОА	Бассейн ПКА	Количество ветвей КА	Количество пациентов
1 сосуд	23	3	3	29	29
2 сосуда	30	17	9	46	23
3 сосуда	54	54	54	162	54
Итого	107	74	66	237	106

Примечание: ККА – кальциноз коронарных артерий; ПНА – передняя нисходящая артерия; ОА – огибающая артерия; ПКА – правая коронарная артерия.

Таблица №2. Среднее значение ИДП и VSAS у пациентов в зависимости от кальциноза целевой коронарной артерии.

Показатель / Артерия	ИДП при КЦКА (n=237) (M±SD)	ИДП без КЦКА (n=166) (M±SD)	p (ИДП)	VSAS при КЦКА (n=237) (M±SD)	VSAS без КЦКА (n=166) (M±SD)	p (VSAS)
ПНА	4,5 ± 1,4	2,6 ± 0,7	<0,001	415,7 ± 124,4	87 ± 14	<0,001
ДА	4,3 ± 1,6	2,3 ± 1,4	<0,001	333,5 ± 127,2	72 ± 8	<0,001
ОА	4,3 ± 1,7	2,5 ± 1,8	<0,001	327,5 ± 187,4	75 ± 11	<0,001
АТК	4,1 ± 1	2,1 ± 1,5	<0,001	287 ± 126,8	65 ± 10	<0,001
ПКА	4,8 ± 1,7	2,3 ± 1,6	<0,001	412,5 ± 144,5	92 ± 27	<0,001

Примечание: n – количество шунтированных артерий, ИДП – индекс диффузного поражения, VSAS – (Vessel specific Agatston score) региональный кальциевый индекс по Агатстону, ПНА – передняя нисходящая артерия, ДА – диагональная артерия, ОА – огибающая артерия, АТК – артерия тупого края, ПКА – правая коронарная артерия.

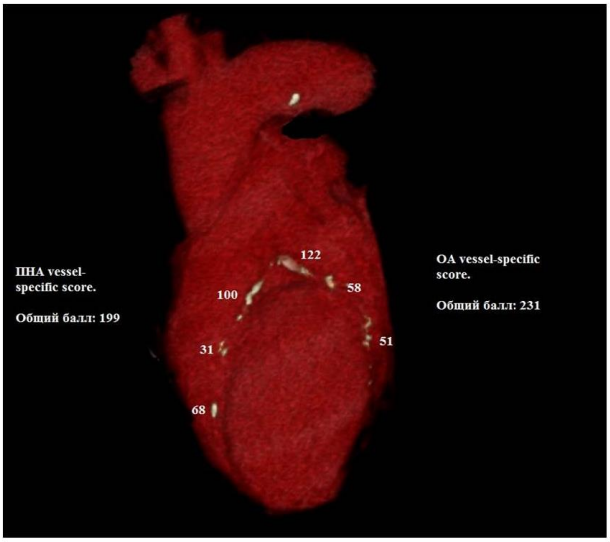

Рис. 1 (Fig. 1)

Рис. 1. МСКТ сердца, объемный рендеринг.

Определение кальциевого индекса в артериях, планируемых для шунтирования (ПНА – передняя нисходящая артерия, ОА – огибающая артерия).

Fig. 1. MSCT of the heart, volume rendering.

Determination of calcium index in arteries planning for bypass surgery (ПНА – left anterior descending artery, OA – left circumflex artery).

тов из группы с ККА общее количество пораженных кальцинированных целевых сосудов составило 237 (табл. №1).

В нативную фазу томографии проводили количественную оценку коронарного кальция в пораженном сосуде или его сегменте (lesion and vessel specific coronary artery calcium score). Отличительной особенностью данных методов является подсчет показателя кальциевого индекса (КИ) не всего сердца, а конкретной пораженной кальцинированной артерии или сегмента (рис. 1).

По данным, полученным при анализе КАГ и МСКТ в нативную фазу, была выявлена зависимость между средними показателями ИДП и Vessel specific Agatston score. Так, при наличии выраженного кальциноза КА (КИ ≥400ед), достоверно чаще выявляется диффузное поражение с ИДП >4, принимая во внимание, что при подсчете баллов по шкале ИДП, в случае обнаружения дистального кальциноза в стенке коронарной артерии, начисляется 3 балла (табл. №2).

В ходе статистического анализа показателей шкалы ИДП и Vessel specific Agatston score была установлена статистически значимая (p <0,01) прямая корреляционная связь ИДП и Vessel specific Agatston score высокой тесноты (r = 0,805972) по шкале Чеддока (рис. 2).

При сравнительном анализе рентгенологических методов исследования с использованием шкалы тяжести поражения коронарных арте-

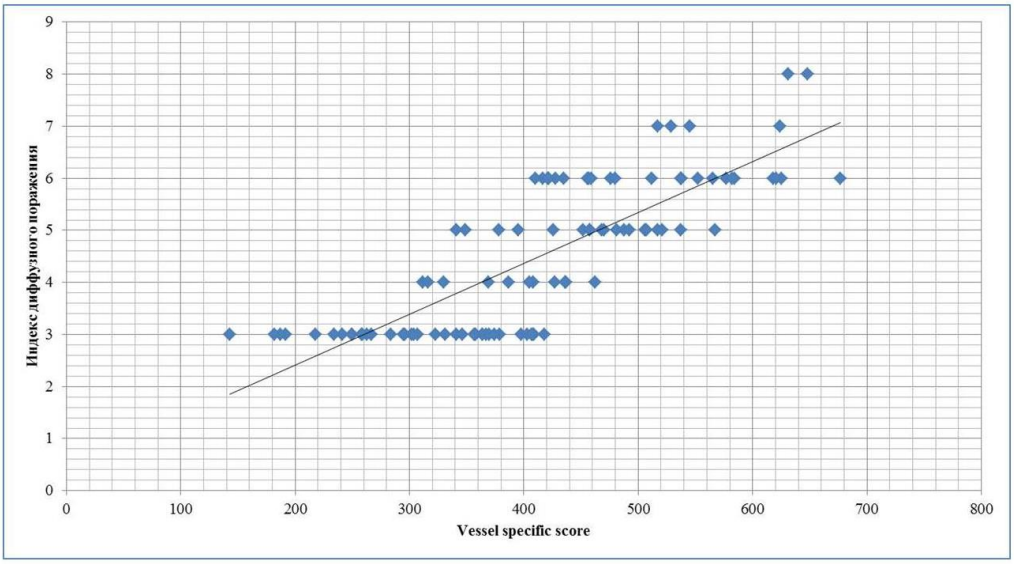

Рис. 2 (Fig. 2)

Рис. 2. Корреляция ИДП и кальциноза по VSAS у пациентов с кальцинозом целевых коронарных артерий (n = 108).

Последовательная серия (1-8) динамического исследования. На томограммах стрелками указана раскрытая и сомкнутая неизмененная слуховая труба.

Fig. 2. Correlation of IDD and calcification by VSAS in patients with calcification of “target coronary arteries”.

рий по количеству вовлеченных сегментов с кальцинозом (segment involvement score), достоверные различия были получены при следующих параметрах: поражение 1-2 сегментов при КАГ наблюдалось у 4 пациентов, при МСКТ – 0 (p = 0.042); поражение >8 сегментов при КАГ – 8 пациентов, при МСКТ – 20 пациентов (p = 0.008). Также значимо отличался показатель среднего количества выявленных сегментов кальциноза; при МСКТ среднее значение segment involvement score было выше, чем при КАГ (среднее значение) и составило 8,15±2,7 против 5,9±2,9, соответственно (p <0.0001). Данные представлены в таблице №3.

Сравнение двух рентгенологических методов диагностики показало, что при инвазивной КАГ не всегда удается адекватно оценить локализацию, а также степень кальциноза коронарного русла, в отличие от МСКТ коронарных артерий. Ниже представлен типичный клинический случай.

Клинический случай.

Пациент Д., 67 лет, с многососудистым поражением. На дооперационном этапе были выполнены КАГ и МСКТ коронарных артерий (рис. 3, 4). На КАГ наблюдаются выраженные локальные стенозы в средней и дистальной трети огибающей артерии, кальциноз определяется на уровне стенозов проксимального и среднего отделов ПНА. ИДП составил 6 баллов для ПНА и 5 для ОА; при МСКТ коронарных артерий отмечается диффузное кальцинированное поражение на всем протяжении ПНА и ОА. КИ ПНА составил 584 ед., ОА – 587 ед. На основании полученных данных было принято решение о возможной эндартерэктомии при формировании дистальных анастомозов и необходимости искусственного кровообращения в связи с планируемой сложностью операции.

Интраоперационно отмечалось тяжелое кальцинированное поражение ПНА и ОА (рис. 5). Для обеспечения восстановления кровотока по септальным перфорантам и в дистальных отделах ПНА, было принято решение о проведение коронарной эндартерэктомии, в связи с невозможностью формирования дистального анастомоза с использованием стандартной техники. Дистальный анастомоз с ОА был сформирован предельно дистально, пролонгировано по методике on-lay flap с исключением из просвета сосуда кальцинированной атеросклеротической бляшки.

Контрольное обследование пациента Д., выполненное через 1 год после операции, включало МСКТ-шунтографию. Клинический статус без особенностей, ангинозные боли не рецидивировали. По данным шунтографии: все шунты проходимы (рис. 6).

На основании данных рентгенологических методов исследования принималось решение об использовании той или иной специализированной методики выполнения дистальных анастомозов с целью достижения полной реваскуляризации миокарда. Проведен анализ частоты использования дополнительных технических приемов в зависимости от тяжести поражения коронарного русла. У 106 пациентов общее количество дистальных анастомозов составило 427, из них 247 выполнено к целевым кальцинированным сосудам. По представленным данным из таблицы №4 видно, что частота использования специализированных хирургических методик была достоверно выше у пациентов с ИДП > 4 и VSAS >400 ед. Так, у 106 пациентов с КЦКА при формировании анастомозов с КА, использование пролонгированной шунт-пластики (onlay-flap) в 21,7%, анастомозы с коронарными артериями диаметром менее 1,5 мм выполнялись в 33,9%, а при невозможности выполнения дистального анастомоза, вследствие тяжелого кальцинированного поражения артериальной стенки, – в 16,9% приходилось проводить коронарную эндартерэктомию. Благодаря применению специализированных хирургических методик дистальных анастомозов у пациентов с КЦКА, удалось достичь полной реваскуляризации миокарда, и операции коронарного шунтирования характеризовались достаточно высоким индексом реваскуляризации (4,5±0,8).

Обсуждение.

Тяжесть кальцинированного поражения коронарного русла с использованием показателя КИ по Агатстону является определяющим фактором риска развития основных неблагоприятных сердечно-сосудистых событий [10]. Авторы другого метода оценки кальциноза – «показатель охвата кальцием», продемонстрированного в 2008 г., предположили, что процент коронарных артерий, пораженных кальцием, может быть лучшим предиктором коронарного риска, чем показатель Агатстона [11]. Одним из потенциальных методов получения дополнительной информации при исследовании коронарного русла является изучение характеристик, специфических для отдельных поражений. Так рядом авторов было установлено, что показатели максимального и среднего баллов по шкале Агатстона по конкретным поражениям (максимальный балл сегмента поражения или среднее значение по всем поражениям) имели более высокое прогностическое значение в определении риска развития неблагоприятных сердечно-сосудистых событий и необходимости будущей реваскуляризации, по сравнению с показателем общего балла по шкале Агатстона [6, 12].

Важно отметить, что распределение коронарного кальция может быть сконцентрировано в одном локусе или распространяться рассеян

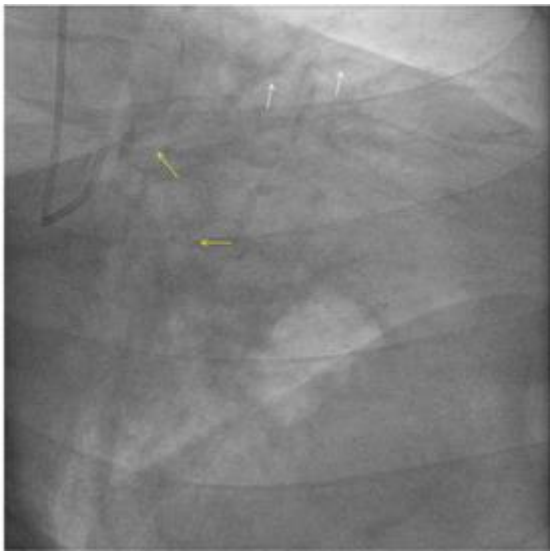

Рис. 3 а (Fig. 3 a)

Рис. 3 б (Fig. 3 b)

Рис. 3. Селективная коронарография левой коронарной артерии.

Пациент Д., 67 лет. а – Кальциноз в проксимальном и среднем отделах ПНА (белые стрелки), в среднем отделе ОА (желтые стрелки) до введения контраста. б – Стенозы в проксимальном, среднем и дистальном отделах ПНА (белые стрелки) и ОА (желтые стрелки).

Fig. 3. Selective coronary angiography of the left coronary artery.

Patient D. 67 y.o. a – Calcification in proximal and middle sections of the left anterior descending artery (white narrows), in the middle section of the left circumflex artery (yellow narrows). b – stenosis in the proximal, middle and distal sections of the left anterior descending artery (white narrows) and the left circumflex artery (yellow narrows).

Таблица №3. Сравнение диагностических возможностей КАГ и МСКТ-КАГ при определении коронарного кальция (n=58).

Количество пораженных сегментов КА	Количество пациентов по данным КАГ	Количество пациентов по данным МСКТ	p
1-2 сегмента	4	0	0.042
3-4 сегмента	13	9	0,344
5-8 сегментов	31	26	0.354
>8 сегментов	10	23	0.008
SIS (M±SD)	5,9 ± 2,3	8,15 ± 2,7	<0.0001

Примечание: КА – коронарные артерии; КАГ – коронароангиография; МСКТ – мультиспиральная компьютерная томография коронарных артерий, SIS – (segment involvement score) шкала тяжести поражения коронарных артерий по количеству вовлеченных сегментов.

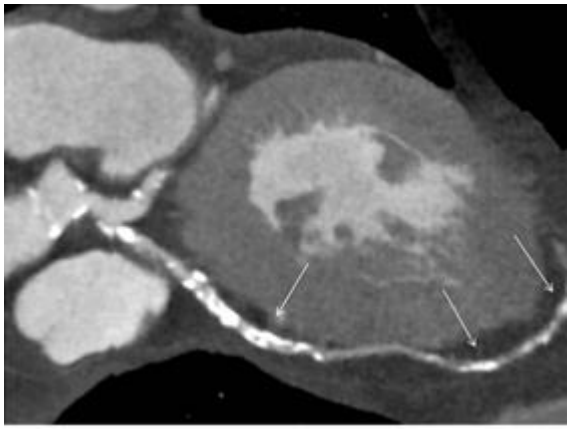

Рис. 4 а (Fig. 4 a)

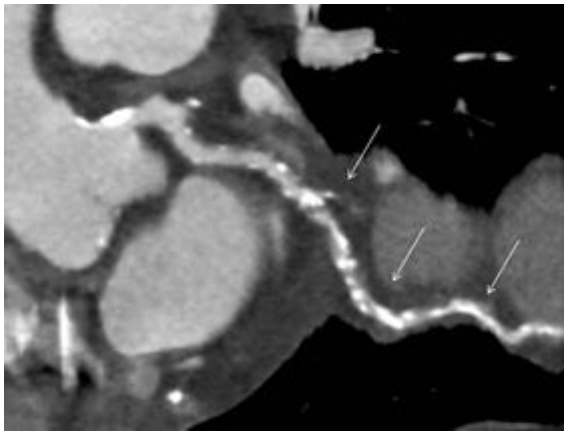

Рис. 4 б (Fig. 4 b)

Рис. 4. МСКТ-коронарография. Мультипланарная реконструкция.

Пациент Д., 67 лет.

а – Кальциноз в проксимальной, средней и дистальной частях ПНА (отмечен стрелками). б – Кальциноз в проксимальной, средней и дистальной частях ОА (отмечен стрелками)..

Fig. 4. MSCT, coronary angiography. Multiplanar reconstruction.

Patient D. 67 y.o.

a – Arrows indicate calcification in the proximal, middle and distal parts of the left anterior descending artery. b – Arrows marked calcification in proximal, middle, and distal parts of the left circumflex artery.

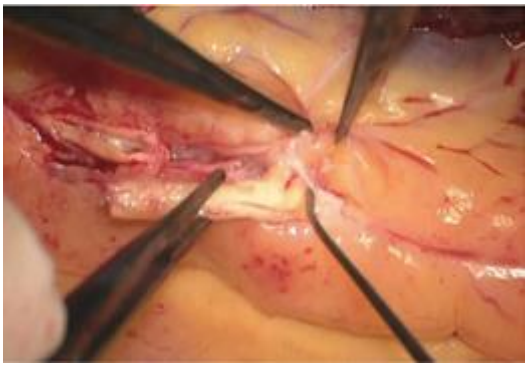

Рис. 5 а (Fig. 5 a)

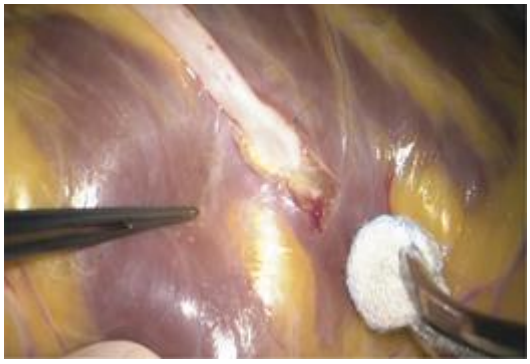

Рис. 5 б (Fig. 5 b)

Рис. 5. Интраоперационные фото.

Пациент Д., 67 лет.

а – Эндартерэктомия из ПНА (увеличение 1:6).

б – Пролонгированный анастомоз аутовены в ОА с исключением атеросклеротической бляшки из просвета сосуда (увеличение 1:4).

Fig. 5. Intraoperative photos.

a – (1: 6 magnification): endarterectomy from the LAD.

b – (1: 4 magnification): prolonged on-lay flap anastomosis with the left circumflex artery with the exception of atherosclerotic plaque from the lumen of the vessel.

Таблица №4. Хирургическая тактика в зависимости от тяжести поражения коронарных артерий.

Показатель / Тип ДА	ИДП <4	ИДП >4	p	VSAS <400 ед.	VSAS >400 ед.	p
Стандартный ДА	180 (42,2%)	69 (16,2%)	<0,001	128 (29,9%)	81 (1 ,9%)	<0,001
ДА: onlay-flap, к КА<1,5мм, ЭАЭ	51 (11,9%)	127 (29,7%)	<0,001	48 (11,2%)	170 (39,8%)	<0,001

Примечание: ДА – дистальные анастомозы, ИДП – индекс диффузного поражения, VSAS – (Vessel specific Agatston score) региональный кальциевый индекс по Агатстону, КА – коронарные артерии, ЭАЭ – эндартерэктомия.

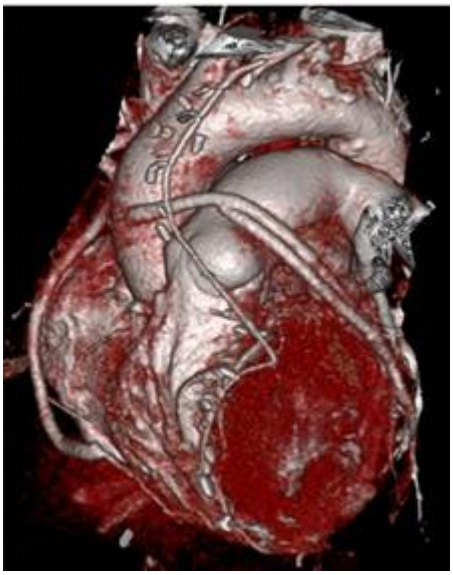

Рис. 6 (Fig. 6)

Рис. 6. МСКТ-шунтография после операции, объемный рендеринг.

Пациент Д. 67 лет. Все шунты проходимы.

Fig. 6. MSCT bypass angiography, volume rendering.

Patient D. 67 y.o. All bypasses are passable.

но по всем трем коронарным сосудам с одинаковыми показателями Агатстона и массой кальция при абсолютно различных по тяжести и прогностическому значению поражениях. Это указывает на наличие различных типов поражения коронарных артерий, которые не учитываются традиционными методами оценки, и предполагает возможности сбора дополнительной прогностической информации с помощью новых методологий оценки. Региональное распределение ККА, как правило, изучалось по количеству вовлеченных коронарных сосудов и количеству сегментов конкретных пораженных коронарных сосудов, в баллах по методике Агатстона. Региональный ККА также помогает в определении будущей потребности в чрескожном и хирургическом способах реваскуляризации [13]. Добавление количества сосудов с ККА к баллу Агатстона улучшает оценку общей тяжести атеросклероза и улучшает статистику при распознавании случаев коронарной болезни у пациентов среднего риска [14, 15].

Поэтому, при разработке какой-либо улучшенной оценки ККА следует учитывать добавление региональных показателей кальциноза, путем включения числа задействованных сосудов, а также путем более сложного вычисления диффузности и протяженности поражения. Тем не менее, почти ничего не известно о влиянии проксимального и дистального кальциноза, и его относительная прогностическая ценность заслуживает дальнейшей оценки.

Большинство томографических исследований кальциноза коронарных артерий посвящено прогностическому значению кальцинированных поражений для развития коронарных событий в той или иной категории пациентов. Часть работ указывает на связь тяжести кальциноза и степени значимости коронарных поражений. Однако до настоящего времени томографическое изучение кальциноза не использовалось для разработки тактики хирургической реваскуляризации и детализации поражения коронарных артерий, с целью выполнения дистальных анастомозов при КШ. Поэтому, следует отметить важность совместного использования КАГ и МСКТ-исследований в сомнительных случаях для построения полной картины коронарного русла у пациентов с ККА, направленных на операцию КШ.

Настоящее исследование проведено на относительно небольшой выборке пациентов и, несомненно, требует дальнейшего изучения проблемы. Однако следует отметить роль совместного использования рентгенологических методов диагностики ККА в определении оптимальной тактики и объема вмешательства на этапе предоперационной подготовки пациентов. В приведенном клиническом случае было

успешно выполнено оперативное вмешательство и его эффективность документирована также рентгенологическим методом – МСКТ-шунтографией, которая, по данным литературы, является оптимальным методом визуализации шунтов [16].

Заключение.

При сравнении диагностических возможностей стандартной КАГ и методов изучения кальциноза КА по данным МСКТ в нативную фазу или при контрастной МСКТ-коронарографии, отмечены значительные преимущества методов КТ для детальной локализации кальциевых депозитов в определенных сегментах коронарных артерий и определения хирургической тактики. Дистальный кальциноз достоверно чаще выявляется при компьютерной томографии и определяет целесообразность включения этих исследований в протокол необходимых обследований при инвазивном лечении пациентов с кальцинозом коронарных артерий.

Источник финансирования и конфликт интересов.

Авторы данной статьи подтвердили отсутствие финансовой поддержки исследования и конфликта интересов, о которых необходимо сообщить.

Список Литературы:

1. Copeland-Halperin R. S., Baber U., Aquino M., Rajamanickam A., Roy S., Hasan C., et.al. Prevalence, correlates, and impact of coronary calcification on adverse events following PCI with newer-generation DES: Findings from a large multiethnic registry. Catheter Cardiovasc Interv 2018; 91 (5): 859–866. DOI: 10.1002/ccd.27204.

2. Ertelt K., Généreux P., Mintz G.S., Reiss G.R., Kirtane A.J., Madhavan M.V., et.al. Impact of the severity of coronary artery calcification on clinical events in patients undergoing coronary artery bypass grafting (from the Acute Catheterization and Urgent Intervention Triage Strategy Trial). Am J Cardiol. 2013; 112 (11): 1730-1737. DOI: 10.1016/j.amjcard.2013.07.038.

3. Bourantas C.V., Zhang Y.J., Garg S., Mack M., Dawkins K.D., Kappetein A.P., et.al. Prognostic Implications of Severe Coronary Calcification in Patients Undergoing Coronary Artery Bypass Surgery: An Analysis of the SYNTAX Study. Catheter CardiovascInterv. 2015; 85 (2): 199-206. DOI: 10.1002/ccd.25545.

4. Терновой С.К., Никонова М. Э., Акчурин Р.С., Федотенков И. С., Ширяев А.А. Возможности мультиспиральной компьютерной томографии (мскт) в оценке коронарного русла и вентрикулографии в сравнении с интервенционной коронаровентрикулографией. Российский электронный журнал лучевой диагностики. 2013; 3 (1): 28-36.

5. Акчурин Р.С., Ширяев А.А., Галяутдинов Д.М., Васильев В.П., Власова Э.Е., Саличкин Д.В. Объективизация характеристик дистального русла шунтируемых сосудов при диффузных атеросклеротических поражениях в коронарной хирургии. Атеросклероз и дислипидемии. 2019; 2: 41-48.

6. Qian Z., Anderson H., Marvasty I., Akram K., Vazquez G., Rinehart S., et.al. Lesion- and vessel-specific coronary artery calcium scores are superior to whole-heart Agatston and volume scores in the diagnosis of obstructive coronary artery disease. J CardiovascComputTomogr. 2010; 4 (6): 391-399. DOI: 10.1016/j.jcct.2010.09.001.

7. Agatston AS, Janowitz WR, Hildner FJ, Zusmer N.R., M. Viamonte Jr., Detrano R. Quantification of coronary artery calcium using ultrafast computed tomography. J Am Coll Cardiol. 1990; 15 (4): 827-832. DOI:10.1016/0735- 1097(90)90282-t.

8. Ayoub C., Erthal F., Abdelsalam M.A., Murad M.H., Wang Z., Erwin P.J., et.al. Prognostic value of segment involvement score compared to other measures of coronary atherosclerosis by computed tomography: A systematic review and meta-analysis. J CardiovascComputTomogr. 2017; 11 (4): 258-267. DOI: 10.1016/j.jcct.2017.05.001.

9. Austen W.G., Edwards J.E., Frye R.L., Gensini G.G., Gott V.L., Griffith L.S., et.al. A reporting system on patients evaluated for coronary artery disease. Report of the Ad Hoc Committee for Grading of Coronary Artery Disease, Council on Cardiovascular Surgery, American Heart Association. Circulation. 1975; 51 (4 Suppl): 5-40. DOI: 10.1161/01.CIR.51.4.5.

10. Федотенков И.С., Терновой С.К. Скрининг кальциноза коронарных артерий методом мультиспиральной компьютерной томографии. Медицинская визуализация. 2017; 21 (4): 19-32. DOI: 10.24835/1607-0763-2017-4-19-32

11. Brown E.R., Kronmal R.A., Bluemke D.A., Guerci A.D., Carr J.J., Goldin J., et.al. Coronary calcium coverage score: determination, correlates, and predictive accuracy in the Multi-Ethnic Study of Atherosclerosis. Radiology. 2008; 247 (3): 669-675. DOI: 10.1148/radiol.2473071469.

12. Qian Z., Marvasty I., Rinehart S., Voros S. A lesion-specific coronary artery calcium quantification framework for the prediction of cardiac events. IEEE Trans Inf Technol Biomed. 2011; 15 (5): 673-680. DOI: 10.1109/TITB.2011.2162074.

13. Silverman M.G., Harkness J.R., Blankstein R., Budoff M.J., Agatston A.S., Carr J.J., et.al. Baseline subclinical atherosclerosis burden and distribution are associated with frequency and mode of future coronary revascularization: multi-ethnic study of atherosclerosis. JACC Cardiovasc Imaging. 2014; 7 (5): 476-486. DOI: 10.1016/j.jcmg.2014.03.005.

14. Tota-Maharaj R., Al-Mallah M.H., Nasir K., Qureshi W.T., Blumenthal R.S., Blaha M.J. Improving the relationship between coronary artery calcium score and coronary plaque burden: addition of regional measures of coronary artery calcium distribution. Atherosclerosis. 2015; 238 (1): 126-131. DOI: 10.1016/j.atherosclerosis.2014.11.008.

15. Blaha M.J., Budoff M.J., Tota-Maharaj R., Dardari Z.A., Wong N.D., Kronmal R.A., et.al. Improving the CAC Score by Addition of Regional Measures of Calcium Distribution: Multi-Ethnic Study of Atherosclerosis. JACC Cardiovasc Imaging. 2016; 9 (12): 1407-1416. DOI: 10.1016/j.jcmg.2016.03.001.

16. Терновой С.К., Акчурин Р.С., Федотенков И.С., Веселова Т.Н., Никонова М.Э., Ширяев А.А. Неинвазивная шунтография методом мультиспиральной компьютерной томографии. Российский электронный журнал лучевой диагностики. 2011; 1 (1): 26-32.

References:

1. Copeland-Halperin R. S., Baber U., Aquino M., Rajamanickam A., Roy S., Hasan C., et.al. Prevalence, correlates, and impact of coronary calcification on adverse events following PCI with newer-generation DES: Findings from a large multiethnic registry. Catheter Cardiovasc Interv 2018; 91 (5): 859–866. DOI: 10.1002/ccd.27204.

2. Ertelt K., Généreux P., Mintz G.S., Reiss G.R., Kirtane A.J., Madhavan M.V., et.al. Impact of the severity of coronary artery calcification on clinical events in patients undergoing coronary artery bypass grafting (from the Acute Catheterization and Urgent Intervention Triage Strategy Trial). Am J Cardiol. 2013; 112 (11): 1730-1737. DOI: 10.1016/j.amjcard.2013.07.038.

3. Bourantas C.V., Zhang Y.J., Garg S., Mack M., Dawkins K.D., Kappetein A.P., et.al. Prognostic Implications of Severe Coronary Calcification in Patients Undergoing Coronary Artery Bypass Surgery: An Analysis of the SYNTAX Study. Catheter CardiovascInterv. 2015; 85 (2): 199-206. DOI: 10.1002/ccd.25545.

4. Ternovoy S.K., Nikonova M. E., Akchurin R.S., Fedotenkov I. S., Shiryaev A.A. Capabilities of multislice computed tomography in the evalluation of coronary arteries and ventriculography versus interventional coronary and ventriculography. Russian electronic journal of radiology. 2013; 3 (1): 28-36 (in Russian).

5. Akchurin R.S., Shiryaev A.A., Galyautdinov D.M., Vasiliev V.P., Vlasova E.E., Salichkin D.V. Objectification of the characteristics of the distal bed of shunting vessels with diffuse atherosclerotic lesions in coronary surgery. The Journal of Atherosclerosis and Dyslipidemias. 2019; 2: 41-48 (in Russian).

6. Qian Z., Anderson H., Marvasty I., Akram K., Vazquez G., Rinehart S., et.al. Lesion- and vessel-specific coronary artery calcium scores are superior to whole-heart Agatston and volume scores in the diagnosis of obstructive coronary artery disease. J CardiovascComputTomogr. 2010; 4 (6): 391-399. DOI: 10.1016/j.jcct.2010.09.001.

7. Agatston AS, Janowitz WR, Hildner FJ, Zusmer N.R., M. Viamonte Jr., Detrano R. Quantification of coronary artery calcium using ultrafast computed tomography. J Am Coll Cardiol. 1990; 15 (4): 827-832. DOI:10.1016/0735- 1097(90)90282-t.

8. Ayoub C., Erthal F., Abdelsalam M.A., Murad M.H., Wang Z., Erwin P.J., et.al. Prognostic value of segment involvement score compared to other measures of coronary atherosclerosis by computed tomography: A systematic review and meta-analysis. J CardiovascComputTomogr. 2017; 11 (4): 258-267. DOI: 10.1016/j.jcct.2017.05.001.

9. Austen W.G., Edwards J.E., Frye R.L., Gensini G.G., Gott V.L., Griffith L.S., et.al. A reporting system on patients evaluated for coronary artery disease. Report of the Ad Hoc Committee for Grading of Coronary Artery Disease, Council on Cardiovascular Surgery, American Heart Association. Circulation. 1975; 51 (4 Suppl): 5-40. DOI: 10.1161/01.CIR.51.4.5.

10. Fedotenkov I. S., Ternovoy S.K. Coronary Calcium Score Using Multi-Slice Computed Tomograph. Medical Visualization. 2017; 21 (4): 19-32. DOI: 10.24835/1607-0763-2017-4-19-32 (in Russian).

11. Brown E.R., Kronmal R.A., Bluemke D.A., Guerci A.D., Carr J.J., Goldin J., et.al. Coronary calcium coverage score: determination, correlates, and predictive accuracy in the Multi-Ethnic Study of Atherosclerosis. Radiology. 2008; 247 (3): 669-675. DOI: 10.1148/radiol.2473071469.

12. Qian Z., Marvasty I., Rinehart S., Voros S. A lesion-specific coronary artery calcium quantification framework for the prediction of cardiac events. IEEE Trans Inf Technol Biomed. 2011; 15 (5): 673-680. DOI: 10.1109/TITB.2011.2162074.

13. Silverman M.G., Harkness J.R., Blankstein R., Budoff M.J., Agatston A.S., Carr J.J., et.al. Baseline subclinical atherosclerosis burden and distribution are associated with frequency and mode of future coronary revascularization: multi-ethnic study of atherosclerosis. JACC Cardiovasc Imaging. 2014; 7 (5): 476-486. DOI: 10.1016/j.jcmg.2014.03.005.

14. Tota-Maharaj R., Al-Mallah M.H., Nasir K., Qureshi W.T., Blumenthal R.S., Blaha M.J. Improving the relationship between coronary artery calcium score and coronary plaque burden: addition of regional measures of coronary artery calcium distribution. Atherosclerosis. 2015; 238 (1): 126-131. DOI: 10.1016/j.atherosclerosis.2014.11.008.

15. Blaha M.J., Budoff M.J., Tota-Maharaj R., Dardari Z.A., Wong N.D., Kronmal R.A., et.al. Improving the CAC Score by Addition of Regional Measures of Calcium Distribution: Multi-Ethnic Study of Atherosclerosis. JACC Cardiovasc Imaging. 2016; 9 (12): 1407-1416. DOI: 10.1016/j.jcmg.2016.03.001.

16. Ternovoy S.K., Akchurin R.S., Fedotenkov I.S., Veselova T.N., Nikonova M.E., Shiryaev A.A. Non-invasive diagnosis of coronary artery bypass grafts potency using multislice computed tomography. Russian electronic journal of radiology. 2011; 1 (1): 26-32 (in Russian).

ОРИГИНАЛЬНАЯ СТАТЬЯ

МР-ТОМОГРАФИЧЕСКАЯ КОНТРАСТ-УСИЛЕННАЯ ВИЗУАЛИЗАЦИЯ СТЕНКИ АОРТЫ КАК ПОКАЗАТЕЛЬ РИСКА РАЗВИТИЯ ОСТРЫХ ИШЕМИЧЕСКИХ ПОВРЕЖДЕНИЙ ГОЛОВНОГО МОЗГА У ПАЦИЕНТОВ С РЕЗИСТЕНТНОЙ АРТЕРИАЛЬНОЙ ГИПЕРТЕНЗИЕЙ

Усов В.Ю.[1,2], Рюмшина Н.И.[1], Багрий А.Э.3, Сухарева А.Е.[1], Максимова А.С.[1], Синицын В.Е.[4], Фальковская А.Ю.[1], Мордовин В.Ф.[1], Беличенко О.И.[5]

1 – НИИ кардиологии, Томский национальный исследовательский медицинский центр РАН. г. Томск, Россия.
2 – Национальный Исследовательский Томский политехнический университет. г. Томск, Россия.
3 – Донецкий Национальный медицинский университет им. А.М. Горького, г. Донецк, ДНР.
4 – Московский государственный университет им. М.В. Ломоносова. г. Москва, Россия.
5 – НИИ Спортивной медицины Российского Государственного Университета Физической Культуры, Спорта, Молодежи и Туризма (ГЦОЛИФК). г. Москва, Россия.

Цель исследования. Изучение у пациентов с резистентной артериальной гипертензией (АГ) взаимосвязи между интенсивностью неоангиогенеза в аортальной стенке, оцениваемого по данным магнитно-резонансной томографии (МРТ) с парамагнитным контрастным усилением (КУ), и последующего (в течение трехлетнего наблюдения) развития у них ишемических нарушений мозгового кровообращения.

Материалы и методы. Исследование носило ретроспективный характер на материале регистра комплексного МР-томографического наблюдения за пациентами с резистентной АГ. Было включено 36 пациентов, которым по поводу резистентной АГ выполнялась процедура радиочастотной аблации – десимпатизации почечных артерий (РЧА). Все 36 пациентов в течение 3 лет после РЧА были обследованы методами МРТ головного мозга и МРТ аорты и почек с парамагнитным контрастным усилением (КУ). У 9 пациентов по данным МРТ в этот период развился острый ишемический инсульт, у 27 – нарушений мозгового кровообращения не было. МРТ включала в себя Т2-взвешенные (Т2-ВИ) и Т1-взвешенные изображения (Т1-ВИ), а также Т1-ВИ с подавлением сигнала от жировой ткани (TR = 150 мс, TE = 4 мс), до и спустя 12-15 минут после КУ парамагнетиками – полиацетатными комплексами Gd (Оптимарк, Проханс), в дозировке 0,05 ммоль/(кг массы тела). Определялись диаметр и толщина стенки нисходящей аорты, рассчитывался индекс усиления Т1-ВИ стенки аорты, как: ИУ=(Инт. Т1-ВИ.МРТ)КУ / (Инт. Т1-ВИ.МРТ)Исходн.

Результаты. После проведения РЧА показатели АД достоверно и значительно снижались у всех пациентов на величину более 15 мм рт. ст. по систолическому АД. В группах пациентов с ишемическим инсультом и без него поперечник просвета аорты на уровне над почечными артериями составлял 22,1 ± 2,4 мм (n=9) и 22,8 ± 2,7 мм (n = 27) соответственно, а толщина стенки аорты – 3,9 ± 0,7 (n=9) и 3,7 ± 0,8 (n = 27). У контрольных лиц без АГ (12 пациентов без АГ) толщина стенки была менее 2,7 мм (в среднем 2,2 ± 0,4 мм), при диаметре аорты 21,3 ± 0,9.
По индексу усиления стенки аорты при МРТ с КУ (как маркера интенсивности неоваскулогенеза) у наших пациентов контрольной группы у всех ИУ был < 1,12. У пациентов с инсультом в течение 3 лет после РЧА (n=9), ИУ = 2,12 ± 0,31, а у пациентов без инсульта (n=27) ИУ = 1,66 ± 0,19. Значение ИУ=1,82 было наилучшим для разделения групп с инсультом в течение трех лет и без него по данным ROC-анализа.

Заключение. Усиление интенсивности изображения стенки аорты при МРТ с парамагнитным контрастированием оказывается взаимосвязанным с риском развития ишемических нарушений мозгового кровообращения у пациентов с резистентной артериальной гипертензией даже при достижении контроля артериального давления путем РЧА почечных артерий. Это дает возможность более достоверного прогнозирования риска инсульта у таких пациентов и стимулирует включение в состав антигипертензивной терапии средств, снижающих активность воспаления и патологического неоангиогенеза в аортальной стенке.

Ключевые слова: магнитно-резонансная томография (МРТ), артериальная гипертензия, парамагнитное контрастное усиление, аортальная стенка, ишемический инсульт.

Контактный автор: Усов Владимир Юрьевич, E-mail: ussov1962@yandex.ru

Для цитирования: Усов В.Ю., Рюмшина Н.И., Багрий А.Э., Сухарева А.Е., Максимова А.С., Синицын В.Е., Фальковская А.Ю., Мордовин В.Ф., Беличенко О.И. МР-томографическая контраст-усиленная визуализация стенки аорты как показатель риска развития острых ишемических повреждений головного мозга у пациентов с резистентной артериальной гипертензией. REJR 2020; 10(4):108-119. DOI:10.21569/2222-7415-2020-10-4-108-119.

Статья получена: **10.03.20** **Статья принята:** **19.08.20**

MAGNETIC RESONANCE CONTRAST-ENHANCED IMAGING OF THE AORTIC WALL AS RISK INDEX FOR ACUTE ISCHEMIC CEREBRAL STROKE IN PATIENTS WITH RESISTANT ARTERIAL HYPERTENSION

Ussov W.Yu.[1,2], Ryumshina N.I.[1], Bagriy A.E.[3], Sukhareva A.E.[1], Maksimova A.S.[1], Sinitsyn V.E.[4], Falkovskaya A.Yu.[1], Mordovin V.F.[1], Belichenko O.I.[5]

1 - Cardiology Research Institute, Tomsk National medical research Center of the Russian Academy of Sciences. Tomsk.
2 - National Research Tomsk Polytechnic University. Tomsk.
3 - A.M. Gorky National Medical University. Donetsk
4 - M.V. Lomonosov Moscow State University. Moscow.
5 - Research Institute of Sport Medicine of the Russian State University of Physical Education, Sport, Youth and Tourism. Moscow.

Purpose. To test possible relationship between the intensity of neoangiogenesis in the aortic wall in patients with resistant arterial hypertension, assessed by paramagnetic contrast enhancement (CE) MRI, and the subsequent development of ischemic cerebral disorders in them over a three-year follow-up.

Materials and methods. This study was retrospective and based on the data from the registry of complex MRI follow-up of patients with resistant arterial hypertension. It comprised 36 patients with resistant hypertension, in whom the radiofrequency ablation of the renal arteries (RFA) was carried out. All 36 were examined for 3 years after RFA using MRI of the brain and also with CE of the aorta and kidneys. Nine according to MRI data - developed an acute ischemic stroke during this period, and twenty seven had no cerebral circulation disorders. MRI studies included T2-w. and T1-w. spin-echo MRI, and also T1-w. MRI coronal slices, with suppression of the signal from adipose tissue (TR=150 ms, TE = 4 ms), before and in 12-15 minutes after PMCE (Optimark, Pro-hans), as 0.05 mM/kg of body weight. The diameter and thickness of the descending aorta wall were measured, and the T1-enhancement index was calculated for the aortic wall, as ratio of intensities over the wall per voxel, after and before PMCE, as IE = (Int T1CE)/(Int T1pre-CE).

Results. After RFA the blood pressure significantly decreased in all patients for more than 15 mm Hg of systolic blood pressure. In groups of patients with ischemic stroke, and without it, the diameter of the aortic lumen at the level above the renal arteries was 22,1 ± 2,4 mm (n=9) и 22,8 ± 2,7 mm (n = 27), respectively, the aortic wall thickness was 3.9 ± 0.7 mm (n=9) and 3.7 ± 0.8 mm (n = 27). In control subjects without AH (12 persons), the wall thickness was less than 2.7 mm (on average 2.2 ± 0.4 mm), with an aortic diameter of 21.3 ± 0.9.

As to index of aortic wall enhancement in CE MRI (as a marker of neovasculogenesis intensity) in control group, in everybody the IE was < 1.12. In patients with stroke within 3 years after RFA (n=9), IE = 2.12 ± 0.31, and in patients without stroke (n=27) IE = 1.66 ± 0.19. The value of IE =1.82 was the best for separating groups with and without stroke for three years, as from the ROC analysis.

Conclusion. Contrast enhancement of the aortic wall in CE-MRI is associated with the risk of brain ischemic stroke in patients with resistant arterial hypertension, even when blood pressure control is achieved by renal artery RFA. This makes possible to predict the risk of stroke in these patients more reliably, and encourages the inclusion of agents that reduce the activity of inflammation and pathological neoangiogenesis in the aortic wall, to spectrum of antihypertensive therapy.

Keywords: magnetic resonance imaging, arterial hypertension, paramagnetic contrast enhancement, aortic wall, ischemic stroke.

Corresponding author: Ussov W.Yu., e-mail: ussov1962@yandex.ru

For citation: Ussov W.Yu., Ryumshina N.I., Bagriy A.E., Sukhareva A.E., Maksimova A.S., Sinitsyn V.E., Falkovskaya A.Yu., Mordovin V.F., Belichenko O.I. Magnetic resonance contrast-enhanced imaging of the aortic wall as risk index for acute ischemic cerebral stroke in patients with resistant arterial hypertension. REJR 2020; 10(4):108-119. DOI:10.21569/2222-7415-2020-10-4-108-119.

.

Received: **10.03.20** **Accepted:** **19.08.20**

Артериальная гипертензия (АГ) сегодня является одной из главных причин смертности населения старше 40 лет во многих индустриальных странах [1], в первую очередь из-за ее осложнений – острого инфаркта миокарда и, в особенности, мозгового инсульта [2]. Несмотря на широкое использование всех групп антигипертензивных препаратов, смертность и инвалидизация от мозгового инсульта у пациентов с АГ сохраняется высокой [3].

В последнее десятилетие в качестве одного из важнейших патогенетических факторов, способствующих развитию социально важнейших осложнений атеросклероза и артериальной гипертензии, обсуждаются механизмы воспалительного поражения сосудистой стенки крупных сосудов и аорты [4 - 6]. Показано, что неоангиогенез в атеросклеротической бляшке, несомненно, является основой ее «нестабильности» и развития, за счет последующей дезинтеграции поверхности и тромбоза, церебральных и коронарных сосудистых ишемических катастроф [7 - 9].

В отдельных работах с использованием МРТ с парамагнитным контрастным усилением (КУ) было продемонстрировано, что при атеросклерозе и АГ воспалительное поражение артериальной и аортальной стенки носит более системный характер и не ограничивается локальным «бляшечным» неоангиогенезом [8, 10]. По сути это является частным подтверждением классических фундаментальных положений о соотношении воспалительных и липидных факторов в патогенезе болезней сердца и сосудов, сделанных еще в 1930-х – 1960-х гг. великими классиками изучения атеросклероза – С.С. Халатовым и А.Н. Климовым [11, 12].

Надежным средством визуализации явлений патологического неоангиогенеза и нарушенного гистогематического барьера является МРТ с КУ [13 - 15]. В частности, с ее помощью удалось показать, что у пациентов с распространенным атеросклерозом степень патологического неоангиогенеза в аорте связана с тяжестью инфарктного повреждения миокарда [16]. При АГ наличие участков усиленного поглощения парамагнетика в стенке восходящей аорты у таких пациентов практически предопределяет развитие очаговых нетрансмуральных повреждений миокарда [10]. Однако взаимосвязь риска мозгового ишемического инсульта при АГ и состояния неоваскулогенеза в стенке крупных сосудов пока совершенно не определена, даже у пациентов с резистентной артериальной гипертензией, у которых риск инсульта выше [17, 18]. В первую очередь это обусловлено тем, что в современных реалиях состояние аортальной стенки у пациентов с АГ в обычных клинических условиях целенаправленно не исследуется.

Поэтому целью настоящего исследования явилось изучение у пациентов с резистентной артериальной гипертензией взаимосвязи между интенсивностью неоангиогенеза в аортальной стенке, оцениваемого по данным МРТ с КУ, и последующего развития у них ишемических нарушений мозгового кровообращения.

Материалы и методы.

Исследование носило ретроспективный характер и реализовывалось на основе регистра комплексного МР-томографического наблюдения за пациентами с резистентной артериальной гипертензией. Первоначально у 58 пациентов была диагностирована артериальная гипертензия, резистентная к медикаментозной терапии, в связи с сохранением высоких цифр артериального давления (АД) и отсутствием достижения целевых уровней АД на фоне постоянного приема трех и более антигипертензивных препаратов, один из которых диуретик. Средний возраст пациентов составил 52,1±9,1 года, индекс массы тела (ИМТ) – 32,9±5,2 кг/м2; избыточная масса тела, где ИМТ был более 30 кг/м2, наблюдалась у 71% пациентов. Почечная недостаточность со снижением скорости клубочковой фильтрации (СКФ) не отмечалась, и, в среднем, СКФ составляла 81 ± 12 мл/мин/1,73 м². Гипертрофия левого желудочка отмечалась более чем у 70% обследованных, с разбросом величины массы миокарда левого желудочка в пределах 120 – 514 г. Атеросклероз каротидных артерий отмечался более чем у 55% обследованных, но при этом степень стеноза внутренней сонной артерии была гемодинамически незначима и составляла 26,5 ± 12,7%.

Всем пациентам по поводу резистентного характера АГ и малой эффективности антигипертензивной терапии проводилась транскатетерная двусторонняя ренальная денервация (десимпатизация почечных артерий) – радиоча-

Таблица №1. Клиническая характеристика пациентов (n=58), которым выполнялась РЧА почечных артерий.

Показатели Index	M ± σ
Количество групп антигипертензивных средств, шт. No. of groups of antyhypertensive drugs	4,0 (3; 7)
Среднее суточное систолическое АД, мм рт. ст. Average 24 h systolic arterial pressure, mm Hg	157,5 ± 19,7
Среднее суточное диастолическое АД, мм рт. ст Average 24 h diasystolic arterial pressure, mm Hg	93,5 ± 16,5
Средняя суточная ЧСС, уд./мин Average 24 h heart frequency, 1/min	72,7 ± 10,5
Значение массы левого желудочка, г Left ventricular myocardial mass, g	232,0 ± 26,4 (min 110,0; max 510,0)
Скорость клубочковой фильтрации, мл/мин/1,73 м² Glomerular filtration rate, ml/min/1,73 sqm	83,5±14,4
Стенозирование сонных артерий, % Carotid artery stenosis	26,4±12,4

Таблица №2. Динамика изменений показателей артериального давления после процедуры радиочастотной аблации.

Показатели Index	Исходно (n=58)	24 недели после РЧА, n=48	48 недель после РЧА, n=41
Среднее суточное систолическое АД, мм рт. ст. Average 24 h systolic arterial pressure, mm Hg	157,5 ± 19,7	146,9 ± 18,7 p < 0,02	145,2 ± 14,6 p < 0,01
Среднее суточное диастолическое АД, мм рт. ст. Average 24 h diasystolic arterial pressure, mm Hg	93,5 ± 16,5	87,1± 14,5 p <0,05	85,8 ± 11,3 p < 0,02

стотная аблация (РЧА) [17], среднее количество наносимых радиочастотных воздействий на каждую сторону составило 6 ± 2. Каких-либо нежелательных побочных эффектов, связанных непосредственно с выполняемым вмешательством, ни у одного пациента после проведения РЧА зафиксировано не было.

После выполнения РЧА у всех пациентов произошло значимое снижение уровня АД по данным 24-часового мониторинга АД (см. табл. №2).

Для оценки состояния головного мозга – органа мишени при артериальной гипертензии – у 36 пациентов была выполнена МРТ головного мозга в сроки до проведения РЧА, спустя 6 - 8 мес. после РЧА, через год и три года после РЧА.

МРТ головного мозга выполнялась на МР-томографах Toshiba Titan Vantage (пр-ва Toshiba Medical, с индукцией магнитного поля 1,5 Т). Для Т1-взвешенных изображений (Т1-ВИ) в аксиальной и сагиттальной плоскостях: TR = 450 мс, TE = 15 мс, угол α =700, матрица 256 х 256, размер поля 32 х 32 см, при толщине среза 4 - 5 мм. Изображения в режиме Т2 (Т2-ВИ), при тех же размерах, толщине среза и матрице, имели следующие параметры: TR = 6000 мс, TE = 117 мс, и проводились в аксиальной плоскости. Во всех случаях протокол проведения МРТ головного мозга был неизменным.

За время наблюдения после РЧА у 9 из всех пациентов имели место и были верифицированы при МРТ ишемические инфаркты головного мозга. Эти пациенты составили группу 1. Летальных исходов среди них не было. На рисунке 1 представлена типичная для группы 1 картина Т2-ВИ головного мозга у пациента С., 62 лет, у которого в ходе наблюдения, спустя 10 месяцев после проведения РЧА почечных артерий по поводу резистентной артериальной гипертензии, развился правосторонний ишемический инсульт. На исходных (рис. 1 а) аксиальных Т2-ВИ МРТ головного мозга непосредственно после проведения РЧА (спустя 5 дней) можно видеть лишь деликатные перивентрикулярные микроциркуляторные нарушения, а спустя 10 месяцев после РЧА на томосрезе, на том же уровне и с теми же параметрами записи (рис. 1 б), хорошо видна картина перенесенного ишемического инсульта в бассейне средней мозговой артерии справа. На рис. 1 б выделена толстыми стрелками хорошо видимая зона ишемического инсульта в правом полушарии, и также обращает на себя внимание прогрессирование, по сравнению с исходным сканом, микроциркуляторных ишемических нарушений в левостороннем полушарии, также в бассейне средней мозговой артерии (мелкие очажки об-

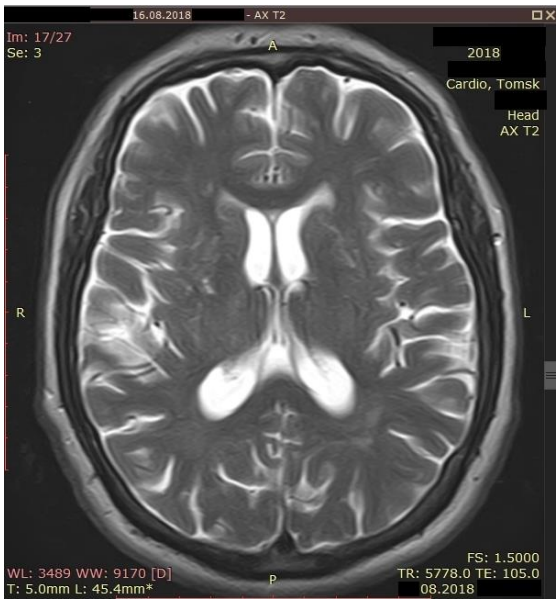

Рис. 1 а (Fig. 1 a)

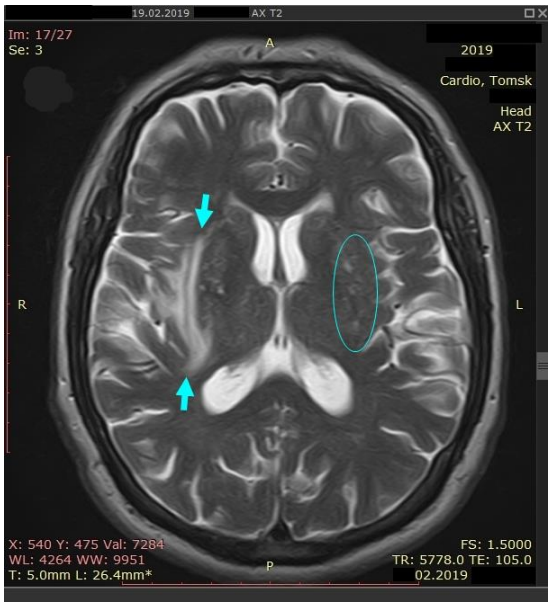

Рис. 1 б (Fig. 1 b)

Рис. 1. МРТ головного мозга, Т2-ВИ.

Пациент С., из группы 1, типичная картина головного мозга до (а) и после (б), спустя 10 месяцев, после развития правостороннего ишемического инсульта.

Fig. 1. MRI, brain, T2-WI.

Patient S., from group 1, a typical picture of the brain before (a) and after (b), 10 months later after the development of right-sided ischemic stroke.

ведены тонким эллипсом). Одновременно заметен и положительный эффект РЧА – уменьшение на 1-1,5 мм поперечных размеров правого и левого боковых желудочков (рис. 1 а,б).

Группу 2 составили 27 пациентов, у которых при наблюдении в течение трех лет и более неврологических признаков развития ишемического инсульта не отмечалось, и на всех сроках наблюдения это было верифицировано при МРТ.

В качестве контрольной группы послужили 12 пациентов, у которых артериальная гипертензия как таковая отсутствовала, и которым МРТ сердца, грудной клетки нисходящей аорты вплоть до бифуркации в целом была выполнена как часть исследования органов грудной клетки с парамагнитным контрастным усилением, в связи с подозрением на опухолевое поражение легких.

МРТ аорты и, в частности, аортальной стенки с КУ у всех указанных выше пациентов проводилась как часть МР-томографического исследования почек у этих лиц, в свою очередь представлявшего собой часть комплексного лучевого обследования в динамике наблюдения пациентов с АГ. В частности, МРТ включала в себя Т2-ВИ (TR= 4000 мс, TE=25 мс) и Т1- ВИ (TR=450 мс, TE = 12 мс) в аксиальных и сагиттальных плоскостях. В том числе были получены Т1-ВИ с подавлением сигнала от жировой ткани (TR=150 мс, TE = 4 мс), до и спустя 12-15 минут после парамагнитного контрастирования в корональной плоскости. Такое время контрастирования было ранее выбрано как оптимальное для достижения максимальной контраст-индуцированной интенсивности в областях и участках накопления контрастного препарата, и, в то же время, обеспечивающее возможно малое время нахождения пациента в области магнитного поля, во избежание артефактов от движения и психологического дискомфорта.

Парамагнитное контрастирование осуществлялось с использованием препаратов – комплексов Gd (гадоверсетамид – ТМОптимарк, пр-ва Р-Фарм, или гадотеридол – ТМПрохэнс, пр-ва Бракко). Препараты вводились внутривенно медленно в дозировке 0,05 ммоль/кг массы тела. Половинная к обычной доза используется в наших исследованиях почек (но не других органов) у пациентов с АГ рутинно потому, что при относительно низких дозировках зависимость между концентрацией препарата в крови и изменениями интенсивности Т1-ВИ достаточно близки к линейным [7], и в этом случае соотношение величин ИУ для различных анатомических структур относительно паренхимы почки может позволить оценить величину проницаемости в патологическом очаге относительно величины СКФ. Наряду с визуальным анализом картины МРТ при КУ, определялись

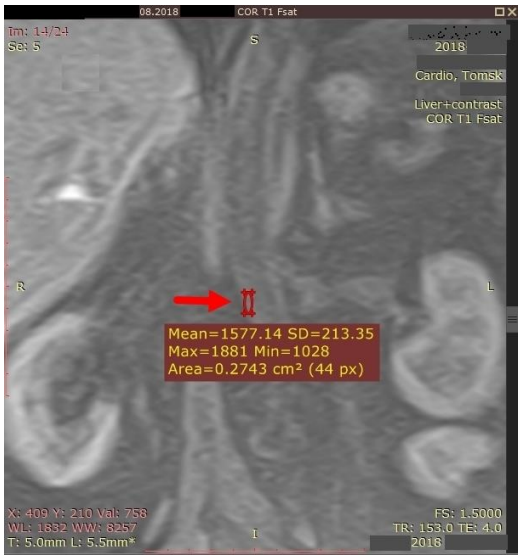

Рис. 2 а (Fig. 2 a)

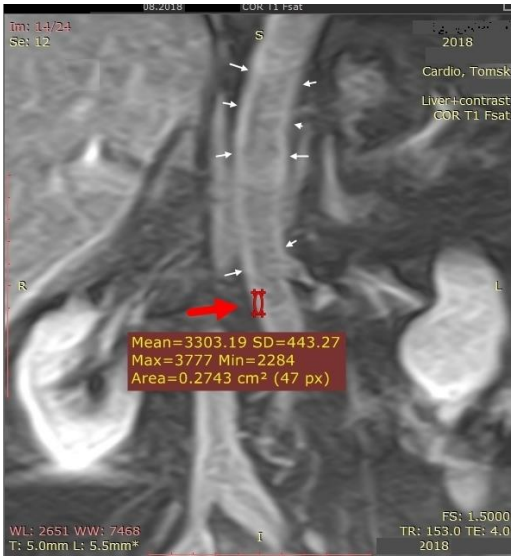

Рис. 2 б (Fig. 2 b)

Рис. 2. МРТ почек, аорты и забрюшинного пространства, Т1-ВИ с подавлением сигнала от жировой ткани, корональная плоскость. Тот же пациент.

а – Т1-ВИ до КУ, б – спустя 9-12 минут после КУ. Стрелками отмечено контраст-индуцированное усиление изображения стенки нисходящей аорты, также показаны типичные участки стенки аорты, по которым определялась интенсивность Т1-ВИ и рассчитывался ИУ = (Инт Т1КУ)/(Инт Т1Исходная). В данном случае ИУ = 3303/1577 = 2,094.

Fig. 2. MRI of the kidneys, aorta and retroperitoneal space, T1-WI with fat suppression, coronal plane. The same patient.

a – T1-WI before contrast enhancement, b – in 9-12 minutes after contrast enhancement. The arrows indicate the contrast-induced enhancement on the image of the descending aorta wall, and also show typical areas of the aortic wall, which were used to determine the intensity of T1-WI and to quantify the index of enhancement, as IE = (Int T1CE)/(Int T1pre-CE). In this patient the IE = 3303/1577 = 2,094.

диаметр и толщина стенки аорты на соответствующих уровнях, рассчитывался для трех удаленных друг от друга на 5-7 мм участков стенки аорты индекс усиления Т1-ВИ стенки аорты, как отношение средних интенсивностей на элемент изображения в исследуемом участке стенки аорты: ИУ=(Инт. Т1-ВИ.МРТ)КУ / (Инт. Т1-ВИ.МРТ)Исходн , как показано ниже (рис. 2).

На рисунке 2 представлена картина парамагнитного контрастного усиления Т1-ВИ почек, аорты и забрюшинного пространства в корональной плоскости, с подавлением сигнала от жировой ткани, у того же пациента, что и на рисунке 1, до КУ (рис. 2 а) и спустя 9-12 минут после КУ (рис. 2 б). Исследование аорты с КУ выполнено за 10 месяцев до развития у этого пациента правостороннего ишемического инсульта. На рис. 2 б отмечено контраст-индуцированное усиление изображения стенки нисходящей аорты (тонкими стрелками). Также хорошо видно выраженное усиление изображения почек, за счет физиологической фильтрации контраста-парамагнетика в корковом слое. Кроме того, отмечен участок стенки, по которому производилось определение интенсивности Т1-ВИ до и после КУ, и затем по этим величинам проводился расчет индекса усиления изображения, как представлено выше.

Все исследования проводились на МР-томографе Toshiba Titan Vantage (пр-ва Toshiba Medical, с индукцией магнитного поля 1,5 Т).

Статистическая обработка результатов проводилась с помощью прикладного статистического пакета Origin 6.1 (OriginLab Inc., Texac), с использованием параметрических и непараметрических критериев.

Результаты.

Как уже было отмечено выше, в разделе «Материалы и методы», пациенты были разделены на две группы в зависимости от наличия у них острого нарушения мозгового кровообращения, развившегося в период трехлетнего наблюдения за ними после проведения РЧА почечных артерий: группу 1 (9 пациентов), у которых ишемический инсульт был, и группу 2 (27 пациентов), у которых он не развился.

Ни один из клинических показателей, обычно используемых для оценки тяжести и стадирования артериальной гипертензии, в этих двух прогностически различных группах

Таблица №3. Показатели артериального давления непосредственно после выполнения РЧА почечных артерий у пациентов с развившимся впоследствии ишемическим нарушением мозгового кровообращения и без него. Как среднее ± среднеквадратичное отклонение. Достоверность различия p – для межгруппового сравнения.

Группа пациентов Group of patients	Офисное систолическое АД, мм рт. ст. Office systolic AP, mm Hg	Офисное диастолическое АД, мм рт. ст. Office diastolic AP, mm Hg	Суточное систолическое АД, мм рт. ст. 24h systolic AP, mm Hg	Суточное диастолическое АД, мм рт. ст. 24h diastolic AP, mm Hg
1 - Пациенты с инсультом в течение трех лет наблюдения Patients with stroke during 3-years follow-up (n= 9)	132 □ 15 p > 0,05	89 □ 8 p < 0,05	128 □ 13,6 p > 0,05	84 □ 19 p > 0,05
2 - Пациенты без инсульта в течение трех лет наблюдения Patients without stroke during 3-years follow-up (n= 27)	127 □ 15	78 □ 11	129 □ 14,8	76 □ 15

не различался, в первую очередь – артериальное давление после проведения у них процедуры РЧА (как видно из табл. №3), кроме диастолического АД: у пациентов с инсультом в течение трех лет после РЧА оно было достоверно выше. Прогностических различий по этому показателю не получилось. Также не было межгрупповых различий в других клинических и клинико-биохимических показателях.

Геометрические размеры аорты и толщина аортальной стенки в группах пациентов с развившимся в динамике наблюдения ишемическим инсультом и без него достоверно не отличались. В частности, у этих групп пациентов поперечник просвета аорты на уровне над почечными артериями составлял 22,1 ± 2,4 мм (n=9) и 22,8 ± 2,7 мм (n = 27) соответственно. Толщина стенки аорты на этом уровне составила у них 3,9 ± 0,7 (n=9) и 3,7 ± 0,8 (n = 27). Обе группы достоверно отличались от контрольной по толщине стенки аорты, поскольку она составляла у всех контрольных лиц менее 2,7 мм (в среднем 2,2 ± 0,4 мм), при диаметре аорты 21,3 ± 0,9.

По исследуемому нами показателю – индексу усиления Т1-ВИ стенки аорты при МРТ с КУ как маркеру интенсивности неоваскулогенеза – у наших пациентов контрольной группы величины у всех не превышали 1,12 (рис. 3). У пациентов с инсультом, развившимся в течение трехлетнего периода наблюдения после РЧА (n=9), величина индекса усиления составила в среднем 2,12 ± 0,31, а у пациентов без инсульта в течение трех лет после РЧА (n=27) индекс усиления был достоверно и существенно меньше: 1,66 ± 0,19.

Показатели индивидуального распределения ИУ у лиц с артериальной гипертензией, в зависимости от развития у них ишемического инсульта в течение трех лет после проведения радиочастотной аблации почечных артерий, представлены на рисунке 3.

Наилучшим образом группы пациентов с инсультом в течение трехлетнего наблюдения и без него разделялись, по данным ROC-анализа, величиной ИУ = 1,82. Чувствительность в выявлении лиц с высоким риском инсульта составила при использовании этого критерия 0,78, а специфичность – 0,93. Достоверной корреляции между величиной индекса усиления и геометрическими размерами поперечника аорты и толщины ее стенки не было выявлено.

Обсуждение.

Данное исследование было выполнено с использованием результатов обследования пациентов, у которых в связи с резистентным характером артериальной гипертензии была проведена РЧА почечных артерий с целью их десимпатизации.

Неоднократные исследования частоты мозговых инсультов у пациентов с АГ, в зависимости от проводимого лечения, показали, что адекватное снижение АД при высокой приверженности пациентов к медикаментозной терапии и при использовании современных антигипертензивных средств, безусловно, обеспечивает значительное снижение частоты мозговых инсультов [1, 17, 18]. Однако снижения частоты нарушений мозгового кровообращения до среднепопуляционных значений у пациентов с АГ даже при достижении целевых значений АД все же не происходит [2, 18]. При резистентной АГ частота мозговых инсультов значительно выше [17].

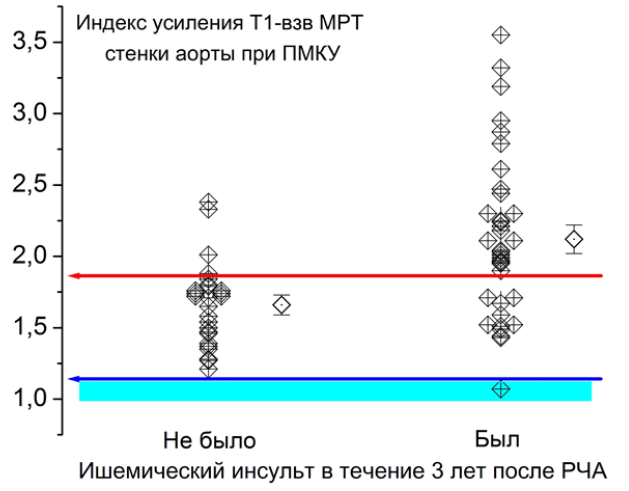

Рис. 3 (Fig. 3)

Рис. 3. Диаграмма.

Индивидуальное распределение величин индекса усиления интенсивности Т1-ВИ стенки аорты у пациентов с АГ после РЧА почечных артерий, в зависимости от наличия (правый столбец) или отсутствия (левый столбец) у них инсульта в течение трех лет. Представлены значения в группах с АГ у всех пациентов, а рядом –средние по группам. Голубой стрелкой и закрашенной зоной показан диапазон нормальных значений индекса усиления в группе контроля. Красной стрелкой отмечено значение ИУ=1,82, наилучшего разделения групп с инсультом в течение трех лет и без него, по данным ROC-анализа.

Fig. 3. Diagram.

Individual distribution of values of the enhancement index of the T1-WI of the aortic wall, with fat suppression, in patients with hypertension, after the renal artery RFA procedure, depending on the presence (right column) or absence (left column) of an ischemic stroke during three years of follow-up. All values in the groups with AH are presented for all regions of calculation for all patients, and next to them are the average values for the groups. The blue arrow and the shaded area show the range of normal values of the gain index-in the control group, without AG. The red arrow indicates the value of IU=1.82, the best division of groups according to the ROC analysis.

Проведение РЧА, как правило, способствует достоверному снижению АД при резистентной АГ, и данные нашего контингента пациентов (табл. №2, табл. №3) свидетельствуют об этом. Однако снижение артериального давления сопровождается сохраняющейся у пациентов с резистентной АГ высокой частотой развития ишемических нарушений мозгового кровообращения – у 9 из 36 пациентов в течение трех лет наблюдения.

В свое время еще классиками отечественной патофизиологии и терапии – Халатовым С.С., Лангом Г.Ф., Климовым А.Н. [11, 12] отмечалось, что воспаление – поражение стенки крупных сосудов, приводящее к их фиброзу и повышению ригидности, – играет в развитии артериальной гипертензии роль, сравнимую с таковой других патогенетических механизмов формирования артериальной гипертензии.

Прижизненные исследования микроциркуляции аортальной стенки в клинике до появления методов магнитного резонанса с КУ были практически невозможны. После внедрения в массовую практику МРТ головного мозга с КУ [14, 19] было сформулировано, что патологические явления неоангиогенеза в медии крупных и средних артериальных сосудов сочетаются с повышенной проницаемостью гистогематического эндотелиального барьера и пониженной механической прочностью вновь образованных vasa vasorum [6, 20 - 22]. Vasa vasorum являются основным механизмом доставки и накопления парамагнитных контрастных препаратов в стенке аорты и крупных артерий и, в первую очередь, в атеросклеротических бляшках [7, 23]. Факт накопления парамагнитных контрастных препаратов в стенке артерий и аорты и в атеросклеротических бляшках является сегодня уже общепринятым, имеет большое диагностическое значение [9, 15, 16]. Сегодня визуализация механизмов патологической аккумуляции контрастов в структурах стенок сосудов становится возможной и с помощью 320- и 640-рядных мультиспиральных компьютерных томографов с повышенной чувствительностью детекторов [24]. Последствием этих патофизиологических механизмов является прогрессирующее повышение механической жесткости и патологическое снижение эластичности аортальной стенки [25 - 27]. Накопление парамагнитного контрастного препарата в толще стенки патологически пораженной артерии или аорты прямо пропорционально отражает плотность васкуляризации – патологического неоангиогенеза [7]. Однако этот эффект именно при АГ был исследован меньше, хотя и было показано, что для такого органа-мишени АГ, как миокард, интенсивность патологического контрастного усиления в области восходящей аорты при МРТ органов грудной клетки с КУ прямо взаимосвязана с риском развития в миокарде очаговых ишемических повреждений [10].

Что касается взаимосвязи мозговых нарушений кровообращения и патологического неоваскулогенеза в стенке аорты и ее ветвей, то известно, что при интенсивном контрастировании бляшки и стенки каротидной артерии вероятность и тяжесть инсульта у таких пациентов достоверно больше [9]. В свою очередь интенсивность накопления парамагнетика в стен-

ке каротидных артерий взаимосвязана с интенсивностью неоангиогенеза в стенке дуги аорты [15].

В представленном здесь исследовании удалось показать, что у пациентов с резистентной артериальной гипертензией, даже в условиях максимально эффективно выполненной, судя по снижению АД, РЧА почечных артерий, интенсивность КУ стенки аорты в абдоминальном, механически менее напряженном, чем дуга аорты, участке оказывается прямо взаимосвязана с высокой вероятностью развития мозгового инсульта. Это позволяет говорить о системном характере патологического неоангиогенеза в стенке аорты при тяжелых формах АГ.

Ранее было установлено, что РЧА воздействует, в первую очередь, на состояние неоангиогенеза в стенке почечных артерий и его местно подавляет, но на пространственно отдаленные от них участки аорты в этом аспекте не влияет [28]. В этой связи, опираясь на представленные результаты, рационально полагать, что у пациентов с резистентной артериальной гипертензией после выполнения адекватной РЧА и достоверного снижения АД, продолжает течь воспалительное поражение аортальной стенки. В результате, при интенсивности этих воспалительных механизмов, развивается с высокой вероятностью ишемическое нарушение мозгового кровообращения. Это, во-первых, указывает на необходимость обсуждать противовоспалительную терапию как необходимый компонент лечения АГ и распространенного атеросклероза, направленный на подавление патологического неоангиогенеза в стенке аорты и крупных артерий, для снижения механической жесткости стенки аорты [27, 29]. Во-вторых, необходимо оценивать накопление контраста в стенке аорты у пациентов с тяжелыми формами АГ по данным МРТ с КУ, с целью прогноза и коррекции тактики терапии патологического неоангиогенеза. Учитывая, что структуры аорты хорошо визуализируются также и при некардиологических исследованиях с КУ [14], внимание к представленному синдрому контрастирования аортальной стенки и ее анатомическим характеристикам необходимо и при МРТ с КУ у урологических и нефрологических пациентов.

Ранее, на ограниченном материале, было показано, что такой препарат, как мексидол, приводит к подавлению неоангиогенеза и воспалительных механизмов именно в области аортальной стенки и к снижению вероятности ОНМК у пациентов с 1-2 стадиями АГ, без развития резистентности [30]. Однако для уверенного заключения такого рода и, самое главное, подбора оптимальной тактики терапии воспалительного поражения артериальной стенки у пациентов с АГ конечно же потребуются исследования, намного большие по объему и характеру методической организации, возможно, и межцентровые. Однако нельзя не отметить, что использование противовоспалительных препаратов, воздействующих на аортальную стенку у пациентов с резистентной АГ, а, возможно, и у всех пациентов с АГ, патофизиологически обосновано теперь более чем прежде.

Заключение.

Таким образом, усиление интенсивности стенки аорты при МРТ с парамагнитным контрастированием оказывается взаимосвязанным с риском развития мозговых ишемических нарушений у пациентов с резистентной артериальной гипертензией даже при достижении контроля АД путем комбинации адекватной лекарственной терапии и радиочастотной абляции почечных артерий. Это, с одной стороны, открывает возможность более достоверного прогнозирования риска инсульта у таких пациентов, а с другой – ставит в практическую плоскость включение в состав антигипертензивной терапии средств, снижающих активность воспаления и патологического неоангиогенеза в аортальной и артериальной стенке.

Источник финансирования и конфликт интересов.

Авторы данной статьи подтвердили отсутствие финансовой поддержки исследования и конфликта интересов, о которых необходимо сообщить.

Список Литературы:

1. Оганов Р.Г., Тимофеева Т.Н., Колтунов И.Е., Константинов В.В., Баланова Ю.А., Капустина А.В., Лельчук И.Н., Шальнова С.А., Деев А.Д.. Эпидемиология артериальной гипертонии в России: результаты федерального мониторинга 2003 - 2010гг. Кардиоваскулярная терапия и профилактика. 2011; 10 (1): 9-13.

2. Трофимова Т.Н., Козлова О.В. Лучевая диагностика 2018 в цифрах и фактах. Лучевая диагностика и терапия. 2019; (3 (10): 100-102.

3. Косова В.Ю., Медведев И.Н. Современный взгляд на эпидемиологию, патогенез и классификацию артериальной гипертонии. Вестник науки и образования. 2019; 9-1 (63): 87-90.

4. Raffetto JD, Khalil RA. Matrix metalloproteinases and their inhibitors in vascular remodeling and vascular disease. Biochem Pharmacol. 2008; 75 (2): 346 - 359.

5. Cai K, Caruthers SD, Huang W, Williams TA, Zhang H, Wickline SA, Lanza GM, Winter PM.

MR molecular imaging of aortic angiogenesis. JACC Cardiovasc Imaging. 2010;3 (8): 824-32. doi: 10.1016/j.jcmg.2010.03.012.

6. Багрий А.Э., Щукина Е.В., Мальцев С.В., Цыба И.Н., Воробьев А.С., Приколота О.А., Цыба Н.Ю., Хоменко М.В. Оценка уровней тканевого ингибитора металлопротеиназ-1 у больных хронической ишемической болезнью сердца в соче-

тании с сахарным диабетом 2 типа. Университетская клиника. 2015; 11 (1): 42-43.

7. Усов В.Ю., Бобрикова Е.Э., Максимова А.С., Ребенкова М.С., Роговская Ю.В., Белянин М.Л., Плотников М.П., Кузнецов М.С. Неинвазивная оценка микроваскуляризации каротидных бляшек по данным МРТ сонных артерий с парамагнитным контрастным усилением. Сибирский медицинский журнал (Томск). 2016; 31(3): 39-43.

8. Бобрикова Е Э , Щербань Н.В., Ханеев В.Б., Шелковникова Т.А., Буховец И.Л., Плотников М.П., Усов В.Ю. Высокоразрешающая контрастированная МРТ в оценке состояния атеросклеротических бляшек брахиоцефальных артерий: взаимосвязь с ишемическими повреждениями мозга. Бюллетень сибирской медицины. 2012; 11 (S1): 18-20.

9. Страздень Е.Ю., Шария М.А., Тарарак Э.М., Устюжанин Д.В., Радюхина Н.В. Оценка структуры атеросклеротической бляшки методом магнитно-резонансной томографии с целью определения ее стабильности. Регионарное кровообращение и микроциркуляция. 2013; 12 (1) (45): 31-35. DOI: 10.24884/1682-6655

10. Усов В.Ю., Мочула О.В., Рюмшина Н.И., Максимова А.С., Фальковская А.Ю., Ярошевский С.П., Лучич М., Лукьянёнок П.И., Беличенко О.И. Патологический неоваскулогенез стенки аорты как предиктор повреждения миокарда у пациентов с артериальной гипертензией, по данным МР-томографического исследования с контрастным усилением. Терапевт. 2018; (1-2): 17-27.

11. Халатов С.С. Физиологическая эндокринная система и эндокринопатии в свете новой теории природы и происхождения гормональных начал. М., Изд-во МГУ. 1944. 347 с.

12. Климов А Н. Иммунобиохимические механизмы развития атеросклероза. Л. Медицина. 1976. 278 с.

13. Синицын В.Е., Дадвани С.А., Мершина Е.А., Артюхина Е.Г., Белышева Е.С. Магнитно-резонансная ангиография в диагностике и хирургическом лечении заболеваний брюшной аорты и артерий нижних конечностей. Ангиология и сосудистая хирургия. 2001; (2): 23-29.

14. Терновой С.К., Синицин В.Е. Развитие компьютерной томографии и прогресс лучевой диагностики. Радиология - практика. 2005; (4): 23-29.

15. Максимова А.С., Буховец И.Л., Гусакова А.М., Бобрикова Е.Э., Плотников М.П., Вусик Е.А., Усов В.Ю. МРТ с контрастным усилением в оценке взаимосвязи атеросклеротического поражения сонных артерий и аортальной стенки. Атеросклероз. 2017; 13 (4): 11-16. DOI: 10.15372/ATER20170402

16. Максимова А. С., Синицын В. Е., Лишманов Ю. Б., Усов В. Ю. Магнитно-резонансная томография с парамагнитным контрастным усилением в оценке атеросклеротического поражения аорты и его взаимосвязи с тяжестью повреждения миокарда при инфаркте. Российский кардиологический журнал. 2019; 24 (12): 10–14. doi:10.15829/1560-4071-2019-12-10-14

17. Мордовин В.Ф., Рипп Т.М., Ситкова Е.С. Кардиальная патология у пациентов с резистентной артериальной гипертонией. Сибирский медицинский журнал (г. Томск). 2019; 34 (3): 53-59.

18. Чазова И.Е., Аксенова А.В., Ощепкова Е.В. Особенности течения артериальной гипертонии у мужчин и женщин (по данным национального регистра артериальной гипертонии). Терапевтический архив. 2019; 91 (1): 4–12. DOI: 10.26442/00403660.2019.01.000021

19. Беличенко О.И., Дадвани С.А., Абрамова Н.Н., Терновой С.К. МРТ в диагностике цереброваскулярных заболеваний. Видар, М., 1998. 112 с.

20. Winter PM, Morawski AM, Caruthers SD, Fuhrhop RW, Zhang H, Williams TA, Allen JS, Lacy EK, Robertson JD, Lanza GM, Wickline SA. Molecular imaging of angiogenesis in early-stage atherosclerosis with alpha(v)beta3-integrin-targeted nanoparticles. Circulation. 2003; 108 (18): 2270 - 2274.

21. Amin M, Pushpakumar S, Muradashvili N, Kundu S, Tyagi SC, Sen U. Regulation and involvement of matrix metalloproteinases in vascular diseases. Front Biosci (Landmark Ed). 2016; 21: 89-118. doi: 10.2741/4378.

22. Xiao W, Jia Z, Zhang Q, Wei C, Wang H, Wu Y. Inflammation and oxidative stress, rather than hypoxia, are predominant factors promoting angiogenesis in the initial phases of atherosclerosis. Mol Med Rep. 2015; 12 (3): 3315 - 3322. doi: 10.3892/mmr.2015.3800.

23. Бобрикова Е.Э. Контрастирование коронарных атеросклеротических поражений при МРТ - исследовании сердца. Медицинская визуализация. 2013; (3): 21-27.

24. Серова Н.С., Кондрашина О.С., Кондрашин С.А. Объемная динамическая 640-срезовая компьютерная томография коронарных артерий. Медицинская визуализация. 2018; 22 (4): 32-39. DOI: 10.24835/1607-0763-2018-4-32-39.

25. Протасов К.В., Дзизинский А.А., Синкевич Д.А. Жесткость периферических артерий и ремоделирование миокарда при различных вариантах артериальной гипертонии. Вестник Санкт-Петербургской государственной медицинской академии им. И.И. Мечникова. 2007; (2); 140-141.

26. Овсянникова В.В., Минаков Э.В. Сравнительная оценка жесткости аорты методами объемной компрессионной осциллометрии и объемной сфигмографии. Системный анализ и управление в биомедицинских системах. 2014; 13 (2): 317-321.

27. Karwowski W., Naumnik B.,Szczepański M., Myśliwiec M. The mechanism of vascular calcification – a systematic review. Med. Sci. Monit., 2012: 18 (1): RA1-11. DOI: 10.12659/msm.882181

28. Рюмшина Н.И., Баев А.Е., Фальковская А.Ю., Лишманов Ю.Б., Усов В.Ю. МРТ сосудистой стенки с парамагнитным контрастным усилением в оценке терапевтического воздействия радиочастотной аблации симпатических сплетений почечных артерий при лечении резистентной артериальной гипертонии Медицинская визуализация. 2019; 23 (1): 56-64. DOI: 10.24835/1607-0763-2019-1-56-64

29. Dudenbostel T, Glasser SP. Effects of antihypertensive drugs on arterial stiffness. Cardiol Rev. 2012; 20 (5): 259-63. doi: 10.1097/CRD.0b013e31825d0a44.

30. Усов В.Ю., Плотников М.П., Дель О.А., Мордовин В.Ф., Беличенко О.И., Замощина Т.А. МР-томография аортальной стенки с парамагнитным контрастным усилением в оценке эффективности длительного применения мексидола при атеросклерозе аорты. Вестник новых медицинских технологий. 2018; 25 (1): 125–132. DOI: 10.24411/1609-2163-2018-15973.

References:

1. Oganov R.G., Timofeeva T.N., Koltunov I.E., Konstantinov V.V., Balanova Yu.A., Kapustina A.V., Lelchuk I.N., Shalnova S.A., Deev A.D.. Arterial hypertension epidemiology in Russia; the results of 2003-2010 federal monitoring. Cardiovascular therapy and prophylaxis. 2011; 10(1): 9-13.

2. Trofimova T.N., Kozlova O.V. Radiology in Saint-Petersburg – 2018. Diagnostic radiology and therapy. 2019; (3 (10): 100-102 (in Russian).

3. Kosova V. Yu., Medvedev I. N. Modern view on epidemiology, pathogenesis and classification of arterial hypertension. Herald of Science and Education. 2019; 9-1(63): 87-90 (in Russian).

4. Raffetto JD, Khalil RA. Matrix metalloproteinases and their inhibitors in vascular remodeling and vascular disease. Biochem Pharmacol. 2008; 75(2): 346 - 359.

5. Cai K, Caruthers SD, Huang W, Williams TA, Zhang H, Wickline SA, Lanza GM, Winter PM.
MR molecular imaging of aortic angiogenesis. JACC Cardiovasc Imaging. 2010 Aug;3(8):824-32. doi: 10.1016/j.jcmg.2010.03.012.

6. Bagriy A.E., Shchukina E.V., Maltsev S.V., Tsyba I.N., Vorobev A.S., Prikolota O.A., Tsyba N.Y., Homenko M.V. Assessment of levels of tissue inhibitor of metalloproteinase 1 in patients with chronic ischemic heart disease combined with type 2 diabetes mellitus. University clinics. 2015; 11(1): 42-43 (in Russian).

7. Ussov W.Yu., Bobrikova E.E., Maksimova A.S., Rebenkova M.S., Rogovskaya Yu.V., Belyanin M.L., Plotnikov M.P.1, Kuznetsov M.S. Noninvasive quantification of microvascular density in carotid plaques using MRI with paramagnetic contrast enhancement. Siberian Medical Journal(Tomsk). 2016; 31(3): 39-43 (in Russian).

8. Bobrikova E.E., Shcherban N.V., Haneev V.B., Schelkovnikova T.A., Bukhovets I.L., Plotnikov M.P., Usov W.Yu. High-resolution contrast-enhanced MRI in evaluation of condition of atherosclerotic plaques of brachocephal arteries : relationship to ischemic brain damage. Bulletin of Siberian medicine. 2012; 11(S1): 18-20 (in Russian).

9. Strazden E. Yu., Shariya M. A., Tararak E. M., Ustyuzhanin D. V., Radyukhina N. V. Assessment of atherosclerotic plaques by magnetic resonance imaging to determine its stability. Regional blood flow and microcirculation. 2013; 12, 1 (45): 31-35. DOI: 10.24884/1682-6655 (in Russian).

10. Ussov W. Yu., Mochula O.V., Ryumshina N.I., Maksimova A.S., Falkovskaya A. Yu., Yaroshevsky S.P., Lucich M., Lukyanenok P.I., Belichenko O.I. Abnormal neovasculogenesis of aortic wall as predictor of myocardial injury in patients with arterial hypertension, according to the contrast-enhanced MRI data. Terapevt. 2018; (1-2): 17-27 (in Russian).

11. Halatov S.S., Physiologic endocrine system and ebdocrinopathies in light of new theory of nature and of origin of hormonal primaries. Moscow., Moscow University Publ. 1944. 347 p. (in Russian).

12. Klimov A N. Immunobiochemical mechanisms of development of atherosclerosis. Leningrad. Meditsina. 1976. 278 p. (in Russian).

13. Sinitsyn V.E., Dadvani S.A., Mershina E.A., Artyukhina E.G., Belysheva E.S. Magnetic resonance angiography in diagnosis and surgical treatment of diseases of abdominal aorta and lower limbs arteries. Angiology and vascular surgery. 2001; (2): 23-29 (in Russian).

14. Ternovoi S.K., Sinitsyn V.E. Development of computed tomography and progress of diagnostic radiology. Radiologia-Praktika. 2005; (4): 23-29 (in Russian).

15. Maksimova A.S., Bukhovets I.L., Gusakova A.M., Bobrikova E.E., Plotnikov M.P., Vusik E.A., Usov V.Yu. Contrast-enhanced MRI in the assessment of the relationships of atherosclerotic lesions of carotid arteries and aortic wall. Atherosclerosis. 2017; 13(4): 11-16. DOI: 10.15372/ATER20170402 (in Russian).

16. Maksimova A. S., Sinitsyn V. E., Lishmanov Yu. B., Ussov W. Yu. Contrast enhanced magnetic resonance imaging in assessment of aortic atherosclerosis and its relation to severity of myocardial injury due to infarction. Russian Journal of Cardiology. 2019; 24 (12): 10-14 doi:10.15829/1560-4071-2019-12-10-14 (in Russian).

17. Mordovin V.F., Ripp T.M., Sitkova E.S. Cardiac pathology in patients with resistant hypertension. Siberian medical journal (Tomsk). 2019; 34 (3): 53-59 (in Russian).

18. Chazova I.E., Aksenova A.V., Oschepkova E.V. Clinical features of arterial hypertension in men and women (according to the National Registry of Arterial Hypertension). Therapeutic Archive. 2019; 91 (1): 4–12. DOI: 10.26442/00403660.2019.01.000021 (in Russian).

19. Belichenko O.I., Dadvani S.A., Abramova N.N., Ternovoy S.K. MRI in diagnosis of cerebrovascular diseases. Vidar Publ., Moscow. 1998. 112 P. (in Russian).

20. Winter PM, Morawski AM, Caruthers SD, Fuhrhop RW, Zhang H, Williams TA, Allen JS, Lacy EK, Robertson JD, Lanza GM, Wickline SA. Molecular imaging of angiogenesis in early-stage atherosclerosis with alpha(v)beta3-integrin-targeted nanoparticles. Circulation. 2003; 108 (18): 2270-2274.

21. Amin M, Pushpakumar S, Muradashvili N, Kundu S, Tyagi SC, Sen U. Regulation and involvement of matrix metalloproteinases in vascular diseases. Front Biosci (Landmark Ed). 2016; 21: 89-118. doi: 10.2741/4378.

22. Xiao W, Jia Z, Zhang Q, Wei C, Wang H, Wu Y. Inflammation and oxidative stress, rather than hypoxia, are predominant factors promoting angiogenesis in the initial phases of atherosclerosis. Mol Med Rep. 2015; 12(3): 3315-3322. doi: 10.3892/mmr.2015.3800.

23. Bobrikova E.E. Contrast Paramagnetic Enhancement of Coronary Atherosclerotic Lesions as Extension of MRI Study of the Heart. Medical Vizualization (Moscow). 2013; (3): 21-27 (in Russian).

24. Serova N.S., Kondrashina O.S., Kondrashin S.A. Volumetric dynamic 640-slice CT of coronary arteries. Medical Visualization. 2018; 22 (4): 32–39. DOI: 10.24835/1607-0763-2018-4-32-39 (in Russian).

25. Protasov K.V., Dzizinskiy A.A., Sinkevich D.A. Rigidity of peripheral arteries and remodelling of myocardium in various types of arterial hypertension. Proceedings of the Saint-Petersburg I.I.Mechnikov State medical Academy. 2007; (2); 140-141 (in Russian).

26. Ovsyannikova V.V., Minakov E.V. Comparative assessment of aortic stiffness using methods of compression oscillometry and volume sphygmography. Systemic analysis and control in biomedical systems. 2014; 13 (2): 317-321 (in Russian).

27. Karwowski W., Naumnik B.,Szczepański M., Myśliwiec M.

The mechanism of vascular calcification – a systematic review. Med. Sci. Monit. 2012: 18 (1): RA1-11. DOI: 10.12659/msm.882181

28. Ryumshina N.I., Baev A.E., Falkovskaya A.Yu., Lishmanov Yu.B., Ussov W.Yu. MRI with paramagnetic contrast enhancement of the arterial vascular wall in follow-up control of therapeutic effect in resistant arterial hypertension treated with radiofrequency ablation of sympathetic plexus of the renal arteries. Medical Vizualization. 2019; 23 (1): 56-64. DOI: 10.24835/1607-0763-2019-1-56-64

29. Dudenbostel T, Glasser SP. Effects of antihypertensive drugs on arterial stiffness. Cardiol Rev. 2012; 20 (5): 259-63. doi: 10.1097/CRD.0b013e31825d0a44.

30. Ussov W.Yu., Plotnikov M.P., Del O.A., Mordovin V.F., Belichenko O.I., Zamoshchina T.A.Contrast-enhanced MRI of the aortic wall in the evaluation of efficiency of ethyl-methyl-hydroxypiridine succinate (Mexidol) long-term use to prevent aortic atherosclerosis progression. Journal of new medical technologies. 2018; 25 (1): 125–132. DOI: 10.24411/1609-2163-2018-15973 (in Russian).

ОРИГИНАЛЬНАЯ СТАТЬЯ

ОСОБЕННОСТИ ВИЗУАЛЬНОЙ ОЦЕНКИ РЕЗУЛЬТАТОВ ПЭТ/КТ С 18F-ФТОРДЕЗОКСИГЛЮКОЗОЙ ПРИ ПОДОЗРЕНИИ НА ИНФЕКЦИОННЫЕ ПРОЦЕССЫ В СЕРДЦЕ И СОСУДАХ

Асланиди И.П., Пурсанова Д.М., Мухортова О.В., Шурупова И.В., Екаева И.В., Катунина Т.А.,. Трифонова Т.А

ФГБУ Национальный медицинский исследовательский центр сердечно-сосудистой хирургии им. А.Н. Бакулева Минздрава России. г. Москва, Россия.

Цель исследования. Изучить особенности визуальной оценки результатов ПЭТ/КТ с 18F-ФДГ при подозрении на инфекционный процесс в сердце и сосудах (ИПСС) после кардиохирургических вмешательств.

Материалы и методы. В анализ включены результаты ПЭТ/КТ, выполненной 190 пациентам – после имплантации ЭКС, протезирования клапанов сердца и сосудов – по поводу подозрения на ИПСС (n=90) и без него (n=100). Проанализированы 241 зона интереса с наличием высокоплотностных материалов на двух типах изображений – с коррекцией атеннуации (КА) и без КА. Окончательный диагноз поставлен на основании клинических (в том числе наблюдения в течение 6+3 месяцев), лабораторно-инструментальных, а также интраоперационных (n=64) данных: подтвержден в 87 и исключен в 154 зонах интереса.

Результаты. Анализ двух типов изображений (с КА и без КА), по сравнению с одним типом (только с КА), позволил повысить показатели специфичности ПЭТ/КТ в диагностике ИПСС с 47% до 78%, точности – с 65% до 84%. Ложное патологическое накопление 18F-ФДГ за счет атеннуационных артефактов выявлено в 47/241 (20%) зонах интереса. Из них в 37/47 (79%) артефакты определялись в области ЭКС, причем преимущественно в ложе устройства (34/37).

Выявлено, что в зонах интереса с истинным патологическим накоплением 18F-ФДГ (n=83) преобладал фрагментарный характер распределения радиофармпрепарата – в 75/83 (90%), а также его высокая интенсивность – в 71/83 (86%).

Заключение. Анализ показал, что для повышения точности результатов ПЭТ/КТ в диагностике инфекционных процессов после кардиохирургических вмешательств патологическое накопление 18F-ФДГ необходимо оценивать на двух типах изображений – с коррекцией атеннуации и без коррекции атеннуации. Также доказано, что для инфекционного процесса в сердце и сосудах характерно неравномерное патологическое накопление 18F-ФДГ высокой интенсивности.

Ключевые слова: ПЭТ/КТ, 18F-ФДГ, 18F-фтордезоксиглюкоза, протезированный клапан, ЭКС, сосудистый протез, инфекция, инфекционный процесс, инфекционный эндокардит.

Контактный автор: Пурсанова Д.М., e-mail: dmpursanova@bakulev.ru

Для цитирования: Асланиди И.П., Пурсанова Д.М., Мухортова О.В., Шурупова И.В., Екаева И.В., Катунина Т.А.,. Трифонова Т.А. Особенности визуальной оценки результатов ПЭТ/КТ с 18F-фтордезоксиглюкозой при подозрении на инфекционные процессы в сердце и сосудах. REJR 2020; 10(4):120-130. DOI:10.21569/2222-7415-2020-10-4-120-130.

Статья получена: **01.09.20** **Статья принята:** **22.09.20**

VISUAL ASSESSMENT OF 18F-FLUORODEOXYGLUCOSE PET/CT RESULTS IN THE DIAGNOSIS OF INFECTIOUS PROCESS IN HEART AND VESSELS AFTER CARDIOVASCULAR INTERVENTIONS

Aslanidis I.P., Pursanova D.M, Mukhortova O.V., Shurupova I.V., Ekaeva I.V., Katunina T.A., Trifonova T.A.

A.N. Bakulev Scientific Center for Cardiovascular Surgery. Moscow, Russia.

Purpose. To study the features of the visual assessment of 18F-fluorodeoxyglucose (18F-FDG) PET/CT results for the diagnosis of infectious process in heart and blood vessels after cardiovascular interventions.

Material and methods. The analysis included PET/CT results in 190 patients – after pacemaker implantation, valve and vessel replacement – for suspected infectious process (n=90) and oncologic patients without it (n=100). A total of 241 areas of interest with the high-density materials were analyzed using two types of images - with attenuation correction (AC) and without AC. All PET/CT results were verified according to clinical, laboratory and intraoperative (n = 64) data: the diagnosis was confirmed in 87 and excluded in 154 areas of interest.

Results. The analysis of two types of images (with and without AC), compared to one type (AC), allowed to increase the specificity – from 47% to 78%, the accuracy – from 65% to 84%. False abnormal 18F-FDG uptake due to attenuation artifact was detected in 47/241 (20%) analyzed areas of interest. Of them in 37/47 (79%), the artifacts were detected in the area of pacemaker, mainly in the device pocket (34/37).
The analysis showed that in areas with true positive results (n=83) the abnormal uptake was mainly focal – in 75/83 (90%) and of high intensity – in 71/83 (86%).

Conclusion. The analysis showed that visual assessment of both types of images – with CA and without CA – allowed to improve the accuracy of PET/CT results in the diagnostics of infectious processes after cardiovascular interventions. It has also been proven that in infectious processes in heart and vessels the abnormal 18F-FDG uptake is focal of high intensity.

Keywords: PET/CT, 18F-FDG, 18F-fluorodeoxyglucose, prosthetic valve, pacemaker, vascular graft, infection, infectious process, infectious endocarditis.

Corresponding author: Pursanova D.M., e-mail: dmpursanova@bakulev.ru

For citation: Aslanidis I.P., Pursanova D.M, Mukhortova O.V., Shurupova I.V., Ekaeva I.V., Katunina T.A., Trifonova T.A. Visual assessment of 18f-fluorodeoxyglucose PET/CT results in the diagnosis of infectious process in heart and vessels after cardiovascular interventions. REJR 2020; 10(4):120-130. DOI:10.21569/2222-7415-2020-10-4-120-130.

.

Received: **01.09.20** **Accepted:** **22.09.20**

Инфекционные процессы в сердце и сосудах (ИПСС) у пациентов после кардиохирургических вмешательств встречаются нечасто – в 1–6% случаев. Однако показатели смертности при данном осложнении высоки – в зависимости от клинической ситуации и выбора лечения достигают 16-80% [1-4].

Диагностика ИПСС является актуальной и сложной проблемой современной кардиологии, кардиохирургии и лучевой диагностики и требует мультидисциплинарного подхода [2, 5]. Подтвержденный диагноз в большинстве случаев является абсолютным показанием к хирургическому лечению по жизненным показаниям [1-3]. Сложность выявления ИПСС связана с полиморфной клинической картиной, а также с отсутствием «золотого стандарта» для постановки диагноза. Диагностика ИПСС основывается на сочетании «больших» и «малых» критериев, основными из которых являются повышение температуры тела более 38ºС без установленных альтернативных причин, положительные посевы крови, а также результаты рутинно используемых трансторакальной и чреспищеводной эхокардиографии (ЭхоКГ), компьютерной томографии с внутривенным контрастированием и магнитно-резонансной томографии [3, 4]. Тем не менее, отрицательные результаты лабораторно-инструментальных данных не исклю-

чают наличия ИПСС, что приводит к необходимости поиска новых методов диагностики [3].

В последние годы в зарубежной литературе появились данные о многообещающих результатах позитронно-эмиссионной томографии с 18F-фтордезоксиглюкозой, совмещенной с компьютерной томографией (ПЭТ/КТ с 18F-ФДГ) в выявлении ИПСС у больных после кардиохирургических вмешательств [6-8]. На основании этого группа экспертов Европейского общества кардиологов включила методику в диагностический алгоритм обследования указанной категории пациентов – патологическое накопление 18F-ФДГ в зоне интереса рекомендовано учитывать при постановке диагноза в качестве «большого» диагностического критерия [2]. Тем не менее, в опубликованных зарубежных исследованиях нет единых стандартизированных критериев интерпретации результатов ПЭТ/КТ. В нашей стране исследования по изучению возможностей ПЭТ/КТ с 18F-ФДГ в диагностике ИПСС в сердце и сосудах проводятся с 2017 г. только в ПЭТ-центре ФГБУ НМИЦ ССХ им. А.Н. Бакулева МЗ РФ. В опубликованных нашей группой авторов статьях представлены результаты полуколичественной оценки ПЭТ/КТ данных при подозрении на ИПСС [9].

Целью исслежования.

Изучить особенности визуальной оценки при интерпретации результатов ПЭТ/КТ с 18F-ФДГ при подозрении на ИПСС.

Материалы и методы.

В анализ включены результаты обследования 190 больных с наличием в анамнезе кардиохирургических вмешательств, которым выполнена ПЭТ/КТ с 18F-ФДГ в ПЭТ-центре отдела ядерной диагностики НЦССХ им. А.Н. Бакулева: 90 (47%) пациентов обследованы по поводу подозрения на ИПСС, остальные 100 (53%) больных – по поводу онкологических заболеваний и включены в контрольную группу без наличия ИПСС.

Пациенты с подозрением на ИПСС (n = 90) обследовались проспективно в различные сроки после кардиохирургических вмешательств: протезирования клапанов (ПК) сердца – 28 (31%), имплантации электронных внутрисердечных устройств (ИЭВСУ) – 22 (24%), имплантации сосудистых протезов (СП) – 13 (14%), ПК и СП – 13 (14%), ПК и ИЭВСУ – 10 (11%), ИЭВСУ и СП – 3 (4%), а также ПК, ИЭВСУ и СП – 1 (2%). У пациентов с несколькими зонами интереса каждая из зон оценивалась отдельно. В анализируемую группу вошли 54 мужчины и 36 женщин; средний возраст составил 53±17 (14–87) года. Интервал между предшествующим хирургическим лечением и проведением ПЭТ/КТ составил от 1 до 404 месяцев, медиана – 33 [10; 61] месяца. Общая характеристика пациентов представлена на рисунке 1.

Большинству пациентов – 71% (64/90) – в связи с высокой вероятностью инфекционного процесса по данным полного клинико-лабораторно-инструментального обследования, в том числе с учетом результатов ПЭТ/КТ, проведено хирургическое лечение. Временной интервал между выполнением ПЭТ/КТ и операцией составил от 1 до 28 дней, медиана – 10 [3; 19] дней. Согласно интраоперационным данным (визуальная оценка и/или результат посева интраоперационного материала) у 62 из 64 (96%) прооперированных больных подтвержден диагноз ИПСС. У 2 из 64 прооперированных пациентов диагноз ИПСС исключен. У остальных 26 из 90 (29%) больных анализируемой группы с подозрением на ИПСС по результатам комплексного клинико-лабораторного и инструментального обследований инфекционный процесс был исключен. Пациенты выписаны без операции, дальнейшее наблюдение в течение 6±3 месяцев подтвердило отсутствие ИПСС.

Таким образом, в анализируемой группе с подозрением на ИПСС (n = 90) диагноз был подтвержден в 69% (62/90) и исключен в 31% (28/90) случаев – в 87 и 54 зонах интереса, соответственно.

Контрольная группа без ИПСС (n = 100): в базе данных ПЭТ-центра за период с января 2014 г. по декабрь 2017 г. проведен поиск пациентов с наличием в анамнезе имплантации ПК, ИЭВСУ и/или СП и с отсутствием лихорадки на момент проведения ПЭТ/КТ. Были выявлены 68 пациентов, которым ПЭТ/КТ с 18F-ФДГ выполнялась по поводу онкологических заболеваний. При этом у 17 из 68 (25%) отмечалось интенсивное физиологическое накопление 18F-ФДГ в миокарде, что исключало возможность точной оценки ПК и интракардиальных отделов электродов ИЭВСУ. В результате было отобрано 51 из 68 (75%) пациентов для включения в контрольную группу без ИПСС: с ПК – 19, ИЭВСУ – 25, СП – 7.

Кроме того, в контрольную группу проспективно включено 49 аналогичных пациентов, обследованных в ПЭТ-центре с января 2018 г. по сентябрь 2020 г. по поводу онкологических заболеваний. Критериями включения являлось отсутствие лихорадки на момент проведения ПЭТ/КТ, а также отсутствие физиологического накопления 18F-ФДГ в миокарде.

Таким образом, всего в контрольную группу включено 100 пациентов с наличием в анамнезе различных кардиохирургических вмешательств: протезирования клапанов сердца – 30 (30%), имплантации ИЭВСУ – 50 (50%) и имплантации СП – 20 (20%). В анализируемую группу вошли 55 женщин и 45 мужчин; средний возраст составил 61±17 (27–85) год. Интервал между предшествующим хирургическим лечением и проведением ПЭТ/КТ у ретроспек-

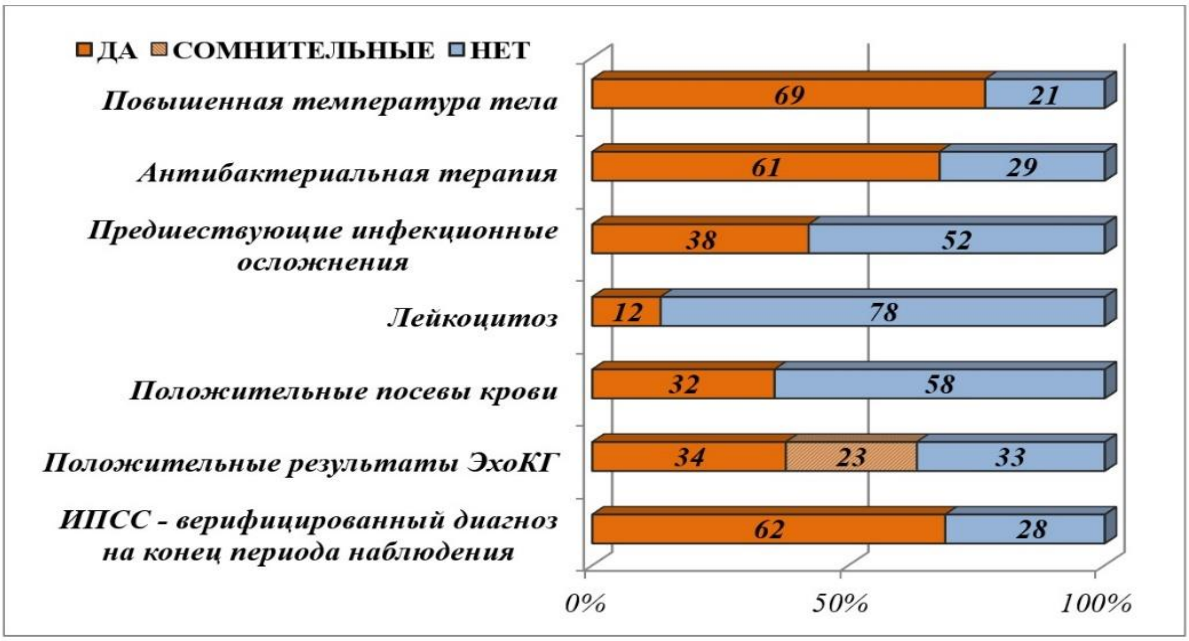

Рис. 1 (Fig. 1)

Рис. 1. Диаграмма.

Распределение пациентов с подозрением на ИПСС (n = 90) в зависимости от результатов клинико-лабораторно-инструментального обследования на момент выполнения ПЭТ/КТ.

Fig. 1. Diagram.

Distribution of patients with suspected infectious process (n = 90) according to clinical, laboratory and instrumental data at PET/CT.

тивно выбранных больных составил не менее 3 месяцев, медиана времени у проспективно набранных пациентов – 63 [41; 75].

Всего в анализируемой группе в целом – у пациентов с подозрением на ИПСС и контрольной группы – проанализирована 241 зона интереса: ПК (n = 93), ИЭВСУ (n = 85) и СП (n = 63).

Исследования выполнялись на гибридной системе ПЭТ/КТ «Biograph – 64» True Point фирмы Siemens, сочетающей в себе высокоскоростной позитронно-эмиссионный томограф с трансаксиальным разрешением 4,2 мм и 64-срезовый спиральный рентгеновский компьютерный томограф. С целью уменьшения физиологического накопления 18F-ФДГ в миокарде левого желудочка все больные с подозрением на ИПСС проходили специальную подготовку, которая включала строгую безуглеводную диету в течение 48 часов с периодом голодания 15 часов и более.

Сканирование выполнялось через 90 минут после внутривенного введения 18F-ФДГ (175-200 МБк) по стандартному протоколу в режиме обследования «всего тела» – от уровня глазниц до верхней трети бедра; с последовательным выполнением КТ- и ПЭТ-сканирований. Более подробно методика выполнения ПЭТ/КТ изложена в опубликованной нами ранее статье [9]. Для коррекции искажения эмиссионных данных за счет рассеивания и поглощения излучения окружающими тканями (аттенуации) ПЭТ-данные реконструировались по КТ сканам.

Интерпретация изображений осуществлялась визуально по виртуальному трехмерному ПЭТ-изображению, а также по всем трем типам изображений (КТ, ПЭТ и фузионированному) в трех проекциях. Визуальная оценка проводилась в три этапа:

1) анализ изображений только с коррекцией атеннуации (КА) данных: патологическое накопление 18F-ФДГ в зоне интереса, независимо от интенсивности, характера и протяженности накопления, принималось за положительный результат ПЭТ/КТ;

2) анализ двух типов изображений – с КА и без КА: за положительный результат ПЭТ/КТ принималось патологическое накопление 18F-ФДГ в зоне интереса, сохраняющееся на двух типах изображений (рис. 2); патологическое накопление 18F-ФДГ, определяющееся только на изображениях с КА, расценивалось как атеннуационный артефакт;

3) качественный анализ изображений, включавший оценку характера накопления 18F-ФДГ на изображениях с КА – фрагментар-

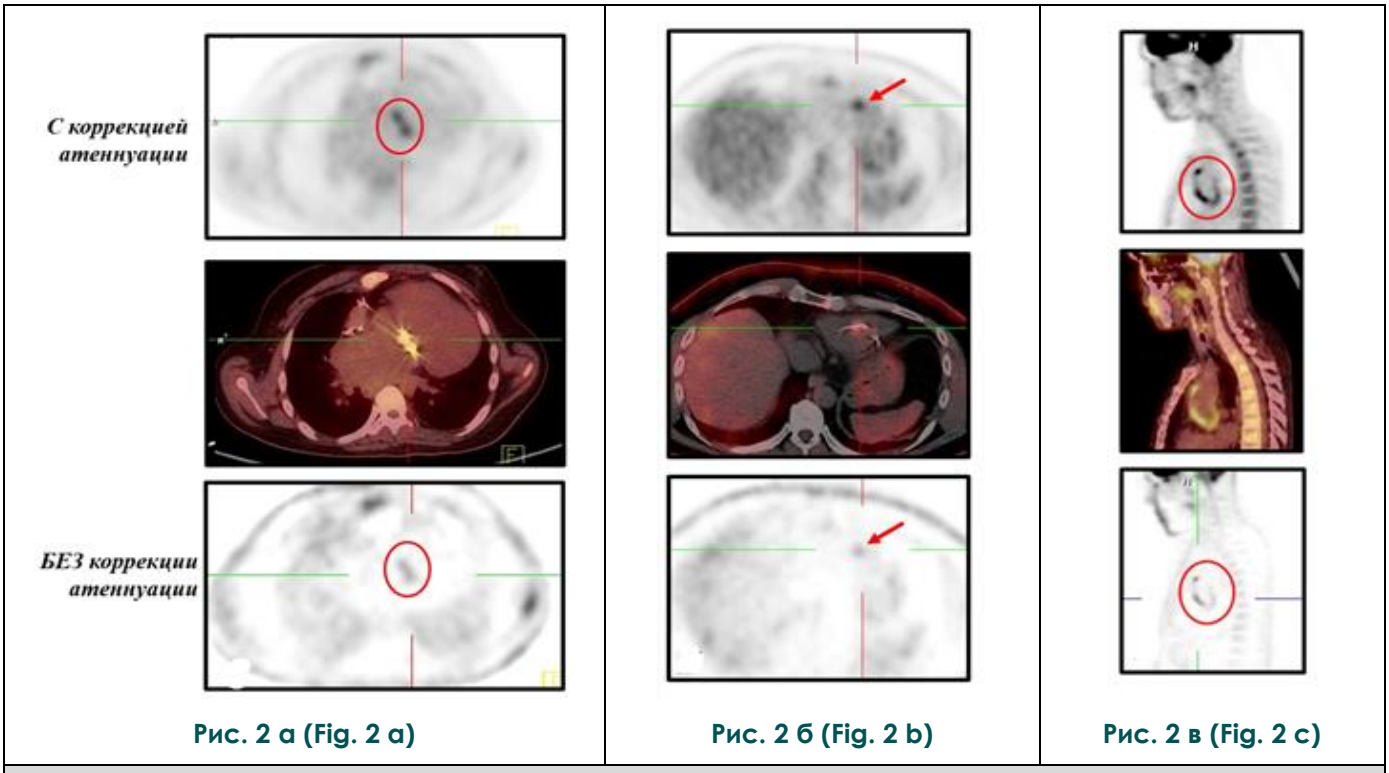

Рис. 2. ПЭТ с коррекцией атеннуации, фузионированного ПЭТ/КТ и ПЭТ без коррекции атеннуации, аксиальные (а, б) и сагиттальные (в) реконструкции.

Примеры накопления 18F-ФДГ в зонах интереса: (а,б,в) патологические очаги гиперметаболической активности (красные круги и стрелки) определяются на двух типах изображений – как с коррекцией аттенуации, так и без коррекции атеннуации – в зоне протеза клапана (а), по ходу электрода в полости правого желудочка (б), по ходу сосудистого протеза восходящей аорты (в).

Fig. 2. PET with atennuation correction, fused PET/CT, non-attenuation correction images. Axial (a, b) and sagittal (c) projections of images.

Examples of 18F-FDG uptake in the regions of interest: (a,b,c) abnormal 18F-FDG uptake (red circles and arrows) detected on both types of images – attenuation corrected and non-attenuation corrected –in the prosthetic valve area (a), along the intracardiac portion of lead (b), along the ascending aortic graft (c).

ный или диффузный, – а также его интенсивность по трехбалльной шкале на изображениях без КА: зона интереса сравнивалась с прилежащими структурами, где 1 балл – отсутствие различий, 2 балла – патологическое накопление 18F-ФДГ в зоне интереса незначительно выше фонового, 3 балла – патологическое накопление 18F-ФДГ в зоне интереса значительно выше фонового (рис. 3).

Для выполнения статистических расчетов использовали программу SPSS Statistics. Значения средних по группам представлены как среднее арифметическое ± стандартное отклонение, 95% доверительный интервал, который учитывает объем малой выборки. Расчет диагностических показателей метода – чувствительности, специфичности, точности, положительной и отрицательной прогностической ценности метода проводили по общепринятым формулам.

Результаты.

Первым этапом проведена визуальная оценка изображений только с КА: истинные результаты ПЭТ/КТ получены в 156 из 241 (65%) зон интереса, тогда как ложные – в 85/241 (35%). Распределение результатов ПЭТ/КТ в зависимости от наличия или отсутствия накопления 18F-ФДГ в зоне интереса на изображениях только с КА в группах с подозрением на ИПСС (n = 141), контрольной (n = 100) и анализируемой в целом (n = 241) представлено в таблице 1. Проведен анализ диагностических показателей ПЭТ/КТ с 18F-ФДГ с использованием визуальной оценки изображений только с КА во всей группе в целом (n = 241): чувствительность, специфичность и точность метода в диагностике ИПСС составили 95%, 47% и 65%, соответственно; положительная и отрицательная прогностическая ценность – 51% и 95% (табл. 1).

Вторым этапом проведена визуальная оценка двух типов изображений – с КА и без КА: истинные результаты ПЭТ/КТ получены в 203 из 241 (84%) зон интереса, тогда как ложные – в 38/241 (16%). Распределение результа-



Рис. 3 а (Fig. 3 a) | Рис. 3 б (Fig. 3 b) | Рис. 3 в (Fig. 3 c)

Рис. 3. ПЭТ изображения без коррекции атеннуации (а-в), аксиальные реконструкции.

Примеры накопления 18F-ФДГ различной интенсивности в зонах интереса по 3-балльной шкале: (а) 1 балл – накопление 18F-ФДГ в зоне протеза клапана не отличимо от фонового в средостении, (б) 2 балла – патологическое накопление 18F-ФДГ в зоне протеза клапана незначительно выше фонового, (в) патологическое накопление 18F-ФДГ в зоне протеза клапана значительно выше фонового.

Fig. 3. PET images of non-attenuation correction (a-c), axial projections.

Examples of 18F-FDG uptake various intensity in the prosthetic valve area using a 3-point grey scale: (a) grade 1 – the intensity of 18F-FDG uptake in the region of interest is indistinguishable from the background in the mediastinum, (b) grade 2 – abnormal 18F-FDG uptake in the region of interest is slightly higher than the background, (c) – abnormal 18F-FDG uptake in the region of interest is significantly higher than the background.

Таблица №1. Распределение результатов ПЭТ/КТ с 18F-ФДГ при оценке зон интереса по одному типу изображений – с коррекцией атеннуации (n = 241).

Зоны интереса	ИПСС подтвержден (n = 87)		ИПСС исключен (n = 154)	
	ИП	ЛО	ИО	ЛП
При подозрении на ИПСС (n= 141):	83	4	23	31
ПК, n	*39*	*3*	*8*	*13*
ИЭВСУ, n	*20*	*1*	*2*	*12*
СП, n	*24*	*0*	*13*	*6*
Контрольная группа (n = 100)	0	0	50	50
ПК, n			*24*	*6*
ИЭВСУ, n			*19*	*31*
СП, n			*7*	*13*
Группа в целом (n = 241)	**83**	**4**	**73**	**81**
ПК, n	*39*	*3*	*32*	*19*
ИЭВСУ, n	*20*	*1*	*21*	*43*
СП, n	*24*	*0*	*20*	*19*

тов ПЭТ/КТ в зависимости от накопления 18F-ФДГ в зоне интереса на двух типах изображений – с КА и без КА – в группах с подозрением на ИПСС (n = 141), контрольной (n = 100) и анализируемой в целом (n = 241) представлено в таблице 2. Проведен анализ диагностических показателей ПЭТ/КТ с 18F-ФДГ ФДГ с использованием визуальной оценки двух типов изображений (с КА и без КА) во всей группе в целом (n = 241): чувствительность, специфичность и точность метода в диагностике ИПСС составили 95%, 78% и 84%, соответственно; положительная и отрицательная прогностическая ценность – 71% и 97% (табл. 2).

Таким образом, при оценке зон интереса только на изображениях с КА, по сравнению с оценкой двух типов изображений (с КА и без КА), ложное патологическое накопление 18F-ФДГ определялось более чем в два раза чаще: в 81 случаях против 34 (табл. 1, 2). Всего ложное патологическое накопление 18F-ФДГ за счет атеннуационного артефакта выявлено в 47 из 241 (20%) анализируемой зоны интереса – из них в 15 случаях при подозрении на ИПСС и в

Таблица №2. Распределение результатов ПЭТ/КТ с 18F-ФДГ при оценке зон интереса на двух типах изображений – с коррекцией аттенуации и без коррекции атеннуации (n = 241).

Зоны интереса	ИПСС подтвержден (n = 87)		ИПСС исключен (n = 154)	
	ИП	ЛО	ИО	ЛП
При подозрении на ИПСС (n = 141)	83	4	38	16
ПК, n	*39*	*3*	*13*	*8*
ИЭВСУ, n	*20*	*1*	*11*	*3*
СП, n	*24*	*0*	*14*	*5*
Контрольная группа (n = 100)	0	0	82	18
ПК, n			*26*	*4*
ИЭВСУ, n			*47*	*3*
СП, n			*9*	*11*
Группа в целом (n = 241)	**83**	**4**	**120**	**34**
ПК, n	*39*	*3*	*39*	*12*
ИЭВСУ, n	*20*	*1*	*58*	*6*
СП, n	*24*	*0*	*23*	*16*

32 у пациентов контрольной группы. В преобладающем числе случаев 37/47 (79%) указанные атеннуационные артефакты располагались по ходу различных отделов ИЭВСУ – в ложе устройства (34/37), по ходу экстракардиальных (n = 2) и интракардиальных (n = 1) отделов электродов. В остальных 10 из 47 (21%) случаев атеннуационные артефакты определялись в зоне ПК (n = 7) и в зоне СП (n = 3).

Анализ показал, что при использовании визуальной оценки двух типов изображений показатели ПЭТ/КТ в диагностике ИПСС возросли: специфичность с 47% до 78% и точность с 65% до 84% (рис. 4).

Третьим этапом проведен качественный анализ патологического накопления 18F-ФДГ – оценивался характер и интенсивность накопления 18F-ФДГ в зоне интереса. Характер накоп-

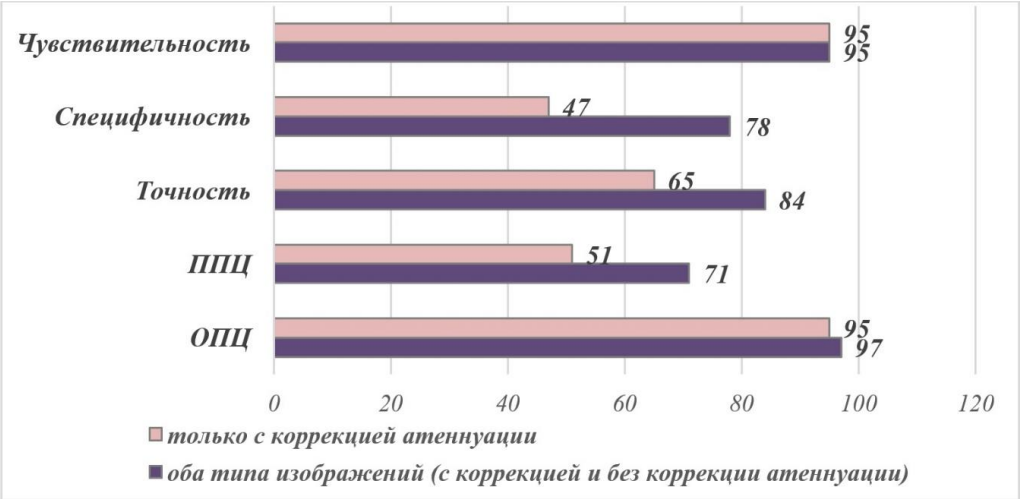

Рис. 4 (Fig. 4)

Рис. 4. Диаграмма.

Показатели ПЭТ/КТ с 18F-ФДГ в диагностике ИПСС при визуальной оценке зон интереса (n = 241) на изображениях только с коррекцией аттенуации и на двух типах изображений (с коррекцией атеннуации и без коррекции атеннуации).

Fig. 4. Diagram.

Diagnostic value of 18F-FDG PET/CT in the detection of infectious processes in heart and vessels in 241 areas of interest using visual assessment of only attenuation correction and both types (attenuation correction and non-attenuation correction) images.

ления радиофармпрепарата оценивался на изображениях с КА в зонах с патологическим накоплением 18F-ФДГ (n = 164) – истинным (n = 83) и ложным (n = 81). В 76 из 83 (92%) зон интереса с истинным патологическим накоплением 18F-ФДГ распределение РФП носило фрагментарный характер. Тогда как в 67 из 81 (83%) зоны с ложным патологическим накоплением 18F-ФДГ – диффузный гомогенный (рис. 5). Также важно, что при наличии атеннуационных артефактов в ложе ИЭВСУ (n = 34) патологическое накопление 18F-ФДГ в 32/34 случаях определялось непосредственно в проекции самого устройства, тогда как при наличии инфекционного процесса (n = 10) во всех 10 случаях истинное патологическое накопление 18F-ФДГ определялось по периферии от самого устройства (рис. 6).

мо оценивать характер и интенсивность накопления 18F-ФДГ: для инфекционного процесса характерно неравномерное патологическое накопление 18F-ФДГ высокой интенсивности, тогда как диффузно равномерный тип распределения 18F-ФДГ умеренной интенсивности свидетельствует о неинфекционном генезе выявленных изменений.

Обсуждение.

В последние десятилетия при подозрении на ИПСС у пациентов после кардиохирургических вмешательств стали применять радионуклидные методы исследования, одним из которых является ПЭТ/КТ с 18F-ФДГ. Преимуществом данного неинвазивного метода гибридной молекулярной визуализации является возможность ранней оценки метаболических изменений до появления структурных изменений

Рис. 5 а (Fig. 5 a)

Рис. 5 б (Fig. 5 b)

Рис. 5 в (Fig. 5 c)

Рис. 5 г (Fig. 5 d)

Рис. 5. Виртуальные трехмерные проекции ПЭТ-изображений (а–г).

Примеры ложного (а, в) и истинного (б, г) патологического накопления 18F-ФДГ в зонах интереса: протезированного клапана (а, б) и сосудистого протеза восходящего отдела и дуги аорты (в, г).

Fig. 5. Virtual 3D projections of PET images (a–d).

Examples of false (a, c) and true (b, d) abnormal 18F-FDG uptake in the areas of interest: prosthetic valve (a, b) and vascular graft of the ascending aortic arch (c, d).

Интенсивность накопления 18F-ФДГ оценивалась по трехбалльной шкале на изображениях без КА в зонах с патологическим накоплением 18F-ФДГ (n = 117) – истинным (n = 83) и ложным (n = 34). Зоны интереса с истинным патологическим накоплением 18F-ФДГ (n = 83) распределены следующим образом: 3 балла – 71 (86%); 2 балла – 12 (14%). Зоны интереса с ложным патологическим накоплением 18F-ФДГ (n = 34): 3 балла – 6 (18%), 2 балла – 28 (82%).

Таким образом, проведенный анализ особенностей визуальной оценки данных ПЭТ/КТ показал, что для повышения точности результатов ПЭТ/КТ патологическое накопление 18F-ФДГ необходимо оценивать на двух типах изображений – с КА и без КА. Кроме того, необходи-

[10]. В основе использования ПЭТ/КТ в диагностике воспаления лежит интенсивное накопление 18F-ФДГ клетками воспаления с высоким уровнем гликолиза: полиморфноядерными лейкоцитами (активированными макрофагами и гранулоцитами) и лимфоцитами [10, 11].

По данным актуальных публикаций ПЭТ/КТ с 18F-ФДГ обладает высокими диагностическими показателями в диагностике ИПСС [6-8]. Однако общепринятая методика проведения ПЭТ/КТ исследования у данного контингента пациентов, а также критерии интерпретации его результатов на сегодняшний день отсутствуют. Традиционно при анализе данных ПЭТ/КТ с 18-ФДГ в онкологии визуальная оценка осуществляется в основном по изобра-

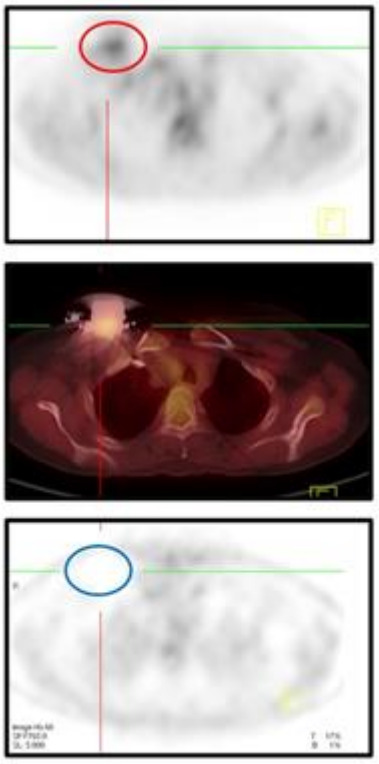

Рис. 6 а (Fig. 6 a)

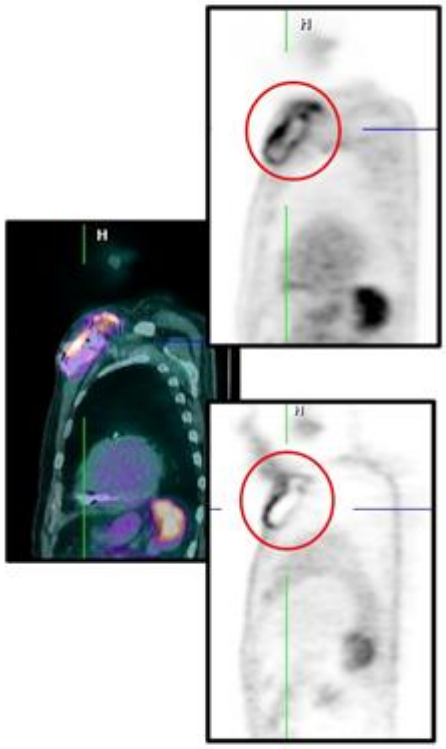

Рис. 6 б (Fig. 6 b)

Рис. 6. ПЭТ с коррекцией атеннуации, фузионированного ПЭТ/КТ и ПЭТ без коррекции атеннуации, аксиальные (а) и сагиттальные (б) реконструкции.

Примеры ложного (а) и истинного (б) патологического накопления 18F-ФДГ в ложе электрокардиостимулятора: (а) патологическое накопление 18F-ФДГ соответствует самому устройству и не прослеживается на изображении без коррекции атеннуации (атеннуационный артефакт), (б) патологическое накопление 18F-ФДГ определяется по периферии от устройства и сохраняется на изображениях без коррекции атеннуации (свидетельствует об инфекционном процессе).

Fig. 6. PET with attenuation correction, fused PET/CT and non-attenuation correction images, axial (a) and sagittal (b) reconstructions.

Examples of false (a) and true (b) abnormal 18F-FDG uptake in the pacemaker pocket: (a) abnormal 18F-FDG uptake corresponds to the device itself and is not detected on non-attenuation correction image (attenuation artifact), (b) abnormal 18F-FDG uptake is detected in the surrounding tissues of the pocket and is preserved on non-attenuation correction images (revealing infectious process).

жениям с КА. Однако известно, что при оценке зон с наличием высокоплотностных материалов необходимо исключать атеннуационные артефакты, возникающие при реконструкции изображения [12, 13]. В связи с этим оценка таких зон, как ПК, ИЭВСУ и СП, обязательно должна включать визуальный анализ изображений как с КА, так и без КА.

В настоящем исследовании проведена визуальная оценка результатов ПЭТ/КТ в 241 зоне интереса – ПК (n = 93), ИЭВСУ (n = 85) и СП (n = 63) – в двух группах с подозрением на ИПСС (n = 141) и в контрольной без наличия ИПСС (n = 100). При визуальной оценке изображений только с КА показатель специфичности ПЭТ/КТ составил 47%, тогда как при анализе двух типов изображений (с КА и без КА) – значение указанного показателя возросло до 78%. В аналогичном исследовании Jimenez-Ballve и соавт. проанализировали 62 зоны интереса с ПК (n = 42) и ИЭВСУ (n = 20) – при анализе двух типов изображений показатели специфичности возросли с 57% до 73% [12].

Другими важными особенностями визуальной оценки ПЭТ/КТ изображений при подозрении на ИПСС является характер патологического накопления 18F-ФДГ в зоне интереса и его интенсивность. Результаты настоящего исследования показали, что для инфекционного процесса более характерно фрагментарное патологическое накопление 18F-ФДГ – выявлено в 92% (76/83) истинно положительных случаев. Диффузный гомогенный характер накопления 18F-ФДГ чаще встречается при процессах не-

инфекционного генеза – «стерильном» воспалении и/или местной реакции на синтетический материал. Другие исследователи также отмечают, что при наличии инфекционного процесса в зоне интереса определяется фрагментарный характер накопления 18F-ФДГ [12, 14, 15].

Анализ зон интереса у пациентов контрольной группы показал, что у 22% (18/82) больных получены ложноположительные результаты при отсутствии клинического подозрения на ИПСС. Это подтверждает необходимость интерпретации результатов ПЭТ/КТ в совокупности с клинической картиной. Mathieu и соавт. также проанализировали результаты ПЭТ/КТ, выполненной пациентам с ПК без наличия инфекции – с онкологическим анамнезом и системным васкулитом [13]. Авторы сообщают, что в зоне ПК определялось незначительно повышенное накопление 18F-ФДГ как на изображениях с КА (87%), так и без КА (56%), причем в 94% случаев авторы отмечают гомогенный тип распределения радиофармпрепарата. Полученные данные подтверждают важность оценки характера накопления 18F-ФДГ в зоне интереса. Другие исследователи также обращают внимание на низкую интенсивность накопления 18F-ФДГ в зоне интереса в случаях ложноположительных результатов [6, 16, 17].

Заключение.

Проведенный анализ подтверждает высокую информативность ПЭТ/КТ с 18F-ФДГ в диагностике инфекционных процессов в сердце и сосудах у пациентов после кардиохирургических вмешательств.

У пациентов после кардиохирургических вмешательств выявлена высокая частота атеннуационных артефактов от высокоплотностных структур, поэтому для повышения точности результатов ПЭТ/КТ при визуальной оценке необходим анализ двух типов изображения – с коррекцией атеннуации и без коррекции атеннуации. Показано, что для инфекционного процесса характерно фрагментарное накопление 18F-ФДГ высокой интенсивности.

Источник финансирования и конфликт интересов.

Авторы данной статьи подтвердили отсутствие финансовой поддержки исследования и конфликта интересов, о которых необходимо сообщить.

Список Литературы:

1. Клинические рекомендации Министерства здравоохранения Российской Федерации. Инфекционный эндокардит. 2016. https://racvs.ru/clinic/files/2016/infective-endocarditis.pdf

2. Habib G., Lancellotti P., Antunes M.J., Bongiorni M.G., Casalta J.P., Del Zotti F., et al. ESC Scientific Document Group. 2015. ESC Guidelines for the management of infective endocarditis: The Task Force for the Management of Infective Endocarditis of the European Society of Cardiology (ESC). Endorsed by: European Association for Cardio-Thoracic Surgery (EACTS), the European Association of Nuclear Medicine (EANM). Eur Heart J. 2015; 36: 3075–128. DOI:10.1093/eurheartj/ehv319.

3. Муратов Р.М., Бабенко С.И. Рекомендации по профилактике и лечению инфекционного эндокардита. ННПЦССХ им. А.Н.Бакулева. Москва. 2018. 32 с.

4. Lyons O.T., Baguneid M., Barwick T.D., Bell R.E., Foster N., Homer-Vanniasinkam S. Diagnosis of Aortic Graft Infection: A Case Definition by the Management of Aortic Graft Infection Collaboration (MAGIC). Eur J Vasc Endovasc Surg. 2016 Dec;52(6):758-763. doi: 10.1016/j.ejvs.2016.09.007.

5. Gomes A, van Geel PP, Santing M, et al. Imaging infective endocarditis: adherence to a diagnostic flowchart and direct comparison of imaging techniques. J Nucl Cardiol 2018. [Epub ahead of print].

6. Mahmood M., Kendi A.T., Ajmal S., Saira F., O'Horo J.C., Chareonthaitaweeet P., et al. Meta-analysis of 18F-FDG PET/CT in the diagnosis of infective endocarditis. J Nucl Cardiol 2017;26(3):922–35. DOI: 10.1007/s12350-017-1092-8.

7. Juneau D., Golfam M., Hazra S., Zuckier L.S., Garas S., Redpath C. Positron Emission Tomography and Single-Photon Emission Computed Tomography Imaging in the Diagnosis of Cardiac Implantable Electronic Device Infection. A systematic review and meta-analysis. Circ Cardiovasc Imaging. 2017; 10: e005772. DOI: 10.1161/circimaging.116.005772.

8. Kim S.J., Lee S.W., Jeong S.Y., Pak K., Kim K. A systematic review and meta-analysis of (18)F-fluorodeoxyglucose positron emission tomography or positron emission tomography/computed tomography for detection of infected prosthetic vascular grafts. J Vasc Surg 2019;70:307-13. DOI: 10.1016/j.jvs.2019.01.051.

9. Л.А. Бокерия, И.П. Асланиди, Д.М. Пурсанова, О.В. Мухортова, И.В. Шурупова, Т.А. Катунина, и соавт. Использование полуколичественной оценки результатов ПЭТ/КТ у пациентов с инфекцией имплантированных внутрисердечных устройств. Бюллетень НЦССХ им. А.Н. Бакулева РАМН. 2019. 20(9-10): 703–848. DOI: 10.24022/1810-0694-2019-20-9-10-752-762

10. Chen W., Kim J., Molchanova-Cook O.P., Dilsizian V. The Potential of FDG PET/CT for Early Diagnosis of Cardiac Device and Prosthetic Valve Infection Before Morphologic Damages Ensue. Curr Cardiol Rep. 2014; 16: 459. DOI: 10.1007/s11886-013-0459-y.

11. Rouzet F., Chequer R., Benali K., Lepage L., Ghodbane W., Duval X., et al. Respective performance of 18F-FDG PET and radiolabeled leukocyte scintigraphy for the diagnosis of prosthetic valve endocarditis. J Nucl Med. 2014; 55 (12): 1980–5. DOI:10.2967/jnumed.114.141895

12. Jimenez-Ballve A., Perez-Castejon M.J., Delgado-Bolton R.C., et al. Assessment of the diagnostic accuracy of 18F-FDG PET/CT in prosthetic infective endocarditis and cardiac implantable electronic device infection: comparison of different interpretation criteria. Eur J Nucl Med Mol Imaging 2016;43: 2401–12. DOI: 10.1007/s00259-016-3463-9.

13. Mathieu C., Mikail N., Benali K., Iung B., Duval X., Nataf P.,

et al. Characterization of 18F-fluorodeoxyglucose uptake pattern in noninfected prosthetic heart valves. Circ Cardiovasc Imaging. 2017; 10: e005585. DOI: 10.1161/CIRCIMAGING.116.005585.

14. Rojoa D, Kontopodis N, Antoniou SA, Ioannou CV, Antoniou GA.18F-FDG PET in the diagnosis of vascular prosthetic graft infection: A diagnostic test accuracy meta-analysis. Eur J Vasc Endovasc Surg 2019;57:292-301. https://doi.org/10.1016/j.ejvs.2018.08.040.

15. Scholtens A.M. 18F-Fluorodeoxyglucose PET/Computed Tomography in Endocarditis. PET Clin. 2020; 15 (2): 187–195. DOI: 10.1016/j.cpet.2019.11.003.

16. Ahmed F.Z., James J., Cunnington C., Motwani M., Fullwood C., Hooper J. Early diagnosis of cardiac implantable electronic device generator pocket infection using 18F-FDG-PET/CT. Eur Heart J Cardiovasc Imaging. 2015; 16: 521–30. DOI: 10.1093/ehjci/jeu295.

17. Swart L.E., Gomes A., Scholtens A.M., Sinha B., Tanis W., Lam M.G. et al. Improving the Diagnostic Performance of 18F-Fluorodeoxyglucose Positron-Emission Tomography/Computed Tomography in Prosthetic Heart Valve Endocarditis. Circulation. 2018; 138(14): 1412–27. DOI: 10.1161/CIRCULATIONAHA.118.035032.

References:

1. Klinicheskie rekomendatsii Ministerstva zdravookhraneniya Rossiyskoy Federatsii. Infektsionnyy endokardit. 2016. https://racvs.ru/clinic/files/2016/infective-endocarditis.pdf (in Russian).

2. Habib G., Lancellotti P., Antunes M.J., Bongiorni M.G., Casalta J.P., Del Zotti F., et al. ESC Scientific Document Group. 2015. ESC Guidelines for the management of infective endocarditis: The Task Force for the Management of Infective Endocarditis of the European Society of Cardiology (ESC). Endorsed by: European Association for Cardio-Thoracic Surgery (EACTS), the European Association of Nuclear Medicine (EANM). Eur Heart J. 2015; 36: 3075–128. DOI:10.1093/eurheartj/ehv319.

3. Muratov R.M., Babenko S.I. Recommendations on profilaxis and treatment of infective endocarditis. NTSSSKH im. A.N. Bakuleva. Moscow. 2018. 32 p. (in Russian).

4. Lyons O.T., Baguneid M., Barwick T.D., Bell R.E., Foster N., Homer-Vanniasinkam S. Diagnosis of Aortic Graft Infection: A Case Definition by the Management of Aortic Graft Infection Collaboration (MAGIC). Eur J Vasc Endovasc Surg. 2016 Dec;52(6):758-763. DOI: 10.1016/j.ejvs.2016.09.007.

5. Gomes A, van Geel PP, Santing M, et al. Imaging infective endocarditis: adherence to a diagnostic flowchart and direct comparison of imaging techniques. J Nucl Cardiol 2018. [Epub ahead of print]. DOI: 10.1007/s12350-018-1383-8.

6. Mahmood M, Kendi AT, Ajmal S, et al. Meta-analysis of 18F-FDG PET/CT in the diagnosis of infective endocarditis. J Nucl Cardiol 2017;26(3):922–35. DOI: 10.1007/s12350-017-1092-8.

7. Juneau D., Golfam M., Hazra S., Zuckier L.S., Garas S., Redpath C. Positron Emission Tomography and Single-Photon Emission Computed Tomography Imaging in the Diagnosis of Cardiac Implantable Electronic Device Infection. A systematic review and meta-analysis. Circ Cardiovasc Imaging. 2017; 10: e005772. DOI: 10.1161/circimaging.116.005772.

8. Kim SJ, Lee SW, Jeong SY, Pak K, Kim K. A systematic review and meta-analysis of (18)F-fluorodeoxyglucose positron emission tomography or positron emission tomography/computed tomography for detection of infected prosthetic vascular grafts. J Vasc Surg 2019;70:307-13 DOI: 10.1016/j.jvs.2019.01.051.

9. L.A. Bockeria, I.P. Aslanidis, D.M. Pursanova, O.V. Mukhortova, I.V. Shurupova, T.A. Katunina, et al. Semiquantitative analysis of PET/CT results in patients with cardiac implantable electronic device infection. Bulletin NTSSSH them. A.N. Bakuleva RAMS. 2019; 20 (9-10): 703-848. DOI: 10.24022/1810-0694-2019-20-9-10-752-762. (in Russian).

10. Chen W., Kim J., Molchanova-Cook O.P., Dilsizian V. The Potential of FDG PET/CT for Early Diagnosis of Cardiac Device and Prosthetic Valve Infection Before Morphologic Damages Ensue. Curr Cardiol Rep. 2014; 16: 459. DOI: 10.1007/s11886-013-0459-y.

11. Rouzet F., Chequer R., Benali K., Lepage L., Ghodbane W., Duval X., et al. Respective performance of 18F-FDG PET and radiolabeled leukocyte scintigraphy for the diagnosis of prosthetic valve endocarditis. J Nucl Med. 2014; 55 (12): 1980–5. DOI:10.2967/jnumed.114.141895

12. Jimenez-Ballve A., Perez-Castejon M.J., Delgado-Bolton R.C., et al. Assessment of the diagnostic accuracy of 18F-FDG PET/CT in prosthetic infective endocarditis and cardiac implantable electronic device infection: comparison of different interpretation criteria. Eur J Nucl Med Mol Imaging 2016;43: 2401–12. DOI: 10.1007/s00259-016-3463-9.

13. Mathieu C., Mikail N., Benali K., Iung B., Duval X., Nataf P., et al. Characterization of 18F-fluorodeoxyglucose uptake pattern in noninfected prosthetic heart valves. Circ Cardiovasc Imaging. 2017; 10: e005585. DOI: 10.1161/CIRCIMAGING.116.005585

14. Rojoa D, Kontopodis N, Antoniou SA, Ioannou CV, Antoniou GA.18F-FDG PET in the diagnosis of vascular prosthetic graft infection: A diagnostic test accuracy meta-analysis. Eur J Vasc Endovasc Surg 2019;57:292-301. https://doi.org/10.1016/j.ejvs.2018.08.040.

15. Scholtens A.M. 18F-Fluorodeoxyglucose PET/Computed Tomography in Endocarditis. PET Clin. 2020; 15 (2): 187–195. DOI: 10.1016/j.cpet.2019.11.003.

16. Ahmed F.Z., James J., Cunnington C., Motwani M., Fullwood C., Hooper J. Early diagnosis of cardiac implantable electronic device generator pocket infection using 18F-FDG-PET/CT. Eur Heart J Cardiovasc Imaging. 2015; 16: 521–30. DOI: 10.1093/ehjci/jeu295.

17. Swart L.E., Gomes A., Scholtens A.M., Sinha B., Tanis W., Lam M.G. et al. Improving the Diagnostic Performance of 18F-Fluorodeoxyglucose Positron-Emission Tomography/Computed Tomography in Prosthetic Heart Valve Endocarditis. Circulation. 2018; 138(14): 1412–27. DOI: 10.1161/CIRCULATIONAHA.118.035032.

ОРИГИНАЛЬНАЯ СТАТЬЯ

РЕНТГЕНЭНДОВАСКУЛЯРНЫЕ ДИАГНОСТИКА И УДАЛЕНИЕ ПОСТКАТЕТЕРИЗАЦИОННЫХ ИНОРОДНЫХ ТЕЛ СЕРДЕЧНО-СОСУДИСТОЙ СИСТЕМЫ У ДЕТЕЙ

Комиссаров М.И., Комиссаров И.А., Алешин И.Ю.

ФГБОУ ВО «Санкт-Петербургский осударственный педиатрический медицинский университет» Минздрава России. г. Санкт-Петербург, Россия.

Показать возможности и технические особенности использования рентгенэндоваскулярных методов диагностики и лечения у детей с инородными телами сердечно-сосудистой системы.

Материалы и методы. Под нашим наблюдением было 9 детей в возрасте от 1 месяца до 12 лет с посткатетеризационными инородными телами сердечно-сосудистой системы. Катетеризацию сосудов проводили с целью обеспечения длительного сосудистого венозного доступа. Всем больным перед рентгенэндоваскулярным вмешательством была сделана рентгенография органов грудной клетки и зоны расположения ранее имплантированного катетера. В двух случаях рентгенография была неинформативна из-за наличия неконтрастного инородного тела. У одного ребёнка неконтрастное инородное тело удалось диагностировать в лёгочной артерии при эхокардиографии. В 3 случаях инородное тело находилось в полости сердца, в 2 – в бассейне лёгочной артерии, в 2 – в подключичной вене, в 2 – в подвздошно-бедренном венозном сегменте.

Результаты. У 7 детей удалось удалить инородное тело с использованием эндоваскулярных ретриверов. У двоих – с невозможностью удаления нефункционирующего катетера и деформированного проводника – для извлечения использовали коаксиальную катетерную технику, микроэндоваскулярные инструменты. У 2 пациентов дефрагментированные катетеры оказались рентгенонеконтрастными, они были удалены поисковым методом. Осложнений, летальных исходов не было.

Заключение. Использование рентгенэндоваскулярных методов диагностики и лечения инородных тел сердечно-сосудистой системы является безопасным и эффективным у детей всех возрастов, в большинстве случаев безальтернативным и позволяет удалить даже рентгенонеконтрастный артефакт.

Ключевые слова: инородные тела сердечно-сосудистой системы, центральная венозная линия, осложнения, эндоваскулярное удаление инородных тел, инородное тело сосуда, инородное тело сердца.

Контактный автор: Комиссаров И.А., email: komissarov_m_i@mail.ru

Для цитирования: Комиссаров М.И., Комиссаров И.А., Алешин И.Ю. Рентгенэндоваскулярные диагностика и удаление посткатетеризационных инородных тел сердечно-сосудистой системы у детей. REJR 2020; 10(4):131-138. DOI:10.21569/2222-7415-2020-10-4-131-138.

Статья получена: **09.08.20** **Статья принята:** **22.09.20**

ENDOVASCULAR DIAGNOSTICS AND RETRIVEAL OF POSTCATHETERIC FOREIGN BODIES OF CARDIOVASCULAR SYSTEM IN CHILDREN

Komissarov M.I., Komissarov I.A., Aleshin I.U.

St. Petersburg State Pediatric Medical University of the Ministry of Healthcare of the Russian Federation, Saint Petersburg, Russia.

Assessment of the possibilities and technical features of endovascular methods in children with foreign bodies of the cardiovascular system.

Materials and methods. We observed 9 children aged 1 month to 12 years with post catheterization foreign bodies of the cardiovascular system. Vascular catheterization was performed to ensure long-term vascular venous access. All patients underwent chest x-

ray and x-ray of the area of previously implanted catheter before the endovascular intervention. In two cases, radiography was uninformative due to the presence of a non - radiopaque foreign body. In one child, a non - radiopaque foreign body was diagnosed in the pulmonary artery by echocardiography. In 3 cases, the foreign body was in the heart cavity, 2 - in the main pulmonary artery, 2 - in the subclavian vein, 2 - in the ilio-femoral venous segment.

Results. Foreign bodies were removed from 7 children using endovascular retrievers. In two, with a non-functioning catheter and deformed wire coaxial catheter technique and microvascular instruments were used for removal. In 2 patients, defragmented catheters were found to be non-radiopaque, they were removed by the "searching" method. There were no complications or deaths.

Conclusion. Use of endovascular methods for diagnostics and treatment of foreign bodies of the cardiovascular system is safe and effective and uncontested in children of all ages. In some cases, endovascular methods give an opportunity to remove non-radiopaque artifacts.

Keywords: endovascular, pediatric, foreign bodies, cardiovascular, central venous line, complications, retained, endovascular retrieve, snare loop, non-radiopaque foreign body.

Corresponding author: Komissarov I.A., email: komissarov_m_i@mail.ru

For citation: Komissarov M.I., Komissarov I.A., Aleshin I.U. Endovascular diagnostics and retrieval of postcatheteric foreign bodies of cardiovascular system in children. REJR 2020; 10(4):131-138. DOI:10.21569/2222-7415-2020-10-4-131-138.

.

Received: **09.08.20** **Accepted:** **22.09.20**

Современная медицина, особенно интенсивная терапия, невозможна без контакта с сосудистым руслом. Постановка артериальных и венозных катетеров, порт-систем для внутривенных инфузий является, на сегодняшний день, рутинной манипуляцией, в том числе и у детей с низкой массой тела. Однако, к одним из редких, но опасных, ее осложнений относится миграция катетера или его части в сердечно-сосудистую систему, что может вызывать артериальный или венозный тромбоз, повреждение структур сердца, ТЭЛА, инфицирование и сепсис [1, 2]. Обычно это происходит из-за длительного стояния и кальцификации области соприкосновения катетера и сосуда или неадекватного ухода. Согласно многоцентровому исследованию из 299 пациентов, которым была имплантирована центральная венозная линия, у 6 (2%) отмечалась миграция ее части в разные отделы сердечно-сосудистой системы. Другим потенциально опасным осложнением катетеризации центральных сосудов является миграция эндоваскулярных проводников. Данное осложнение встречается с частотой 1 на 3291 катетеризаций [3]. И если в процентном отношении количество этих осложнений не очень велико, то в абсолютных числах, учитывая частоту катетеризаций, количество больных является очень значительным.

До активного внедрения транскатетерных методов летальность при открытых операциях по поводу удаления инородных тел сердечно-сосудистой системы составляла 43% - 60%, при этом у пациентов, которым вообще не делали операции, она была значительно меньше (30%) [4, 5, 6]. С появлением рентгенэндоваскулярной хирургии, эта процедура стала доступной детям всех возрастов [7, 8, 9]. В настоящее время к хирургическому удалению прибегают лишь в случаях, когда эндоваскулярные методы не позволяют удалить артефакт и имеется риск осложнений оставленного инородного тела - перфорация сосуда или сердца и тромбоэмболии [5, 10].

Сообщения о применении эндоваскулярных методов удаления инородных тел у детей в иностранной литературе редки и практически не встречаются среди отечественных публикаций [3, 5, 11]. Не существует разработанных показаний к выбору того или иного метода лечения (хирургический, эндоваскулярный). Не разработаны диагностика и тактика эндоваскулярных вмешательств при удалении рентгенонеконтрастных или не функционирующих и фиксированных катетеров.

Цель исследования.

Улучшить результаты, показать возможности и технические особенности использования рентгенэндоваскулярных методов диагностики и лечения у детей с инородными телами сердечно-сосудистой системы.

Материалы и методы.

Под нашим наблюдением было 9 детей в

Таблица №1. Характеристика больных, типы и локализация инородных тел.

№	Диагноз. Возраст. Сосудистый доступ	Локализация инородного тела
1	Внебольничная пневмония. 12 лет. Рентгенонеконтрастный пластмассовый ЦВК с просветом 1 мм длинной 8 см. Доступ: правая подключичная вена.	Правое предсердие
2	Синдромальная моногенная форма сахарного диабета, синдром Альстрема. 9 лет. Сломанный металлический проводник от набора постановки ЦВК. Доступ: правая подключичная вена.	Правая подключичная вена
3	Ишемия мозга. Синдром дыхательных расстройств. 3 месяца. ЦВЛ Ø 28G (целиком). Доступ: левая головная вена.	Левая подключичная вена
4	Внутрижелудочковое кровоизлияние. Ишемия мозга. 2 месяца. При попытке удаления ЦВЛ (28G) отмечалось препятствие и натяжении катетера с угрозой разрыва. Доступ: венесекция правой большой подкожной вены.	Правая бедренная и подколенная вены
5	Сахарный диабет 1 типа. Стеатоз печени. 12 лет. Металлический проводник от набора постановки ЦВК L 55 см. Доступ: правая подключичная вена.	Правое предсердие, нижняя полая вена, наружная подвздошная вена
6	Медуллобластома червя мозжечка, состояние после комбинированного лечения. 4 года. Катетер отделившийся от камеры порт-системы. Доступ: левая подключичная вена	Левая подключичная, левая плечеголовная, верхняя полая вена, правое предсердие
7	Недоношенность 30 недель. Бронхолёгочная дисплазия. Врождённая пневмония. 3 месяца. ЦВЛ Ø 28G (часть длиной 10 см.) Доступ: венесекция левой большой подкожной вены	Ствол, правая и левая ветви лёгочной артерии
8	Внебольничная пневмония. 3 мес. ЦВЛ Ø 28G (целиком). Доступ: венесекция левой большой подкожной вены	Ветвь правой лёгочной артерии
9	Внутриамниотическая инфекция с поражением ЦНС. Ишемия мозга. Судорожный синдром. Апноэ новорождённых. 1 месяц. Рентгенонеконтрастный ЦВЛ Ø 28G (25 см) после попытки хирургического удаления (венесекция). Доступ: левая головная вена	Правый желудочек, легочная артерия

возрасте от 1 месяца до 12 лет с посткатетеризационными инородными телами сердечно-сосудистой системы.

Всем больным перед рентгенэндоваскулярным вмешательством была сделана рентгенография органов грудной клетки и УЗИ зоны расположения ранее имплантированного катетера. Всегда выполняли эхокардиографию для диагностики повреждения сердца и магистральных артерий, тромбоза, перикардиального выпота, определения расположения инородного тела. В таблице №1 представлена характеристика больных, типы инородных тел, их локализация.

Из приведённой таблицы видно, что в 3 случаях инородное тело находилось в полости сердца, в 2 – в бассейне лёгочной артерии, в 2 – в подключичной вене, 2 – в подвздошно-бедренном венозном сегменте. У двух детей (пациенты 1 и 9, табл. №1), инородные тела оказались рентгенонеконтрастными, их удалось идентифицировать при эхокардиографии.

Таблица №2. Интраоперационные характеристики вмешательств у пациентов с инородными телами сердечно-сосудистой системы.

Пациент (№)	Время операции	Время флюороскопии	Доза облучения (мзв)
1	60	18	1,466
2	60	5	0,656
3	55	5	0,084
4	40	5	4
5	50	10	6,4
6	95	20	2,8
7	50	7	6,3
8	120	28	1,45
9	110	30	12,43
Среднее	**73,12**	**14,2**	**3,95**

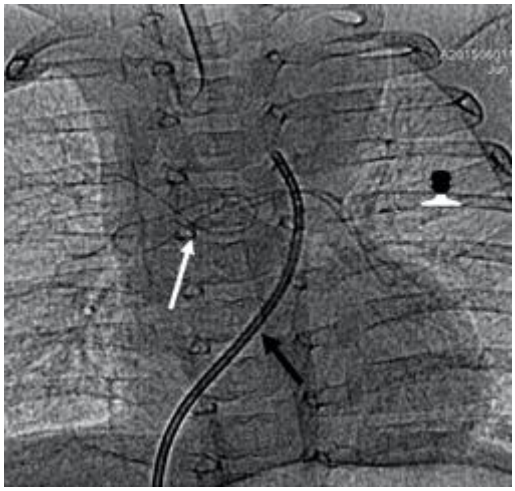

Рис. 1 а (Fig. 1 a)

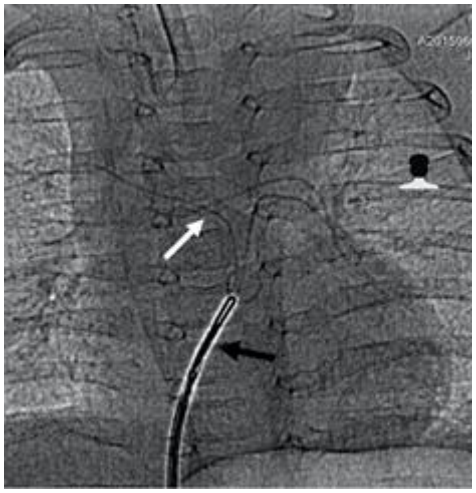

Рис. 1 б (Fig. 1 b)

Рис. 1. Интраоперационные ангиограммы.

Пациент № 7. А – Белой стрелкой обозначено инородное тело легочной артерии, черной стрелкой эндоваскулярный ретривер. Б – Инородное тело легочной артерии было захвачено эндоваскулярным ретривером.

Fig. 1. Intraoperative angiograms.

Patient № 7. A – White arrow indicates a foreign body of pulmonary artery, black arrow - endovascular retriever. B – Foreign body was captured by endovascular retriever.

Всем детям с проводили катетеризацию зоны интереса и диагностическую ангиографию для определения проходимости сосудов. Захват и фиксацию инородных тел выполняли при помощи диагностического катетера и эндоваскулярных ретриверов петля 5 - 20 мм (“Amplatz Goose Neck”, “Ev3”, США). Удаляли инородное тело в проводниковый катетер или интродюсер. При невозможности проведения инородного тела внутрь катетера или интродюсера, их удаляли вместе.

Результаты и обсуждение.

В таблице №2 указаны интраоперационные характеристики вмешательств у пациентов с инородными телами сердечно-сосудистой системы. Среднее время операций удаления инородного тело составило 73,12 (от 40 до 120) минут, при этом время рентгеноскопии 14,2 (от 5 до 30) минуты. Существенную разницу длительности операции и рентгеноскопии можно связать с сложностью сосудистого доступа, особенно у грудных детей. Средняя доза облучения составила 3,95 (от 0,084 до 12,43) мзв.

На рисунке 1 представлены интраоперационные ангиограммы «потерянного» катетера в бассейне лёгочной артерии (пациент №7).

У троих детей (пациенты №2, №3, №6) были обнаружены ангиографические признаки тромбоза: дефекты контрастирования, сужение вены, коллатеральный венозный отток. У одного из них (пациент №6), наряду с тромбозом левой подключичной вены, выявили фрагментацию катетера порт-системы от ее камеры (рис. 2).

Камера порт-системы была удалена от-

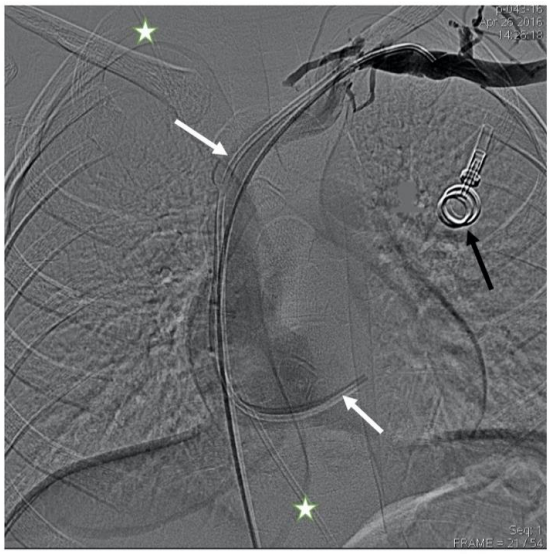

Рис. 2 (Fig. 2)

Рис. 2. Цифровая субтракционная ангиография левой подключичной вены.

Пациент №6. Определяется инородное тело – катетер порт-системы (обозначено белыми стрелками) в левой подключичной вене, верхней полой вене, правом предсердии и камера от порт-системы (обозначена черной стрелкой). Имеются посттромбофлебитические изменения левой подключичной вены, визуализируются коллатерали. Также на рентгенограмме определяется катетер вентрикулоперитонеального шунта (обозначено белыми звездами).

Fig. 2. Digital subtraction angiography of the left subclavian vein.

Patient № 6. A foreign body - catheter of the port system (white arrows) was determined in the left subclavian vein, superior vena cava, right atrium and chamber from the port system (black arrow). There were postthrombotic changes in the left subclavian vein, collaterals. Cathether of ventriculoperitoneal shunt is indicated with white stars.

крытым способом, катетер порт-системы – эндоваскулярным методом (рис. 3).

У 2 пациентов с рентгенонеконтрастными инородными телами последние были удалены «поисковым» методом. В одном случае (пациент №9) ранее была имплантирована центральная венозная линия, доступом через левую головную вену без осложнений. Через 1 месяц, при очередной обработке места пункции, катетер не был обнаружен. После рентгенографии выяснили, что катетер не был рентгеноконтрастным. По данным УЗИ верхней конечности были выявлены признаки инородного тела, распространявшегося до подключичной вены. Проведена ревизия области катетеризации, венесекция левой головной вены, однако, инородное тело не было обнаружено. На следующие сутки было выполнено КТ органов грудной клетки с контрастированием, на котором так же не было обнаружено инородное тело. И только при эхокардиографии визуализировали гиперэхогенное инородное тело в выводном тракте правого желудочка и лёгочной артерии (рис. 4).

При ангиопульмонографии неотчётливо определяли тень инородного тела в бассейне левой ветви лёгочной артерии (рис. 5).

В этой ситуации использовали поисковый метод, а именно: поочерёдное проведение эндоваскулярной петли в разные зоны лёгочной артерии с попытками его захвата и тракции петли. Инородное тело было удалено (ретривер Amplatz Goose Neck 10 мм) (рис. 6).

У больного №2 с целью удаления металлического проводника, по наружной части последнего, был проведён интродюсер 5F в мягкие ткани правой подключичной области. По интродьюсеру введён диагностический катетер 4F. Сломанная часть проводника заведена в интродюсер, проводник был расправлен и удалён без усилий.

При попытке удаления ранее установленной центральной венозной линии у пациента №4 отмечалось препятствие и натяжении катетера с угрозой его разрыва. В линию был установлен ангиографический микропроводник диаметром 0,007 дюйма под контролем рентгеноскопии. Произведено расправление изгибов катетера, которые не позволяли удалить линию, после чего последняя была удалена вместе с проводником.

Таким образом, в случаях, когда ультразвуковое или рентгенологическое исследование не даёт возможности точного определения интравазальной локализации инородного тела, диагностическая ангиография является методом выбора. У детей с неконтрастными инородными телами перед ангиографией, необходимо использовать ультразвуковое исследование. При обнаружении рентгенонеконтрастного инородного тела целесообразно использовать «поисковый» эндоваскулярный способ его удаления. В случаях деформации и невозможности обратной тракции имплантированного внутрисосудистого катетера или проводника, целесообразно использование рентгенэндоваскулярных инструментов для выпрямления или преодоления изгибов и последующего удаления из сосуда или тканей.

Интраоперационных, послеоперационных, отдалённых осложнений и летальных исходов не было.

Обсуждение.

Впервые рентгенэндоваскулярное удаление дефрагментированного катетера из нижней полой вены описано в 1964 году [12]. Несмотря на последующий возросший интерес к транскатетерным вмешательствам удаления инородных

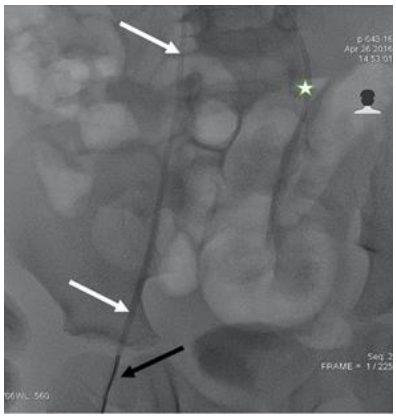

Рис. 3 а (Fig. 3 a)

Рис. 3 б (Fig. 3 b)

Рис. 3. Интраоперационные рентгенограммы.

Пациент №6. А – Инородное тело – катетер порт-системы (обозначено белыми стрелками), которое было захвачено эндоваскулярной петлей (отмечено черной стрелкой). Б – Инородное тело было удалено из сосуда вместе с интродьюсером. Также на обеих рентгенограммах определяется катетер вентрикулоперитонеального шунта (обозначено белыми звездами).

Fig. 3. Intraoperative radiograms.

Patient № 6. A – Catheter of the port system (white arrows) was captured by endovascular loop retriever (black arrow). B – Foreign body was removed together with endovascular introducer. Catheter of ventriculoperitoneal shunt is indicated with white stars.

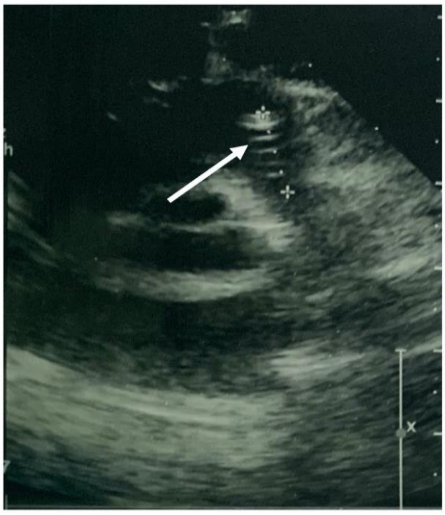

Рис. 4 (Fig. 4)

Рис. 5 (Fig. 5)

Рис. 4. Эхокардиография.

Пациент №9 (парастернальная позиция по короткой оси на уровне лёгочной артерии). Стрелкой указано гиперэхогенное образование (инородное тело) в выводном тракте правого желудочка, клапане и стволе лёгочной артерии.

Fig. 4. ECHO – cardiography.

Patient № 9 (parasternal short axis view at the level of the pulmonary artery). The arrow indicates a hyperechoic signal (foreign body) in the outflow tract of the right ventricle, valve and main pulmonary artery. Pulmonary angiogram revealed a contrasting defect in the left branch of the pulmonary artery.

Рис. 5. Селективная ангиография левой лёгочной артерии.

Пациент №9. Дефект контрастирования (инородное тело – указано стрелками).

Fig. 5. Selective angiography of left pulmonary arter.

Patient № 9. Defect of contrasting (foreign body is indicated with arrows).

тел сердечно-сосудистой системы, работы, посвященные этой проблеме у детей, по-прежнему остаются редкими. Это связано с недостаточной информированностью практикующих врачей о возможностях эндоваскулярного метода лечения данной патологии, сложностью доставки неонатального пациента в специализированный стационар при отсутствии детской рентгенэндоваскулярной службы в составе лечебного учреждения, отсутствие опыта рентгенэндоваскулярных вмешательств у детей.

Рис. 6 (Fig. 6)

Рис. 6. Фотография.

Белыми стрелками обозначен внешний вид инородного тела, удалённого у пациента №9 (центральная венозная линия), черной стрелкой отмечен эндоваскулярный интродьюсер.

Fig. 6. Photo.

White arrows indicates retained foreign body (central venous line) of patient № 9, black arrow indicates endovascular introducer.

Нами был описан опыт эндоваскулярного лечения 9 детей с эмболией инородными телами сердечно-сосудистой системы (части центральных венозных катетеров, эндоваскулярные проводники). Преимуществами метода является его малая травматичность и отсутствие восстановительного периода, возникающего после хирургической операции.

Важным является разнообразие методик, которые подходят для разных клинических ситуаций: эндоваскулярное удаление ретривером (чаще петлей), расправление деформированного катетера манипуляциями эндоваскулярным проводником, удаление деформированного проводника и использованием коаксиальной техники проведения катетеров разных диаметров. Несомненным преимуществом является возможность более безопасного, в сравнении с хирургической операцией, удаления рентгенонеконтрастного инородного тела, используя «поисковый метод». Описание удаления рентгенонеконтрастных артефактов ранее нами не было найдено.

Выводы.

Применение рентгенэндоваскулярных методов в диагностике и лечении инородных тел сердечно-сосудистой системы расширяет возможности малоинвазивного лечения, является безопасным, эффективным, а часто единственно возможным. Позволяет удалить даже рентгенонеконтрастный артефакт у пациентов любого возраста.

Источник финансирования и конфликт интересов.

Авторы данной статьи подтвердили отсутствие финансовой поддержки исследования и конфликта интересов, о которых необходимо сообщить.

Список Литературы:

1. Алекян Б.Г., Григорьян А.М., Стаферов А.В. Рентгенэндоваскулярная диагностика и лечение заболеваний сердца и сосудов в Российской Федерации – 2016. Ла График. М; 2017.

2. Milbrandt K., Beaudry P., Anderson R., Jones S., Giacomantonio M., Sigalet D. A multiinstitutional review of central venous line complications: retained intravascular fragments. J Pediatr Surg. 2009; 44 (5): 972–976.

3. Demirel A., Güven G., Okan F., Saygili A. Successful percutaneous removal of broken umbilical vein catheter in a very low-birth-weight preterm infant. Turk Kardiyol Dern Ars. 2016; 44 (8): 700–702.

4. Barrett N.R. Foreign bodies in the cardiovascular system. Br J Surg. 1950; 37 (148): 416–445.

5. Da Motta Leal Filho J.M, Carnevale F.C, Cerri G.G. Subclavian vein an unusual access for the removal of intravascular foreign bodies. Ann Vasc Surg. 2010; 24 (6): 826.e1-826.e4.

6. Devanagondi R., Latson L., Bradley-Skelton S., Prieto L. Results of coil closure of patent ductus arteriosus using a tapered tip catheter for enhanced control. Catheter Cardiovasc Interv. 2016; 88 (2): 233–238.

7. Thomas J., Sinclair-Smith B., Bloomfield D., Davachi A. Non-surgical retrieval of a broken segment of steel spring guide from the right atrium and inferior vena cava. Circulation. 1964; 30 (1): 106–108.

8. Vannucci A., Jeffcoat A., Ifune C., Salinas C., Duncan J.R., Wall M. Retained guidewires after intraoperative placement of central venous catheters. Anesth Analg. 2013; 117 (1): 102–108.

9. Kudumula V., Stumper O., Noonan P., et al. Transcatheter Retrieval of Cardiovascular Foreign Bodies in Children: A 15-Year Single Centre Experience. Pediatr Cardiol. 2017; 38 (6): 1183–1190.

10. Deşer S.B, Demirağ M.K. Migration of an Atrial septal occluder device with formation of abdominal aortic dissection. Ann Thorac Surg. 2017; 103 (4): e343–e344.

11. Baspinar O, Sahin D.A, Yildirim A. Retrieval of an intracardiac embolised very long wire via transhepatic access from a war victim child. Cardiol Young. 2016; 26 (4): 784–786.

12. Thomas J., Sinclair-Smith B., Bloomfield D., Davachi A. Non-

surgical retrieval of a broken segment of steel spring guide from the right atrium and inferior vena cava. Circulation. 1964; 30: 106-108.

References:

1. B.G. Alekyan, A.M. Grigor'yan, A.V. Staferov. Roentgenendovascular diagnostic and treatment of cardiac and vascular deseases in Russian Federation – 2016. La Grafik. M, 2017; 220. (in Russian)

2. Milbrandt K., Beaudry P., Anderson R., Jones S., Giacomantonio M., Sigalet D. A multiinstitutional review of central venous line complications: retained intravascular fragments. J Pediatr Surg. 2009; 44 (5): 972–976.

3. Demirel A., Güven G., Okan F., Saygili A. Successful percutaneous removal of broken umbilical vein catheter in a very low-birth-weight preterm infant. Turk Kardiyol Dern Ars. 2016; 44 (8): 700–702.

4. Barrett N.R. Foreign bodies in the cardiovascular system. Br J Surg. 1950; 37 (148): 416–445.

5. Da Motta Leal Filho J.M, Carnevale F.C, Cerri G.G. Subclavian vein an unusual access for the removal of intravascular foreign bodies. Ann Vasc Surg. 2010; 24 (6): 826.e1-826.e4.

6. Devanagondi R., Latson L., Bradley-Skelton S., Prieto L. Results of coil closure of patent ductus arteriosus using a tapered tip catheter for enhanced control. Catheter Cardiovasc Interv. 2016; 88 (2): 233–238.

7. Thomas J., Sinclair-Smith B., Bloomfield D., Davachi A. Non-surgical retrieval of a broken segment of steel spring guide from the right atrium and inferior vena cava. Circulation. 1964; 30 (1): 106–108.

8. Vannucci A., Jeffcoat A., Ifune C., Salinas C., Duncan J.R., Wall M. Retained guidewires after intraoperative placement of central venous catheters. Anesth Analg. 2013; 117 (1): 102–108.

9. Kudumula V., Stumper O., Noonan P., et al. Transcatheter Retrieval of Cardiovascular Foreign Bodies in Children: A 15-Year Single Centre Experience. Pediatr Cardiol. 2017; 38 (6): 1183–1190.

10. Deşer S.B, Demirağ M.K. Migration of an Atrial septal occluder device with formation of abdominal aortic dissection. Ann Thorac Surg. 2017;103(4):e343–e344.

11. Baspinar O, Sahin D.A, Yildirim A. Retrieval of an intracardiac embolised very long wire via transhepatic access from a war victim child. Cardiol Young. 2016; 26 (4): 784–786.

12. Thomas J., Sinclair-Smith B., Bloomfield D., Davachi A. Non-surgical retrieval of a broken segment of steel spring guide from the right atrium and inferior vena cava. Circulation. 1964; 30: 106-108.

ОРИГИНАЛЬНАЯ СТАТЬЯ

УЛЬТРАЗВУКОВАЯ СОНОГРАФИЯ В ДИАГНОСТИКЕ ПОГРАНИЧНЫХ ОПУХОЛЕЙ ЯИЧНИКОВ

Востров А.Н., Степанов С.О., Митина Л.А., Новикова Е.Г., Мальцагова Х.Р., Каприн А.Д.

Московский научно-исследовательский онкологический институт им. П.А. Герцена филиал НМИЦ радиологии Минздрава России. г. Москва, Россия.

Пограничные опухоли яичников впервые были описаны Taylor в 1929 году, которые составляют 15-20% среди всех эпителиальных опухолей. Данные опухоли имеют относительно благоприятное течение и ограничиваются, как правило, поражением только яичника. Настоящее исследование обобщает результаты ультразвуковых исследований, проведенных у 82 пациенток с диагнозом пограничная опухоль яичников в процессе комбинированного лечения.

Цель исследования. Целью данного исследования является повышение эффективности первичной и уточняющей диагностики пограничных опухолей яичников.

Материалы и методы. В основу данного исследования положен анализ результатов ультразвукового исследования у 82 пациенток с пограничными опухолями яичников. Возраст пациенток составил от 15 до 58 лет, средний возраст 40,2+1,5 лет, в процессе комбинированного лечения. Пациенткам выполнялось ультразвуковое сканирование брюшной полости, малого таза (в том числе допплеровские исследования), забрюшинного пространства (парааортальная область, области общих, наружных и внутренних подвздошных сосудов), надключичных и паховых областей.

Результаты. Из всех обследованных, одностороннее поражение яичников наблюдалось у 59 (72%) пациенток, а у 23 (28%)) женщин поражение было двусторонним. Во всех наблюдениях отмечалось увеличение в размерах измененных яичников от 52x40x45 мм до 97x85x110 мм. По результатам обследования всех больных мы выделили три варианта эхографического изображения пограничных опухолей яичников: опухоли солидного строения (19,5%), кистозно-солидного строения (25,6%) и кистозного (54,9%) строения, а параметры внутриопухолевой гемодинамики были схожими с гемодинамикой во внутриопухолевых сосудах при раке яичников.

Заключение. Метод комплексной ультразвуковой диагностики является весьма эффективным в диагностике пограничных опухолей яичников. А также при проведении дифференциальной диагностики между пограничными опухолями и раком яичников. Заключение следует базировать на данных, полученных при ультразвуковом исследовании в режиме «серой шкалы» и реального масштаба времени, анамнеза и клинической картины. Однако окончательный диагноз – пограничная опухоль яичника ставится только по гистологическому заключению.

Ключевые слова: ультразвуковая диагностика, ультразвуковое исследование, пограничная опухоль яичников, рак яичников.

Контактный автор: Востров А.Н., e-mail: Alexandr-an@inbox.ru

Для цитирования: Востров А.Н., Степанов С.О., Митина Л.А., Новикова Е.Г., Мальцагова Х.Р., Каприн А.Д. Ультразвуковая сонография в диагностике пограничных опухолей яичников. REJR 2020; 10(4):139-148. DOI:10.21569/2222-7415-2020-10-4-139-148.

Статья получена: **09.11.20** **Статья принята:** **02.12.20**

ULTRASOUND DIAGNOSIS OF BORDERLINE OVARIAN TUMORS: LITERATURE DATA AND AUTHORS' RESEARCH

Vostrov A.N., Stepanov S.O., Mitina L.A., Novikova E.G., Malsagova Kh.R., Kaprin A.D.

P. A. Hertsen Moscow Oncology Research Center, branch of Medical Radiological Research Center of Ministry of Health of Russian Federation. Moscow, Russia.

Borderline ovarian tumors that comprise 15-20% of all epithelial ovarian tumors were first described by Taylor in 1929. These tumors, which have relatively favorable course, are usually limited to the ovary. Our study summarizes ultrasound exam results from 82 patients diagnosed with borderline ovarian tumor who were getting complex treatment.

Purpose. To improve primary and qualifying diagnosis of borderline ovarian tumors. Materials and Methods. This study was based on the analysis of ultrasound exam results from 82 patients with borderline ovarian tumors. The patients were aged from 15 to 58 years, with a mean age of 40.2 ± 1.5 years. In each case ultrasound exam of abdominal cavity, pelvis (with Doppler ultrasound), retroperitoneal space (para-aortic area, areas of common, internal, and external iliac arteries), supraclavicular regions, and inguinal regions was performed.

Results. Ovarian lesions were unilateral in 59 cases (72%) and bilateral in 23 cases (28%). In all cases the affected ovary was enlarged (ranging from 52x40x45 mm to 97x85x110 mm). Based on the above mentioned exam results we have classified borderline ovarian tumors in three echographic categories: solid tumors (19.5%), solid cystic tumors (25.6%), and cystic tumors (54.9%). Intra-tumor hemodynamic characteristics were similar to such in ovarian cancer.

Conclusion. Ultrasound exam is an effective diagnostic aid for borderline ovarian tumors. It also helps to differentiate borderline ovarian tumors from ovarian cancer. Conclusion should be based on gray scale real-time ultrasound imaging, medical history, and clinical evidence. Final diagnosis of borderline ovarian tumor can be made only with histologic examination.

Keywords: ultrasound diagnosis, ultrasound exam, borderline ovarian tumor, ovarian cancer.

Corresponding author: Vostrov A.N., e-mail: alexandr-an@inbox.ru

For citation: Vostrov A.N., Stepanov S.O., Mitina L.A., Novikova E.G., Malsagova Kh.R., Kaprin A.D. Ultrasound diagnosis of borderline ovarian tumors: literature data and authors' research. REJR 2020; 10(4):139-148. DOI:10.21569/2222-7415-2020-10-4-139-148.

Received: **09.11.20** **Accepted:** **02.12.20**

Опухоли яичников представляют собой одну из самых разнородных групп в отношении гистогенеза и морфологического строения среди всех новообразований женской репродуктивной системы.

В особую группу среди неинвазивных опухолей яичника выделяют пограничные опухоли яичника, которые составляют 15-20% среди всех эпителиальных опухолей. Опухоли с низкой степенью злокачественности впервые были описаны Taylor в 1929 году. Для характеристики данных опухолей автор использовал термин «полузлокачественные опухоли». Данные опухоли характеризовались относительно благоприятным течением и ограничивались поражением только яичника. Термин «пограничная опухоль» появился только в 1973 году, когда по инициативе FIGO данные опухоли были выделены в отдельную группу [1, 2].

Термин «пограничная опухоль яичника» был введен в Международную классификацию опухолей яичников в 1973 году в качестве самостоятельной нозологической единицы, поскольку часть эпителиальных опухолей яичников нельзя отнести ни к доброкачественным, ни к злокачественным [3]. Пограничные опухоли яичников отличаются от инвазивных карцином не только по морфологическим критериям, но и более благоприятным прогнозом [4 - 7].

Вышеизложенное является причиной более тщательного изучения особой группы ново-

образований женской репродуктивной системы – пограничных опухолей яичников, в особенности возможностей ранней диагностики.

По эпидемиологическим данным, на долю пограничных опухолей яичника приходится 1,5–2,5 случая на 100 000 населения ежегодно. В США выявляется приблизительно 3 000 новых случаев данного заболевания [8].

Свыше 27% пациенток с пограничными опухолями яичника составляют женщины моложе 40 лет, что на 20 лет моложе больных карциномами яичника [9 - 11].

Основное количество пациентов не имеют каких-либо характерных симптомов. Порядка 16% случаев выявляются чисто случайно во время осмотра [6, 12 - 14].

В соответствии с гистологической классификацией (ВОЗ, издание 4-е, 2014 г.) выделяют следующие гистотипы пограничных опухолей:

I.Серозные опухоли:

- серозная пограничная/атипически пролиферирующая опухоль;

- серозная пограничная опухоль – микропапиллярный вариант/неинвазивная low grade серозная карцинома;

II. Муцинозные опухоли:

- муцинозная пограничная/атипически пролиферирующая муцинозная опухоль;

III. Эндометриоидные опухоли:

- эндометриоидная пограничная/атипически пролиферирующая эндометриоидная опухоль;

IV. Светлоклеточные опухоли:

- светлоклеточная пограничная/атипически пролиферирующая светлоклеточная опухоль;

V. Опухоли Бреннера:

- пограничная опухоль/атипически пролиферирующая опухоль Бреннера;

VI. Серозно-муцинозные опухоли:

- серозно-муцинозная/атипически пролиферирующая серозно-муцинозная опухоль.

При пограничной опухоли отмечается эпителиальная пролиферация с образованием папиллярных структур, наличием клеточной и ядерной атипии с высокой митотической активностью, однако инвазия в строму при этом отсутствует [7, 13 - 16]. Основное количество пограничных опухолей составляют опухоли серозных или муцинозных гистотипов. Серозные пограничные опухоли довольно часто поражают оба яичника и составляют по различным данным 38-75%. Муцинозные пограничные опухоли составляют порядка 32%, в отличие от серозных они могут достигать значительных размеров и ассоциироваться с псевдомиксомой брюшины. Пограничные опухоли Бреннера и эндометриоидные встречаются крайне редко [6, 17 - 19].

Большинство исследований, посвященных ультразвуковой дифференциальной диагностике злокачественных и доброкачественных опухолей, рассматривают пограничные опухоли вместе с инвазивными злокачественными опухолями. Существует ограниченное число публикаций, в которые включено небольшое количество пациентов, описывающих ультразвуковую характеристику пограничных опухолей яичников [9, 10, 19 - 24]. Darai E. et al. (1996) отметили, что основная масса пограничных опухолей яичника (67,7%) имеет следующую ультразвуковую характеристику: многокамерные с тонкими септами, эхопозитивные или смешанной эхогенности образования [25].

Некоторые авторы сообщают, что злокачественные и муцинозные пограничные опухоли яичника имеют одинаковые размеры. В работе Exacoustos et al. (2005) основное количество пограничных опухолей имело максимальный диаметр такой же, как и размеры инвазивной злокачественной опухоли яичников (диаметр < 8 см); однако часть кист имела диаметр такой же, как доброкачественные опухоли яичника (диаметр < 5 см) [21].

Кроме того, в ряде других исследований показано, что пограничные опухоли могут визуализироваться как однокамерные анэхогенные гладкие кисты без эндофитных паппилярных разрастаний [14, 17, 18, 23].

По результатам Emoto et al. (1998) и Gotlieb et al. 13-17% пограничных опухолей определяются в виде однокамерной кисты [10, 19]. В проспективное исследование Osmers R. G. W. было включено 1072 пациенток с опухолями яичника в период пременопаузы. По их данным 0,8% злокачественных опухолей яичника были представлены однокамерной гладкостенной кистой, из которых 0,5% оказались пограничными опухолями [26]. Рак яичников не встречался у пациенток моложе 20 лет и средний размер простой кисты яичника не превышал 40 мм, что позволяло сделать следующий вывод: риск злокачественного образования увеличивается с увеличением размера опухоли и возраста пациентки [13].

Особое внимание необходимо уделить дифференциальной диагностике различных морфологических вариантов пограничных опухолей яичника. Результаты исследований различных авторов достаточно противоречивы. Так, по данным Gotlieb W.H., серозные опухоли по данным ультразвукового исследования были значительно меньше по размерам, чем муцинозные, в 30% случаев многокамерные с солидным компонентом и паппилярными разрастаниями в 78% случаев [10]. В то время как муцинозные опухоли были многокамерными только в 50% случаев и только в 40% случаев имели солидный компонент или паппилярные разрастания. Кроме того, индекс резистентности по

результатам цветового допплеровского картирования составил < 0,4 в 30% наблюдений муцинозных и в 50% наблюдений серозных пограничных опухолей. Exacoustos C., в отличие от результатов предыдущего исследования, не выявил существенных различий в ультразвуковой характеристике серозных и муцинозных пограничных опухолей яичников. Однако необходимо отметить, что в два этих исследования были включены все муцинозные пограничные опухоли, без учета эндоцервикального и интестинального типа, что могло послужить причиной разной интерпретации ультразвуковой картины [21]. В работе Fruscella E. (2005) был произведен анализ ультразвуковых характеристик с учетом различных типов муцинозных опухолей [22]. Ими было продемонстрировано, что серозные опухоли и эндоцервикальный тип муцинозных опухолей имеют схожую ультразвуковую картину. В отличие от интестинального типа муцинозных опухолей, данные опухоли характеризовались меньшим максимальным диаметром образования, незначительным количеством камер (как правило, однокамерное кистозное образование) с большим количеством паппилярных разрастаний и хорошим кровотоком внутри паппилярных разрастаний [21, 22, 27].

Ультразвуковая картина интерстициальных пограничных опухолей была такой же, как и в работе Ronnett B.M. и соавт. односторонние, большие, многокамерные опухоли с гладкой капсулой. В отличие от других типов пограничных опухолей, данные опухоли характеризовались большими размерами, множеством камер с гиперэхогенным сигналом без четкого определения солидного компонента либо паппилярных разрастаний [24].

Особую роль в диагностике пограничных опухолей составляет комплексное использование клинического осмотра, трансвагинального ультразвукового исследования и определение уровня онкомаркера CA – 125 [8, 9, 18, 28]. Согласно исследованию Milojkovic M., уровень онкомаркера CA – 125 был повышен (>35 U/mL) только у 43% пациентов с пограничными опухолями яичника (59% случаев серозных опухолей, 21% муцинозных эндоцервикального типа и 34% муцинозных интестинального типа) [29]. Zanetta et al. предложил критерии дифференциальной диагностики пограничных опухолей яичника с доброкачественными и злокачественными образованиями, которые включали в себя оценку кровотока по данным цветового допплеровского картирования. Наличие септ или паппилярных разрастаний, пульсативный индекс<1, отсутствие внутриопухолевых сосудов и уровень онкомаркера CA – 125< 150 U/L у женщин старше 60 лет позволяли проводить дифференциальную диагностику с точностью 91%. Однако, по мнению других исследователей, данные критерии диагностики не являлись однозначными, так как некоторые из них были свойственны как доброкачественным, так и злокачественным опухолям яичника [30, 31].

Таким образом, данные представленные в литературе, посвященные ультразвуковой диагностике пограничных опухолей яичников весьма разнообразны, в соответствии с чем данная проблема требует дальнейшего изучения.

Цель исследования.

Повышение эффективности первичной и уточняющей диагностики пограничных опухолей яичников.

Материалы и методы.

В основу данного исследования положен анализ результатов ультразвукового исследования у 82 пациенток с пограничными опухолями яичников. Возраст пациенток составил от 15 до 58 лет, средний возраст 40,2+1,5 лет, в процессе комбинированного лечения, проводимого в Федеральном государственном бюджетном учреждении «Московский научно-исследовательский онкологический институт им. П.А. Герцена» филиала Научного медицинского исследовательского центра радиологии Минздрава Российской Федерации, в период с 2008 года по 2018 год.

Распределение пациенток по стадиям и морфологической форме представлено в таблице №1, стадирование по классификации TNM проводилось согласно стадированию рака яичников и классификации FIGO (издание 8-е, 2017 г.).

Комплексное ультразвуковое исследование проводилось до начала лечения.

Пациенткам выполнялось ультразвуковое сканирование брюшной полости, малого таза, забрюшинного пространства (парааортальная область, области общих, наружных и внутренних подвздошных сосудов), надключичных и паховых областей на ультразвуковом аппарате экспертного класса Logic 9 GE с использованием трех типов датчиков (конвексного с частотой – 2-5 МГц, линейного – 7-9 МГц и 9-12 МГц, а также внутриполостного трансвагинального датчика – 5-8 МГц).

В последние годы одно из ведущих мест в диагностике пограничных опухолей яичников занимает ультразвуковое исследование.

Методика комплексного ультразвукового исследования заключается в поэтапном исследовании органов малого таза, брюшной полости, забрюшинного пространства, плевральных полостей и зон отдаленного метастазирования. Она позволяет наиболее точно определить взаимоотношение опухоли со смежными органами, брюшиной и костными структурами, выявить жидкость в полости малого таза и в брюшной

Таблица №1. Распределение по стадиям и морфологической форме.

Морфологическая форма опухоли	Стадия						
	Ia	Ib	Ic	II	III	IV	Всего
Серозные	31 (37,80%)	4 (4,88%)	12 (14,63%)	3 (3,66%)	7 (8,54%)	1 (1,22%)	58 (70,73%)
Муциноз-ные	10 (12,2%)	1 (1,22%)	5 (6,1%)	-	2 (2,44%)	-	18 (21,9 %)
Эндоме-триоидные	3 (3,66%)	-	-	-	1 (1,22%)	-	4 (4,88%)
Смешан-ные	-	-	-	-	1 (1,22%)	-	1 (1,22%)
Опухоль Бреннера	-	-	-	1 (1,22%)	-	-	1 (1,22%)
Всего	44 (53,66%)	5 (6,1%)	17 (20,73%)	4 (4,88%)	11 (13,41%)	1 (1,22%)	82 (100%)

Таблица №2. Эхографические варианты строения пограничных опухолей яичников.

Пограничная опухоль яичника			Всего (n,%)
I вариант	II вариант	III вариант	
Солидная	Кистозно-солидная	Кистозная	
16	21	45	82
19,5%	25,6%	54,9%	100%

полости, обнаружить метастатическое поражение большого сальника, забрюшинных лимфатических узлов, паренхиматозных органов и зон отдаленного метастазирования.

Основным моментом комплексной ультразвуковой диагностики является строгое соблюдение этапности выполнения исследования, которое во многом позволяет избежать диагностических ошибок.

На I этапе комплексного ультразвукового обследования у пациенток с пограничными опухолями яичников трансабдоминальное сканирование органов малого таза по классической методике с наполненным мочевым пузырем, в режиме «серой шкалы» и «реального времени».

На II этапе комплексного ультразвукового обследования выполнялось трансвагинальное сканирование в режиме «реального времени», во время которого уточняли размеры, анатомические особенности и состояние внутренних половых органов.

На III этапе комплексного ультразвукового обследования осуществляли цветовое допплеровское картирование и допплерометрию. Допплерография позволяла быстро определить локализацию сосудов, а во время допплерометрии определялись параметры внутриопухолевой гемодинамики (максимальная артериальная скорость, максимальная венозная скорость, пульсационный индекс, индекс резистентности).

На IV этапе комплексного ультразвукового обследования проводится исследование органов брюшной полости и забрюшинного пространства.

На V этапе проводится исследование зон поверхностно расположенных лимфатических узлов (паховых областей – зона регионарного метастазирования, надключичных областей – зона отдаленного метастазирования).

Результаты.

Из всех обследованных одностороннее поражение яичников наблюдалось у 59 (72%) пациенток, а у 23 (28%)) женщин поражение было двусторонним. Во всех наблюдениях отмечалось увеличение в размерах измененных яичников от 52x40x45 мм до 97x85x110 мм.

По результатам обследования всех больных мы выделили три варианта эхографического изображения пограничных опухолей яичников: опухоли солидного строения (19,5%), кистозно-солидного строения (25,6%) и кистозного (54,9%) строения, что отображено в таблице №2.

Для каждого из вариантов эхограммы изображения пограничной опухоли яичников характерен ряд ультразвуковых признаков.

Для первого варианта – солидного эхографического строения пограничной опухоли яич-

Рис. 1 (Fig. 1)

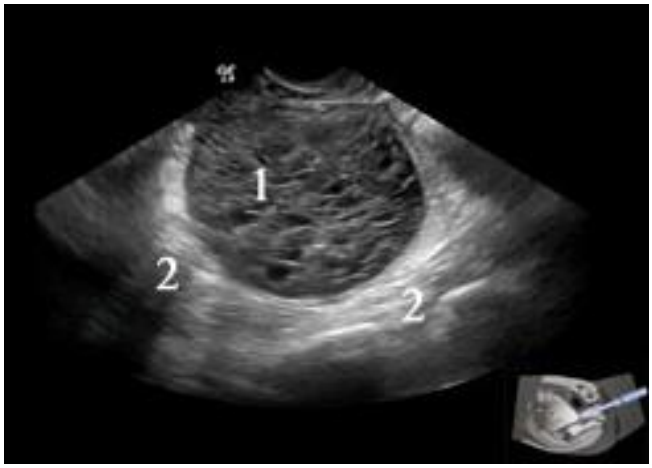

Рис. 2 (Fig. 2)

Рис. 1. Ультразвуковое исследование. Продольное трансвагинальное сканирование.

Пограничная опухоль яичника солидного строения 1-го типа. 1 – опухоль, 2 – свободная жидкость в малом тазу, 3 – петли кишечника.

Fig. 1. Ultrasound exam. Longitudinal transvaginal scan.

Solid type I borderline ovarian tumor. 1 – tumor, 2 – free fluid in the pelvis, 3 – intestinal loops.

Рис. 2. Ультразвуковое исследование, продольное трансвагинальное сканирование.

Пограничная опухоль яичника солидного строения 2-го типа. 1 – опухоль ячеистой структуры, 2 – петли кишечника.

Fig. 2. Ultrasound exam. Longitudinal transvaginal scan.

Solid type II borderline ovarian tumor. 1 – multilocular tumor, 2 – intestinal loops.

ника выделены два типа эхографического строения.

1. Тип. Эхографическая структура опухоли солидная слабо гипоэхогенная, гомогенная, контур нечеткий и не ровный, форма опухоли округлая или овальная. Такая ультразвуковая картина встречалась у 11 (13,4%) больных с первым вариантом эхографического строения пограничных опухолей яичников (рис. 1).

2. Тип. Эхографическая структура опухоли солидная гипоэхогенная, гетерогенная за счет ячеистой структуры, контур нечеткий ровный, форма опухоли округлая. Такая ультразвуковая картина встречалась у 5 (6,1%) больных с первым вариантом эхографического строения пограничных опухолей яичников (рис. 2).

Для второго варианта – кистозно-солидного эхографического строения пограничных опухолей яичников – солидный компонент может достигать 50% от общего объёма образования, выделены следующие типы эхографического строения:

1. Тип. Солидный компонент у 14 (66,67%) больных был представлен пристеночными разрастаниями по внутренней выстилке образования правильной округлой или овальной формы диаметром от 6-7 мм до 20 мм, с нечеткими, но ровными контурами, яркой гиперэхогенной, гетерогенной структуры, с характерной фестончатой («бархатистой») поверхностью. Кистозный же компонент встречался однокамерный у 10 (71,4 %) больных и многокамерный (две и более камер) в 4 (28,6%) наблюдениях (рис. 3).

2. Тип. Встречался в 7 (33,3%) наблюдений и, в отличие, от первого типа пристеночный солидный компонент достигал в размерах 40 мм и более, имел неправильную форму, состоящий как бы из нескольких узлов меньшего размера, и напоминал по форме «цветную капусту». Форма камер была как округлой формы, в случаях однокамерных образований, так и неправильная при многокамерных образованиях. Толщина стенок камер варьировала от 2 до 3 мм. Содержимое камер встречалось анэхогенным гомогенным в 12 (57,1%) случаев и анэхогенным гетерогенным за счет мелко- и крупнодисперсной взвеси в 9 (42,9%) случаев. Толщина капсулы новообразования составляла от 3 мм до 5 мм. Наружный контур опухолевого новообразования во всех случаях был нечетким, но ровным (рис. 4).

Для третьего варианта – кистозного эхографического строения пограничных опухолей яичников – выделены следующие типы:

1. Тип. У 19 (42,2%) больных визуализировалась следующая эхографическая картина – опухоль была представлена многокамерным образованием с толщиной капсулы от 4 мм до 6 мм, с множественными гиперэхогенными перегородками толщиной от 1-2 мм, формирующи-

Рис. 3 (Fig. 3)

Рис. 4 (Fig. 4)

Рис. 3. Ультразвуковое исследование. Продольное трансвагинальное сканирование.

Пограничная опухоль яичника кистозно-солидного строения 1-го типа. 1 – разрастания пограничной опухоли на внутренней поверхности кистозной полости, 2 – капсула образования, 3 – содержимое кистозной полости, 4 – петли кишечника.

Fig. 3. Ultrasound exam. Longitudinal transvaginal scan.

Solid cystic type I borderline ovarian tumor. 1 – masses of borderline tumor on the internal surface of cystic cavity, 2 – lesion capsule, 3 – cystic cavity content, 4 – intestinal loops.

Рис. 4. Ультразвуковое исследование, продольное трансвагинальное сканирование.

Пограничная опухоль яичника кистозно-солидного строения 2-го типа. 1 – разрастания в виде «цветной капусты», 2 – капсула образования, 3 – полость образования с жидкостным содержимым, 4 – петли кишечника.

Fig. 4. Ultrasound exam. Longitudinal transvaginal scan.

Solid cystic type II borderline ovarian tumor. 1 – cauliflower-like masses, 2 – lesion capsule, 3 – lesion cavity with fluid content, 4 – intestinal loops.

ми множественные полости неправильной формы (иногда имитирующие ячеистую структуру) с различным содержимым как анэхогенным гомогенным, так и анэхогенным с различной взвесью (рис. 5).

2. Тип. В 26 (57,8%) наблюдениях при ультразвуковом исследовании визуализированные опухоли выглядели как многокамерные образования с хаотичным расположением перегородок, с камерами неправильной формы, с перегородками толщиной от 2 мм до 5-6 мм и утолщениями на перегородках до 14 -16 мм (рис. 6).

Содержимое камер в каждом из подтипов было как анэхогенным гомогенным, так и с различной взвесью.

Всем больным с пограничными опухолями яичников в плане изучения особенностей неоваскуляризации данных патологических образованиях яичников выполнялось цветовое допплеровское картирование с допплерометрией.

При цветовом допплеровском картировании множественные сосудистые локусы визуализировались только в солидном компоненте пограничных опухолей у 37 (45,1%) больных.

По характеру выявленной неоваскуляризации в пограничных опухолях яичников, качественная характеристика сосудистого русла выглядела следующим образом: артериальный кровоток в 15 (18,3%) случаев наблюдений, венозный кровоток в 9 (11%) случаев наблюдений, кровоток смешанного типа в 58 (70,7%) случаев наблюдений.

Выполнив измерения всех показателей гемодинамических изменений в сосудистом русле опухоли, мы получили следующие параметры кровотока, которые представлены в таблице № 3.

При сравнении гемодинамики в сосудистом русле пограничных опухолей яичников мы не выявили различий в параметрах внутриопухолевой гемодинамики в зависимости от эхографических типов строения опухоли яичника.

Заключение.

Таким образом, обследовав больных пограничными опухолями яичников в режиме «серой шкалы», нами выделены три типа эхографического строения первичных пограничных опухолей яичников, а также определены подтипы эхографической картины. Использование цветового допплеровского картирования с допплерометрией позволило получить качественные и количественные параметры неоваскуляризации вышеописанных опухолей. Сравнивая данные параметров гемодинамики, по-

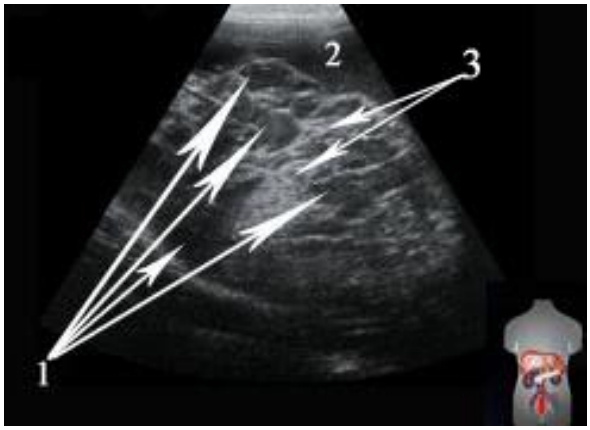

Рис. 5 (Fig. 5)

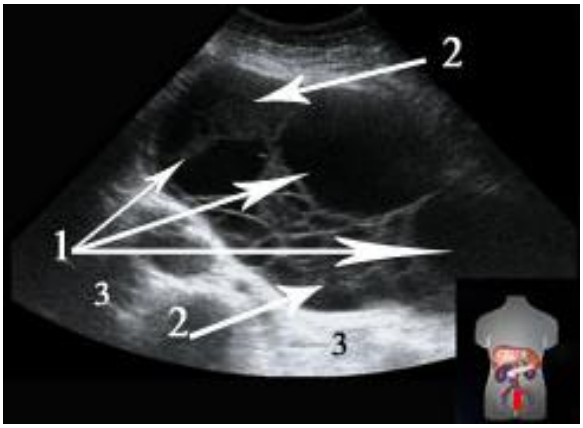

Рис. 6 (Fig. 6)

Рис. 5. Ультразвуковое исследование. Продольное трансабдоминальное сканирование.

Пограничная опухоль яичника кистозного строения 1-го типа. 1 – множественные полости неправильной формы, 2 – свободная жидкость в малом тазу, 3 – множественные перегородки.

Fig. 5. Ultrasound exam. Longitudinal transabdominal scan.

Cystic type I borderline ovarian tumor. 1 – multiple irregular cavities 2 – free fluid in the pelvis, 3 – multiple septa.

Рис. 6. Ультразвуковое исследование. Продольное трансабдоминальное сканирование.

Пограничная опухоль яичника кистозного строения 2-го типа. 1 – кистозные полости опухоли, 2 – утолщения межкамерных перегородок, 3 – петли кишечника.

Fig. 6. Ultrasound exam. Longitudinal transabdominal scan.

Cystic type II borderline ovarian tumor. 1 – tumor cystic cavities, 2 – thickened interchamber septa, 3 – intestinal loops.

Таблица №3. Гемодинамические показатели внутриопухолевого кровотока пограничных опухолей яичников.

Параметры гемодинамики пограничных опухолей яичников				
МАС (см/с)	МВС (см/с)	САС (см/с)	ПИ	ИР
27±2,1	9,2±0,6	18,7±1,7	0,52±0,06	0,41±0,09

Таблица №4. Гемодинамические показатели внутриопухолевого кровотока рака яичников.

Параметры гемодинамики рака яичников				
МАС (см/с)	МВС (см/с)	САС (см/с)	ПИ	ИР
29±2,3	8,8±0,9	19,3±1,4	0,5±0,04	0,37±0,05

лученные нами при исследовании пограничных опухолей яичников с данными гемодинамики рака яичников, описанными в литературе (таблица №4), мы пришли к выводу, что гемодинамика в пограничных опухолях и раке яичников имеют близкие параметры, что обусловлено общими законами неоангиогенеза [13, 15, 20, 23].

Обобщая все вышеуказанные данные, мы считаем, что при проведении дифференциальной диагностики между пограничными опухолями и раком яичников заключение следует базировать на данных, полученных при ультразвуковом исследовании в режиме «серой шкалы» и реального масштаба времени, анамнеза и клинической картины [4 - 6, 22, 24, 28, 31]. Однако окончательный диагноз – «пограничная опухоль яичника» – ставится только по гистологическому заключению.

Источник финансирования и конфликт интересов.

Авторы данной статьи подтвердили отсутствие финансовой поддержки исследования и конфликта интересов, о которых необходимо сообщить.

Список Литературы:

1. Tavassoli F.A., Devilee P., World Health Organization classification of tumors: pathology and genetics of tumors of the breast and female genital organs. Lyon, France: IARC Press, 2003.

2. Taylor H.C., Jr. Malignant and semi malignant tumours of the ovary. Surg Gynecol 1929; 48: 204–230.

3. Scully R.E., Bonfliglio T.A., Kurman R.J et. al, World Health Organisation, Histologic typing of tumors of the Female genital tract. Heidelberg, Sringer-Verlag. 1994; 26-28.

4. Баталова Г.Ю., Пограничные опухоли яичников (оптимизация лечения и методов социальной реабилитации больных). Докт. дисс. Москва, 2005, 278 с.

5. Новикова Е.Г., Баталова Г.Ю. Пограничные опухоли яичников. Москва, МИА, 2007. 152 с.

6. Новикова Е.Г., Андреева Ю.Ю., Шевчук А.С., Пограничные опухоли яичников, Онкология; журнал им. П.А. Герцена, Москва, 2013; 1: 84-91.

7. Урманчеева А. Ф., Кутушева Г. Ф. Диагностика и лечение опухолей яичника. Монография, М. 2003.

8. Lalwani et al. Current Update on Borderline Ovarian Neoplasms. AJR. 2010; 194: 330–336.

9. Gotlieb W.H., Chetrit A., Menczer J., et al. Demographic and genetic characteristics of patients with borderline ovarian tumors as compared to early stage invasive ovarian cancer. Gynecol Oncol. 2005; 97: 780–783

10. Gotlieb W.H., Soriano D., Achiron R., Zalel Y., Davidson B., Kopolovic J., Novikov I., Ben-Baruch G., CA-125 measurement and ultrasonography in borderline tumors of the ovary. Am J Obstet Gynecol. 2000; 183: 541–546.

11. Swanton A., Bankhead C.R., Kehoe S., Pregnancy rates after conservative treatment for borderline ovarian tumours: a systematic review. Eur J Obstet Gynecol Reprod Biol. 2007; 135: 3–7.

12. Webb P.M., Purdie D.M., Grover S., Jordan S., Dick M.L., Green A.C., Symptoms and diagnosis of borderline, early and advanced epithelial ovarian cancer. Gynecol Oncol 2004; 92: 232–239.

13. Востров А.Н., Степанов С.О., Корнеева И.А., Дифференциальная ультразвуковая диагностика доброкачественных и злокачественных новообразований яичников. Онкология. Журнал им. П.А. Герцена. 2015; 4 (3): 52-58.

14. Востров А.Н., Степанов С.О., Корнеева И.А., История и современные тенденции применения ультразвукового исследования при раке яичников, Научно-практический рецензируемый журнал «Лучевая диагностика и терапия», Санкт-Петербург. 2013; 3: 22-29.

15. Демидов В.Н., Адамян Л.В. Эхография и допплерография при опухолевидных образованиях яичников. Ультразвуковая диагностика в акушерстве, гинекологии и педиатрии. 2000; 8 (4): 289-296.

16. Ahmed ASM, Lawton F.G., Borderline ovarian tumours: current concepts and management. Reviews Gynaecol Pract. 2005; 5: 139–151.

17. Acs G. Serous and mucinous borderline (low malignant potential) tumors of the ovary. Am J Clin Pathol. 2005; 123: S13–S57.

18. Bast R.C., Jr, Badgwell D, Lu. Z., et al. New tumor markers: CA125 and beyond. Int J Gynecol Cancer. 2005; 15 (suppl 3): 274-281.

19. Emoto M., Udo T., Obama H., Eguchi F., Hachisuga T., Kawarabayashi T., The blood flow characteristics in borderline ovarian tumors based on both color Doppler ultrasound and histopathological analyses. Gynecol Oncol. 1998; 70: 351–356.

20. Alcazar J.L, Errasti T., Minguez J.A., Galan M.J., Garcia-Manero M., Ceamanos C., Sonographic features of ovarian cystadenofibromas: spectrum of findings. J Ultrasound Med 2001; 20: 915–919.

21. Exacoustos C., Romanini M.E., Rinaldo D., Amoroso C., Szabolcs B., Zupi E., Arduini D., Preoperative sonographic features of borderline ovarian tumors. Ultrasound Obstet Gynecol 2005; 25: 50–59.

22. Fruscella E. et al. Ultrasound features of different histopathological subtypes of borderline ovarian tumors. Ultrasound Obstet Gynecol. 2005; 26: 644–650.

23. Pascual M.A., Tresserra F., Grases P.J., Labastida R., Dexeus S., Borderline cystic tumors of the ovary: grey-scale and color Doppler sonographic findings. J Clin Ultrasound. 2002; 30: 76–82.

24. Ronnett B.M., Kajdacsy-Balla A., Gilks C.B., Merino M.J., Silva E., Werness B.A., Young R.H., Mucinous borderline ovarian tumors: Points of general agreement and persistent controversies regarding nomenclature, diagnostic criteria, and behaviour. Hum Pathol. 2004; 35: 949–960.

25. Darai E., Teboul J., Walker F., Benifla J., Meneux E., Guglielmina J., Pennehoat G., Renjlleau C., Sebban E., Madelenat P., Epitelial ovarian carcinoma of malignantpotential. Eur J Obstet Gynecol ReprodBiol. 1996; 66: 141-145.

26. Osmers RGW, Osmers M., von Maydell B.,Wagner B., Kuhn W., Evaluation of ovarian tumors in postmenopausal women by transvaginal sonography. Eur J Obstet Gynecol Reprod Biol. 1998; 77: 81–88.

27. Silverberg S.G., Bell D.A., Kurman R.J., Seidman J.D., Prat J., Ronnett B.M., Copeland L., Silva E., Gorstein F., Young R.H., Borderline ovarian tumors: key points and workshop summary. Hum Pathol. 2004; 35: 910–917.

28. Cadron I, Leunen K, Van Gorp T, Amant F, Neven P, Vergote I. Management of borderline ovarian neoplasms. J Clin Oncol. 2007; 25:2928–2937

29. Milojkovic M., Hrgovic Z., Hrgovic I., Jonat W., Maass N., Bukovic D., Significance of CA-125 serum level in discrimination between benign and malignant masses in the pelvis. Arch Gynecjl Obstet. 2004; 269: 176-180.

30. Zanetta G, Rota S, Lissoni A, Meni A, Brancatelli G, Buda A. Ultrasound, physical examination, and CA 125 measurement for the detection of recurrence after conservative surgery for early borderline ovarian tumors. Gynecol Oncol. 2001; 81:63–66.

31. Jung S.E., Lee J.M., Rha S.E., Byun J.Y., Jung J.I., Hahn S.T., CT and MR imaging of ovarian tumors with emphasis on differential diagnosis. Radiographics. 2002; 22: 1305–1325.

References:

1. Tavassoli F.A., Devilee P., World Health Organization classification of tumors: pathology and genetics of tumors of the breast and female genital organs. Lyon, France: IARC Press, 2003.

2. Taylor H.C., Jr. Malignant and semi malignant tumours of the

ovary. Surg Gynecol 1929; 48: 204–230.

3. Scully R.E., Bonfliglio T.A., Kurman R.J et. al, World Health Organisation, Histologic typing of tumors of the Female genital tract. Heidelberg, Sringer-Verlag. 1994; 26-28.

4. Batalova G. U. Borderline ovarian tumors (optimization of treatment methods and medical and social rehabilitation of patients). Doct. Diss. 2005. 278 p. (in Russian).

5. Novikova E. G., Batalova G. U. Borderline ovarian tumors. Moscow, MIA, 2007. 152 p. (in Russian).

6. Novikova E. G., Andreeva U. U., Shevchuk A. S. Borderline ovarian tumors. Moscow, Oncology. 2013; 1: 84-91 (in Russian).

7. Urmancheeva A.F., Kutusheva G.F. Diagnosis and treatment of ovarian tumors. Monograph. M. 2003 (in Russian).

8. Lalwani et al. Current Update on Borderline Ovarian Neoplasms. AJR. 2010; 194: 330–336.

9. Gotlieb W.H., Chetrit A., Menczer J., et al. Demographic and genetic characteristics of patients with borderline ovarian tumors as compared to early stage invasive ovarian cancer. Gynecol Oncol. 2005; 97: 780–783

10. Gotlieb W.H., Soriano D., Achiron R., Zalel Y., Davidson B., Kopolovic J., Novikov I., Ben-Baruch G., CA-125 measurement and ultrasonography in borderline tumors of the ovary. Am J Obstet Gynecol. 2000; 183: 541–546.

11. Swanton A., Bankhead C.R., Kehoe S., Pregnancy rates after conservative treatment for borderline ovarian tumours: a systematic review. Eur J Obstet Gynecol Reprod Biol. 2007; 135: 3–7.

12. Webb P.M., Purdie D.M., Grover S., Jordan S., Dick M.L., Green A.C., Symptoms and diagnosis of borderline, early and advanced epithelial ovarian cancer. Gynecol Oncol 2004; 92: 232–239.

13. Vostrov A. N., Stepanov S. O., Korneeva I. A. Differential ultrasound diagnosis of benign and malignant ovarian neoplasms. Oncology. 2015; 4 (3): 52-58 (in Russian).

14. Vostrov A. N., Stepanov S. O., Korneeva I. A. History and current trends in the use of ultrasound in ovarian cancer. Diagnostic radiology and radiotherapy. 2013; 3: 22-29 (in Russian).

15. Demidov V.N., Adamyan L. V., Sonography and Doppler ultrasound for tumor-like formations of the ovaries. Ultrasound diagnostics in obstetrics, gynecology and pediatrics. 2000; 8 (4): 289-296 (in Russian).

16. Ahmed ASM, Lawton F.G., Borderline ovarian tumours: current concepts and management. Reviews Gynaecol Pract. 2005; 5: 139–151.

17. Acs G. Serous and mucinous borderline (low malignant potential) tumors of the ovary. Am J Clin Pathol. 2005; 123: S13–S57.

18. Bast R.C., Jr, Badgwell D, Lu. Z., et al. New tumor markers: CA125 and beyond. Int J Gynecol Cancer. 2005; 15 (suppl 3): 274-281.

19. Emoto M., Udo T., Obama H., Eguchi F., Hachisuga T., Kawarabayashi T., The blood flow characteristics in borderline ovarian tumors based on both color Doppler ultrasound and histopathological analyses. Gynecol Oncol. 1998; 70: 351–356.

20. Alcazar J.L, Errasti T., Minguez J.A., Galan M.J., Garcia-Manero M., Ceamanos C., Sonographic features of ovarian cystadenofibromas: spectrum of findings. J Ultrasound Med 2001; 20: 915–919.

21. Exacoustos C., Romanini M.E., Rinaldo D., Amoroso C., Szabolcs B., Zupi E., Arduini D., Preoperative sonographic features of borderline ovarian tumors. Ultrasound Obstet Gynecol 2005; 25: 50–59.

22. Fruscella E. et al. Ultrasound features of different histopathological subtypes of borderline ovarian tumors. Ultrasound Obstet Gynecol. 2005; 26: 644–650.

23. Pascual M.A., Tresserra F., Grases P.J., Labastida R., Dexeus S., Borderline cystic tumors of the ovary: grey-scale and color Doppler sonographic findings. J Clin Ultrasound. 2002; 30: 76–82.

24. Ronnett B.M., Kajdacsy-Balla A., Gilks C.B., Merino M.J., Silva E., Werness B.A., Young R.H., Mucinous borderline ovarian tumors: Points of general agreement and persistent controversies regarding nomenclature, diagnostic criteria, and behaviour. Hum Pathol. 2004; 35: 949–960.

25. Darai E., Teboul J., Walker F., Benifla J., Meneux E., Guglielmina J., Pennehoat G., Renjlleau C., Sebban E., Madelenat P., Epitelial ovarian carcinoma of malignantpotential. Eur J Obstet Gynecol ReprodBiol. 1996; 66: 141-145.

26. Osmers RGW, Osmers M., von Maydell B.,Wagner B., Kuhn W., Evaluation of ovarian tumors in postmenopausal women by transvaginal sonography. Eur J Obstet Gynecol Reprod Biol. 1998; 77: 81–88.

27. Silverberg S.G., Bell D.A., Kurman R.J., Seidman J.D., Prat J., Ronnett B.M., Copeland L., Silva E., Gorstein F., Young R.H., Borderline ovarian tumors: key points and workshop summary. Hum Pathol. 2004; 35: 910–917.

28. Cadron I, Leunen K, Van Gorp T, Amant F, Neven P, Vergote I. Management of borderline ovarian neoplasms. J Clin Oncol. 2007; 25:2928–2937

29. Milojkovic M., Hrgovic Z., Hrgovic I., Jonat W., Maass N., Bukovic D., Significance of CA-125 serum level in discrimination between benign and malignant masses in the pelvis. Arch Gynecjl Obstet. 2004; 269: 176-180.

30. Zanetta G, Rota S, Lissoni A, Meni A, Brancatelli G, Buda A. Ultrasound, physical examination, and CA 125 measurement for the detection of recurrence after conservative surgery for early borderline ovarian tumors. Gynecol Oncol. 2001; 81:63–66.

31. Jung S.E., Lee J.M., Rha S.E., Byun J.Y., Jung J.I., Hahn S.T., CT and MR imaging of ovarian tumors with emphasis on differential diagnosis. Radiographics. 2002; 22: 1305–1325.

ОРИГИНАЛЬНАЯ СТАТЬЯ

РОЛЬ МУЛЬТИПАРАМЕТРИЧЕСКОГО УЛЬТРАЗВУКОВОГО ИССЛЕДОВАНИЯ ПЛОДА И ЭКСТАЭМБРИОНАЛЬНЫХ СТРУКТУР ДЛЯ ПРОГНОЗИРОВАНИЯ ИСХОДА БЕРЕМЕННОСТИ У ПЛОДА

Поморцев А.В., Дьяченко Ю.Ю., Матосян М.А., Яцуков А.В.

ФГБОУ ВО «Кубанский государственный медицинский университет» Министерства здравоохранения Российской Федерации. Краснодар, Россия.

Оценить информативность мультипараметрического ультразвукового исследования плода и экстраэмбриональных структур для прогнозирования течения и исхода беременности для плода.

Материалы и методы. Было обследовано 218 беременных. Обследование включало оценку клинико-анамнестических данных беременной, ультразвуковые и допплерометрические методы исследования плода и экстраэмбриональных структур. Применяли ультразвуковые сканеры VolusonS8, VolusonE8. С целью разработки методики дифференциальной диагностики для формирования групп риска по неблагоприятному исходу беременности для плода, использовался метод пошагового дискриминантного анализа. Беременные были разделены на 4 клинические группы. В ходе анализа выявлялись наиболее значимые признаки, которые можно использовать для дискриминации пациентов по клиническим группам.

Результаты. В I клинической подгруппе беременных сумма баллов составила числовое значение в пределах 0 – 0,9 усл. ед., во II клинической группе – 1 – 3 усл. ед., в III клинической группе – сумма баллов составила 3,1 – 5,0 усл. ед., в IV клинической группе – 5,1 – 7,0 усл. ед. В III и IV клинических группах обращал внимание факт наличия сочетания патологических признаков. В III клинической группе сочетание 2-х признаков встречалось в 65% случаев, 3-х признаков – у 25% беременных. В IV клинической группе – сочетание 2-х признаков определялось у 82% исследуемых, 3-х признаков – у 65% беременных.

Выводы. На основании определения диагностической значимости мультипараметрического исследования плода и экстраэмбриональных структур с 8 по 11 неделю гестации была разработана диагностическая матрица, позволяющая прогнозировать исход беременности и родов для плода. Таким образом, мультипараметрическое исследование плода и экстраэмбриональных структур позволяет прогнозировать течение и исход беременности для плода.

Ключевые слова: плод, экстраэмбриональные структуры, мультипараметрическое ультразвуковое исследование, беременность, I триместр беременности, фетоплацентарная недостаточность, неадекватная васкуляризация желтого тела.

Контактный автор: Поморцев А.В., e-mail: pomor-av@mail.ru

Для цитирования: Поморцев А.В., Дьяченко Ю.Ю., Матосян М.А., Яцуков А.В. Роль мультипараметрического ультразвукового исследования плода и экстаэмбриональных структур для прогнозирования исхода беременности у плода. REJR 2020; 10(4):149-158. DOI:10.21569/2222-7415-2020-10-4-149-158.

Статья получена: **13.04.20** **Статья принята:** **19.08.20**

MULTIPARAMETRIC ULTRASOUND EXAMINATION OF THE FETUS AND EXTRA-EMBRYONIC STRUCTURES FOR FORECASTING THE OUTCOME OF PREGNANCY IN THE FETUS

Pomortsev A.V., Dyachenko Yu.Yu., Matosyan M.A., Yatsukov A.V.

FSBEI Kuban State Medical University of the Ministry of Healthcare of the Russian Federation. Krasnodar, Russia.

To evaluate the informativeness of multiparametric ultrasound examination of the fetus and extraembryonic structures for predicting the course and outcome of pregnancy for the fetus.

Materials and methods. 218 pregnant women were examined. The examination included an assessment of the clinical and anamnestic data of the pregnant woman, ultrasound and Doppler methods for examining the fetus and extraembryonic structures. We used ultrasonic scanners VolusonS8, VolusonE8. In order to develop a method of differential diagnosis for the formation of risk groups for an adverse pregnancy outcome for the fetus, the method of step-by-step discriminant analysis was used. Pregnant women were divided into 4 clinical groups. The analysis revealed the most significant signs that can be used to discriminate patients by clinical groups.

Results. In the I clinical subgroup of pregnant women, the sum of points was a numerical value in the range of 0-0.9 usl. units in the clinical subgroup II – 1 – 3 CONV units, in the III clinical subgroup-the sum of points was 3.1 – 5.0 usl. units, in the IV clinical subgroup-5.1 – 7.0 usl. units in the III and IV clinical subgroups paid attention to the fact of the presence of a combination of pathological signs. In the III clinical subgroup, the combination of 2 signs occurred in 65% of cases, 3 signs-in 25% of pregnant women. In the IV clinical subgroup – a combination of 2 signs was determined in 82% of the subjects, 3 signs-in 65% of pregnant women.

Conclusion. Based on the determination of the diagnostic significance of the multiparametric study of the fetus and extraembryonic structures from 8 to 11 weeks of gestation, a diagnostic matrix was developed that allows predicting the outcome of pregnancy and childbirth for the fetus. Thus, a multiparametric study of the fetus and extraembryonic structures allows predicting the course and outcome of pregnancy for the fetus..

Keywords: fetus, extraembryonic structures, multiparametric ultrasound, pregnancy, I trimester of pregnancy, fetoplacental insufficiency, inadequate yellow body vascularization.

Corresponding author: Pomortsev A.V., e-mail: pomor-av@mail.ru

For citation: Pomortsev A.V., Dyachenko Yu.Yu., Matosyan M.A., Yatsukov A.V. Multiparametric ultrasound examination of the fetus and extra-embryonic structures for forecasting the outcome of pregnancy in the fetus. REJR 2020; 10(4):149-158. DOI:10.21569/2222-7415-2020-10-4-149-158.

.

Received: **13.04.20** **Accepted:** **19.08.20**

В настоящее время пренатальной диагностике принадлежит огромная роль в выявлении врождённой и наследственной патологии у детей, снижении перинатальной заболеваемости и смертности [1-4]. Формирование внутриутробного неблагополучия начинается на ранних этапах развития фетоплацентарной системы [5]. Течение и исход беременности для плода определяется особенностями развития и функционирования экстраэмбриональных образований [6].

В последние годы одним из основных методов диагностики плода и экстраэмбриональных структур является ультразвуковое исследование в виду своей информативности, доступности и неинвазивности. В настоящее время согласно приказу Министерства здравоохранения Российской Федерации от 01.11.2012 № 572н «Об утверждении Порядка оказания медицинской помощи по профилю «акушерство и гинекология», рекомендовано проводить трёхэтапный ультразвуковой скрининг в сроках гестации 11-14 недель, 18-21 неделя, 30-34 недели. Для каждого из этапов исследования ставятся задачи: выявление маркеров хромосомной патологии, анатомических дефектов плода, диагностика поздно манифестирующих поро-

ков развития плода, ультразвуковая оценка структуры плаценты, объёма, количества околоплодных вод.

Основные этапы эмбрио- и фетогенеза завершаются к 8 неделе гестации, и именно в данные сроки беременности можно оценить основные анатомические структуры плода и дать прогноз его дальнейшего развития [4]. В настоящий момент оценка анатомических структур плода осуществляется при первичном ультразвуковом скрининге с 11 по 14 неделю беременности: определяется соответствие копчико-теменного размера гестационному сроку, проводится оценка анатомических структур головного мозга, конечностей и туловища, измеряется толщина воротникового пространства, костная пластина носа, что позволяет оценить основные анатомические структуры плода [7, 10]. Недостатком ультразвукового исследования в 11 – 14 недель является отсутствие оценки функционирования экстраэмбриональных структур. К ним относят: желточный мешок, амниотическую полость, хорион [3]. Данные структуры отвечают за развитие первичной фетоплацентарной недостаточности и играют значимую роль в процессе эмбриогенеза и фетогенеза [2].

Фетоплацентарная недостаточность – это патологическое состояние, обусловленное морфофунциональными изменениями в плаценте, при прогрессировании которых развивается внутриутробная задержка роста плода, нередко обусловлена гипоксией [1, 11]. Плацента начинает свое развитие с дифференцировки хориона в 7 недель беременности и завершает в 16 недель формированием маточно-плацентарного комплекса, который морфологически представлен слоем клеток эндотелия сосудов плода, их базальной мембраной, слоем рыхлой перикапиллярной соединительной ткани, базальной мембраной трофобласта, слоями цитотрофобласта и синцитиотрофобласта [8-10]. Сосуды плода, разветвляясь в плаценте до мельчайших капилляров, образуют маточно-хориальный кровоток, который впоследствии определяет все функции плода. При нарушении процесса формирования плаценты нарушается васкуляризация, уменьшается количество сосудистой сети трофобласта, плаценты, и, как следствие, данный механизм приводит к неблагоприятному исходу родов для плода [9-12]. В связи с этим особую актуальность приобретает ультразвуковое исследование плода и экстраэмбриональных структур в сроки гестации с 8 по 11 неделю, что и послужило основанием для данного исследования.

Цель исследования.

Оценить информативность мультипараметрического ультразвукового исследования плода и экстраэмбриональных структур для прогнозирования течения и исхода беременности для плода.

Материалы и методы.

В соответствии с целью исследования, все беременные (n =218) были разделены на 4 клинические группы.

I клиническая группа (n = 65, 30%) – благополучный исход беременности для плода, роды срочные, самостоятельные, без применения дополнительных акушерских пособий, нормальное течение беременности, неонатальный период без особенностей;

II клиническая группа (n = 115, 53%) – благополучный исход беременности для плода, роды срочные, самостоятельные, без применения дополнительных акушерских пособий, течение беременности осложнялось угрозой прерывания в 1-й половине гестации, неонатальный период без особенностей;

III клиническая группа (n = 25, 11%) – роды срочные, самостоятельные, без применения дополнительных акушерских пособий, течение беременности осложнялось угрозой прерывания в 1-й и 2-й половине гестации, неонатальный период проходил с неврологическими нарушениями в раннем неонатальном периоде;

IV клиническая группа (n = 13, 6%) – преждевременные роды (экстренное родоразрешение после 28 недель гестации по причине тяжести состояния плода), течение беременности осложнялось угрозой прерывания в 1-й и 2-й половине гестации, неонатальный период проходил с выраженными неврологическими нарушениями. Экспертная оценка осуществлялась на основании анализа истории родов и карт развития новорожденных, при этом в оценочную шкалу были включены следующие критерии: состояние новорожденного по шкале Апгар на 1-й и 5-й минуте жизни, течение периода ранней адаптации, данные нейросонографии, наличие неврологической симптоматики у новорожденного, сроки выписки ребенка из роддома, характер рекомендаций неонатолога [1]. Такой принцип дифференциации клинического материала позволяет оценить степень выраженности перинатальных постгипоксических осложнений у новорожденного.

Обследование включало оценку клинико-анамнестических данных беременной, ультразвуковые и допплерометрические методы исследования плода и экстраэмбриональных структур. Применяли ультразвуковые сканеры VolusonS8, VolusonE8, работающие в режиме реального времени, имеющие качественную серую шкалу, режим цветового допплеровского картирования, режим импульсно-волновой допплерометрии, трансвагинальный и трансабдоминальный доступ сканирования. Использовалась программа для акушерского исследования с настройками прибора: частота допплеровско-

Рис. 1 а (Fig. 1 a)

Рис. 1 б (Fig. 1 b)

Рис. 1. УЗИ. Измерение церебро-корпорального коэффициента.

а - Срок гестации 10 недель, норма.

б - Срок гестации 11 недель, патология.

Fig. 1. Ultrasound. Measurement of the cerebro-corporeal coefficient.

a - The gestation Period is 10 weeks, norm.

b - Gestation Period of 11 weeks, pathology.

го фильтра 100 МГц, TI меньше 1, MI 1,0, время исследования не превышало 20 минут. Лучевая нагрузка отсутствовала.

Помимо стандартных исследований и измерений проводился расчёт церебро-корпорального коэффициента по оригинальной методике. Церебро-корпоральный коэффициент (ЦКК) – отношение копчико-теменного размера эмбриона (КТР) к расстоянию от наивысшей точки темени (Тт) к подбородочному выступу (Пв) (рис. 1). Нормативные параметры ЦКК получены в пределах числовых значений 1,6 ≥ ЦКК ≥ 2,6, отклонения числовых значений менее и/или равно 1,6 более и/или равно 2,6 позволяли прогнозировать патологию плода (скелетные аномалии, пороки центральной нервной системы).

С помощью двухмерной эхографии определяли состояние трофобластического кровотока по коэффициенту васкуляризации (k, %), который представлен отношением площадей суммы всех участков хориона (Sn, см^2) в зоне сосудистых локусов к общей площади хориона (So, см2), рассчитывали методом ультразвукового исследования в автоматическом режиме с применением цветового допплеровского картирования (ЦДК) - на максимальном увеличении изображения функции ЦДК ручной трассировкой в сроках гестации с 8 по 11 неделю, (рис. 2).

$$\text{Формула - } k = \frac{Sn}{So} \times 100\%$$

При допплерографии использовались стандартные предустановки: минимальный уровень допплеровского фильтра (flowfilter 1). Для записи кривых скоростей кровотока в режиме импульсного допплера контрольный объём размером 1-2 мм помещался на окрашенную зону в месте наиболее постоянного и чёткого получения сигнала. Завершающим этапом исследования являлась импульсно-волновая допплерометрия выявленных сосудов.

Далее анализировались значения индекса резистентности (ИР), пульсационного индекса (ПИ) васкуляризации хориона. Расчёт указанных индексов заложен в программное обеспечение ультразвуковых сканеров.

Для обработки полученных в результате исследования данных и решения, поставленных задач, использовались методы дискриминантного анализа, корреляционного анализа, сравнительный и качественный анализ данных, ROC-анализ. С целью разработки методики дифференциальной диагностики для формирования групп риска по неблагоприятному исходу беременности для плода, использовался метод пошагового дискриминантного анализа. В ходе анализа выявлялись наиболее значимые признаки, которые можно использовать для дискриминации пациентов по клиническим группам. Для классификации пациентов и прогнозирования исхода беременности для плода рассчитывали значения всех функций. Пациент классифицировался в ту группу, для которой функция принимала наибольшее значение. Достоверность различия между группами показателей оценивалась на уровне значимости p = 0,001 с помощью t-критерия Стьюдента. Эффективность диагностического теста оценивалась посредством построения характерологической кривой – ROC-анализа, в процессе которого вычислялись показатели чувствительности и специфичности для количественных УЗ-

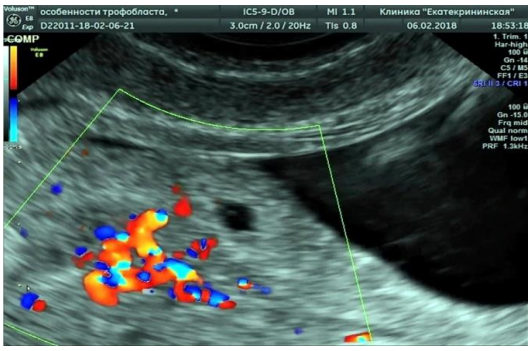

Рис. 2 а (Fig. 2 a)

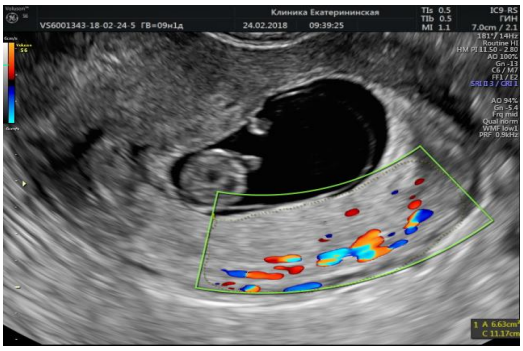

Рис. 2 б (Fig. 2 b)

Рис. 2. УЗИ. Оценка васкуляризации хориона.

а - На эхограмме представлен срок гестации 8 недель, адекватная васкуляризация хориона. Определение васкуляризации хориона методом определения индекса васкуляризации – k, %.

б - На эхограмме представлен срок гестации 9 недель, снижение васкуляризации хориона. Определение васкуляризации хориона методом определения индекса васкуляризации – k, %.

Fig. 2. Ultrasound. Assessment of chorion vascularization.

a - The echogram shows the gestation period of 8 weeks, adequate chorion vascularization. Determination of chorion vascularization by determining the vascularization index -k, %.

b - The echogram shows the gestation period of 9 weeks, the reduction of vascularization of the chorion. Definition of vascularization of the chorion method for determining the vascularization index-k, %.

признаков, определялисьих пороговые значения для выявления точки разграничения нормы и патологии. Информативность показателей оценивалась по величине площади под кривой ROC (AUC). Расчёт описательных статистик, реализация статистических тестов проверки гипотез о среднем, ROC-анализ выполнялись с помощью статистического пакета SPSS version 23 software (IBM Corp., Armonk, NY, USA).

Результаты.

Результаты исследования ультразвуковой оценки плода с 8 по 11 неделю гестации в клинических группах:

В I-й клинической группе (n = 65) – ультразвуковая анатомия и размеры плода соответствовали нормативным параметрам исследования в сроках гестации с 8 по 11 неделю.

Во II клинической группе (n = 115) – ультразвуковая анатомия и размеры плода соответствовали нормативным параметрам исследования в сроках гестации с 8 по 11 неделю.

В III клинической группе (n = 25) – при ультразвуковом исследовании у 1 (4%) беременной были выявлены патологические значения ЦКК, у 2 (8%) женщин было выявлено наличие гидроторакса у плода, который не визуализировался у плода после 12 недель. Пупочная грыжа, превышающая размеры физиологической, визуализировалась у 1 (4%) беременной, в 1 (4%) случае отмечалось несоответствие копчико-теменного размера плода гестационному сроку. В 1 (4%) случае при исследовании в 12 недель была диагностирована грубая структурная патология плода – порок ЦНС, акрания. Беременность была пролонгирована по желанию женщины.

В IV клинической группе (n = 13) – у 3 (23%) беременных отмечался патологический ЦКК. Наличие гидроторакса, который не визуализировался после 12 недели беременности определялся у 3 (23%) беременных в сроках гестации 8-11 недель. Размеры пупочной грыжи превышали нормативные значения у 4 (31%) беременных. В 8 (61%) случаев отмечалось несоответствие копчико-теменного размера плода гестационному сроку. Двойной контур у плода отмечался у 4 (31%), в 2 (15%) случаях плод имел фиксированное положение на протяжении всего времени исследования. В 4 (31%) случаях ультразвуковая анатомия мозговых пузырей не соответствовала гестационному сроку. В 3 (23%) случаях было проведено прерывание беременности до 20 недель (15 – 20 неделя гестации) в связи с выявленными структурными аномалиями развития плода. При ультразвуковом исследовании в 12 недель выявлено: аномалия стебля тела (1 случай), голопрозэнцефалия (1 случай), скелетная дисплазия (1 случай).

Оценка ЦКК у беременных с 8 по 11 неделю гестации позволила сформировать группу риска по ВПР плода и в более поздние сроки гестации (с 12 по 14 неделю), диагностировать грубую структурную патологию плода.

Результаты исследования ультразвуковой оценки экстраэмбриональных структур с 8 по 11 неделю гестации в клинических группах:

В I клинической группе (n = 65) – ультразвуковая картина экстраэмбриональных структур соответствовала нормативным параметрам исследования в сроках гестации с 8-й по 11-ю неделю.

Во II клинической группе (n = 115) были получены следующие результаты. ультразвуковая картина экстраэмбриональных структур соответствовала нормативным параметрам исследования в сроках гестации с 8-й по 11-ю неделю, отмечался тонус миометрия у 20 (17%) беременных и неадекватная васкуляризация желтого тела яичника у 36 (31%) беременных.

В III клинической группе (n = 25) – при ультразвуковом исследовании у 2 (8%) беременных визуализировалась киста пуповины, у 2 (8%) женщин отмечалась гипоплазия желточного мешка, у 5 (20%) беременных имела место гипоплазия хориона. У 2 (8%) беременных – спавшийся амнион и у 2 (8%) – фрагментация хориона. Увеличение размеров желточного мешка – у 5 (20%). Амнион с неровными границами – у 3 (12%) беременных. У 15 (60%) отмечалось сочетание гипоплазии амниона с фрагментацией хориона. У 23 (92%) отмечалась неадекватная васкуляризация желтого тела и гипертонус миометрия различной степени выраженности.

В IV клинической группе (n = 13) – при ультразвуковом исследовании у 5 (38,5%) беременных визуализировалась киста пуповины, у 2 (15%) беременных отмечалась фрагментация хориона в сочетании с гипоплазией желточного мешка. Выраженная гипоплазия хориона визуализировалась у 3 (23%) женщин. Спавшийся амнион у 2 (15%) пациенток в сочетании с выраженной гипоплазией хориона. У 1 (8 %) беременной определялось отсутствие желточного мешка, 7 (54%) беременных находились на стационарном лечении по поводу выраженной угрозы прерывания. У 10 (77%) отмечалась неадекватная васкуляризация желтого тела яичника. Частота встречаемости УЗ-признаков в клинических группах представлена в таблице 1.

Результаты оценки трофобластического кровотока с 8 по 11 неделю гестации у беременных клинических групп:

В I клинической группе (n = 65) - показатель СДО маточных артерий -1,56+0,16; ИР васкуляризации хориона составил 0,38+0,18; ИР маточных артерий - 0,73+0,15; ПИ васкуляризации хориона - 1,42+0,16; значения коэффициента васкуляризации хориона (k, %) были следующие: 68+0,26.

В II клинической группе (n = 115) - показатель СДО маточных артерий -1,60+0,20; ИР васкуляризации хориона составил 0,39+0,25; ИР маточных артерий - 0,76+0,25; ПИ васкуляризации хориона - 1,50+0,25; значения коэффициента васкуляризации хориона (k, %) были следующие: 63+0,58.

В III клинической группе (n = 25) - показатель СДО маточных артерий – 1,72+0,29; ИР васкуляризации хориона составил 0,46+0,35; ИР маточных артерий-0,76+0,29; ПИ васкуляризации хориона-1,65+0,25; значения коэффициента васкуляризации хориона (k, %) были следующие: 30+0,26.

В IV клинической подгруппе (n = 13) - показатель СДО маточных артерий -1,85+0,42; ИР васкуляризации хориона составил 0,51+0,11; ИР маточных артерий-0,77+0,39; ПИ васкуляризации хориона -1,70+0,30; значения коэффициента васкуляризации хориона (k, %) были следующие: 23+0,25.

Обсуждение.

Для построения прогностической матрицы мультипараметрического ультразвукового исследования плода и экстраэмбриональных структур были формулизованы ультразвуковые критерии с последующим определением их диагностической значимости методом факторного анализа:

X1 – показатель церебро-корпорального коэффициента (ЦКК),

X2 – наличие гидроторакса у плода,

X3 – пупочная грыжа плода,

X4 – частота сердечных сокращений плода,

X5 - наличие кисты пуповины,

X6 – оценка копчико-теменного размера плода, его соответствие гестационному сроку,

X7 – двойной контур плода,

X8 – фиксированное положение плода,

X9 - нормальная дифференцировка мозговых пузырей плода,

X10 – нарушение дифференцировки хориона,

X11 – оценка желточного мешка,

X12 – структура и толщина хориона,

X13 – отсутствие желточного мешка,

X14 – выравнивание эхогенности амниотической и хориальной полостей,

X15 – размеры амниотической полости,

X16 – особенности васкуляризации хориона методом определения индекса васкуляризации – k, %,

X17 – оценка васкуляризации хориона методом определения индекса васкуляризации в трофобласте (ИР васкуляризации хориона),

X18 – визуализация желтого тела яичника с адекватнойваскуляризацией,

X19 – тонус миометрия,

X20 – СДО маточной артерии,

X21 – состояние эндоцервикса.

При расчёте чувствительности и специфичности признаков были выявлены наиболее информативные признаки и признаки с низкой информативной значимостью.

Таблица №1. Ультразвуковая оценка экстраэмбриональных структур и провизорных органов в клинических группах.

УЗ-признак	Клинические группы								Всего n = 218	
	I n = 65		II n = 115		III n = 25		IV n = 13		Абс.	%
	Абс.	%	Абс.	%	Абс.	%	Абс.	%		
наличие кисты пуповины	0	0	0	0	2	8,0	3	38,5	5	1,
нарушение дифференцировки хориона	0	0	0	0	17	68,0	2	15,4	19	83,4
оценка желточного мешка	0	0	0	0	7	82,0	2	15,4	9	4,1
структура и толщина хориона	0	0	0	0	5	20,0	5	38	10	4,6
отсутствие желточного мешка	0	0	0	0	0	0	2	16,0	2	0,8
выравнивание эхогенности амниотической и хориальн й полостей	0	0	0	0	6	24,0	7	54,0	13	6,0
размеры амниотической полости	0	0	0	0	2	8,0	2	15,0	4	1,9
визуализация желтого тела яичника с неадекватной васкуляризацией	0	0	54	46,0	23	92,0	10	77,0	37	17,2
тонус миометрия	0	0	57	51	21	4,0	7	54,0	49	22,8
состояние эндоцервикса (отклонение от нормы)	0	0	10	8,9	4	16,0	5	48,5	19	9,0

В процессе пошагового дискриминантного анализа были получены следующие результаты (таблица 2).

Коэффициент лямбда Уилкса (Wilks Lambda) отразил вклад каждого показателя в общую дискриминацию результатов диагностики. Чем меньше значение коэффициента, тем больше вклад показателя. Частная лямбда Уилкса (Partial) – это статистика Уилкса для одиночного вклада соответствующей переменной в дискриминацию между совокупностями. Показатель толерантности (Toler.) – это мера независимости переменной от других переменных. Переменные с низким значение показателя, близким к нулю, являются избыточными. Для оценки качества полученной методики диагностики была построена диаграмма рассеяния канонических значений дискриминантной функции (рис. 3). Количество точек на диаграмме пропорционально размеру подгруппы. Видно, что все четыре группы пациентов довольно точно разделены с помощью полученных функций, есть лишь небольшое пересечение групп 3 и 4.

Методом факторного дискриминантного анализа для прогнозирования течения и исхода беременности для плода, по 4 клиническим группам была разработана УЗ-диагностическая матрица:

S=X1×0,43+X2×0,38+X3×0,23+X4×0,25+X5×0,22+X6×0,28+X7×0,32+X8×0,30+X9×0,28+X10×0,42+X11×0,38+X12×0,19+X13×0,50+X14×0,28+X15××0,21+X16×0,41+X17×0,29+X18×0,22+X19×0,20+X20×0,18+X21×0,18.

Сумма баллов от 0 до 0,9 усл. ед. рассматривалась как минимальный риск неблагоприятного исхода; сумма от 1,0 до 3,0 усл. ед. представляла собой средний риск осложнений

Таблица №2. Результаты дискриминантного анализа в клинической группе.

Переменные	Показатели				
	Wilks'Lambda	Partial	p	Toler.	1-Toler.
X16	0,064564	0,185635	0,000000	0,967796	0,032204
X10	0,019913	0,60 893	0,000000	0,684856	0,315144
X6	0,015561	0,770235	0,000000	0,921502	0,078498
X18	0,015705	0,763157	0,000000	0,952667	0,047333
X11	0,015570	0,769789	0,000000	0,772119	0,227882
X13	0,013991	0,856652	0,000000	0,814367	0,185633
X1	0,013192	0,908554	0,0 0170	0,863390	0,136610

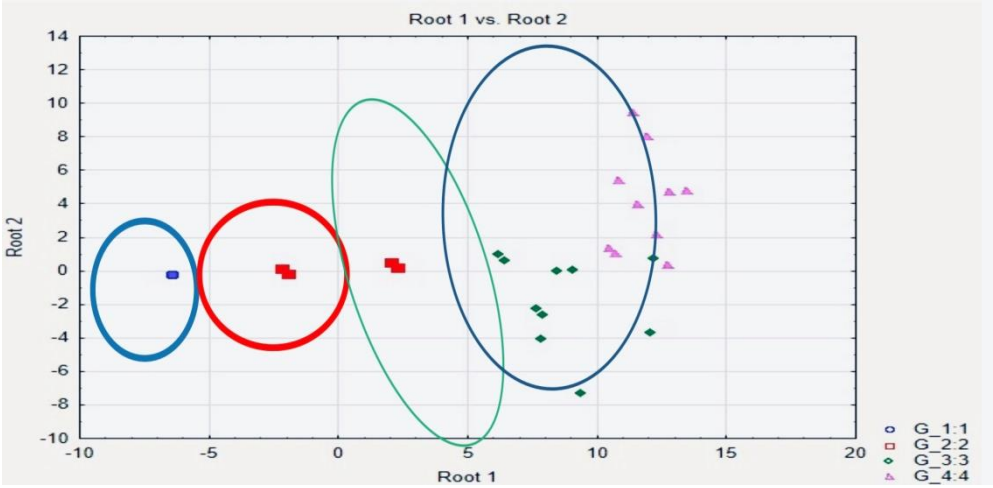

Рис. 3 (Fig. 3)

Рис. 3. Диаграмма.

Рассеяние канонических значений дискриминантной функции в ретроспективной группе.

Fig. 3. Diagram.

Scattering diagram of canonical values of a discriminant function in a retrospective group.

беременности, от 3,1 до 5,0 усл. ед. рассматривалась как высокий риск осложнений, 5,1-7,0 усл. ед. - как крайне неблагоприятный исход беременности.

В результате в I клинической группе беременных сумма баллов составила числовое значение в пределах 0 – 0,9 усл. ед., во II клинической группе – 1 – 3 усл. ед., в III клинической группе – сумма баллов составила 3,1 – 5,0 усл. ед., в IV клинической группе – 5,1 – 7,0 усл. ед. В III и IV клинических группах обращал внимание факт наличия сочетания патологических признаков. В III клинической группе сочетание 2-х признаков встречалось в 65% случаев, 3-х признаков – у 25% беременных. В IV клинической группе – сочетание 2-х признаков определялось у 82% исследуемых, 3-х признаков – у 65% беременных. Для подтверждения диагностической эффективности выбранных признаков использован ROC-анализ. В процессе анализа проводился расчет площади под ROC-кривой, пороговое значение указывало на наличие патологии, а также чувствительности и специфичности выделенных признаков. Результаты анализа приведены в таблице 3.

Таким образом, на основании факторного дискриминантного ROC-анализа и были выявлены наиболее высокоспецифичные параметры

мультипараметрического исследования плода и экстраэмбриональных структур для прогнозирования неблагоприятного течения и исхода беременности для плода: отсутствие желточного мешка (специфичность – 98,4%), ненормативные значения церебро-корпорального коэффициента (специфичность – 100%), неадекватная васкуляризация хориона, рассчитанная методом определения коэффициента васкуляризации хориона, (специфичность – 89,7%), неадекватное развитие желточного мешка (специфичность – 76,3%). Наименее информативными ультразвуковыми критериями прогнозирования неблагоприятного течения и исхода беременности для плода явились: оценка копчико-теменного размера плода (специфичность – 54,7 %), неадекватная васкуляризация желтого тела (специфичность – 64,6 %).

Таблица №3. Результаты ROC-анализа у беременных клинических групп.

Признак	Площадь под кривой ROC	p	Пороговое значение	Чувствительность	Специфичность
Отсутствие желточного мешка (X13)	0,806±0,029	<0,001	>0	96,5	98,4
Показатель церебро-корпорального коэффициента (X1)	0,775±0,031	<0,001	<1,6	27,5	100
Нарушение дифференцировки хорионах (X10)	0,774±0,030	<0,001	>0	80,2	68,1
Коэффициент васкуляризации хориона, (X16)	0,733±0,033	0,001	>0	76,9	89,7
Оценка копчико-теменного размера плода (X6)	0,658±0,037	0,004	>0	85,1	54,7
Неадекватное развитие желточного мешка (X11)	0,715±0,037	0,002	>0	71,1	76,3
Неадекватная васкуляризация желтого тела яичника (X18)	0,698±0,038	0,004	>0	81,3	64,6

Выводы.

Мультипараметрическое исследование плода и экстраэмбриональных структур позволяет прогнозировать течение и исход беременности для плода. На основании определения диагностической значимости мультипараметрического исследования плода и экстраэмбриональных структур с 8 по 11 неделю гестации была разработана диагностическая матрица, позволяющая прогнозировать исход беременности и родов для плода. Эффективность разработанной диагностической матрицы исхода беременности и родов для плода составляет – 92,7%.

Источник финансирования и конфликт интересов.

Авторы данной статьи подтвердили отсутствие финансовой поддержки исследования и

конфликта интересов, о которых необходимо сообщить.

Список Литературы:

1. *Айламазян Э.К. Акушерство. Москва, ГЭОТАР-Медиа, 2015; 704 с.*
2. *Архипова М. П., Хамошина М. Б., Чотчаева А. И., Пуршаева Э. Ш., Личак Н. В., Зулумян Т. Н. Репродуктивный потенциал России: статистика, проблемы, перспективы улучшения. Доктор. Ру. 2013; 1 (79): 70-74.*
3. *Жученко Л.А., Андреева Е.Н., Калашникова Е.А. Методическое пособие по работе с программой Астрайя (Astraia) в системе пренатального скрининга в России. Москва, 2013, 57 с.*
4. *Vellamkondu A., Vasudeva A., Bhat R.G., Kamath A., Amin S.V. Risk Assessment at 11–14-Week Antenatal Visit: A Tertiary Referral Center Experience from South India. The Journal of Obstetrics and Gynecology of India. 2017; 67 (6): 421-427. DOI: 10.1007/s13224-017-0985-4*
5. *Серов В.Н., Сухих Г.Т. Акушерство и гинекология. Москва, Литтерра, 2013; 384 с.*
6. *Макаров О.В., Волкова Е.В., Лысюк Е.Ю., Копылова Ю.В., Джохадзе Л.С. Роль ангиогенных факторов роста в патогенезе преэклампсии и плацентарной недостаточности. Акушерство и Гинекология. 2014; 12: 22-28.*
7. *Медведев М. В., Алтынник Н. А. Основы ультразвукового скрининга в 11-14 недель беременности. 4-е изд. Москва, Реал Тайм, 2014; 107-115 с.*
8. *Козлова О. И., Медведев М. В. Пренатальная ультразвуковая оценка угла между стволом мозга и червем мозжечка. I. Нормативные значения. Пренатальная Диагностика. 2016; 15 (1): 31-34.*
9. *Панкова Е.Е., Матулевич С.А., Голихина Т.А., Клипа М.В. Мониторинг врождённых пороков развития в системе оценки эффективности пренатальной диагностики в Краснодарском крае. Кубанский научный медицинский вестник. 2010; 8 (122): 150-154.*
10. *Crino J.P., Ehsanipoor R.M. First-Trimester Ultrasound: Guidelines. First-Trimester Ultrasound. 2016; 91-98. DOI: 10.1007/978-3-319-20203-7_6*
11. *Esselen K.M., Goldstein D.P., Horowitz N.S., Berkowitz R.S. First-Trimester Ultrasound in Gestational Trophoblastic Disease. First-Trimester Ultrasound. 2016; 327-337. DOI: 10.1007/978-3-319-20203-7_18*
12. *B. He. The evaluation of first trimester echocardiography. Ultrasound in Obstetrics and Gynecology. 2019; 54 (1): 298. DOI:m10.1002/uog.21323.*

References:

1. *Ajlamazyan E.K. Obstetrics. Moscow, GEOTAR-Media, 2015; 704 p. (in Russian).*
2. *Arhipova M. P., Hamoshina M. B., Chotchaeva A. I., Purshaeva E. Sh., Lichak N. V., Zulumyan T. N. Reproductive potential of Russia: statistics, problems, prospects for improvement. Doktor.Ru. 2013; 1 (79): 70-74. (in Russian).*
3. *Zhuchenko L.A., Andreeva E.N., Kalashnikova E.A. Methodological guide for working with the Astraia program in the prenatal screening system in Russia. Moscow, 2013, 57 p. (in Russian).*
4. *Vellamkondu A., Vasudeva A., Bhat R.G., Kamath A., Amin S.V. Risk Assessment at 11–14-Week Antenatal Visit: A Tertiary Referral Center Experience from South India. The Journal of Obstetrics and Gynecology of India. 2017; 67 (6): 421-427. DOI: 10.1007/s13224-017-0985-4*
5. *Serov V.N., Suhih G.T. Obstetrics and gynecology. Moscow, Litterra, 2013; 384 p. (in Russian).*
6. *Makarov O.V., Volkova E.V., Lysyuk E.YU., Kopylova YU.V., Dzhohadze L.S. The role of angiogenic growth factors in the pathogenesis of preeclampsia and placental insufficiency. Obstetrics and Gynecology. 2014; 12: 22-28. (in Russian).*
7. *Medvedev M. V., Altynnik N. A. Basics of ultrasound screening at 11-14 weeks of pregnancy. 4th ed. Moscow, Real Tajm, 2014; 107-115 p. (in Russian).*
8. *Kozlova O. I., Medvedev M. V. Prenatal ultrasound assessment of the angle between the brain stem and the cerebellum worm. I. Normative values. Prenatal diagnosis. 2016; 15 (1): 31-34. (in Russian).*
9. *Pankova E.E., Matulevich S.A., Golihina T.A., Klipa M.V. Monitoring of congenital malformations in the system for evaluating the effectiveness of prenatal diagnostics in the Krasnodar territory. Kubanskij nauchnyj medicinskij vestnik. 2010; 8 (122): 150-154. (in Russian).*
10. *Crino J.P., Ehsanipoor R.M. First-Trimester Ultrasound: Guidelines. First-Trimester Ultrasound. 2016; 91-98. DOI: 10.1007/978-3-319-20203-7_6*
11. *Esselen K.M., Goldstein D.P., Horowitz N.S., Berkowitz R.S. First-Trimester Ultrasound in Gestational Trophoblastic Disease. First-Trimester Ultrasound. 2016; 327-337. DOI: 10.1007/978-3-319-20203-7_18*
12. *B. He. The evaluation of first trimester echocardiography. Ultrasound in Obstetrics and Gynecology. 2019; 54 (1) 298. DOI:m10.1002/uog.21323.*

ОРИГИНАЛЬНАЯ СТАТЬЯ

МР-БИОМАРКЕР ИЗМЕНЕНИЙ КОСТНОГО МОЗГА У ДЕТЕЙ С ОСТРЫМ ЛИМФОБЛАСТНЫМ ЛЕЙКОЗОМ

Кривенцова Н.А.[1], Куприянов Д.А.[1,2], Меньщиков П.Е.[2], Терещенко Г.В.[1]

1 - Национальный медицинский исследовательский центр детской гематологии, онкологии и иммунологии им. Дмитрия Рогачева.
г. Москва, Россия.
2 - ООО «Филипс Здравоохранение».
г. Москва, Россия.

Цель исследования. Количественная оценка фракции жира в костном мозге у пациентов с острым лимфобластным лейкозом в острой фазе на этапе до начала терапии.

Материалы и методы. В данной работе были проанализированы данные 20 пациентов центра онкологии, гематологии и иммунологии им. Дмитрия Рогачева с диагнозом острый лимфобластный лейкоз и 20 здоровых добровольцев той же возрастной группы. При помощи МР-методик mDixon-quant и МР-спектроскопии была выполнена оценка содержания фракции жира в телах подвздошных костей с обоих сторон и в телах позвонков L4 и L5.

Полученные результаты. В результате исследования выявлено значительное (85-95%) статистически достоверное снижение содержания жира во всех исследуемых областях у пациентов с острым лимфобластным лейкозом в острой фазе. Для группы нормы между значениями фракции жира, измеренными с помощью методов mDixonQuant и МР-спектроскопии выявлена достоверная корреляция.

Заключение. Значительное снижение количества жира в костном мозге при остром лимфобластном лейкозе объясняются резким увеличением и бесконтрольным делением бластных клеток. Количественная оценка показателей фракции жира в области костного мозга методом CSI (Dixon) в случае лимфобласного лейкоза наиболее эффективна.

Ключевые слова: МРТ, МР-спектроскопия, Фракция жира, Dixon, онкогематология.

Контактный автор: Кривенцова Н. А., E-mail: natalya.strumila@fccho-moscow.ru

Для цитирования: Кривенцова Н.А., Куприянов Д.А., Меньщиков П.Е., Терещенко Г.В. МР-биомаркер изменений костного мозга у детей с острым лимфобластным лейкозом. REJR 2020; 10(4):159-168. DOI:10.21569/2222-7415-2020-10-4-159-168.

Статья получена: **08.08.20** **Статья принята:** **22.09.20**

MR-BIOMARKER OF BONE MARROW IN CHILDREN WITH ACUTE LYMPHOBLAST LEUKEMIA

Kriventsova N.A.[1], Kupriyanov D.A.[1,2], Menshchikov P.E.[2], Tereschenko G.V.[1]

1 - Dmitry Rogachev National Medical Research Center of Pediatric Hematology, Oncology and Immunology.
2 - LLC Philips Healthcare.
Moscow, Russia.

Purpose. The aim of this study was to quantify the bone marrow fat fraction in patients with acute lymphoblastic leukaemia on the stage before treatment

Materials and methods. In the current study 20 patients of the centre of oncology, haematology and immunology named after Dmitry Rogachev with a diagnosis of acute lymphoblastic leukaemia and 20 healthy volunteers of the same age group were enrolled. Fat fraction (PDFF) values were measured in the bodies of the both ilium and in the L4 and L5 vertebrae using two methods: mDixon-quant and MR spectroscopy.

Results. As a result of the study, a significant (85-95%) statistically significant decrease in fat content was found in all studied areas in patients with acute lymphoblastic leukemia in the acute phase. For the normal group, a significant correlation was found between the fat fraction values measured using the mDixonQuant and MR spectroscopy methods.

Conclusion. Quantitative MRI of the bone marrow fraction of fat in children with acute lymphoblastic leukaemia is a perspective non-invasive method.

Keywords: MRI, MRS, Fat fraction, Dixon, oncohematology.

Corresponding author: Kriventsova N.A., e-mail: natalya.strumila@fccho-moscow.ru

For citation: Kriventsova N.A., Kupriyanov D.A. , Menshchikov P.E., Tereschenko G.V. MR-biomarker of bone marrow in children with acute lymphoblast leukemia. REJR 2020; 10(4):159-168. DOI:10.21569/2222-7415-2020-10-4-159-168.

.

Received: **08.08.20** **Accepted:** **22.09.20**

Острый лимфобластный лейкоз (ОЛЛ) – это злокачественное заболевание системы кроветворения, которое характеризуется бесконтрольным делением клеток линии лимфоидной дифференцировки в костном мозге (КМ). Данное заболевание является системным и затрагивает одновременно всю кроветворную систему больного. Среди пациентов детского возраста ОЛЛ является распространенным заболеванием, его доля составляет порядка 30% от всех онкологических заболеваний и 70% всех гемобластозов в возрастной группе до 18 лет [1]. Заболеваемость: около 4 человек на 100 000 детского населения [2]. Самое большое количество заболевших приходится на первое пятилетие жизни и с возрастом заболеваемость падает, однако на возрастную группу от 5 до 18 лет приходится 61% заболевших на 1 миллион детского населения [1, 2].

Золотым стандартом диагностики и контроля лечения острых лимфобластных лейкозов на настоящий момент является аспирационная биопсия или пункция костного мозга. Данная методика позволяет оценить процентное соотношение бластных и нормальных клеток в КМ. Показатель >25% бластов указывает на наличие патологического процесса, однако часто этот процент достигает отметки в 70-90%. Неотъемлемой частью диагностики является подтверждение лимфоидной дифференцировки бластных клеток в образце костного мозга методом мультипараметрической проточной цитометрии и данных цитохимии [2].

Магнитно-резонансная томография (МРТ) позволяет неинвазивно оценивать состояние всех костных структур, содержащих костный мозг в организме пациента. Костный мозг попадает практически в любую анатомическую зону сканирования, и рентгенолог может стать первым, кто заподозрит изменения в структуре костного мозга у ребенка.3 Возможность минимизировать количество болезненных инвазивных процедур с применением анестезиологического пособия, неинвазивным методом визуализации является важной задачей, особенно для пациентов детского возраста. Изменение характеристик сигнала от костного мозга связано в том числе с изменением количества жировых клеток в его структуре. Красный костный мозг у детей в среднем содержит 60% гемопоэтических и 40% жировых клеток, с возрастом это соотношение изменяется в сторону большего содержания жира в виду трансформации красного костного мозга в желтый костный мозг [4].

Наиболее эффективными для визуализации желтого и красного костного мозга в норме являются последовательности с наилучшим контрастом между сигналами жира и воды, такие как Т1-взвешенные изображения (ВИ), получаемые с использованием спин-эхо последовательности. На Т1-ВИ красный костный мозг у детей выглядит более гиперинтенсивным, чем скелетная мускулатура и межпозвоночные диски [4]. В момент патологического увеличения клеточности в костном мозге происходит резкое увеличение внутри- и внеклеточной воды, таким образом на первый план выходят последовательности, чувствительные к изменению концентрации воды, такие как Т2-ВИ. На этих сериях большинство гиперклеточных заболеваний костного мозга являются гиперинтенсивными относительно мышц [3]. Последовательности, которые позволяют более контрастно выделять разницу между жиром и водой, основанные на химическом сдвиге (CSI – chemical shift imaging) между их молекулами, позволяют более контрастно выделять пораженные участки костного мозга от его незатронутой структуры. На взрослых пациентах было установлено, что эти последовательности помогают лучше разграничивать злокачественный и доброкачественный процесс в костном мозге, если он носит локальный характер [5].

Описанные выше оценка изменения в веществе костного мозга при помощи МРТ в рутинной практике носят исключительно качественный характер. Количественные методы оценки соотношения жира и воды в костном мозге могут являться более точными, а получаемые с помощью таких методов значения могут потенциально выступать в качестве биологиче-

ского маркера в диагностике ряда заболеваний, таких как остеопороз, сахарный диабет, заболевания гематологического профиля и др. [6-9]. Согласно литературным данным в настоящее время для оценки процентного соотношения жира (fat fraction, FF) и воды (water fraction, WF) в различных тканях в подавляющем большинстве используются две методики: протонная МР-спектроскопия (МРС) и последовательности основанные на визуализации химического сдвига (chemical shift imaging, CSI) [10-12]. При неизменном принципе регистрации у производителей CSI методики расчета карт FF носят различные названия: mDixon-quant (Philips), IDEAL-IQ (GE), Dixon (Siemens), WFOP (Toshiba) и др. [13].

Коррекция значений FF при регистрации и постобработке на процессы T1, T2 (в случае МРС) и T2* (в случае CSI) релаксации позволяют получить значения фракции жира по протонной плотности (PDFF), которые с высокой точностью соответствуют массовому и объемному содержанию жира [14]. Также согласно многочисленным исследованиям, значения PDFF отличаются точностью, повторяемостью и воспроизводимостью результатов [15].

Целью данного исследования было изучение значений PDFF в костном мозге у пациентов с ОЛЛ в острой фазе на этапе до начала терапии. Измерения проводились с помощью методик: МР спектроскопии и mDixon-quant для нахождения оптимального протокола неинвазивной оценки фракции жира для возможности сканирования в динамике химиотерапевтического лечения.

Материалы и методы.

В настоящем исследовании приняло участие 20 (10 мальчиков, 10 девочек) от 4 до 16 лет пациентов с диагнозом острый лимфобластный лейкоз, проходивших лечение в НМИЦ детской гематологии, онкологии и иммунологии имени Дмитрия Рогачева (ДГОИ им. Дмитрия Рогачева) в период с января 2018 по январь 2020 года. Средний возраст в группе пациентов составлял 11,0±3,7 лет. Всем пациентам была выполнена аспирационная биопсия костного мозга. При подтверждении наличия более 25% бластных клеток в костном мозге и их принадлежности к лимфоидному ряду, пациенту был выставлен диагноз острый лимфобластный лейкоз, и он/она включался в исследование. Контрольная группа состояла из 20 здоровых добровольцев (14 мальчиков и 6 девочек) той же возрастной группы (от 6 до 16 лет): средний возраст 12,9±3 года. Основным критерием включения в группу нормы было отсутствие в анамнезе гематологических заболеваний. Данное исследование было одобрено комитетом по этике ДГОИ им. Дмитрия Рогачева. Перед проведением МРТ исследования каждый пациент и/или его представитель подписали информированное согласие.

МРТ протокол.

МРТ сканирование проводились в ДГОИ им. Дмитрия Рогачева с использованием МР томографа Philips Achieva dStream 3T (Philips Healthcare, Best, the Netherlands). Для регистрации сигнала в комбинации друг с другом применялись приемная поверхностная катушка (dStream Torso coil) и Posterior FlexCoverage (встроенная в стол томографа). Исследовательский МР-протокол включал в себя измерение значений PDFF с помощью 2 методик – mDixon quant и МР спектроскопии.

Сканирование в режиме mDixon-quant осуществлялось в коронарной плоскости с полным захватом костей таза и пояснично-крестцового отдела позвоночника. Последовательность mDixon-quant имела следующие параметры регистрации: градиентная мультиэхо последовательность (6 времен эхо – минимальное TE (TE1) = 1,2 мс, инкремент (ΔTE) = 0,8 мс); время повторения (TR) = 11 мс; угол опрокидывания (FA) – 3°, для минимизации эффекта влияния T1 взвешенности ; количество срезов – 35 , толщина среза – 4 мм с зазором – -2 мм; поле обзора (FOV) = 360×360 мм2, размер вокселя – 3,5x3,5x4,0 мм / 2,5x2,5x2,0 мм (при регистрации/реконструированный); частотного кодирование в направлении A/P , с целью минимизации артефактов от дыхания пациента; коэффициент ускорения SENSE – 2. Время сканирования: 1 мин 02 сек.

Получение карт распределения PDFF осуществлялось автоматически на МРТ консоли с использованием 7 пиковой жировой модели, а также с учетом необходимых поправок на T2* взвешенность [16]. На полученных картах, представленных на рис.1 а, врач рассчитывал средние значения PDFF, выделяя область интереса размерами 100 мм2 в телах позвонков L4, L5, а также в правой и левой подвздошных костях (рис. 1 а).

При помощи МР спектроскопии значения PDFF рассчитывались в спектроскопическом объеме размером 10×10×10 мм в правой левой подвздошной кости (рис. 1 б-г). МР спектры регистрировались с помощью последовательности PRESS без подавления воды со следующими параметрами: TE/TR = 35/2000 мс; NSA (число усреднений сигнала) = 128. Из полученного спектра интегральные интенсивности пиков воды (S_{H2O}) и жира (S_{fat}) рассчитывались в полуавтоматическом режиме в программе jMRui [17]. По полученным значениям значения PDFF рассчитывались по формуле:

$$PDFF_{MRS} = \frac{1.66 \cdot S_{fat} \cdot R_{fat}}{1.66 \cdot S_{fat} \cdot R_{fat} + S_{water} \cdot R_{water}} \cdot 100\% ,$$

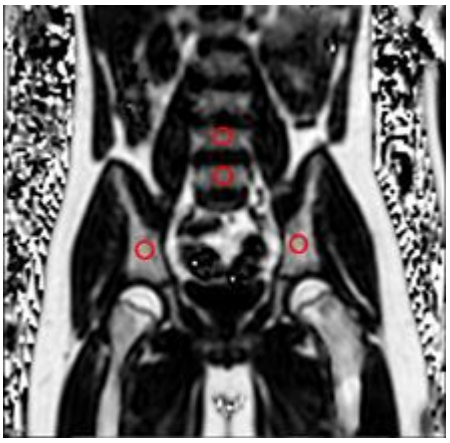

Рис. 1 а (Fig. 1 a)

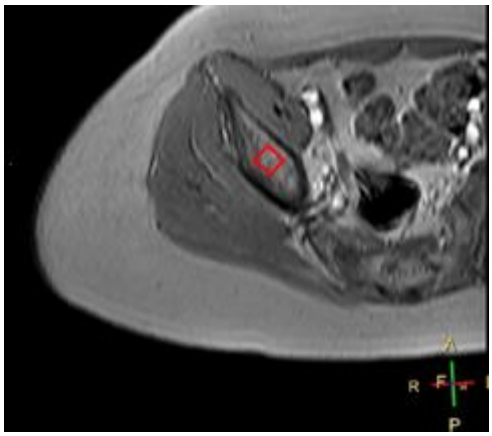

Рис. 1 б (Fig. 1 b)

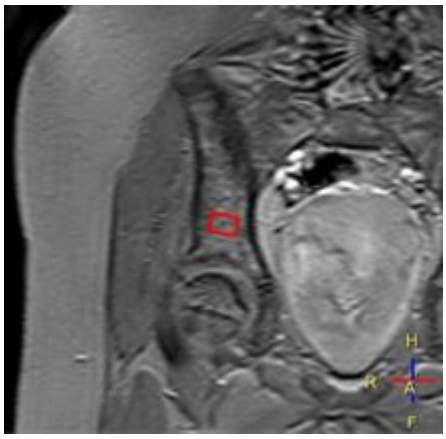

Рис. 1 в (Fig. 1 c)

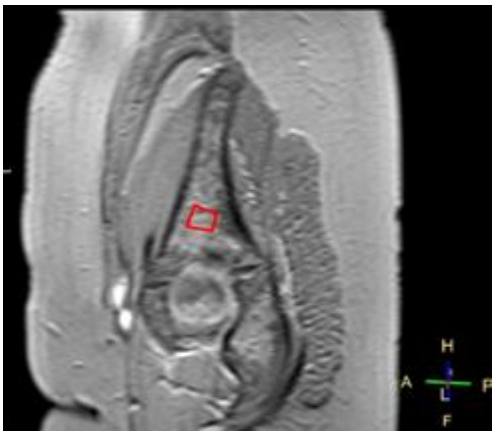

Рис. 1 г (Fig. 1 d)

Рис. 1. МРТ.

Расположение зон интереса (ROI) спектроскопии и mDixon quant в области костного мозга. ROI при оценке изображений mDixon quant (a); Расположение объема интереса (VOI) при выполнении МР-спектроскопии (б-г).

Fig. 1. MRI.

Location of region of interest (ROI) in the bone marrow. ROI for mDixon quant (a); The location of the volume of interest (VOI) for MR spectroscopy (b-d).

где 1.66 – коэффициент нормировки на все резонансы жира, которые присутствуют в спектре [18]; $R_{_water}$,$R_{_fat}$ - поправки на T1 и T2 релаксацию, которые выражаются следующими выражениями:

$$R_{water} = e^{\left(-\frac{TE}{T_2^{water}}\right)} \cdot \left(1 - e^{\left(-\frac{TR}{T_1^{water}}\right)}\right)$$

$$R_{fat} = e^{\left(-\frac{TE}{fat}\right)} \cdot \left(1 - e^{\left(-\frac{TR}{T_1^{fat}}\right)}\right)$$

Значения T2 и T1 жира и воды: $T2^{fat}$= 73 мс, $T2^{water}$=47 мс, $T1^{fat}$= 365 мс, $T1^{water}$ = 1100 мс [19-20]. Общее время анализа фракции жира врачом двумя методами составляло 5-7 минут. Статистический межгрупповой анализ значений PDFF проводили в программе Jamovi 1.1.9.0.21

Результаты.

Средние значения PDFF рассчитанные с помощью mDixon-quant и МРС во всех анатомических зонах, где проводились измерения представлены для групп нормы и патологии в таблице 1. Из-за неудовлетворительного качества из рассмотрения были убраны 2 спектра в группе нормы, и 1 из группы пациентов.

В результате статистического анализа впервые обнаружено значительное достоверное снижение значений PDFF в костном мозге во всех исследуемых областях между пациентами с ОЛЛ и здоровыми добровольцами детского возраста (рис. 2) с помощью методики mDixon quant. Во всех случаях падение составляет в

Таблица №1. Средние значения содержания жира в костном мозге, (ОЛЛ – острый лимфобластный лейкоз).

Методика/ К стная структура	Норма		ОЛЛ	
	Среднее значение, %	Стандартное отклонение SD, %	Среднее сначение, %	Стандартное отклонение SD, %
mDixon quant/ Подвздошная кость слева	49,1	9,4	3,2	2,1
mDixon quant/ Подвздошная кость справа	47,8	11,5	3,7	3,0
mDixon quant/ Позвонок L4	29,6	9,1	2,6	1,9
mDixon quant/ Позвонок L5	29,1	9,9	2,9	2,4
МР спектроскопия, подвздошная кость, справа	48,3	11,9	4,3	5,2

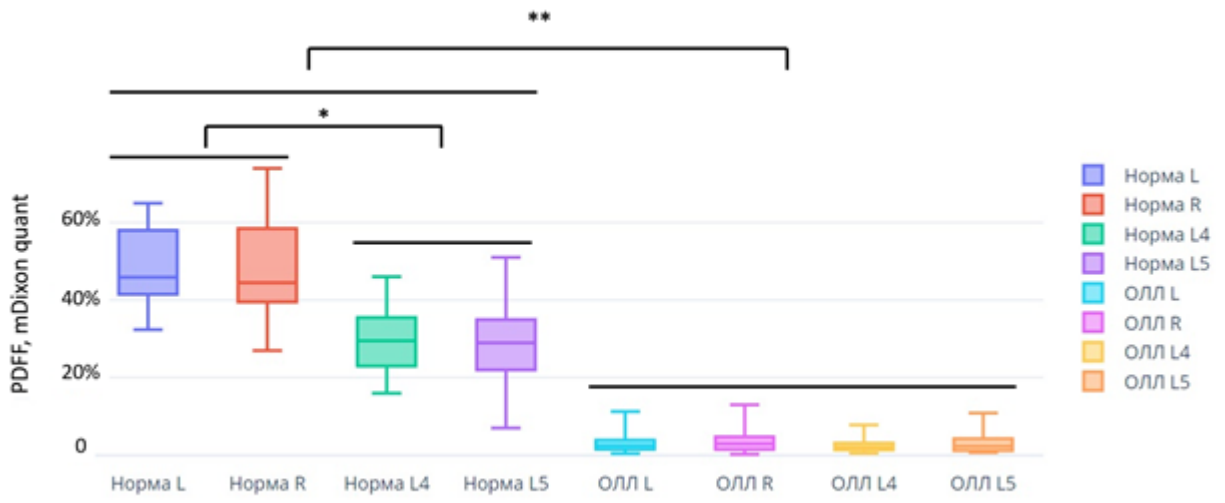

Рис. 2 (Fig. 2)

Рис. 2. Диаграмма размаха значений фракции жира в костном мозге в норме и при остром лимфобластном лейкозе.

* - в норме содержание жира преобладает в подвздошных костях (p<0,001). ** - при ОЛЛ значение показателей содержания жира в костном мозге значительно снижается (p<0,001). (Норма L – значения PDFF в левой подвздошной кости в контрольной группе, Норма R – значения PDFF в правой подвздошной кости в контрольной группе, Норма L4 – значения PDFF в 4 поясничном позвонке в контрольной группе, Норма L5 – значения PDFF в 5 поясничном позвонке в контрольной группе, ОЛЛ L – значения PDFF в левой подвздошной кости в группе пациентов с лейкозом, ОЛЛ R – значения PDFF в правой подвздошной кости в группе пациентов с лейкозом, ОЛЛ L4 – значения PDFF в 4 поясничном позвонке в группе пациентов с лейкозом, ОЛЛ L5 – значения PDFF в 4 поясничном позвонке в группе пациентов с лейкозом.)

Fig. 2. Diagram. Box Plot of the fat fraction (PDFF) in the bone marrow of control group and patients with acute lymphoblastic leukemia.

* - in control group PDFF in the ilium bones is higher than in the vertebras (p <0.001). ** - the value of PDFF in acute leukemia is significantly reduced than in control group (p <0.001). (Norm L - PDFF values in the left iliac bone in the control group, Norm R - PDFF values in the right iliac bone in the control group, Norm L4 - PDFF values in the 4 lumbar vertebra in the control group, Norm L5 - PDFF values in the 5 lumbar vertebra in control group, ALL L - PDFF values in the left iliac bone in the group of patients with leukemia, ALL R - PDFF values in the right iliac bone in the group of patients with leukemia, ALL L4 - PDFF values in the 4 lumbar vertebra in the group of patients with leukemia, ALL L5 - PDFF values in the 4 lumbar vertebra in the group of patients with leukemia).

среднем 90-95%, относительно значений в группе нормы. Аналогичный результат обнаружен также и по результатам анализ значении PDFF измеренных с помощью МР спектроскопии (табл. 1). У 5 пациентов с ОЛЛ чувствительность МР спектроскопии была недостаточна для регистрации сигналов жира, в следствие его низкого содержания, что существенно ограничивает возможность метода.

В группе нормы не обнаружено статистических различий в значениях PDFF, рассчитанных в аналогичных областях левой и правой подвздошной кости (рис. 2*). Аналогичный результат получен и при сравнении при сравнении значений PDFF из L4 и L5 позвонков (рис. 2*). Однако, следует отметить, что согласно полученным данным значения PDFF в позвонках достоверно ниже чем в подвздошных костях.

Значения PDFF измеренные в правой подвздошной кости методами mDixon-quant и МР спектроскопии в группе нормы статистически не отличаются друг от друга. Более того между этими значениями обнаружена достоверная прямая корреляционная зависимость ($p<0.001$, $R^2 = 0,64$) (рис. 3), которая указывает на достоверное соответствие и взаимозаменяемость значений PDFF, получаемых обоими методиками измерения.

Типичный вид МР спектра, полученный из локализированного в костном мозге объема интереса и результат его количественной обработки показан на рисунке 4. В спектре хорошо разрешаются интенсивные сигналы воды (δ = 4.67 ppm), и метиленовых протонов (-CH2-) жира (δ = 1.30 ppm) [22]. Помимо этого, в спектре содержаться еще 6 сигналов от протонов, входящих в различные функциональные группы триглицеридных жиров [18].

Обсуждение

Впервые в России было проведено исследование, позволяющее количественно неинвазивно оценить поражение костного мозга у пациентов младше 18 лет с диагнозом острый лимфобластный лейкоз. Методики подсчета фракции жира при помощи МРТ с использованием последовательностей mDixon-quant и МРС не являются рутинными, их применение для анализа таких патологических изменений в костном мозге также проведено впервые. На группе здоровых добровольцев проведено срав-

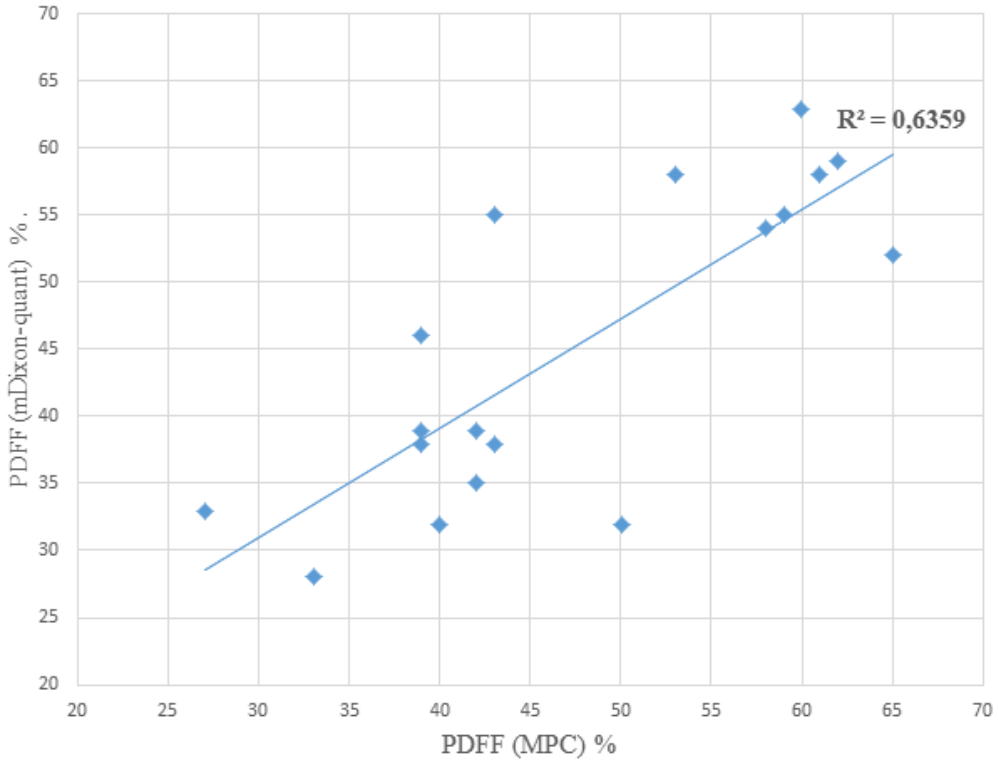

Рис. 3 (Fig. 3)

Рис. 3. Диаграмма.

Корреляционная зависимость между значениями PDFF, полученных при помощи методик mDixon quant и МР-спектроскопии.

Fig. 3. Diagram.

Correlation between PDFF values obtained with mDixon-quant and MR spectroscopy.

нение эффективности этих двух методик для оценки значений PDFF в случае ОЛЛ.

В итоге статистического межгруппового анализа показано, что у пациентов с ОЛЛ фракция жира во всех исследуемых костях резко снижается. Наиболее вероятно это объясняется резким увеличением и бесконтрольным делением бластных клеток, которые характерны для большинства злокачественны заболеваний системы кроветворения. Патологические клетки заполняют собой все пространство между костных балок, вытесняют клетки нормального гемопоэза, а также вытесняют и жировые клетки. Адипоциты играют немаловажную роль в микроокружении костного мозга, являются активными участниками многих процессов в норме и патологии, активно участвуют в энергообмене, являются причиной устойчивости лейкозов к химиотерапии [9].

Измерения значений FF и PDFF в костном мозге, расположенном в телах позвонков, а также в эпифизах большеберцовых костей, согласно литературным данным, является наиболее распространённой задачей. На данный момент, хорошо известно, что с возрастом значения PDFF в норме изменяется и связано это с процессом замещения красного костного мозга желтым. Значения PDFF полученные из тел позвонков L4, L5 в нашей работе (≈30±9%) с учетом погрешности совпадают с литературными значениями для аналогичной возрастной группы (34±12%) [23]. Выбор зон для расчета значений PDFF в настоящем исследовании был обусловлен давно принятыми в практике стандартами выполнения пункции костного мозга из гребней подвздошных костей [2]. Измерения значений PDFF в подвздошных костях у детей в данной работе проведено впервые. Однако, факт того, что величины PDFF в подвздошных костях выше, чем в телах позвонков подтверждается, тем что в данной области снижено содержание красного костного мозга [24].

Обнаруженная достоверная корреляционная зависимость между нормальными значениями PDFF, рассчитанных по данным mDixon-quant и MPC указывают на отличное соответствие данных методов. Аналогичные результаты сравнения двух данных методик получены и в работе Шмеел и соавт. [25]. Однако данная работа была выполнена на взрослых мужчинах, в то время как на детской популяции похожих данных получено до настоящего исследования не было.

Различия в значениях PDFF полученных с помощью двух методик могут быть следствием следующих факторов: 1) при введении T2 и T1

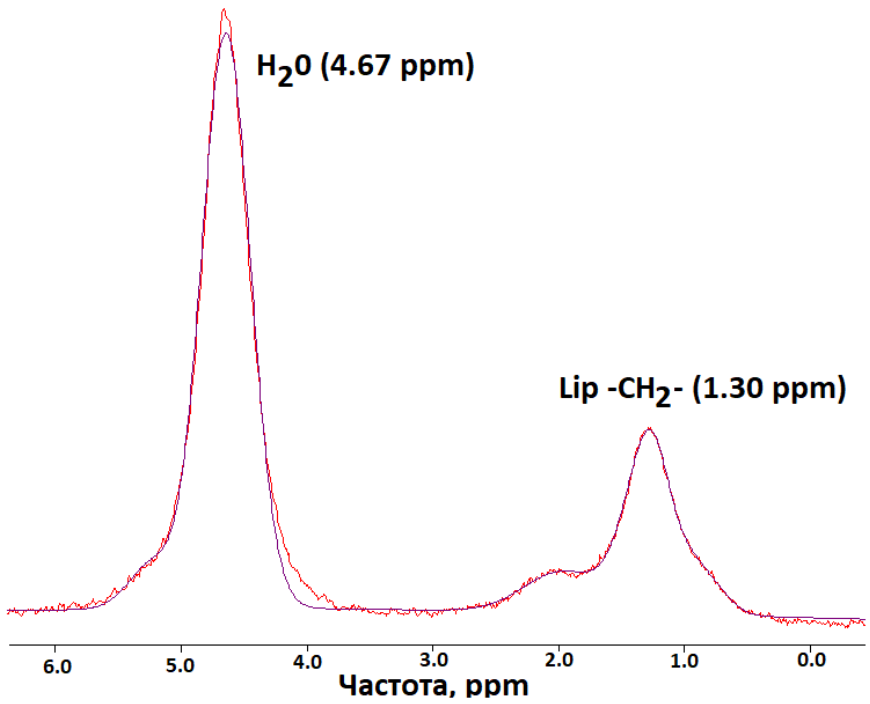

Рис. 4 (Fig. 4)

Рис. 4. Диаграмма.

Типичный вид спектра с аппроксимацией, полученный из костного мозга правой подвздошной кости пациента из контрольной группы.

Fig. 4. Diagram.

A typical spectrum with approximation from iliac bone marrow of a patient from the control group.

поправок при расчете по данным МРС брались средние значения констант релаксации. Однако эти значения сильно зависят от окружения и могут отличаться от пациента к пациенту даже в группе нормы [10]. Сбор МРС данных с несколькими TE позволяет определять значения T2 индивидуально у каждого пациента в отдельности, однако требует большего времени сканирования [10]; 2) Значения PDFF в случае mDixon-quant вычислялось из ROI лежащего в одном срезе, в то время как данные спектроскопии регистрировались из объема. Расчет значений PDFF по данным карт mDixon-quant из того же объема, что и МР спектр может усилить найденную корреляцию.

Одним из недостатков МР спектроскопии в костных структурах является уширение резонансных линий из-за присутствия губчатой кости за счет малых значений T2* [22]. В норме такое уширение негативно сказывается на дифференцировании сигналов от протонов, принадлежащих различных функциональным группам, входящих в состав жира. В нашей работе такое уширение могло стать причиной отсутствия возможности количественной обработки сигнала жира в 5 спектрах с крайне низким содержанием жира. В следствии этого среднее значение PDFF у пациентов измеренное с помощью МРС оказалось выше, чем аналогичное значение, получено по данным mDixon-quant (табл. 1). Таким образом можно заключить что в случае ОЛЛ методика mDixon-quant обладает неоспоримым преимуществом, перед МРС. Так mDixon-quant позволяет за аналогичное время сканирования проанализировать PDFF для существенно большего количества костных структур, содержащих костный мозг, а также потенциально исключить ошибки определения PDFF за счет расчета этих значений во всей костной структуре, а не локально как в случае МР-спектроскопии.

При выполнении данной работы зона сканирования была ограничена областью подвздошных костей и нижнего отдела позвоночника, в то время как гемопоэтический костный мозг сохраняется на протяжении всей жизни во всех позвонках, грудине, ребрах, костях черепа, пяточной кости и проксимальных метафизах плечевых и бедренных костей. Для методики mDixon-quant зона сканирования может быть существенно расширена, вплоть до сканирования всего тела, что позволяет проводить количественный анализ содержания жира и других структур, содержащих костный мозг. Помимо этого, крайне интересным представляется процесс изменения PDFF в костном мозге не только в момент острой стадии заболевания, но и при мониторинге пациента во время химиотерапевтического циторедуктивного лечения, а также после него, когда происходит восстановление кроветворной функции костного мозга. Малая длительность описанного нами протокола может позволить производить мониторинг состояния фракции жира в костном мозге на различных этапах лечения пациентов.

Заключение.

В настоящей работе выявлено значительное снижение количества жира в костном мозге при его патологической трансформации у детей с острым лимфобластным лейкозомв сравнении с нормой. Поученные результаты объясняются резким увеличением и бесконтрольным делением бластных клеток. Патологические клетки заполняют собой все пространство между костных балок, вытесняют клетки нормального гемопоэза, а также вытесняют и жировые клетки. Количественная оценка показателей фракции жира в области костного мозга методом CSI (Dixon) в случае лимфобласного лейкоза наиболее эффективна.

Источник финансирования и конфликт интересов.

Авторы данной статьи подтвердили отсутствие финансовой поддержки исследования и конфликта интересов, о которых необходимо сообщить.

Список Литературы:

1. Men, T., Polyakov, V. G. & Aliev, M. D. Эпидемиология Злокачественных Новообразований У Детей В России. Онкопедиатрия 1989, 2014.

2. Румянцев, А. Г., Масчан, А. А., Румянцева, Ю. В. & Карачунский, А. И. Федиральные клинические рекомендации по диагностике и лечению острого лимфобластного лейкоза у детей и подростков, 2015.

3. Chan, B. Y., Gill, K. G., Rebsamen, S. L. & Nguyen, J. C. MR Imaging of Pediatric Bone Marrow. Radiographics. 2016; 36: 1911–1930.

4. Vande Berg, B. C., Malghem, J., Lecouvet, F. E. & Maldague, B. Magnetic resonance imaging of the normal bone marrow. Skeletal Radiol. 1998; 27: 471–483.

5. Disler, D. G., McCauley, T. R., Ratner, L. M., Kesack, C. D. & Cooper, J. A. In-phase and out-of-phase MR imaging of bone marrow: Prediction of neoplasia based on the detection of coexistent fat and water. Am. J. Roentgenol. 1997; 169: 1439–1447.

6. Burian, E. et al. Texture analysis of vertebral bone marrow using chemical shift encoding-based water-fat MRI: a feasibility study increased in. Osteoporos. Int. 2019; 30: 1265–1274.

7. Menshchikov, P. E. et al. H MRS as a novel quantitative method for osteoporosis detection. J. Phys. Conf. Ser. 2020; 1461: 012098.

8. Kim, T. Y. & Schafer, A. L. Diabetes and Bone Marrow Adiposity. Current Osteoporosis Reports vol. 2016; 14: 337–344.

9. Wang, H., Leng, Y. & Gong, Y. Bone Marrow Fat and Hematopoiesis. Front. Endocrinol. (Lausanne). 2018; 9: 694.

10. Karampinos, D. C. et al. Quantitative MRI and spectroscopy

of bone marrow. J. Magn. Reson. Imaging. 2018; 47: 332–353.
11. Ishijima, H. & Sakurai, H. I. H. H. M. Water fraction of lumbar vertebral bone marrow estimated from chemical shift misregistration on MR imaging: Normal variations with age and sex. Am. J. Roentgenol. 1996; 167: 355–358.
12. Ma, J. Dixon Techniques for Water and Fat Imaging. J. Magn. Reson. IMAGING. 2008; 28, 543–558.
13. Guerini, H. et al. Fat Suppression with Dixon Techniques in Musculoskeletal Magnetic Resonance Imaging: A Pictorial Review. Seminars in Musculoskeletal Radiology vol. 2015; 19: 335–347.
14. Reeder, S. B., Hines, C. D., Yu, H., Mckenzie, C. A. & Brittain, J. H. On The Definition of Fat-Fraction for In Vivo Fat Quantification with Magnetic Resonance Imaging.
15. Runge, J. H. et al. MR Spectroscopy–derived Proton Density Fat Fraction Is Superior to Controlled Attenuation Parameter for Detecting and Grading Hepatic Steatosis. Radiology. 2018; 286: 547–556.
16. Lee, S. H. et al. Fat quantification in the vertebral body: Comparison of modified dixon technique with single-voxel magnetic resonance spectroscopy. Korean J. Radiol. 2019; 20: 126–133.
17. Vanhamme, L., Van Den Boogaart, A. & Van Huffel, S. Improved Method for Accurate and Efficient Quantification of MRS Data with Use of Prior Knowledge. J. Magn. Reson. 1997; 129: 35–43.
18. Ren, J., Dimitrov, I., Sherry, A. D. & Malloy, C. R. Composition of adipose tissue and marrow fat in humans by 1H NMR at 7 Tesla. J. Lipid Res. 2008; 49: 2055–2062.
19. Mulkern, R. V. et al. Fat fractions and spectralT2 values in vertebral bone marrow in HIV- and non-HIV-infected men: A1H spectroscopic imaging study. Magn. Reson. Med. 2004; 52: 552–558.
20. Gold, G. E. et al. Musculoskeletal MRI at 3.0 T: Relaxation Times and Image Contrast. Am. J. Roentgenol. 2004; 183: 343–351.
21. Şahin, M. & Aybek, E. Jamovi: An Easy to Use Statistical Software for the Social Scientists. Int. J. Assess. Tools Educ. 2019; 670–692 doi:10.21449/ijate.661803.
22. Karampinos, D. C. et al. Bone marrow fat quantification in the presence of trabecular bone: Initial comparison between water-fat imaging and single-voxel MRS. Magn. Reson. Med. 2014; 71: 1158–1165.
23. Baum, T. et al. Anatomical Variation of Age-Related Changes in Vertebral Bone Marrow Composition Using Chemical Shift Encoding-Based Water–Fat Magnetic Resonance Imaging. Front. Endocrinol. (Lausanne). 2018; 9: 141.
24. Chan, B. Y., Gill, K. G., Rebsamen, S. L. & Nguyen, J. C. MR Imaging of Pediatric Bone Marrow. Radiographics. 2016; 36: 1911–1930.
25. Schmeel, F. C. et al. Proton density fat fraction MRI of vertebral bone marrow: Accuracy, repeatability, and reproducibility among readers, field strengths, and imaging platforms. J. Magn. Reson. Imaging. 2019; 50: 1762–1772.

References:

1. Men, T., Polyakov, V. G. & Aliev, M. D. Epidemiology of Malignant Neoplasms in Children in Russia. Oncopediatrics 1989, 2014 (in Russian).
2. Rumyantsev, A. G., Maschan, A. A., Rumyantseva, Yu. V. & Karachunsky, A. I. Fediral clinical guidelines for the diagnosis and treatment of acute lymphoblastic leukemia in children and adolescents, 2015 (in Russian).
3. Chan, B. Y., Gill, K. G., Rebsamen, S. L. & Nguyen, J. C. MR Imaging of Pediatric Bone Marrow. Radiographics. 2016; 36: 1911–1930.
4. Vande Berg, B. C., Malghem, J., Lecouvet, F. E. & Maldague, B. Magnetic resonance imaging of the normal bone marrow. Skeletal Radiol. 1998; 27: 471–483.
5. Disler, D. G., McCauley, T. R., Ratner, L. M., Kesack, C. D. & Cooper, J. A. In-phase and out-of-phase MR imaging of bone marrow: Prediction of neoplasia based on the detection of coexistent fat and water. Am. J. Roentgenol. 1997; 169: 1439–1447.
6. Burian, E. et al. Texture analysis of vertebral bone marrow using chemical shift encoding-based water-fat MRI: a feasibility study increased in. Osteoporos. Int. 2019; 30: 1265–1274.
7. Menshchikov, P. E. et al. H MRS as a novel quantitative method for osteoporosis detection. J. Phys. Conf. Ser. 2020; 1461: 012098.
8. Kim, T. Y. & Schafer, A. L. Diabetes and Bone Marrow Adiposity. Current Osteoporosis Reports vol. 2016; 14: 337–344.
9. Wang, H., Leng, Y. & Gong, Y. Bone Marrow Fat and Hematopoiesis. Front. Endocrinol. (Lausanne). 2018; 9: 694.
10. Karampinos, D. C. et al. Quantitative MRI and spectroscopy of bone marrow. J. Magn. Reson. Imaging. 2018; 47: 332–353.
11. Ishijima, H. & Sakurai, H. I. H. H. M. Water fraction of lumbar vertebral bone marrow estimated from chemical shift misregistration on MR imaging: Normal variations with age and sex. Am. J. Roentgenol. 1996; 167: 355–358.
12. Ma, J. Dixon Techniques for Water and Fat Imaging. J. Magn. Reson. IMAGING. 2008; 28, 543–558.
13. Guerini, H. et al. Fat Suppression with Dixon Techniques in Musculoskeletal Magnetic Resonance Imaging: A Pictorial Review. Seminars in Musculoskeletal Radiology vol. 2015; 19: 335–347.
14. Reeder, S. B., Hines, C. D., Yu, H., Mckenzie, C. A. & Brittain, J. H. On The Definition of Fat-Fraction for In Vivo Fat Quantification with Magnetic Resonance Imaging.
15. Runge, J. H. et al. MR Spectroscopy–derived Proton Density Fat Fraction Is Superior to Controlled Attenuation Parameter for Detecting and Grading Hepatic Steatosis. Radiology. 2018; 286: 547–556.
16. Lee, S. H. et al. Fat quantification in the vertebral body: Comparison of modified dixon technique with single-voxel magnetic resonance spectroscopy. Korean J. Radiol. 2019; 20: 126–133.
17. Vanhamme, L., Van Den Boogaart, A. & Van Huffel, S. Improved Method for Accurate and Efficient Quantification of MRS Data with Use of Prior Knowledge. J. Magn. Reson. 1997; 129: 35–43.
18. Ren, J., Dimitrov, I., Sherry, A. D. & Malloy, C. R. Composition of adipose tissue and marrow fat in humans by 1H NMR at 7 Tesla. J. Lipid Res. 2008; 49: 2055–2062.
19. Mulkern, R. V. et al. Fat fractions and spectralT2 values in vertebral bone marrow in HIV- and non-HIV-infected men: A1H spectroscopic imaging study. Magn. Reson. Med. 2004; 52: 552–

558.

20. Gold, G. E. et al. Musculoskeletal MRI at 3.0 T: Relaxation Times and Image Contrast. Am. J. Roentgenol. 2004; 183: 343–351.

21. Şahin, M. & Aybek, E. Jamovi: An Easy to Use Statistical Software for the Social Scientists. Int. J. Assess. Tools Educ. 2019; 670–692 doi:10.21449/ijate.661803.

22. Karampinos, D. C. et al. Bone marrow fat quantification in the presence of trabecular bone: Initial comparison between water-fat imaging and single-voxel MRS. Magn. Reson. Med. 2014; 71: 1158–1165.

23. Baum, T. et al. Anatomical Variation of Age-Related Changes in Vertebral Bone Marrow Composition Using Chemical Shift Encoding-Based Water–Fat Magnetic Resonance Imaging. Front. Endocrinol. (Lausanne). 2018; 9: 141.

24. Chan, B. Y., Gill, K. G., Rebsamen, S. L. & Nguyen, J. C. MR Imaging of Pediatric Bone Marrow. Radiographics. 2016; 36: 1911–1930.

25. Schmeel, F. C. et al. Proton density fat fraction MRI of vertebral bone marrow: Accuracy, repeatability, and reproducibility among readers, field strengths, and imaging platforms. J. Magn. Reson. Imaging. 2019; 50: 1762–1772.

ОРИГИНАЛЬНАЯ СТАТЬЯ

АНТЕНАТАЛЬНАЯ БИОМЕТРИЯ ЛЕГКИХ ПРИ ВРОЖДЕННОЙ ДИАФРАГМАЛЬНОЙ ГРЫЖЕ ПО ДАННЫМ МРТ

Сыркашев Е.М., Солопова А.Е., Быченко В.Г., Буров А.А., Подуровская Ю.Л., Гус А.И.

ФГБУ «Национальный медицинский исследовательский центр акушерства, гинекологии и перинатологии им. академика В.И. Кулакова» Министерства здравоохранения Российской Федерации

Цель исследования. Оценка взаимосвязи между производными объема легких плода и частотой смертности в постнатальном периоде с определением наиболее прогностически ценных индексов.

Материалы и методы. Проспективное исследование основано на анализе результатов визуальной диагностики и хирургического лечения или данных аутопсии 71 новорожденных с врожденной диафрагмальной грыжей. Всем беременным выполняли магнитно-резонансную томографию (МРТ) с определением отношения объема легких к объему грудной клетки (TLV/ThV), отношения объема легких к объему тела плода (TLV/FBV), отношения наблюдаемого объема легких к ожидаемому объему в зависимости от гестационного возраста (o/e TLV). Для валидации используемых методов в качестве предикторов прогноза были построены roc-кривые, также был проведен корреляционный анализ с постнатальными данными.

Результаты. При показателе o/e TLV, Meyers менее 25% смертность составила 91,7%, при TLV/FBV<0,011 – 80,0%, при TLV/ThV<15% - 77,8%. Площадь под кривой (roc-auc) для o/e TLV составила от 0,760 (Meyers et al) до 0,794 (Osada et al), для TLV/FBV – 0,725, для TLV/ThV – 0,789. Среди выживших новорожденных выявлена отрицательная корреляция между TLV/ThV и количеством дней на момент перехода на энтеральное питание (назогастральный зонд) (r=-0,554, p<0,001). Для TLV/FBV выявлена отрицательная корреляция с количеством дней на момент перехода на полное энтеральное питание (r=-0,550, p<0,001) и количеством койко-дней (r=-0,501, p=0,001). Для отношения o/e TLV, Meyers выявлена отрицательная корреляция с количеством дней на момент отмены поддержки кислородом (r=-0,565, p<0,001), экстубации (r=-0,587, p<0,001), перехода на энтеральное питание (назогастральный зонд) (r=-0,654, p<0,001), полное энтеральное питание (r=-0,716, p<0,001) и количеством койкодней (r=-0,626, p<0,001).

Выводы. Полученные данные позволяют использовать производные объема легких в качестве предикторов прогноза врожденной диафрагмальной грыжи. Тяжесть состояния коррелирует с антенатально вычисленными показателями..

Ключевые слова: МРТ плода, врожденная диафрагмальная грыжа (ВДГ), объем легких плода, антенатальная диагностика, отношение наблюдаемого к ожидаемому объему легких плода.

Контактный автор: Сыркашев Е.М., e-mail: egorsrkshv@mail.ru

Для цитирования: Сыркашев Е.М., Солопова А.Е., Быченко В.Г., Буров А.А., Подуровская Ю.Л., Гус А.И. Антенатальная биометрия легких при врожденной диафрагмальной грыже по данным МРТ. REJR 2020; 10(4):169-178. DOI:10.21569/2222-7415-2020-10-4-169-178.

Статья получена: **09.06.20** **Статья принята:** **22.09.20**

FETAL PULMONARY BIOMETRY IN CONGENITAL DIAPHRAGMAL HERNIA USING MRI

Syrkashev E.M., Solopova A.E., Bychenko V.G., Burov A.A., Podurovskaya Y.L, Gus A.I.

National medical research center for obstetrics, gynecology and perinatology. Moscow, Russia.

Purpose. To evaluate correlation between fetal lung volume indices and mortality rate in postnatal period with determination the most prognostically valuable methods.

Materials and methods. Prospective study based on analysis of MR-imaging and surgical treatment or autopsy data of 71 newborns with congenital diaphragmatic hernia (CDH). All pregnant women underwent MRI to determine the lung to thorax volume ratio (TLV/ThV), lung to fetal body volume ratio (TLV / FBV), observed to expected lung volume (o/e TLV). Roc-curves were performed. Correlation analysis with postnatal data was carried out.

Results. With o/e TLV, Meyers less than 25%, the mortality rate was 91.7%, with TLV/FBV<0.011 - 80.0%, with TLV/ThV<15% - 77.8%. ROC-AUC for o/e TLV ranged from 0.760 (Meyers et al) to 0.794 (Osada et al), for TLV/FBV - 0.725, for TLV/ThV - 0.789. Among survivors negative correlation was found between TLV/ThV and days at the time of enteral feeding (nasogastric tube) (r = -0.554, p <0.001). For TLV/FBV negative correlation was found with the number of days at the time of full enteral feeding (r = -0.550, p <0.001) and the number of bed-days (r = -0.501, p = 0.001). For o/e TLV, Meyers there was negative correlation with days at the time of withdrawal oxygen supply (r = -0.565, p <0.001), extubation (r = -0.587, p <0.001), switching to enteral nutrition (nasogastric tube) (r = -0.654, p <0.001), full enteral feeding (r = -0.716, p <0.001) and number of bed-days (r = -0.626, p <0.001).

Conclusions. Findings suggest to use lung volume indices as predictors of mortality and severity in newborns with CDH.

Keywords: fetal MRI, congenital diaphragmatic hernia (CDH), fetal lung volume, prenatal imaging, observed to expected fetal lung volume.

Corresponding author: Syrkashev E.M., e-mail: egorsrkshv@mail.ru

For citation: Syrkashev E.M., Solopova A.E., Bychenko V.G., Burov A.A., Podurovskaya Y.L, Gus A.I. Fetal pulmonary biometry in congenital diaphragmal hernia using MRI. REJR 2020; 10(4):169-178. DOI:10.21569/2222-7415-2020-10-4-169-178.

.

Received: **09.06.20** **Accepted:** **22.09.20**

Врожденная диафрагмальная грыжа (ВДГ) является относительно распространенным пороком развития и встречается с частотой 1 на 2500-3000 новорожденных [1-5]. Среди плодов с ВДГ одной из основных причин высокой неонатальной смертности является гипоплазия легких и ассоциированная форма тяжелой легочной гипертензии [6]. Тяжесть этих проявлений связана с размером дефекта диафрагмы и степенью интраторакального смещения органов брюшной полости [4, 7, 8]. Выживаемость при данной патологии составляет не более 50-70% [1, 9, 10]. Своевременное антенатальное определение групп высокого риска имеет основополагающее значение в планировании возможных исходов беременности и проведении дополнительных методов интенсивной терапии в родильном зале и на этапе предоперационной подготовки.

Приблизительно в 70% случаев диагноз ВДГ устанавливается антенатально по данным эхографии, что диктует необходимость своевременной оценки вероятных исходов заболевания [11]. Одним из наиболее популярных методов оценки постнатального прогноза при диафрагмальной грыже является вычисление легочно-головного отношения (ЛГО), в том числе нормированного по гестационному сроку, путем умножения максимальных диаметров здорового легкого и соотношения полученного показателя с окружностью головы [12, 13]. Другим методом является вычисление индекса компрессии сердца (ИКС), который вычисляется как отно-

шение длины сердца к его толщине на уровне четырехкамерного среза сердца. ИКС не зависит от срока беременности, а также имеет достаточно высокую прогностическую точность по данным, полученным в нашем центре [14]. У здоровых плодов этот показатель варьирует в пределах 1,0-1,2, среди плодов с ВДГ в зависимости от тяжести состояния – 1,1-1,9 [15].

При сравнении точности предикции выживаемости пренатальной МРТ и эхографии зарубежные исследования демонстрируют противоречивые данные [16-18]. К преимуществам антенатальной МРТ следует отнести возможность точной идентификации и определения степени эвентрации печени, что в совокупности с измерением объема легких улучшает точность прогноза [19]. МРТ органов грудной клетки плода широко используется в качестве дополнительного к эхографии метода обследования при врожденных пороках развития данной области. При этом широкое применение МРТ в прогнозировании исходов несколько ограничено на фоне относительной новизны использования данной модальности при ВДГ плода в РФ.

Цель исследования.

Оценка взаимосвязи между производными объема легких плода и частотой смертности в постнатальном периоде с определением наиболее прогностически ценных индексов.

Материалы и методы.

Исследование основано на анализе результатов визуальной диагностики и хирургического лечения или данных аутопсии новорожденных детей с врожденной диафрагмальной грыжей доношенного или «позднего» недоношенного срока гестации (срок беременности от 35 недель до 40 недель), наблюдавшихся в отделении хирургии новорожденных Института неонатологии и педиатрии ФГБУ «НМИЦ АГП им В.И. Кулакова» Минздрава России с 2018 по 2020 год. Во всех случаях диагноз врожденная диафрагмальная грыжа был поставлен антенатально по данным эхографии. Далее всем беременным проводилась МРТ с выполнением основных показателей прогнозирования исходов ВДГ плода (в том числе отношение объема легких к объему грудной клетки (TLV/ThV – total lung volume/thorax volume), отношение объема легких к объему тела плода (TLV/FBV – total lung volume/full body volume), отношение наблюдаемого объема легких к ожидаемому объему в зависимости от гестационного возраста (o/e TLV – observed to expected total lung volume).

Исследование было одобрено этическим комитетом ФГБУ «НМИЦ АГП им. В.И. Кулакова» Минздрава России. В результате проведенного проспективного исследования из 92 беременных выбыло 21 в связи с несоответствием критериям включения. Для финального анализа было отобрано 71 женщин, подписавших добровольное информированное согласие на участие в исследовании.

Критерии включения в исследование:

- женщины на сроке беременности от 18 недель с ВДГ плода;
- одноплодная беременность;
- подписанное информированное согласие на участие в исследовании.

Критерии исключения из исследования:

- тяжелая степень преэклампсии;
- задержка внутриутробного развития плода;
- внутриутробные инфекции;
- сочетанные аномалии развития;
- многоплодная беременность;
- тяжелая соматическая патология;
- отсутствие верификации диагноза;
- стандартные противопоказания к проведению МРТ;
- хромосомная патология плода.

Методика вычисления наблюдаемого объема легких к ожидаемому объему в зависимости от гестационного возраста (o/e TLV,%).

Общий (наблюдаемый) объем легких (oTLV) определяли как сумму объемов правого и левого легких, вычисленных с помощью ручного выделения зон интереса и суммирования выделенных областей (рис. 1). В зону интереса не включали основные сосуды легочных ворот. Плоскость сканирования для определения зон интереса выбирали на основании наилучшего качества изображения (в подавляющем большинстве случаев – фронтальная плоскость). Объем легких измеряли в см3 (мл).

Отношение наблюдаемого к ожидаемому объему легких определяли как отношение общего (наблюдаемого) объема легких к ожидаемому объему, вычисленному по формуле, и умноженному на 100 [20-22]. Таким образом отношение наблюдаемого к ожидаемому объему легких выражается в % и отражает процент объема легких от должного объема соответственно сроку беременности.

Методика вычисления отношения объема легких к объему грудной клетки (TLV/ThV).

Объем легких (TLV) определяли по вышеописанной методике. Объем грудной полости (ThV) определяли с помощью экстраполяции уровня диафрагмы на контрлатеральную сторону (рис. 2). В грудную клетку включали все органы грудной полости за исключением позвоночника. Плоскость сканирования для определения зон интереса выбирали на основании наилучшего качества изображения (в подавляющем большинстве случаев – фронтальная плоскость).

Методика вычисления отношения объема легких к объему тела плода (TLV/FBV)

Объем легких (TLV) определяли по выше

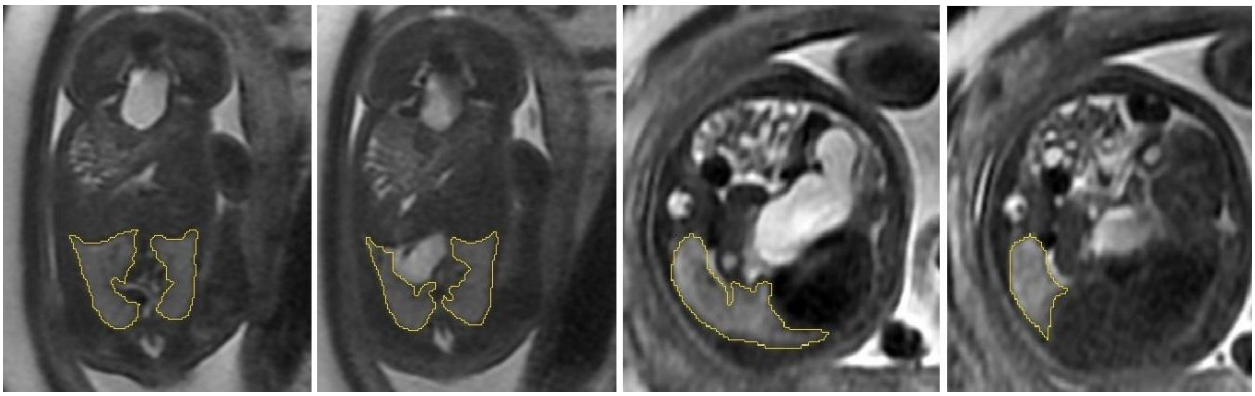

Рис. 1 (Fig. 1)

Рис. 1. МРТ, Т2-ВИ, фронтальная и аксиальная плоскости.

Пример выделения зон интереса на уровне правого и левого легких плода.

Fig. 1. MRI. T2-WI, frontal and axial planes.

Example of measuring fetal lungs (ROI).

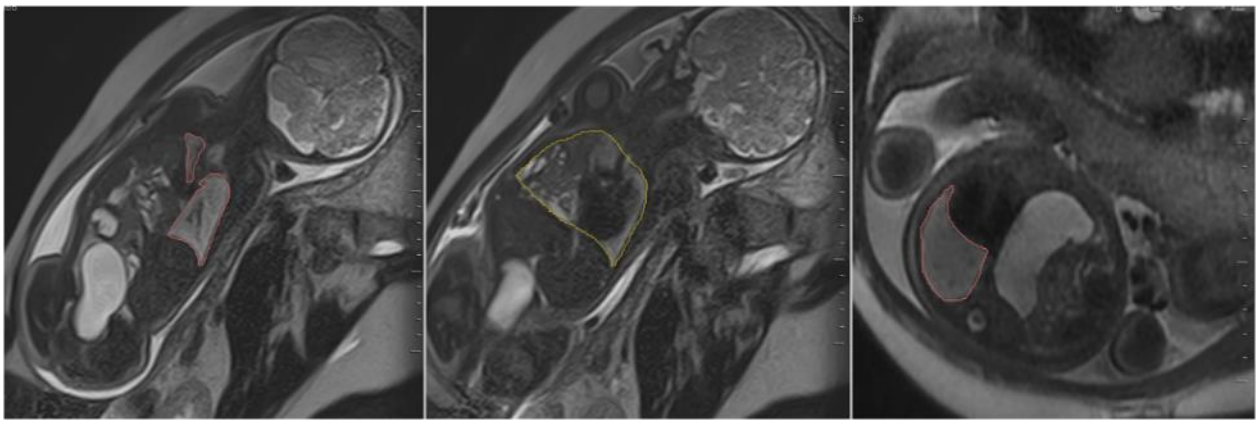

Рис. 2 (Fig. 2)

Рис. 2. МРТ, Т2-ВИ, фронтальная и аксиальная плоскости.

Пример выделения зон интереса на уровне правого и левого легких и грудной клетки плода.

Fig. 2. MRI. T2-WI, frontal and axial planes.

Example of measuring fetal thorax and lungs (ROI).

описанной методике. Объем тела плода (FBV) определяли с помощью выделения зон интереса и суммирования выделенных областей. В зону интереса не включали объем пуповины (рис. 3).

Протокол МРТ.

Все исследования были проведены на томографе Toshiba 1,5Т. Всем пациентам были выполнены одни и те же сверхбыстрые импульсные последовательности с получением Т1 и Т2 ВИ в аксиальной, сагиттальной и фронтальной проекциях. Толщина среза 4-7 мм, расстояние между срезами – 0-1 мм. Матрица – 280x192-320x320. FOV - 400x400мм. Среди всех пациенток параметры сканирования были идентичны.

Статистический анализ проводили с помощью пакета статистических программ STATISTICA 10, IBM SPSS Statistics 23 (США).

Результаты.

Среди новорожденных преобладало наличие доношенных детей, 30 (42,3%) девочек, 41 (57,7%) мальчиков. По типу родоразрешения - преимущественно самопроизвольные роды, кесарево сечение проводилось по акушерским показаниям или показаниям со стороны матери. В 63 (88,7%) случаях наблюдались левосторонние дефекты диафрагмы, правосторонние – в 8 (11,3%); по типу ВДГ: ложные дефекты в 64 (90,1%) случаях, истинные – в 7 (9,9%). В 37 (52,1%) случаях ВДГ сопровождалась смещением печени (табл. 1).

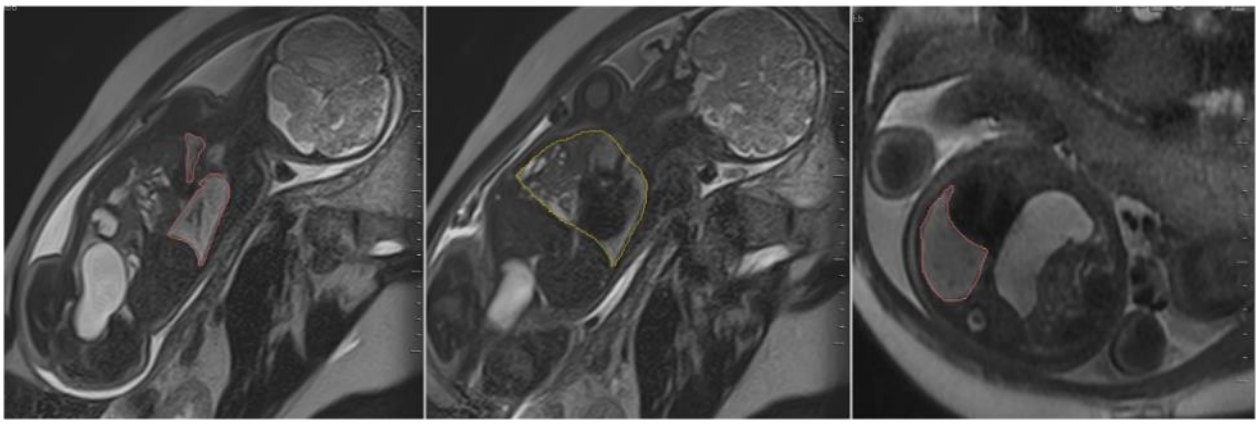

Рис. 3 (Fig. 3)

Рис. 3. МРТ. Т2-ВИ, фронтальная и сагиттальные плоскости.

Пример выделения зон интереса на уровне тела плода.

Fig. 3. T2-WI, frontal and sagittal planes.

Example of measuring fetal body (ROI).

Таблица №1. Характеристика врожденной диафрагмальной грыжи.

Показатели	Всего (N=71)	
	Абс.	(%)
Сторона ВДГ		
Левосторонняя	63	88,7
Правосторонняя	8	11,3
Тип ВДГ		
Ложная	64	90,1
Истинная	7	9,9
Положение печени		
Смещение печени	37	52,1
Без смещения печени	34	47,9

При сравнении абсолютных значений объема легких, среди выживших детей наблюдались достоверно более высокие показатели – 31,0 мл (22,5-41,1), соответствующие показатели для умерших детей составили 19,3 мл (12,9-25,7) (p<0,001). Среди выживших новорожденных наблюдались более высокие показатели наблюдаемого объема легких к ожидаемому объему (o/e TLV): Meyers – 43,77 (35,73-53,19), Osada 73,1 (61,7-97,5), Rypens - 43,45 (37,22-54,44). Более высокие показатели отношения объема легких к объему тела плода (TLV/FBV) – 0,018 (0,015-0,021) и отношения объема легких к объему грудной клетки TLV/ThV – 23,21 (18,68-27,78). Медиана количества дней на момент экстубации среди выживших новорожденных составила 14,0 (11,0-20,0), на момент отмены поддержки кислородом – 15,0 (12,0-22,0) дней, на момент перехода на энтеральной питание (назогастральный зонд) – 15,0 (12,0-20,5) дней, на момент перехода на полное энтеральное питание (без использования назогастрального зонда) – 27,0 (22,5-36,5) дней. Количество проведенных койко-дней в стационаре среди выживших новорожденных составило 34,0 (28,5-51,5). При неблагоприятном исходе смерть наступила на 5 (2,00-8,00) день. Средние значения основных показателей представлены в таблице 2.

Среди выживших новорожденных статистический анализ выявил стойкую отрицательную корреляцию между отношением объема легких к объему грудной клетки (TLV/ThV) и количеством дней на момент перехода на энтеральное питание (назогастральный зонд) (r=-0,554, p<0,001).

Для отношения объема легких к объему тела плода (TLV/FBV) выявлена отрицательная корреляция с количеством дней на момент перехода на полное энтеральное питание (r=-

Таблица №2. Средние значения по всем показателям.

Показатели	Выжившие (n=36)	Умершие (n=35)	p
Объем легких (TLV), мл	31,0 (22,5-41,1)	19,3 (12,9-25,7)	<0,001
o/e TLV, % Meyers	43,77 (35,73-53,19)	31,611 (20,92-38,51)	<0,001
o/e TLV, % Osada	73,1 (61,7-97,5)	57,51 (37,85-65,59)	<0,001
o/e TLV, % Rypens	43,45(37,22-54,44)	31,64 (21,48-40,01)	<0,001
TLV/FBV	0,018 (0,015-0,021)	0,014 (0,010-0,017)	0,001
TLV/ThV, %	23,21 (18,68-27,78)	15,57 (12,22-18,88)	<0,001
Масса плода на момент родоразрешения, г	3303 (2990-3792)	3104 (2740-3298)	0,018
*Срок гестации, нед (постановка диагноза)	30,64 (22,0-32,64)	22,0 (19,71-26,0)	0,001
*Срок гестации, нед (родоразрешение)	39,42 (38,28-40,07)	39,14 (37,0-40,14)	0,796
*Дней на момент оперативного вмешательства	4,0 (3,0-6,5)	1,22±3,59**	<0,001
*Дней на момент экстубации	14,0 (11,0-20,0)	-	-
*Дней на момент отмены поддержки кислородом	15,0 (12,0-22,0)	-	-
*Дней на момент энтерального питания (назогастральный зонд)	15,0 (12,0-20,5)	-	-
*Дней на момент полного энтерального питания	27,0 (22,5-36,5)	-	-
*Количество койко-дней	34,0 (28,5-51,5)	5,0 (2,0-8,0)	<0,001

*данные представлены как медиана (интерквартильный размах), p - тест Манна-Уитни

**данные представлены как средние ± стандартное отклонение (5 плодов умерли после оперативного вмешательства).

0,550, p<0,001) и количеством койко-дней (r=-0,501, p=0,001).

Для отношения наблюдаемого объема легких к ожидаемому объему, нормированного по формуле Meyers et al (o/e TLV, Meyers), выявлена стойкая отрицательная корреляция с количеством дней на момент отмены поддержки кислородом (r=-0,565, p<0,001), экстубации (r=-0,587, p<0,001), перехода на энтеральное питание (назогастральный зонд) (r=-0,654, p<0,001), полное энтеральное питание (r=-0,716, p<0,001) и количеством проведенных койкодней (r=-0,626, p<0,001).

Для отношения наблюдаемого объема легких к ожидаемому объему, нормированного по формуле Rypens et al (o/e TLV, Rypens), выявлена отрицательная корреляция с количеством дней на момент отмены поддержки кислородом (r=-0,567, p<0,001), экстубации (r=-0,586, p<0,001), перехода на энтеральное питание (назогастральный зонд) (r=-0,677, p<0,001), перехода на полное энтеральное питание (r=-0,724, p<0,001) и количеством проведенных койкодней (r=-0,672, p<0,001).

Для отношения наблюдаемого объема легких к ожидаемому объему, нормированного по формуле Osada et al (o/e TLV, Osada), выявлена отрицательная корреляция с количеством дней на момент проведения операции (r=-0,528, p<0,001), отмены поддержки кислородом (r=-0,572, p<0,001), экстубации (r=-0,554, p<0,001), перехода на энтеральное питание (назогастральный зонд) (r=-0,691, p<0,001), полное энтеральное питание (r=-0,723, p<0,001) и количеством койкодней (r=-0,723, p<0,001).

Остальные пары зависимых продемонстрировали относительно слабую корреляционную связь (r=0,383-0,487).

С целью валидации предложенных методик вычисления производных объема легких в качестве предикторов неблагоприятного прогноза были построены соответствующие roc-кривые (рис. 3). Площадь под кривой для отношения наблюдаемого объема легких к ожидаемому объему, нормированного по формуле Osada et al, составила 0,794, по формуле Rypens et al – 0,782, Meyers et al – 0,760, для отношения объема легких к объему тела плода (TLV/FBV) – 0,725, для отношения объема легких к объему грудной клетки (TLV/ThV) – 0,789.

Анализ частоты смертности в зависимости от показателей индексов пренатальной диагностики представлен в таблице 3.

Обсуждение.

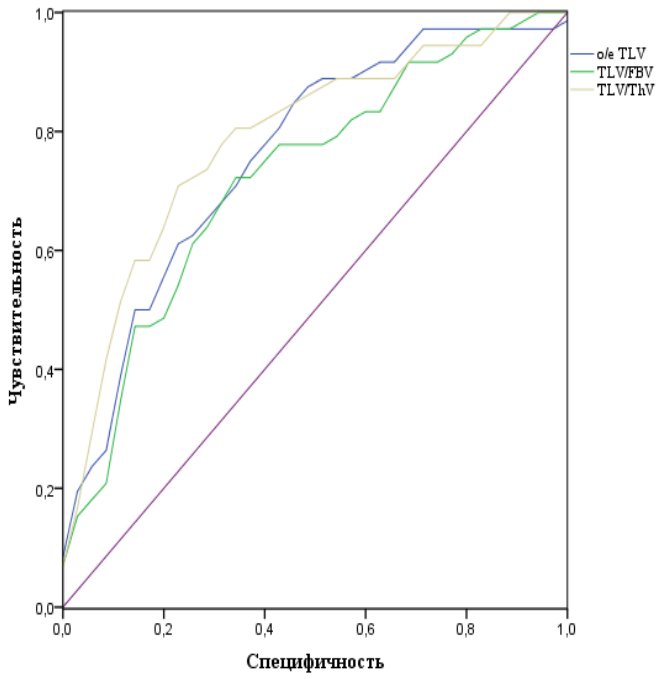

Рис. 4 (Fig. 4)

Рис. 4. Roc-кривые для отношения наблюдаемого объема легких к ожидаемому объему (o/e TLV, Meyers), отношения объема легких к объему тела плода (TLV/FBV), отношения объема легких к объему грудной клетки (TLV/ThV).

Fig. 4. Roc-curves of the ratio of observed lung volume to expected volume (o/e TLV, Meyers), the ratio of lung volume to fetal body volume (TLV/FBV), the ratio of lung volume to chest volume (TLV/ThV).

Фетальная МРТ широко используются в качестве уточняющего метода оценки состояния легких плода [4, 20, 23]. Внедрение МРТ в клиническую практику позволило оптимизировать диагностику ВДГ, в частности при сомнительных результатах эхографии, при наличии не только правосторонних (эхогенность печени и легких значительно не различается), но и левосторонних дефектов диафрагмы (при наличии смещения селезенки кзади от левого предсердия), выраженном ожирении у обследуемой, мало- или многоводии или «неудобном» положении плода на поздних сроках гестации [24-27].

Известно, что объем легких плода на протяжении беременности меняется. Для правильной интерпретации полученного объема, данные цифры должны быть нормированы либо по гестационному возрасту, либо по весу плода. С целью изучения этой взаимосвязи было выполнено множество исследований, однако их результаты между собой значительно разнятся [20, 22, 28-33]. Deshmukh et al провели сравнительный анализ воспроизводимости предложенных подходов и выяснили, что полученные показатели объема в зависимости от срока беременности по данным различных авторов значительно варьируют, что, вероятно, связано с различными подходами к измерению объема легких [29]. Кроме того в различных исследованиях используется разное количество и распределение плодов по гестационному сроку [20, 32]. При этом значительно позже было показано, что ни толщина срезов, ни плоскость сканирования не влияют на воспроизводимость применяемых методик [21, 33].

Несмотря на то, что формула Rypens et al.

Таблица №3. Частота смертности в зависимости от индексов.

Показатели	Значение, %	Частота смертности, %
o/e TLV, Osada et al	<40	90%
	40-70	59,4%
	>70	24,1%
o/e TLV, Rypens et al	<30	85%
	30-50	41,2%
	>50	23,5%
o/e TLV, Meyers et al	<25	91,7%
	25-40	56,7%
	>40	23,3%
TLV/FBV	<0,011	80,0%
	0,011-0,018	51,5%
	>0,018	26,1%
TLV/ThV	<15%	77,8
	15-25%	47,5
	>25%	15,4

до настоящего времени использовалась наиболее часто, в ее расчете имеются определенные недостатки: относительно небольшая выборка и малое количество плодов на ранних сроках беременности. В связи с этим мы считаем целесообразным использование расчета нормального объема легких, предложенного Meyers et al. в 2018 году [21]. При разработке данной формулы (FLV=0,000865*GA3,254) были рассчитаны объемы легких 665 плодов без патологии легких на сроке беременности от 18 до 38 недель. К основным преимуществам данного исследования следует отнести большое количество плодов с наличием соизмеримого количества примеров по различным срокам беременности, что исключает подход Rypens et al, основанный на экстраполяции данных, полученных на плодах преимущественно III-го триместра беременности, на более ранние сроки. В нашем исследовании площадь под кривой при roc-анализе для o/e TLV, Meyers оказалась незначительно ниже, чем o/e TLV, нормированного по формуле Rypens et al. Данная закономерность, вероятно, связана с преобладанием в выборке плодов на более поздних сроках гестации. Таким образом по своей информативности формулы сопоставимы между собой, но при анализе данных плодов до 27 недель гестации более предпочтителен метод Meyers et al. При анализе значений наблюдаемого к ожидаемому объему легких, нормированному по формуле Osada et al, выяснилось, что по нашим данным среди плодов с ВДГ соответствующие показатели в 10 случаев превышали 95% при отсутствии признаков крупного к сроку гестации плода. В некоторых работах было показано, что вычисление объема легких на основании гестационного возраста может быть не точным, так как ожидаемые объемы легкого с большей вероятностью коррелируют с размером плода, а не сроком беременности [34-36]. В работе Barnewolt et al. прогнозируемый объем легких для каждого плода определялся субтракцией объема средостения от общего объема грудной клетки [34]. Данные подходы более актуальны в случае крупных или малых к сроку гестации плодов, а с учетом их малого количества в рутинной практике эти методы используются редко [18].

В целом, полученные нами данные согласуются с общемировыми, что позволяет использовать вышеописанные методы в клинической практике. При этом определение прогноза при ВДГ должно быть основано не только на вычислении объема легких плода, но и на степени смещения печени (которая в свою очередь определяет степень сдавления и ассоциированной гипоплазии легкого). Многофакторная оценка является одним их ключевых моментов в предикции исходов заболевания.

Источник финансирования и конфликт интересов.

Авторы данной статьи подтвердили отсутствие финансовой поддержки исследования и конфликта интересов, о которых необходимо сообщить.

Список Литературы:

[1] J. T. T.Petroze, G.Caminsky. Prenatal prediction of survival in congenital diaphragmatic hernia: An audit of postnatal outcome. Psychol. Bull. 2019; 126 (1): 21.

[2] S. Levesquea, Derraugha, Schantz, Morrisa. The presence of a hernia sac in isolated congenital diaphragmatic herniais associated with less disease severity: A retrospective cohort study. Psychol. Bull. 2019; 126 (1): 21.

[3] T. Hattori et al. The relationship between three signs of fetal magnetic resonance imaging and severity of congenital diaphragmatic hernia. J. Perinatol. 2017; 37 (3): 265-269.

[4] A. G. Cordier, F. M. Russo, J. Deprest, and A. Benachi. Prenatal diagnosis, imaging, and prognosis in Congenital Diaphragmatic Hernia. Semin. Perinatol. 2020; 44 (1): 51163.

[5] B. P. Brown et al. A multifactorial severity score for left congenital diaphragmatic hernia in a high-risk population using fetal magnetic resonance imaging. Pediatr. Radiol. 2019; 49 (13): 1718-1725.

[6] U. N. Tumanova, N. S. Serova, V. G. Bychenko, and A. I. Shchegolev. Possibilities of postmortem radiological studies for evaluation of lung lesions. Russ. Electron. J. Radiol., 2018; 8 (2): 198-221.

[7] E. R. Oliver et al. Congenital diaphragmatic hernia sacs : prenatal imaging and associated postnatal outcomes, 2019.

[8] E. Spaggiari, J. Stirnemann, J. Bernard, and L. D. E. Saint Blanquat, Prognostic value of a hernia sac in congenital diaphragmatic hernia. 2012; 286–290.

[9] T. A. Morgan, D. J. Shum, A. M. Basta, and R. A. Filly. Prognosis in Congenital Diaphragmatic Hernia Diagnosed During Fetal Life. J. Fetal Med. 2017; 4 (2): 57-63.

[10] D. Basurto et al. Prenatal diagnosis and management of congenital diaphragmatic hernia. Best Pract. Res. Clin. Obstet. Gynaecol., 2018.

[11] J. C. E. Wright, J. L. S. Budd, D. J. Field, and E. S. Draper. Epidemiology and outcome of congenital diaphragmatic hernia: a 9-year experience. Paediatr. Perinat. Epidemiol. 2011; 25 (2): 144-149.

[12] A. P. Metkus, R. A. Filly, M. D. Stringer, M. R. Harrison, and N. S. Adzick. Sonographic predictors of survival in fetal diaphragmatic hernia. J. Pediatr. Surg. 1996; 31 (1): 142-148.

[13] A. Benachi, A.-G. Cordier, M. Cannie, and J. Jani. Advances in prenatal diagnosis of congenital diaphragmatic hernia. Semin. Fetal Neonatal Med. 2014; 19 (6): 331-337.

[14] А. А. Буров. Совершенствование анестезиологическо-реанимационной помощи детям с врожденной диафрагмальной грыжей в условиях перинатального центра, 2019.

[15] Б. Демидов, Машинец, Подуровская. Врожденная диафрагмальная грыжа плода - возможности ультразвуковой диагностики и прогнозирование постнатального исхода. Акушерство и гинекология. 2014; 4: 38-45.

[16] M. A. Alfaraj et al. Congenital diaphragmatic hernia: lung-to-

head ratio and lung volume for prediction of outcome. Am. J. Obstet. Gynecol. 2011; 205 (1): 43.

[17] M. Bebbington et al. Comparison of ultrasound and magnetic resonance imaging parameters in predicting survival in isolated left-sided congenital diaphragmatic hernia. Ultrasound Obstet. Gynecol. 2014; 43 (6): 670–674.

[18] V. Nunez et al. The role of fetal magnetic resonance imaging in the study of congenital diaphragmatic hernia. Cir. Pediatr. 2018; 31 (1): 15-20.

[19] R. Ruano et al. Fetal lung volume and quantification of liver herniation by magnetic resonance imaging in isolated congenital diaphragmatic hernia. Ultrasound Obstet. Gynecol. 2014; 43 (6): 662-669.

[20] F. Rypens et al. Fetal lung volume: estimation at MR imaging-initial results. Radiology. 2001; 219 (1): 236-241.

[21] M. L. Meyers, J. R. Garcia, K. L. Blough, C. I. Cassady, and A. R. Mehollin-ray. Fetal Lung Volumes by MRI: Normal Weekly Values From 18Through 38 Weeks' Gestation. 2018; 1-7.

[22] H. Osada, K. Kaku, K. Masuda, Y. Iitsuka, K. Seki, and S. Sekiya. Quantitative and Qualitative Evaluations of Fetal Lung with MR Imaging. Radiology. 2004; 231 (3): 887-892,.

[23] G. Gorincour et al. Prenatal prognosis of congenital diaphragmatic hernia using magnetic resonance imaging measurement of fetal lung volume. Ultrasound Obstet. Gynecol. 2005; 26 (7): 738-744.

[24] K. S. Heling, R. R. Wauer, H. Hammer, R. Bollmann, and R. Chaoui. Reliability of the lung-to-head ratio in predicting outcome and neonatal ventilation parameters in fetuses with congenital diaphragmatic hernia. Ultrasound Obstet. Gynecol. 2005; 25 (2): 112-118.

[25] A. M. Basta, L. A. Lusk, R. L. Keller, and R. A. Filly. Spleen Behind the Heart Complicates Lung-to-Head Ratio Measurement in Left-Sided Congenital Diaphragmatic Hernia. J. Ultrasound Med. 2016; 35 (12): 2717-2721.

[26] K. A. Bu, A. K. Kilian, T. Schaible, C. Weiss, and K. W. Neff. Reliability and Validity of MR Image Lung Volume Measurement in Fetuses with Hernia and in Vitro Lung Models 1 Purpose : Methods : Results : Conclusion. 2008; 246 (2): 553-561.

[27] M. Cannie et al. Prenatal prediction of survival in isolated diaphragmatic hernia using observed to expected total fetal lung volume determined by magnetic resonance imaging based on either gestational age or fetal body volume. Ultrasound Obstet. Gynecol. 2008; 32 (5): 633-639.

[28] P. N. Baker, I. R. Johnson, P. A. Gowland, A. Freeman, V. Adams, and P. Mansfield. Estimation of fetal lung volume using echo-planar magnetic resonance imaging. Obstet. Gynecol. 1994; 83 (6): 951-954.

[29] S. Deshmukh, E. Rubesova, and R. Barth. MR assessment of normal fetal lung volumes: a literature review. AJR. Am. J. Roentgenol. 2010; 194 (2): W212-7.

[30] T. M. Keller et al. MR assessment of fetal lung development using lung volumes and signal intensities. Eur. Radiol. 2004; 14 (6): 984-989.

[31] K. R. Duncan, P. A. Gowland, R. J. Moore, P. N. Baker, and I. R. Johnson. Assessment of fetal lung growth in utero with echo-planar MR imaging. Radiology. 1999; 210 (1): 197-200.

[32] F. V Coakley et al. Normal and hypoplastic fetal lungs: volumetric assessment with prenatal single-shot rapid acquisition with relaxation enhancement MR imaging. Radiology. 2000; 216 (1): 107-111.

[33] V. L. Ward, C. E. Barnewolt, H. A. Feldman, and D. Levine, "Fetal Lung Volume Measurements : Determination with MR Imaging - Effect of Methods : Results : Conclusion. 2006; 1.

[34] C. E. Barnewolt, S. M. Kunisaki, D. O. Fauza, L. P. Nemes, J. A. Estroff, and R. W. Jennings. Percent predicted lung volumes as measured on fetal magnetic resonance imaging: a useful biometric parameter for risk stratification in congenital diaphragmatic hernia. J. Pediatr. Surg. 2007; 42 (1): 193-197.

[35] M. Cannie et al. Fetal body volume: use at MR imaging to quantify relative lung volume in fetuses suspected of having pulmonary hypoplasia. Radiology. 2006; 241 (3): 847-853.

[36] M. M. Cannie et al. Fetal body volume at MR imaging to quantify total fetal lung volume: normal ranges. Radiology. 2008; 247 (1): 197-203.

.

References:

[1] J. T. T.Petroze, G.Caminsky. Prenatal prediction of survival in congenital diaphragmatic hernia: An audit of postnatal outcome. Psychol. Bull. 2019; 126 (1): 21.

[2] S. Levesquea, Derraugha, Schantz, Morrisa. The presence of a hernia sac in isolated congenital diaphragmatic herniais associated with less disease severity: A retrospective cohort study. Psychol. Bull. 2019; 126 (1): 21.

[3] T. Hattori et al. The relationship between three signs of fetal magnetic resonance imaging and severity of congenital diaphragmatic hernia. J. Perinatol. 2017; 37 (3): 265-269.

[4] A. G. Cordier, F. M. Russo, J. Deprest, and A. Benachi. Prenatal diagnosis, imaging, and prognosis in Congenital Diaphragmatic Hernia. Semin. Perinatol. 2020; 44 (1): 51163.

[5] B. P. Brown et al. A multifactorial severity score for left congenital diaphragmatic hernia in a high-risk population using fetal magnetic resonance imaging. Pediatr. Radiol. 2019; 49 (13): 1718-1725.

[6] U. N. Tumanova, N. S. Serova, V. G. Bychenko, and A. I. Shchegolev. Possibilities of postmortem radiological studies for evaluation of lung lesions. Russ. Electron. J. Radiol., 2018; 8 (2): 198-221.

[7] E. R. Oliver et al. Congenital diaphragmatic hernia sacs : prenatal imaging and associated postnatal outcomes, 2019.

[8] E. Spaggiari, J. Stirnemann, J. Bernard, and L. D. E. Saint Blanquat, Prognostic value of a hernia sac in congenital diaphragmatic hernia. 2012; 286–290.

[9] T. A. Morgan, D. J. Shum, A. M. Basta, and R. A. Filly. Prognosis in Congenital Diaphragmatic Hernia Diagnosed During Fetal Life. J. Fetal Med. 2017; 4 (2): 57-63.

[10] D. Basurto et al. Prenatal diagnosis and management of congenital diaphragmatic hernia. Best Pract. Res. Clin. Obstet. Gynaecol., 2018.

[11] J. C. E. Wright, J. L. S. Budd, D. J. Field, and E. S. Draper. Epidemiology and outcome of congenital diaphragmatic hernia: a 9-year experience. Paediatr. Perinat. Epidemiol. 2011; 25 (2): 144-149.

[12] A. P. Metkus, R. A. Filly, M. D. Stringer, M. R. Harrison, and N. S. Adzick. Sonographic predictors of survival in fetal dia-

phragmatic hernia. J. Pediatr. Surg. 1996; 31 (1): 142-148.

[13] A. Benachi, A.-G. Cordier, M. Cannie, and J. Jani. Advances in prenatal diagnosis of congenital diaphragmatic hernia. Semin. Fetal Neonatal Med. 2014; 19 (6): 331-337.

[14] A. A. Burov. Improvement of anesthetic and resuscitation care for children with congenital diaphragmatic hernia in a perinatal center, 2019 (in Russian).

[15] B. Demidov, Mashinets, Podurovskaya. Congenital diaphragmatic hernia of the fetus - the possibility of ultrasound diagnostics and prediction of postnatal outcome. Obstetrics and gynecology. 2014; 4: 38-45 (in Russian).

[16] M. A. Alfaraj et al. Congenital diaphragmatic hernia: lung-to-head ratio and lung volume for prediction of outcome. Am. J. Obstet. Gynecol. 2011; 205 (1): 43.

[17] M. Bebbington et al. Comparison of ultrasound and magnetic resonance imaging parameters in predicting survival in isolated left-sided congenital diaphragmatic hernia. Ultrasound Obstet. Gynecol. 2014; 43 (6): 670–674.

[18] V. Nunez et al. The role of fetal magnetic resonance imaging in the study of congenital diaphragmatic hernia. Cir. Pediatr. 2018; 31 (1): 15-20.

[19] R. Ruano et al. Fetal lung volume and quantification of liver herniation by magnetic resonance imaging in isolated congenital diaphragmatic hernia. Ultrasound Obstet. Gynecol. 2014; 43 (6): 662-669.

[20] F. Rypens et al. Fetal lung volume: estimation at MR imaging-initial results. Radiology. 2001; 219 (1): 236-241.

[21] M. L. Meyers, J. R. Garcia, K. L. Blough, C. I. Cassady, and A. R. Mehollin-ray. Fetal Lung Volumes by MRI: Normal Weekly Values From 18Through 38 Weeks' Gestation. 2018; 1-7.

[22] H. Osada, K. Kaku, K. Masuda, Y. Iitsuka, K. Seki, and S. Sekiya. Quantitative and Qualitative Evaluations of Fetal Lung with MR Imaging. Radiology. 2004; 231 (3): 887-892,.

[23] G. Gorincour et al. Prenatal prognosis of congenital diaphragmatic hernia using magnetic resonance imaging measurement of fetal lung volume. Ultrasound Obstet. Gynecol. 2005; 26 (7): 738-744.

[24] K. S. Heling, R. R. Wauer, H. Hammer, R. Bollmann, and R. Chaoui. Reliability of the lung-to-head ratio in predicting outcome and neonatal ventilation parameters in fetuses with congenital diaphragmatic hernia. Ultrasound Obstet. Gynecol. 2005; 25 (2): 112-118.

[25] A. M. Basta, L. A. Lusk, R. L. Keller, and R. A. Filly. Spleen Behind the Heart Complicates Lung-to-Head Ratio Measurement in Left-Sided Congenital Diaphragmatic Hernia. J. Ultrasound Med. 2016; 35 (12): 2717-2721.

[26] K. A. Bu, A. K. Kilian, T. Schaible, C. Weiss, and K. W. Neff. Reliability and Validity of MR Image Lung Volume Measurement in Fetuses with Hernia and in Vitro Lung Models 1 Purpose : Methods : Results : Conclusion. 2008; 246 (2): 553-561.

[27] M. Cannie et al. Prenatal prediction of survival in isolated diaphragmatic hernia using observed to expected total fetal lung volume determined by magnetic resonance imaging based on either gestational age or fetal body volume. Ultrasound Obstet. Gynecol. 2008; 32 (5): 633-639.

[28] P. N. Baker, I. R. Johnson, P. A. Gowland, A. Freeman, V. Adams, and P. Mansfield. Estimation of fetal lung volume using echo-planar magnetic resonance imaging. Obstet. Gynecol. 1994; 83 (6): 951-954.

[29] S. Deshmukh, E. Rubesova, and R. Barth. MR assessment of normal fetal lung volumes: a literature review. AJR. Am. J. Roentgenol. 2010; 194 (2): W212-7.

[30] T. M. Keller et al. MR assessment of fetal lung development using lung volumes and signal intensities. Eur. Radiol. 2004; 14 (6): 984-989.

[31] K. R. Duncan, P. A. Gowland, R. J. Moore, P. N. Baker, and I. R. Johnson. Assessment of fetal lung growth in utero with echo-planar MR imaging. Radiology. 1999; 210 (1): 197-200.

[32] F. V Coakley et al. Normal and hypoplastic fetal lungs: volumetric assessment with prenatal single-shot rapid acquisition with relaxation enhancement MR imaging. Radiology. 2000; 216 (1): 107-111.

[33] V. L. Ward, C. E. Barnewolt, H. A. Feldman, and D. Levine, "Fetal Lung Volume Measurements : Determination with MR Imaging - Effect of Methods : Results : Conclusion. 2006; 1.

[34] C. E. Barnewolt, S. M. Kunisaki, D. O. Fauza, L. P. Nemes, J. A. Estroff, and R. W. Jennings. Percent predicted lung volumes as measured on fetal magnetic resonance imaging: a useful biometric parameter for risk stratification in congenital diaphragmatic hernia. J. Pediatr. Surg. 2007; 42 (1): 193-197.

[35] M. Cannie et al. Fetal body volume: use at MR imaging to quantify relative lung volume in fetuses suspected of having pulmonary hypoplasia. Radiology. 2006; 241 (3): 847-853.

[36] M. M. Cannie et al. Fetal body volume at MR imaging to quantify total fetal lung volume: normal ranges. Radiology. 2008; 247 (1): 197-203.

ОРИГИНАЛЬНАЯ СТАТЬЯ

THE IMPACT OF ARTIFICIAL INTELLIGENCE IN RADIOLOGY: AS PERCEIVED BY MEDICAL STUDENTS

Kasetti P.[1], Botchu R.[2]

1 - Imperial College. London, UK.
2 - Royal Orthopaedic Hospital. Birmingham, UK.

The age of AI and 'thinking machines' is beckoning and will soon become a component of a medic's toolbox when providing optimised patient-centred care. AI will have an impact on all medical fields but perhaps most prominently in the radiology department through image-recognition tasks. Thus, it is fundamental that the next generation of doctor's are made aware and prepared for this dynamic advancement.

Material and methods. We performed a survey of 100 medical students in UK to gauge their perception of AI in medicine and radiology in particular. These included reporting of radiographs, MRI, CT and whether AI was a factor in choosing their subspecialty.

Results. There was mixed response with majority being aware of the role of AI in medicine and radiology. However a significant proportion of medical students were oblivious to significant effect of AI in future.

Conclusion. This short article exposes and analyses the awareness of 100 UK medical students towards AI in medicine and radiology through an online survey. We have individually assessed and evaluated each question and the corresponding responses.

Keywords: AI, radiology, medical imaging.

Corresponding author: Botchu R., e-mail: drbrajesh@yahoo.com

For citation: Kasetti P., Botchu R. *The impact of artificial intelligence in radiology: as perceived by medical students. REJR 2020; 10(4):179-185. DOI:10.21569/2222-7415-2020-10-4-179-185.*

Received: 09.06.20 **Accepted:** 22.09.20

ВЛИЯНИЕ ИСКУССТВЕННОГО ИНТЕЛЛЕКТА НА ЛУЧЕВУЮ ДИАГНОСТИКУ: МНЕНИЕ МЕДИЦИНСКИХ СТУДЕНТОВ

Касетти П.[1], Ботчу Р.[2]

1 - Императорский колледж. Лондон, Великобритания.
2 - Королевская ортопедическая больница. Бирмингем, Великобритания.

Эра искусственного интеллекта (ИИ) и «мыслящих машин» скоро станет составной частью практической работы врача при оказании персонализированной помощи пациентам. ИИ окажет влияние на все области медицины, но более значительно ИИ повлияет на лучевую диагностику и анализ изображений. Таким образом, очень важно, чтобы следующее поколение врачей было осведомлено и подготовлено к этим динамичным изменениям.

Материалы и методы. Мы провели опрос 100 студентов-медиков в Великобритании, чтобы оценить их восприятие ИИ в медицине и, в частности, в лучевой диагностике. В нем содержались вопросы относительно роли ИИ при анализе данных рентгенографии, КТ, МРТ и о том, был ли ИИ фактором при выборе их специальности.

Результаты. Ответы были неоднозначными, однако опрос показал, что большинство из студентов осведомлено о роли ИИ в медицине и лучевой диагностике, и значительная часть студентов-медиков отмечает важность ИИ в будущем.

Выводы. Эта небольшая статья раскрывает и анализирует осведомленность 100 британских студентов-медиков об ИИ в медицине и лучевой диагностике посредством онлайн-опроса. Мы индивидуально оценили каждый вопрос и соответствующие ответы.

Ключевые слова: ИИ, радиология, медицинская визуализация.

Контактный автор: Ботчу Р., e-mail: drbrajesh@yahoo.com

Для цитирования: Касетти П., Ботчу Р. Влияние искусственного интеллекта на лучевую диагностику: мнение медицинских студентов. REJR 2020; 10(4):179-185. DOI:10.21569/2222-7415-2020-10-4-179-185.

Статья получена: **09.06.20** **Статья принята:** **22.09.20**

The new era of AI and 'thinking machines' is an influential advancement, met with coinciding admiration and apprehension. John McCarthy coined the term AI in 1956, detailing autonomous thinking machines that perform typically human-completed tasks1. AI can be defined by three key characteristics: intelligence, intentionality and adaptability [2, 3]. Over the past 20 years AI has evolved exponentially, facilitated by the invention of new algorithms, access to big data sets and advancements in deep neural networks [4, 5].

AI has the ability to yield multi-faceted benefits, namely on the economy. Globally, by 2030, AI could instigate a $15.7 trillion input to the economy due to improvement in product quality, personalisation and affordability, thus driving consumer demand. In addition to this global benefit, local economies are predicted to have their GDP increase by 26% [6]. In 2016, AI in the healthcare sector received the most investment out of all sectors [7]. In radiology, to start working with AI, costs encompass servers, data storage, hardware, and software licenses, which accumulate to around €100,000. However, this seemingly steep start-up cost could be made up with widespread use where it could increase clinical workflow and save time for radiologists [8].

AI's role in medicine is something hugely debated about and an area that needs to be considered in medicine. AI is a relentlessly developing field, which is often poorly understood. Hence, this editorial sets out to assess medical students' awareness of AI, because these 'thinking machines' will inevitably affect every future medic during their career. Medical student's awareness of AI in medicine was appraised via an online survey, wherein 100 UK medical students participated. The survey involved a spectrum of questions and results of the same are discussed.

1. Is AI going to play a role in Medicine?

83% of students believed that AI would pay a role in medicine. However, a significant number were unsure (14%), and a small proportion (3%) believed AI would play no role in medicine (Fig. 1).

In reality, AI has already taken on a significant role in medicine. In addition to clinical decision making, AI has been utilised vastly in patient's online interaction with healthcare services, such as managing medical data, drug development and health monitoring. It has also taken a role in primary care and hospitals with decision making and chronic disease management [9]. Big data from electronic medical records and wearable health monitoring has facilitated this advancement [10].

The ability of AI to utilise big data and learn from previous experiences, has proven particularly

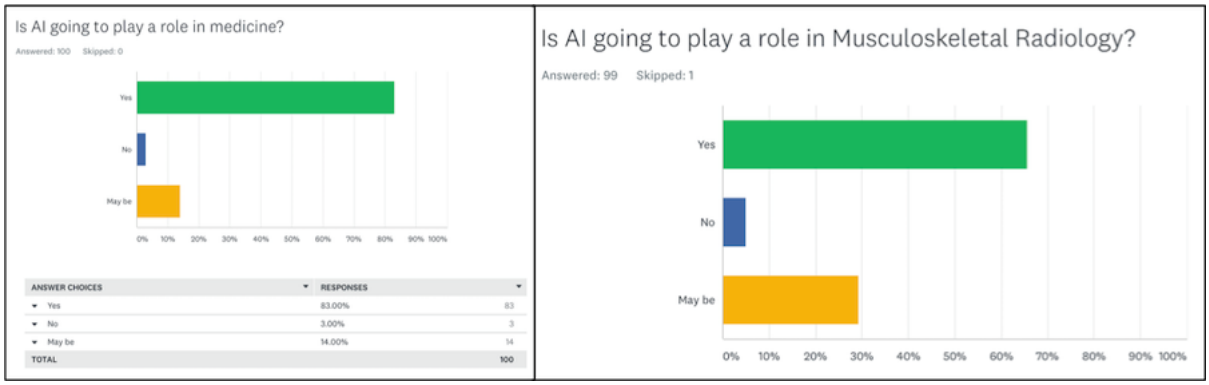

Fig. 1 (Рис. 1)

Fig. 1. Diagram.

Results of survey monkey regarding role of AI in medicine and radiology.

Рис. 1. Диаграмма.

Результаты онлайн-опроса относительно роли ИИ в медицине и лучевой диагностике.

useful in image-recognition tasks, occasionally out-performing humans in classifying pathologies, dermatological lesions and interpreting radiological scans [7]. In the future, AI could surpass human performance further, perform surgery, and subsequently improve the efficacy of screening, diagnoses and services.

Hence, AI is already partaking in medicine and its role is growing continuously with future applications branching out to support diagnoses, surgeries, and clinical management. Ultimately, AI could drive personalised and preventative medicine [11].

identify normal cases and allow radiologists additional time for complex cases. Furthermore, it can be used retrospectively to 're-read' prior exams and find potential critical findings. Hence not only can AI be used to aid new diagnoses but also revise previous ones made [12].

AI's success and potential prominent role in radiology hence drives the question of who will end up being responsible for diagnosis: Doctors or AI? Ultimately, it is imperative to remember that the radiologist is responsible for the diagnosis and that AI is simply used to facilitate and improve the accuracy and efficiency of services [15]. AI will

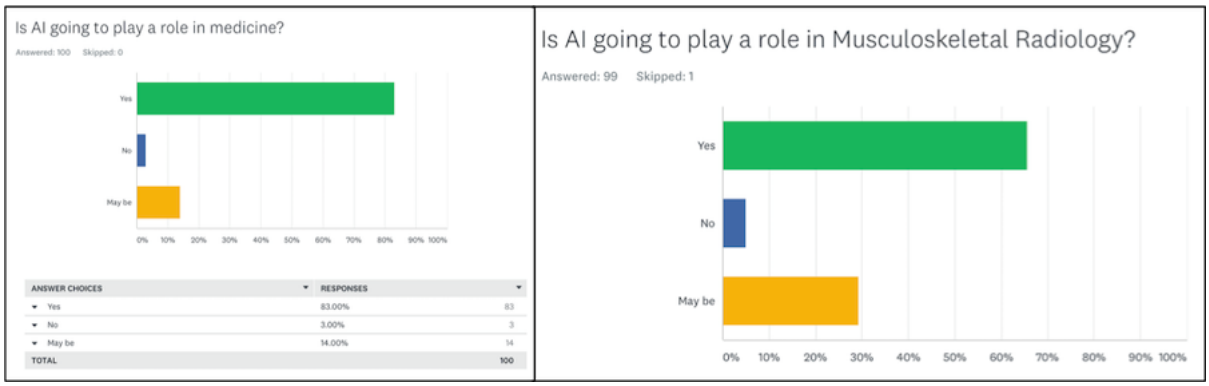

Fig. 2 (Рис. 2)

Fig. 2. Diagram.

Results of survey monkey regarding role of AI in medicine and radiology.

Рис. 2. Диаграмма.

Результаты онлайн-опроса относительно роли ИИ в медицине и лучевой диагностике.

2. Is AI going to play a role in Musculoskeletal Radiology?

The results of the survey regarding perception of AI's role in musculoskeletal radiology is less clear cut (66% – yes, 5% – no and 29% – maybe) (Fig. 2). However, radiology is a prominent field where AI could be exploited due to the high level of computational medical imaging and expansive medical image banks [12].

AI has already been utilised in terms of image acquisition and storage. In terms of aiding diagnoses, AI currently automatically segments structures on CT and MRI images to isolate the organs and pathological lesions for ease of further analysis [13]. Additionally, algorithms have sometimes outperformed radiologists in identifying malignancies and help in constructing cohorts for clinical trials. It contributes to 'radiomics' – the concept of AI detecting clinically relevant features beyond the human eye's perception [14].

It has the potential to improve the efficiency of services and reallocate radiologists' time whilst being cost effective. In addition to facilitating diagnoses, AI may also aid efficiency of screenings through 'quick negative' exams to immediately

help in screening, in addition to improving the accuracy and efficiency of services. However, it cannot be held responsible as it has the shortcomings of lacking morals and consciousness. Hence, unlike doctors, AI cannot consider ethics or context. There is also the risk of radiologist's becoming subject to automation bias, wherein they favour the AI's decisions in contrast to other data or human judgement. Hence, doctors must be properly trained in AI and hold responsibility for its actions [15]. The use of AI in radiology is a field that is keenly studied, and this has even resulted in the development of a journal dedicated to the use of AI in radiology [16].

3. Will AI report X-rays?

9% of students did not think the AI will report X rays and 24% were unsure. Of those who answered yes, the majority believed that AI will report 50-75% of X-rays (Fig. 3). Chest X-rays are routinely performed procedures that account for 40% of diagnostic imaging worldwide [17]. They are important screening, diagnostic and monitoring tools for conditions such as tuberculosis, heart failure and pneumonia [17].

Studies indicate that AI could report X-rays

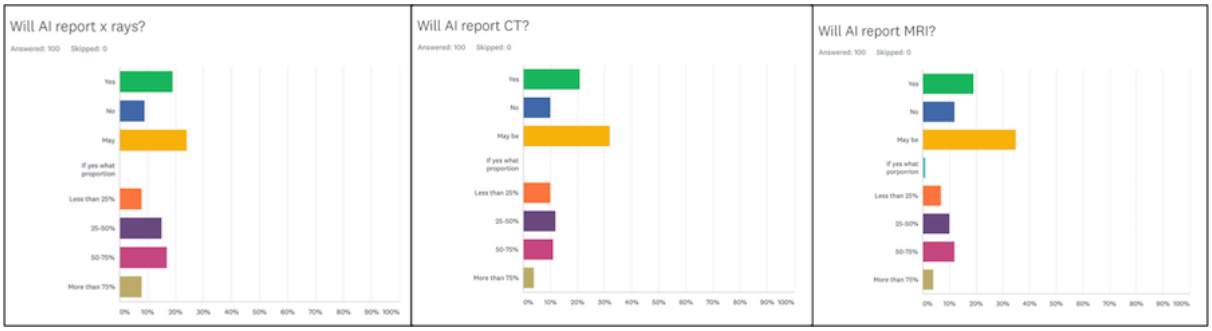

Fig. 3 (Рис. 3)

Fig. 3. Diagram.

Results of survey monkey regarding role of AI in reporting X ray, CT, MRI.

Рис. 3. Диаграмма.

Результаты онлайн-опроса относительно роли ИИ при анализе данных рентгенографии, КТ, МРТ.

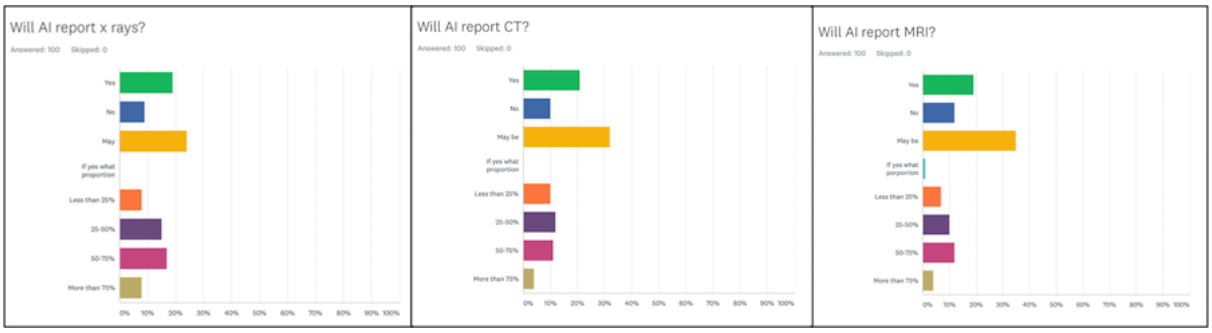

Fig. 4 (Рис. 4)

Fig. 4. Diagram.

Results of survey monkey regarding role of AI in reporting X ray, CT, MRI.

Рис. 4. Диаграмма.

Результаты онлайн-опроса относительно роли ИИ при анализе данных рентгенографии, КТ, МРТ.

in the future, with one concluding that AI radiography interpretations achieved parallel specificity to radiologists for the detection of nodules, masses, fractures and pneumothorax [18]. It could also aid in the automatic triaging of chest radiographs, with a specificity of 71%. Annarumma et al showed a significant reduction in delays of reporting from 11.2 days to 2.7 for critical imaging findings, thus improving the efficiency of services [19].

Ultimately, there is still a long way to go. AI in the foreseeable future, can take over double reading in screenings (e.g. mammograms), preselection of abnormal findings and exclusion of normal findings. In diagnosis of breast cancer however, no algorithm has yet outperformed two breast radiologists [20]. AI also lacks the high-lever knowledge of contexts and associations that the human brain constructs. Hence the field is still in infancy and appears to improve efficiency of screening, however outperformance in diagnoses is still unproven [21].

4. Will AI report CT?

10% of students did not believe the AI will report CT scans and 32% were unsure. Of those who answered yes, the majority believed that AI will report 25-50% of CT scans (Fig. 4).

CTs are tools that have been developed after X-rays and used in a huge range of conditions. AI may aid in characterising lesions, including incidental findings such as brain and liver lesions [11]. AI's detection and characterisation of pulmonary nodules has also been explored recently using imaging features as biomarkers. These features also aid in producing differential diagnoses, prognosis and treatment response. AI also aids in the auto-segmentation of organs in CT images [11].

However, there are AI modality-specific

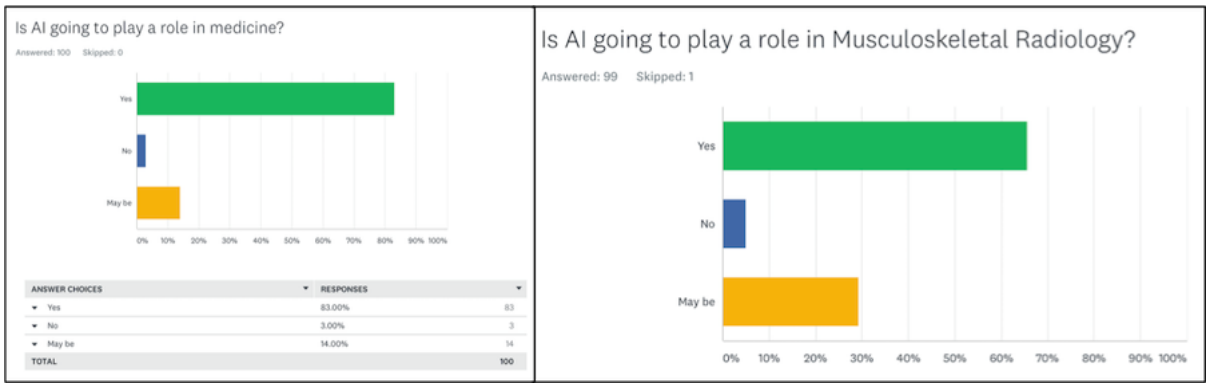

Fig. 5 (Рис. 5)

Fig. 5. Diagram.

Results of survey monkey regarding role of AI in reporting X ray, CT, MRI.

Рис. 5. Диаграмма.

Результаты онлайн-опроса относительно роли ИИ при анализе данных рентгенографии, КТ, МРТ.

problems that have been encountered such as the missing data due to the limited angle rotation of CT scanners [22].

CT scanners have hurdles that must be overcome, and AI has so far proven mostly useful in screening and reducing workload of radiologist. It appears that in the future AI will first start tackling the most common clinical problems where there is sufficient data e.g. lung screening CTs [22].

5. Will AI report MRI?

12% of students did not believe the AI will report MRI scans and 35% were unsure. Of those who answered yes, the majority believed that AI will report 50-75% of CT scans (Fig. 5).

Currently, the major field of intervention and use of AI in conjunction with MRI is in the field of neuroradiology. It has been used in the detection and segmentation of lesions in oncology and neurodegenerative diseases e.g. Alzheimer's [23]. However, in other fields such as breast MRI imaging, there is growth but still unsatisfactory performance of AI applications in scans, meaning it is still time before it is incorporated into clinical practices for these fields [24].

AI has the immense power of increasing the speed of MRI in the assessment of musculoskeletal injuries. AI achieved analogous diagnostic accuracy to conventional methods in initial studies. Although it is in early stages, the rate of progress is resolute [25]. It has the current limitations of data acquisition, the low ability to recognise the effects of positioning and motion artefacts. In addition, the complexity of multiparametric MRI is yet to be tackled, due to the inability of AI to address multiple tasks [11, 25, 26].

Overall AI in MRI imaging is a particularly intriguing field that is still young but particularly shows promise in the field of oncology and neurodegenerative diseases.

6. Is AI a factor in choosing your subspecialty?

Most medical students (54%) believed AI would not be a factor in choosing their subspecialty. Whereas, 25% believed it is a factor and 21% remained unsure (Fig. 6).

AI appears to play a particularly prominent field in certain specialisations such as radiology, pathology, ophthalmology and cardiology [10]. Hence, this may scare students of subspecialties in terms of being replaced or contrastingly motivate them to integrate algorithms in their practice.

However, AI also plays an important role in screening, triaging and interpreting any form of medical images, which is involved in every subspecialty to some extent. AI is still in its early stages but is definitely a factor that should be considered and something that must be prepared for as it is an inevitability in every subspecialty.

7. Will there be less doctors in hospitals?

20% of medical students believed that there would be less doctors in hospital and 15% were unsure. Of those who believed there would be fewer doctors, the majority believed the decrease would be less than 25%. 55% however believed there would be no decrease (Fig. 7).

There can be a lot of fear and speculation towards AI due to its potential for 'replacing' doctors. AI can aid in terms of algorithms, screening and triaging. It is intended to facilitate physicians and help deliver improved and more efficient patient-centred care [7, 10].

AI cannot replace human touch and emotion. It cannot replace the doctor-patient relationship. Medicine is an art that is much more than the interpretation of images and algorithms: it in

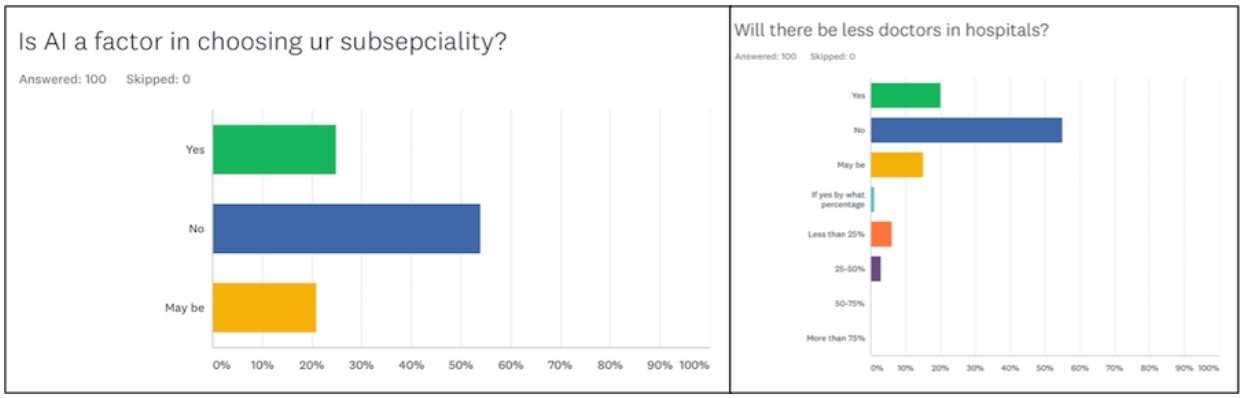

Fig. 6 (Рис. 6)

Fig. 6. Diagram.

Results of survey monkey regarding effect of AI on hospitals and choice of career.

Рис. 6. Диаграмма.

Результаты онлайн-опроса о влиянии ИИ на больницы и на выбор профессии.

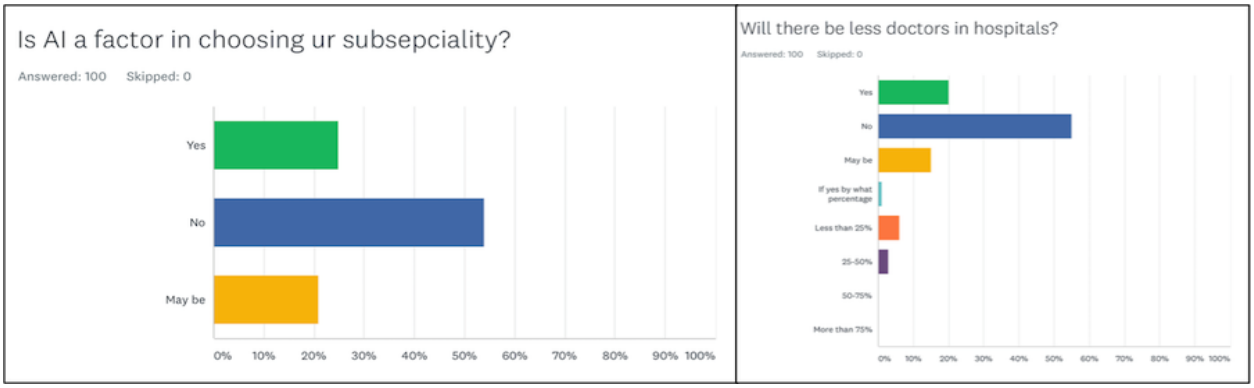

Fig. 7 (Рис. 7)

Fig. 7. Diagram.

Results of survey monkey regarding effect of AI on hospitals and choice of career.

Рис. 7. Диаграмма.

Результаты онлайн-опроса о влиянии ИИ на больницы и на выбор профессии.

volves diagnoses, empathy, consideration of context and preferences, medical judgement and dealing with complex and ambiguous cases [9, 10]. Communicating with patients and carrying out traditional physical examination are further examples of tasks that AI cannot perform [26].

Hence, despite fear of AI, it is meant to augment rather than replace doctor's care.

Conclusion.

AI can be a scary concept because of the uncertainty of the future. Many medical students remain unsure about its applications in medicine and whether they will be replaced by these thinking machines.

AI, despite being in early stages, is a field growing at an exponential rate and is something that is here to stay. Hence, it is something medics should be prepared for and made aware of. Doctor's need to adapt and keep up with these advances in order to provide the best healthcare, whilst still maintaining soft skills such as empathy. AI will support doctors in the future and should be incorporated in training.

Ultimately, the goal for AI is to improve healthcare for the masses, improve the accuracy and efficiency of services and hopefully enable physicians to spend more time with patients. It is a powerful tool intended to help doctors, not replace them.

References:

1) McCarthy J. What is Artificial Intelligence? Available at: http://www-formal.stanford.edu/jmc/whatisai/whatisai.html

2) Allen J.R., West D.M. How artificial intelligence is transforming the world. Available at: https://www.brookings.edu/research/how-artificial-intelligence-is-transforming-the-world/

3) Buchanan B.G. A (Very) Brief History of Artificial Intelligence. AI Magazine. 2005; 26 (4): 53-53. Available from: doi: 10.1609/aimag.v26i4.1848

4) Warwick K. Artificial intelligence: the basics. New York, Routledge, 2012.

5) Bringsjord S., Govindarajulu N.S. Artificial Intelligence. In: Zalta EN. (ed.) The Stanford Encyclopedia of Philosophy. Winter 2019 ed. Metaphysics Research Lab, Stanford University, 2019.

6) PWC. Sizing the prize. What's the real value of AI for your business and how can you capitalise? Available at: https://www.pwc.com/gx/en/issues/data-and-analytics/publications/artificial-intelligence-study.

7) Buch V.H., Ahmed I., Maruthappu M. Artificial intelligence in medicine: current trends and future possibilities. British Journal of General Practice. 2018; 68 (668): 143-144.

8) European Society of Radiology. The cost of AI in radiology: is it really worth it? Available at: https://ai.myesr.org/healthcare/the-cost-of-ai-in-radiology-is-it-really-worth-it/ [Accessed 8th February 2020].

9) Amisha, Malik P., Pathania M., Rathaur V.K. Overview of artificial intelligence in medicine. J Family Med Prim Care. 2019; 8 (7): 2328-2331.

10) Ahuja A.S. The impact of artificial intelligence in medicine on the future role of the physician. PeerJ. 2019; 7: e7702.

11) Hosny A., Parmar C., Quackenbush J., Schwartz L.H., Aerts, Hugo J. W. L. Artificial intelligence in radiology. Nature reviews. Cancer. 2018; 18 (8): 500-510.

12) Mayo R.C., Leung J. Artificial intelligence and deep learning - Radiology's next frontier? Clin Imaging. 2018; 49: 87-88.

13) King B.F. Artificial Intelligence and Radiology: What Will the Future Hold? JACR. 2018; 15 (3): 501-503.

14) Davenport T., Kalakota R. The potential for artificial intelligence in healthcare. Future Healthc J. 2019; 6 (2): 94-98. doi:10.7861/futurehosp.6-2-94

15) Neri, E., Coppola, F., Miele, V. et al. Artificial intelligence: Who is responsible for the diagnosis? Radiol med. 2020; pp1-5.

16) Pakdemirli E. Artificial intelligence in radiology: friend or foe? Where are we now and where are we heading? Acta Radiol Open. 2019; 8 (2): 2058460119830222.

17) World Intellectual Property Organization. Global Innovation Index 2019: Creating Healthy Lives – The Future of Medical Innovation. Cornell. Cornell University, INSEAD, WIPO; 2019.

18) Majkowska A., Mittal S., Steiner D.F., Reicher J.J., McKinney S.M., Duggan G.E. et al. Chest Radiograph Interpretation with Deep Learning Models: Assessment with Radiologist-adjudicated Reference Standards and Population-adjusted Evaluation. Radiology. 2020; 294 (2): 421-431.

19) Annarumma M., Withey S.J., Bakewell R.J., Pesce E., Goh V., Montana G. Automated Triaging of Adult Chest Radiographs with Deep Artificial Neural Networks. Radiology. 2019; 291 (1): 272.

20) Bennani-Baiti B., Baltzer PAT. Artificial intelligence in the diagnosis of breast cancer: Yesterday, today and tomorrow. Radiologe. 2020; 60 (1): 56-63.

21) Hosny A., Parmar C., Quackenbush J., Schwartz L.H., Aerts H.J.W.L. Artificial intelligence in radiology. Nat Rev Cancer. 2018; 18 (8): 500-510.

22) Hosny A., Parmar C., Quackenbush J., Schwartz L.H., Aerts HJWL. Artificial intelligence in radiology. Nat Rev Cancer. 2018;18(8):500–510.

23) Zaharchuk G., Gong E., Wintermark M., Rubin D., Langlotz C.P. Deep Learning in Neuroradiology. AJNR. 2018; 39 (10): 1776-1784.

24) Codari M., Schiaffino S., Sardanelli F., Trimboli R.M. Artificial Intelligence for Breast MRI in 2008-2018: A Systematic Mapping Review. AJR. 2019; 212 (2): 280-292.

25) Johnson P.M., Recht M.P., Knoll F. Improving the Speed of MRI with Artificial Intelligence. Semin Musculoskeletal Radiol. 2020; 24 (1): 12-20.

26) Pesapane F., Codari M., Sardanelli F. Artificial intelligence in medical imaging: threat or opportunity? Radiologists again at the forefront of innovation in medicine. Eur Radiol Exp. 2018; 2 (1): 35.

.

НАУЧНЫЙ ОБЗОР

КАК РАСПОЗНАТЬ ВОЗРАСТ-ЗАВИСИМУЮ ЦЕРЕБРАЛЬНУЮ МИКРОАНГИОПАТИЮ (БОЛЕЗНЬ МЕЛКИХ СОСУДОВ) НА МРТ: АЛГОРИТМ ИССЛЕДОВАНИЯ

Кремнева Е.И., Суслин А.С., Добрынина Л.А., Кротенкова М.В.

ФГБНУ «Научный центр неврологии». г. Москва, Россия.

Возраст-зависимая церебральная микроангиопатия (ЦМА), ассоциированная с сосудистыми факторами риска (болезнь мелких сосудов) вносит огромный вклад в развитие когнитивных нарушений и деменции, а также инвалидизацию и смертность пациентов. Принятые в 2013 году стандарты описания МРТ-признаков возраст-зависимой ЦМА улучшили диагностику данного заболевания и стандартизировали используемую терминологию, упростив тем самым взаимодействие между рентгенологами различных стран.

В статье мы детально разбираем каждый из 6 признаков ЦМА по стандартам STRIVE: недавние малые субкортикальные инфаркты, лакуны, гиперинтенсивность белого вещества, периваскулярные пространства, микрокровоизлияния и атрофию мозга. Дается определение признака согласно характерной МР-картине, предполагаемые механизмы возникновения во взаимосвязи с его характерной локализацией, формой и размерами, дифференциальная диагностика с другими патологическими процессами или вариантами нормы. В заключение приводятся характерные и не совсем типичные варианты МРТ-картины возраст-зависимой ЦМА, а также описываются типичные признаки других патологий ЦНС или форм ЦМА, с которыми в первую очередь приходится дифференцировать заболевание.

Ключевые слова: возраст-зависимая церебральная микроангиопатия, стандарты STRIVE, недавние малые субкортикальные инфаркты, лакуны, гиперинтенсивность белого вещества, микрокровоизлияния, атрофия мозга, периваскулярные пространства.

Контактный автор: Кремнева Елена Игоревна, e-mail: kremneva@neurology.ru

Для цитирования: Кремнева Е.И., Суслин А.С., Добрынина Л.А., Кротенкова М.В. Как распознать возраст-зависимую церебральную микроангиопатию (болезнь мелких сосудов) на МРТ: алгоритм исследования. REJR 2020; 10(4):186-206. DOI:10.21569/2222-7415-2020-10-4-186-206.

Статья получена: **28.10.19** **Статья принята:** **22.09.20**

MRI IN THE DIAGNOSIS OF AGE-RELATED SMALL VESSEL DISEASE: INSTRUCTION FOR RADIOLOGIST

Kremneva E.I., Suslin A.S., Dobrynina L.A., Krotenkova M.V.

Research Center of Neurology. Moscow, Russia

Sporadic (age-related) cerebral small vessel disease (SVD) alongside with neurodegeneration is the most common cause of cognitive impairment and dementia, and the cause of about a fifth of all strokes worldwide. According to the provided STandards for ReportIng Vascular changes on nEuroimaging (STRIVE, 2013), features seen on neuroimaging include recent small subcortical infarcts, lacunes, white matter hyperintensities, perivascular spaces, microbleeds, and brain atrophy. We describe each of these features in details, including definition, underlying pathology, location, shape, size and differential diagnosis. We also provide common and less common examples of SVD neuroimaging portraits and other brain pathology to differentiate with.

Keywords: age-related small vessel disease, STRIVE, recent small subcortical infarct,

lacune, white matter hyperintensity, perivascular space, cerebral microbleed.

Corresponding author: Kremneva Elena Igorevna, e-mail: kremneva@neurology.ru

For citation: Kremneva E.I., Suslin A.S., Dobrynina L.A., Krotenkova M.V. MRI in the diagnosis of age-related small vessel disease: instruction for radiologist. REJR 2020; 10(4):186-206. DOI:10.21569/2222-7415-2020-10-4-186-206.

Received: **28.10.19** **Accepted:** **22.09.20**

Множественные Т2-гиперинтенсивные очаговые изменения белого вещества головного мозга являются самой частой находкой при магнитно-резонансной томографии (МРТ) головного мозга у взрослых, и их правильное описание и интерпретация занимают значительную часть времени в рутинной работе нейрорентгенолога [1]. Общепризнано, что ведущей причиной указанных изменений является поражение сосудов головного мозга разного калибра, поскольку цереброваскулярные заболевания дают самые высокие показатели по заболеваемости, смертности и инвалидности практически во всех странах мира, включая Россию (1–4 новых случаев на 1 000 населения в год) [2, 3]. История описания и исследования сосудистых изменений белого вещества по данным различных методов нейровизуализации берет свое начало со времен компьютерной томографии (КТ), когда Hachinski и соавт. описали лейкоареоз – диффузное снижение плотности перивентрикулярного и глубокого белого вещества [4]. С внедрением в клиническую практику МРТ стало возможным in vivo увидеть более мелкие очаговые сосудистые изменения вещества мозга, причем по мере внедрения новых МРТ-режимов, помимо стандартных Т1- и Т2-взвешенных изображений (ВИ), и увеличения силы магнитного поля диагностические возможности существенно расширились [5]. Так, режим FLAIR с подавлением сигнала от свободной жидкости позволил выявлять больше сосудистых очагов (например, на 22-34% больше по сравнению с Т2-ВИ для пациентов с системной красной волчанкой), а также увидеть на фоне Т2-гиперинтенсивностей зоны полного некроза – лакуны [6, 7]. Диффузионно-взвешенная МРТ помогла в визуализации острых и подострых ишемических повреждений головного мозга, как крупных, так и совсем мелких, величиной всего несколько миллиметров, а изображения, взвешенные по магнитной восприимчивости (susceptibility-weighted imaging, SWI), позволили увидеть микрокровоизлияния и поверхностный гемосидероз [8, 9]. В настоящее время отмечается «бум» нейровизуализационных, и не только, исследований пациентов с поражением мелких сосудов головного мозга, особенно спорадической формы церебральной микроангиопатией (ЦМА) (возраст-зависимой ЦМА, ассоциированной с сосудистыми факторами риска). Именно этот подтип цереброваскулярной патологии вносит огромный вклад в развитие когнитивных нарушений и деменции (до 45% новых регистрируемых случаев деменции ежегодно), а также инвалидизацию и смертность пациентов (до 20-25% всех инсультов) [10]. Исследования на сверхвысокопольных томографах (7 Т и выше), с использованием различных современных методик МРТ позволяют ученым приблизиться к вопросу этиологии и патогенеза изменений, развивающихся при ЦМА, с пересмотром и дополнением общепризнанных концепций [11, 12]. Однако перед рентгенологом, работающим в клинике, ставятся не менее важные, особенно с точки зрения конкретного пациента, задачи: являются ли определяемые Т2-гиперинтенсивности сосудистыми по своему характеру? Связаны ли они с возрастом, артериальным давлением (спорадическая ЦМА) или это какие-то редкие и/или генетически обусловленные формы ЦМА? Если нет, то какие еще заболевания могут скрываться за данными изменениями? Как правильно интерпретировать увиденные в разных режимах изменения, какую терминологию использовать? На эти вопросы мы постараемся ответить в своем обзоре, начав с описания основных признаков поражения мелких сосудов головного мозга, с последующей иллюстрацией различных «портретов» спорадической ЦМА и важными моментами дифференциальной диагностики как с ее более редкими формами, так и с демиелинизирующими, воспалительными и другими поражениями.

Основные признаки ЦМА.

До недавнего времени в англоязычной литературе (как, впрочем, и в русскоязычной) не существовало единой терминологии для описания характерных МР-проявлений при поражении мелких сосудов головного мозга. Это значительно затрудняло интерпретацию данных, чтение описаний неврологами и другими клиницистами, стандартизацию исследований. В 2013 г. рабочая группа специалистов по различным нейродегенеративным состояниям (Centres of

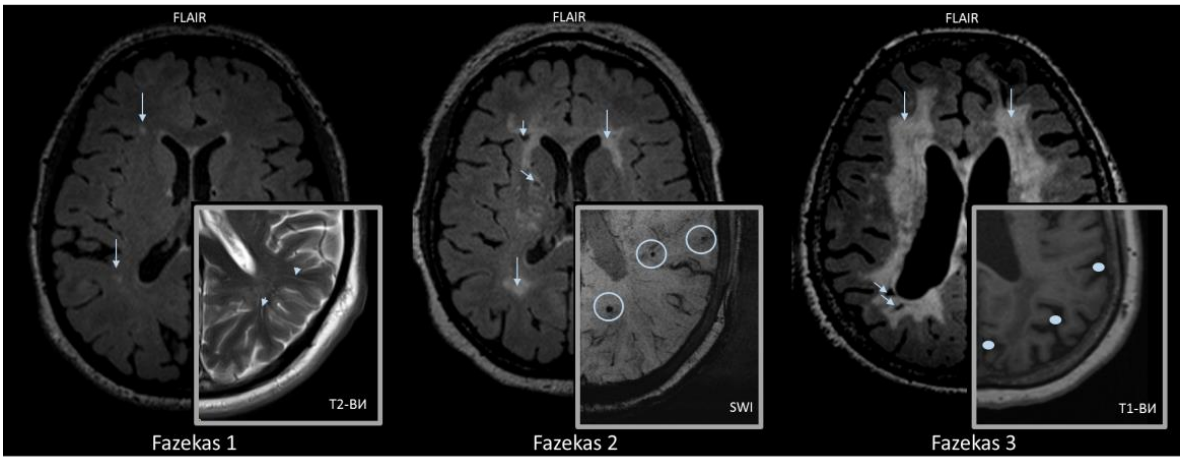

Рис. 1 (Fig. 1)

Рис. 1. МРТ.

Стадии изменений белого вещества по модифицированной шкале Fazekas с визуализацией признаков ЦМА в соответствующих режимах: стрелки – гиперинтенсивность белого вещества (ГИБВ), короткие стрелки – лакуны, треугольники – переваскулярные пространства (ПВП), кружки – микрокровоизлияния (МКР), точки – расширение ликворосодержащих пространств как проявление атрофии вещества мозга.

Fig. 1. MRI.

Different Fazekas white matter lesions grade and STRIVE features: arrows – WMHI, arrowheads – lacunes, triangles – PVS, ovals – microbleeds, dots – CSF spaces enlargement as a result of brain atrophy.

Excellence in Neurodegeneration) опубликовала предложенные ими стандарты описания сосудистых изменений по МРТ - STandards for ReportIng Vascular changes on nEuroimaging (STRIVE) [13], которые активно внедряются в практику и включают в себя: недавние малые субкортикальные инфаркты, лакуны, гиперинтенсивность белого вещества (ГИБВ), микрокровоизлияния (МКР), периваскулярные пространства (ПВП), атрофию мозга (рис. 1).

Недавний малый субкортикальный инфаркт (НМСИ).

Представляет собой недавний (острый или подострый) инфаркт в бассейне одной перфорирующей артериолы (и поэтому ограничен размером до 20 мм), срок давности которого (примерно до 2-3 недель) подтвержден клинически или по данным МРТ. Причем во втором случае необходимо применять режим ДВИ, на котором недавний инфаркт имеет повышенный МР-сигнал в режиме ДВИ, пониженный (в острой стадии) или изоинтенсивный (в подострой) – на ИКД-карте (рис. 2). При этом по литературным данным, около 10% недавних малых субкортикальных инфарктов (НМСИ) в отсроченном периоде перестают визуализироваться (пропадают) на МРТ, в большинстве же случаев они приобретают вид гиперинтенсивности белого вещества (от 30% до 80%) или формируют зону кистозно-глиозной трансформации (20-94%) [14]. Нужно помнить, что не все НМСИ проявляют себя клинически – существуют так называемые «немые» инфаркты (silent infarcts), поэтому у пациентов с ЦМА следует обязательно просматривать данные ДВИ, даже если на момент исследования его ничего не беспокоит или жалобы появились давно. Доказано, что накопление множественных немых малых инфарктов в отсроченном периоде ведет к выраженным снижениям когнитивных функций [15]. Еще одна особенность визуализации НМСИ в подостром периоде – это накопление ими контрастного вещества (рис. 2 Д). Наиболее четко этот паттерн проявляется примерно на 6 сутки от развития инфаркта и обусловлен повышенной проницаемостью гемато-энцефалического барьера (ГЭБ) [16]. Этот механизм универсален для любого инфаркта, не зависимо от его размеров, и приводит к т.н. гиральному паттерну накопления контрастного вещества при крупных инфарктах и периферическому – при небольших зонах ишемии, что нужно учитывать при дифференциальной диагностике с другими заболеваниями.

Лакуны (предполагаемого сосудистого происхождения).

Лакуны представляют собой небольшие округлые или овальные полости, наполненные цереброспинальной жидкостью, соответствующие ранее произошедшему острому малому глубинному инфаркту мозга или кровоизлиянию в бассейне одной перфорирующей артерии [13]. Таким образом, понятие «лакуна» является более широким, чем лакунарный инфаркт, поскольку

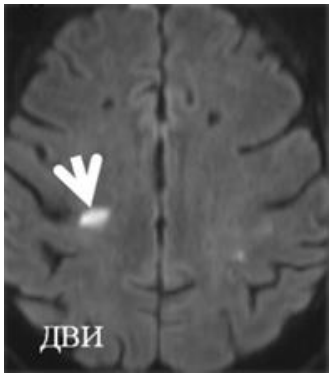

Рис. 2 а (Fig. 2 a)

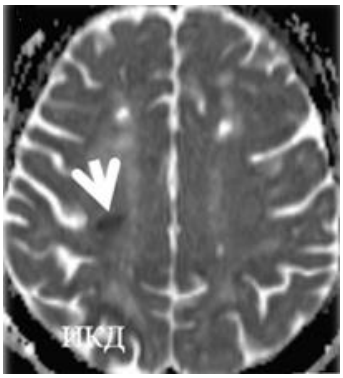

Рис. 2 б (Fig. 2 b)

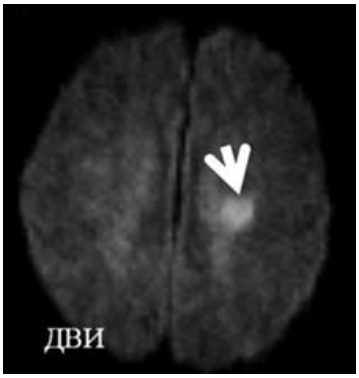

Рис. 2 в (Fig. 2 c)

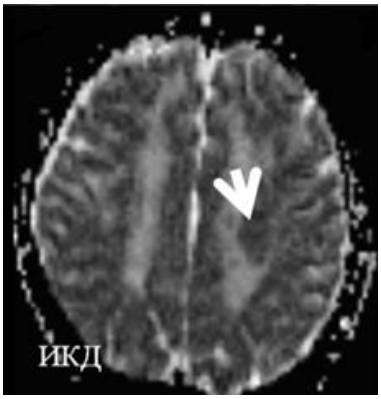

Рис. 2 г (Fig. 2 d)

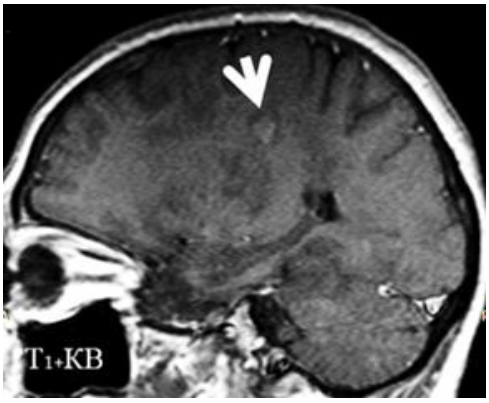

Рис. 2 д (Fig. 2 e)

Рис. 2. МРТ головного мозга. Малый субкортикальный инфаркт.

а, б – в острой стадии; в-д – в подострой стадии (стрелки). д – В подострой стадии после введения контрастного вещества отмечается его накопление по периферии зоны инфаркта. .

Fig. 2. Brain MRI. Examples of small subcortical stroke.

a, b – acute stage; c, d, f – subacute stage (arrows). f – there is a peripheral contrast enhancement in subacute stage.

включает в себя последствия как ишемического, так и геморрагического инсульта. Так как зачастую не удается установить связь между появлением лакуны и предшествующей клинической симптоматики («немые» лакуны), а также ее генеза, то полная формулировка термина включает в себя «лакуны предполагаемого сосудистого происхождения». В режимах Т2- и Т1-ВИ лакуны имеют сигнал, аналогичный цереброспинальной жидкости – гипер- и гипоинтенсивный соответственно; в режиме FLAIR они обычно имеют гипоинтенсивный МР-сигнал с гиперинтенсивным кольцом по периферии, что отличает их от периваскулярных пространств (ПВП) (см. ниже), обычно полностью соответствующих ликворным характеристикам во всех режимах, а также от гиперинтенсивности белого вещества, которая сохраняет повышенный МР-сигнал в режиме FLAIR, тогда как кистозная часть лакун имеет пониженный сигнал в этом режиме (рис. 3). Таким образом, основной диагностический режим для лакун – это FLAIR с подавлением сигнала от свободной жидкости.

Размер лакуны, как правило, от 3 до 15 мм. Лакуны менее 3 мм, скорее всего, являются ПВП, больше 15 мм – имеет в своем генезе другие заболевания, не возраст-зависимую ЦМА [13]. Дифференциальная МРТ-диагностика лакун и ПВП в некоторых случаях осложняется тем фактом, что и те, и другие располагаются преимущественно в семиовальных центрах и базальных ганглиях [17].

Гиперинтенсивность белого вещества (предполагаемого сосудистого происхождения).

Гиперинтенсивность белого вещества (ГИБВ) представляет собой области повышенной интенсивности МР-сигнала от белого вещества головного мозга на Т2-ВИ и в режиме FLAIR. Зоны повышенного МР-сигнала в режимах Т2/FLAIR также могут встречаться и в подкорковых структурах, т.е. в глубоком сером веществе (рис. 3), но реже по сравнению с белым веществом. Применительно к ЦМА к названию добавляется «предполагаемого сосудистого про

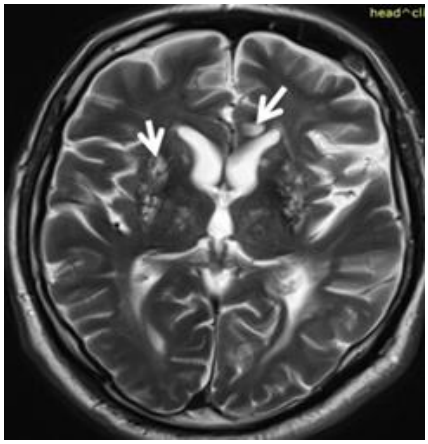

Рис. 3 а (Fig. 3 a)

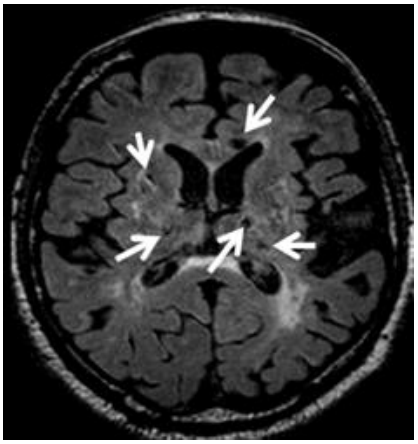

Рис. 3 б (Fig. 3 b)

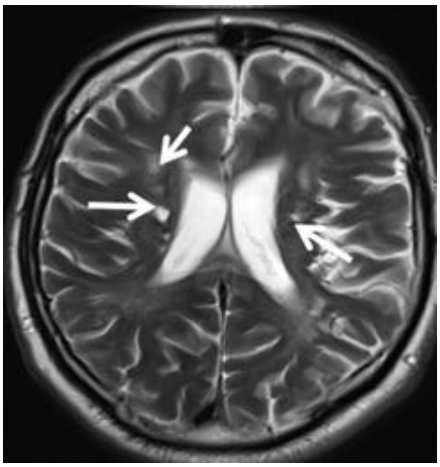

Рис. 3 в (Fig. 3 c)

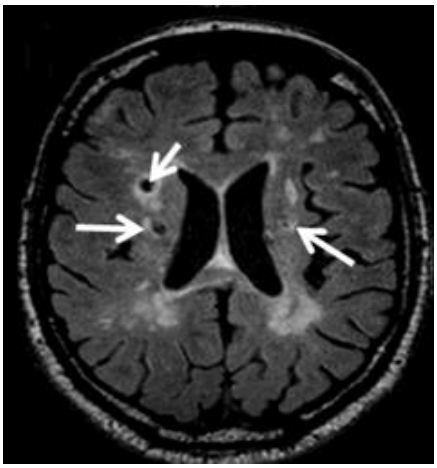

Рис. 3 г (Fig. 3 d)

Рис. 3. МРТ головного мозга.

Пациент с возраст-зависимой ЦМА (мужчина, 56 лет). Изображения на уровне подкорковых структур, А – Т2-ВИ, Б – FLAIR; изображения на уровне семиовальных центров, В – Т2-ВИ, Г – FLAIR. Стрелками указаны лакуны – мелкие зоны кистозно-глиозной трансформации. В режиме Т2-ВИ как в подкорковых структурах, так и в семиовальных центрах отмечается значительно большее количество Т2-гиперинтенсивных участков, часть из которых представлена ГИБВ (сохраняется повышенный МР-сигнал в режиме FLAIR), часть – мелкими ПВП (не визуализируются в режиме Т2-FLAIR).

Fig. 3. Brain MRI.

Images of SVD patient (male, 56 y.o.). Images at subcortical level, A – T2-WI, B – FLAIR; images at the level of semioval centers, C – T2-WI, D – FLAIR. Arrows indicate lacunae – small areas of cystic glial transformation. T2-hyperintensive areas have different origin: WMHI (also hyperintense on FLAIR images), perivascular spaces (not visualized on FLAIR images) and lacunes (have cystic appearance with perifocal gliosis on FLAIR images).

исхождения», поскольку сама по себе ГИБВ является одним из наиболее частых проявлений различного спектра заболеваний, и дифференциальная диагностика проводится по характерному виду/локализации/характеру накопления контрастного вещества и прочим признакам. Механизмы развития ГИБВ предполагаемого сосудистого происхождения до сих пор до конца не ясны. Традиционная концепция снижения кровотока с последующей ишемией вещества мозга [18] в настоящее время дополняется доказательствами эндотелиального повреждения с проницаемостью гематоэнцефалического барьера и хроническим реактивным воспалением [19, 20, 21]. Разный генез формирования ГИБВ при ЦМА обуславливает различные варианты ее изменений при МРТ-исследовании в динамике: ГИБВ может как уменьшаться или исчезать, так и оставаться без изменений с момента появления или увеличиваться, с формированием на ее фоне лакун (рис. 4) [22].

Степень выраженности ГИБВ варьирует от единичных мелких очагов до диффузных изменений (т.н. лейкоареоз), и чаще всего кодиру-

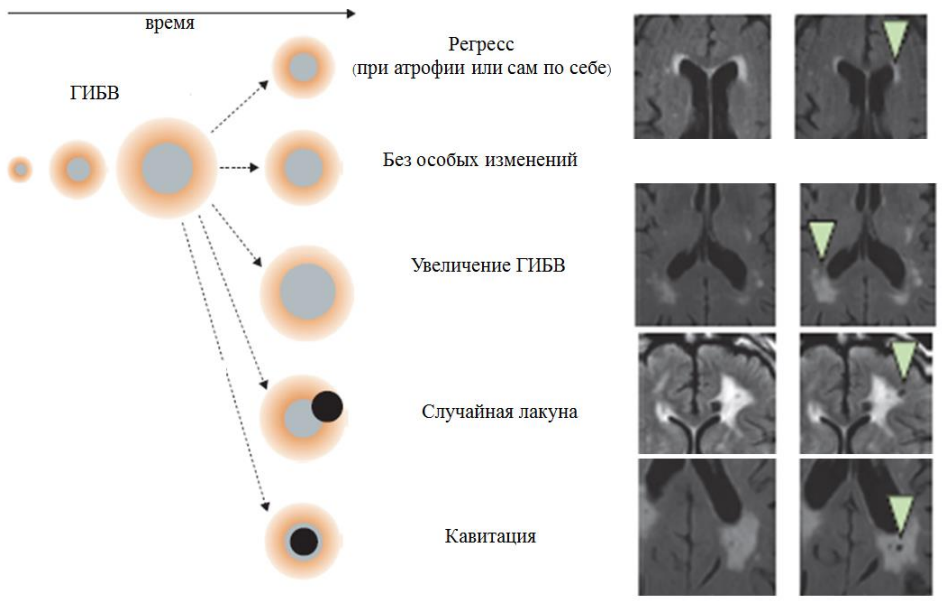

Рис. 4 (Fig. 4)

Рис. 4. Схема.

Варианты изменения ГИБВ со временем по данным МРТ. Серым обозначены видимые при исследовании изменения, оранжевым – т.н. «пенумбра» ГИБВ – область микроструктурых изменений, не определяющаяся по данным стандартных МР-режимов. По Wardlaw et al., Lancet Neurol 2019, с модификацией.

Fig. 4. Scheme.

WMHI dynamic changes on MRI. White matter changes identified on MRI are in grey color, microstructural changes in normal-appearing white matter on standard MRI are in orange color. Based on Wardlaw et al, Lancet Neurol 2019 scheme with modifications.

ется по модифицированной шкале Fazekas в режимах Т2-ВИ и FLAIR: F0 – отсутствие ГИБВ, F1 – единичные очаги, F2 – наличие как единичных, так и частично сливных очагов, F3 – сливные очаги (рис. 1) [23]. Локализуются сосудистые очаги в белом веществе, как правило, не затрагивая U-волокон, непосредственно примыкающих к коре (вовлечение последних характерно для демиелинизирующих процессов), наибольшее их количество отмечается в лобных и теменных долях [24]. Также характерно наличие Т2/FLAIR-гиперинтенсивных очагов в центральных отделах варолиева моста, что связано с особенностями кровоснабжения ствола мозга. При этом нужно иметь в виду, что сама по себе ГИБВ описанных характеристик не является патогномоничной только для спорадической ЦМА (впрочем, как и любой из признаков STRIVE по отдельности), а может отмечаться при любом состоянии, связанном с вовлечением в патологический процесс мелких сосудов. Например, при генетически обусловленных формах микроангиопатий (например, ЦАДАСИЛ), при мигренозных головных болях (часто отмечаются множественные субкортикальные очаги преимущественно в лобных долях – рис. 5 А) [25], а также ГИБВ характерна и для нормального старения (рис. 5 В). Так, согласно шкале ARWMC (age-related white matter changes – возраст-зависимые изменения белого вещества), в возрасте старше 65 лет ГИБВ стадии Fazekas 1 (единичные очаги) и в возрасте старше 75 – стадии Fazekas 2 (единичные сливающиеся очаги) являются возрастной нормой [26]. Считается, что с возрастом происходят изменения эпендимы, ведущие к фильтрации цереброспинальной жидкости (ЦСЖ) в перивентрикулярное белое вещество с последующим его глиозом и фокальной потерей миелина, что на МРТ проявляется перивентрикулярным лейкоареозом. Также страдают и расположенные в этой области сосуды, что приводит к ишемическому повреждению вещества мозга. Субкортикально расположенная возрастная ГИБВ носит в основном ишемический характер вследствие сенильных изменений микроциркуляторного русла [27]. Еще один вариант ГИБВ, который часто неправильно относят к сосудистым или демиелинизирующим проявлениям, характерен, наоборот, для лиц молодого возраста и представлен симметричными зонами с нечеткими контурами, повышенного МР-сигнала в режимах Т2-ВИ и FLAIR у задних рогов боковых желудочков – в перитригональных зонах (рис. 5 Б). Связаны эти изменения с незавершенной миелинизацией нервных волокон в так называемых

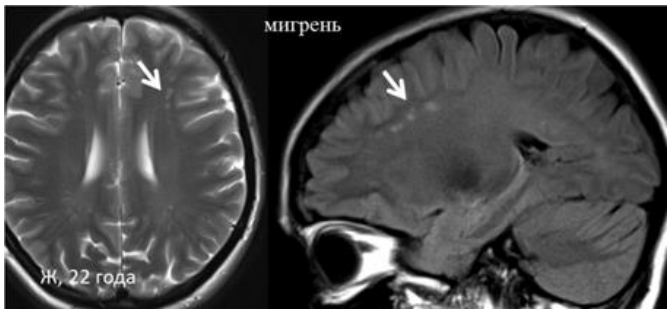

Рис. 5 а (Fig. 5 a)

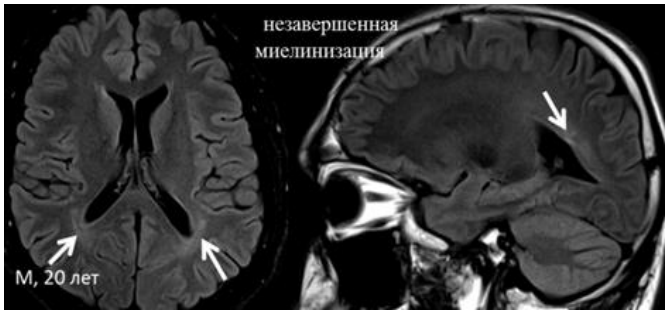

Рис. 5 б (Fig. 5 b)

Рис. 5 в (Fig. 5 c)

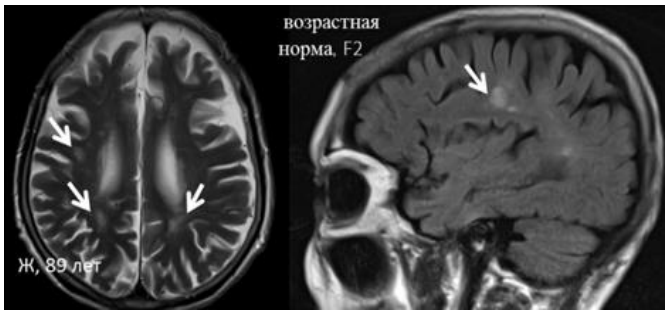

Рис. 5 г (Fig. 5 d)

Рис. 5. МРТ головного мозга.

Часто встречающиеся варианты ГИБВ (стрелки), не относящиеся к спорадической ЦМА (режимы Т2-ВИ и FLAIR). а – женщина, 22 года, длительный анамнез мигренозных болей. б – мужчина, 20 лет, характерные для незавершенной миелинизации изменения в перитригональных зонах. в, г – женщины, 67 лет (F1) и 89 лет (F2) соответственно, без неврологической и выраженной соматической симптоматики, с возрастными изменениями головного мозга.

Fig. 5. Brain MRI.

Common WMHI (arrows) of non-SVD origin (arrows). a – female, 22 y.o. with migraine headaches. b – male, 20 y.o. with incomplete myelination zones. c, d – female 67 and 89 y.o. with aging brain changes.

терминальных зонах, где миелинизация происходит в последнюю очередь, вплоть до 30 лет [28].

Периваскулярные пространства (ПВП).

Периваскулярные пространства (ПВП Вирхова-Робина) представляют собой щелевидные пространства вдоль сосудов вещества головного мозга, прослеживаемые до уровня артериол и венул, сообщающиеся с субпиальным пространством [29]; рассматриваются как пути циркуляции цереброспинальной жидкости и повторяют ее сигнальные характеристики на МРТ: гиперинтенсивны в режиме Т2-ВИ, гипоинтенсивны – в режимах Т1-ВИ и FLAIR, выглядят круглыми, если расположены перпендикулярно плоскости среза, и линейными, если расположены параллельно ей. Чаще всего локализуются в семиовальных центрах, подкорковых структурах, ножках мозга (рис. 6) и на высокопольных МР-томографах (1.5 Т и выше) выявляются у большинства обследуемых, в том числе и в норме, особенно у лиц пожилого возраста. Обычно их диаметр составляет ≤ 2-3 мм, единичные (особенно в базальных отделах подкорковых структур) могут быть крупнее – до 10-20 мм [13] – и в этом случае следует проводить дифференциальную диагностику с лакунами, для которых характерен гиперинтенсивный ободок в режиме FLAIR вокруг кистозной полости (рис. 3), или (реже) с постгеморрагическими псевдокистами по наличию перифокального ободка гемосидерина (рис. 6). Также особо нужно отметить расширенные ПВП, локализующиеся в субкортикальном белом веществе переднего полюса височной доли. Указанные ПВП часто окружены небольшой зоной Т2/FLAIR-гиперинтенсивного МР-сигнала, представляющего собой зону перифокального глиоза, и их следует дифференцировать с часто расположенными в данной области эпилепсия-ассоциированными опухолями [30, 31] по отсутствию клинической симптоматики и накопления контрастного вещества, возможной визуализации проходящего в данной области сосуда и отсутствию динамики при повторных исследованиях [30].

В редких случаях единичные очень крупные, кистозно-расширенные ПВП, чаще всего

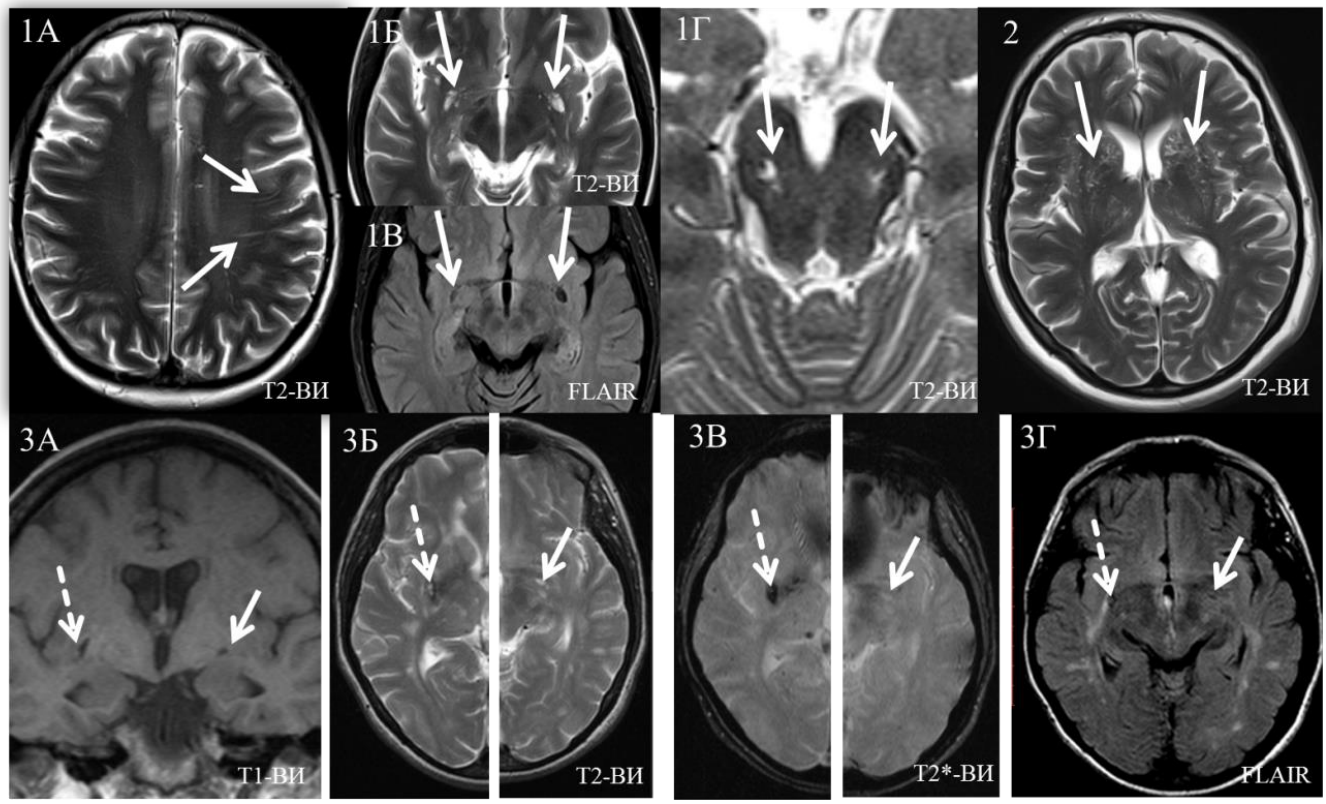

Рис. 6 (Fig. 6)

Рис. 6. МРТ головного мозга.

Примеры периваскулярных пространств и их дифференциальная диагностика. 1 А - Г – Пациент 1, примеры наиболее частой локализации ПВП в норме (стрелки); 2 – пациент 2, множественные расширенные ПВП в подкорковых структурах при возраст-зависимой ЦМА (стрелки); 3 А - Г – пациент 3, дифференциальная диагностика постгеморрагической псевдокисты в задних отделах правого лентикулярного ядра (пунктирная стрелка) и расширенного ПВП в базальных отделах подкорковых структур левого полушария (стрелка) у пациента с возраст-зависимой ЦМА. В режиме Т1-ВИ (3А) изменения выглядят схоже, тогда как в режимах Т2-ВИ и Т2*-ВИ видна перифокальная зона гемосидерина вокруг кистозного участка в правом полушарии и зона глиоза – в режиме FLAIR, в отличие от левого полушария, где ПВП характеризуется зоной, повторяющей ликворные характеристики МР-сигнала, без перифокальных изменений.

Fig. 6. Brain MRI.

Perivascular spaces and differential diagnosis. 1 A-D – Patient 1, normal-appearing PVS (arrows); 2 – patient 2, multiple dilated PVS in SVD patient (arrows). 3 A-D – patient 3, differential diagnostics of post-hemorrhage changes and dilated PVS in SVD patient. In T1WI (3A), the changes look similar, then both T2-WI and T2*-WI visible perifocal zone of hemosiderin around the cystic area in the right hemisphere and the area of gliosis in the FLAIR, in contrast to the left hemisphere, where PVP is characterized by the zone, repeating Licorne characteristics of the MR-signal, without perifocal changes.

расположенные в мезенцефалоталамической области, могут приводить к появлению клинической симптоматики вследствие сдавления окружающих структур – например, сильвиева водопровода с развитием окклюзионной гидроцефалии [32].

Признаком же возраст-зависимой ЦМА является не столько увеличенное количество, сколько размер ПВП: при ЦМА по мере прогрессирования заболевания характерно расширение множественных ПВП, причем преимущественно в подкорковых структурах [33], что связывают со снижением упруго-эластических свойств сосудов, нарушением нормальной гидродинамики с повреждением периваскулярных структур и затруднением дренирования интерстициальной жидкости в ПВП [34, 35].

Микрокровоизлияния (МКР).

Микрокровоизлияния на МРТ визуализируются как гипоинтенсивные зоны округлой формы в режимах градиентое эхо (Т2*-ВИ) и SWI, размерами до 10 мм, морфологически соответствующие накоплению макрофагов, содержащих гемосидерин, в периваскулярной

Таблица №1. Нейровизуализационные различия между церебральной амилоидной ангиопатией и возраст-зависимой ЦМА с артериальной гипертензией (АГ) (по Cuadrado-Godia и соавт. [42], с модификациями).

	Церебральная амилоидная ангиопатия	Возраст-зависимая церебральная микроангиопатия + АГ
	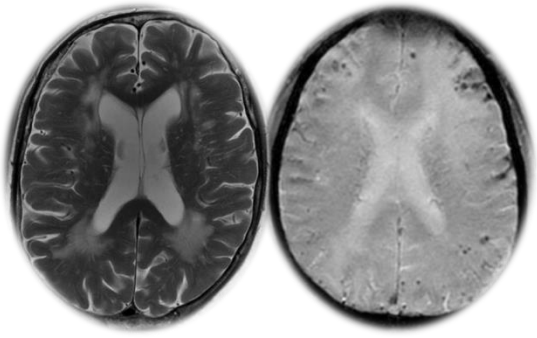	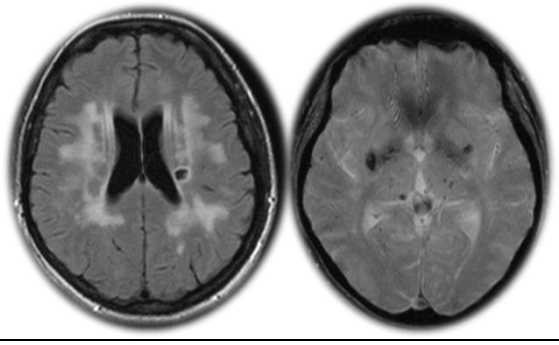
Субстрат	β-амилоид-артериопатия кортикальных/лептоменингеальных артерий	Артериолосклероз, фибринозный некроз, липогиалиноз в первую очередь лентикулостриарных артерий
Лакуны	Не характерны	Лакунарный синдром
ГИБВ	Задние отделы БВ полушарий	Все отделы БВ полушарий
ПВП	Семиовальные центры	Подкорковые структуры
МКР	Лобарные, кора/субкортикально	Подкорковые структуры
Гематомы	Лобарные, кора/субкортикально	Подкорковые структуры, таламус, мост, мозжечок
Поверх. сидероз	У 40% симптомной ЦАА	Менее 5%

ткани [13]. Частота выявления МКР стала выше с появлением режима SWI (susceptibility-weighted imaging – изображения, взвешенные по магнитной восприимчивости) по сравнению с Т2*-ВИ, который был первым введен в клиническую практику; также чувствительность обоих режимов прямо пропорционально зависит от величины напряженности магнитного поля [36]. Гипоинтенсивными МКР в указанных режимах выглядят вследствие эффектов магнитной восприимчивости (magnetic susceptibility effects), когда железо, входящее в состав гемосидерина, создает локальные неоднородности поля с изменением (понижением) МР-сигнала. При этом МКР в режиме Т2*-ВИ и, тем более, SWI, выглядят больше, чем на самом деле, поскольку локальное искажение магнитного поля затрагивает и сигнал от рядом расположенных неизмененных участков мозга. Нужно помнить, что схожими сигнальными характеристиками обладает не только гемосидерин, но и кальций и воздух. Дифференцировать их между собой можно, проведя компьютерную томографию, при которой МКР, как правило, не визуализируются, кальций имеет повышенную плотность, воздух – пониженную.

Со временем количество МКР может как увеличиваться, так и, наоборот, единичные МКР могут исчезать – считается, что частично это обуславливается эффектом суммирования сигнала от воксела при том, что происходит постепенная атрофия мозга, а также за счет разрушения и переработки гемосидерин-содержащих макрофагов [37].

МКР чаще всего выявляются именно у пациентов с возраст-зависимой ЦМА, особенно при наличии артериальной гипертензии (АГ), и при церебральной амилоидной ангиопатии (ЦАА), сопровождаясь присоединением крупных кровоизлияний при длительном и тяжелом течении обоих заболеваний. Основные различия обоих заболеваний и характерные МР-изображения в режимах Т2-ВИ и SWI представлены в таблице №1. Традиционно рассматриваемая топография МКР, как и больших гематом, предположительно связана с лежащей в основе обоих процессов патологией: лобарные (корково-подкорковые) МКР, в соответствии с модифицированными Бостонскими критериями [38], связаны с ЦАА, в то время как глубокие или инфратенториальные МКР – с артериолосклерозом при возраст-зависимой ЦМА, хотя лобарные МКР также могут быть представлены в этой группе [45]. Последнее утверждение о смешанной локализации МКР нашло подтверждение в работе по сопоставлению данных МРТ и ПЭТ с Питсбургским контрастом, где одновременное расположение МКР/кровоизлияний в подкорковых структурах и субкортикально оказалось более характерно для гипертензивной ЦМА, а не

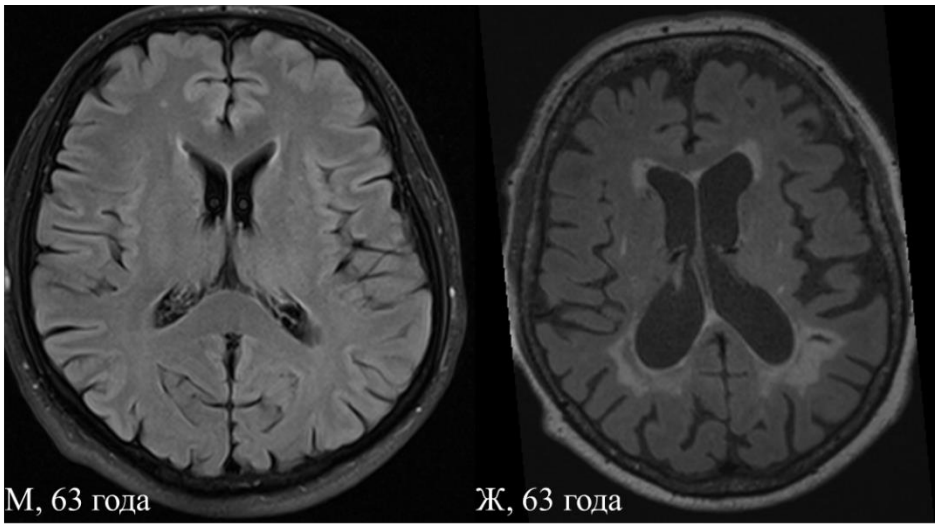

Рис. 7 (Fig. 7)

Рис. 7. МРТ головного мозга, режим FLAIR, аксиальные срезы.

Слева – Мужчина, 63 года, без патологических изменений и неврологической симптоматики с нормальным объемом ликворных пространств (0 баллов по шкале общей атрофии коры, ВКК1 – 25, ВКК2 - 18). Справа – женщина, 63 года, возраст-зависимая ЦМА, с ГИБВ Фазекас 3 и лакунами с умеренным расширением наружных и внутренних ликворных пространств (1 балл по шкале общей атрофии коры, ВКК1 – 31, ВКК2 – 29).

Fig. 7. Brain MRI, FLAIR, axial view.

Left - 63-y.o. healthy male with normal appearing CSF spaces and 63-y.o. female with SVD and WMHI (Fazekas 3), lacunes and moderate CSF spaces enlargement. Right – a woman, 63 y.o., age-dependent SVD, with WMHI Fazekas 3 and lacunae with moderate expansion of external and internal liquor spaces (1 point on the scale of General cortical atrophy).

ЦАА [40]. Это может быть связано с разным генезом МКР: в глубоких отделах – с поражением артерий, а субкортикально – с венозным застоем при уже упоминавшимся выше вовлечении вен в патогенез ЦМА, подобно тому, как появляются МКР и кровоизлияния при церебральных тромбозах вен и венозных синусов [33].

Однозначно, само по себе наличие МКР, как и других признаков ЦМА по отдельности, не является патогномоничным только для возраст-зависимой ЦМА или ЦАА. Реже они могут отмечаться и при других патологических состояниях: коагулопатиях, синдроме задней обратимой энцефалопатии – PRES, инфекционном эндокардите, болезни Фабри, посттравматических изменениях, васкулитах, тромбозах вен и венозных синусов головного мозга и прочие [41]. Поэтому любой патологический МРТ-признак должен рассматриваться в контексте конкретного пациента, с учетом его жалоб, клинической картины и анамнеза.

Атрофия головного мозга.

Согласно определению STRIVE, атрофия вещества головного мозга при ЦМА определяется как снижение объёма мозга, не связанное со специфическими макроскопическими повреждениями, такими как травма или инфаркт. Потеря ткани мозга оценивается по расширению наружных и внутренних ликворных пространств по отношению к интракраниальному объёму [13]. В контексте рассматриваемой нами сосудистой патологии, патоморфологическим субстратом атрофии является нейрональная гибель, истончение коры, разряжение и уменьшение в объеме белого вещества, артериолосклероз, венозный коллагеноз и вторичные дегенеративные изменения [43]. В исследованиях показано наличие связи между тяжестью ЦМА, проявляющейся субкортикальными инфарктами, с общей атрофией вещества головного мозга и атрофией отдельных структур головного мозга (и соответствующим расширением прилежащих внутренних и наружных ликворных пространств): мозолистого тела, базальных ганглиев, среднего мозга, гиппокампов, а также локальное истончение коры, связанной с участками, где расположены лакуны [44].

Стандарты описания расширения ликворосодержащих пространств (как отражение степени атрофии вещества мозга) в России, как и во многих других странах, отсутствуют, и, соответственно, часто носят субъективный характер. И все же существуют определенные индексы и шкалы, которые могут быть полезны прак-

тикующему рентгенологу при описании рассматриваемой нами патологии. Для желудочковой системы чаще всего используют вентрикуло-краниальные коэффициенты (индексы) (ВКК) для боковых и третьего желудочков [45], поскольку именно эти отделы ликворной системы наиболее расширяются по мере прогрессирования возраст-зависимой ЦМА (рис. 7):

- ВКК1 (индекс передних рогов боковых желудочков) – отношение максимального расстояния между латеральными контурами передних отделов передних рогов боковых желудочков к максимальному расстоянию между внутренними пластинками костей черепа на том же срезе, умноженное на 100;

- ВКК2 (индекс тел боковых желудочков) – отношение ширины тел боковых желудочков к максимальному расстоянию между внутренними пластинками костей черепа на этом же срезе, умноженное на 100;

- ВКК3 (индекс третьего желудочка) – отношение ширины третьего желудочка в задней его трети к максимальному расстоянию между внутренними пластинками костей черепа на этом же срезе, умноженное на 100;

Что касается оценки наружных ликворных пространств, и, следовательно, степени атрофии коры, для нее чаще всего при ЦМА применяют шкалу общей атрофии коры (GCA, global cortical atrophy). Шкала была разработана Pasquier et al. в 1996 [46] для оценки постинсультной деменции путем суммирования от 0 до 3 баллов для каждого из 13 оцениваемых регионов (лобные, височные доли, теменно-затылочные области в каждом из полушарий, а также соответствующие отделы боковых желудочков по этим областям плюс третий желудочек). В настоящее время чаще применяют упрощенную шкалу [47], где от 0 до 3 баллов ставят для коры полушарий всего головного мозга. Проводится на аксиальных срезах, для МРТ – в режимах FLAIR или Т1-ВИ (динамическое сравнение – в одном и том же режиме). 0 баллов – норма, 1 балл – раскрытие борозд, 2 – снижение объема извилин, 3 – атрофия извилин по типу лезвия ножа. 3 балла более характерно для нейродегенеративных заболеваний, при ЦМА чаще всего отмечаются 1-2 балла при выраженных изменениях головного мозга на МРТ (рис. 7). Определенную проблему представляет тот факт, что подобные критерии выставления баллов очень субъективны, и могут значительно отличаться между разными рентгенологами. Кроме того, оценка атрофии головного мозга у пациентов с ЦМА, которые чаще всего относятся к старшей возрастной категории, может быть затруднена тем фактом, что и в норме при старении головного мозга у взрослых до 60 лет ежегодно происходит потеря около 0,1% объема головного мозга, после 70-80 лет – до 0,3-0,5% [48], что имеет соответствующее отражение при МРТ головного мозга. Также у пожилых пациентов часто отмечается коморбидность сосудистой и нейродегенеративной патологии мозга, что затрудняет интерпретацию МРТ и клинической картин.

МРТ-портреты возраст-зависимой ЦМА.

Описанные выше признаки возраст-зависимой ЦМА могут встречаться в различных комбинациях и иметь разную степень выраженности у отдельных пациентов, как и связанные с ними клинические проявления. Подобная гетерогенность проявлений ЦМА обусловлена различиями механизмов развития и прогрессирования заболевания, которые в настоящее время активно изучаются и окончательно не установлены. До недавнего времени артериальная гипертензия (АГ) считалась основным фактором риска развития возраст-зависимой ЦМА, поэтому в России заболевание известно под названием «гипертоническая дисциркуляторная энцефалопатия» [49, 50]. Однако тот факт, что значительное улучшение контроля АГ не привело к снижению частоты ЦМА [51], а также отсутствие связи между ЦМА и АГ в части наблюдений [52] поставили под сомнение значение АГ и связанных с ней артериолосклероза и ишемии как единственного патогенетического значимого условия развития ЦМА. Все настойчивее в качестве альтернативного механизма инициирования и прогрессирования ЦМА обсуждается эндотелиальное повреждение [19, 21] с последующим повышением проницаемости гематоэнцефалического барьера (ГЭБ) и развитием хронического стерильного воспаления [20]. Преобладание того или иного патологического процесса обуславливает преобладание МРТ-проявлений соответствующей локализации и степени выраженности, а также их сочетаний. Иногда это затрудняет дифференциальную диагностику с другими многоочаговыми поражениями головного мозга (см. ниже). На рисунке 8 мы приводим различные МРТ-портреты возраст-зависимой ЦМА для демонстрации гетерогенности заболевания.

Основные аспекты дифференциальной диагностики.

Чаще всего возраст-зависимую ЦМА при проведении МРТ приходится дифференцировать с рассеянным склерозом (РС). Дифференциальная диагностика основного признака обоих заболеваний, а именно ГИБВ, основывается на разном патогенезе заболеваний, где для ЦМА преобладает поражение артерий и артериол с развитием ГИБВ в первую очередь в зонах, наиболее уязвимых к ишемии в силу малого числа анастомозов в данных областях (глубокие отделы белого вещества, центральные отделы варолиева моста). Для РС более характерно перивенулярное распространение ГИБВ (перивен-

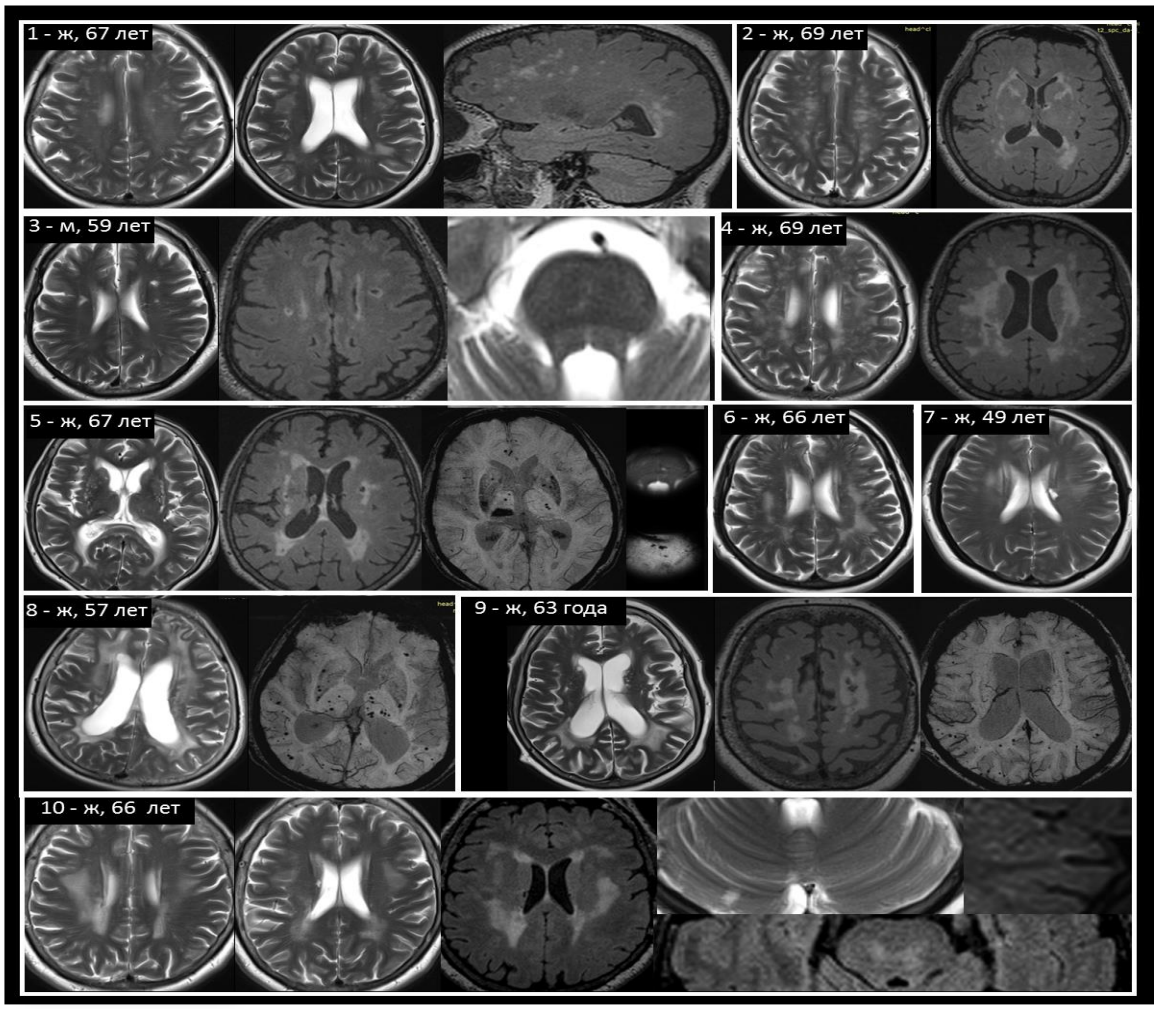

Рис. 8 (Fig. 8)

Рис. 8. МРТ, примеры изменений при возраст-зависимой ЦМА.

1 – Женщина, 67 лет; классический вариант сосудистой ГИБВ преимущественно в глубоких отделах белого вещества, с округлыми и неправильной формы очагами, частично сливающимися между собой. 2 – Женщина, 69 лет; на аксиальных Т2-ВИ (слева) очаги выглядят не совсем патогномонично, имея вытянутую форму, однако в режиме FLAIR (справа) на более каудальном срезе отмечается более характерный паттерн перивентрикулярной ГИБВ с распространением на наружные капсулы и визуализацией небольшой лакуны в переднемедиальных отделах таламуса слева. 3 – Мужчина, 59 лет; вариант ЦМА с преобладанием лакун, ГИБВ супратенториально не визуализируется, однако отмечается наличие сосудистого очага в центральных отделах варолиева моста. 4 – Женщина, 69 лет; множественные, сливающиеся между собой Т2/FLAIR-гиперинтенсивные очаги, располагающиеся во всех отделах белого вещества супратенториально, на фоне которых визуализируется лакуна в правом полушарии большого мозга (режим FLAIR). 5 – Женщина, 67 лет; помимо ГИБВ и единичных лакун на ее фоне, в подкорковых структурах, таламусах, центральных отделах варолиева моста определяются МКР, а в правом зрительном бугре – последствия небольшого медиального кровоизлияния. 6 – Женщина, 66 лет; лейкоареоз, не затрагивающий перивентрикулярное белое вещество, на фоне множественных расширенных ПВП. 7 – Женщина, 49 лет; относительно молодой возраст и диффузные, слабо Т2-гиперинтенсивные зоны в белом вещества обоих полушарий большого мозга, с распространением субкортикально, выглядят непривычными для ЦМА, однако наличие крупной лакуны перивентрикулярно слева свидетельствует в пользу сосудистой патологии. 8 – Женщина, 57 лет; выраженная сливная ГИБВ (Фазекас 3) с выраженным расширением боковых желудочков и умеренным – наружных ликворных пространств и визуализацией множественных МКР как в глубоких отделах полушарий, так и на границе кора/белое вещество. 9 – Женщина, 63 года; перивентрикулярный лейкоареоз, преимущественно в задних отделах полушарий большого мозга, с визуализацией на его фоне лакун в семиовальном центре левого полушария и МКР на границе кора/белое вещество. 10 – Женщина, 66 лет; диффузные Т2/FLAIR-гиперинтенсивные зоны, расположенные преимущественно субкортикально и в глубоких отделах белого вещества, с визуализацией небольшой лакуны перивентрикулярно в правом полушарии большого мозга; ГИБВ в центральных отделах варолиева моста; небольшой участок постинфарктных изменений в правом полушарии мозжечка (отмечается кистозно-глиозная его трансформация в режиме FLAIR – правое верхнее изображение).

Fig. 8. MRI, Different examples of SVD MRI features combinations.

1 - Female, 67 years old; classic variant of vascular WHMI mainly in the deep parts of the white matter, with rounded and irregular foci that partially merge with each other. 2 - Female, 69 years old; on the axial T2-VI (left), the foci do not look quite pathognomonic, having an elongated shape, but in the FLAIR mode (right), a more characteristic pattern of periventricular WHMI is observed on the more caudal section, extending to the external capsules and visualizing a small lacuna in the anteromedial parts of the thalamus on the left. 3 - Male, 59 years old; a variant of SVD with a predominance of lacunae, WHMI supratentorially is not visualized, but the presence of a vascular focus in the Central parts of the varoliev bridge is noted. 4 - Female, 69 years old; multiple, merging T2/FLAIR-hyperintensive foci located in all parts of the white matter supratentorially, against which a lacuna in the right hemisphere of the brain is visualized (FLAIR mode). 5 - Female, 67 years old; in addition WHMI and isolated gaps in her background in the subcortical structures, the thalamus, the Central parts of the Pons are defined by MR, and in the right thalamus – the effects of small medial hemorrhage. 6 - Female, 66 years old; leukoareosis, not affecting the periventricular white matter, against the background of multiple expanded pvps. 7 - Female, 49 years old; relatively young age and diffuse, weakly T2-hyperintensive zones in the white matter of both hemispheres of the brain, with subcortical distribution, look unusual for CMA, but the presence of a large lacuna periventricular to the left indicates in favor of vascular pathology. 8 - Female, 57 years old; pronounced draining WHMI (Fazekas 3) with pronounced expansion of the lateral ventricles and moderate expansion of the external liquor spaces and visualization of multiple MCR both in the deep parts of the hemispheres and at the cortex/white matter border. 9 - Female, 63 years old; periventricular leukoareosis, mainly in the posterior parts of the cerebral hemispheres, with visualization of lacunae in the semioval center of the left hemisphere and MCR at the cortex/white matter border. 10 - Female, 66 years old; diffuse T2/FLAIR-hyperintensive zones located mainly subcortically and in the deep white matter, with visualization of a small lacuna periventrically in the right hemisphere of the brain; WHMI in the Central parts of the varolian bridge; a small area of post-infarction changes in the right hemisphere of the cerebellum (there is a cystic-glious transformation in the FLAIR mode-upper right image).

трикулярно, по периферии ствола мозга, на границе кора-5241белое вещество – юкстакортикально), поскольку вдоль вен и венул в паренхиме мозга перивенулярное и субпиальное пространства не отграничены мягкой мозговой оболочкой, в отличие от артерий, что облегчает аутоиммунное перивенулярное воспаление, лежащее в основе процесса демиелинизации [53]. Особенности распространения ГИБВ при РС в пространстве и во времени подробно описаны в последней версии критериев МакДональда 2017 г. [54]. Если суммировать все описания очагов, то для РС, как правило, характерны множественные очаги перивентрикулярной (включая мозолистое тело), юкстакортикальной (U-образные волокна на границе кора-белое вещество), инфратенториальной локализации (дно четвертого желудочка, средние ножки мозжечка, поверхностные отделы варолиева моста), а также в зрительных нервах и спинном мозге (при возраст-зависимой ЦМА не встречаются). Часто перивентрикулярные очаги кажутся вытянутыми в виде так называемых «пальцев Доусона», распространяясь по ходу венул (рис. 9). При контрастном усилении только часть очагов демиелинизации накапливает контрастное вещество (диссеминация процесса во времени). Отмечаются следующие варианты накопления: диффузное гомогенное, накопление контрастного вещества по типу «кольца», по типу «незамкнутого кольца» или сочетание всех трех паттернов накопления контрастного средства. Вторым критерием диссеминации процесса во времени при РС является появление новых очагов при исследовании в динамике. Если говорить про другие признаки STRIVE, на основании которых предполагается диагноз возраст-зависимой ЦМА при МРТ-исследовании, помимо ГИБВ, то для РС не характерны: лакуны (хотя некоторые очаги характерной локализации могут приобретать вид так называемых «черных дыр» (ликворная интенсивность МР-сигнала в Т1-ВИ), недавние малые субкортикальные инфаркты (хотя следует помнить, что некоторые очаги демиелинизации в острую фазу могут показывать ограничение диффузии преимущественно по периферии очага), микрокровоизлияния.

Если вернуться к признакам STRIVE, то дифференциальная диагностика может быть затруднительна для других, менее распространенных, форм ЦМА. Здесь нужно пояснить, что в широком смысле под церебральной микроангиопатией понимается комплекс нейровизуализационно-морфологических и ассоциированных с ними клинических проявлений, обусловленных поражением мелких (диаметром до 500 мкм) сосудов головного мозга – артерий малого калибра, артериол, капилляров, венул, мелких вен, расположенных в паренхиме мозга или в субарахноидальном пространстве (лептоменингеальных). ЦМА включает в себя множество заболеваний как спорадического, так и наследственного характера: возраст-зависимая ЦМА, которой и посвящена статья, церебральная амилоидная ангиопатия (ЦАА), наследственные

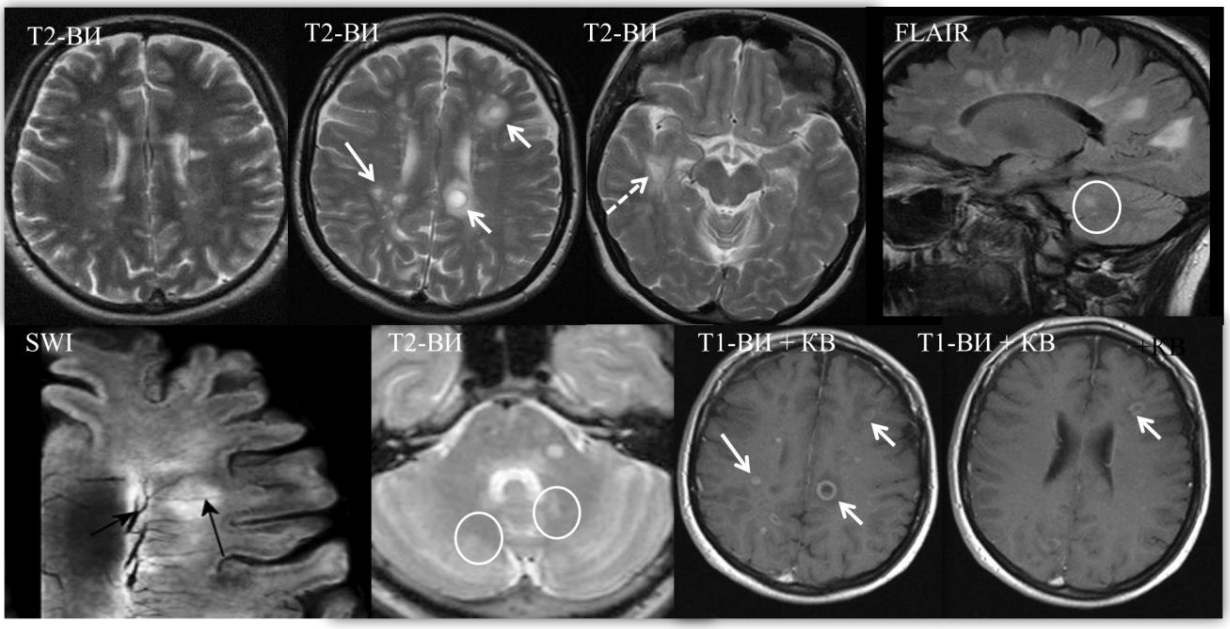

Рис. 9 (Fig. 9)

Рис. 9. МРТ.

Типичные Т2/FLAIR-гиперинтенсивные очаги при рассеянном склерозе. Сплошными стрелками указаны активные очаги, окруженные зоной перифокального отека в режиме Т2-ВИ и накапливающие контрастное вещество по типу кольца или незамкнутого кольца в режиме Т1-ВИ после контрастирования (также видны и другие мелкие «активные» очаги). Пунктирная стрелка – одна из характерных локализаций очага – перивентрикулярно в височной доле. Кругом обведены типичные очаги демиелинизации в мозжечке. Черными стрелками в режиме SWI показаны венозные сосуды, вокруг которых определяются очаги демиелинизации.

Fig. 9. MRI.

Typical multiple sclerosis features. Arrows – active lesions with edema and ring or open ring contrast enhancement. Dot-arrow – periventricular lesion. Ovals – typical infratentorial lesions. Black arrows – small veins on SWI with surrounding demyelination.

и генетические, воспалительные и иммуноопосредованные формы ЦАА, венозный коллагеноз и другие (например, постлучевая ангиопатия) [23]. В силу общности субстрата поражения (сосуды мелкого калибра) при нейровизуализации, в частности, при МРТ, все типы ЦМА проявляются 6 основными признаками, описываемыми стандартами STRIVE, и заключение МРТ-исследования строится на особенностях локализации и выраженности отдельных признаков и клинической картине. Мы уже разбирали особенности МРТ-картины ЦАА выше, аналогично характерные признаки имеет такое генетически обусловленное заболевание, как ЦАДАСИЛ – церебральная аутосомно-доминантная артериопатия с субкортикальными инфарктами и лейкоэнцефалопатией. Заболевание характеризуется нарушением структуры и функции гладкомышечных клеток артерий с постоянным повышением их тонуса, снижением способности к вазодилатации вследствие мутации гена NOTCH 3 на 19 хромосоме. Клинически характерны мигренозные головные боли (часто с аурой), транзиторные ишемические атаки, снижение когнитивных функций, психиатрические синдромы у лиц молодого и среднего возраста, при этом артериальное давление не повышено. Схожие симптомы часто могут отмечаться и у ближайших родственников в силу аутосомно-доминантного характера наследования. В названии ЦАДАСИЛ заключены все изменения, которые видны при данной патологии: лакунарные инфаркты на фоне лейкоэнцефалопатии – диффузного изменения интенсивности МР-сигнала от белого вещества характерной локализации; симметрично диффузно поражается субкортикальное белое вещество полюсов височных долей, островков, а также наружные капсулы (рис. 10) [55].

Так называемые сосудистые очаги выявляются и при васкулитах различной этиологии. Форма и локализация очагов может сильно варьировать (рис. 11), однако часто отмечается наличие множественных мелких очагов, относительно симметрично расположенных в семиовальных центрах как бы вдоль одной линии,

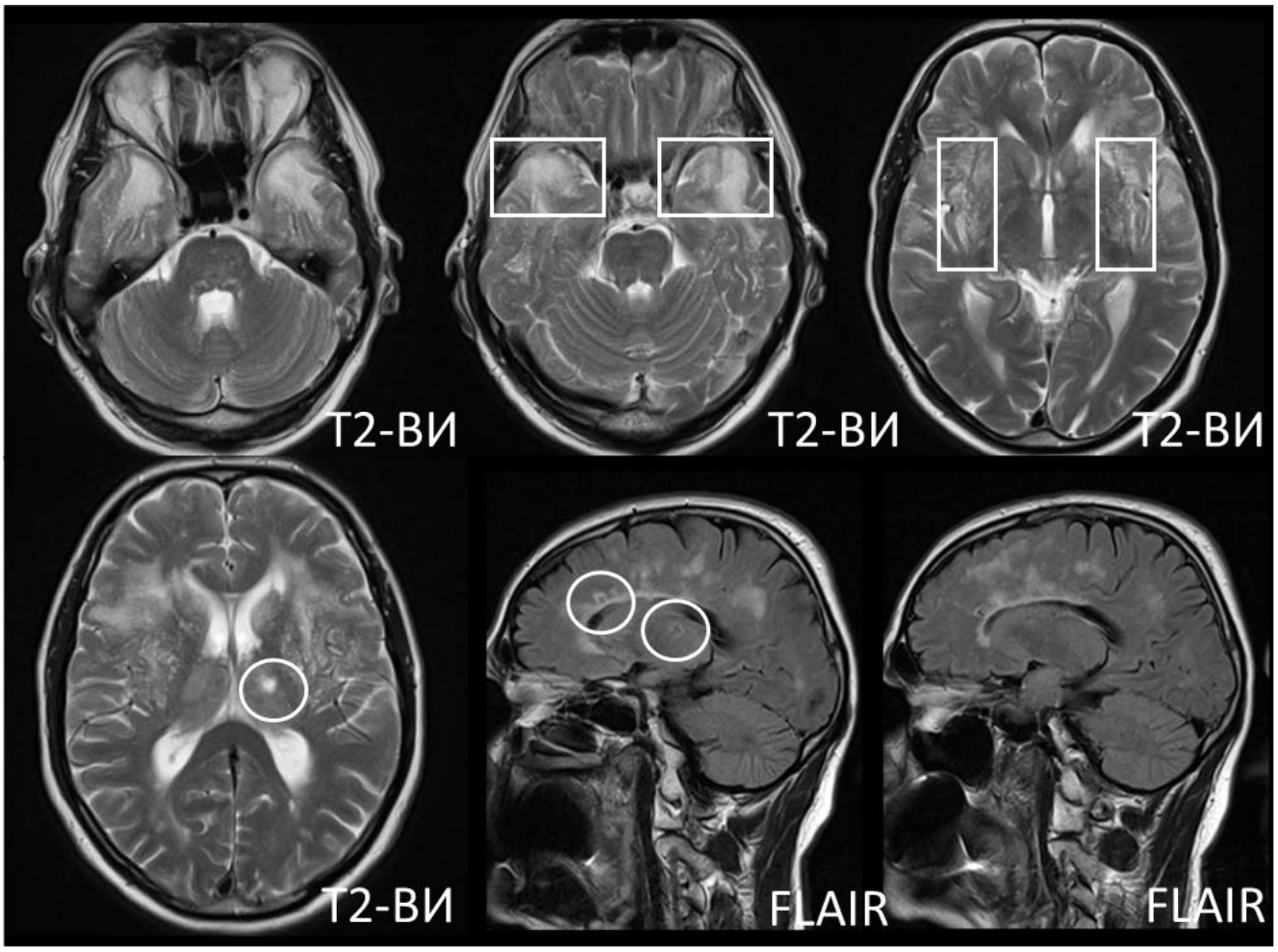

Рис. 10 (Fig. 10)

Рис. 10. МРТ головного мозга, изменения у пациентки с ЦАДАСИЛ.

В прямоугольниках выделены характерные симметричные диффузные зоны повышенного МР-сигнала в режимах Т2-ВИ и FLAIR от белого вещества передних полюсов височных долей, наружных капсул. Кругами обведены небольшие лакуны.

Fig. 10. Typical MRI features of CADASIL.

Symmetrical diffuse T2/FLAIR-hyperintensities in temporal lobes and external capsules (rectangles). Ovals – lacunes.

постинфарктные изменения различных размеров и локализации, в зависимости от калибра пораженных артерий, в том числе множественные корковые инфаркты. Нередко можно увидеть «острые» очаги с ограничением диффузии, либо множественные микро- и макрокровоизлияния. Иногда изменения затрагивают и спинной мозг. Прямой же признак васкулита – утолщение стенки сосудов и накопление ею контрастного вещества, при этом при васкулите мелких сосудов такое накопление выглядит как множественные линейные участки накопления контрастного средства в семиовальных центрах. Также может отмечаться лептоменингеальное накопление за счет расположенных в оболочках воспаленных сосудов [56]. Как правило, возраст пациентов моложе, чем для возраст-зависимой формы ЦМА.

Отдельно в плане дифференциальной диагностики следует упомянуть наличие сочетанной патологии головного мозга, на чем хотелось бы заострить внимание на примере метастатического поражения головного мозга. Как правило, сами по себе метастазы ЦНС в классическом их проявлении не вызывают затруднений в плане постановки диагноза: для них характерна визуализация округлых объемных образований на границе белого и серого вещества, наличие масс-эффекта, выраженного перифокального отека, интенсивное диффузное или по типу замкнутого кольца накопление контрастного вещества всеми очагами, отягощенный онко-

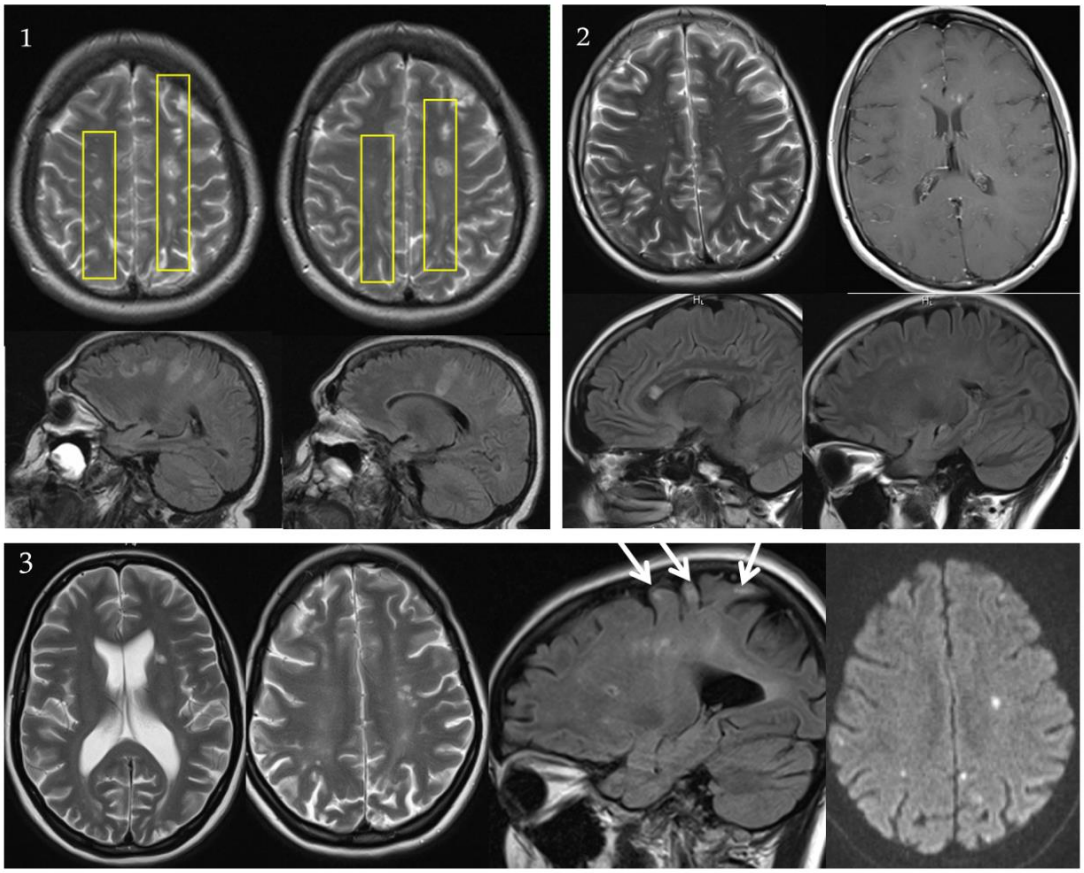

Рис. 11 (Fig. 11)

Рис. 11. МРТ головного мозга, три пациентки с васкулитами различной этиологии.

1 – Женщина, 42 года; определяется ГИБВ, расположенная в семиовальных центрах вдоль одной линии (прямоугольники). 2 – Женщина, 32 года; мелкие очаги, расположенные как в семиовальных центрах, так и в мозолистом теле, схожие по локализации и форме с очагами при демиелинизирующих заболеваниях. После введения контрастного вещества характер накопления его скорее однородный, чаще всеми очагами и вдоль стенок сосудов. Подобный паттерн более характерен для васкулитов с преимущественным поражением венозных сосудов. В режиме SWI могут определяться МКР. 3 – Женщина, 31 год; на фоне ГИБВ визуализируются множественные корковые инфаркты (стрелки), лакуна в головке хвостатого ядра в левом полушарии и «острые» ишемические очаги в обоих семиовальных центрах в режиме ДВИ (правое нижнее изображение).

Fig. 11. Brain MRI, images of 3 females with cerebral vasculitis of different etiology.

1 - Female, 42 years old; determined by the WHMI located in the semioval centers along one line (rectangles). 2 - Female, 32 years old; small foci located both in the semioval centers and in the corpus callosum, similar in location and shape to foci in demyelinating diseases. After the introduction of a contrast agent, the nature of its accumulation is rather uniform, most often with all foci and along the walls of blood vessels. This pattern is more typical for vasculitis with a predominant lesion of venous vessels. In SWI mode, MD. 3 – Female, 31 years old; multiple cortical infarcts (arrows), a lacuna in the head of the caudate nucleus in the left hemisphere, and "acute" ischemic foci in both semioval centers are visualized in the DWI mode (lower right image).

анамнез. Однако в некоторых случаях метастазы могут быть мелкими, без указанных выше признаков, а поскольку большинство онкологических заболеваний более характерно для лиц старшей возрастной категории, то у них также могут отмечаться признаки уже имеющейся возраст-зависимой ЦМА, на фоне которой можно пропустить мелкие метастазы (рис. 12). Поэтому у лиц с онкоанамнезом, особенно при возникновении неврологической симптоматики/изменения ее характера, МРТ головного мозга рекомендуется проводить с внутривенным контрастированием.

Заключение.

В обзоре мы рассмотрели как отдельные МРТ-признаки возраст-зависимой ЦМА, их характеристики и отличия других патологических изменений головного мозга и вариантов нормы,

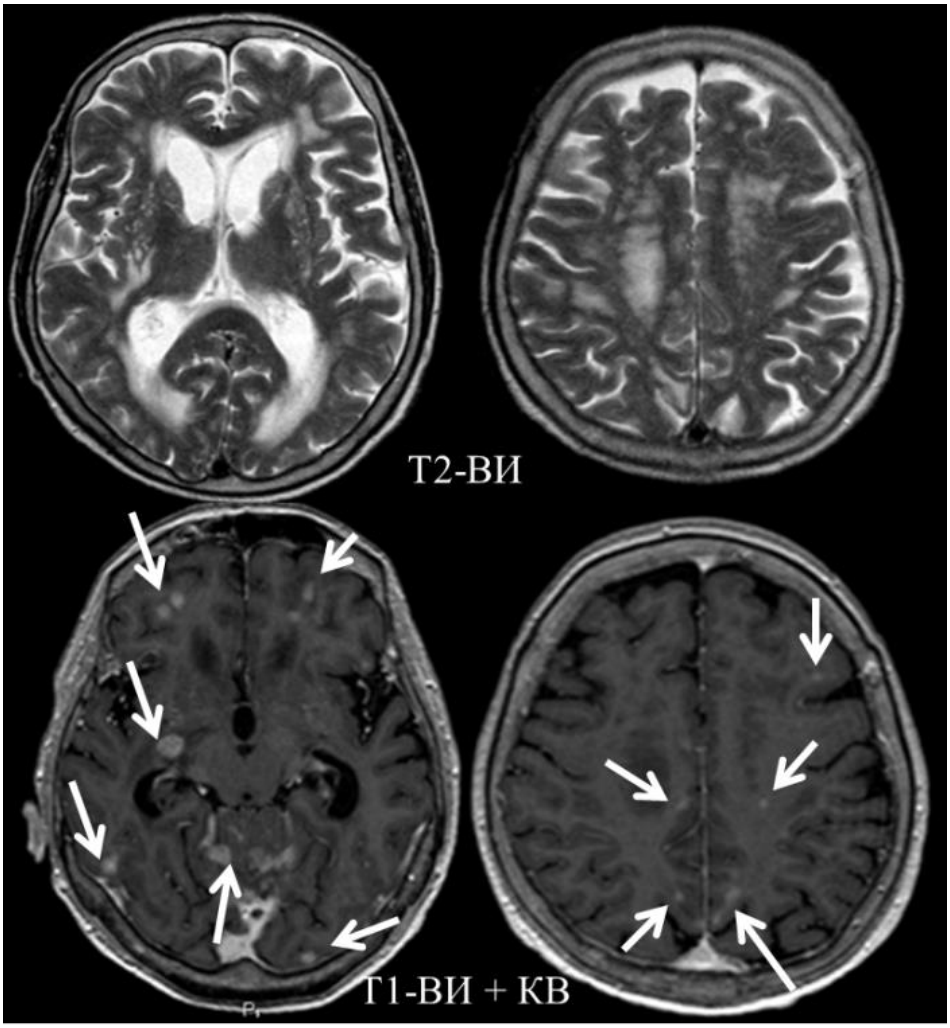

Рис. 12 (Fig. 12)

Рис. 12. МРТ головного мозга.

Пациентка, 83 года, рак молочной железы в анамнезе. В режиме Т2-ВИ визуализируется типичная для возраст-зависимой ЦМА ГИБВ (верхний ряд). После введения контрастного вещества на фоне ГИБВ отмечаются разнокалиберные небольшие очаги накопления контрастного вещества – метастазы (нижний ряд), указаны стрелками).

Fig. 12. Brain MRI.

83-y.o. female with mamma cancer. Among with typical SVD WMHI small areas of contrast enhancement are present, suggestive of metastatic lesions.

так и совокупность всех проявлений заболевания по данным МРТ и их дифференциальную диагностику с другими поражениями головного мозга. Для успешной оценки всех признаков ЦМА необходим правильный МРТ-протокол, включающий в себя как Т2-ВИ и FLAIR изображения для оценки ГИВБ, лакун, ПВП, так и Т1-ВИ для оценки атрофии головного мозга и расширения ликворных пространств, SWI или Т2*-ВИ для визуализации МКР и ДВИ для диагностики недавних малых субкортикальных инфарктов. Наличие данных признаков, описываемых по стандартам STRIVE, свидетельствует в пользу поражения мелких сосудов головного мозга, помогая в дифференциальной диагностике с такими заболеваниями, как рассеянный склероз. Нужно иметь в виду, что возраст-зависимая ЦМА, хотя и является наиболее часто встречающейся формой церебральных микроангиопатий, все же не единственная патология, описываемая 6 указанными признаками. Поэтому при анализе МРТ-изображений с подозрением на сосудистые очаги следует помнить и о более редких формах ЦМА и анализировать клиническую картину и характеристики признаков STRIVE. Также нужно иметь в виду возможность сочетаний различных патологических процессов; в сложных или непонятных ситуа-

циях, а также при наличии онкологического заболевания в анамнезе рекомендуется дополнять исследование введением контрастного вещества. В конечном счете, учитывая высокую распространенность сосудистой патологии головного мозга, знание алгоритмов описания, диагностики и дифференциальной диагностики ЦМА является необходимым условием успешной работы рентгенолога на МР-томографе.

Источник финансирования и конфликт интересов.

Авторы данной статьи подтвердили отсутствие финансовой поддержки исследования и конфликта интересов, о которых необходимо сообщить.

Список Литературы:

1. Medrano Martorell S et al. Imágenes puntiformes hiperintensas en la sustancia blanca: una aproximación diagnóstica. Radiología. 2012; 54:321-35.

2. Живолупов С.А., Самарцев И.Н. Современный клинический анализ цереброваскулярных заболеваний: узловые вопросы дифференциальной диагностики и патогенетического лечения. Фарматека. 2012; 7.

3. Суслина З.А., Пирадов М.А. Инсульт: Диагностика, лечение, профилактика. Москва. МЕДпресс, 2009.

4. Hachinski V.C., Potter P., Merskey H. Leukoaraiosis. Arch Neurol. 1987; 44: 21–23.

5. Fazekas F., Kleinert R., Offenbacher H., Schmidt R., Kleinert G., Payer F., Radner H., Lechner H. Pathologic correlates of incidental MRI white matter signal hyperintensities. Neurology. 1993; 43: 1683–1689.

6. Sibbitt W.L. Jr, Schmidt P.J., Hart B.L., Brooks W.M. Fluid attenuated inversion recovery (FLAIR) imaging in neuropsychiatric systemic lupus erythematosus. J Rheumatol. 2003; 30: 1983–1989.

7. Appenzeller S., Vasconcelos Faria A., Min Li L., Lilian T. L.et al. Quantitative Magnetic Resonance Imaging Analyses and Clinical Significance of Hyperintense White Matter Lesions in Systemic Lupus Erythematosus Patients. Ann Neurol. 2008; 64: 635–643.

8. Feng C. Magnetic resonance diffusion-perfusion mismatch in acute ischemic stroke: An update. World Journal of Radiology. 2012. 4 (3): 63–74. doi:10.4329/wjr.v4.i3.63.

9. Haacke E.M.; Mittal S; Wu Z; Neelavalli J; Cheng YC. Susceptibility-weighted imaging: technical aspects and clinical applications, part 1. AJNR Am J Neuroradiol. 2009. 30 (1): 19–30. Doi:10.3174/ajnr.A1400.

10. Gorelick P.B., Scuteri A., Black S.E., et al. Vascular contributions to cognitive impairment and dementia: a statement for healthcare professionals from the American Heart Association/American Stroke Association. Stroke. 2011; 42: 2672–713.

11. Добрынина Л.А. Нейроваскулярное взаимодействие и церебральная перфузия при старении, церебральной микроангиопатии и болезни Альцгеймера. Анналы клинической и экспериментальной неврологии 2018; 12: 87–94. DOI: 10.25692/ACEN.2018.5.11

12. Wardlaw J., Smith C., Dichgans M. Small vessel disease: mechanisms and clinical implications. Lancet Neurol. 2019. DOI: 10.1016/S1474-4422(19)30079-1.

13. Wardlaw J.M., Smith E.E., Biessels G.J. et al. Neuroimaging standards for research into small vessel disease and its contribution to ageing and neurodegeneration. Lancet Neurol. 2013; 12: 822–38.

14. Wardlaw J.M., Smith C., Dichgans M. Mechanisms underlying sporadic cerebral small vessel disease: insights from neuroimaging. Lancet Neurol. 2013; 12(5). doi:10.1016/S1474-4422(13)70060-7.

15. Blanco-Rojas L., Arboix A., Canovas D., Grau-Olivares M., Oliva Morera J.C., Parra O. Cognitive profile in patients with a first-ever lacunar infarct with and without silent lacunes: a comparative study. BMC neurology. 2013; 13:203.

16. Elster A.D. MR contrast enhancement in brainstem and deep cerebral infarction. AJNR. 12: 1127-1132.

17. Gesierich B., Duchesnay E., Jouvent E., Chabriat H., Schmidt R., Mangin J.F., Duering M., Dichgans M. Features and determinants of lacune shape: relationship with fiber tracts and perforating arteries. Stroke. 2016; 47:1258–1264.

18. Fisher C.M. Lacunes: small, deep cerebral infarcts. Neurology. 1965; 15: 774–84.

19. Rajani R.M. et al. Reversal of endothelial dysfunction reduces white matter vulnerability in cerebral small vessel disease in rats. Science translational medicine. 2018; 10 (448): 1-12.

20. Rosenberg G.A. Extracellular matrix inflammation in vascular cognitive impairment and dementia. Clinical Science. 2017; 131 (6): 425-437.

21. Wardlaw J.M. Blood-brain barrier failure as a core mechanism in cerebral small vessel disease and dementia: evidence from a cohort study. Alzheimer's & Dementia. 2017; 13 (6): 634-643.

22. Wardlaw J.M., Smith C., Dichgans M. Small vessel disease: mechanisms and clinical implications. Lancet Neurol. 2019; 18 (7): 684-696. doi: 10.1016/S1474-4422(19)30079-1.

23. Pantoni L., Basile A.M., Pracucci G., Asplund K., Bogousslavsky J., Chabriat H. et al. Impact of age-related cerebral white matter changes on the transition to disability: the LADIS study: rationale, design and methodology. Neuroepidemiology. 2005; 24: 51–62.

24. Добрынина Л.А., Гнедовская Е.В., Сергеева А.Н., Кротенкова М.В., Пирадов М.А. МРТ изменения головного мозга при асимптомной впервые диагностированной артериальной гипертензии. Анналы клинической и экспериментальной неврологии. 2016; 10 (3): 25-32.

25. Kruit M.C., van Buchem M.A., Launer L.J., Terwindt G.M., Ferrari M.D. Migraine is associated with an increased risk of deep white matter lesions, subclinical posterior circulation infarcts and brain iron accumulation: the population-based MRI CAMERA study. Cephalalgia. 2010; 30 (2): 129-136.

26. Hachinski V., Ladecola C., Petersen R.C., Breteler M.M., Nyenhuis D.L., Black S.E. et al. National institute of neurological disorders and stroke-Canadian stroke network vascular cognitive impairment harmonization standards. Stroke. 2006; 37: 2220-41.

27. Wahlund L.O., Barkhof F., Fazekas F., Bronge L., Augustin M., Sjögren M. et al. A new ratings scale for age-related white matter changes applicable to MRI and CT. Stroke. 2001; 32: 1318-22.

28. Liauwa L., van der Grond J., Slooff V., Wiggers-de Bruine F. et al. Differentiation between peritrigonal terminal zones and hypoxic-ischemic white matter injury on MRI. European Journal of Radiology. 2008; 65: 395–401.
29. Zhang E.T., Inman C.B., Weller R.O. Interrelation-ship of the pia mater and the perivascular (Virchow-Robin) spaces in the human cerebrum. J Anat 1990; 170: 111-23.
30. Rawal S., Croul S.E., Willinsky R.A. et al. Subcortical cystic lesions within the anterior superior temporal gyrus: A newly recognized characteristic location for dilated perivascular spaces. AJNR Am J Neuroradiol. 2014; 35: 317-22.
31. Lim A.T., Chandra R.V., Trost N.M. et al. Large anterior temporal Virchow-Robin spaces: Unique MR imaging features. Neuroradiology. 2015; 57: 491-9.
32. Salzman K.L., Osborn A.G., House P. et al. Giant tumefactive perivascular spaces. AJNR Am J Neuroradiol. 2005; 26: 298-305.
33. Ахметзянов Б.М. Роль нарушений кровотока и ликворотока в поражении головного мозга при церебральной микроангиопатии. Дис. работа канд. мед. наук. М., 2019.
34. Bateman, G.A. The venous manifestations of pulse wave encephalopathy: windkessel dysfunction in normal aging and senile dementia. Neuroradiology. – 2008. – Vol. 50. – P. 491–7.
35. Henry-Feugeas, M. C. Cerebral vascular aging: extending the concept of pulse wave encephalopathy through capillaries to the cerebral veins / M.C. Henry-Feugeas, P. Koskas // Curr. Aging Sci. – 2012. – Vol. 5. – P. 157–67.
36. Nandigam R.N., Viswanathan A., Delgado P. et al. MR imaging detection of cerebral microbleeds: effect of susceptibility-weighted imaging, section thickness, and field strength. AJNR Am J Neuroradiol. 2009; 30: 338–343.
37. Lee S.H., Lee S.T., Kim B.J. et al. Dynamic temporal change of cerebral microbleeds: long-term follow-up MRI study. PLoS One. 2011; 6: e25930.
38. Linn J., Halpin A., Demaerel P. et al. Prevalence of superficial siderosis in patients with cerebral amyloid angiopathy. Neurology. 2010; 74 (17): 1346-50. doi:10.1212/WNL.0b013e3181dad605.
39. Charidimou A. Sporadic cerebral amyloid angiopathy revisited: recent insights into pathophysiology and clinical spectrum. J Neurol Neurosurg Psychiatry. 2012; 83 (2): 124-137.
40. Tsai H.H., Pasi M., Tsai L.K. et al. Microangiopathy underlying mixed-location intracerebral hemorrhages/ microbleeds: A PiB-PET study. Neurology. 2019; 92 (8): e774-e781. DOI: 10.1212/WNL.0000000000006953.
41. Renard D. Cerebral microbleeds: a magnetic resonance imaging review of common and less common causes. Eur J Neurol. 2018; 25 (3): 441-450. doi: 10.1111/ene.13544.
42. Cuadrado-Godia E., Dwivedi P., Sharma S., Ois Santiago A. et al. Cerebral Small Vessel Disease: A Review Focusing on Pathophysiology, Biomarkers, and Machine Learning Strategies. J Stroke. 2018; 20 (3): 302-320. doi: 10.5853/jos.2017.02922.
43. Jagust W.J., Zheng L., Harvey D.J. et al. Neuropathological basis of magnetic resonance images in aging and dementia. Ann Neurol 2008; 63: 72–80.
44. Aribisala B.S., Valdes Hernandez M.C., Royle N.A. et al. Brain atrophy associations with white matter lesions in the ageing brain: the Lothian Birth Cohort 1936. Eur Radiol. 2013; 23: 1084–92.
45. Губский Л.В. Рентгеновская компьютерная томография в неврологии. Методическое пособие для студентов медицинских институтов. – Москва, РГМУ. 1994. 72 с.
46. Pasquier F., Leys D., Weerts J.G. et al. Inter- and intraobserver reproducibility of cerebral atrophy assessment on MRI scans with hemispheric infarcts. Eur Neurol. 36: 268–272.
47. Harper L., Barkhof F., Fox N.C., Schott J.M. Using visual rating to diagnose dementia: a critical evaluation of MRI atrophy scales. J Neurol Neurosurg Psychiatry. doi:10.1136/jnnp-2014-310090.
48. Barkhof F., Fox N.C., Bastos-Leite A.J., Scheltens P. Neuroimaging in Dementia. Springer. 2011; 278.
49. Парфенов В.А. Дисциркуляторная энцефалопатия и сосудистые когнитивные расстройства. Москва. ИМА-ПРЕСС, 2017. 128 с.
50. Гулевская Т.С., Моргунов В.А. Патологическая анатомия нарушений мозгового кровообращения при атеросклерозе и артериальной гипертонии. Москва, Медицина, 2009. 296 с.
51. Benavente O.R. et al. Blood-pressure targets in patients with recent lacunar stroke: the SPS3 randomised trial. Lancet. 2013; 382 (9891): 507–15.
52. Gouw A.A. et al. Heterogeneity of small vessel disease: a systematic review of MRI and histopathology correlations. J Neurol Neurosurg Psychiatry. 2011; 82: 126–35.
53. Martorella S.M. et al. Hyperintense punctiform images in the white matter: A diagnostic approach. Radiología. 2012; 54(4): 321-335.
54. Thompson A.J. et al. Diagnosis of multiple sclerosis: 2017 revisions of the McDonald criteria. Lancet Neurol. 2018; 17: 162–73.
55. Мороз А.А., Абрамычева Н.Ю., Степанова М.С., Коновалов Р.Н., Тимербаева С.Л., Илларионшкин С.Н. Дифференциальная диагностика церебральной аутосомно-доминантной артериопатии с подкорковыми инфарктами и лейкоэнцефалопатией Zh Nevrol Psikhiatr Im S S Korsakova. 2017; 117 (4): 75-80. doi: 10.17116/jnevro20171174175-80.
56. Abdel Razek A.A., Alvarez H., Bagg S., Refaat S., Castillo M. Imaging spectrum of CNS vasculitis. Radiographics. 2014; 34 (4): 873-94. doi: 10.1148/rg.344135028.

References:

1. Medrano Martorell S et al. Imágenes puntiformes hiperintensas en la sustancia blanca: una aproximación diagnóstica. Radiología. 2012; 54:321-35.
2. Zhivolupov S. A., Samartsev I. N. Modern clinical analysis of cerebrovascular diseases: nodal issues of differential diagnosis and pathogenetic treatment. Farmateka. 2012; 7. (in Russian).
3. Suslina Z. A., Piradov M. A. Stroke: Diagnosis, treatment, prevention. Moscow. Medpress, 2009. (in Russian).
4. Hachinski V.C., Potter P., Merskey H. Leukoaraiosis. Arch Neurol. 1987; 44: 21–23.
5. Fazekas F., Kleinert R., Offenbacher H., Schmidt R., Kleinert G., Payer F., Radner H., Lechner H. Pathologic correlates of incidental MRI white matter signal hyperintensities. Neurology. 1993; 43: 1683–1689.
6. Sibbitt W.L. Jr, Schmidt P.J., Hart B.L., Brooks W.M. Fluid attenuated inversion recovery (FLAIR) imaging in neuropsychiat-

ric systemic lupus erythematosus. J Rheumatol. 2003; 30: 1983–1989.

7. Appenzeller S., Vasconcelos Faria A., Min Li L., Lilian T. L.et al. Quantitative Magnetic Resonance Imaging Analyses and Clinical Significance of Hyperintense White Matter Lesions in Systemic Lupus Erythematosus Patients. Ann Neurol. 2008; 64: 635–643.

8. Feng C. Magnetic resonance diffusion-perfusion mismatch in acute ischemic stroke: An update. World Journal of Radiology. 2012. 4 (3): 63–74. doi:10.4329/wjr.v4.i3.63.

9. Haacke E.M.; Mittal S; Wu Z; Neelavalli J; Cheng YC. Susceptibility-weighted imaging: technical aspects and clinical applications, part 1. AJNR Am J Neuroradiol. 2009. 30 (1): 19–30. Doi:10.3174/ajnr.A1400.

10. Gorelick P.B., Scuteri A., Black S.E., et al. Vascular contributions to cognitive impairment and dementia: a statement for healthcare professionals from the American Heart Association/American Stroke Association. Stroke. 2011; 42: 2672–713.

11. Dobrynina L. A. Neurovascular interaction and cerebral perfusion in aging, cerebral microangiopathy, and Alzheimer's disease. Annals of clinical and experimental neurology 2018; 12: 87-94. DOI: 10.25692/ACEN. 2018. 5. 11. (in Russian).

12. Wardlaw J., Smith C., Dichgans M. Small vessel disease: mechanisms and clinical implications. Lancet Neurol. 2019. DOI: 10.1016/S1474-4422(19)30079-1.

13. Wardlaw J.M., Smith E.E., Biessels G.J. et al. Neuroimaging standards for research into small vessel disease and its contribution to ageing and neurodegeneration. Lancet Neurol. 2013; 12: 822–38.

14. Wardlaw J.M., Smith C., Dichgans M. Mechanisms underlying sporadic cerebral small vessel disease: insights from neuroimaging. Lancet Neurol. 2013; 12(5). doi:10.1016/S1474-4422(13)70060-7.

15. Blanco-Rojas L., Arboix A., Canovas D., Grau-Olivares M., Oliva Morera J.C., Parra O. Cognitive profile in patients with a first-ever lacunar infarct with and without silent lacunes: a comparative study. BMC neurology. 2013; 13:203.

16. Elster A.D. MR contrast enhancement in brainstem and deep cerebral infarction. AJNR. 12: 1127-1132.

17. Gesierich B., Duchesnay E., Jouvent E., Chabriat H., Schmidt R., Mangin J.F., Duering M., Dichgans M. Features and determinants of lacune shape: relationship with fiber tracts and perforating arteries. Stroke. 2016; 47:1258–1264.

18. Fisher C.M. Lacunes: small, deep cerebral infarcts. Neurology. 1965; 15: 774–84.

19. Rajani R.M. et al. Reversal of endothelial dysfunction reduces white matter vulnerability in cerebral small vessel disease in rats. Science translational medicine. 2018; 10 (448): 1-12.

20. Rosenberg G.A. Extracellular matrix inflammation in vascular cognitive impairment and dementia. Clinical Science. 2017; 131 (6): 425-437.

21. Wardlaw J.M. Blood-brain barrier failure as a core mechanism in cerebral small vessel disease and dementia: evidence from a cohort study. Alzheimer's & Dementia. 2017; 13 (6): 634-643.

22. Wardlaw J.M., Smith C., Dichgans M. Small vessel disease: mechanisms and clinical implications. Lancet Neurol. 2019; 18 (7): 684-696. doi: 10.1016/S1474-4422(19)30079-1.

23. Pantoni L., Basile A.M., Pracucci G., Asplund K., Bogousslavsky J., Chabriat H. et al. Impact of age-related cerebral white matter changes on the transition to disability: the LADIS study: rationale, design and methodology. Neuroepidemiology. 2005; 24: 51–62.

24. Dobrynina L. A., Gnedovskaya E. V., Sergeeva A. N., Krotenkova M. V., Piradov M. A. MRI of brain changes in asymptomatic newly diagnosed arterial hypertension. Annals of clinical and experimental neurology. 2016; 10 (3): 25-32. (in Russian).

25. Kruit M.C., van Buchem M.A., Launer L.J., Terwindt G.M., Ferrari M.D. Migraine is associated with an increased risk of deep white matter lesions, subclinical posterior circulation infarcts and brain iron accumulation: the population-based MRI CAMERA study. Cephalalgia. 2010; 30 (2): 129-136.

26. Hachinski V., Ladecola C., Petersen R.C., Breteler M.M., Nyenhuis D.L., Black S.E. et al. National institute of neurological disorders and stroke-Canadian stroke network vascular cognitive impairment harmonization standards. Stroke. 2006; 37: 2220-41.

27. Wahlund L.O., Barkhof F., Fazekas F., Bronge L., Augustin M., Sjögren M. et al. A new ratings scale for age-related white matter changes applicable to MRI and CT. Stroke. 2001; 32: 1318-22.

28. Liauwa L., van der Grond J., Slooff V., Wiggers-de Bruine F. et al. Differentiation between peritrigonal terminal zones and hypoxic-ischemic white matter injury on MRI. European Journal of Radiology. 2008; 65: 395–401.

29. Zhang E.T., Inman C.B., Weller R.O. Interrelation-ship of the pia mater and the perivascular (Virchow-Robin) spaces in the human cerebrum. J Anat 1990; 170: 111-23.

30. Rawal S., Croul S.E., Willinsky R.A. et al. Subcortical cystic lesions within the anterior superior temporal gyrus: A newly recognized characteristic location for dilated perivascular spaces. AJNR Am J Neuroradiol. 2014; 35: 317-22.

31. Lim A.T., Chandra R.V., Trost N.M. et al. Large anterior temporal Virchow-Robin spaces: Unique MR imaging features. Neuroradiology. 2015; 57: 491-9.

32. Salzman K.L., Osborn A.G., House P. et al. Giant tumefactive perivascular spaces. AJNR Am J Neuroradiol. 2005; 26: 298-305.

33. Akhmetzyanov B. M. the Role of blood flow and cerebrospinal fluid disorders in brain damage in cerebral microangiopathy. Dis. work of the candidate of medical Sciences, Moscow, 2019. (in Russian).

34. Bateman, G.A. The venous manifestations of pulse wave encephalopathy: windkessel dysfunction in normal aging and senile dementia. Neuroradiology. – 2008. – Vol. 50. – P. 491–7.

35. Henry-Feugeas, M. C. Cerebral vascular aging: extending the concept of pulse wave encephalopathy through capillaries to the cerebral veins / M.C. Henry-Feugeas, P. Koskas // Curr. Aging Sci. – 2012. – Vol. 5. – P. 157–67.

36. Nandigam R.N., Viswanathan A., Delgado P. et al. MR imaging detection of cerebral microbleeds: effect of susceptibility-weighted imaging, section thickness, and field strength. AJNR Am J Neuroradiol. 2009; 30: 338–343.

37. Lee S.H., Lee S.T., Kim B.J. et al. Dynamic temporal change of cerebral microbleeds: long-term follow-up MRI study. PLoS One. 2011; 6: e25930.

38. Linn J., Halpin A., Demaerel P. et al. Prevalence of superficial siderosis in patients with cerebral amyloid angiopathy. Neurology. 2010; 74 (17): 1346-50.

doi:10.1212/WNL.0b013e3181dad605.

39. Charidimou A. Sporadic cerebral amyloid angiopathy revisited: recent insights into pathophysiology and clinical spectrum. J Neurol Neurosurg Psychiatry. 2012; 83 (2): 124-137.

40. Tsai H.H., Pasi M., Tsai L.K. et al. Microangiopathy underlying mixed-location intracerebral hemorrhages/ microbleeds: A PiB-PET study. Neurology. 2019; 92 (8): e774-e781. DOI: 10.1212/WNL.0000000000006953.

41. Renard D. Cerebral microbleeds: a magnetic resonance imaging review of common and less common causes. Eur J Neurol. 2018; 25 (3): 441-450. doi: 10.1111/ene.13544.

42. Cuadrado-Godia E., Dwivedi P., Sharma S., Ois Santiago A. et al. Cerebral Small Vessel Disease: A Review Focusing on Pathophysiology, Biomarkers, and Machine Learning Strategies. J Stroke. 2018; 20 (3): 302-320. doi: 10.5853/jos.2017.02922.

43. Jagust W.J., Zheng L., Harvey D.J. et al. Neuropathological basis of magnetic resonance images in aging and dementia. Ann Neurol 2008; 63: 72–80.

44. Aribisala B.S., Valdes Hernandez M.C., Royle N.A. et al. Brain atrophy associations with white matter lesions in the ageing brain: the Lothian Birth Cohort 1936. Eur Radiol. 2013; 23: 1084–92.

45. Gubsky L. V. x-Ray computed tomography in neurology. Methodological guide for students of medical institutes. – Moscow, Russian state medical University. 1994. 72 p. (in Russian).

46. Pasquier F., Leys D., Weerts J.G. et al. Inter- and intraobserver reproducibility of cerebral atrophy assessment on MRI scans with hemispheric infarcts. Eur Neurol. 36: 268–272.

47. Harper L., Barkhof F., Fox N.C., Schott J.M. Using visual rating to diagnose dementia: a critical evaluation of MRI atrophy scales. J Neurol Neurosurg Psychiatry. doi:10.1136/jnnp-2014-310090.

48. Barkhof F., Fox N.C., Bastos-Leite A.J., Scheltens P. Neuroimaging in Dementia. Springer. 2011; 278.

49. Parfenov V. A. Dyscirculatory encephalopathy and vascular cognitive disorders. Moscow. IMA-PRESS, 2017. 128 p. (in Russian).

50. Gulevskaya T. S., Morgunov V. A. Pathological anatomy of cerebral circulation disorders in atherosclerosis and arterial hypertension. Moscow, Meditsina, 2009. 296 p. (in Russian).

51. Benavente O.R. et al. Blood-pressure targets in patients with recent lacunar stroke: the SPS3 randomised trial. Lancet. 2013; 382 (9891): 507–15.

52. Gouw A.A. et al. Heterogeneity of small vessel disease: a systematic review of MRI and histopathology correlations. J Neurol Neurosurg Psychiatry. 2011; 82: 126–35.

53. Martorella S.M. et al. Hyperintense punctiform images in the white matter: A diagnostic approach. Radiología. 2012; 54(4): 321-335.

54. Thompson A.J. et al. Diagnosis of multiple sclerosis: 2017 revisions of the McDonald criteria. Lancet Neurol. 2018; 17: 162–73.

55. Moroz A. A., Abramycheva N. Yu., Stepanova M. S., Konovalov R. N., timerbaeva S. L., Illarioshkin S. N. Differential diagnosis of cerebral autosomal dominant arteriopathy with subcortical infarcts and leukoencephalopathy Zh Nevrol Psikhiatr Im S s Korsakova. 2017; 117 (4): 75-80. doi: 10.17116/jnevro20171174175-80. (in Russian).

56. Abdel Razek A.A., Alvarez H., Bagg S., Refaat S., Castillo M. Imaging spectrum of CNS vasculitis. Radiographics. 2014; 34 (4): 873-94. doi: 10.1148/rg.344135028.

НАУЧНЫЙ ОБЗОР

МЕТОДЫ МОЛЕКУЛЯРНОЙ ВИЗУАЛИЗАЦИИ В ДИАГНОСТИКЕ ВОСПАЛЕНИЯ АНЕВРИЗМЫ ГРУДНОГО ОТДЕЛА АОРТЫ: ОБЗОР КЛИНИЧЕСКИХ И ЭКСПЕРИМЕНТАЛЬНЫХ ИССЛЕДОВАНИЙ

Ильюшенкова Ю.Н., Сазонова С.И.

Научно-исследовательский институт кардиологии, Томский национальный исследовательский медицинский центр Российской академии наук.
г. Томск, Россия.

Представленный обзор литературы посвящён вопросам молекулярной визуализации воспаления в аневризме грудного отдела аорты. В работе охарактеризованы актуальные подходы в молекулярной диагностике патологии аорты, а также радиофармпрепараты, использующиеся в клинической практике и находящиеся на этапе экспериментальных исследований; обсуждаются их преимущества и недостатки. Авторами рассматриваются актуальные проблемы современной молекулярной визуализации воспаления, нерешенные вопросы в этой области, а также перспективы развития молекулярных технологий в плане диагностики воспалительного процесса в аневризматически измененной аортальной стеке. Поиск литературы был выполнен с помощью таких электронных библиографических баз данных, как PubMed, E-library, Medline, GoogleShcolar.

Ключевые слова: аневризма аорты, воспаление, ПЭТ, ОФЭКТ, радиофармпрепарат, МРТ, молекулярная визуализация.

Контактный автор: Ильюшенкова Ю.Н., e-mail: biofizik85@mail.ru

Для цитирования: Ильюшенкова Ю.Н., Сазонова С.И. Методы молекулярной визуализации в диагностике воспаления аневризмы грудного отдела аорты: обзор клинических и экспериментальных исследований. REJR 2020; 10(4):207-224. DOI:10.21569/2222-7415-2020-10-4-207-224.

Статья получена: **09.08.20** **Статья принята:** **22.09.20**

MOLECULAR IMAGING OF THORACIC AORTIC ANEURYSM INFLAMMATION: A REVIEW OF CLINICAL AND EXPERIMENTAL STUDIES

Ilyushenkova J.N., Sazonova S.I.

Cardiology Research Institute, Tomsk National Research Medical Center, Russian Academy of Sciences

This literature review dedicated to molecular imaging of inflammation in a thoracic aortic aneurysm. The article describes current approaches in the molecular diagnosis of aortic pathology, as well as radiopharmaceuticals used in clinical practice and at the stage of experimental research; their advantages and disadvantages are discussed. The authors consider current problems of modern molecular imaging of inflammation, unresolved issues in this area, as well as prospects for the development of molecular technologies in terms of diagnostics of the inflammatory process in the extended aortic wall. Literature search was performed using electronic bibliographic databases such as PubMed, E-library, Medline, GoogleShcolar.

Keywords: aortic aneurysm, inflammation, PET, SPECT, radiopharmaceutical, MRI, molecular imaging.

Corresponding author: Ilyushenkova J.N., e-mail: biofizik85@mail.ru

For citation: Ilyushenkova J.N., Sazonova S.I. Molecular imaging of thoracic aortic aneurysm inflammation: a review of clinical and experimental studies. REJR 2020; 10(3):130-134. DOI:10.21569/2222-7415-2020-10-3-130-134.

.

Received: **09.08.20** **Accepted:** **22.09.20**

Аневризма грудной аорты, в современном ее определении, является локальным расширением участка аорты более чем на 50% от ее нормального диаметра, обусловленным прогрессивным разрушением соединительнотканных структур в ее стенке [1]. По данным Европейского общества кардиологов, аневризма аорты является вторым по частоте встречаемости заболеванием аорты после атеросклеротического поражения [2] и, по разным данным, достигает 2-20 случаев на 100 тыс. населения в год [3, 4, 5]. У половины пациентов симптомы, позволяющие заподозрить аневризму грудного отдела аорты (АГА), появляются лишь тогда, когда расширение достигает больших размеров [6, 7], что чревато развитием тяжелейшего осложнения – острого аортального синдрома (ОАС), требующего незамедлительного хирургического вмешательства [8, 9, 10]. Вместе с этим, двухлетняя выживаемость пациентов, не получивших лечение с момента установления диагноза, составляет всего лишь 52% [11, 12, 13].

На сегодняшний день единственным критерием принятия решения о хирургической коррекции является диаметр аорты и скорость ее расширения [2, 3, 6, 13]. Такой подход наиболее оправдан для пациентов с размером аорты более 50 мм, не страдающих наследственными болезнями соединительной ткани [14, 15, 16]. Несмотря на это, в 30-60% случаев ОАС развивается при диаметре аорты менее 50 мм [17 - 22]. Таким образом, существует острая необходимость в поиске дополнительных предикторов неблагоприятных событий у пациентов с АГА. Для этого следует учитывать не только размер аорты, но и ее морфофункциональное состояние. Такой подход позволит повысить оценку индивидуальных рисков развития диссекции и разрыва аорты, улучшить отбор пациентов на хирургическую коррекцию и скорректировать терапию.

На протяжении нескольких десятилетий считалось, что в основе патогенеза аневризмы грудного отдела аорты, не обусловленной генетическими аномалиями, лежит медиальная дегенерация, традиционно называемая кистозным медиальным некрозом невоспалительного характера, сопровождающаяся триадой признаков: потерей гладкомышечных клеток (ГМК), фрагментированным и уменьшенным количеством эластических волокон, повышенным накоплением протеогликанов [23]. Однако на сегодняшний день, с помощью сложнейших молекулярных исследований и моделирования патологии у животных, было доказано, что запуск патологических процессов, ведущих к расширению аорты, начинается с дисфункции эндоплазматического ретикулума (ЭПР) ГМК [24, 25, 26], так называемого стресса в ответ на нарушение синтеза различных белков. Гистологические исследования аорт единогласно констатируют присутствие Т-лимфоцитов и активированных макрофагов, главным образом, в медиальном слое адвентиции и между слоями ГМК [23], содержание которых увеличивается по мере прогрессирования заболевания в местах повреждения продуктами распада экстрацеллюлярного матрикса и многочисленными хемокинами. Собственная наработка воспалительными клетками цитокинов способствуют последующему повреждению экстрацеллюлярного матрикса, фрагментации эластина и увеличению содержания коллагена [27], усиливая хроническое воспаление. Авторы указывают, что прогрессирование воспаления может быть использовано в качестве предиктора неблагоприятных событий у пациентов с АГА.

Таким образом, формирование непрерывно повторяющегося и нарастающего цикла апоптоз-воспаление-ремоделирование (фрагментация и истощение волокон) под воздействием физических факторов приводит к растяжению стенки аорты с риском ее диссекции и разрыва. Учитывая, что забор гистологического материала из стенки аорты с целью превентивной диагностики технически невозможен, существует потребность в использовании неинвазивных и высокоспецифичных методов диагностики воспаления. Наиболее подходящими в этом плане являются методы молекулярной визуализации, способные идентифицировать воспалительный процесс на разных его этапах, используя трэйсеры, ориентированные на конкретное патобиологическое звено [28]. В свете выше указанных фактов, методы молекулярной диагностики могут успешно использоваться для визуализации клеточной инфильтрации, апоптоза, ремоделирования аортальной стенки [29].

ПЭТ-визуализация.

Наиболее популярным и широко распространенным среди всех методов молекулярной визуализации воспаления является позитронно-

эмиссионная томография с 18F-фтордезоксиглюкозой, совмещенная с компьютерной томографией (^{18}F-ФДГ-ПЭТ/КТ). По сравнению с обычными инструментами визуализации (трансторакальная и чреспищеводная ультразвуковая диагностика, компьютерная томография, магнитно-резонансная томография и инвазивная ангиография), которые предоставляют анатомическую и морфологическую информацию, ПЭТ/КТ обеспечивает оценку метаболизма артериальной стенки на основе накопления ^{18}F-ФДГ в гиперметаболических клетках, к которым относятся активированные макрофаги. Это достигается за счет активного поглощения глюкозы через систему белков-переносчиков (GLUT) [30, 31, 32]. Известно, что воспалительные клетки имеют более высокую скорость поглощения глюкозы, чем иные, находящиеся внутри артериальной стенки, что облегчает задачу исследователя в обнаружении воспалительного очага [33]. Поэтому эта техника визуализации наиболее актуальна в диагностике воспалительных заболеваний аорты на ранней стадии [34].

Подавляющее большинство исследований, представленных в мировой литературе, было выполнено с целью визуализации воспаления в аневризматически расширенном брюшном отделе аорты. Эти работы были направлены на поиск взаимосвязей между метаболической активностью фтордезоксиглюкозы в стенке аорты и ростом аневризмы, интраоперационными данными, результатами гистологических и иммуногистохимических исследований, а также на оценку рисков диссекции и разрыва [35 - 39]. Однако данные, касающиеся определения взаимосвязи роста аневризмы и метаболической активности ^{18}F-ФДГ, весьма противоречивые [40, 41]. Впервые взаимосвязь между метаболизмом ^{18}F-ФДГ и быстрым ростом аневризмы была описана в исследовании Sakalihasan N. [37]. В работах Kotze C. [38] и Reeps C. [39] была обнаружена взаимосвязь между воспалением (по данным гистологии) и интенсивностью метаболизма РФП, однако между размером аневризмы и ее ростом взаимосвязь не наблюдалась. В исследовании Kotze C. [42] была определена обратная корреляция между поглощением ^{18}F-ФДГ и последующими темпами роста бессимптомной аневризмы брюшной аорты. С целью унификации методологии ПЭТ/КТ с ^{18}F-ФДГ авторами была предпринята попытка заменить традиционный способ измерения метаболической активности радиофармпрепарата SUVmax на показатель TBR (target-to-background ratio), который рассчитывался как отношение SUVmax к усредненному значению ROI пула крови в области нижней полой вены. Предполагалось, что такой подход повысит воспроизводимость методики, но однозначные результаты так и не были получены. Среднее значение TBR во всем сосуде оказалось ниже среднего SUVmax, а показатели не коррелировали между собой. Так же не было обнаружено никакой корреляционной взаимосвязи между SUVmax с начальным диаметром аневризмы и ее расширением через 12 месяцев наблюдения, хотя тенденция к этому имелась. Напротив, TBR коррелировал с начальным диаметром аневризмы аорты, а с ее ростом – нет. Похожие результаты были получены Barwick T.D. [43]. В своем ретроспективном исследовании автор не получил достоверной разницы и корреляционной взаимосвязи между SUVmax, TBR и размером аневризматически расширенной или здоровой аорты. Было отмечено, что поглощение ^{18}F-ФДГ в аневризме ниже, чем в нормальном сосуде, а сопоставление величины SUVmax с исходами заболевания (прологнирование наблюдения без хирургического вмешательства и развитие ОАС) показало отсутствие разницы. Авторы пришли к выводу, что снижение метаболической активности повышает вероятность ее расширения. Позднее, в сочетании с текстурным анализом КТ-сканов аорты, были определены параметры неоднородности, коррелирующие с TBR и темпом роста аневризмы [44]. В последовательном наблюдательном исследовании Morel O. [45] обнаружил снижение уровня поглощения ^{18}F-ФДГ в аневризме аорты относительно здорового контроля и еще большее снижение через 9 месяцев наблюдения. Выводы авторов были подтверждены в экспериментальном исследовании Nie M.X. [46] на биологической модели аневризмы брюшной аорты у кроликов. Автор установил, что на ранних стадиях развития аневризмы отмечается выраженная воспалительная реакция артериальной стенки, усиливается местная метаболическая активность, повышается значение SUVmax ^{18}F-ФДГ, а диаметр аневризмы брюшной аорты быстро увеличивается. В то же время, на более поздних стадиях развития аневризмы диаметр продолжает увеличиваться, однако наблюдается снижение воспалительной реакции стенки и локальной метаболической активности. Так же стоит отметить, что авторы не приводят значения диагностической эффективности ПЭТ/КТ с ^{18}F-ФДГ, т.к. исследования были выполнены на малой выборке пациентов, являлись краткосрочными, либо в них не проводилось гистологическое сравнение для верификации воспаления.

На этом фоне имеется лишь несколько работ, затрагивающих проблему диагностики воспаления в аневризмах грудного отдела аорты [36, 47, 48]. Однако, исходя из их количества и методологии исследований, трудно сделать выводы о полезности ПЭТ/КТ с ^{18}F-ФДГ в определении прогрессирования воспаления и

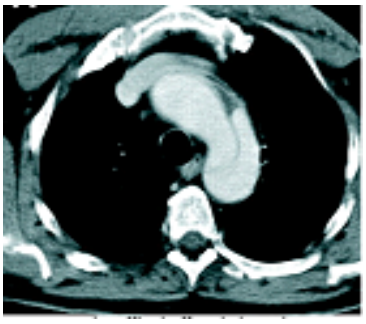

Рис. 1 а (Fig. 1 a)

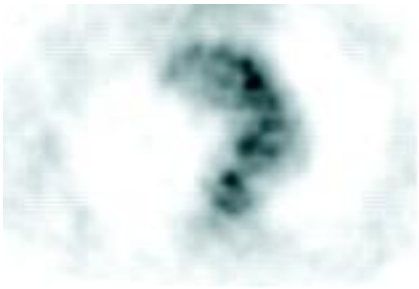

Рис. 1 б (Fig. 1 b)

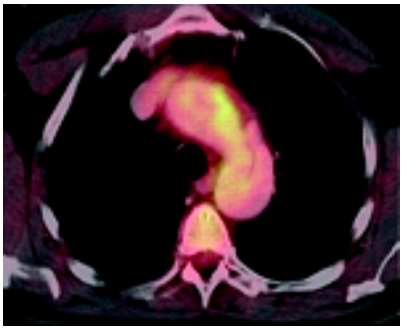

Рис. 1 в (Fig. 1 c)

Рис. 1. Визуализация поглощения ^{18}F-ФДГ в зоне диссекции дуги аорты методом ПЭТ/КТ [36].

а - КТ с контрастным усилением, аксиальная плоскость. Визуализируется диссекция дуги аорты, тип В.

б - ПЭТ с ^{18}F-ФДГ, аксиальная плоскость. Визуализируется зона повышенного поглощения ^{18}F-ФДГ в области дуги аорты.

в - Гибридное изображение ПЭТ/КТ, аксиальная плоскость. Очаг повышенного поглощения ^{18}F-ФДГ совпадает по локализации с изображением зоны диссекции.

Fig. 1. Imaging of increased accumulation ^{18}F-FDG in the area of aortic arch dissection with PET/CT [36].

a - contrast enhanced CT, axial view. Aortic arch dissection, type B is visualized.

b - positron emission tomography with ^{18}F-FDG, axial view. Increased uptake of radiopharmaceuticals in the aortic arch is visualized.

c - hybrid PET/CT image, axial view. The ^{18}F-FDG uptake coincides with the image of raptured aortic arch.

Рис. 2 а (Fig. 2 a)

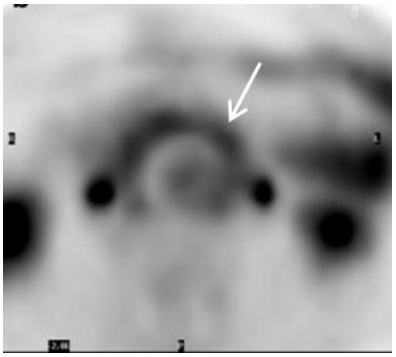

Рис. 2 б (Fig. 2 b)

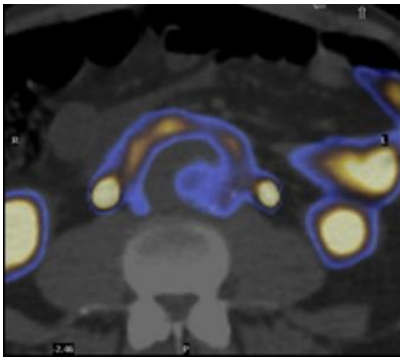

Рис. 2 в (Fig. 2 c)

Рис. 2. Визуализация поглощения ^{18}F-ФДГ в аневризматически расширенной стенке брюшной аорты методом ПЭТ/КТ [38].

а – КТ без контрастного усиления, аксиальная плоскость. Визуализируется аневризматически расширенная аорта (указано стрелкой).

б – ПЭТ, выполненная через 3 часа после инъекции ^{18}F-ФДГ. Визуализируется повышенное поглощение радиофармпрепарата в стенке аорты (указано стрелкой).

в – Гибридное изображение ПЭТ/КТ, аксиальная плоскость. Зона поглощения ^{18}F-ФДГ совпадает по локализации с изображением аневризмы аорты.

Fig. 2. Imaging of ^{18}F-FDG uptake in the aneurysmal expanded abdominal aortic wall by PET/CT.

a – computed tomography without contrast enhancement, axial view. An aneurysmal expanded aorta is visualized (arrow).

b – positron emission tomography acquired 3 hours after ^{18}F-FDG injection. Increased uptake of radiopharmaceuticals in the aortic wall is visualized (arrow).

c – hybrid PET/CT image, axial view. The ^{18}F-FDG uptake coincides with the image of aortic aneurysm.

рисков неблагоприятных событий. Nchimi A. [47] провел визуальный и количественный анализ метаболизма ^{18}F-ФДГ в аневризмах аорт грудного и брюшного отделов параллельно с оценкой напряжения стенки аорты. Автор наблюдал диффузные, множественные и единичные включения радиофарм препарата (РФП), преимущественно в стенке аневризмы грудной аорты. В этом же отделе аорты локализация зон поглощения ^{18}F-ФДГ совпадала с локализацией наибольшего напряжения стенки. Стандартизированный уровень захвата ^{18}F-ФДГ был достоверно выше в аневризме грудного отдела, чем в брюшном, и положительно коррелировал с напряжением стенки и индексом напряжение/прочность стенки. Различия в характере и интенсивности накопления индикатора в грудном и брюшном отделах аорты авторы связывают с разным патогенезом развития аневризмы в этих отделах, обусловленным морфологически разнородным строением стенок аорты. Никаких выводов, касающихся прогноза клинического исхода методом ПЭТ автор не приводит. Единственное исследование, направленное на определение воспаления у пациентов с острым аортальным синдромом, было проведено Kuehl H. в 2008 году [36]. Из общего числа обследованных пациентов (n=33) с различными патологиями грудной аорты (диссекция аорты, интрамуральная гематома, пенетрирующая атеросклеротическая язва аорты, аневризма), только у 33% (n=11) отмечалось повышение метаболизма ^{18}F-ФДГ в стенке сосуда. Из них 82% пациентов при отдаленном наблюдении имели прогрессирование заболевания. В группе ПЭТ- негативных обследуемых 45% пациентов имели клинические исходы в виде диссекции аневризмы, либо были прооперированы, не дожидаясь развития ОАС. Статистический анализ выживаемости не показал достоверных различий между группами ПЭТ-позитивных и негативных пациентов. Tahara N. опубликовал историю пятилетнего наблюдения пациента с медленно прогрессирующим увеличением размеров дуги аорты. Метаболическая активность ^{18}F-ФДГ стенке аорты, по данным ежегодного ПЭТ-скрининга, постепенно нарастала, что, впоследствии, привело к диссекции аорты типа А [48].

Отсутствие согласованности в результатах объясняется по-разному. Lee H. считает, что это может быть обусловлено амбивалентностью

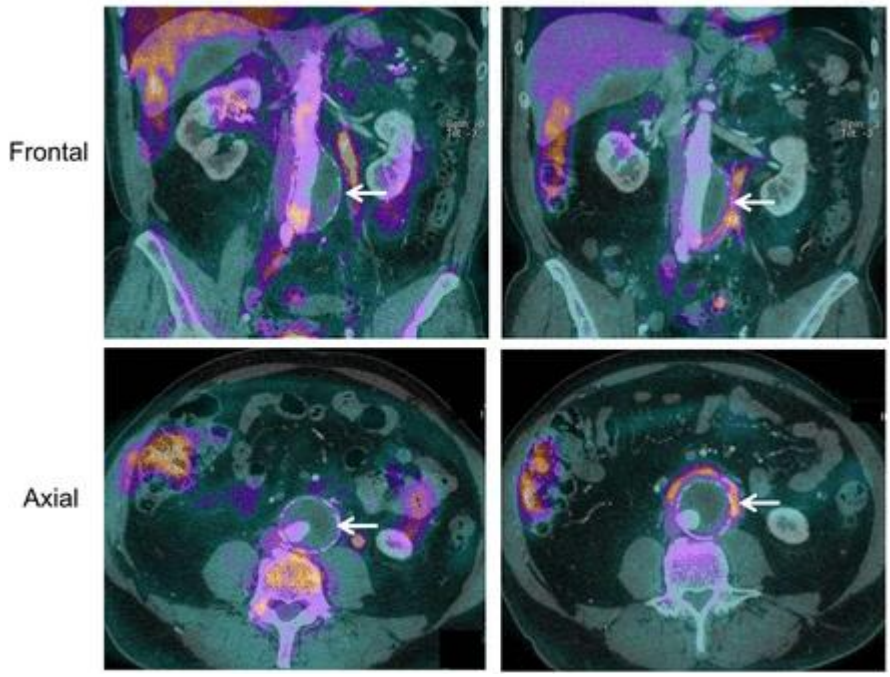

Рис. 3 (Fig. 3)

Рис. 3. ПЭТ/КТ.

Динамическое наблюдение пациента с аневризмой брюшного отдела аорты [45], фронтальные и аксиальные срезы. Левая колонка – исходное наблюдение, правая колонка – динамика через 9 месяцев. Гибридные изображения ПЭТ с ^{18}F-ФДГ и КТ-ангиографии демонстрируют значимое усиление поглощения ^{18}F-ФДГ через 9 месяцев по сравнению с исходным наблюдением.

Fig. 3. PET/CT.

Dynamic observation of a patient with an abdominal aortic aneurysm [45]. Left column – baseline observation, right column - dynamics after 9 months. Frontal and axial view. Hybrid ^{18}F-FDG PET images and CT angiography show a significant increase in ^{18}F-FDG uptake after 9 months compared to the baseline observation.

воспаления, связанного с активацией одного из двух фенотипов макрофагов M1 или M2 [41, 49]. Palombo D. [50] и Marini C. [51] считают, что разногласия в исследованиях могут быть обусловлены отсутствием всестороннего рассмотрения проблемы, объясняя развитие и дальнейший рост аневризмы многофакторностью процесса, в который вовлечены биохимические, клеточные и протеолитические механизмы, а также снижением плотности клеток по мере увеличения размеров аневризмы и частичным объемным эффектом ввиду ограниченного пространственного разрешения ПЭТ-сканера. Kotze C. [44] и Morel O. [45] объясняют противоречия в работах циклическими изменениями воспалительного процесса, уменьшением количества клеток инфибротических или некротических участков стенки аневризмы. Кроме того, сомнению подвергается и главная роль воспаления в развитии, росте и неблагоприятных исходах аневризмы по причине отсутствия эффекта противовоспалительной терапии [40, 52].

Таким образом, несмотря на ценность ПЭТ/КТ с ^{18}F-ФДГ в диагностике воспалительного процесса, данный подход нельзя считать методом выбора по ряду причин. Во-первых, с момента начала исследований и по настоящее время стандартизованная методология визуализации воспаления в аневризматически расширенной аорте все еще не разработана, что обусловлено использованием различных протоколов, методов обработки и анализа изображений, отдаляющих исследователей от единого мнения. Во-вторых, ^{18}F-ФДГ способна активно метаболизироваться при воспалении инфекционной и неинфекционной природы, а также васкулитах, обусловленных системными заболеваниями, что снижает специфичность метода. В третьих, сопутствующие нарушения углеводного обмена, например сахарный диабет, оказывают значительное влияние на метаболизм ^{18}F-ФДГ в исследуемой области, поскольку для визуализации очагового процесса требуется низкое содержание инсулина в крови, а значит, необходимо соблюдение строгой диеты перед исследованием. Впрочем, последнее утверждение справедливо и для некоморбидных пациентов.

Среди большого количества радиофармпрепаратов для ПЭТ, внедренных в клиническую практику для диагностики воспалительных заболеваний сердечно-сосудистой системы, можно выделить два РФП на основе изотопа углерода: ^{11}C-PK-11195 [53, 54] и ^{11}C-donepizil [55]. Первый представляет собой лиганд, специфически связывающийся с периферическими бензодиазепиновыми рецепторами (так же известный как TSPO), которые присутствуют с высокой плотностью на мембранах моноцитов, полиморфноклеточных нейтрофилов, В-клеток, натуральных киллеров, Т4- и Т8-лимфоцитов [56], активация которых стимулирует кратное увеличение экспрессии рецепторов. В исследованиях, направленных на визуализацию активного васкулита, была отмечена достоверная разница в аккумуляции ^{11}C-PK-11195 в стенке сосуда в зависимости от активности воспалительного процесса [57, 58]. Позднее было установлено, что степень накопления ^{11}C-PK-11195 в атеросклеротической бляшке соотносится с гистологическими критериями ее нестабильности [59]. Механизм связывания второго РФП – ^{11}C-donepizil (антихолинэстеразный препарат для лечения болезни Альцгеймера) – основан на блокировании наработки ацетилхолина активированными иммунными клетками. Therkildsen P. с соавт. [55] показал, что ^{11}C-donepizil специфично аккумулируется в стенке аорты при гигантоклеточном аортоартериите. Jørgensen N.P. на модели стафилококкового воспаления продемонстрировал возможность визуализации острой и хронической бактериальной инфекции у животных. Кроме того, данный РФП был апробирован у пациентов с пневмонией в стадии разрешения, спустя 2 недели после завершения антибактериальной терапии [60]. Стоит отметить, что данные исследования являются пилотными и нуждаются в дальнейшем развитии. Однако очевидно, что названные радиофармпрепараты могут быть апробированы и у пациентов с аневризмой аорты на разных ее уровнях.

В настоящее время уделяется большое внимание наночастицам, меченным изотопами фтора (^{18}F), меди (^{64}Cu) или циркона (^{89}Zr), в качестве мишеней моноцитов и макрофагов для ПЭТ-визуализации [61, 62, 63]. В основе таких наноагентов лежат частицы оксида железа, покрытые различными полимерами, наиболее распространенным из которых является декстран, с оптимизированным размером до 40 нм. Механизм накопления наночастиц, покрытых декстраном (CLIO), при воспалительном процессе основан на пассивном фагоцитозе макрофагами и моноцитами [64]. В экспериментальном исследовании Nahrendorf M. [65] была показана возможность использования наночастиц для визуализации аневризмы аорты. Так, было отмечено высокое накопление ^{18}F-CLIO уже на ранних сроках индукции аневризмы аорты у мышей, что может быть использовано для оценки активности заболевания, а также для определения индивидуального риска наступления клинически неблагоприятных событий.

Еще один перспективный подход к визуализации активированных макрофагов – использование радиометки на основе биоконъюгата DOTA-TATE (DOTA-Tyr3-октреотид), являющегося синтетическим аналогом природного циклического пептидного гормона сомастостатина,

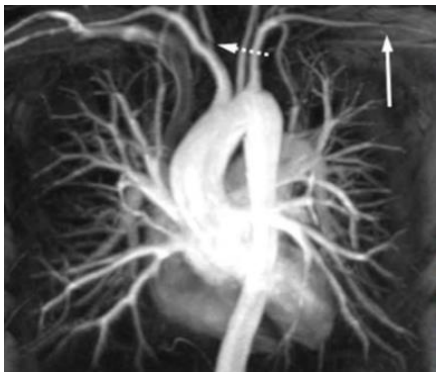

Рис. 4 а (Fig. 4 a)

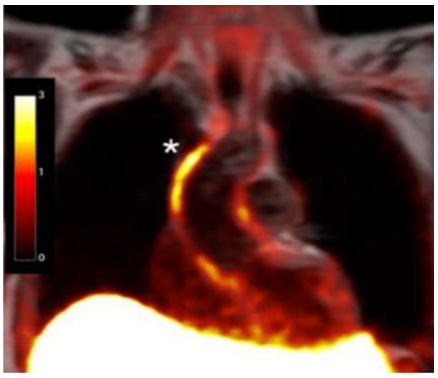

Рис. 4 б (Fig. 4 b)

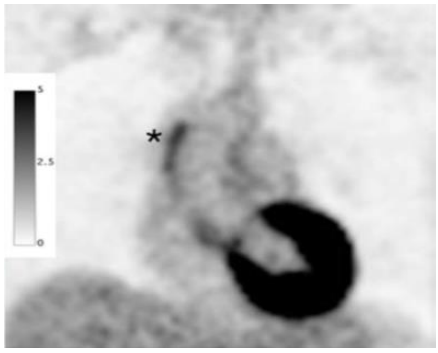

Рис. 4 в (Fig. 4 c)

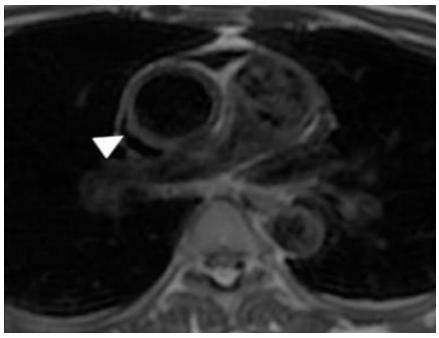

Рис. 4 г (Fig. 4 d)

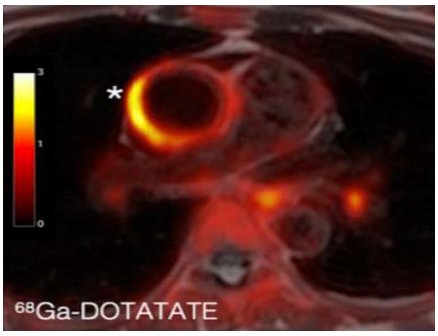

Рис. 4 д (Fig. 4 e)

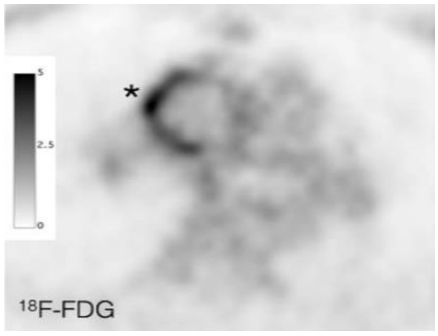

Рис. 4 е (Fig. 4 f)

Рис. 4. Визуализация высокой экспрессии SST2 рецепторов макрофагов методом ПЭТ/МРТ с ^{68}Ga-DOTA-(Tyr3)-octreotate (DOTATATE) в сравнении с ^{18}F-ФДГ на примере рецидивирующего артериита Такаясу [69].

а – МРТ, корональная плоскость. Стрелками указаны участки стенозирования левой подключичной артерии и правой сонной артерии.

б – Гибридное изображение ПЭТ/МРТ с ^{68}Ga-DOTA-(Tyr3)-octreotate (DOTATATE), корональная плоскость. Высокоинтенсивное накопление РФП в стенке восходящей аорты (указано звездочкой).

в – ПЭТ с ^{18}F-ФДГ, корональная плоскость. Визуализируется высокоинтенсивное поглощение РФП в проекции восходящей аорты (указано звездочкой).

г – МРТ, аксиальная плоскость. Стрелкой указано утолщение стенки восходящей аорты.

д – Гибридное изображение ПЭТ/МРТ с ^{68}Ga-DOTA-(Tyr3)-octreotate (DOTATATE), аксиальная плоскость. Высокоинтенсивное накопление РФП в стенке восходящей аорты (указано звездочкой).

е – ПЭТ с ^{18}F-ФДГ, аксиальная плоскость. Визуализируется высокоинтенсивное поглощение РФП в проекции восходящей аорты (указано звездочкой)..

Fig. 4. Imaging of high expression SST2 macrophage receptor by PET/MRI with ^{68}Ga-DOTA-(Tyr3)-octreotate (DOTATATE) in comparison with ^{18}F-FDG in example of recurrent Takayasu arteritis [69].

a - magnetic resonance imaging, coronal view. Showing left subclavian artery and right carotid artery stenosis (arrows).

b - hybrid PET/MRI image with ^{68}Ga-DOTA-(Tyr3)-octreotate (DOTATATE), coronal view. High accumulation of the radiopharmaceutical in the ascending aortic wall (asterisks).

c - positron emission tomography with ^{18}F-FDG, coronal view. High-intensity uptake of radiopharmaceutical in the ascending aortic wall (asterisks).

d - magnetic resonance imaging, axial view. Showing periaortic thickening (arrow).

e - hybrid PET/MRI image with ^{68}Ga-DOTA-(Tyr3)-octreotate (DOTATATE), axial view. High accumulation of the radiopharmaceutical in the ascending aortic wall (asterisks).

f - positron emission tomography with ^{18}F-FDG, axial view. High-intensity uptake of radiopharmaceutical in the ascending aortic wall (asterisks).

меченного ^{68}Ga, и имеющего высокое сродство к рецепторам соматостатина 2 (SST2) [29]. В исследовании Tarkin J.M. с соавт. было показано, что высокая целевая экспрессия гена SSTR2 происходит исключительно среди активированных провоспалительных макрофагов M1 при атеросклерозе, и продемонстрировали наличие рецепторов SST2 в макрофагах у пациентов с сердечно-сосудистыми заболеваниями [66, 67]. Позднее авторы показали возможность использования данного РФП для оценки активности воспаления после повреждения миокарда при инфаркте [68]. Отличительной характеристикой ^{68}Ga-DOTATATE от 18F-ФДГ является низкое фоновое включение в неинфарцированный миокард, что, несомненно, является важным фактором для получения качественных изображений и заключительной интерпретации данных. Данные, касающиеся применения ^{68}Ga-DOTATATE для визуализации воспалительного процесса в крупных сосудах, недавно были опубликованы в виде клинического наблюдения [69]. Авторы наблюдали паттерны включения ^{68}Ga-DOTATATE в стенку аорты, схожие с таковыми при использовании ^{18}F-ФДГ. Таким образом, доказанное присутствие молекулярного субстрата в стенке аорты (активированные макрофаги с поляризацией M1) для связывания с РФП может служить новым этапом в изучении патофизиологии расширения аорты.

Перечисленные выше исследования имеют одну общую черту – в них были использованы радиометки, ориентированные на определение активности воспалительных клеток. Между тем, наряду с воспалением важную роль в дестабилизации аортальной стенки играют и молекулярные маркеры воспаления, использование которых в качестве мишеней визуализации может дать ценную диагностическую информацию, непосредственно связанную с патофизиологическим процессом роста аневризмы и рисками неблагоприятных исходов. Среди них в равной степени заслуживают внимания апоптоз и матриксная металлопротеиназа.

С клинической точки зрения, исследование апоптоза открывает большие возможности для визуализации клеточной гибели. Относительно ПЭТ-диагностики, клинические данные, касающиеся индикации запрограммированной гибели клеток в сосудистой стенке не представлены. Уже более 10 лет предпринимаются попытки создать радиофармпрепарат, способный избирательно накапливаться в достаточном количестве в зонах, подверженных апоптозу [70, 71] . Изначально, белком, на который возлагались большие надежды, был Аннексин-V. Однако, полученная радиометка на основе изотопа фтора не отвечала оптимальным радиационным характеристикам и параметрам биораспределения в биологических тканях, а все ее модификации привели к усложнению процесса приготовления, что, в конечном итоге, привело к нецелесообразности ее использования в клинической практике. Позднее, в качестве радиоактивной метки были использованы изотопы с более длительным периодом полураспада – медь и йод, которые практически не используются в рутинной ПЭТ-диагностике [72]. Аналогичная ситуация обстоит и с попытками создать зонды на основе матриксных металлопротеиназ. Исследователи давно пришли к выводу, что ММП-таргетная визуализация может обнаружить склонность аневризмы к расширению in vivo. Однако большинство из предложенных химических составов молекул-векторов до сих пор находятся на этапе апробации на животных. Одним из таких является радиофармпрепарат Маримастат-ArB[1FF]F_3 – ингибитор матриксной металлопротеиназы- 2 на основе изотопа фтора [73], который хорошо показал себя на модели атеросклероза, но в большей степени получил свое применение в онкологии [74].

ОФЭКТ-визуализация.

Другой метод радионуклидной индикации, однофотонная эмиссионная компьютерная томография (ОФЭКТ), уступает ПЭТ по своей пространственно-временной разрешающей способности, но обладает бо̀льшими перспективами для разработки новых радиофармпрепаратов. Кроме того, ОФЭКТ-системы более доступны, а исследования менее дорогостоящие. К сожалению, на сегодняшний день ни один из доступных радиофармпрепаратов для визуализации воспаления не нашел своего применения в клинической практике аневризм аорты. Проанализированные нами литературные источники демонстрируют возможность использования ^{99}mTc-меченных эритроцитов [75], 111In-меченных тромбоцитов и лейкоцитов [76, 77], а также 201Tl у пациентов данной категории [78]. Однако вся полученная диагностическая информация относится к стратификации рисков таких интраоперационных осложнений, как инфаркт миокарда, либо носит косвенный характер, не позволяющий обнаружить те молекулярные звенья, которые ответственны за структурно-функциональные изменения в стенке аорты. «Золотым стандартом» радионуклидной диагностики воспаления на сегодняшний день является сцинтиграфия с меченными ^{99}mTc-НМРАО лейкоцитами [79, 80]. Однако использование данного метода ограничено визуализацией активного инфекционного воспаления в крупных сосудах [81, 82] и для диагностики воспаления в стенке аневризмы аорты не применяется, поскольку данный процесс носит неспецифический характер. В то же время, имеется большое количество новых РФП, показавших хорошие результаты в экспериментальных исследованиях. Все они основаны на изотопах

^{99}mTc, ^{123}I или ^{111}In, обладающих оптимальными радиационными характеристиками для регистрации как ранних, так и отсроченных изображений. Их главная задача – способность фиксироваться на ключевых молекулах, вовлеченных в ранний процесс роста аневризмы, задачей которых должно было стать раннее выявление воспаления и оценка риска разрыва аневризмы аорты [83, 84]. К таким молекулам относятся эластин, коллаген, ММП и молекулы адгезии.

Одним из радиозондов, созданных на основе полисахаридных микрочастиц, аффинных к Р-селектину – молекуле адгезии, присутствующей на активированных тромбоцитах и эндотелиальных клетках, является ^{99}mTc–MP–fucoidan. В экспериментах in vivo на модели животных было показано значительное превышение накопления радиофармпрепарата в аневризматически расширенной аорте по сравнению со здоровой аортальной стенкой. Авторадиографическое исследование подтвердило присутствие большого количества ^{99}mTc–MP–fucoidan в областях, где присутствует воспалительный процесс [83]. Исследование биораспределения ^{99}mTc–MP–fucoidan в организме животных показало его активную аккумуляцию в корковом слое почек и печени, а выведение РФП осуществляется почками уже через 120 минут после введения [85].

Визуализация матриксных металлопротеиназ стала возможной благодаря использованию двух специфичных индикаторов ^{99}mTc-RP805 и ^{111}In-RP-782, разработанных на основе структур ингибиторов ММП. В ходе исследований по данным авторадиографии оказалось, что эти индикаторы имеют сильную корреляционную взаимосвязь с активностью ММР-2, -9, -12 и количеством макрофагов в аортальной стенке. В то же время, при длительном наблюдении значимой взаимосвязи между степенью накопления РФП и ростом аневризмы найдено не было [86]. Позднее Golestani R. с соавт. [87] получили схожие результаты. Стоит отметить, что данные радиофармпрепараты обладают рядом недостатков – медленным клиренсом из крови и плохой растворимостью в воде прекурсора RP805, что удлиняет время диагностики более чем на 2 часа и затрудняет определение специфичного поглощения радиотрэйсера in vivo. Для устранения этих недостатков было разработано другое соединение на основе гидроксамата, макроциклического ингибитора ММП, меченное ^{99}mTc (^{99}mTc-RYM). Его доклинические испытания показали специфическое поглощение в аневризме in vivo, коррелирующее с активностью тканевых ММП и воспалением [88, 89]. Новейшим радиотрейсером, доказавшим свою эффективность в визуализации аневризмы брюшной аорты у животных, является фосфиновый псевдопептид RXP470, меченный ^{99}mTc. Соединение представляет собой ингибитор ММП-12 (макрофагальная эластаза, способная расщеплять эластин). В in vitro и in vivo исследованиях ^{99}mTc-RXP470 продемонстрировал быстрый клиренс из крови (менее двух часов), радиохимическую стабильность в крови и высокую аффинность к человеческой ММП-12 [90]. Несмотря на успешные экспериментальные исследования, публикации, свидетельствующие о клинических испытаниях данных РФП, до сих пор не представлены.

Несмотря на то, что попытки создать радиофармпрепарат для ПЭТ-визуализации апоптоза не увенчались успехом, для ОФЭКТ-диагностики было разработано несколько таких соединений. Среди современных РФП, меченных ^{99}mTc, наиболее изученным и часто используемым является Аннексин-V, специфически связывающийся с фофатидилсерином на поверхности апоптотических клеток [91, 92]. На сегодняшний день существует несколько вариантов этого РФП. Наиболее пригодным по своим радиохимическим свойствам оказался ^{99}mTc-HYNIC-AnnexinV [92]. Данный радиофармпрепарат прошел I/II фазы клинических испытаний, которые подтвердили его ценность в индикации апоптоза у больных кардиологического профиля [70]. Однако среди них нет ни одного исследования (экспериментального в том числе), касающегося визуализации апоптоза в аневризмах крупных сосудов. Возможно, причиной этому является длительный клиренс из крови, затрудняющий идентификацию мелких очагов в тонкой стенке сосуда и невысокая разрешающая способность регистрирующей аппаратуры. Кроме того, восходящий отдел аорты и ее дуга подвержены постоянным колебаниям во время систолы и вследствие естественных дыхательных движений грудной клетки. Нивелирование двигательных артефактов требует использования ЭКГ-синхронизации и респираторной синхронизации, а также увеличения вводимой дозы РФП. В этой связи стоит акцентировать внимание на конкурирующем радиоизотопном индикаторе, продемонстрировавшем высокую чувствительность в экспериментальных исследованиях на моделях аневризмы грудной аорты у мышей, ^{99}mTc-duramycin [93, 94]. Молекулой-вектором в данном соединении является белок из девятнадцати аминокислот с небольшим молекулярным весом, который имеет высокую аффинность к фосфатидилэтаноламину, входящему в состав клеточной мембраны. Фосфатидилэтаноламин, как и фосфатидилсерин, во время клеточной гибели перераспределяется во внешнюю клеточную мембрану и становится мишенью для дурамицина [95]. В сравнительном исследовании ^{99}mTc-Аннексин-V и 99mTc-duramycin последний оказался более

стабильным, проявил большую связующую способность с апоптотическими клетками и высокую специфичность, а также быстрый клиренс из крови [96]. В то же время, характер распределения обоих индикаторов затрудняет визуализацию сосудов брюшной полости ввиду высокого поглощения РФП печенью и почками.

Заключение.

Таким образом, визуализация воспаления в стенке сосуда, в частности торакальной локализации, представляет собой трудоемкий процесс, требующий выверенной методологии исследования. Это связано с анатомическими и функциональными особенностями зоны исследования, требующими использования дополнительных подходов для улучшения качества визуализации. Кроме того, отсутствие единого согласованного мнения исследователей о методических подходах к визуализации, а также цикличность воспалительного процесса приводит к различиям в диагностической картине, что не позволяет определить паттерны нестабильности аортальной стенки.

Тем не менее, современные молекулярные методы неинвазивной диагностики воспаления, располагают широким спектром радиофармпрепаратов, каждый из которых способен специфично связываться с субстратом, присутствующим в аневризматически расширенной стенке аорты. Сочетание разных модальностей дает возможность оценить анатомическую и функциональную составляющую патологического процесса, тем самым обеспечивая комплексный подход в оценке состояния сосудистой стенки.

Источник финансирования и конфликт интересов.

Авторы данной статьи подтвердили отсутствие финансовой поддержки исследования и конфликта интересов, о которых необходимо сообщить.

Список Литературы:

1. Sakalihasan N., Limet R., Defawe O.D. Abdominal aortic aneurysm. Lancet. 2005; 365 (9470): 1577-1589. DOI: 10.1016/S0140-6736(05)66459-8.

2. Erbel R., Aboyans V., Boileau C., Bossone E., Bartolomeo R.D., Eggebrecht H., et al. 2014 ESC Guidelines on the diagnosis and treatment of aortic diseases: Document covering acute and chronic aortic diseases of the thoracic and abdominal aorta of the adult. The Task Force for the Diagnosis and Treatment of Aortic Diseases of the European Society of Cardiology (ESC). European Heart Journal. 2014; 35 (41): 2873-2926. DOI: 10.1093/eurheartj/ehu281.

3. Hiratzka L.F., Bakris G.L., Beckman J.A., Bersin R.M., Carr V.F., Casey D.E. Jr., et al. 2010 ACCF/AHA/AATS/ACR/ASA/SCA/SCAI/SIR/STS/SVM guidelines for the diagnosis and management of patients with Thoracic Aortic Disease: a report of the American College of Cardiology Foundation/American Heart Association Task Force on Practice Guidelines, American Association for Thoracic Surgery, American College of Radiology, American Stroke Association, Society of Cardiovascular Anesthesiologists, Society for Cardiovascular Angiography and Interventions, Society of Interventional Radiology, Society of Thoracic Surgeons, and Society for Vascular Medicine. Circulation. 2010; 121 (13): 266-369. DOI: 10.1161/CIR.0b013e3181d4739e.

4. Mullan C.W., Mori M., Bin Mahmood S.U., Yousef S., Mangi A.A., Elefteriades J.A., et al. Incidence and characteristics of hospitalization for proximal aortic surgery for acute syndromes and for aneurysms in the USA from 2005 to 2014. European Journal of Cardiothoracic Surgery. 2020; 57 (3): 462-470. DOI: 10.1093/ejcts/ezaa067.

5. Fiorucci B., Banafsche R., Jerkku T., Pichlmaier M., Kölbel T., Rantner B., et al.
Thoracic Aortic Aneurysms - Diagnosis and Treatment Strategies. Deutsche Medizische Wochenschrift. 2019; 144 (3): 146-151. DOI: 10.1055/a-0648-0207.

6. Saeyeldin A.A., Velasquez C.A., Mahmood S.U.B., Brownstein A.J., Zafar M.A., Ziganshin B.A., et al. Thoracic aortic aneurysm: unlocking the "silent killer" secrets. General Thoracic Cardiovascular Surgery. 2019; 67 (1): 1-11. DOI: 10.1007/s11748-017-0874-x.

7. Elefteriades J.A., Ziganshin B.A. Paradigm for Detecting Silent Thoracic Aneurysm Disease. Seminars in Thoracic Cardiovascular Surgery. 2016; 28 (4): 776-782. DOI: 10.1053/j.semtcvs.2016.10.006.

8. Mokashi S.A., Svensson L.G. Guidelines for the management of thoracic aortic disease in 2017. General Thoracic Cardiovascular Surgery. 2019; 67 (1): 59-65. DOI: 10.1007/s11748-017-0831-8.

9. Bossone E., LaBounty T.M., Eagle K.A. Acute aortic syndromes: diagnosis and management, an update. European Heart Journal. 2018; 39 (9): 739-749. DOI: 10.1093/eurheartj/ehx319.

10. Czerny M., Schmidli J., Adler S., van den Berg J.C., Bertoglio L., Carrel T., et al. Editor's Choice - Current Options and Recommendations for the Treatment of Thoracic Aortic Pathologies Involving the Aortic Arch: An Expert Consensus Document of the European Association for Cardio-Thoracic Surgery (EACTS) & the European Society for Vascular Surgery (ESVS). European Journal of Vascular and Endovascular Surgery. 2019; 57 (2): 165-198. DOI: 10.1016/j.ejvs.2018.09.016.

11. Cambria R.P., Clouse W.D., Davison J.K., Dunn P.F., Corey M., Dorer D. Thoracoabdominal aneurysm repair: results with 337 operations performed over a 15-year interval. Annals of Surgery. 2002; 236 (4): 471-479. DOI: 10.1097/00000658-200210000-00010.

12. Kim J.B., Spotnitz M., Lindsay M.E., MacGillivray T.E., Isselbacher E.M., Sundt T.M 3rd.
Risk of Aortic Dissection in the Moderately Dilated Ascending Aorta. Journal of American Collage of Cardioljgy. 2016; 68 (11): 1209-1219. DOI: 10.1016/j.jacc.2016.06.025.

13. Heuts S., Adriaans B.P., Rylski B., Mihl C., Bekkers S.C.A.M., Olsthoorn J.R., et al. Evaluating the diagnostic accuracy of maximal aortic diameter, length and volume for prediction of aortic dissection. Heart. 2020; 106: 892-897. DOI:

10.1136/heartjnl-2019-316251.

14. Malm B.J., Sadeghi M.M. Multi-modality molecular imaging of aortic aneurysms. Journal of Nuclear Cardiology. 2017; 24 (4): 1239-1245. DOI: 10.1007/s12350-017-0883-2.

15. Fanelli F., Dake M.D., Salvatori F.M., Pucci A., Mazzesi G., Lucatelli P., et al. Management strategies for thoracic stent-graft repair of distal aortic arch lesions: is intentional subclavian artery occlusion a safe procedure? European Radiology. 2009; 19 (10): 2407-2415. DOI: 10.1007/s00330-009-1433-3.

16. Chau K.H., Elefteriades J.A. Natural history of thoracic aortic aneurysms: size matters, plus moving beyond size. Progress in Cardiovascular Diseases. 2013; 56 (1): 74-80. DOI: 10.1016/j.pcad.2013.05.007.

17. Adriaans B.P., Wildberger J.E., Westenberg J.J.M., Lamb H.J., Schalla S. Predictive imaging for thoracic aortic dissection and rupture: moving beyond diameters. European Radiology. 2019; 29 (12): 6396-6404. DOI: 10.1007/s00330-019-06320-7.

18. Koechlin L., Macius E., Kaufmann J., Gahl B., Reuthebuch O., Eckstein F., et al. Aortic root and ascending aorta dimensions in acute aortic dissection. Perfusion. 2020; 35 (2): 131-137. DOI: 10.1177/0267659119858848.

19. Parish L.M., Gorman J.H. 3rd, Kahn S., Plappert T., St John-Sutton M.G., Bavaria G.E., et al. Aortic size in acute type A dissection: implications for preventive ascending aortic replacement. European Journal of Cardiothoracic Surgery. 2009; 35 (6): 941-946. DOI: 10.1016/j.ejcts.2008.12.047.

20. Ashton H.A., Buxton M.J., Day N.E., Kim L.G., Marteau T.M., Scott R.A.P., et al. Multicentre Aneurysm Screening Study Group. The Multicentre Aneurysm Screening Study (MASS) into the effect of abdominal aortic aneurysm screening on mortality in men: a randomised controlled trial. Lancet. 2002; 360 (9345): 1531-1539. DOI: 10.1016/S0140-6736(02)11522-4.

21. Pape L.A., Tsai T.T., Isselbacher E.M., Oh J.K., O'gara P.T., Evangelista A., et al. International Registry of Acute Aortic Dissection (IRAD) Investigators. Aortic diameter >or = 5.5 cm is not a good predictor of type A aortic dissection: observations from the International Registry of Acute Aortic Dissection (IRAD). Circulation. 2007; 116 (10): 1120-1127. DOI: 10.1161/CIRCULATIONAHA.107.702720.

22. Wang Z., Flores N., Lum M., Wisneski A.D., Xuan Y., Inman J., et al. Wall stress analyses in patients with ≥5 cm versus <5 cm ascending thoracic aortic aneurysm. The Journal of Thoracic Cardiovascular Surgery. 2020; 19: S0022-5223(20) 30456-6. In press. DOI: 10.1016/j.jtcvs.2020.02.046.

23. He R., Guo D.C., Estrera A.L., Safi H.J., Huynh T.T., Yin Z., et al. Characterization of the inflammatory and apoptotic cells in the aortas of patients with ascending thoracic aortic aneurysms and dissections. The Journal of Thoracic Cardiovascular Surgery. 2006; 131 (3): 671-678. DOI: 10.1016/j.jtcvs.2005.09.018.

24. Jia L-X., Zhang W.M., Zhang H.J., Li T.T., Wang Y.L. Q,in Y-W., et al. Mechanical stretch-induced endoplasmic reticulum stress, apoptosis and inflammation contribute to thoracic aortic aneurysm and dissection. The Journal of Pathology. 2015; 236 (3): 373-383. DOI: 10.1002/path.4534.

25. Jia L-X., Zhang W-M., Li T-T., Liu Y., Piao C-M., Ma Y-C., et al. ER stress dependent microparticles derived from smooth muscle cells promote endothelial dysfunction during thoracic aortic aneurysm and dissection. Clinical Science (Lond). 2017; 131 (12): 1287-1299. DOI: 10.1042/CS20170252.

26. Spartalis E., Spartalis M., Athanasiou A., Paschou S.A., Patelis N., Voudris V., et al. Endothelium in Aortic Aneurysm Disease: New Insights. Current Medical Chemistry. 2020; 27 (7): 1081-1088. DOI: 10.2174/0929867326666190923151959.

27. Ihling C., Szombathy T., Nampoothiri K., Haendeler J., Beyersdorf F., Uhl M., et al. Cystic medial degeneration of the aorta is associated with p53 accumulation, Bax upregulation, apoptotic cell death, and cell proliferation. Heart. 1999; 82 (3): 286-293. DOI: 10.1136/hrt.82.3.286.

28. MacRitchie N., Frleta-Gilchrist M., Sugiyama A., Lawton T., McInnes I.B., Maffia P.
Molecular imaging of inflammation - Current and emerging technologies for diagnosis and treatment. Pharmacology and Therapeutics. 2020; 211: 107550. DOI: 10.1016/j.pharmthera.2020.107550.

29. Syed M.B.J., Fletcher A.J., Dweck M.R., Forsythe R., Newby D.E.
Imaging aortic wall inflammation. Trends of Cardiovascular Medicine. 2019; 29 (8): 440-448. DOI: 10.1016/j.tcm.2018.12.003.

30. Bucerius J., Hyafil F., Verberne H.J., Slart R.H., Lindner O., Sciagra R., et al. Position paper of the Cardiovascular Committee of the European Association of Nuclear Medicine (EANM) on PET imaging of atherosclerosis. European Journal of Nuclear Medicine and Molecular Imaging. 2016; 43 (4): 780-792. DOI: 10.1007/s00259-015-3259-3.

31. Bucerius J., Dijkgraaf I., Mottaghy F.M., Schurgers L.J. Target identification for the diagnosis and intervention of vulnerable atherosclerotic plaques beyond 18F-fluorodeoxyglucose positron emission tomography imaging: promising tracers on the horizon. European Journal of Nuclear Medicine and Molecular Imaging. 2019; 46 (1): 251-265. DOI: 10.1007/s00259-018-4176-z.

32. Bruls S., Courtois A., Nusgens B., Defraigne J-O., Delvenne Ph., Hustinx R., et al. 18F-FDG PET/CT in the Management of Aortitis. Clinical Nuclear Medicine. 2016; 41 (1): 28-33. DOI: 10.1097/RLU.0000000000001016.

33. Singh P., Almarzooq Z., Salata B., Devereux R.B. Role of molecular imaging with positron emission tomographic in aortic aneurysms. Journal of Thoracic Diseases. 2017; 9 (4): 333-342. DOI: 10.21037/jtd.2017.04.18.

34. Kim J., Song H.C. Role of PET/CT in the Evaluation of Aortic Disease. Chonnam Medical Journal. 2018; 54 (3): 143-152. DOI: 10.4068/cmj.2018.54.3.143.

35. Nchimi A., Cheramy-Bien J.P., Gasser T.C., Namur G., Gomez P., Seidel L., et al. Multifactorial relationship between 18F-fluoro-deoxy-glucose positron emission tomography signaling and biomechanical properties in unruptured aortic aneurysms. Circulation: Cardiovascular Imaging. 2014; 7 (1): 82-91. DOI: 10.1161/CIRCIMAGING.112.000415.

36. Kuehl H., Eggebrecht H., Boes T., Antoch G., Rosenbaum S., Ladd S., et al. Detection of inflammation in patients with acute aortic syndrome: comparison of FDG-PET/CT imaging and serological markers of inflammation. Heart. 2008; 94 (11): 1472-7. DOI: 10.1136/hrt.2007.127282.

37. Sakalihasan N., Van Damme H., Gomez P., Rigo P., Lapiere C.M., Nusgens B., et al. Positron emission tomography (PET) evaluation of abdominal aortic aneurysm (AAA). European Journal of Vascular and Endovascular Surgery. 2002; 23 (5): 431-436. DOI: 10.1053/ejvs.2002.1646.

38. Kotze C.W., Menezes L.J., Endozo R., Groves A.M., Ell P.J.,

Yusuf S.W. Increased metabolic activity in abdominal aortic aneurysm detected by 18F-fluorodeoxyglucose (18F-FDG) positron emission tomography/computed tomography (PET/CT). European Journal of Vascular and Endovascular Surgery. 2009; 38: 93–99. DOI: 10.1016/j.ejvs.2008.12.016.

39. Reeps C., Essler M., Pelisek J., Seidl S., Eckstein H.H., Krause B.J. Increased 18F-fluorodeoxyglucose uptake in abdominal aortic aneurysms in positron emission/computed tomography is associated with inflammation, aortic wall instability, and acute symptoms. Journal of Vascular Surgery. 2008; 48: 417–424. DOI: 10.1016/j.jvs.2008.03.059.

40. Jalalzadeh H., Indrakusuma R., Planken R.N., Legemate D.A., Koelemay M.J., Balm R.
Inflammation as a Predictor of Abdominal Aortic Aneurysm Growth and Rupture: A Systematic Review of Imaging Biomarkers. European Journal of Vascular and Endovascular Surgery. 2016; 52 (3): 333-342. DOI: 10.1016/j.ejvs.2016.05.002.

41. Lee H., Paeng J.C., Kim K.H., Cheon G.J., Lee D.S., Chung J.K., et al.
Correlation of FDG PET/CT Findings with Long-Term Growth and Clinical Course of Abdominal Aortic Aneurysm. Nuclear Medicine and Molecular Imaging. 2018; 52 (1): 46-52. DOI: 10.1007/s13139-017-0482-9.

42. Kotze C.W., Groves A.M., Menezes L.J., Harvey R., Endozo R., Kayani I.A., et al. What is the relationship between ^{18}F-FDG aortic aneurysm uptake on PET/CT and future growth rate? European Journal of Nuclear Medicine and Molecular Imaging. 2011; 38 (8): 1493-1499. DOI: 10.1007/s00259-011-1799-8.

43. Barwick T.D., Lyons O.T.A., Mikhaeel N.G., Waltham M., O'Doherty M.J. 18F-FDG PET-CT uptake is a feature of both normal diameter and aneurysmal aortic wall and is not related to aneurysm size. European Journal of Nuclear Medicine and Molecular Imaging. 2014; 41 (12): 2310-8. DOI: 10.1007/s00259-014-2865-9.

44. Kotze C.W., Rudd J.H.F., Ganeshan B., Menezes L.J., Brookes J., Agu O., et al. CT Signal Heterogeneity of Abdominal Aortic Aneurysm as a Possible Predictive Biomarker for Expansion. Atherosclerosis. 2014; 233 (2): 510-517. DOI: 10.1016/j.atherosclerosis.2014.01.001.

45. Morel O., Mandry D., Micard E., Kauffmann C., Lamiral Z., Verger A., et al.
Evidence of Cyclic Changes in the Metabolism of Abdominal Aortic Aneurysms During Growth Phases: ^{18}F-FDG PET Sequential Observational Study. Journal of Nuclear Medicine. 2015; 56 (7): 1030-1035. DOI: 10.2967/jnumed.114.146415.

46. Nie M.X., Zhang X.H., Yan Y.F., Zhao Q.M. Relationship between inflammation and progression of an abdominal aortic aneurysm in a rabbit model based on 18F-FDG PET/CT imaging. Vascular. 2018; 26 (6): 571-580. DOI: 10.1177/1708538118768126.

47. Nchimi A., Cheramy-Bien J.P., Gasser T.C., Namur G., Gomez P., Seidel L., et al. Multifactorial relationship between 18F-fluoro-deoxy-glucose positron emission tomography signaling and biomechanical properties in unruptured aortic aneurysms. Circulation: Cardiovascular Imaging. 2014; 7 (1): 82-91. DOI: 10.1161/CIRCIMAGING.112.000415.

48. Tahara N., Hirakata S., Okabe K., Tahara A., Honda A., Igata S., et al. FDG-PET/CT images during 5 years before acute aortic dissection. European Heart Journal. 2016; 37 (24): 1933. DOI: 10.1093/eurheartj/ehw075.

49. Shaikh S, Brittenden J, Lahiri R, Brown PA, Thies F, Wilson HM.
Macrophage subtypes in symptomatic carotid artery and femoral artery plaques. European Journal of Vascular and Endovascular Surgery. 2012; 44 (5): 491-497. DOI: 10.1136/hrt.2007.127282.

50. Palombo D., Morbelli S., Spinella G., Pane B., Marini C., Rousas N., et al. A positron emission tomography/computed tomography (PET/CT) evaluation of asymptomatic abdominal aortic aneurysms: another point of view. Annals of Vascular Surgery. 2012; 26 (4): 491-499. DOI: 10.1016/j.avsg.2011.05.038.

51. Marini C., Morbelli S., Armonino R., Spinella G., Riondato M., Massollo M., et al. Direct relationship between cell density and FDG uptake in asymptomatic aortic aneurysm close to surgical threshold: an in vivo and in vitro study. European Journal of Nuclear Medicine and Molecular Imaging. 2012; 39 (1): 91-101. DOI: 10.1007/s00259-011-1955-1.

52. Kokje V.B.C., Hamming J.F., Lindeman J.H.N. Editor's Choice - Pharmaceutical Management of Small Abdominal Aortic Aneurysms: A Systematic Review of the Clinical Evidence. European Journal of Vascular and Endovascular Surgery. 2015; 50 (6): 702-713. DOI: 10.1016/j.ejvs.2015.08.010.

53. Cagnin A., Kassiou M., Meikle S.R., Banati R.B. Positron emission tomography imaging of neuroinflammation. Neurotherapeutics. 2007; 4 (3): 443-52. DOI: 10.1016/j.nurt.2007.04.006.

54. Ammirati E., Moroni F., Pedrotti P., Scotti I., Magnoni M., Bozzolo E.P., et al. Non-Invasive Imaging of Vascular Inflammation. Frontiers in Immunology. 2014; 5: 399. DOI: 10.3389/fimmu.2014.00399.

55. Therkildsen P., Nielsen B.D., Hansen I.T., Keller K.K., Steiniche T., Gormsen L.C., et al. Acetylcholinesterase-associated inflammation in patients with giant cell arteritis. Evaluation by histology and 11C-donepezil PET/CT. Clinical and experimental rheumatology. 2019; 37 (2): 20-25.

56. Canat X., Carayon P., Bouaboula M., Cahard D., Shire D., Roque C., et al.
Distribution profile and properties of peripheral-type benzodiazepine receptors on human hemopoietic cells. Life Science. 1993; 52 (1): 107-118. DOI: 10.1016/0024-3205(93)90293-C.

57. Pugliese F., Gaemperli O., Kinderlerer A.R., Lamare F., Shalhoub J., Davies A.H., et al. Imaging of vascular inflammation with [11C]-PK11195 and positron emission tomography/computed tomography angiography. Journal of American College of Cardiology. 2010; 56 (8): 653-661. DOI: 10.1016/j.jacc.2010.02.063.

58. Lamare F., Hinz R., Gaemperli O., Pugliese F., Mason J.C., Spinks T., et al. Detection and quantification of large-vessel inflammation with 11C-(R)-PK11195 PET/CT. Journal of Nuclear Medicine. 2011; 52 (1): 33-39. DOI: 10.2967/jnumed.110.079038.

59. Ammirati E., Moroni F., Magnoni M., Busnardo E., Di Terlizzi S., Villa C., et al. Carotid artery plaque uptake of 11C-PK11195 inversely correlates with circulating monocytes and classical CD14++CD16- monocytes expressing HLA-DR. Intirnational Journal of Cardiology and Heart Vascular. 2018; 21: 32-35. DOI: 10.1016/j.ijcha.2018.09.005.

60. Jørgensen N.P., Alstrup A.K., Mortensen F.V., Knudsen K., Jakobsen S., Madsen L.B., et al. Cholinergic PET imaging in infections and inflammation using (11)C-donepezil and (18)F-FEOBV. European Journal of Nuclear Medicine and Molecular

Imaging. 2017; 44 (3): 449-458. DOI: 10.1007/s00259-016-3555-6.

61. Jarrett B.R., Gustafsson B., Kukis D.L., Louie A.Y. Synthesis of 64Cu-labeled magnetic nanoparticles for multimodal imaging. Bioconjugate Chemistry. 2008; 19 (7): 1496-1504. DOI: 10.1021/bc800108v.

62. Leung K. 64Cu-1,4,7,10-Tetraazacyclododecane-N,N',N'',N'''-tetraacetic acid-iron oxide-c(RGDyK) nanoparticles. In: Molecular Imaging and Contrast Agent Database (MICAD). Bethesda (MD): National Center for Biotechnology Information (US); 2004–2013.

63. Keliher E.J., Yoo J., Nahrendorf M., Lewis J.S., Marinelli B., Newton A., et al. 89Zr-labeled dextran nanoparticles allow in vivo macrophage imaging. Bioconjugate Chemistry. 2011; 22 (12): 2383-2389. DOI: 10.1021/bc200405d.

64. Tassa C., Shaw S.Y., Weissleder R. Dextran-coated iron oxide nanoparticles: a versatile platform for targeted molecular imaging, molecular diagnostics, and therapy. Accounts of Chemical Research. 2011; 44 (10): 842-852. DOI: 10.1021/ar200084x.

65. Nahrendorf M., Keliher E., Marinelli B., Leuschner F., Robbins C.S, Gerszten R.E., et al. Detection of macrophages in aortic aneurysms by nanoparticle positron emission tomography-computed tomography. Arteriosclerosis, Thrombosis, and Vascular Biology. 2011; 31 (4): 750-757. DOI: 10.1161/ATVBAHA.110.221499.

66. Tarkin J.M., Joshi F.R., Evans N.R., Chowdhury M.M., Figg N.L., Shah A.V., et al. Detection of Atherosclerotic Inflammation by 68Ga-DOTATATE PET Compared to [18F]FDG PET Imaging. Journal of American College of Cardiology. 2017; 69 (14): 1774-1791. DOI: 10.1016/j.jacc.2017.01.060.

67. Borchert T., Beitar L., Langer L.B.N., Polyak A., Wester H.J., Ross T.L., et al. Dissecting the target leukocyte subpopulations of clinically relevant inflammation radiopharmaceuticals. Journal of Nuclear Cardiology. 2019. Published online Oct 28. DOI: 10.1007/s12350-019-01929-z.

68. Tarkin J.M., Calcagno C., Dweck M.R., Evans N.R., Chowdhury M.M., Gopalan D., et al. 68Ga-DOTATATE PET Identifies Residual Myocardial Inflammation and Bone Marrow Activation After Myocardial Infarction. Journal of American College of Cardiology. 2019; 73 (19): 2489-2491. DOI: 10.1016/j.jacc.2019.02.052.

69. Tarkin J.M., Wall C., Gopalan D., Aloj L., Manavaki R., Fryer T.D., et al. Novel approach to imaging active takayasu arteritis using somatostatin receptor positron emission tomography/magnetic resonance imaging. Circulation: Cardiovascular Imaging. 2020; 13 (6): e010389. DOI: 10.1161/CIRCIMAGING.119.010389.

70. Wang X., Feng H., Zhao S., Xu J., Wu X., Cui J., et al. SPECT and PET radiopharmaceuticals for molecular imaging of apoptosis: from bench to clinic. Oncotarget. 2017; 8 (12): 20476-20495. DOI: 10.18632/oncotarget.14730.

71. Grierson J.R., Yagle K.J., Eary J.F., Tait J.F., Gibson D.F., Lewellen B., et al. Production of [F-18]fluoroannexin for imaging apoptosis with PET. Bioconjugate Chemistry. 2004; 15: 373–379. DOI: 10.1021/bc0300394.

72. Reshef A., Shirvan A., Akselrod-Ballin A., Wall A., Ziv I. Small-molecule biomarkers for clinical PET imaging of apoptosis. Journal of Nuclear Medicine. 2010; 51 (6): 837-840. DOI: 10.2967/jnumed.109.063917.

73. Matusiak N., van Waarde A., Bischoff R., Oltenfreiter R, van de Wiele Ch., Dierckx R., et al. Probes for Non-Invasive Matrix Metalloproteinase-Targeted Imaging With PET and SPECT. Current Pharmaceutical Design. 2013; 19 (25): 4647-4672. DOI: 10.2174/1381612811319250011.

74. auf dem Keller U., Bellac C.L., Li Y., Lou Y., Lange P.F., Ting R., et al.
Novel matrix metalloproteinase inhibitor [18F]marimastat-aryltrifluoroborate as a probe for in vivo positron emission tomography imaging in cancer. Cancer Research. 2010; 70 (19): 7562-7569. DOI: 10.1158/0008-5472.CAN-10-1584.

75. Stavropoulos S.W., Itkin M., Lakhani P., Carpenter J.P., Fairman R.M., Alavi A. Detection of endoleaks after endovascular aneurysm repair with use of technetium-99m sulfur colloid and (99m)Tc-labeled red blood cell scans. Journal of Vascular and Interventuinal Radiology. 2006; 17 (11): 1739-1743. DOI: 10.1097/01.RVI.0000241892.81074.1A.

76. Bourekas E.C., Tupler R.H., Turbiner E.H. Indium-111 imaging of an inflammatory abdominal aortic aneurysm. Journal of Nuclear Medicine. 1992; 33 (8): 1553-1555.

77. Hanson S.R., Kotzé H.F., Pieters H., Heyns A.D. Analysis of indium-111 platelet kinetics and imaging in patients with aortic grafts and abdominal aortic aneurysms. Arteriosclerosis. 1990; 10 (6): 1037-1044. DOI: 10.1161/01.ATV.10.6.1037.

78. Koutelou M.G., Asimacopoulos P.J., Mahmarian J.J., Kimball K.T., Verani M.S. Preoperative Risk Stratification by Adenosine Thallium 201 Single-Photon Emission Computed Tomography in Patients Undergoing Vascular Surgery. Journal of Nuclear Cardiology. 1995; 2 (5): 389-394. DOI: 10.1016/S1071-3581(05)80026-1.

79. de Vries E.F., Roca M., Jamar F., Israel O., Signore A. Guidelines for the labelling of leucocytes with (99m)Tc-HMPAO. Inflammation/Infection Taskgroup of the European Association of Nuclear Medicine. European Journal of Nuclear Medicine and Molecular Imaging. 2010; 37 (4): 842-848. DOI: 10.1007/s00259-010-1394-4.

80. Lishmanov Yu.B., Sazonova S.I., Chernov V.I., Knyazeva E.K., Evtushenko A.V. The scintigraphic diagnosis of inflammatory heart disease. Medical Radiology and Radiation Safety. 2004; 49 (2): 59-66.

81. Lee A., Biggs H., Chen S., Urriola N., Aggarwal S., Al-Gailani H., et al. SPECT/CT of Axillofemoral Graft Infection. Clinical Nuclear Medicine. 2008; 33 (5): 333-334. DOI: 10.1097/RLU.0b013e31816a7931.

82. Ryu S.W., Allman K.C. Native Aortic and Prosthetic Vascular Stent Infection on 99mTc-Labeled White Blood Cell Scintigraphy. Journal of Nuclear Medicine and Technology. 2014; 42 (2): 120-121. DOI: 10.2967/jnmt.113.127704.

83. Bonnard T., Yang G., Petiet A., Ollivier V., Haddad O., Arnaud D., et al.
Abdominal aortic aneurysms targeted by functionalized polysaccharide microparticles: a new tool for SPECT imaging. Theranostics. 2014; 4 (6): 592-603. DOI: 10.7150/thno.7757.

84. Brangsch J., Reimann C., Collettini F., Buchert R., Botnar R.M., Makowski M.R.
Molecular Imaging of Abdominal Aortic Aneurysms. Trends of Molecular Medicine. 2017; 23 (2): 150-164. DOI: 10.1016/j.molmed.2016.12.002.

85. Desbrée A., Bonnard T., Blanchardon E., Petiet A., Franck D., Chauvierre C., et al. Evaluation of Functionalized Polysaccharide Microparticles Dosimetry for SPECT Imaging Based on

Biodistribution Data of Rats. Molecular Imaging and Biology. 2015; 17 (4): 504-511. DOI: 10.1007/s11307-014-0812-6.

86. Razavian M., Zhang J., Nie L., Tavakoli S., Razavian N., Dobrucki L.W., et al. Molecular imaging of matrix metalloproteinase activation to predict murine aneurysm expansion in vivo. Journal of Nuclear Medicine. 2010; 51 (7): 1107-1115. DOI: 10.2967/jnumed.110.075259.

87. Golestani R., Razavian M., Nie L., Zhang J., Jung J.J., Ye Y., et al. Imaging vessel wall biology to predict outcome in abdominal aortic aneurysm. Circulation: Cardiovascular Imaging. 2015; 8 (1). DOI: 10.1161/CIRCIMAGING.114.002471.

88. Toczek J., Ye Y., Gona K., Kim H.Y., Han J., Razavian M., et al. Preclinical Evaluation of RYM1, a Matrix Metalloproteinase-Targeted Tracer for Imaging Aneurysm. Journal of Nuclear Medicine. 2017; 58 (8): 1318-1323. DOI: 10.2967/jnumed.116.188656.

89. Ye Y., Toczek J., Gona K., Kim H.Y., Han J., Razavian M., et al. Novel Arginine-containing Macrocyclic MMP Inhibitors: Synthesis, 99mTc-labeling, and Evaluation. Scientific Reports. 2018; 8 (1): 11647. DOI: 10.1038/s41598-018-29941-2.

90. Toczek J., Bordenave T., Gona K., Kim H.Y., Beau .F, Georgiadis D., et al.
Novel Matrix Metalloproteinase 12 Selective Radiotracers for Vascular Molecular Imaging. Journal of Medical Chemistry. 2019; 62 (21): 9743-9752. DOI: 10.1021/acs.jmedchem.9b01186.

91. Sarda-Mantel L., Michel J-B., Rouzet F., Martet G., Louedec L., Vanderheyden J-L., et al. (99m)Tc-annexin V and (111)In-antimyosin Antibody Uptake in Experimental Myocardial Infarction in Rats. European Journal of Nuclear Medicine and Molecular Imaging. 2006; 33 (3): 239-245. DOI: 10.1007/s00259-005-1900-2.

92. Blankenberg F.G., Katsikis P.D., Tait J.F., Davis R.E., Naumovski L., Ohtsuki K., et al.
In vivo detection and imaging of phosphatidylserine expression during programmed cell death. Proceedings of the National Academy of Sciences of the United States of America. 1998; 95 (11): 6349-54. DOI: 10.1073/pnas.95.11.6349.

93. Delvaeye T., Wyffels L., Deleye S., Lemeire K., Gonçalves A., Decrock E., et al. Noninvasive Whole-Body Imaging of Phosphatidylethanolamine as a Cell Death Marker Using 99mTc-Duramycin During TNF-Induced SIRS. Journal of Nuclear Medicine. 2018; 59 (7): 1140-1145. DOI: 10.2967/jnumed.117.205815.

94. Hu C., Tan H., Lin Q., Abudupataer M., Zhao Y., Li J., et al. SPECT/CT imaging of apoptosis in aortic aneurysm with radiolabeled duramycin. Apoptosis. 2019; 24 (9-10): 745-755. DOI; 10.1007/s10495-019-01563-7.

95. Palmieri L., Elvas F., Vangestel C., Pak K., Gray B., Stroobants S., et al. [99mTc]duramycin for cell death imaging: Impact of kit formulation, purification and species difference. Nuclear Medicine and Biology. 2018; 56: 1-9. DOI: 10.1016/j.nucmedbio.2017.08.005.

96. Hu Y., Liu G., Zhang H., Li Y., Gray B.D., Pak K.Y., et al. A Comparison of [99m Tc] Duramycin and [99m Tc] Annexin V in SPECT/CT Imaging Atherosclerotic Plaques. Molecular Imaging and Biology. 2018; 20(2): 249-259. DOI: 10.1007/s11307-017-1111-9.

References:

1. Sakalihasan N., Limet R., Defawe O.D. Abdominal aortic aneurysm. Lancet. 2005; 365 (9470): 1577-1589. DOI: 10.1016/S0140-6736(05)66459-8.

2. Erbel R., Aboyans V., Boileau C., Bossone E., Bartolomeo R.D., Eggebrecht H., et al. 2014 ESC Guidelines on the diagnosis and treatment of aortic diseases: Document covering acute and chronic aortic diseases of the thoracic and abdominal aorta of the adult. The Task Force for the Diagnosis and Treatment of Aortic Diseases of the European Society of Cardiology (ESC). European Heart Journal. 2014; 35 (41): 2873-2926. DOI: 10.1093/eurheartj/ehu281.

3. Hiratzka L.F., Bakris G.L., Beckman J.A., Bersin R.M., Carr V.F., Casey D.E. Jr., et al. 2010 ACCF/AHA/AATS/ACR/ASA/SCA/SCAI/SIR/STS/SVM guidelines for the diagnosis and management of patients with Thoracic Aortic Disease: a report of the American College of Cardiology Foundation/American Heart Association Task Force on Practice Guidelines, American Association for Thoracic Surgery, American College of Radiology, American Stroke Association, Society of Cardiovascular Anesthesiologists, Society for Cardiovascular Angiography and Interventions, Society of Interventional Radiology, Society of Thoracic Surgeons, and Society for Vascular Medicine. Circulation. 2010; 121 (13): 266-369. DOI: 10.1161/CIR.0b013e3181d4739e.

4. Mullan C.W., Mori M., Bin Mahmood S.U., Yousef S., Mangi A.A., Elefteriades J.A., et al. Incidence and characteristics of hospitalization for proximal aortic surgery for acute syndromes and for aneurysms in the USA from 2005 to 2014. European Journal of Cardiothoracic Surgery. 2020; 57 (3): 462-470. DOI: 10.1093/ejcts/ezaa067.

5. Fiorucci B., Banafsche R., Jerkku T., Pichlmaier M., Kölbel T., Rantner B., et al.
Thoracic Aortic Aneurysms - Diagnosis and Treatment Strategies. Deutsche Medizische Wochenschrift. 2019; 144 (3): 146-151. DOI: 10.1055/a-0648-0207.

6. Saeyeldin A.A., Velasquez C.A., Mahmood S.U.B., Brownstein A.J., Zafar M.A., Ziganshin B.A., et al. Thoracic aortic aneurysm: unlocking the "silent killer" secrets. General Thoracic Cardiovascular Surgery. 2019; 67 (1): 1-11. DOI: 10.1007/s11748-017-0874-x.

7. Elefteriades J.A., Ziganshin B.A. Paradigm for Detecting Silent Thoracic Aneurysm Disease. Seminars in Thoracic Cardiovascular Surgery. 2016; 28 (4): 776-782. DOI: 10.1053/j.semtcvs.2016.10.006.

8. Mokashi S.A., Svensson L.G. Guidelines for the management of thoracic aortic disease in 2017. General Thoracic Cardiovascular Surgery. 2019; 67 (1): 59-65. DOI: 10.1007/s11748-017-0831-8.

9. Bossone E., LaBounty T.M., Eagle K.A. Acute aortic syndromes: diagnosis and management, an update. European Heart Journal. 2018; 39 (9): 739-749. DOI: 10.1093/eurheartj/ehx319.

10. Czerny M., Schmidli J., Adler S., van den Berg J.C., Bertoglio L., Carrel T., et al. Editor's Choice - Current Options and Recommendations for the Treatment of Thoracic Aortic Pathologies Involving the Aortic Arch: An Expert Consensus Document of

the European Association for Cardio-Thoracic Surgery (EACTS) & the European Society for Vascular Surgery (ESVS). European Journal of Vascular and Endovascular Surgery. 2019; 57 (2): 165-198. DOI: 10.1016/j.ejvs.2018.09.016.

11. Cambria R.P., Clouse W.D., Davison J.K., Dunn P.F., Corey M., Dorer D. Thoracoabdominal aneurysm repair: results with 337 operations performed over a 15-year interval. Annals of Surgery. 2002; 236 (4): 471-479. DOI: 10.1097/00000658-200210000-00010.

12. Kim J.B., Spotnitz M., Lindsay M.E., MacGillivray T.E., Isselbacher E.M., Sundt T.M 3rd.
Risk of Aortic Dissection in the Moderately Dilated Ascending Aorta. Journal of American Collage of Cardioljgy. 2016; 68 (11): 1209-1219. DOI: 10.1016/j.jacc.2016.06.025.

13. Heuts S., Adriaans B.P., Rylski B., Mihl C., Bekkers S.C.A.M., Olsthoorn J.R., et al. Evaluating the diagnostic accuracy of maximal aortic diameter, length and volume for prediction of aortic dissection. Heart. 2020; 106: 892-897. DOI: 10.1136/heartjnl-2019-316251.

14. Malm B.J., Sadeghi M.M. Multi-modality molecular imaging of aortic aneurysms. Journal of Nuclear Cardiology. 2017; 24 (4): 1239-1245. DOI: 10.1007/s12350-017-0883-2.

15. Fanelli F., Dake M.D., Salvatori F.M., Pucci A., Mazzesi G., Lucatelli P., et al. Management strategies for thoracic stent-graft repair of distal aortic arch lesions: is intentional subclavian artery occlusion a safe procedure? European Radiology. 2009; 19 (10): 2407-2415. DOI: 10.1007/s00330-009-1433-3.

16. Chau K.H., Elefteriades J.A. Natural history of thoracic aortic aneurysms: size matters, plus moving beyond size. Progress in Cardiovascular Diseases. 2013; 56 (1): 74-80. DOI: 10.1016/j.pcad.2013.05.007.

17. Adriaans B.P., Wildberger J.E., Westenberg J.J.M., Lamb H.J., Schalla S. Predictive imaging for thoracic aortic dissection and rupture: moving beyond diameters. European Radiology. 2019; 29 (12): 6396-6404. DOI: 10.1007/s00330-019-06320-7.

18. Koechlin L., Macius E., Kaufmann J., Gahl B., Reuthebuch O., Eckstein F., et al. Aortic root and ascending aorta dimensions in acute aortic dissection. Perfusion. 2020; 35 (2): 131-137. DOI: 10.1177/0267659119858848.

19. Parish L.M., Gorman J.H. 3rd, Kahn S., Plappert T., St John-Sutton M.G., Bavaria G.E., et al. Aortic size in acute type A dissection: implications for preventive ascending aortic replacement. European Journal of Cardiothoracic Surgery. 2009; 35 (6): 941-946. DOI: 10.1016/j.ejcts.2008.12.047.

20. Ashton H.A., Buxton M.J., Day N.E., Kim L.G., Marteau T.M., Scott R.A.P., et al. Multicentre Aneurysm Screening Study Group. The Multicentre Aneurysm Screening Study (MASS) into the effect of abdominal aortic aneurysm screening on mortality in men: a randomised controlled trial. Lancet. 2002; 360 (9345): 1531-1539. DOI: 10.1016/S0140-6736(02)11522-4.

21. Pape L.A., Tsai T.T., Isselbacher E.M., Oh J.K., O'gara P.T., Evangelista A., et al. International Registry of Acute Aortic Dissection (IRAD) Investigators. Aortic diameter >or = 5.5 cm is not a good predictor of type A aortic dissection: observations from the International Registry of Acute Aortic Dissection (IRAD). Circulation. 2007; 116 (10): 1120-1127. DOI: 10.1161/CIRCULATIONAHA.107.702720.

22. Wang Z., Flores N., Lum M., Wisneski A.D., Xuan Y., Inman J., et al. Wall stress analyses in patients with ≥5 cm versus <5 cm ascending thoracic aortic aneurysm. The Journal of Thoracic Cardiovascular Surgery. 2020; 19: S0022-5223(20) 30456-6. In press. DOI: 10.1016/j.jtcvs.2020.02.046.

23. He R., Guo D.C., Estrera A.L., Safi H.J., Huynh T.T., Yin Z., et al. Characterization of the inflammatory and apoptotic cells in the aortas of patients with ascending thoracic aortic aneurysms and dissections. The Journal of Thoracic Cardiovascular Surgery. 2006; 131 (3): 671-678. DOI: 10.1016/j.jtcvs.2005.09.018.

24. Jia L-X., Zhang W.M., Zhang H.J., Li T.T., Wang Y.L. Q,in Y-W., et al. Mechanical stretch-induced endoplasmic reticulum stress, apoptosis and inflammation contribute to thoracic aortic aneurysm and dissection. The Journal of Pathology. 2015; 236 (3): 373-383. DOI: 10.1002/path.4534.

25. Jia L-X., Zhang W-M., Li T-T., Liu Y., Piao C-M., Ma Y-C., et al. ER stress dependent microparticles derived from smooth muscle cells promote endothelial dysfunction during thoracic aortic aneurysm and dissection. Clinical Science (Lond). 2017; 131 (12): 1287-1299. DOI: 10.1042/CS20170252.

26. Spartalis E., Spartalis M., Athanasiou A., Paschou S.A., Patelis N., Voudris V., et al. Endothelium in Aortic Aneurysm Disease: New Insights. Current Medical Chemistry. 2020; 27 (7): 1081-1088. DOI: 10.2174/0929867326666190923151959.

27. Ihling C., Szombathy T., Nampoothiri K., Haendeler J., Beyersdorf F., Uhl M., et al. Cystic medial degeneration of the aorta is associated with p53 accumulation, Bax upregulation, apoptotic cell death, and cell proliferation. Heart. 1999; 82 (3): 286-293. DOI: 10.1136/hrt.82.3.286.

28. MacRitchie N., Frleta-Gilchrist M., Sugiyama A., Lawton T., McInnes I.B., Maffia P.
Molecular imaging of inflammation - Current and emerging technologies for diagnosis and treatment. Pharmacology and Therapeutics. 2020; 211: 107550. DOI: 10.1016/j.pharmthera.2020.107550.

29. Syed M.B.J., Fletcher A.J., Dweck M.R., Forsythe R., Newby D.E. Imaging aortic wall inflammation. Trends of Cardiovascular Medicine. 2019; 29 (8): 440-448. DOI: 10.1016/j.tcm.2018.12.003.

30. Bucerius J., Hyafil F., Verberne H.J., Slart R.H., Lindner O., Sciagra R., et al. Position paper of the Cardiovascular Committee of the European Association of Nuclear Medicine (EANM) on PET imaging of atherosclerosis. European Journal of Nuclear Medicine and Molecular Imaging. 2016; 43 (4): 780-792. DOI: 10.1007/s00259-015-3259-3.

31. Bucerius J., Dijkgraaf I., Mottaghy F.M., Schurgers L.J. Target identification for the diagnosis and intervention of vulnerable atherosclerotic plaques beyond 18F-fluorodeoxyglucose positron emission tomography imaging: promising tracers on the horizon. European Journal of Nuclear Medicine and Molecular Imaging. 2019; 46 (1): 251-265. DOI: 10.1007/s00259-018-4176-z.

32. Bruls S., Courtois A., Nusgens B., Defraigne J-O., Delvenne Ph., Hustinx R., et al. 18F-FDG PET/CT in the Management of Aortitis. Clinical Nuclear Medicine. 2016; 41 (1): 28-33. DOI: 10.1097/RLU.0000000000001016.

33. Singh P., Almarzooq Z., Salata B., Devereux R.B. Role of molecular imaging with positron emission tomographic in aortic aneurysms. Journal of Thoracic Diseases. 2017; 9 (4): 333-342. DOI: 10.21037/jtd.2017.04.18.

34. Kim J., Song H.C. Role of PET/CT in the Evaluation of Aortic Disease. Chonnam Medical Journal. 2018; 54 (3): 143-152. DOI: 10.4068/cmj.2018.54.3.143.

35. Nchimi A., Cheramy-Bien J.P., Gasser T.C., Namur G., Gomez P., Seidel L., et al. Multifactorial relationship between 18F-fluoro-deoxy-glucose positron emission tomography signaling and biomechanical properties in unruptured aortic aneurysms. Circulation: Cardiovascular Imaging. 2014; 7 (1): 82-91. DOI: 10.1161/CIRCIMAGING.112.000415.

36. Kuehl H., Eggebrecht H., Boes T., Antoch G., Rosenbaum S., Ladd S., et al. Detection of inflammation in patients with acute aortic syndrome: comparison of FDG-PET/CT imaging and serological markers of inflammation. Heart. 2008; 94 (11): 1472-7. DOI: 10.1136/hrt.2007.127282.

37. Sakalihasan N., Van Damme H., Gomez P., Rigo P., Lapiere C.M., Nusgens B., et al. Positron emission tomography (PET) evaluation of abdominal aortic aneurysm (AAA). European Journal of Vascular and Endovascular Surgery. 2002; 23 (5): 431-436. DOI: 10.1053/ejvs.2002.1646.

38. Kotze C.W., Menezes L.J., Endozo R., Groves A.M., Ell P.J., Yusuf S.W. Increased metabolic activity in abdominal aortic aneurysm detected by 18F-fluorodeoxyglucose (18F-FDG) positron emission tomography/computed tomography (PET/CT). European Journal of Vascular and Endovascular Surgery. 2009; 38: 93–99. DOI: 10.1016/j.ejvs.2008.12.016.

39. Reeps C., Essler M., Pelisek J., Seidl S., Eckstein H.H., Krause B.J. Increased 18F-fluorodeoxyglucose uptake in abdominal aortic aneurysms in positron emission/computed tomography is associated with inflammation, aortic wall instability, and acute symptoms. Journal of Vascular Surgery. 2008; 48: 417–424. DOI: 10.1016/j.jvs.2008.03.059.

40. Jalalzadeh H., Indrakusuma R., Planken R.N., Legemate D.A., Koelemay M.J., Balm R.
Inflammation as a Predictor of Abdominal Aortic Aneurysm Growth and Rupture: A Systematic Review of Imaging Biomarkers. European Journal of Vascular and Endovascular Surgery. 2016; 52 (3): 333-342. DOI: 10.1016/j.ejvs.2016.05.002.

41. Lee H., Paeng J.C., Kim K.H., Cheon G.J., Lee D.S., Chung J.K., et al.
Correlation of FDG PET/CT Findings with Long-Term Growth and Clinical Course of Abdominal Aortic Aneurysm. Nuclear Medicine and Molecular Imaging. 2018; 52 (1): 46-52. DOI: 10.1007/s13139-017-0482-9.

42. Kotze C.W., Groves A.M., Menezes L.J., Harvey R., Endozo R., Kayani I.A., et al. What is the relationship between ^{18}F-FDG aortic aneurysm uptake on PET/CT and future growth rate? European Journal of Nuclear Medicine and Molecular Imaging. 2011; 38 (8): 1493-1499. DOI: 10.1007/s00259-011-1799-8.

43. Barwick T.D., Lyons O.T.A., Mikhaeel N.G., Waltham M., O'Doherty M.J. 18F-FDG PET-CT uptake is a feature of both normal diameter and aneurysmal aortic wall and is not related to aneurysm size. European Journal of Nuclear Medicine and Molecular Imaging. 2014; 41 (12): 2310-8. DOI: 10.1007/s00259-014-2865-9.

44. Kotze C.W., Rudd J.H.F., Ganeshan B., Menezes L.J., Brookes J., Agu O., et al. CT Signal Heterogeneity of Abdominal Aortic Aneurysm as a Possible Predictive Biomarker for Expansion. Atherosclerosis. 2014; 233 (2): 510-517. DOI: 10.1016/j.atherosclerosis.2014.01.001.

45. Morel O., Mandry D., Micard E., Kauffmann C., Lamiral Z., Verger A., et al. Evidence of Cyclic Changes in the Metabolism of Abdominal Aortic Aneurysms During Growth Phases: ^{18}F-FDG PET Sequential Observational Study. Journal of Nuclear Medicine. 2015; 56 (7): 1030-1035. DOI: 10.2967/jnumed.114.146415.

46. Nie M.X., Zhang X.H., Yan Y.F., Zhao Q.M. Relationship between inflammation and progression of an abdominal aortic aneurysm in a rabbit model based on 18F-FDG PET/CT imaging. Vascular. 2018; 26 (6): 571-580. DOI: 10.1177/1708538118768126.

47. Nchimi A., Cheramy-Bien J.P., Gasser T.C., Namur G., Gomez P., Seidel L., et al. Multifactorial relationship between 18F-fluoro-deoxy-glucose positron emission tomography signaling and biomechanical properties in unruptured aortic aneurysms. Circulation: Cardiovascular Imaging. 2014; 7 (1): 82-91. DOI: 10.1161/CIRCIMAGING.112.000415.

48. Tahara N., Hirakata S., Okabe K., Tahara A., Honda A., Igata S., et al. FDG-PET/CT images during 5 years before acute aortic dissection. European Heart Journal. 2016; 37 (24): 1933. DOI: 10.1093/eurheartj/ehw075.

49. Shaikh S, Brittenden J, Lahiri R, Brown PA, Thies F, Wilson HM.
Macrophage subtypes in symptomatic carotid artery and femoral artery plaques. European Journal of Vascular and Endovascular Surgery. 2012; 44 (5): 491-497. DOI: 10.1136/hrt.2007.127282.

50. Palombo D., Morbelli S., Spinella G., Pane B., Marini C., Rousas N., et al. A positron emission tomography/computed tomography (PET/CT) evaluation of asymptomatic abdominal aortic aneurysms: another point of view. Annals of Vascular Surgery. 2012; 26 (4): 491-499. DOI: 10.1016/j.avsg.2011.05.038.

51. Marini C., Morbelli S., Armonino R., Spinella G., Riondato M., Massollo M., et al. Direct relationship between cell density and FDG uptake in asymptomatic aortic aneurysm close to surgical threshold: an in vivo and in vitro study. European Journal of Nuclear Medicine and Molecular Imaging. 2012; 39 (1): 91-101. DOI: 10.1007/s00259-011-1955-1.

52. Kokje V.B.C., Hamming J.F., Lindeman J.H.N. Editor's Choice - Pharmaceutical Management of Small Abdominal Aortic Aneurysms: A Systematic Review of the Clinical Evidence. European Journal of Vascular and Endovascular Surgery. 2015; 50 (6): 702-713. DOI: 10.1016/j.ejvs.2015.08.010.

53. Cagnin A., Kassiou M., Meikle S.R., Banati R.B. Positron emission tomography imaging of neuroinflammation. Neurotherapeutics. 2007; 4 (3): 443-52. DOI: 10.1016/j.nurt.2007.04.006.

54. Ammirati E., Moroni F., Pedrotti P., Scotti I., Magnoni M., Bozzolo E.P., et al. Non-Invasive Imaging of Vascular Inflammation. Frontiers in Immunology. 2014; 5: 399. DOI: 10.3389/fimmu.2014.00399.

55. Therkildsen P., Nielsen B.D., Hansen I.T., Keller K.K., Steiniche T., Gormsen L.C., et al. Acetylcholinesterase-associated inflammation in patients with giant cell arteritis. Evaluation by histology and 11C-donepezil PET/CT. Clinical and experimental rheumatology. 2019; 37 (2): 20-25.

56. Canat X., Carayon P., Bouaboula M., Cahard D., Shire D., Roque C., et al.
Distribution profile and properties of peripheral-type benzodiazepine receptors on human hemopoietic cells. Life Science. 1993; 52 (1): 107-118. DOI: 10.1016/0024-3205(93)90293-C.

57. Pugliese F., Gaemperli O., Kinderlerer A.R., Lamare F., Shalhoub J., Davies A.H., et al. Imaging of vascular inflammation with [11C]-PK11195 and positron emission tomography/computed tomography angiography. Journal of American

College of Cardiology. 2010; 56 (8): 653-661. DOI: 10.1016/j.jacc.2010.02.063.

58. Lamare F., Hinz R., Gaemperli O., Pugliese F., Mason J.C., Spinks T., et al. Detection and quantification of large-vessel inflammation with 11C-(R)-PK11195 PET/CT. Journal of Nuclear Medicine. 2011; 52 (1): 33-39. DOI: 10.2967/jnumed.110.079038.

59. Ammirati E., Moroni F., Magnoni M., Busnardo E., Di Terlizzi S., Villa C., et al. Carotid artery plaque uptake of 11C-PK11195 inversely correlates with circulating monocytes and classical CD14++CD16- monocytes expressing HLA-DR. Intirnational Journal of Cardiology and Heart Vascular. 2018; 21: 32-35. DOI: 10.1016/j.ijcha.2018.09.005.

60. Jørgensen N.P., Alstrup A.K., Mortensen F.V., Knudsen K., Jakobsen S., Madsen L.B., et al. Cholinergic PET imaging in infections and inflammation using (11)C-donepezil and (18)F-FEOBV. European Journal of Nuclear Medicine and Molecular Imaging. 2017; 44 (3): 449-458. DOI: 10.1007/s00259-016-3555-6.

61. Jarrett B.R., Gustafsson B., Kukis D.L., Louie A.Y. Synthesis of 64Cu-labeled magnetic nanoparticles for multimodal imaging. Bioconjugate Chemistry. 2008; 19 (7): 1496-1504. DOI: 10.1021/bc800108v.

62. Leung K. 64Cu-1,4,7,10-Tetraazacyclododecane-N,N',N'',N'''-tetraacetic acid-iron oxide-c(RGDyK) nanoparticles. In: Molecular Imaging and Contrast Agent Database (MICAD). Bethesda (MD): National Center for Biotechnology Information (US); 2004–2013.

63. Keliher E.J., Yoo J., Nahrendorf M., Lewis J.S., Marinelli B., Newton A., et al. 89Zr-labeled dextran nanoparticles allow in vivo macrophage imaging. Bioconjugate Chemistry. 2011; 22 (12): 2383-2389. DOI: 10.1021/bc200405d.

64. Tassa C., Shaw S.Y., Weissleder R. Dextran-coated iron oxide nanoparticles: a versatile platform for targeted molecular imaging, molecular diagnostics, and therapy. Accounts of Chemical Research. 2011; 44 (10): 842-852. DOI: 10.1021/ar200084x.

65. Nahrendorf M., Keliher E., Marinelli B., Leuschner F., Robbins C.S, Gerszten R.E., et al. Detection of macrophages in aortic aneurysms by nanoparticle positron emission tomography-computed tomography. Arteriosclerosis, Thrombosis, and Vascular Biology. 2011; 31 (4): 750-757. DOI: 10.1161/ATVBAHA.110.221499.

66. Tarkin J.M., Joshi F.R., Evans N.R., Chowdhury M.M., Figg N.L., Shah A.V., et al. Detection of Atherosclerotic Inflammation by 68Ga-DOTATATE PET Compared to [18F]FDG PET Imaging. Journal of American College of Cardiology. 2017; 69 (14): 1774-1791. DOI: 10.1016/j.jacc.2017.01.060.

67. Borchert T., Beitar L., Langer L.B.N., Polyak A., Wester H.J., Ross T.L., et al. Dissecting the target leukocyte subpopulations of clinically relevant inflammation radiopharmaceuticals. Journal of Nuclear Cardiology. 2019. Published online Oct 28. DOI: 10.1007/s12350-019-01929-z.

68. Tarkin J.M., Calcagno C., Dweck M.R., Evans N.R., Chowdhury M.M., Gopalan D., et al. 68Ga-DOTATATE PET Identifies Residual Myocardial Inflammation and Bone Marrow Activation After Myocardial Infarction. Journal of American College of Cardiology. 2019; 73 (19): 2489-2491. DOI: 10.1016/j.jacc.2019.02.052.

69. Tarkin J.M., Wall C., Gopalan D., Aloj L., Manavaki R., Fryer T.D., et al. Novel approach to imaging active takayasu arteritis using somatostatin receptor positron emission tomography/magnetic resonance imaging. Circulation: Cardiovascular Imaging. 2020; 13 (6): e010389. DOI: 10.1161/CIRCIMAGING.119.010389.

70. Wang X., Feng H., Zhao S., Xu J., Wu X., Cui J., et al. SPECT and PET radiopharmaceuticals for molecular imaging of apoptosis: from bench to clinic. Oncotarget. 2017; 8 (12): 20476-20495. DOI: 10.18632/oncotarget.14730.

71. Grierson J.R., Yagle K.J., Eary J.F., Tait J.F., Gibson D.F., Lewellen B., et al. Production of [F-18]fluoroannexin for imaging apoptosis with PET. Bioconjugate Chemistry. 2004; 15: 373–379. DOI: 10.1021/bc0300394.

72. Reshef A., Shirvan A., Akselrod-Ballin A., Wall A., Ziv I. Small-molecule biomarkers for clinical PET imaging of apoptosis. Journal of Nuclear Medicine. 2010; 51 (6): 837-840. DOI: 10.2967/jnumed.109.063917.

73. Matusiak N., van Waarde A., Bischoff R., Oltenfreiter R, van de Wiele Ch., Dierckx R., et al. Probes for Non-Invasive Matrix Metalloproteinase-Targeted Imaging With PET and SPECT. Current Pharmaceutical Design. 2013; 19 (25): 4647-4672. DOI: 10.2174/1381612811319250011.

74. auf dem Keller U., Bellac C.L., Li Y., Lou Y., Lange P.F., Ting R., et al.

Novel matrix metalloproteinase inhibitor [18F]marimastat-aryltrifluoroborate as a probe for in vivo positron emission tomography imaging in cancer. Cancer Research. 2010; 70 (19): 7562-7569. DOI: 10.1158/0008-5472.CAN-10-1584.

75. Stavropoulos S.W., Itkin M., Lakhani P., Carpenter J.P., Fairman R.M., Alavi A. Detection of endoleaks after endovascular aneurysm repair with use of technetium-99m sulfur colloid and (99m)Tc-labeled red blood cell scans. Journal of Vascular and Interventuinal Radiology. 2006; 17 (11): 1739-1743. DOI: 10.1097/01.RVI.0000241892.81074.1A.

76. Bourekas E.C., Tupler R.H., Turbiner E.H. Indium-111 imaging of an inflammatory abdominal aortic aneurysm. Journal of Nuclear Medicine. 1992; 33 (8): 1553-1555.

77. Hanson S.R., Kotzé H.F., Pieters H., Heyns A.D. Analysis of indium-111 platelet kinetics and imaging in patients with aortic grafts and abdominal aortic aneurysms. Arteriosclerosis. 1990; 10 (6): 1037-1044. DOI: 10.1161/01.ATV.10.6.1037.

78. Koutelou M.G., Asimacopoulos P.J., Mahmarian J.J., Kimball K.T., Verani M.S. Preoperative Risk Stratification by Adenosine Thallium 201 Single-Photon Emission Computed Tomography in Patients Undergoing Vascular Surgery. Journal of Nuclear Cardiology. 1995; 2 (5): 389-394. DOI: 10.1016/S1071-3581(05)80026-1.

79. de Vries E.F., Roca M., Jamar F., Israel O., Signore A. Guidelines for the labelling of leucocytes with (99m)Tc-HMPAO. Inflammation/Infection Taskgroup of the European Association of Nuclear Medicine. European Journal of Nuclear Medicine and Molecular Imaging. 2010; 37 (4): 842-848. DOI: 10.1007/s00259-010-1394-4.

80. Lishmanov Yu.B., Sazonova S.I., Chernov V.I., Knyazeva E.K., Evtushenko A.V. The scintigraphic diagnosis of inflammatory heart disease. Medical Radiology and Radiation Safety. 2004; 49 (2): 59-66.

81. Lee A., Biggs H., Chen S., Urriola N., Aggarwal S., Al-Gailani H., et al. SPECT/CT of Axillofemoral Graft Infection. Clinical Nuclear Medicine. 2008; 33 (5): 333-334. DOI: 10.1097/RLU.0b013e31816a7931.

82. Ryu S.W., Allman K.C. Native Aortic and Prosthetic Vascular Stent Infection on 99mTc-Labeled White Blood Cell Scintigraphy. Journal of Nuclear Medicine and Technology. 2014; 42 (2): 120-121. DOI: 10.2967/jnmt.113.127704.

83. Bonnard T., Yang G., Petiet A., Ollivier V., Haddad O., Arnaud D., et al.
Abdominal aortic aneurysms targeted by functionalized polysaccharide microparticles: a new tool for SPECT imaging. Theranostics. 2014; 4 (6): 592-603. DOI: 10.7150/thno.7757.

84. Brangsch J., Reimann C., Collettini F., Buchert R., Botnar R.M., Makowski M.R.
Molecular Imaging of Abdominal Aortic Aneurysms. Trends of Molecular Medicine. 2017; 23 (2): 150-164. DOI: 10.1016/j.molmed.2016.12.002.

85. Desbrée A., Bonnard T., Blanchardon E., Petiet A., Franck D., Chauvierre C., et al. Evaluation of Functionalized Polysaccharide Microparticles Dosimetry for SPECT Imaging Based on Biodistribution Data of Rats. Molecular Imaging and Biology. 2015; 17 (4): 504-511. DOI: 10.1007/s11307-014-0812-6.

86. Razavian M., Zhang J., Nie L., Tavakoli S., Razavian N., Dobrucki L.W., et al. Molecular imaging of matrix metalloproteinase activation to predict murine aneurysm expansion in vivo. Journal of Nuclear Medicine. 2010; 51 (7): 1107-1115. DOI: 10.2967/jnumed.110.075259.

87. Golestani R., Razavian M., Nie L., Zhang J., Jung J.J., Ye Y., et al. Imaging vessel wall biology to predict outcome in abdominal aortic aneurysm. Circulation: Cardiovascular Imaging. 2015; 8 (1). DOI: 10.1161/CIRCIMAGING.114.002471.

88. Toczek J., Ye Y., Gona K., Kim H.Y., Han J., Razavian M., et al. Preclinical Evaluation of RYM1, a Matrix Metalloproteinase-Targeted Tracer for Imaging Aneurysm. Journal of Nuclear Medicine. 2017; 58 (8): 1318-1323. DOI: 10.2967/jnumed.116.188656.

89. Ye Y., Toczek J., Gona K., Kim H.Y., Han J., Razavian M., et al. Novel Arginine-containing Macrocyclic MMP Inhibitors: Synthesis, 99mTc-labeling, and Evaluation. Scientific Reports. 2018; 8 (1): 11647. DOI: 10.1038/s41598-018-29941-2.

90. Toczek J., Bordenave T., Gona K., Kim H.Y., Beau .F, Georgiadis D., et al.
Novel Matrix Metalloproteinase 12 Selective Radiotracers for Vascular Molecular Imaging. Journal of Medical Chemistry. 2019; 62 (21): 9743-9752. DOI: 10.1021/acs.jmedchem.9b01186.

91. Sarda-Mantel L., Michel J-B., Rouzet F., Martet G., Louedec L., Vanderheyden J-L., et al. (99m)Tc-annexin V and (111)In-antimyosin Antibody Uptake in Experimental Myocardial Infarction in Rats. European Journal of Nuclear Medicine and Molecular Imaging. 2006; 33 (3): 239-245. DOI: 10.1007/s00259-005-1900-2.

92. Blankenberg F.G., Katsikis P.D., Tait J.F., Davis R.E., Naumovski L., Ohtsuki K., et al.
In vivo detection and imaging of phosphatidylserine expression during programmed cell death. Proceedings of the National Academy of Sciences of the United States of America. 1998; 95 (11): 6349-54. DOI: 10.1073/pnas.95.11.6349.

93. Delvaeye T., Wyffels L., Deleye S., Lemeire K., Gonçalves A., Decrock E., et al. Noninvasive Whole-Body Imaging of Phosphatidylethanolamine as a Cell Death Marker Using 99mTc-Duramycin During TNF-Induced SIRS. Journal of Nuclear Medicine. 2018; 59 (7): 1140-1145. DOI: 10.2967/jnumed.117.205815.

94. Hu C., Tan H., Lin Q., Abudupataer M., Zhao Y., Li J., et al. SPECT/CT imaging of apoptosis in aortic aneurysm with radiolabeled duramycin. Apoptosis. 2019; 24 (9-10): 745-755. DOI; 10.1007/s10495-019-01563-7.

95. Palmieri L., Elvas F., Vangestel C., Pak K., Gray B., Stroobants S., et al. [99mTc]duramycin for cell death imaging: Impact of kit formulation, purification and species difference. Nuclear Medicine and Biology. 2018; 56: 1-9. DOI: 10.1016/j.nucmedbio.2017.08.005.

96. Hu Y., Liu G., Zhang H., Li Y., Gray B.D., Pak K.Y., et al. A Comparison of [99m Tc] Duramycin and [99m Tc] Annexin V in SPECT/CT Imaging Atherosclerotic Plaques. Molecular Imaging and Biology. 2018; 20(2): 249-259. DOI: 10.1007/s11307-017-1111-9.

НАУЧНЫЙ ОБЗОР

ОБЗОР ПОДХОДОВ К МАССОВОМУ СКРИНИНГУ РАКА МОЛОЧНОЙ ЖЕЛЕЗЫ В РОССИИ И МИРЕ

Держевецкая К.С.

ФГБОУ ДПО РМАНПО Минздрава России. г. Москва, Россия.

Во всем мире рак молочной железы (РМЖ) занимает первое место в структуре онкологических заболеваний у женщин. РМЖ распространен не только в развитых странах, но и в странах с развивающейся экономикой, на которые приходится 58% смертей от этого заболевания.

Основным направлением в борьбе с РМЖ является его выявление на ранних доклинических стадиях. Цифровая маммография рекомендована ВОЗ как основной метод для проведения скрининга РМЖ. Скрининговые программы, с использованием маммографии, применяются во многих странах мира и оказывают значительное влияние на увеличение выживаемости и снижение смертности от РМЖ. Раннее выявление позволяет начать своевременное лечение с применением органосохраняющих технологий.

Маммографический скрининг получил поддержку мировых онкологических организаций сравнительно недавно. GLOBOCAN опубликовала в 2008 г. результаты массовых скрининговых программ за 2004-2008 гг., которые проходили в 12 странах и показали перспективные результаты.

В России маммографический скрининг активно внедряется на всей территории страны. Уровень внедрения в разных регионах отличается достаточно сильно и зависит, в том числе, от оснащенности диагностическим маммографическим оборудованием, обеспеченности квалифицированными врачами-рентгенологами и рентгенолаборантами, которые специализируются на диагностике заболеваний молочных желез.

Большинство стран постепенно внедряют в свои системы здравоохранения массовый скрининг РМЖ, но подходы к организации и методам маммографического скрининга в разных странах значительно отличаются, что говорит о продолжающемся поиске наиболее эффективных организационных методик к его проведению и внедрению новых технологий.

Ключевые слова: рак молочной железы, онкология молочных желез, скрининг рака молочной железы, маммографический скрининг.

Контактный автор: Держевецкая К.С., e-mail: kseniya_dark@mail.ru

Для цитирования: Держевецкая К.С. Обзор подходов к массовому скринингу рака молочной железы в России и мире. REJR 2020; 10(4):225-236. DOI:10.21569/2222-7415-2020-10-4-225-236.

Статья получена: **23.08.20** **Статья принята:** **22.09.20**

OVERVIEW OF APPROACHES TO BREAST CANCER SCREENING IN RUSSIA AND IN THE WORLD

Drzhevetskaya K.S.

FSBEI FPE RMACPE MON. Moscow, Russia.

All over the world, breast cancer (BC) ranks first in the structure of oncological diseases in women. Breast cancer is common not only in developed countries but also in emerging economies, which account for 58% of deaths from this disease.

The main direction in the fight against breast cancer is its detection in the early preclinical stages. Digital mammography is recommended by WHO as the main method for breast cancer screening. Screening programs using mammography are used in many coun-

tries of the world and have a significant impact on increasing survival and reducing mortality from breast cancer. Early detection allows to start timely treatment using organ-preserving technologies.

Mammographic screening has received support from the world's cancer organizations relatively recently. GLOBOCAN published in 2008 the results of mass screening programs for 2004-2008, which took place in 12 countries and showed promising results.

In Russia, mammography screening is being actively implemented throughout the country. The level of implementation in different regions differs quite strongly and depends, inter alia, on the availability of diagnostic mammographic equipment, the availability of qualified radiologists and radiographers who specialize in the diagnosis of breast diseases.

Most countries are gradually introducing mass screening for breast cancer into their health systems, but the approaches to the organization and methods of mammographic screening in different countries differ significantly, which indicates a continuing search for the most effective organizational methods for its implementation and the introduction of new technologies.

Keywords: breast cancer, cancer of the mammary glands, the breast cancer screening, mammographic screening.

Corresponding author: Drzhevetskaya K.S., e-mail: kseniya_dark@mail.ru

For citation: Drzhevetskaya K.S. Overview of approaches to breast cancer screening in Russia and in the world. REJR 2020; 10(4):225-236. DOI:10.21569/2222-7415-2020-10-4-225-236.

.

Received: **23.08.20** **Accepted:** **22.09.20**

По данным Всемирной организации здравоохранения (ВОЗ), рак молочной железы является ведущим онкологическим заболеванием у женщин во всем мире. В 2018 году смертность от РМЖ составила 626 679, а число новых случаев 2 088 849 (Global Health Estimates, WHO, 2018). Считается, что РМЖ является заболеванием развитых стран, однако, почти 50% случаев РМЖ и 58% смертей приходится на страны с развивающейся экономической системой, что связано с недостаточным уровнем диагностики [1].

Статистическое исследование института Герцена, проведенное в 2017 г., показало, что РМЖ занимал 1-е место в структуре онкологической заболеваемости женского населения стран СНГ (21,1%) (Каприн А.Д., Старинский В.В., Петрова Г.В., 2017). В странах Европы за 2018 год было зарегистрировано более 400 тысяч новых случаев РМЖ (American Canser Society, 2019). В мире ежегодно регистрируется более 1 млн. новых случаев. В структуре смертности женщин РМЖ составляет 17,1%. На сегодняшний день очевидно, что из-за мультифакторного происхождения и множества форм, реальных способов предотвратить РМЖ нет. По данным экспертов ВОЗ, угрожающей тенденцией последних 10 лет является «омоложение» РМЖ [2, 3].

В Российской Федерации (РФ) ситуацию с РМЖ нельзя назвать простой и однозначной. Так, показатель распространенности РМЖ в РФ за последнее десятилетие вырос на 30,3% (489,6 на 100 тысяч человек в 2019 году). Наиболее значительный рост отмечается в возрастной группе от 19 до 39 лет [4 - 6].

Очень высокая смертность, по отношению к заболеваемости РМЖ, является еще одной серьёзной проблемой для России. В 2019 году она составляла 31% от количества вновь выявленных случаев. Это свидетельствует о том, что каждый год на 100 женщин, впервые заболевших РМЖ, 31 умирает [7].

С другой стороны, данные ВОЗ и работа Nelson H.D., Fu R., Cantor A. et al. указывают на существенно более низкое отношение смертности к заболеваемости от РМЖ в странах, где работают популяционные скрининговые программы: Нидерланды – 18,2%, Швеция – 16,7% и Финляндия, где этот показатель составляет 15,2% [8].

Все это заставляет искать подходы, которые позволят более эффективно выявлять РМЖ на ранних доклинических стадиях.

Скрининг рака молочной железы в зарубежных странах.

Современное здравоохранение постепенно смещает акцент с лечения заболеваний на их профилактику и превентивную медицину. Большое внимание в вопросах борьбы с РМЖ уделяется вторичной профилактике, которая позволяет выявлять заболевание на ранних стадиях и успешно его лечить. Основой вторичной

профилактики РМЖ являются скрининговые программы, которые подразумевают массовое обследование потенциально здорового женского населения [9 - 15].

Международное агентство по изучению рака и Всемирная организация здравоохранения регулярно проводят анализ технологий проведения скрининга РМЖ. В настоящее время эти организации рекомендуют маммографию, как единственный вариант массового скрининга с доказанным положительным результатом. Эффективность маммографии (как пленочной, так и цифровой) была доказана в 7 проспективных исследованиях для всех женщин в возрасте от 50 до 69 лет без учета групп риска [16, 17].

Nelson H.D., Fu R., Cantor A. et al. пишут о 8 рандомизированных контролируемых популяционных исследованиях, которые доказали эффективность популяционного маммографического скрининга. Эти исследования были проведены в США, Великобритании, Швеции и 2 исследования в Канаде [8, 18, 19].

Шведское исследование было самым продолжительным. Период наблюдения составил 29 лет. Tabar L., Chen T.H-H., Hsu C-Y. et al. отмечают, что в этом исследовании продемонстрировано снижение смертности от РМЖ среди тех женщин, которым проводился маммографический скрининг без клинического обследования молочных желез [20].

Deandrea S и соавт. отмечают, что Совет Европейского союза в 2003 году предложил осуществлять программы популяционного скрининга РМЖ с помощью классической маммографии женщинам, в возрасте 50 – 69 лет, каждые два года. В предложении отмечалось обеспечение равного доступа к скринингу всех слоев населения. В 2014 году было проведено исследование скрининговых программ по выявлению РМЖ в странах Евросоюза. По результатам опроса авторами были сделаны выводы, что национальные программы популяционного скрининга РМЖ, основанные на рутинной маммографии, существуют в большинстве стран-членов ЕС. Однако все еще существуют различия в способах реализации программ скрининга как по рекомендуемому возрастному диапазону, так и по полноте охвата всех слоев населения [21 - 23].

Скрининг РМЖ дает результаты не сразу. На данную тему были проведены исследования, которые показали, что снижение смертности от РМЖ при раннем выявлении инвазивного рака происходит через 5-7 лет с момента начала скрининга. Проведенные рандомизированные контролируемые исследования показывают, что скрининг с использованием маммографии снижает смертность от РМЖ на 20-25% в возрастной группе 50-69 лет [24, 25].

В развитых странах, в которых скрининг охватывает более 70% женщин в возрасте от 50 до 69 лет, смертность от РМЖ снизилась на 20-30% [24, 25].

Маммографический скрининг женщин 40-69 лет в Соединенных Штатах Америки позволил в 80% случаев диагностировать опухоли размером не более 1 см. Экономическая и медицинская эффективность массового маммографического скрининга оценена Международным агентством по изучению рака. При внедрении маммографического скрининга РМЖ на национальном уровне, его первоначальная стоимость составляла примерно 2500 долларов США в пересчете на одну пациентку, но уже через 5-7 лет стоимость скрининга и лечения выявленного РМЖ снизилась в 4 раза [26, 27].

По мнению Семиглазова В.Ф. при анализе некоторых программ массового скрининга по принципу «стоимость-эффективность» было выявлено, что стоимость одного спасенного года жизни варьирует от 3 до 8 тыс. евро для женщин 50 - 69 лет, которым он проводится каждые 2 года [28 - 31].

Одним из ключевых факторов увеличения риска возникновения РМЖ является возраст старше 50 лет. Данный фактор является единственным «естественным» фактором риска развития РМЖ. В связи с этим в 20 странах (всего общенациональный маммологический скрининг проводят в 22 странах) 50-летний возраст женщины определен как нижний возрастной начала пика, а 69 лет как верхний [32].

Perry N., Broeders M., de Wolf C. et al. в своей статье пишут о том, что в 2006 году Европейская Комиссия совместно с EBCN (European Breast Cancer Network), EUREF (European Reference Organisation for Quality Assured Breast Screening and Diagnostic Services) и EUSOMA (European Society of Breast Cancer Specialists) разработали 4-е издание «Европейские руководящие принципы по обеспечению качества скрининга и диагностики рака молочной железы» [33].

Дополнения к этому документу были опубликованы в 2013 году и касались применения цифровой маммографии.

4-е издание «Европейских руководящих принципов по обеспечению качества скрининга и диагностики рака молочной железы» с дополнениями от 2013 года содержит основные факторы, которые позволяют говорить о высокой эффективности популяционного маммографического скрининга. Это использование современных цифровых маммографических систем, высокое качество организации и проведения маммографического исследования, регулярный контроль качества проводимых исследований, высокое качество двойного независимого чтения маммограмм, оперативное дообследование

и лечение в случаях выявления признаков РМЖ, непрерывное обучение рентгенологов и рентгенолаборантов и охват скринингом более 70% в группах риска [33].

Включение цифровой маммографии в качестве основной методики для маммографического скрининга не случайно. Главными ее преимуществами являются: высокая разрешающая способность и четкость получаемого изображения, а также возможность постобработки изображения в специализированном программном обеспечении. Для ранней диагностики РМЖ необходимо визуализировать патологические очаги менее 1 мм. Такую возможность аналоговые маммографы дать не могут. Еще одним немаловажным плюсом цифровой маммографии является снижение лучевой нагрузки на пациентку, в том числе за счет выбора параметров экспонирования исследования. Это позволяет избежать проведения повторных исследований и дополнительного облучения. Помимо вышеперечисленных преимуществ, цифровая маммография открыла широкие возможности для создания централизованных цифровых хранилищ маммограмм, сравнения только что выполненных изображений с архивными, передача исследований для получения второго мнения, а также позволяет осуществить автоматический анализ изображений с помощью технологий искусственного интеллекта.

Несмотря на очевидные преимущества цифровой маммографии, исследователей по всему миру волнует вопрос ее сравнения с аналоговой в части эффективности выявления РМЖ. В 2011 году Wagner IaredI, David Carlos ShigueokaII, Maria Regina Torloni et al. опубликовали систематический обзор с метаанализом, где попытались разобраться в данном вопросе. В обзор было включено 11 исследований (190 322 женщин были обследованы методом цифровой маммографии и 638 348 с помощью аналоговой). Авторы отмечают, что в более ранних исследованиях, опубликованных до 2005 г., не было значительных различий в частоте выявления рака между двумя типами маммографии. Однако в большинстве исследований, опубликованных с 2007 года, сообщается о значительно более высокой выявляемости при цифровой маммографии по сравнению с аналоговой маммографией. Это может быть связано с постепенным развитием цифровых технологий и повышением квалификации рентгенологов при работе с цифровыми изображениями. Оценка двух технологий в разных возрастных группах показала, что цифровая маммография превосходит аналоговую в группе 50-60 лет. При этом, разница в группах 60 лет и старше и 45-50 лет была незначительной. Авторы отмечают одно из возможных объяснений этому факту в плотности молочных желез, которая выше у населения среднего возраста, по сравнению с женщинами в возрасте 60 лет и старше, а также в использовании различных фильтров и манипуляций с контрастом, которые могли повлиять на обнаружение РМЖ [34].

Holger J. Schünemann и соавт. в своей статье пишут об обновленных в 2019 году рекомендациях Европейской комиссии по раку молочной железы (ECIBC) по диагностике и скринингу РМЖ среди женщин средней группы риска. Авторы отмечают некоторые изменения в подходах к скринингу РМЖ. Так возрастной диапазон для скрининга изменился. Комиссия рекомендует проходить маммографию раз в два года женщинам 50 - 69 лет. Женщинам 45 - 49 лет каждые два-три года, а в возрасте 70 - 74 лет раз в три года. Женщинам в возрасте 40 - 44 лет рекомендуется не проводить маммографическое исследование вообще [23, 35].

Авторы отмечают, что женщинам во всех возрастных групп не рекомендуется ежегодное проведение маммографического исследования. Для скрининга следует отдать предпочтение цифровой маммографии, которая является более предпочтительным видом исследования по сравнению с томосинтезом и цифровой маммографией с томосинтезом [36].

В случаях, когда плотность тканей молочной железы высокая, а результаты маммографии отрицательны, необходимо использовать дополнительное УЗ-исследование молочных желёз (ручное или автоматизированное) и МР-маммографию. Если во время скрининга у женщины выявляется плотное образование, то рекомендуется проведение томосинтеза, а следующим этапом, при подтверждении наличия образования, рекомендуется проведение стереоскопической биопсии для верификации диагноза и определения дальнейшей тактики лечения пациентки [36, 37].

В западных странах популяционный скрининг рака молочной железы проводится уже достаточно давно. В Швеции такой скрининг проводится с 1986 года, когда Шведское национальное управление здравоохранения и социального обеспечения выпустило рекомендации для шведских окружных советов о начале программы скрининга. Helena Lind и соавторы рассказывают в своей работе об организации популяционного скрининга в округе Стокгольм (Швеция), который был начат в 1989 году. Внедрение программы скрининга в Стокгольском округе снизило смертность от рака молочной железы на 29%, а среди участниц скрининга – на 52%. Основные характеристики Стокгольмской программы скрининга: целевая группа – женщины в возрасте 40 – 69 лет (с 2013 года до 74 лет), маммография в двух проекциях в первом раунде и маммография в одной проекции при необходимости дообследова-

ния. Все маммограммы проходят через двух независимых врачей-рентгенологов. Стоит отметить, что с 1993 года маммографический скрининг стал платным (15 евро). Авторы отмечают высокий уровень охвата женского населения скринингом – более 70%. Этого удалось достичь благодаря персональным приглашениям для каждой женщины и последующему их отслеживанию в рамках скрининговой программы. Межскрининговые интервалы составляют 2 года для возрастной группы 50-69 лет и 1,5 года для группы 40-49 лет [38, 39].

В Канаде скрининг рака молочной железы проводится каждым регионом отдельно. Andrew Coldman и соавторы в своей работе провели анализ эффективности большинства Канадских региональных программ и признали их высокую эффективность в части увеличения выявляемости и снижения смертности от рака молочной железы. Каждый регион начинал программу скрининга в разное время. Самая ранняя программа стартовала в провинции Британская Колумбия в 1988 году. Возрастной диапазон, в котором женщинам проводится маммографический скрининг, различается в разных регионах (Британская Колумбия – 40-79 лет, Нью-Брансуик – 50-69 лет и т.д.). Межскрининговый интервал составляет 2 года, за исключением возрастной группы 40-49 лет, в которой исследование выполняется каждый год. Во всех региональных программах Канады женщинам выполняется маммография в 2-х проекциях, которая описывалась одним врачом-рентгенологом. Особое внимание уделяется информированию женщин о необходимости прохождения маммографического исследования. Авторы отмечают то, что координация медицинских процессов, которые связаны с заболеваниями молочных желез, осуществляются через семейного врача. Он получает результаты скрининга и принимает решения о дальнейшем направлении женщины в те или иные медицинские организации [40 - 44].

На территории Великобритании национальная программа скрининга рака молочной железы проводится с 1988 года. В настоящее время к участию в программе приглашаются женщины в возрасте от 50 до 70 лет. Межскрининговый интервал составляет 3 года. M.G. Marmot и соавторы пишут о том, что в некоторых регионах страны проводят эксперимент и приглашают на маммографическое исследование женщин от 47 до 73 лет. Авторы обращают внимание на то, что в Великобритании национальный скрининг привел к снижению [45].

По данным Sian Taylor-Phillips и соавторов, в программе национального скрининга Великобритании повсеместно используется метод двойного чтения. В случаях, когда мнения двух врачей-рентгенологов расходятся, заключение по маммограмме делает третий врач-эксперт. Авторы провели масштабный анализ данного метода и пришли к выводу, что он позволяет увеличить число выявленных злокачественных новообразований молочной железы и снизить число повторных вызовов женщин для дополнительной диагностики. С другой стороны, обнаруженные вторым врачом-рентгенологом опухоли, были менее клинически значимы и требуется дальнейшее изучение данного вопроса для однозначного решения вопроса об эффективности методики двойного чтения [45].

Скрининг рака молочной железы в России.

В России попытки создания системы массового скрининга рака молочной железы предпринимались давно, но были разрозненными и не всегда эффективными. Самая масштабная региональная программа скрининга РМЖ проводилась в Москве. В 1998 году Департамент здравоохранения Москвы утвердил подпрограмму «Целевая диспансеризация женского населения по выявлению заболеваний молочных желез». В действительности эта программа началась только в 2004 году, когда общее количество маммографов в Москве было доведено до 85 единиц. Программа скрининга имела следующие характеристики: обследование проводилось женщинам в возрастной группе от 40 до 60 лет, межскрининговый интервал составлял 2 года, женщинам проводили маммографию каждой молочной железы в одной проекции (медиолатеральной), описание делал один рентгенолог. Программа имела 3 организационных уровня. На первом уровне поликлиники формировали списки женщин в возрасте 40-60 лет и вызывали их на обследование. На втором уровне работали маммографические кабинеты, в которых проводилась маммография. В случаях, когда у женщины выявлялась патология, ее направляли в окружное маммологическое отделение. Если во время уточняющей диагностики у нее находили рак молочной железы или узловое образование доброкачественного характера, то женщина направлялась на лечение в онкологический диспансер. Проанализированные результаты программы скрининга с 2004 по 2012 год позволили сделать вывод об увеличении числа пациенток с выявленным раком молочной железы I стадии в возрастной группе 40-60 лет и уменьшением выявленных случаев в запущенной стадии и снижением показателя смертности от рака молочной железы с 41,9 до 31,9% [46 - 48].

Еще одна региональная скрининговая программа по ранней диагностике рака молочной железы реализована в Ханты-Мансийском автономном округе, Югре [1, 13]. Программа имела следующие характеристики: обследование проводилось среди всех женщин старше 40

лет, межскрининговый интервал составлял 2 года, женщинам выполнялось маммографическое исследование обеих молочных желез в 2-х проекциях, описание маммограммы проводилось одним рентгенологом [1]. За период с 2007 по 2014 год программой охвачено 95% целевой группы женщин, выявляемость рака молочной железы составила 2,8 на 1000 обследованных женщин [49].

Программа массового скрининга рака молочной железы в Республике Татарстан началась в 2008 году и включала в себя 4 этапа. Согласно программе, скрининг проходили практически здоровые женщины возрастной группы 50-69 лет. На 1 этапе женщинам проводилось маммографическое исследование с целью создания единой базы данных всех участниц и их разделения на подгруппы здоров/болен. Исследование выполнялось в прямой и в косой (угол 45 градусов) проекциях для обеих молочных желез. 2-й этап включал в себя уточняющую диагностику в тех случаях, когда на маммограмме обнаруживались подозрительные образования. 3-й этап заключался в формировании диспансерных групп для дальнейшего наблюдения, а 4-й этап – это организация лечения и дальнейшее наблюдение пациенток с подтвержденным раком молочной железы. Для проекта был сформирован региональный референс-центр (на базе Республиканского клинического онкологического диспансера), в котором занимались интерпретацией маммограмм, консультировали коллег по сложным случаям и проводили обучение врачей-рентгенологов. Алгоритм чтения маммограмм в статье не описан, межскрининговый интервал не указан [50].

С 2008 года программа массового скрининга РМЖ стартовала и в Санкт-Петербурге. Программа проводилась среди женщин 39-69 лет. Каждые 2 года этим женщинам выполнялась маммография в районном рентгеновском кабинете. Первое заключение по полученным изображениям выдавал местный врач-рентгенолог, а второе заключение – специалист экспертного центра онкологического городского диспансера. Программа скрининга имела положительные результаты, но ограничивалась недостаточным охватом населения из-за отсутствия тарифа на второе чтение специалистами экспертного центра в программе обязательного медицинского страхования [51].

Как отмечает Рассказова Е.А. в своей работе, с 2013 года в России реализуется программа диспансеризации определенных групп взрослого населения. В рамках этой программы осуществляется скрининг рака молочной железы на территории всей страны. Автор говорит о промежуточных результатах за двухлетний период проведения программы диспансеризации. Результатом послужило 15 тысяч женщин, которым сохранили жизнь. Системный подход к организации скрининга рака молочной железы, за 10 лет привел к снижению одногодичной и общей летальности на 26-28%, стандартизованный показатель смертности снизился на 14,9%. Выявляемость TI и TII стадий рака молочной железы выросла до 70,4%, а пятилетняя выживаемость выросла на 10% и составила 60%. Но стоит отметить, что согласно мировым стандартам к ранней диагностике РМЖ можно отнести только рак молочной железы до 10 мм в диаметре, относящиеся к T1 стадии, по классификации злокачественных новообразований молочных желёз (TNM), а также рак in situ. К T1 относятся малым злокачественным новообразованиям от 10-20 мм. T2 стадия имеет разброс максимального размера опухоли от 22 мм до 50 мм, что никак не укладывается в понятие ранней диагностики рака молочной железы [52, 53].

В РФ организация маммографического скрининга отражена в приказах МЗ РФ № 124н от 13.03.2019 «Об утверждении порядка проведения профилактического медицинского осмотра и диспансеризации определенных групп взрослого населения», № 154 от 15.03.2006 «О мерах по совершенствованию оказания медицинской помощи при заболеваниях молочной железы» и №1011н от 06.12.2012 «Об утверждении порядка профилактического медицинского осмотра». В указанных выше документах говорится о том, что женщины в возрасте старше 39 лет должны обследоваться маммографическим методом каждые 2 года. Однако, по утверждению В.Ф. Семиглазова и соавт., скрининг в РФ не носит массового характера [55 - 57]. В 2019 году Минздравом России был издан документ «Методические рекомендации по выполнению программы популяционного скрининга злокачественных новообразований молочной железы среди женского населения», который призван устранить организационные и методические пробелы при проведении скрининга РМЖ на территории РФ.

Н.И. Рожкова и соавт. для полноценной реализации скрининговых региональных программ в РФ нужно организовать кабинеты маммографии с современным оборудованием, увеличить качество подготовки врачей-рентгенологов и смежных специалистов, которые принимают участие в диагностике и лечении РМЖ. В статье Н.И. Рожковой приводится статистика по технической готовности маммологической службы на уровне всей страны. К началу 2018 года в медицинских организациях России функционирует порядка 3-х тысяч маммографических кабинетов (80% маммографов отечественные), 30% из них являются цифровыми. Кроме того, в регионах работает 119 мобильных маммографических комплексов, ко-

торые выезжают в села и деревни [57].

По мнению И.А. Пятницкого и соавт. в некоторых регионах РФ достаточно цифровых маммографических систем для того, чтобы начать программу популяционного скрининга [58, 59].

В авторов работе говорится о большом дефиците в РФ рентгенологов, которые специализируются на лучевой диагностике молочных желёз и на маммографии в частности. В настоящий момент маммографию зачастую описывают рентгенологи, которые не являются специалистами в области патологии молочной железы. Авторы отмечают отсутствие четких коммуникаций между врачами смежных специальностей, которые занимаются обследованием женщин: гинекологами, врачами ультразвуковой диагностики и рентгенологами. Авторы делают вывод, что вышеперечисленные факторы значительно влияют на эффективность скрининга РМЖ [60, 61].

Среди возможностей для эффективного скрининга РМЖ на популяционном уровне в РФ авторы отмечают развитие Единой государственной информационной системы здравоохранения (ЕГИСЗ) в части работы с цифровыми диагностическими изображениями. ЕГИСЗ позволяет передавать медицинские данные пациентов, в том числе маммограммы, между медицинскими организациями, что в свою очередь позволит организовать второе чтение маммограмм и контроль качества скрининга [62].

Анализ литературы показал, что невзирая на существенный прогресс в диагностике РМЖ, единого стандарта для проведения скринингового обследования потенциально здорового женского населения в мире на данный момент не существует и все страны ищут свой путь по решению этой проблемы. Программы скрининга РМЖ в различных странах очень сильно отличаются друг от друга, но единым является основной используемый метод – маммография цифровая или аналоговая, в зависимости от состояния экономической системы страны.

Обсуждение.

По данным ВОЗ, РМЖ является самым распространенным онкологическим заболеванием среди женщин во всем мире. На сегодняшний день стал очевидным тот факт, что реальных способов предотвратить развитие РМЖ не существует. Еще одним важным обстоятельством является омоложение РМЖ за последние 10 лет.

Можно согласиться с мнением некоторых авторов о том, что эффективность раннего выявления РМЖ, при плотном фоне молочной железы, может быть увеличена за счет дополнительных исследований – ультразвукового исследования ткани молочной железы с помощью стандартных датчиков или плоскостных систем ABUS, томосинтеза. При этом остается открытым вопрос, включать ли данные исследования в стандарты проведения массового скрининга РМЖ как обязательные или как рекомендованные, при необходимости проведения уточняющей диагностики.

По мнению ведущих международных организаций, которые занимаются проблемой РМЖ, основными критериями эффективности популяционных скрининговых программ является наличие современных цифровых маммографических систем, высокое качество организации и проведения маммографического исследования, регулярный контроль качества проводимых исследований, высокое качество двойного независимого чтения маммограмм, оперативное дообследование и лечение в случаях выявления признаков РМЖ, непрерывное обучение врачей рентгенологов и рентгенолаборантов и охват скринингом не менее 70% женского населения в группах риска.

Большинство стран, которые проводят массовый маммографический скрининг, определили для него возрастной диапазон 40-69 лет и двухлетний период в качестве интервала между исследованиями для женского населения.

Обеспечение равного доступа к скринингу всех слоев населения является очень важным условием снижения заболеваемости и смертности от РМЖ.

Для России РМЖ является большой проблемой, так как смертность от РМЖ по отношению к заболеваемости очень высока. В 2019 году данный показатель составил 31% от количества вновь выявленных случаев, что существенно выше, чем в странах, внедривших популяционный скрининг.

В России попытки создания системы массового скрининга РМЖ были разрозненными и не всегда эффективными. С 2013 года в стране реализуется программа диспансеризации определенных групп взрослого населения. В рамках этой программы осуществляется скрининг РМЖ на территории Российской Федерации.

Необходимо отметить, что в России ситуация отличается тем, что несмотря на последние методические рекомендации по проведению скрининга РМЖ, единой программы скрининга не существует и каждый субъект федерации решает каким образом ему организовать скрининг самостоятельно. Как итог, проведение программы осуществляется с разной степенью эффективности и показатели выявляемости РМЖ значительно отличаются. Это связано с различиями организации систем здравоохранения, которые заключаются в неоднородном обеспечении современным диагностическим маммографическим оборудованием, проблемой

дефицита подготовленных квалифицированных в исследовании заболеваний молочной железы медицинских кадров и отсутствии единого организационного стандарта проведения скрининга.

По нашему мнению, на современном этапе развития скрининговых программ необходимо применение определенных критериев:

- единая стандартизованная программа проведения скрининговой программы по выявлению РМЖ;
- полная открытость и проверка статистических показателей программы;
- чёткий и понятный алгоритм действий пациента с минимальным количеством этапов, чтобы не снижать приверженность пациенток к обследованию;
- программа должна быть максимально доступна для пациента: запись, прохождение, получение результатов и рекомендаций;
- программу необходимо осуществлять подготовленным врачам, прошедшим обучение по заболеваниям молочной железы;
- необходимо использование двойного независимого просмотра минимум двумя врачами рентгенологами и использование третьего экспертного мнения при расхождении диагнозов.

Заключение.

Таким образом, выявление РМЖ на ранних доклинических стадиях – это ключевая цель для снижения смертности женского населения от данного заболевания. Единственным способом раннего выявления является популяционный скрининг, который охватывает достаточную долю населения, входящую в группу риска развития РМЖ.

На сегодняшний день Международное агентство по изучению рака и Всемирная организация здравоохранения в качестве эффективного метода для популяционного скрининга РМЖ рекомендуют использовать цифровую маммографию. Организационные подходы и используемые технологии существенно отличаются в разных странах и поиск идеальной системы проведения скрининга еще актуален для всего мирового сообщества..

Источник финансирования и конфликт интересов.

Авторы данной статьи подтвердили отсутствие финансовой поддержки исследования и конфликта интересов, о которых необходимо сообщить.

Список Литературы:

1. Рожкова Н.И. Global cancer statistics 2018: GLOBOCAN estimates of incidence and mortality worldwide for 36 cancers in 185 countries. Freddie Bray, Jacques Ferlay, Isabelle Soerjomataram, Rebecca L Siegel, Lindsey A Torre, Ahmedin JemalРожкова Н.И. Скрининг рака молочной железы. Уральский медицинский журнал. 2008; 11 (51): 46-50.

2. Каприн А.Д., Старинский В.В., Петрова Г.В. Состояние онкологической помощи населению России в 2016 году. М., МНИОИ им П.А. Герцена-филиал ФГБУ «НМИРЦ» Минздрава России, 2017. 236 с.

3. Saslow D., Boetes C., Burke W., Harms S. American Cancer Society guidelines for breast screening with MRI as an adjunct to mammography. CA: a cancer journal for clinicians. 2007; 57 (2): 75-89.

4. Рожкова Н.И., Боженко В.К. Современные технологии скрининга рака молочной железы. Вопросы онкологии. 2009; 55 (4): 495-500.

5. Рожкова Н.И. Приоритет охраны женского здоровья в национальной программе развития онкологической службы. Медицинский алфавит. 2018; 2 (29): 6-9.

6. Рожкова Н.И. Скрининг рака молочной железы. Уральский медицинский журнал. 2008; 11 (51): 46-50.

7. Рожкова Н.И., Боженко В.К. Современные технологии скрининга рака молочной железы. Вопросы онкологии. 2009; 55 (4): 495-500.

8. Каприн А.Д., Старинский В.В., Петрова Г.В. Состояние онкологической помощи населению России в 2016 году. М., МНИОИ им П.А. Герцена-филиал ФГБУ «НМИРЦ» Минздрава России, 2017. 236 с.

9. Nelson H.D., Fu R., Cantor A., Pappas M. Effectiveness of breast cancer screening: Systematic review and meta-analysis to update the 2009 U.S. Preventive services task force recommendation. Annals of Internal Medicine. 2016; 164 (4): 244-255.

10. Русин А.В., Русин В.И., Одошевская Е.М., Девиняк О.Т. Проблемы скрининга рака молочной железы на примере закарпатской области. Новости хирургии. 2013; 21 (5): 71-79.

11. Шахмамедов Н.С. Перспективы развития термографического исследования в диагностике рака молочной железы. Международный журнал прикладных и фундаментальных исследований. 2010; 11: 10-13.

12. Оксанчук Е.А., Меских Е.В., Колесник А.Ю., Фастовец Ю.Н. Эволюция рентгенологического метода исследования молочных желез. Вестник Российского научного центра рентгенорадиологии Минздрава России. 2017; 2 (17): 3-23.

13. Эрштейн М.А., Меских Е.В., Колесник А.Ю., Оксанчук Е.А. Эволюция ультразвукового метода исследования молочных желез Вестник Российского научного центра рентгенорадиологии Минздрава России. 2018; 2 (18): 1-13.

14. Hall F.M. Guidelines for Screening Mammography. J. Am. Coll. Radiol. 2018; 15 (1): 8-9.

15. Coldman A., Phillips N., Wilson Ch., Decker K. Pan-Canadian Study of Mammography Screening and Mortality from Breast Cancer. JNCI: Journal of the National Cancer Institute. 2014; 106 (11): 261. https://doi.org/10.1093/jnci/dju261

16. Perry N., Broeders M., Wolf C., Törnberg S. European guidelines for quality assurance in breast cancer screening and diagnosis. Fourth edition - Summary document. Annals of Oncology. 2008; 19 (4). 614-622.

17. Huang M.L., Rose S., Yang W.T. Breast cancer screening: meeting the challenges of today and exploring the technologies of tomorrow. Seminars in roentgenology. 2015; 50 (2): 88-100.

18. Medical Advisory Secretariat. Optical coherence tomography for age-related macular degeneration and diabetic macular edema: an evidence-based analysis. Medical Advisory Secretariat. Ontario health technology assessment series. 2009; 9 (13): 1-22.

19. Autier P., Boniol M., Koechlin A., Pizot C. Effectiveness of and overdiagnosis from mammography screening in the Netherlands: population based study. BMJ (Clinical research ed.) 2017; 359: 52-54.

20. Farshid G., Downey P., Pieterse S., Gill P.G. Effectiveness of core biopsy for screen-detected breast lesions under 10 mm: implications for surgical management. ANZ journal of surgery. 2017; 87 (9): 725-731.

21. Tabar L., Chen T.H.-H., Hsu C.-Y., Wu W.Y.-Y. Evaluation issues in the Swedish Two-County Trial of breast cancer screening: An historical review. Journal of medical screening. 2017; 24 (1): 27-33.

22. Sardanelli F., Aase H.S., Alvarez M., Forrai G. Position paper on screening for breast cancer by the European Society of Breast Imaging (EUSOBI) and 30 national breast radiology bodies from Austria, Belgium, Bosnia and Herzegovina, Bulgaria, Croatia, Czech Republic, Denmark, Estonia, Finland, France, G European radiology. 2017; 27 (7): 2737-2743.

23. Deandrea S., Molina-Barceló A., Uluturk A., Moreno J. Presence, characteristics and equity of access to breast cancer screening programmes in 27 European countries in 2010 and 2014. Results from an international survey. Preventive Medicine. 2016; 91: 250-263.

24. Broeders M., Moss S., Nystrom L., Njor S. The impact of mammographic screening on breast cancer mortality in Europe: A review of observational studies. Journal of Medical Screening. 2012; 19 (1): 14-25.

25. Сдвижков А.М., Борисов В.И., Васильева И.Д., Евтягин В.В. Поволжский онкологический вестник. Скрининг рака молочной железы в городе Москве. Поволжский онкологический вестник. 2011. 1: 83-84.

26. Полякова О.В., Будникова Н.В., Рухлядко Е.Д. Роль специального скрининга рака молочной железы для лечебных учреждений регионального уровня. Альманах клинической медицины. 2005; 8(2): 21-23.

27. Harris R. Screening mammography: the goal is changing. Am. Fam. Physician. 2013; 87 (4): 246-247.

28. Heggie J.C.P., Barnes P., Cartwright L., Diffey J. Heggie Position paper: recommendations for a digital mammography quality assurance program V4.0. Australasian physical & engineering sciences in medicine. 2017; 40 (3): 491-543.

29. Семиглазов В.Ф., Семиглазов В.В., Дашян Г.А., Криворотько П.В. Поволжский онкологический вестник Скрининг рака молочной железы Поволжский онкологический вестник Выбор объема адъювантной лучевой терапии в лечении больных операбельным раком молочной железы. Поволжский онкологический вестник. 2011; (1): 84-85.

30. Семиглазов В.В., Петрова Н.Н. Диагностика непальпируемых форм рака молочной железы. Опухоли женской репродуктивной системы. 2007; 1: 53.

31. Семиглазов В.Ф. Скрининг для раннего выявления рака молочной железы Медицинский альманах. 2008; 4: 63-65.

32. Семиглазов В.Ф., Дашян Г.А. Скрининг рака молочной железы. Врач. 2010; 11: 60-62.

33. Schonberg M.A., Breslau E.S., McCarthy E.P. Targeting of mammography screening according to life expectancy in women aged 75 and older. Journal of the American Geriatrics Society. 2013; 61 (3): 388-395.

34. Iared W, Shigueoka D.C., Torloni M.R., Velloni F.G., Ajzen S.A., Atallah A.N., Valente O. Comparative evaluation of digital mammography and film mammography: systematic review and meta-analysis. Sao Paulo Med J. 2011; 129 (4): 250-60.

35. Perry N., Broeders M., Wolf C., Törnberg S. European guidelines for quality assurance in breast cancer screening and diagnosis. Fourth edition - Summary document. Annals of Oncology. 2008; 19 (4): 614-622.

36. Schonberg M.A., Breslau E.S., McCarthy E.P. Targeting of mammography screening according to life expectancy in women aged 75 and older. Journal of the American Geriatrics Society. 2013; 61 (3): 388-395.

37. Eghtedari M., Tsai C., Robles J., Blair S.L. Tomosynthesis in Breast Cancer Imaging: How Does It Fit into Preoperative Evaluation and Surveillance? Surgical Oncology Clinics of North America. 2018; 27 (1): 33-49.

38. Proulx F., Correa J.A., Ferre R., Omeroglu A. Value of preoperative breast MRI for the size assessment of ductal carcinoma in situ. The British journal of radiology. 2016; 89 (1058): 1-8.

39. Гажонова В.Е., Виноградова Н.Н., Зубарев А.В. Скрининг рака молочной железы: состояние проблемы и пути решения. Кремлевская медицина. Клинический вестник. 2017; 3: 6-11.

40. Lind H., Svane G., Levent K., Törnberg S. Breast Cancer Screening Program in Stockholm County, Sweden Aspects of Organization and Quality Assurance. Breast Care. 2010; 5 (5): 353-357.

41. Рябчиков Д.А., Дудина И.А., Воротников И.К., Денчик Д.А. Возможности применения генетических и сывороточных онкомаркеров при ранней диагностике рака молочной железы. Российский биотерапевтический журнал. 2018; 17 (1): 14-22.

42. Шахнович Е.Б. Ранняя диагностика и первые признаки рака молочной железы. Медицинский вестник. 2012; 19: 12-13.

43. Щенникова Т.И. Роль скрининговых программ в ранней диагностике рака молочной железы. Бюллетень медицинских интернет-конференций. 2013; 12 (3): 1392-1394.

44. Osmun W.E., Copeland J., Boisvert L. Mammography screening: how far is too far? Rural and remote health. 2013; 13 (1): 1-4.

45. Taymoori P., Molina Y., Roshani D., Effects of a Randomized Controlled Trial to Increase Repeat Mammography Screening in Iranian Women. Cancer nursing. 2015; 38 (4): 288-296.

46. Taylor-Phillips S., Jenkinson D., Stinton Ch., Wallis M.G., Dunn J., Clarke A. Double Reading in Breast Cancer Screening: Cohort Evaluation in the CO-OPS Trial. Radiology. 287 (3): 749-757.

47. Призова Н.С., Каприн А.Д., Сдвижков А.М., Евтягин В.В. Скрининг рака молочной железы в Москве. Онкология. Журнал им. П.А. Герцена. 2014; 3 (2): 28-32.

48. Белоцерковцева Л.Д., Дарвин В.В., Климова Н.В., Шхагапсоева Б.Т. Скрининговая цифровая маммография в ранней диагностике рака молочной железы. Вестник СУРГУ. Медицина. 2012; 2 (12). 153-156.

49. Лесько К.А., Матхев С., Абдураимов А.Б., Бойко Е.А. Со-

временное состояние маммографического скрининга рака молочной железы. Российский электронный журнал радиологии. 2012; 2 (3): 77-83.

50. Белая Ю.А., Захарова Н.А. Семилетний обзор реализации скрининговой программы по ранней диагностике рака молочной железы в Ханты-Мансийском автономном округе – Югре. Опухоли женской репродуктивной системы. 2016; 2: 18-21.

51. Гамиров Р.Р., Комарова Л.Е., Хасанов Р.Ш., Шакиров К.Т. Организация и результаты маммографического скрининга при массовом обследовании женского населения Казани и отдельных территорий республики Татарстан. Поволжский онкологический вестник. 2014; 4: 4-10.

52. Манихас Г.М., Борисов П.С., Агеева А.О., Сафронова О.Б. Маммографический скрининг рака молочной железы. Опыт применения в мегаполисе. Злокачественные опухоли. 2017; 1: 181.

53. Захарова Н.А. Итоги пятилетней реализации скрининговой программы по ранней диагностике рака молочной железы в Ханты-Мансийском автономном округе – Югре. Онкогинекология. 2011; 3: 62-65.

54. Рассказова Е.А., Рожкова Н.И. Скрининг для ранней диагностики рака молочной железы. Исследовательская практика в медицине. 2014; 1 (1): 45-51.

55. Семиглазов В.В., Петрова Н.Н. Диагностика непальпируемых форм рака молочной железы. Опухоли женской репродуктивной системы. 2007; 1: 53.

56. Семиглазов В.Ф. Скрининг для раннего выявления рака молочной железы. Медицинский альманах. 2008; 4: 63-65.

57. Семиглазов В.Ф., Дашян Г.А. Скрининг рака молочной железы. Врач. 2010; 11: 60-62.

58. Рассказова Е.А., Рожкова Н.И. Скрининг для ранней диагностики рака молочной железы. Исследовательская практика в медицине. 2014; 1 (1): 45-51.

59. Пятницкий И.А., Пучкова О.С., Гомболевский В.А., Низовцова Л.А. Скрининг рака молочной железы: текущие достижения, перспективы и новые технологии. Вопросы онкологии. 2019; 65 (5): 664-671.

60. Пятницкий И.А., Пучкова О.С., Гомболевский В.А., Низовцова Л.А. Скрининг рака молочной железы: текущие достижения, перспективы и новые технологии Вопросы онкологии. 2019; 65 (5): 664-671.

61. Пасынков Д.В., Егошин И.А., Колчев А.А., Клюшкин И.В. Эффективность системы компьютерного анализа маммограмм в диагностике вариантов рака молочной железы, трудно выявляемых при скрининговой маммографии. Российский электронный журнал радиологии. 2019; 9 (2): 107-118.

62. Клюшкин И.В., Пасынков Д.В., Насруллаев М.Н., Пасынкова О.О. Эффективность ультразвукового скрининга рака молочной железы у больных фиброзно-кистозной болезнью. Казанский медицинский журнал. 2009; 90 (2): 220-222.

63. Гамиров Р.Р., Комарова Л.Е., Хасанов Р.Ш., Шакиров К.Т. Организация и результаты маммографического скрининга при массовом обследовании женского населения Казани и отдельных территорий республики Татарстан. Поволжский онкологический вестник. 2014; 4: 4-10.

References:

1. Rozhkova N. I. Global cancer statistics 2018: GLOBOCAN estimates of incident and mortality worldwide for 36 cancers in 185 countries. Freddie Brian, Jacques Deray, Isabelle Soerjomataram, Rebecca L Siegel, Lindsey A Torre, Ahmedin Jamal Rozhkova N. I. breast cancer Screening. Ural medical journal. 2008; 11 (51): 46-50 (in Russian).

2. Kaprina A. D., Stalinskogo V. V., Petrova G. V. the State of cancer care in Russia in 2016. Moscow, MNIOI of P.A. Gertsen - branch FGBI "NERC" of Minzdrav of Russia, 2017. 236 p. (in Russian).

3. Saslow D., Boetes C., Burke W., Harms S. American Cancer Society guidelines for breast screening with MRI as an adjunct to mammography. CA: a cancer journal for clinicians. 2007; 57 (2): 75-89.

4. Rozhkova N. I., Bozhenko V. K. Modern technologies of breast cancer screening. Questions of Oncology. 2009; 55 (4): 495-500 (in Russian).

5.Rozhkova N. I. Priority of women's health protection in the national program for the development of cancer services. Medical alphabet. 2018; 2 (29): 6-9 (in Russian).

6. Rozhkova N. I. breast cancer Screening. Ural medical journal. 2008; 11 (51): 46-50 (in Russian).

7. Rozhkova N. I., Bozhenko V. K. Modern technologies of breast cancer screening. Questions of Oncology. 2009; 55 (4): 495-500 (in Russian).

8. Kaprina A. D., Stalinskogo V. V., Petrova G. V. the State of cancer care in Russia in 2016. Moscow: MNIOI of P. A. Gertsen - branch FGBI "NERC" of Minzdrav of Russia, 2017. 236 PP (in Russian).

9. Nelson H.D., Fu R., Cantor A., Pappas M. Effectiveness of breast cancer screening: Systematic review and meta-analysis to update the 2009 U.S. Preventive services task force recommendation. Annals of Internal Medicine. 2016; 164 (4): 244-255.

10. Rusin A.V., Rusin V. I., Odoshevskaya E. M., Devinyak O. T. Problems of breast cancer screening on the example of the Transcarpathian region. Surgery news. 2013; 21 (5): 71-79 (in Russian).

11. Shakhmamedov N. S. Prospects for the development of thermographic research in the diagnosis of breast cancer. International journal of applied and fundamental research. 2010; 11: 10-13 (in Russian).

12. Oxanchuk E. A., Meskikh E. V., Kolesnik A. Yu., Fastovets Yu. N. Evolution of the x-ray method of breast research. Bulletin of the Russian scientific center of radiology of the Ministry of health of Russia. 2017; 2 (17): 3-23 (in Russian).

13. Ershtein M. A., Meskikh E. V., Kolesnik A. Yu., Oxanchuk E. A. Evolution of the ultrasound method of breast research Bulletin of the Russian scientific center of radiology of the Ministry of health of Russia. 2018; 2 (18): 1-13 (in Russian).

14. Hall F. M. guide to screening mammography. Ya. Ya. Collecting. Radiol. 2018; 15 (1): 8-9.

15. Coldman A., Phillips N., Wilson C., Decker K. Pan-Canadian Study of Mammography Screening and Mortality from Breast Cancer. JNCI: journal of the National cancer Institute. 2014; 106 (11): 261. https://doi.org/10.1093/jnci/dju261

16. Perry N., Broeders M., Wolf C., Törnberg S. European guide-

lines for quality assurance of breast cancer screening and diagnosis. The fourth edition is a short document. Annals of Oncology. 2008; 19 (4): 614-622.

17. Huang M. L., Rose S., Yang W. T. breast cancer screening: solving today's problems and exploring tomorrow's technologies. Seminars on radiology. 2015; 50 (2): 88-100.

18. Medical Advisory Secretariat. Optical coherence tomography for age-related macular degeneration and diabetic macular edema: a science-based analysis. Medical Advisory Secretariat. A series of evaluations of health technology Ontario. 2009; 9 (13): 1-22.

19. Autier P., Boniol M., Koechlin A., Pizot C. effectiveness and overdiagnosis of mammographic screening in the Netherlands: a population-based study. Objective (clinical research ed.). 2017; 359: 52-54.

20. Farshid G., Downey P., Peters S., Gill P. G. efficacy of cardiac biopsy in screening breast lesions less than 10 mm: implications for surgical treatment. The index of business journal of surgery. 2017; 87 (9): 725-731.

21. Tabar L., Chen T.H.-H., Hsu C.-Y., Wu W.Y.-Y. Evaluation issues in the Swedish Two-County Trial of breast cancer screening: An historical review. Journal of medical screening. 2017; 24 (1): 27-33.

22. Sardanelli F., Aase H.S., Alvarez M., Forrai G. Position paper on screening for breast cancer by the European Society of Breast Imaging (EUSOBI) and 30 national breast radiology bodies from Austria, Belgium, Bosnia and Herzegovina, Bulgaria, Croatia, Czech Republic, Denmark, Estonia, Finland, France, G European radiology. 2017; 27 (7): 2737-2743.

23. Deandrea S., Molina-Barceló A., Uluturk A., Moreno J. Presence, characteristics and equity of access to breast cancer screening programmes in 27 European countries in 2010 and 2014. Results from an international survey. Preventive Medicine. 2016; 91: 250-263.

24. Broeders M., Moss S., Nystrom L., Njor S. The impact of mammographic screening on breast cancer mortality in Europe: A review of observational studies. Journal of Medical Screening. 2012; 19 (1): 14-25.

25. Sdvijnikov A. M., Borisov V. I., Vasilieva I. D., Ithin Vladimir Volga cancer Bulletin. Breast cancer screening in Moscow. Volga cancer Bulletin. 2011. 1: 83-84.

26. Polyakova O. V., Budnikova N. V., Rukhlyadko E. D. the Role of special breast cancer screening for regional medical institutions. Almanac of clinical medicine. 2005; 8 (2): 21-23 (in Russian).

27. Harris R. Screening mammography: the goal is changing. Am. Fam. Physician. 2013; 87 (4): 246-247.

28. Heggie J. C. P., Barnes P., Cartwright L., Diffey J. Heggie Position paper: recommendations for a digital mammography quality assurance program V4. 0. Australian physical & engineering sciences in medicine. 2017; 40 (3): 491-543.

29. Semiglazov V. F., Semiglazov V. V., Dashyan G. A., Krivorotko P. V. Povolzhsky oncological Bulletin breast cancer Screening Povolzhsky oncological Bulletin Choosing the volume of adjuvant radiation therapy in the treatment of patients with operable breast cancer. Volga cancer Bulletin. 2011; (1): 84-85 (in Russian).

30. Semiglazov V. V., Petrova N. N. Diagnostics of non-palpable forms of breast cancer. Tumors of the female reproductive system. 2007; 1: 53 (in Russian).

31. Semiglazov V. F. Screening for early detection of breast cancer Medical almanac. 2008; 4: 63-65 (in Russian).

32. Semiglazov V. F., Dashyan G. A. breast cancer Screening. Doctor, 2010; 11: 60-62 (in Russian).

33. Schonberg M. A., Breslau E. S., McCarthy E. P. Targeting of mammography screening according to life expectancy in women aged 75 and older. Journal of the American Geriatrics Society. 2013; 61 (3): 388-395.

34. Iared W, Shigueoka D.C., Torloni M.R., Velloni F.G., Ajzen S.A., Atallah A.N., Valente O. Comparative evaluation of digital mammography and film mammography: systematic review and meta-analysis. Sao Paulo Med J. 2011; 129 (4): 250-60.

35. Perry N., Broeders M., Wolf C., Törnberg S. European guidelines for quality assurance in breast cancer screening and diagnosis. Fourth edition - Summary document. Annals of Oncology. 2008; 19 (4): 614-622.

36. Schonberg M.A., Breslau E.S., McCarthy E.P. Targeting of mammography screening according to life expectancy in women aged 75 and older. Journal of the American Geriatrics Society. 2013; 61 (3): 388-395.

37. Eghtedari M., Tsai C., Robles J., Blair S.L. Tomosynthesis in Breast Cancer Imaging: How Does It Fit into Preoperative Evaluation and Surveillance? Surgical Oncology Clinics of North America. 2018; 27 (1): 33-49.

38. Proulx F., Correa J.A., Ferre R., Omeroglu A. Value of preoperative breast MRI for the size assessment of ductal carcinoma in situ. The British journal of radiology. 2016; 89 (1058): 1-8.

39. Gazhonova V. E., Vinogradova N. N., Zubarev A.V. Breast cancer Screening: state of the problem and solutions. The Kremlin medicine. Clinical Bulletin. 2017; 3: 6-11 (in Russian).

40. Lind H., Svane G., Levent K., Törnberg S. Breast Cancer Screening Program in Stockholm County, Sweden Aspects of Organization and Quality Assurance. Breast Care. 2010; 5 (5): 353-357 (in Russian).

41. Ryabchikov D. A., Dudina I. A., Vorotnikov I. K., Denchik D. A. Possibilities of using genetic and serum cancer markers in the early diagnosis of breast cancer. Russian biotherapeutic journal. 2018; 17 (1): 14-22 (in Russian).

42. Shakhnovich E. B. Early diagnosis and first signs of breast cancer. Medical Bulletin. 2012; 19: 12-13 (in Russian).

43. Schennikova T. I. the Role of screening programs in the early diagnosis of breast cancer. Bulletin of medical Internet conferences. 2013; 12 (3): 1392-1394 (in Russian).

44. Osmun W.E., Copeland J., Boisvert L. Mammography screening: how far is too far? Rural and remote health. 2013; 13 (1): 1-4.

45. Taymoori P., Molina Y., Roshani D., Effects of a Randomized Controlled Trial to Increase Repeat Mammography Screening in Iranian Women. Cancer nursing. 2015; 38 (4): 288-296.

46. Taylor-Phillips S., Jenkinson D., Stinton Ch., Wallis M.G., Dunn J., Clarke A. Double Reading in Breast Cancer Screening: Cohort Evaluation in the CO-OPS Trial. Radiology. 287 (3): 749-757.

47. Prizova N. S., Kaprin A.D., Sdvizhkov a.m., Evtyagin V. V. breast cancer Screening in Moscow. Oncology. P. A. Herzen magazine. 2014; 3 (2): 28-32 (in Russian).

48. Belotserkovtseva L. D., Darwin V. V., Klimova N. V., Shkhagapsoeva B. T. screening digital mammography in the early diagnosis of breast cancer. Bulletin of SURSU. Medicine. 2012; 2 (12): 153-156 (in Russian).

49. Lesko K. A., Matkhev S., Abduraimov A. B., Boyko E. A. Current state of mammographic screening of breast cancer. Russian electronic journal of radiology. 2012; 2 (3): 77-83 (in Russian).

50. Belaya Yu. A., Zakharova N. A. seven-Year review of the implementation of the screening program for early diagnosis of breast cancer in the Khanty – Mansi Autonomous Okrug-Yugra. Tumors of the female reproductive system. 2016; 2: 18-21 (in Russian).

51. Gamirov R. R., Komarova L. E., Khasanov R. sh., Shakirov K. T. Organization and results of mammographic screening in the mass survey of the female population of Kazan and certain territories of the Republic of Tatarstan. Volga cancer Bulletin. 2014; 4: 4-10 (in Russian).

52. Manikhas G. M., Borisov P. S., Ageeva A. O., Safronova O. B. Mammographic screening of breast cancer. Experience in the megalopolis. Malignant tumor. 2017; 1: 181 (in Russian).

53. Zakharova N. A. Results of the five-year implementation of the screening program for early diagnosis of breast cancer in the Khanty-Mansi Autonomous Okrug-Yugra. Gynecologic Oncology. 2011; 3: 62-65 (in Russian).

54. Rasskazova E. A., Rozhkova N. I. Screening for early diagnosis of breast cancer. Research practice in medicine. 2014; 1 (1): 45-51 (in Russian).

55. Semiglazov V. V., Petrova N. N. Diagnostics of non-palpable forms of breast cancer. Tumors of the female reproductive system. 2007; 1: 53 (in Russian).

56. Semiglazov V. F. Screening for early detection of breast cancer. Medical almanac. 2008; 4: 63-65 (in Russian).

57. Semiglazov V. F., Dashyan G. A. breast cancer Screening. Doctor, 2010; 11: 60-62 (in Russian).

58. Rasskazova E. A., Rozhkova N. I. Screening for early diagnosis of breast cancer. Research practice in medicine. 2014; 1 (1): 45-51 (in Russian).

59. Pyatnitsky I. A., Puchkova O. S., Gombolevsky V. A., Nizovtsova L. A. breast cancer Screening: current achievements, prospects and new technologies. Questions of Oncology. 2019; 65 (5): 664-671 (in Russian).

60. Pyatnitsky I. A., Puchkova O. S., Gombolevsky V. A., Nizovtsova L. A. breast cancer Screening: current achievements, prospects and new technologies. 2019; 65 (5): 664-671 (in Russian).

61. Pasynkov D. V., Egoshin I. A., Kolchev A. A., Klyushkin I. V. Effectiveness of the system of computer analysis of mammograms in the diagnosis of breast cancer variants that are difficult to detect during screening mammography. Russian electronic journal of radiology. 2019; 9 (2): 107-118 (in Russian).

62. Klyushkin I. V., Pasynkov D. V., Nasrullaev M. N., Pasynkova O. O. Effectiveness of ultrasound screening of breast cancer in patients with fibrocystic disease. Kazan medical journal. 2009; 90 (2): 220-222 (in Russian).

63. Gamirov R. R., Komarova L. E., Khasanov R. sh., Shakirov K. T. Organization and results of mammographic screening in the mass survey of the female population of Kazan and certain territories of the Republic of Tatarstan. Volga cancer Bulletin. 2014; 4: 4-10 (in Russian).

НАУЧНЫЙ ОБЗОР

РОЛЬ КТ В ДИАГНОСТИКЕ НЕСОСТОЯТЕЛЬНОСТИ ШВОВ АНАСТОМОЗОВ ПОСЛЕ ОПЕРАЦИЙ У ОНКОЛОГИЧЕСКИХ БОЛЬНЫХ

Холева А.А., Силантьева Н.К., Агабабян Т.А., Скоропад В.Ю., Соколов П.В., Иванов С.А.

Медицинский радиологический научный центр им. А.Ф. Цыба – филиал ФГБУ «Национальный медицинский исследовательский центр радиологии» Минздрава России. г. Обнинск, Россия.

Несмотря на совершенствование хирургических методов лечения, послеоперационные осложнения по-прежнему остаются актуальной проблемой современной онкохирургии. Обширные хирургические операции у онкологических больных сопряжены с развитием целого ряда осложнений, которые, в свою очередь, ассоциированы с высокой летальностью, увеличением сроков госпитализации и задержкой начала проведения адъювантной терапии. В диагностике послеоперационных осложнений ключевая роль принадлежит лучевым методам исследования, поэтому понимание врачом-рентгенологом особенностей выполненного хирургического лечения и знание особенностей рентгенологической картины после операции имеет решающее значение в своевременном выявлении осложнений.

Цель работы. Провести обзор литературы, посвященной вопросам диагностики НША методом компьютерной томографии (КТ).

Материалы и методы. В обзоре приведены данные литературы о роли компьютерной томографии в диагностике несостоятельности швов анастомозов (НША) после операций у онкологических больных. Представлена КТ-картина НША после операций, выполненных по поводу злокачественных новообразований пищевода, желудка, кишечника и панкреатодуоденальной зоны.

Выводы. Современные лучевые методы визуализации обладают высокой диагностической эффективностью при обследовании пациентов с подозрением на НША, однако возникающие в ряде случаев такие трудности диагностики, как выявление точечных дефектов анастомозов, дифференциация косвенных признаков НША и послеоперационных изменений в зоне анастомозов, требуют дальнейшего изучения рентгенологической картины данного осложнения и разработки критериев для её интерпретации..

Ключевые слова: компьютерная томография, несостоятельность швов анастомоза, послеоперационные осложнения, онкология.

Контактный автор: Холева А.А., E-mail: an.net-07@mail.ru

Для цитирования: Холева А.А., Силантьева Н.К., Агабабян Т.А., Скоропад В.Ю., Соколов П.В., Иванов С.А. Роль КТ в диагностике несостоятельности швов анастомозов после операций у онкологических больных. REJR 2020; 10(4):237-249. DOI:10.21569/2222-7415-2020-10-4-237-249.

Статья получена: **31.07.20** **Статья принята:** **22.09.20**

THE ROLE OF CT IN THE DIAGNOSIS OF ANASTOMOTIC LEAKAGE IN CANCER SURGERY

Kholeva A.A., Silanteva N.K., Agababian T.A., Skoropad V.Yu., Sokolov P.V., Ivanov S.A.

A.F. Tsyb Medical Radiological Research Center – branch of the National Medical Research Radiological Center of the Ministry of Health of the Russian Federation. Obninsk, Russia.

In spite of improvement of surgical treatment methods, postoperative complications remain an urgent challenge of modern oncological surgery. Major surgery in cancer patients is related with the development of a number of complications, which, in turn, are associated with high mortality, an increase in the length of hospitalization, and a delay in the initiation of adjuvant therapy. In the diagnosis of postoperative complications, the key

role belongs to radiologic imaging, therefore, the understanding by the radiologist of the characteristics of the performed surgical treatment and the knowledge of the features of the radiology pattern after surgery is crucial in the timely detection of complications.

Purpose. To conduct a literature review considering the questions of diagnostics of anastomotic leaks (AL) with the help of CT.

Material and methods. The review provides literature data on the role of computed tomography in the diagnosis of anastomotic leaks after surgery in cancer patients. A CT imaging of AL after surgery performed for malignant neoplasms of the esophagus, stomach, intestines and pancreatoduodenal zone is presented.

Conclusion. Modern imaging methods play a crucial role in identifying an AL, but cases of point defects, indirect signs of AL and postoperative changes in the anastomotic zone require further study of the radiology pattern of this complication and development of criteria for its interpretation.

Keywords: computed tomography, anastomotic leak, postoperative complications, oncology.

Corresponding author: Kholeva A.A., e-mail: an.net-07@mail.ru

For citation: Kholeva A.A., Silanteva N.K., Agababian T.A., Skoropad V.Yu., Sokolov P.V., Ivanov S.A. The role of CT in the diagnosis of anastomotic leakage in cancer surgery. REJR 2020; 10(4):237-249. DOI:10.21569/2222-7415-2020-10-4-237-249.

.

Received: **31.07.20** **Accepted:** **22.09.20**

Несостоятельность швов анастомоза (НША) – жизнеугрожающее послеоперационное осложнение в хирургии пищеварительного тракта. После обширных операций, выполненных по поводу онкологических заболеваний, частота этого осложнения достигает 40% [1, 2].

Ведущая роль в диагностике НША принадлежит методам лучевой визуализации – рентгенографии, компьютерной и магнитно-резонансной томографии. Каждый из этих методов имеет свои преимущества и недостатки, знание которых позволяет повысить точность диагностики.

Цель работы.

Провести обзор литературы, посвященной вопросам диагностики НША методом компьютерной томографии (КТ). Обзор литературы мы проиллюстрировали компьютерно-томографическими данными больных, проходивших лечение в клинике МРНЦ им. А.Ф. Цыба – филиал ФГБУ «НМИЦ радиологии» Минздрава России в 2018-2019 гг.; характер осложнений во всех наблюдениях был верифицирован при повторных хирургических операциях.

В торакоабдоминальной онкохирургии НША наиболее часто возникают после эзофагоэктомий, несколько реже – после гастрэктомий, операций на толстой кишке [1, 2] и панкреатодуоденальных резекций [3]. Несмотря на совершенствование хирургической техники, смертность при развитии НША остается достаточно высокой и составляет 5-64% [4, 5, 6].

Факторами, влияющими на процесс заживления анастомозов, и, следовательно, определяющими риск развития несостоятельности, в первую очередь являются технические погрешности при их формировании, гипотензия, гипоксемия, сахарный диабет, нутритивная недостаточность, сердечно-сосудистые заболевания и дыхательная недостаточность. Важное значение могут иметь изменения тканей в зоне операции вследствие проведения неоадьювантной терапии [7, 8]. Развитие НША, даже в случае успешного их лечения, приводит к существенному увеличению сроков госпитализации, задержке начала проведения адъювантной терапии, снижению долгосрочной выживаемости больных [9, 10].

Учитывая угрозу для жизни больного, ранняя диагностика НША является чрезвычайно актуальным вопросом. В ряде работ был показан значительный рост количества летальных исходов среди больных с поздней диагностикой НША по сравнению с больными, у которых данное осложнение было выявлено своевременно [11, 12]. Клинические проявления НША неспецифичны, что затрудняет, а порой делает невозможным своевременную диагностику этого осложнения.

В связи с этим ведущая роль в диагностике НША принадлежит лучевым методам исследования – рентгеноскопии и компьютерной томографии (КТ), а также эндоскопическому исследованию. Второстепенную роль в диагностике НША играют ультразвуковое исследование (УЗИ) и магнитно-резонансная томография (МРТ). Выявляемые при УЗИ скопления жидко-

сти у больных с НША не являются специфичным признаком несостоятельности. В ряде случаев для оценки целостности колоректальных анастомозов может быть выполнена МРТ.

Следует отметить особое место эндоскопии в диагностике НША верхних отделов желудочно-кишечного тракта, так как этот метод позволяет не только визуализировать дефект анастомоза, но и провести лечебные манипуляции, позволяющие избежать повторной операции [13].

Рентгеноскопия с пероральным приемом или внутриректальным введением водорастворимого контрастного вещества (КВ) традиционно является первичным методом диагностики НША. По данным литературы, чувствительность и специфичность рентгеноскопии в диагностике НША различных локализаций достигают 67% и 100% соответственно [14, 15]. Ведущим рентгенологическим признаком в диагностике НША является затек контрастного вещества за пределы анастомоза, однако в ряде исследований было показано, что этот признак отсутствует у части больных, и рентгенологическое исследование уступает по своей эффективности компьютерной томографии [11, 16]. Выявление свободного воздуха в брюшной полости при рентгенографии может быть частой находкой у послеоперационных больных, и не может рассматриваться как специфичный признак несостоятельности. Минусом рентгеноскопии является отсутствие возможности оценить такие вторичные осложнения при НША, как образование абсцессов, и для их уверенной диагностики необходимо применение томографических методов исследования [17, 18].

На сегодняшний день КТ – метод выбора при диагностике НША [19]. Преимуществами КТ является неинвазивность методики и доступность для выполнения исследования у пациентов в тяжелом состоянии. КТ не только позволяет исключить или подтвердить НША, но и оценить наличие других послеоперационных осложнений (например, абсцессов, острого панкреатита и т.д.).

При подозрении на НША КТ-исследование проводят с применением перорального контрастирования или внутриректального введения контрастного вещества в зависимости от уровня расположения анастомоза. Исследование выполняется с внутривенным контрастированием для оценки других послеоперационных осложнений.

КТ-заключение о наличии или отсутствии НША в ряде случаев может быть довольно сложной диагностической задачей. КТ-признаки НША могут быть прямыми и косвенными. К прямым признакам НША относят выход контрастного вещества за пределы ЖКТ через дефект в стенке анастомоза. Косвенными признаками НША при КТ являются наличие скоплений жидкости и участков газа в зоне анастомоза [20]. Однако следует отметить, что затеков перорально принятого КВ может не наблюдаться в случаях точечных дефектов в стенке анастомоза, а выявленные при КТ скопления жидкости в зоне операции у больных с НША не всегда возможно дифференцировать от послеоперационных изменений.

Анализ литературы показал, что работы, посвященные оценке эффективности КТ в диагностике НША различных локализаций, немногочисленны, а попытки разработать объективные критерии для диагностики НША – единичны. Ниже мы приводим результаты отдельных работ, посвященных КТ-диагностике НША, проиллюстрированные данными КТ пациентов с НША, которые были обследованы в нашем Центре.

При операциях по поводу опухолей пищевода анастомоз может быть сформирован на шее или в грудной полости в зависимости от локализации опухолевого поражения (рис. 1). Существует большое количество различных хирургических техник восстановления непрерывности желудочно-кишечного тракта при операциях на пищеводе: может быть выполнена пластика сформированной желудочной трубкой, а также тонкой или толстой кишкой [21]. Согласно литературным данным, несостоятельность шейных анастомозов встречается чаще, чем внутригрудных [22].

По результатам метаанализа 13 исследований, выполненного G. Yonis и соавт., чувствительность и специфичность рентгеноскопии в диагностике НША после эзофагэктомии составили 51% и 98% соответственно. По мнению авторов, в диагностике НША у больных после операций на пищеводе рентгеноскопия должна быть использована только в сочетании с КТ или эндоскопией [23].

Интересные результаты были получены L.Goense и соавт. из Нидерландов. В работе оценивали эффективность КТ в диагностике НША у 122 пациентов, обследованных с подозрением на несостоятельность швов анастомоза на шее после эзофагэктомии. Авторы выделили статистически значимые признаки НША при КТ и на их основе предложили шкалу, позволяющую делать заключение о наличии несостоятельности (anastomotic leakage prediction score, ALP-score). В работе было выполнено сравнение диагностической эффективности КТ по данным оригинальных рентгенологических заключений, при ретроспективном анализе и при диагностике на основе разработанной авторами шкалы. Оценивали следующие КТ-признаки: скопления жидкости и воздуха в средостении, абсцессы, уплотнение клетчатки средостения. При выявлении жидкостных скоплений фиксировали их

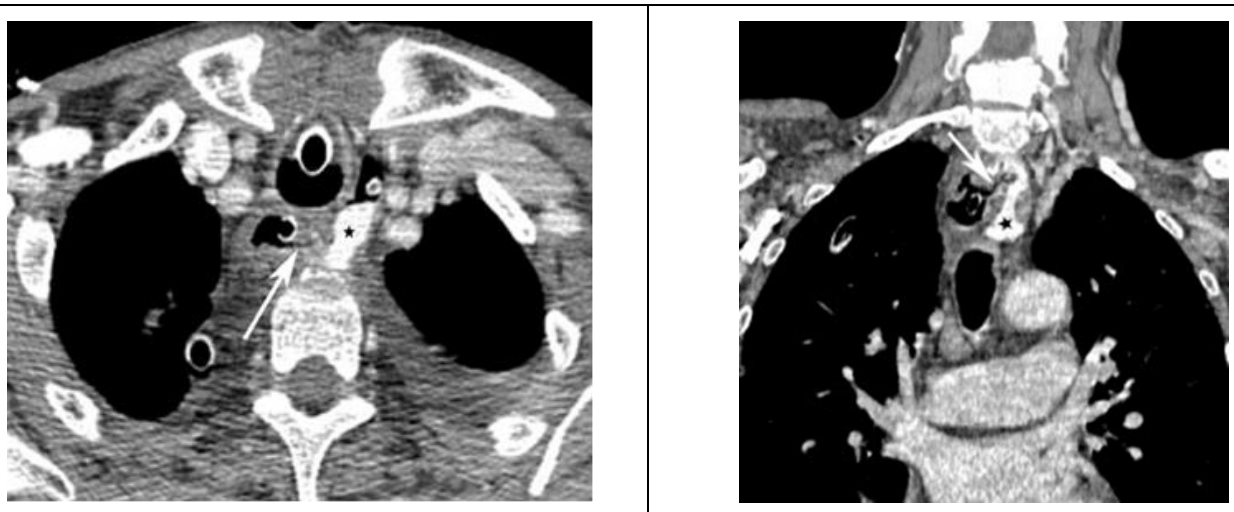

Рис. 1 а (Fig. 1 a) | Рис. 1 б (Fig. 1 b)

Рис. 1. КТ-картина несостоятельности пищеводно-толстокишечного анастомоза на шее; а – аксиальная реконструкция, б – корональная реконструкция.

Пациент, 62 года. Рак среднегрудного отдела пищевода pT3N0M0. Экстирпация пищевода, экстирпация культи желудка, лимфаденэктомия 2F, с пластикой пищевода толстой кишкой, подвесная энтеростомия с брауновким соустьем, аппендэктомия. КТ на 14-е сутки после операции. В верхнем средостении, слева от эзофаго-трансверзоанастомоза, определяется полость, распространяющаяся в шейно-надключичную область слева (звездочка). При заполнении контрастным веществом зонда, установленного в зону анастомоза, отмечается заполнение контрастным веществом трансплантата, а также вышеописанной полости. Между этой полостью и эзофаго-трансверзоанастомозом фрагментарно прослеживается тонкий свищевой ход (стрелка).

Fig. 1. CT, cervical esophagus-colon anastomotic leak. a) – axial image b) – coronal image.

Patient 62 years old, male. Cancer of the middle thoracic esophagus pT3N0M0. Esophagectomy, extraction of the gastric remnant, lymphadenectomy 2F, colon interposition for esophageal replacement, Braun enteroenterostomy, appendectomy. CT image obtained 14 days after surgery. CT images show a cavity in upper mediastinum, left of esophagus-colon anastomosis, reaching in left supraclavicular fossa (asterix). After filling of water-soluble contrast agent through tube, placed near anastomosis, contrast material is visible in the colon transplantat and in the cavity. Fistula visualized fragmentarily between cavity and esophagus-colon anastomosis (arrow).

размеры и расположение. Другие КТ-признаки включали видимый дефект стенки в зоне анастомоза, наличие свищей и изменения в легочной ткани. Авторы установили, что наличие жидкостных скоплений и участков газа в средостении было статистически значимо ассоциировано с НША. При этом не было отмечено зависимости между НША и размерами, расположением, а также сроками выявления жидкостных скоплений. Однако была выявлена статистически значимая связь между сроками выявления воздуха в средостении и НША. Частота НША у пациентов с газосодержащими участками в средостении до и после седьмого дня после операции составила 50% и 73% соответственно. Зависимости в локализации участков газа и частотой НША не было выявлено. После выполнения мультивариантного регрессионного анализа авторы установили, что значимыми симптомами были: наличие скоплений жидкости и газа в средостении, наличие видимого дефекта в стенке анастомоза и визуализация свищей. Шкалу оценки НША (ALP-score) авторы построили на основе четырех КТ-признаков, выявленных при мультивариантном анализе. Это скопление жидкости, участки газа в средостении, дефект в стенке анастомоза и изображение свища. Выявление каждого из этих признаков соответствовало 1 баллу. Соответственно при каждом КТ-исследовании может быть выставлено от 1 до 4 баллов. Количество баллов ≥2 соответствовало высокой вероятности наличия НША. Чувствительность и специфичность КТ составили: при анализе оригинальных заключений – 51.9% и 83.8%, при субъективной ретроспективной оценке – 68.5% и 82.4%, при использовании разработанной авторами ALP-score – 79,6% и 83,8% соответственно [24].

При операциях по поводу злокачественных новообразований желудка наибольшее количество работ посвящено диагностике НША после тотальной гастрэктомии. Лучевой диагност должен четко понимать, что данная операция в большинстве случаев сопровождается

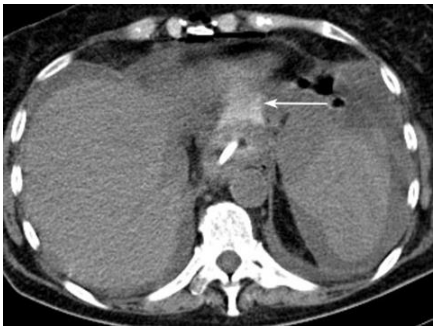

Рис. 2 а (Fig. 2 a)

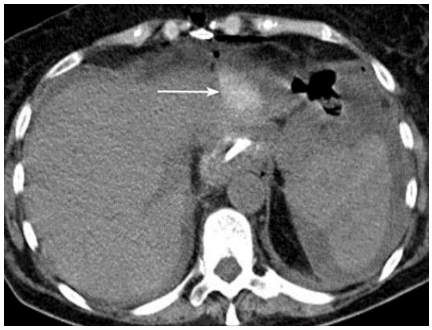

Рис. 2 б (Fig. 2 b)

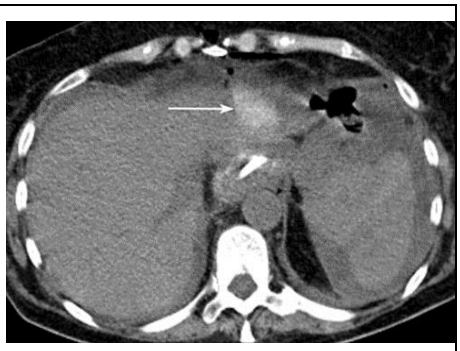

Рис. 2 в (Fig. 2 c)

Рис. 2 в (Fig. 2 d)

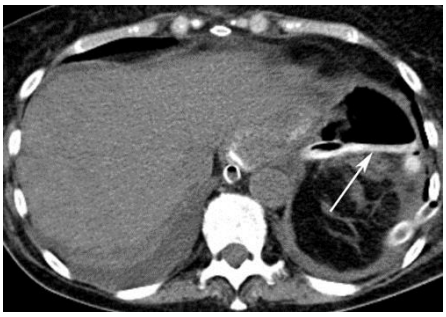

Рис. 2 г (Fig. 2 e)

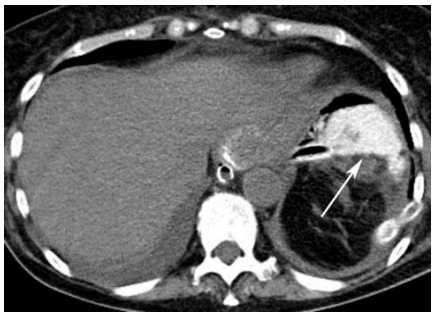

Рис. 2 д (Fig. 2 f)

Рис. 2. КТ-картина несостоятельности швов пищеводно-тонкокишечного анастомоза, аксиальная плоскость.

Пациентка, 71 год. Рак верхней трети желудка pT4aN2M0. Расширенная комбинированная гастрэктомия с лимфодиссекцией в объёме D2, холецистэктомия.

а - в – КТ на 4-е сутки после операции. По левой боковой стенке пищеводно-тонкокишечного анастомоза визуализируется затек перорально принятого контрастного вещества, распространяющийся поддиафрагмально и вдоль диафрагмальной поверхности левой доли печени (стрелки). Стенки пищеводно-тонкокишечного анастомоза неравномерно утолщены, прилежащая клетчатка уплотнена.

г-е – КТ на 8-е сутки после операции. Та же пациентка. Поддиафрагмально слева, по ходу дренажной трубки, визуализируется полостное образование неправильной формы, без видимых стенок, при исследовании постепенно заполняемое перорально принятым контрастным веществом (стрелки). Отмечается выраженная тяжистость прилежащей к образованию клетчатки, достигающая хвоста поджелудочной железы и распространяющаяся вдоль передней ренальной фасции.

Fig. 2. CT, esophago-jejunal anastomotic leak, axial view.

Patient, 71 years old, female. The upper third gastric cancer pT4aN2M0. Total gastrectomy with D2 lymphadenectomy, cholecystectomy.

a-c – CT image obtained 4 days after surgery. Axial CT images show intraperitoneal extraluminal contrast material, through the left esophago-jejunal anastomotic wall, with contrast reaching into subdiaphragmatic space and along diaphragmatic surface of left hepatic lobe (arrows). Esophago-jejunal anastomotic walls are thickened with adjacent fat stranding.

d-f – The same patient. CT image obtained 8 days after surgery. Axial CT images show an irregular shape cavity without visible walls located under the left hemidiaphragm, along drainage tube. After oral contrast material use, the cavity gradually filling with it. There is fat stranding near the cavity, tail of pancreas and anterior renal fascia.

формированием пищеводно-тонкокишечного соустья и ушиванием культи двенадцатиперстной кишки. По данным метаанализа, включающего 984 больных, НША после гастрэктомии возникла в 3% случаев [25]. При КТ у пациентов с несостоятельностью пищеводно-тонкокишечного анастомоза чаще всего отмечаются скопление жидкости в перигастральной клетчатке, выход перорально принятого КВ за пределы ЖКТ и пневмоперитонеум, в более поздних сроках ¬– абсцессы [26]. Необходимо отметить, что в связи с мобилизацией желудка во время гастрэктомии, локализация абсцессов может быть нетипичной. При мобилизации большой кривизны желудка выполняют пересечение желудочно-ободочной и желудочно-селезеночной связок, что приводит к появлению сообщения между сальниковой сумкой и левым поддиафрагмальным пространством. Кроме того, в результате частичного пересечения желудочно-печеночной связки при мобилизации дистальной части желудка и начальных отделов двенадцатиперстной кишки возникает сообщение между сальниковой сумкой, желудочно-печеночным и желудочно-селезеночным пространством. Таким образом, несостоятельность пищеводно-тонкокишечного анастомоза может проявляться абсцессами, локализованными в новых, образованных после операции пространствах: сальниковая сумка и левое поддиафрагмальное пространство, желудочно-печеночное и желудочно-селезёночное пространства (рис. 2, 3). Сопутствующие выпот в плевральной полости и консолидация легочной ткани в базальных отделах легких являются частыми находками при поддиафрагмальных абсцессах [27].

В исследовании T.H. Kim и соавт. сравнивали эффективность КТ без перорального контрастирования и рентгеноскопии с пероральным приемом водорастворимого КВ в диагностике НША после операций на желудке, выполненных по поводу злокачественных новообразований. Всем 179 пациентам в послеоперационном периоде были выполнены оба исследования. После проведения рентгеноскопии и КТ пациенты были разделены на следующие группы: больные, у которых была диагностирована НША по данным рентгеноскопии (n=39), больные без признаков НША при рентгеноскопии, но возможным наличием НША по данным КТ (n=36), и группа пациентов, у которых отсутствовали признаки НША по данным обоих методов (n=104). При КТ оценивали следующие признаки: непрерывность стенки анастомоза; маленькие (<3 см) и большие (>3 см) газожидкостные скопления в зоне анастомоза; маленькие (<3 см) и большие (>3 см) жидкостные скопления в зоне анастомоза; наличие газа и жидкости в других отделах брюшной полости; утолщение стенки в зоне анастомоза (>1 см); плевральный выпот, чрезмерное растяжение стенок желудка и другие патологические находки, включающие инфаркт селезенки, абсцессы и послеоперационные гематомы. Два рентгенолога независимо анализировали выполненные КТ-исследования и делали заключение о наличии НША по 5 балльной шкале в зависимости от уверенности о наличии осложнения: 1 – определенно есть НША; 2 – возможно наличие несостоятельности; 3 – высказаться определенно затруднительно; 4 – более вероятно отсутствие НША; 5 – определенное отсутствие НША. При расхождении мнений окончательное заключение было сделано третьим рентгенологом. Признаками НША при рентгеноскопии были выход перорально принятого контрастного вещества за пределы ЖКТ, заполнение контрастом полостных образований и повышение плотности тканей вокруг анастомоза. Было установлено, что статистически значимыми признаками НША при КТ были: дефект стенки в зоне анастомоза и большие газожидкостные скопления в зоне анастомоза размером >3 см [28].

Одно из самых тревожных осложнений после резекций желудка и тотальной гастрэктомии – это несостоятельность швов культи двенадцатиперстной кишки. Попадание желчи и панкреатического сока в брюшную полость сопровождается локальным перитонитом, а при отсутствии лечения – присоединением инфекции. Несостоятельность швов культи двенадцатиперстной кишки, как правило, проявляется наличием жидкости или абсцессов в правом подпеченочном и перипанкреатическом пространствах. В некоторых случаях может быть выявлен свищевой ход между абсцессом и двенадцатиперстной кишкой [29].

Несмотря на большое количество предложений по усовершенствованию, панкреатодуоденальная резекция (ПДР) по-прежнему сопровождается высоким риском послеоперационных осложнений [3]. Предложено множество вариантов этой операции, которые характеризуются различными способами формирования анастомозов между желчными путями, желудочно-кишечным трактом и культей поджелудочной железы. Панкреатическая фистула, возникающая вследствие несостоятельности панкреатодигестивного анастомоза, является основной причиной послеоперационной летальности и отмечается в 13-41% случаев, при этом в случае развития панкреатической фистулы grade C летальность достигает 25% [30]. В качестве причин этого осложнения рассматривают погрешности при формировании анастомоза и нарушение кровотока в этой зоне. Несостоятельность панкреатоеюноанастомоза является одним из самых серьезных осложнений после ПДР

Рис. 3 а (Fig. 3 a)

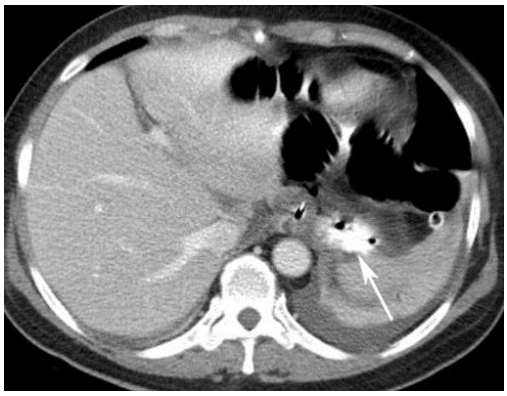

Рис. 3 б (Fig. 3 b)

Рис. 3. КТ-картина несостоятельности швов пищеводно-тонкокишечного анастомоза.

а – Пациент, 61 год. Рак культи желудка cT3N0M0. Экстирпация культи желудка со спленэктомией, резекцией поперечно-ободочной кишки, холецистэктомией, лимфаденэктомией 3. КТ на 8-е сутки после операции. В области пищеводно-тонкокишечного анастомоза справа под задней поверхностью левой доли печени визуализируется полостное образование неправильной формы с неровными контурами, с наличием в его полости контрастного вещества, принятого перорально (стрелка).

б – Пациентка, 65 лет. Рак тела желудка pT4aN0M0. Расширенно-комбинированная гастрэктомия D2 с резекцией брыжейки поперечно-ободочной кишки. КТ на 6-е сутки после операции. В левом поддиафрагмальном пространстве, распространяясь на область чревного ствола вдоль задней поверхности тела поджелудочной железы определяется затек КВ с наличием участков воздушной плотности (стрелка).

Fig. 3. CT, esophago-jejunal anastomotic leak.

a – Patient, 61 years old, male. Remnant gastric cancer pT3N0M0. Extraction of the gastric remnant, splenectomy, transverse colon resection, cholecystectomy, lymphadenectomy. CT image obtained 8 days after surgery. Axial contrast-enhanced CT images show an irregular shape cavity closely to the right esophago-jejunal anastomotic wall posteriorly to left hepatic lobe with oral used contrast material in it (arrow).

b – Patient, 65 years old, female. Cancer of the gastric body pT4aN0M0. Total gastrectomy with D2 lymphadenectomy and transverse mesocolon resection. CT image obtained 6 days after surgery. Axial contrast-enhanced CT images show intraperitoneal extraluminal contrast material under left hemidiaphragm in celiac trunk region and along posterior surface of pancreas body with air areas (arrow).

в связи с негативным воздействием попадающего в брюшную полость панкреатического сока [31]. Попадая в забрюшинное пространство, панкреатический сок вызывает воспаление и деструкцию перипанкреатической и забрюшинной клетчатки, а также окружающих сосудов и органов. Это приводит к кровотечениям, абсцессам, формированию перипанкреатических и забрюшинных жидкостных скоплений и замедленному опорожнению желудка, что часто является косвенным признаком внутрибрюшных осложнений. По данным литературы, наличие внутрибрюшных абсцессов коррелирует с наличием несостоятельности. Так, по данным Y.Hamanaka, F.G.Bartoli, 50-60% абсцессов после ПДР развиваются вследствие несостоятельности панкреатодигестивного анастомоза [32, 33]. Эти клинические особенности необходимо четко представлять лучевому диагносту для правильной интерпретации полученных КТ-данных.

В литературе чрезвычайно мало работ, посвященных рентгенодиагностике несостоятельности панкреато- и билиодигестивных анастомозов. При КТ несостоятельность панкреатодигестивного анастомоза может быть заподозрена при выявлении стабильного жидкостного скопления, непосредственно прилегающего к зоне анастомоза [34, 35]. При КТ у больных с панкреатическими свищами могут быть выявлены локальные жидкостные скопления или скопления крови в зоне панкреатоеюноанастомоза, преимущественно прилегающие к Вирсунгову протоку или линии шва анастомоза [34]. Вероятность наличия панкреатической фистулы значительно возрастает, если такие КТ-признаки сочетаются с выделением по дренажам секрета с высоким уровнем амилазы. Другими методами визуализационной диагностики являются рентгеноконтрастная фистулография и магнитно-резонансная холангиопанкреатография [36].

Несостоятельность билиодигестивного анастомоза является довольно редким осложне

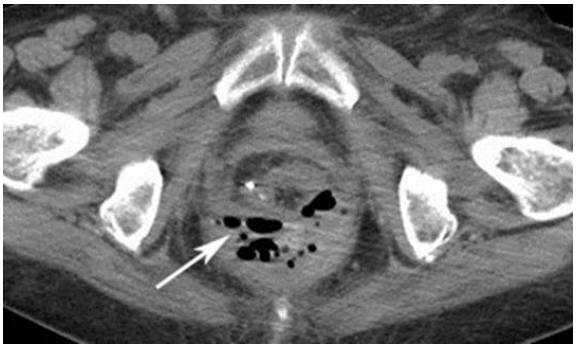

Рис. 4 а (Fig. 4 a)

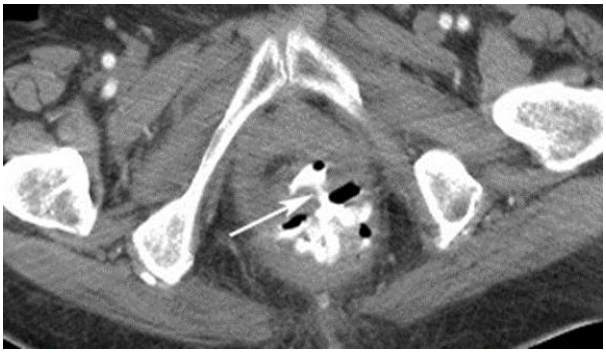

Рис. 4 б (Fig. 4 b)

Рис. 4. КТ-картина несостоятельности швов колоректального анастомоза.

Пациентка, 66 лет. Рак прямой кишки pT3N0M0. Расширенная низкая передняя резекция прямой кишки с резекцией тазового сплетения слева, расширенной лимфаденэктомией. КТ на 18-е сутки после операции. а – В пресакральной области определяется дополнительное полостное образование неправильной формы, с неровными, бугристыми контурами, неоднородной структуры за счет множественных газосодержащих и жидкостных участков в толще (стрелка). б – После внутриректального введения КВ отмечается заполнение образования контрастным веществом, а также заполнение вышележащих участков оперированной кишки. На фоне вышеописанных изменений определяется сообщение полостного образования с кишкой на уровне анастомоза (стрелка).

Fig. 4. CT, colorectal anastomotic leak.

Patient, 66 years old, female. Rectal cancer pT3N0M0. Low anterior resection of rectum, pelvic plexus left resection, extended lymphadenectomy. CT image obtained 18 days after surgery. a) Axial CT images show presacral irregular shape cavitary lesion with irregular, bulging contour, inhomogeneous structure by multiple air and fluid areas within (arrow). b) After rectal water-soluble contrast agent administration contrast material is visualize in the lesion and in superposed part of operated colon. Axial CT images show fistulous communication beetween colon and cavity (arrow).

нием ПДР, встречается у 3,7% пациентов, и в первую очередь является следствием технических погрешностей во время операции [37]. Несостоятельность холедохоеюноанастомоза при КТ может быть заподозрена при выявлении локальных жидкостных скоплений или биломы в зоне анастомоза [34]. В исследовании SA Young и соавт. была показана эффективность гепатобилиарной сцинтиграфии в выявлении несостоятельности холедохоеюноанастомоза [38].

Учитывая тесное анатомическое расположение всех анастомозов, при проведении КТ возможны трудности в определении несостоятельности конкретного анастомоза – холедохоеюноанастомоза, гастроеюноанастомоза или панкреатоеюноанастомоза. Несмотря на редкое использование перорального контрастирования при послеоперационной КТ у больных с операцией Уиплла, потенциально это может дать прямое подтверждение о наличии несостоятельности в виде выхода контраста за пределы ЖКТ [34].

Наиболее широко в литературе освещена диагностика несостоятельности швов межкишечных анастомозов. КТ-картина несостоятельности колоректальных анастомозов представлена на рисунках 4 и 5.

В работе N. Hyman и соавт., посвященной диагностике несостоятельности кишечных анастомозов, в том числе тонко- и толстокишечных, сравнивали эффективность рентгеноскопии с внутриректальным введением контрастного вещества и КТ. При рентгеноскопии было диагностировано только 4 из 10 НША, тогда как при КТ диагноз был верно установлен в 17 из 19 случаев [39].

P. Kaur и соавт. изучили эффективность КТ в диагностике несостоятельности швов аппаратных левосторонних толстокишечных анастомозов. При проведении КТ-исследования оценивали наличие в зоне анастомоза газа и скоплений жидкости, а также наличие затеков внутриректально введенного контрастного вещества. Кроме того, авторы оценивали «integrity of the anastomotic staple line» – непрерывность линии шва анастомоза на предмет видимых дефектов в этой зоне. Чувствительность и специфичность КТ в диагностике НША составили 91% и 100% соответственно. Наличие газосодержащих участков в зоне анастомоза было выявлено в 90% истинно положительных случаев и в 24% истинно отрицательных случаев, ложноотрицательных случаев не было. Периа-

Рис. 5 а (Fig. 5 a)

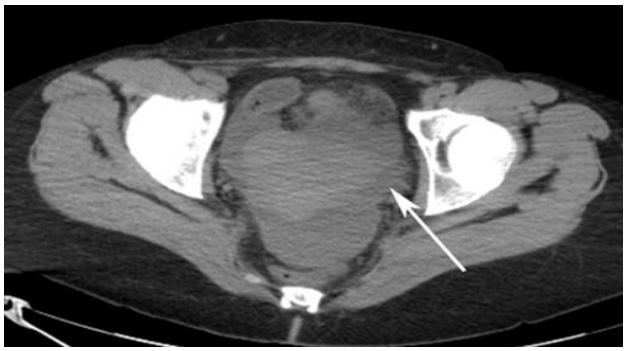

Рис. 5 б (Fig. 5 b)

Рис. 5 в (Fig. 5 c)

Рис. 5. КТ-картина несостоятельности швов колоректального анастомоза.

Больная М. Злокачественное новообразование ректосигмоидного соединения pT3N0M0. Лапароскопическая передняя резекция прямой кишки с лимфодиссекцией D3. КТ на 7-е сутки после операции. а, б – В полости малого таза, в дугласовом пространстве визуализируется скопление жидкости количеством приблизительно 40 мл (стрелки). в – После внутриректального контрастирования следы контрастного вещества визуализируются в зоне скопления жидкости (стрелка)..

Fig. 5. CT, colorectal anastomotic leak.

Patient, 44 years old, female. Malignant tumor of rectosigmoid junction pT3N0M0. Laparoscopic anterior resection of rectum with D3 lymphadenectomy. CT image obtained 7 days after surgery.

a, b – Axial CT images show fluid collection about 40 ml volume in Douglas pouch (arrows).

c – Axial CT images show traces of rectal administrated contrast material in fluid collection (arrow).

настомотические скопления жидкости были выявлены в 7 истинно положительных случаях и в 3 истинно отрицательных. Этот признак не был выявлен в ложноотрицательных случаях. Затек внутриректально введенного контрастного вещества за пределы желудочно-кишечного тракта наблюдался при КТ у всех больных с НША (n=10), при этом линия шва анастомоза визуализировалась во всех случаях. В 2 из 10 (20%) случаев у пациентов с НША линия шва анастомоза не имела видимых дефектов, в 4 из 10 (40%) дефект анастомоза был визуализирован, еще в 40% случаев – линия шва анастомоза утратила циркулярный вид и выглядела «смятой». Таким образом, чувствительность и специфичность для каждого из КТ-симптомов составили соответственно: наличие свободного воздуха в зоне анастомоза – 81% и 74%, наличие скопления жидкости в зоне анастомоза – 63% и 88%, затек внутриректально введенного контрастного вещества – 100% и 100%, непрерывность линии шва анастомоза – 72% (специфичность не оценивали). По данным авторов, выявление газосодержащих участков в зоне анастомоза является надежным признаком НША при компьютерной томографии. Выявление затеков внутриректально введенного контрастного вещества отличается высокой точностью и повышает достоверность диагноза, а визуализация линии шва анастомоза не является точным признаком при оценке целостности анастомоза [40].

C.C. M.Marres и соавт. исследовали точность КТ в диагностике несостоятельности колоректальных анастомозов после передней резекции прямой кишки и оценили последствия задержки проведения повторной операции при ложноотрицательных результатах КТ. При подозрении на НША КТ-исследование выполняли с внутриректальным введением КВ. Было выполнено 127 исследований, при которых в 86% случаев контрастное вещество достигло зоны анастомоза. У 24 больных заключение КТ было истинно положительным, у 11 пациентов –

ложноотрицательным: не было признаков НША при исследовании, но осложнение было подтверждено впоследствии во время повторного хирургического вмешательства или вскрытия. Таким образом, точность компьютерной томографии в диагностике НША составила 85,0%. Из 24 пациентов с истинно положительными КТ-заключениями был только 1 летальный исход (4,2%), тогда как смертность в группе больных с ложноотрицательными результатами составила 45,5%. Авторы сделали вывод о том, что ложноотрицательные результаты при КТ были ассоциированы со значительно более высокой летальностью [12].

N. Power и соавт. исследовали значимость КТ-признаков НША. Авторы оценили КТ-результаты в группе из 73 пациентов (50 – после операций на толстой и 23 – тонкой кишках), прооперированных по поводу доброкачественных заболеваний и ЗНО кишечника, и сравнили их с контрольной группой пациентов, перенёсших операции на печени. Всем пациентам, за исключением двух, выполняли пероральное/внутриректальное контрастирование. Оценивали следующие КТ-симптомы: наличие скоплений газа и жидкости в зоне анастомоза, наличие свободного газа и жидкости в других отделах брюшной полости и таза, а также выход контрастного вещества за пределы ЖКТ. Скопления воздуха определяли как маленькие (наличие пузырьков газа), средние (скопления, образующие газовые уровни на одной стороне от срединной линии) и большие (скопления, образующие уровни с обеих сторон от срединной линии). Было установлено, что у пациентов с НША статистически значимо более частой находкой явились перианастомотические газожидкостные скопления. У пациентов без НША свободный воздух в брюшной полости отмечался до 9 дней после операций, локализованный – до 26 дней. По заключению авторов, жидкость в брюшной полости может наблюдаться до 30 дней после операции, воздух – до 26 дней после операций на кишечнике, даже в отсутствие НША [41].

Как показывают данные литературы, независимо от уровня расположения анастомоза, затек перорально принятого или внутриректально введенного контрастного препарата, выявленный при КТ, рассматривают как наиболее точный диагностический признак несостоятельности швов анастомоза. Однако при наличии точечных дефектов затек КВ при проведении КТ может не визуализироваться, как и сам дефект в стенке анастомоза. Из косвенных признаков НША наибольшую значимость имеет выявление газожидкостных скоплений в зоне анастомоза. Большую проблему представляет дифференциальная диагностика косвенных признаков НША и послеоперационных изменений в зоне анастомозов. Таким образом, проблема диагностики НША, особенно ранней, не теряет своей актуальности и требует дальнейшего изучения.

Источник финансирования и конфликт интересов.

Авторы данной статьи подтвердили отсутствие финансовой поддержки исследования и конфликта интересов, о которых необходимо сообщить.

Список Литературы:

1. Hummel R., Bausch D. Anastomotic Leakage after Upper Gastrointestinal Surgery: Surgical Treatment. Visc Med. 2017; 33 (3): 207–211. doi:10.1159/000470884

2. Kornmann V.N., Treskes N., Hoonhout L.H., Bollen T.L., van Ramshorst B., Boerma D. Systematic review on the value of CT scanning in the diagnosis of anastomotic leakage after colorectal surgery. Int J Colorectal Dis. 2013; 28 (4): 437-45. doi: 10.1007/s00384-012-1623-3.

3. Kawaida H., Kono H., Hosomura N. Amemiya H., Itakura J., Fujii H. et al. Surgical techniques and postoperative management to prevent postoperative pancreatic fistula after pancreatic surgery. World J Gastroenterol. 2019; 25 (28): 3722–3737. doi:10.3748/wjg.v25.i28.3722

4. Alanezi K., Urschel J.D. Mortality secondary to esophageal anastomotic leak. Ann Thorac Cardiovasc Surg 2004; 10: 71–75.

5. Lang H., Piso P., Stukenborg C., Raab R., Jähne J. Management and results of proximal anastomotic leaks in a series of 1114 total gastrectomies for gastric carcinoma. Eur J Surg Oncol 2000; 26: 168–171.doi: 10.1053/ejso.1999.0764

6. Popescu G., Bancu Ş., Sala D., Neagoe R.M., Mureşan M. Prediction and Early Identification of Anastomotic Leaks after Colorectal Surgery. Journal of Surgery [Jurnaluldechirurgie]. 2018; 14 (1): 23-27. doi: 10.7438/1584-9341-14-1-4

7. Баранов А.Ю., Приступа Д.В., Ильин И.А., Малькевич В.Т. Непосредственные результаты хирургического лечения рака пищевода после неоадъювантных воздействий. Онкологический журнал. 2019; Т13, N 3(51): 104-118.

8. Park J.S., Huh J.W., Park Y.A., Cho Y.B., Yun S.H., Kim H.C. et al. Risk Factors of Anastomotic Leakage and Long-Term Survival After Colorectal Surgery. Medicine (Baltimore). 2016; 95 (8): e2890. doi: 10.1097/MD.0000000000002890.

9. Goense L., van Rossum P.S., Tromp M., Joore H.C., van Dijk D., Kroese A.C. et al. Intraoperative and postoperative risk factors for anastomotic leakage and pneumonia after esophagectomy for cancer.Dis Esophagus. 2017; 1; 30 (1): 1-10. doi: 10.1111/dote.12517.

10. Markar S., Gronnier C., Duhamel A., Mabrut J.Y., Bail J.P., Carrere N et al. The Impact of Severe Anastomotic Leak on Long-term Survival and Cancer Recurrence After Surgical Resection for Esophageal Malignancy.Ann Surg. 2015; 262 (6): 972-80. doi: 10.1097/SLA.0000000000001011

11. Moon S.W., Kim J.J., Cho D.G., Park J.K. Early detection of complications: anastomotic leakage. J Thorac Dis. 2019; 11(Suppl 5): S805-S811. doi:10.21037/jtd.2018.11.55

12. Marres C.C.M., van de Ven A.W.H., Leijssen L.G.J., Verbeek P.C.M., Bemelman W.A., Buskens C.J. Colorectal anastomotic leak: delay in reintervention after false-negative computed tomography scan is a reason for concern.Tech Coloproctol. 2017; 21 (9): 709-714. doi: 10.1007/s10151-017-1689-6.

13. Королёв М. П., Федотов Л. Е., Хусейнов, Г. А. Эндоскопия в диагностике и лечении осложнений пищеводных анастомозов. Вестник хирургии имени И.И. Грекова. 2010; 169 (4): 22-25.

14. Aday U. Gündeş E., Çiyiltepe H., Çetin D. A., Gülmez S., Senger A.S. et al. Examination of anastomotic leak with aqueous contrast swallow after total gastrectomy: Should it be carried out routinely? ContempOncol (Pozn). 2017; 21 (3): 224–227. doi:10.5114/wo.2017.70112

15. Doeksen A., Tanis P.J., Wüst A.F., Vrouenraets B.C., van Lanschot J.J., van Tets W.F. Radiological evaluation of colorectal anastomoses. Int J Colorectal Dis. 2008; 23 (9): 863–868. doi:10.1007/s00384-008-0487-z

16. Shpoliansky M., Nevo Y., Klein Y., Amitai M. The Accuracy of Early Post-Operative Abdominal CT Scan Global Journal of Surgery. 2019; 7 (1): 19-25. doi: 10.12691/js-7-1-4

17. Глинник А.А., Стебунов С.С., Богушевич О.С., Руммо О.О., Авлас С.Д., Минов А. Ф. Несостоятельность линии механического шва после рукавной резекции желудка. Евразийский Союз Ученых. 2019; 4-4 (61).

18. Юдин А.Л., Афанасьева Н.И., Проскурина М.Ф., Курусин О.В., Кузмичев В.А., Алсагаева А.Г. Рентгенологическая диагностика послеоперационных осложнений и прогрессирования основного заболевания у больных раком пищевода и кардии после различных вариантов эзофагогастроэктомий (обзор литературы). Медицинская визуализация. 2007; 6: 69-76.

19. Weinstein S., Osei-Bonsu S., Aslam R., Yee J. Multidetector CT of the postoperative colon: review of normal appearances and common complications. Radiographics. 2013; 33 (2): 515-32. doi: 10.1148/rg.332125723

20. Scaglione M., Linsenmaier U., Schueller G. (Eds.) Emergency Radiology of the Abdomen. Springer Science & Business Media. 2012; 277 p. doi 10.1007/978-88-470-2513-4

21. Роман Л.Д, Карачун А.М., Шостка К.Г., Костюк И.П. Методы реконструкции пищевода. Практическая онкология. 2003; 4 (2): 99-108.

22. Messager M., Warlaumont M., Renaud F., Marin H., Branche J., Piessen G., Mariette C. Recent improvements in the management of esophageal anastomotic leak after surgery for cancer. Eur J Surg Oncol. 2017; 43 (2): 258-269. doi: 10.1016/j.ejso.2016.06.394.

23. Yonis G., Cabalag C.S., Link E., Duong C.P. Utility of routine oral contrast study for detecting postesophagectomy anastomotic leak - a systematic review and meta-analysis. Dis Esophagus. 2019; 1; 32 (7). doi: 10.1093/dote/doz011

24. Goense L., Stassen P.M.C., Wessels F.J., van Rossum P.S.N., Ruurda J.P., van Leeuwen M.S, et al. Diagnostic performance of a CT-based scoring system for diagnosis of anastomotic leakage after esophagectomy: comparison with subjective CT assessment. Eur Radiol. 2017; 27 (10): 4426-4434. doi: 10.1007/s00330-017-4802-3

25. Inokuchi M., Otsuki S., Fujimori Y., Sato Y., Nakagawa M., Kojima K. Systematic review of anastomotic complications of esophagojejunostomy after laparoscopic total gastrectomy. WorldJGastroenterol. 2015; 28; 21 (32): 9656–9665. doi: 10.3748/wjg.v21.i32.9656

26. Sultan A.. Computed Tomography-based Diagnosis of Postlaparoscopic Sleeve Gastrectomy Gastric Leak. Journal of Clinical Imaging Science. 2020; 10. 8. doi: 10.25259/JCIS_5_2020

27. Kim K.W., Choi B.I., Han J.K., Kim T.K., Kim A.Y., Lee H.J. et al. Postoperative anatomic and pathologic findings at CT following gastrectomy. Radiographics. 2002; 22 (2): 323-36. doi:10.1148/radiographics.22.2.g02mr23323

28. Kim T.H., Kim J.H., Shin C.I., Kim S.H., Han J.K., Choi B.I. CT findings suggesting anastomotic leak and predicting the recovery period following gastric surgery. Eur Radiol. 2015; 25 (7): 1958-66. doi: 10.1007/s00330-015-3608-4

29. Tonolini M., Bracchi E. Early postoperative imaging after non-bariatric gastric resection: a primer for radiologists. Insights Imaging. 2017; 8, 393–404. doi:10.1007/s13244-017-0559-0

30. Nahm C.B., Connor S.J., Samra J.S., Mittal A. Postoperative pancreatic fistula: a review of traditional and emerging concepts. Clin Exp Gastroenterol. 2018; 11: 105–118. doi: 10.2147/CEG.S120217

31. Crippa S., Salvia R., Falconi M., Butturini G., Landoni L., Bassi C. Anastomotic leakage in pancreatic surgery. HPB (Oxford). 2007; 9 (1): 8–15. doi:10.1080/13651820600641357

32. Hamanaka Y., Nishihara K., Hamasaki T., Kawabata A., Yamamoto S., Tsurumi M, et al. Pancreatic juice output after pancreaticoduodenectomy in relation to pancreatic consistency, duct size, and leakage. Surgery 1996; 119: 2817. doi: 10.1016/s0039-6060(96)80114-0

33. Bartoli F.G., Arnone G.B., Ravera G., Bachi V. Pancreatic fistula and relative mortality in malignant disease after pancreaticoduodenectomy. Review and statistical metaanalysis regarding 15 years of literature. Anticancer Res 1991; 11: 183148.

34. Raman S.P., Horton K.M., Cameron J.L., Fishman E.K. CT after pancreaticoduodenectomy: spectrum of normal findings and complications. AJR Am J Roentgenol. 2013; 201 (1): 2-13. doi: 10.2214/AJR.12.9647

35. Кармазановский Г.Г., Колганова И.П., Вилявин М.Ю., Осипова Н.Ю., Пугачева О.Г., Марина Г.Б. Доклад: Лучевая диагностика послеоперационных осложнений в абдоминальной хирургии. Медицинская визуализация. 2008; 5:135-138.

36. Степан Е.В., Ермолов А.С., Рогаль М.Л., Тетерин Ю.С. Принципы лечения больных с наружными панкреатическими свищами. Хирургия. Журнал им. Н.И. Пирогова. 2017; 3: 42-49. doi: 10.17116/hirurgia2017342-49

37. Antolovic D., Koch M., Gallindo L., Wolff S., Music E., Kienle P. et al. Hepaticojejunostomy: analysis of risk factors for postoperative bile leaks and surgical complications. J Gastrointest Surg. 2007; 11: 555–561. doi: 10.1007/s11605-007-0166-3

38. Young S.A., Sfakianakis G.N., Pyrsopoulos N., Nishida S. Hepatobiliary scintigraphy in liver transplant patients: the "blind end sign" and its differentiation from bile leak. Clin Nucl Med. 2003; 28 (8): 638-42. doi: 10.1097/01.rlu.0000079386.99870.3f

39. Hyman N., Manchester T.L., Osler T., Burns B., Cataldo P.A. Anastomotic leaks after intestinal anastomosis: it's later than you think. Ann Surg. 2007; 245 (2): 254-8. doi: 10.1097/01.sla.0000225083.27182.85

40. Kaur P., Karandikar S.S., Roy-Choudhury S. Accuracy of

multidetector CT in detecting anastomotic leaks following stapled left-sided colonic anastomosis. Clin Radiol. 2014; 69 (1): 59-62. doi: 10.1016/j.crad.2013.08.006.

41. Power N., Atri M., Ryan S., Haddad R., Smith A. CT assessment of anastomotic bowel leak. Clin Radiol. 2007; 62 (1): 37-42. doi: 10.1016/j.crad.2006.08.004.

References:

1. Hummel R., Bausch D. Anastomotic Leakage after Upper Gastrointestinal Surgery: Surgical Treatment. Visc Med. 2017; 33 (3): 207–211. doi:10.1159/000470884

2. Kornmann V.N., Treskes N., Hoonhout L.H., Bollen T.L., van Ramshorst B., Boerma D. Systematic review on the value of CT scanning in the diagnosis of anastomotic leakage after colorectal surgery. Int J Colorectal Dis. 2013; 28 (4): 437-45. doi: 10.1007/s00384-012-1623-3.

3. Kawaida H., Kono H., Hosomura N. Amemiya H., Itakura J., Fujii H. et al. Surgical techniques and postoperative management to prevent postoperative pancreatic fistula after pancreatic surgery. World J Gastroenterol. 2019; 25 (28): 3722–3737. doi:10.3748/wjg.v25.i28.3722

4. Alanezi K., Urschel J.D. Mortality secondary to esophageal anastomotic leak. Ann Thorac Cardiovasc Surg 2004; 10: 71–75.

5. Lang H., Piso P., Stukenborg C., Raab R., Jähne J. Management and results of proximal anastomotic leaks in a series of 1114 total gastrectomies for gastric carcinoma. Eur J Surg Oncol. 2000; 26: 168–171.doi: 10.1053/ejso.1999.0764

6. Popescu G., Bancu Ş., Sala D., Neagoe R.M., Mureşan M. Prediction and Early Identification of Anastomotic Leaks after Colorectal Surgery. Journal of Surgery. 2018; 14 (1): 23-27. doi: 10.7438/1584-9341-14-1-4

7. Baranov A.Yu., Pristupa D.V., Ilyin I.A., Malkevich V.T. Short-term outcomes of surgical treatment for esophageal cancer after neoadjuvant therapies. Oncological journal. 2019; T13, N 3(51): 104-118 (in Russian).

8. Park J.S., Huh J.W., Park Y.A., Cho Y.B., Yun S.H., Kim H.C. et al. Risk Factors of Anastomotic Leakage and Long-Term Survival After Colorectal Surgery. Medicine (Baltimore). 2016; 95 (8): e2890. doi: 10.1097/MD.0000000000002890.

9. Goense L., van Rossum P.S., Tromp M., Joore H.C., van Dijk D., Kroese A.C. et al. Intraoperative and postoperative risk factors for anastomotic leakage and pneumonia after esophagectomy for cancer.Dis Esophagus. 2017; 1; 30 (1): 1-10. doi: 10.1111/dote.12517.

10. Markar S., Gronnier C., Duhamel A., Mabrut J.Y., Bail J.P., Carrere N et al. The Impact of Severe Anastomotic Leak on Long-term Survival and Cancer Recurrence After Surgical Resection for Esophageal Malignancy.Ann Surg. 2015; 262 (6): 972-80. doi: 10.1097/SLA.0000000000001011

11. Moon S.W., Kim J.J., Cho D.G., Park J.K. Early detection of complications: anastomotic leakage. J Thorac Dis. 2019; 11 (Suppl 5): S805-S811. doi:10.21037/jtd.2018.11.55

12. Marres C.C.M., van de Ven A.W.H., Leijssen L.G.J., Verbeek P.C.M., Bemelman W.A., Buskens C.J. Colorectal anastomotic leak: delay in reintervention after false-negative computed tomography scan is a reason for concern. Tech Coloproctol. 2017; 21 (9): 709-714. doi: 10.1007/s10151-017-1689-6.

13. Korolev M.P., Fedotov L.E., Khusejnov G.A. Endoscopy in diagnosis and treatment of complicated esophageal anastomoses. Grekov's Bulletin of Surgery. 2010; 169 (4), 22-25 (in Russian).

14. Aday U. Gündeş E., Çiyiltepe H., Çetin D. A., Gülmez S., Senger A.S. et al. Examination of anastomotic leak with aqueous contrast swallow after total gastrectomy: Should it be carried out routinely? ContempOncol (Pozn). 2017; 21 (3): 224–227. doi:10.5114/wo.2017.70112

15. Doeksen A., Tanis P.J., Wüst A.F., Vrouenraets B.C., van Lanschot J.J., van Tets W.F. Radiological evaluation of colorectal anastomoses. Int J Colorectal Dis. 2008; 23 (9): 863–868. doi:10.1007/s00384-008-0487-z

16. Shpoliansky M., Nevo Y., Klein Y., Amitai M. The Accuracy of Early Post-Operative Abdominal CT Scan Global Journal of Surgery. 2019; 7 (1): 19-25. doi: 10.12691/js-7-1-4

17. Glinnik A.A., Stebunov S.S., Bogushevich O.S., Rummo O.O., Avlas S.D., Minov A.F. Anastomotic suture line failure after sleeve gastrectomy. The Eurasian Union of Scientists. 2019; 4-4 (61).

18. Yudin A.L., Afanas'eva N.I., Proskurina M.F., Kurusin O.V., Kuzmichev V.A., Alsagaeva A.G. Imaging of Postoperative Complications and Tumor Recurrence in Patients with Adenocarcinoma of an Esophagus or Gastroesophageal Junction (Review Article). Medical Visualization. 2007; 6: 69-76 (in Russian).

19. Weinstein S., Osei-Bonsu S., Aslam R., Yee J. Multidetector CT of the postoperative colon: review of normal appearances and common complications. Radiographics. 2013; 33 (2): 515-32. doi: 10.1148/rg.332125723

20. Scaglione M., Linsenmaier U., Schueller G. (Eds.) Emergency Radiology of the Abdomen. Springer Science & Business Media, 2012. 277 p. doi 10.1007/978-88-470-2513-4 (in Russian).

21. Roman L.D., Karachun A.M., Shostka K.G., Kostyuk I.P. Methods for reconstruction of the esophagus. Practical oncology. 2003; 4 (2): 99-108 (in Russian).

22. Messager M., Warlaumont M., Renaud F., Marin H., Branche J., Piessen G., Mariette C. Recent improvements in the management of esophageal anastomotic leak after surgery for cancer. Eur J Surg Oncol. 2017; 43 (2): 258-269. doi: 10.1016/j.ejso.2016.06.394.

23. Yonis G., Cabalag C.S., Link E., Duong C.P. Utility of routine oral contrast study for detecting postesophagectomy anastomotic leak - a systematic review and meta-analysis. Dis Esophagus. 2019; 1; 32 (7). doi: 10.1093/dote/doz011

24. Goense L., Stassen P.M.C., Wessels F.J., van Rossum P.S.N., Ruurda J.P., van Leeuwen M.S, et al. Diagnostic performance of a CT-based scoring system for diagnosis of anastomotic leakage after esophagectomy: comparison with subjective CT assessment. Eur Radiol. 2017; 27 (10): 4426-4434. doi: 10.1007/s00330-017-4802-3

25. Inokuchi M., Otsuki S., Fujimori Y., Sato Y., Nakagawa M., Kojima K. Systematic review of anastomotic complications of esophagojejunostomy after laparoscopic total gastrectomy. WorldJGastroenterol. 2015; 28; 21 (32): 9656–9665. doi: 10.3748/wjg.v21.i32.9656

26. Sultan A.. Computed Tomography-based Diagnosis of Post-laparoscopic Sleeve Gastrectomy Gastric Leak. Journal of Clinical Imaging Science. 2020; 10. 8. doi: 10.25259/JCIS_5_2020

27. Kim K.W., Choi B.I., Han J.K., Kim T.K., Kim A.Y., Lee H.J. et

al. Postoperative anatomic and pathologic findings at CT following gastrectomy. Radiographics. 2002; 22 (2): 323-36. doi:10.1148/radiographics.22.2.g02mr23323

28. Kim T.H., Kim J.H., Shin C.I., Kim S.H., Han J.K., Choi B.I. CT findings suggesting anastomotic leak and predicting the recovery period following gastric surgery. Eur Radiol. 2015; 25 (7): 1958-66. doi: 10.1007/s00330-015-3608-4

29. Tonolini M., Bracchi E. Early postoperative imaging after non-bariatric gastric resection: a primer for radiologists. Insights Imaging. 2017; 8, 393–404. doi:10.1007/s13244-017-0559-0

30. Nahm C.B., Connor S.J., Samra J.S., Mittal A. Postoperative pancreatic fistula: a review of traditional and emerging concepts. Clin Exp Gastroenterol. 2018; 11: 105–118. doi: 10.2147/CEG.S120217

31. Crippa S., Salvia R., Falconi M., Butturini G., Landoni L., Bassi C. Anastomotic leakage in pancreatic surgery. HPB (Oxford). 2007; 9 (1): 8–15. doi:10.1080/13651820600641357

32. Hamanaka Y., Nishihara K., Hamasaki T., Kawabata A., Yamamoto S., Tsurumi M, et al. Pancreatic juice output after pancreaticoduodenectomy in relation to pancreatic consistency, duct size, and leakage. Surgery 1996; 119: 2817. doi: 10.1016/s0039-6060(96)80114-0

33. Bartoli F.G., Arnone G.B., Ravera G., Bachi V. Pancreatic fistula and relative mortality in malignant disease after pancreaticoduodenectomy. Review and statistical metaanalysis regarding 15 years of literature. Anticancer Res 1991; 11: 183148.

34. Raman S.P., Horton K.M., Cameron J.L., Fishman E.K. CT after pancreaticoduodenectomy: spectrum of normal findings and complications. AJR Am J Roentgenol. 2013; 201 (1): 2-13. doi: 10.2214/AJR.12.9647

35. Karmazanovsky G.G., Kolganova I.P., Vilyavin M.J., Osipova N.J., Pugacheva O.G., Marina G.B. "Diagnostic Imaging of Postoperative Disorders in Abdominal Surgery. Medical Visualization. 2008; 5:135-138 (in Russian).

36. Stepan E.V., Ermolov A.S., Rogal M.L. Teterin Yu.S. External pancreatic fistulas management. Pirogov Russian Journal of Surgery. 2017; 3: 42-49. doi: 10.17116/hirurgia2017342-49 (in Russian).

37. Antolovic D., Koch M., Gallindo L., Wolff S., Music E., Kienle P. et al. Hepaticojejunostomy: analysis of risk factors for postoperative bile leaks and surgical complications. J Gastrointest Surg. 2007; 11: 555–561. doi: 10.1007/s11605-007-0166-3

38. Young S.A., Sfakianakis G.N., Pyrsopoulos N., Nishida S. Hepatobiliary scintigraphy in liver transplant patients: the "blind end sign" and its differentiation from bile leak. Clin Nucl Med. 2003; 28 (8): 638-42. doi: 10.1097/01.rlu.0000079386.99870.3f

39. Hyman N., Manchester T.L., Osler T., Burns B., Cataldo P.A. Anastomotic leaks after intestinal anastomosis: it's later than you think. Ann Surg. 2007; 245 (2): 254-8. doi: 10.1097/01.sla.0000225083.27182.85

40. Kaur P., Karandikar S.S., Roy-Choudhury S. Accuracy of multidetector CT in detecting anastomotic leaks following stapled left-sided colonic anastomosis. Clin Radiol. 2014; 69 (1): 59-62. doi: 10.1016/j.crad.2013.08.006.

41. Power N., Atri M., Ryan S., Haddad R., Smith A. CT assessment of anastomotic bowel leak. Clin Radiol. 2007; 62 (1): 37-42. doi: 10.1016/j.crad.2006.08.004..

НАУЧНЫЙ ОБЗОР

СТАНОВЛЕНИЕ И РАЗВИТИЕ ПОСМЕРТНЫХ ЛУЧЕВЫХ ИССЛЕДОВАНИЙ В МИРЕ И РОССИИ

Туманова У.Н.

ФГБУ «Национальный медицинский исследовательский центр акушерства, гинекологии и перинатологии имени академика В.И. Кулакова» Министерства здравоохранения Российской Федерации, г. Москва, Россия

Проведен анализ данных литературы, отражающих основные этапы внедрения и особенности проведения посмертные лучевые исследования. Отмечено, что рентгенологическое исследование мумии было проведено в 1896 году, на следующий год после открытия рентгеновских лучей. Первое использование посмертной КТ в судебно-медицинской практике для определения характера огнестрельного ранения в голову датируется 1977 годом. Представлены особенности внедрения и проведения посмертных лучевых (КТ и МРТ) исследований в зарубежных странах. В Японии посмертные лучевые исследования стали активно применяться с 1985 года. В Европе активное развитие посмертных лучевых исследований, главным образом КТ, связывают с разработкой и внедрением в 2000 году исследовательского проекта «Virtopsy» («Виртопсия») в судебно-медицинскую практику. Отмечено, что в Мельбурне (Австралия) КТ является неотъемлемым элементом посмертного исследования и решающим этапом определения дальнейших исследований, включая вскрытие, а в Берлине, напротив, все трупы подвергаются вскрытию независимо от результатов посмертной КТ. В Российской Федерации посмертные лучевые исследования проводятся лишь отдельными исследователями, преимущественно в рамках судебно-медицинской экспертизы. Представлена краткая характеристика результатов собственных посмертных КТ и МРТ исследований в перинатологии, проводимых с 2012 года. Нами предложено оригинальное название направления лучевой диагностики, которое занимается посмертными исследованиями – танаторадиология. В заключении статьи отмечена высокая эффективность посмертных лучевых методов в выявлении как прижизненных патологических процессов, так и неспецифических посмертных изменений, и высказана уверенность, что по мере увеличения доступности и оснащения компьютерными и магнитно-резонансными томографами учреждений, а также накопления знаний и опыта - танаторадиологическое направление прочно войдет в рутинную работу патологоанатомических отделений и бюро судебно-медицинской экспертизы в Российской Федерации.

Ключевые слова: аутопсия, виртопсия, посмертная визуализация, посмертная КТ, посмертная МРТ, танататорадиология.

Контактный автор: Туманова У.Н., e-mail: u.n.tumanova@gmail.com

Для цитирования: Туманова У.Н. Становление и развитие посмертных лучевых исследований в мире и России. REJR 2020; 10(4):250-263. DOI:10.21569/2222-7415-2020-10-4-250-263.

Статья получена: **30.07.20** **Статья принята:** **22.09.20**

FORMATION AND DEVELOPMENT OF POSTMORTEM RADIOLOGICAL RESEARCH IN THE WORLD AND IN RUSSIA

Tumanova U.N.

V.I. Kulakov National Medical Research Center for Obstetrics, Gynecology and Perinatology. Moscow, Russia.

The analysis of the literature data, reflecting the main stages of implementation and the features of postmortem radiological researches, was carried out. It is noted, that the X-ray examination of the mummy was carried out in 1896, the next year after the discovery of X-rays. The first use of postmortem CT in forensic practice to determine the nature of a gunshot wound to the head dates back to 1977. We have presented the features

of the introduction and implementation of postmortem radiological (CT and MRI) studies in foreign countries. In Japan, postmortem radiation researches have been used actively since 1985. In Europe, the active development of postmortem radiation research, mainly CT, is associated with the development and implementation of the «Virtopsy» research project in forensic medicine in 2000. In the literature, it is noted that in Melbourne (Australia) CT is an integral part of postmortem research and a crucial stage for determining further research, including autopsy. In Berlin, by contrast, all corpses undergo autopsies, regardless of the results of post-mortem CT. In the Russian Federation, only individual researchers performed postmortem radiation examinations, mainly as part of forensic medical examination. The article presents a brief description of the results of our own postmortem CT and MRI researchers in perinatology conducted since 2012. We have proposed the original name of the field of radiological diagnostics that deals with postmortem researches - thanatoradiology. In the conclusion of the article, the high efficiency of postmortem radiation methods in identifying both intravital pathological processes and nonspecific postmortem changes was noted. We expressed confidence that thanatoradiological direction will firmly enter the routine work of pathological departments and bureaus of forensic medical examination in the Russian Federation, at the increase in the availability and equipment of institutions with computer and magnetic-resonance imaging devices, as well as at the accumulation of knowledge and experience in the field of postmortem radiological diagnostics.

Keywords: autopsy, virtopsy, postmortem imaging, postmortem CT, postmortem MRI, thanatoradiology.

Corresponding author: Tumanova U.N., e-mail: u.n.tumanova@gmail.com

For citation: Tumanova U.N. Formation and development of postmortem radiological research in the world and in Russia. REJR 2020; 10(4):250-263. DOI:10.21569/2222-7415-2020-10-4-250-263.

.

Received: **30.07.20** **Accepted:** **22.09.20**

Аутопсийное исследование тела умершего или погибшего человека считается наиболее объективным способом определения патологических процессов и заболеваний, а также причины смерти. В этой связи все случаи насильственной смерти человека подлежат судебно-медицинского вскрытию, в случае ненасильственной смерти проводится патологоанатомическое вскрытие.

И патологоанатомические и судебно-медицинские вскрытия проводятся при помощи разрезов и рассечений тканей и органов, путем словесного описания визуально наблюдаемых изменений и производства обычного (двумерного) фотодокументирования. То есть результаты вскрытий документируются субъективным (зависимым от исследователя) способом с невозможностью повторного анализа в связи с произведенными рассечениями тела и безвозвратного уничтожения трупа при его кремации.

Объективными, независимыми от исследователя, методами прижизненной визуализации патологических процессов и заболеваний изначально являлись рентгеноскопия и рентгенография. Как известно, рентгеновские лучи были открыты Вильгельмом Рентгеном (Wilhelm Conrad Röntgen) в 1895 году. И уже в том же году рентгенографическое исследование было использовано в качестве судебного доказательства в виде документирования наличия пули в ноге пациента [1]. В следующем, 1896 году, было проведено рентгенологическое исследование Александрийской мумии, приобретенной музеем естествознания Вены. Мумия была заявлена как человеческая, хотя покрытая многочисленными бинтами, она по внешнему виду напоминала животное. В результате рентгенологического исследования такой замотанной мумии было установлено, что это была крупная птица [2].

Наиболее эффективными методами современной неинвазивной диагностики закономерно считаются КТ и МРТ, позволяющие выявлять изменения даже малых размеров. По мнению R. Dirnhofer с соавт., первым применением посмертной КТ в судебно-медицинской практике явилось использование ее в 1977 году R. Wullenweber с соавт. для определения характера огнестрельного ранения в голову [3, 4]. К сожалению, в дальнейшем подобные исследования не нашли широкого применения из-за низкого качества изображений и неудовлетворительных результатов постобработки полученных томограмм. Выполнялись лишь единичные исследования, о чем свидетельствует, в частно-

сти, публикация в 1983 году P. Krantz и S. Holtås результатов посмертной КТ для выявления и анализа распределения скоплений воздуха в теле 20-летнего ныряльщика, погибшего на глубине 43 метра [5].

Даже изобретение W.A. Kalender с соавт. спиральной КТ в 1989 году, открывшей возможность детального исследования и получения трехмерных изображений тела, не вызвало существенного интереса у судмедэкспертов и патологоанатомов [6].

К сожалению, достаточно трудно определить первенство в проведении конкретных посмертных лучевых исследований, направленных на решение определенных задач судебно-медицинской экспертизы и патологической анатомии. Единичные посмертные лучевые исследования проводились различными исследователями параллельно друг другу на протяжении последующих лет.

Так, по мнению B.A. Hoey, первой публикацией, посвященной сравнительному анализу данных посмертной КТ и результатов аутопсии при травматических повреждениях, явилась работа Y. Donchin с соавт., в которой авторы отметили преимущества посмертной КТ в виде неинвазивности исследования, возможности получения немедленного экономически эффективного ответа, а также продемонстрировали улучшение посмертной диагностики [7, 8]. Примечательно, что именно при посмертной КТ трупов было установлено наличие внутрисосудистого воздуха и гемоперитонеума, которые не определялись при вскрытии трупа.

В последующем, при проведении подобных исследований, авторы практически всегда также отмечали определенное соответствие патологических изменений, выявленных при посмертной КТ всего тела, с результатами судебно-медицинского вскрытия [9, 10]. В ряде случаев же проводилось посмертное КТ исследование отдельных органов, преимущественно головы, с целью визуализации особенностей огнестрельного ранения [11].

Проведение посмертной МРТ изначально чаще всего было направлено на определение поражений головы, органов грудной и брюшной полости [12, 13]. На основании МРТ исследований всего тела ряд авторов, в частности P.R. Ros с соавт. еще в 1990 году, сделали заключение, что посмертная МРТ может быть использована в качестве метода предварительного исследования для определения дальнейшего частичного (а не полного) вскрытия, например, без вскрытия полости черепа, а также в качестве эффективного метода определения причины смерти в случае отмены вскрытия [14].

Говоря о развитии направления посмертных лучевых исследований, следует остановиться на вкладе исследователей в Японии, где лучевые исследования трупов стали активно применяться с 1985 года [15]. T. Okuda с соавт. приводят две основные причины столь активного внедрения посмертной визуализации в Японии по сравнению с западными странами [16]. Первая – это очень низкий уровень проведения вскрытий: частота судебно-медицинских вскрытий при неизвестной причине смерти составляет 11,2%, а частота патологоанатомических вскрытий - лишь около 2%. Вторая причина — это высокое оснащение клиник Японии компьютерными томографами и магнитно-резонансными томографами. Важным моментом, по мнению ряда исследователей, являлась и более низкая стоимость посмертных лучевых исследований (КТ – 20000 йен, МРТ – 50000 йен) по сравнению с проведением аутопсии (200000 йен) [17]. Именно с вышеуказанными факторами во всех префектурах Японии планировалось наличие хотя бы одного медицинского учреждения, выполняющего посмертные КТ и МРТ исследования.

Следует уточнить, что посмертная визуализация (post-mortem imaging, PMI) в Японии обозначается термином аутопсийная визуализация «autopsy imaging» (сокращенно Ai) [18]. При этом Ai в Японии имеет как узкое, так и широкое значение. Узкое значение Ai – это проведение только посмертного лучевого исследования при отказе родственников от традиционного аутопсийного исследования. Широкое значение Ai используется для обозначения комплексного взаимодополняющего посмертного лучевого исследования и аутопсии.

По данным T. Okuda с соавт., опубликованным в 2013 году, в целом по Японии ежегодно проводилось не менее 20000 посмертных КТ исследований, направленных на решение трех основных задач: скрининг причины смерти, скрининг тел для проведения последующего аутопсийного исследования и выявление патологических изменений, облегчающих дальнейшее проведение вскрытия [16].

В Европе активное развитие посмертных лучевых исследований, главным образом при использовании КТ, связывают с разработкой и внедрением в 2000 году исследовательского проекта «Virtopsy» («Виртопсия») в судебно-медицинскую практику Института судебной медицины (Institute of Forensic Medicine) и Института диагностической радиологии (Institute of Diagnostic Radiology) Бернского университета Швейцарии [19, 20]. Целью проекта «Virtopsy» являлось создание независимого, объективного и ответственного «наблюдателя», осуществляющего судебно-медицинскую оценку с возможностью цифрового сохранения полученных результатов.

По изначальному замыслу авторов, виртопсия должна была объединять два блока ис-

следований. Первый – это проведение КТ и МРТ исследований всего тела с анализом полученных результатов и их документацией, второй – исследование и анализ трехмерной поверхности тела на основе использования фотограмметрии и 3D-оптического сканирования с последующей документацией полученных результатов. Проведение второго блока исследований путем компьютеризированного сканирования поверхности тела с последующим ее трехмерным моделированием, масштабированием и цветовой дифференцировкой было направлено на существенное дополнение наружного исследования, являющегося обязательным этапом судебно-медицинской экспертизы трупа [21].

Основной задачей проекта «Виртопсия» являлось сравнение результатов посмертного лучевого исследования всего тела и его поверхностей с данными традиционной аутопсии. То есть изначально речь шла не о замене вскрытия посмертным лучевым исследованием, а лишь о применении указанных методов в качестве дополнения к традиционному секционному исследованию.

Согласно указанному проекту по неинвазивному посмертному исследованию тел погибших, такая визуализация сможет предсказать результаты вскрытия и, возможно, дать дополнительную информацию. Данный проект и составляющие его исследования были одобрены ответственным департаментом юстиции и этическим комитетом Бернского университета.

Первые обобщающие результаты проекта «Виртопсия», основанные на комплексном исследовании 40 трупов и указывающие на сопоставимость данных посмертной лучевой визуализации тел с результатами традиционного вскрытия были опубликованы в 2003 году [19]. По мнению M.J. Thali с соавт., лучевые методы визуализации были особенно полезны для визуализации и реконструкции насильственных повреждений, включая возможность использования полученных данных в отчетах экспертов, для обучения и для телемедицинских консультаций [19]. Кроме того, были отмечены зависимость эффективности посмертного КТ исследования от толщины среза и объема выполняемых исследований, а также преимущества цифрового вида 2D и 3D информации для документирования и анализа результатов. Авторы подчеркивали большие возможности посмертной КТ тел в оценке травм костной системы и выявления патологических скоплений газа, включая воздушную эмболию, подкожную эмфизему, последствия гипербарической травмы или эффект трупного разложения. В отношении посмертной МРТ была отмечена четкая визуализация повреждений мягких тканей, внутренних органов, а также патологических изменений нетравматического характера. При этом МРТ показала более высокую чувствительность, специфичность и точность результатов по сравнению с КТ [20].

Дополнительным стимулом для более активного применения посмертных лучевых исследований послужила разработка многофункциональной роботизированной системы под названием «Виртобот» (Virtobot) и затем «Виртобот 2.0» (Virtobot 2.0), позволяющей на основании данных КТ обеспечивать точное размещение иглы для взятия образца ткани [22]. Действительно, взятие образцов тканей и органов является неотъемлемой процедурой при судебно-медицинских исследованиях для изучения их на тканевом и клеточном уровне. Микроскопическое, химическое, биохимическое, молекулярно-генетическое исследование образцов нередко имеет решающее значение для получения конечного результата и суждения о патологии, что указывает на важность особой точности при взятии проб. Соответственно система «Виртобот 2.0» — это многофункциональная роботизированная система, позволяющая проводить автоматическое сканирование поверхности тела, а также посмертное взятие образцов тканей и органов [23].

Положительный опыт Швейцарии в организации и проведении посмертных лучевых исследований послужил основанием для подобных исследований и в других европейских странах. Так, в 2003 году сотрудники Центра медицинской имиджевой науки и визуализации (Center for Medical Image Science and Visualization, CMIV) в университетском госпитале Линчепинга в Швеции в сотрудничестве со шведским национальным судебно-медицинским советом «Медицина» разработали оригинальную методику виртуального вскрытия в рамках проведения судебно-медицинской экспертизы [24]. На 2011 год разработанный метод посмертного исследования был использован при проведении более 300 экспертиз, в основном криминального характера.

С 2005 года достаточно активно методы посмертной визуализации стали внедряться и в Австралии, что связано с установкой компьютерного томографа для проведения посмертных исследований в морге Викторианского Института судебной медицины (VIFM) [25]. Благодаря этому посмертные КТ исследования там проводятся 6 дней в неделю в среднем по 15-20 трупов в день. Ведущими специалистами в посмертных КТ исследованиях стали врачи-рентгенологи, выступающие в роли консультантов для патологоанатомов и судебно-медицинских экспертов для разъяснения результатов КТ исследования при анализе патогенеза и танатогенеза.

Характеризуя этапы внедрения посмертных лучевых исследования в разных странах,

необходимо отметить и некоторые особенности организации их проведения. Так, P.J. Bedford с соавт. провели сравнительный анализ организации работы 16-ти срезовых мультиспиральных КТ томографов, установленных в крупных судебно-медицинских учреждениях в городах Мельбурн (Австралия) и Берлин (Германия) [26]. В Мельбурне все поступавшие трупы подвергались КТ, в результате чего общее количество исследований составило почти 5000 в год. В Берлине же было проведено примерно только 250 посмертных лучевых исследований в год, поскольку каждое из них должно было быть санкционировано государственной прокуратурой.

В Мельбурне КТ является неотъемлемым элементом посмертного исследования и решающим этапом определения того, последуют ли дальнейшие исследования, включая вскрытие. То есть посмертная КТ осуществляется сразу после доставки и регистрации тела, а далее полученные результаты сопоставляются с данными имеющихся документов (выписки, эпикризы, полицейские отчеты) и наружного осмотра тела, на основании чего решается вопрос о достаточности данных для определения причины смерти или необходимости проведения аутопсийного исследования [27]. В Берлине, напротив, все трупы подвергаются вскрытию независимо от результатов КТ.

В Мельбурне к работе с посмертными лучевыми исследованиями были привлечены рентгенологи с большим опытом работы в криминалистике, а также патологоанатомы, прошедшие многостороннюю подготовку и обучение по радиологии, включая такие темы, как посмертные артефакты, лучевая анатомия и нейрорадиология. В Берлине обучение по использованию КТ проходили патологоанатомы на своих рабочих местах под руководством высококвалифицированного судебно-медицинского эксперта, который ранее обучался и участвовал в проекте «Виртопсии» в Швейцарии [26].

Говоря о положительном опыте Австралии по внедрению методов посмертной визуализации, следует также отметить Национальный женский госпиталь в городе Окленд в Новой Зеландии, где еще с 1964 года стали проводиться посмертные рентгенографические исследования всех мертворожденных и умерших новорожденных для облегчения определения причины смерти [28]. При этом все тела мертворожденных и умерших новорожденных до вскрытия поступали в рентгенологическое отделение, где проводилось рентгенографическое исследование всего тела в прямой и боковой проекциях, после чего рентгенограммы и заключение рентгенолога доставлялись патологоанатому до проведения им аутопсии для планирования техники вскрытия. На основании анализа проведенных исследований авторы сделали заключения о важности рентгенографии для выявления состояний, способствовавших наступлению смерти ребенка, особенно воздушной эмболии, определения ядер окостенения и аномалий костной системы, а также выявления аномалий развития сердечно-сосудистой системы при использовании контрастных веществ.

В свою очередь, австралийский опыт организации и проведения посмертных КТ исследований был проанализирован специалистами Великобритании и сделан вывод, что наиболее предпочтительной моделью для Великобритании является организация рабочего процесса, используемая в Викторианском институте судебной медицины [27]. Важной заслугой английских исследователей следует считать разработку методик таргетной (прицельной) посмертной КТ с использованием контрастного вещества. При этом, в двух медицинских центрах Великобритании (университет Лейстера и Оксфордский университет) практически одновременно были изучены возможности изучения венечных артерий сердца путем проведения посмертной КТ ангиографии с введением контрастного вещества в восходящую аорту [29, 30].

Необходимо отметить, что Российские исследователи, несомненно, тоже использовали методы лучевой визуализации для исследования трупа. В этой связи заслуживает внимания публикация В.К. Дадабаева, посвященная историческому экскурсу о применении рентгенологического метода в отечественной судебно-медицинской экспертной деятельности [31]. Автор приводит достаточно большой перечень исследователей, применивших рентгенологические методы для идентификации неопознанных трупов, установления возраста погибших, определения характера огнестрельного ранения, особенностей травматических повреждений костей, выявления инородных тел, определения живорожденности при обнаружении тел плодов и новорожденных.

К сожалению, в настоящее время посмертные лучевые исследования на территории России проводятся лишь в единичных учреждениях. Более активны в этом отношении судебно-медицинские эксперты. Так, В.К. Дадабаев с коллегами отмечают высокую эффективность посмертных КТ исследований, а также использование трехмерной реконструкции полученных изображений для судебно-медицинской экспертизы травматических поражений костей [32, 33]. В.А. Бывальцев с соавт. указывают на возможности применения посмертной диффузионно-взвешенной МРТ изолированных сегментов пояснично-крестцового отдела позвоночника для определения давности наступления смерти [34].

Более того, с 2010 года в Республике Та-

тарстан началась подготовка судебно-медицинских экспертов по лучевой диагностике с целью внедрения посмертных лучевых методов в практику Республиканского бюро судебно-медицинской экспертизы [35].

Особого внимания заслуживает проведение с июля 2018 года ряда посмертных КТ исследований в качестве дополнения к традиционному судебно-медицинскому исследованию в отделениях Бюро судебно-медицинской экспертизы Московской области [36]. Так, делая обзор наиболее показательных наблюдений, стоит обратить внимание на случай криминальной смерти 5-летней девочки от механической асфиксии, проведение посмертной КТ тела которой позволило задокументировать наличие рентгеноконтрастного инородного предмета в ротовой полости и неконтрастного инородного предмета в просвете правого главного бронха, а также подтвердить факт прижизненного перелом рога подъязычной кости [37]. На основании данных посмертной КТ тела скоропостижно умершего подростка с не диагностированным при жизни синдромом Марфана был установлен разрыв расслаивающей аневризмы восходящего отдела грудной аорты с парааортальной гематомой и гемотампонадой полости перикарда [38]. Высокая эффективность посмертной КТ с последующей 3D реконструкцией выявленных повреждений была продемонстрирована при судебно-медицинской экспертизе 17-летней тела девушки, погибшей при падении с большой высоты, смертельного травмирования пешехода частями шасси взлетающего самолета «Boeing 737», двух пилотов, погибших внутри легкомоторного самолета при его падении и ударе о землю [39-41]. Более того, на основании сопоставления данных посмертной КТ с 3D реконструкцией и результатов вскрытия трех трупов с огнестрельными пулевыми ранениями В.А. Клевно с соавт. было сделано предположение, что в обозримом будущем виртуальное вскрытие в случае огнестрельной травмы может стать надежной альтернативой традиционному аутопсийному исследованию [42].

Оценивая в целом проведение посмертных лучевых исследований в отечественной патологоанатомической практике, следует констатировать наличие лишь единичных публикаций, посвященных конкретным результатам исследования. Подобное состояние, видимо, объясняется наличием в истории болезни клинических данных, включающих в себя, в том числе, и результаты прижизненных лучевых исследований, а также сформулированных заключительного клинического диагноза и посмертного эпикриза, указывающих на имеющиеся заболевания и патологические процессы. Данные истории болезни непосредственно являются направляющими моментами для патологоанатома при проведении аутопсии.

Однако в перинатологической практике такая информация нередко носит фрагментарный характер в связи с кратковременностью пребывания в стационаре или невозможностью прижизненного проведения отдельных, в частности, КТ и МРТ, исследований. Необходимость же обязательного проведения патологоанатомического вскрытия мертворожденных и детей, умерших в возрасте до 28 дней жизни, задекларирована в статье 67 Федерального закона «Об основах охраны здоровья граждан в Российской Федерации» от 21.11.2011 № 323-ФЗ. В этой связи проведение посмертных лучевых исследований, несомненно, будет способствовать улучшению посмертной диагностики и определению танатогенеза.

Так, стоит привести результаты комплексного посмертного КТ и МРТ исследования мертворожденного на сроке гестации 36 недель с врожденными аномалиями развития: пентадой Кантрелла в сочетании с синдромом Ярхо-Левина [А.Д. Халиков с соавт. [43]. На основании проведенных исследований А.Д. Халиков с соавт. не только подтвердили данные пренатального УЗИ, но и выявили дополнительные аномалии развития [43].

Весьма интересный анализ, посвященный сопоставлению данных, полученных при УЗИ беременной женщины в случае антенатальной гибели плода и мертворожденного ребенка, и результатов вскрытия, провели В.Ф. Беженарь с соавт. [44]. В качестве данных УЗИ рассматривались сведения о давности внутриутробной гибели 126 плодов, а также о выявлении у них врожденных пороков развития и возможных причин гибели. В результате такого анализа авторы сделали заключение, что УЗ диагностика при подозрении на внутриутробную гибель плода не позволяет верифицировать диагноз, а УЗИ не может заменить вскрытие.

Справедливо указать, что начало детальному систематическому научному и практическому посмертному лучевому исследованию тел погибших плодов и новорождённых в России было положено заведующим патологоанатомическим отделением профессором А.И. Щеголевым и врачом-рентгенологом к.м.н. У.Н. Тумановой в 2012 году. Так, в стенах НМИЦ АГП им. В.И. Кулакова А.И. Щеголевым и У.Н. Тумановой с группой коллег патологоанатомического и лучевого отделения (зав. – к.м.н. В.Г. Быченко) была налажена система проведения посмертного комплексного (КТ и МРТ) лучевого исследования тел умерших плодов и новорожденных до проведения патологоанатомического вскрытия.

В отношении успешного опыта внедрения посмертных лучевых методов исследований перинатального периода А.И. Щеголевым и У.Н. Тумановой с коллегами в патологоанатомиче-

скую практику, следует указать и на следующие достижения, полученные в работе. На основании проведенных посмертных лучевых исследований и сопоставления полученных данных с результатами патологоанатомических вскрытий разработаны дифференциально-диагностические МРТ критерии мертворожденных и умерших новорожденных [45]. При исследовании тел погибших плодов и мертворожденных изучены МРТ характеристики процессов мацерации кожных покровов и внутренних органов, послужившие основой для разработки способа определения давности внутриутробной гибели плода [46-48]. Систематизированы лучевые характеристики неспецифических посмертных изменений, а также установлена динамика посмертных МРТ характеристик ткани головного мозга и особенности лучевой семиотики внутренних гипостазов в печени и легких [49-51]. При посмертной КТ тел погибших плодов, новорожденных и младенцев изучены особенности локализации и объема свободного газа в зависимости от давности наступления смерти [52]. На основании анализа интенсивностей МРТ сигналов в Т1-ВИ и Т2-ВИ разработаны критерии анасарки и неиммунной водянки плода [53, 54]. При исследовании тел умерших новорожденных выявлены особенности интенсивностей МРТ сигналов при врожденной пневмонии [55]. На основании МРТ-патоморфологических сопоставлений показана эффективность проведения посмертной МРТ для оценки гипоплазии легких, а также было показано, что проведение оперативного вмешательства по поводу врожденной диафрагмальной грыжи, приводящее к увеличению массы и объема легких, не всегда устраняет их гипоплазию [55, 57]. Показана высокая эффективность посмертной КТ для оценки врожденных аномалий развития костной системы, в том числе за счет создания 3D-реконструкций [58]. На основании сопоставления лучевой картины посмертных изменений и длительности посмертного периода совместно с судебно-медицинскими экспертами начата работа по установлению критериев давности наступления смерти на основании данных посмертных лучевых (КТ и МРТ) исследований [59, 60].

На основании анализа данных литературы и результатов собственных исследований, мы пришли к заключению, что в перинатологии целесообразно проведение комплексного посмертного лучевого исследования, включающего как КТ, так и МРТ [61, 62]. Более того, для выявления патологии, включая аномалии развития сердечно-сосудистой системы, следует использовать методы посмертной КТ ангиографии при исследовании тел погибших новорожденных и плацент в случаях мертворождения [63-67]. В качестве подтверждения можно привести результаты посмертных лучевых исследований новорожденных с врожденными опухолями и пороками развития: с эпигнатусом, тератомой сердца, лимфангиомой в грудной полости, VACTERL ассоциацией, синдромом prune belly, аневризмой вены Галена, акардиуса [68-74].

Кроме того, в результате проведенного сопоставления протоколов патологоанатомического вскрытия, в частности, описания результатов и построения патологоанатомического диагноза, с протоколами лучевых (КТ и МРТ) исследований и особенностями описания и построения заключений в практике лучевой диагностики У.Н. Тумановой был разработан оригинальный протокол комплексного посмертного лучевого исследования, максимально использующий возможности лучевой диагностики и отвечающий требованиям патологоанатомического протокола. Поскольку областью посмертного лучевого исследования аналогично патологоанатомическому вскрытию является все тело целиком, то для эффективной оценки полученных данных в разработанный протокол комплексного посмертного лучевого исследования были внесены все нормативные размерные показатели тела, соответствующие гестационному сроку плодов и возрасту новорожденных и младенцев, а также все оригинальные показатели, установленные авторами в ходе проведенных исследований. Указанный протокол имеет и полуавтоматическую версию, где расчёт необходимых параметров и формул осуществляется в автоматическом режиме на основании введенных оператором исходных данных, полученных при оценке КТ и МРТ томограмм. Данная версия существенно облегчает работу рентгенолога и сокращает время на формирование полного протокола посмертного лучевого исследования, включающего полноценную описательную часть. Примечательно, что вышеуказанные полученные результаты могут быть использованы и для целей судебно-медицинской экспертизы.

Заключая анализ особенностей внедрения методов посмертных лучевых исследований, следует остановиться на вопросах терминологии посмертной визуализации. В этой связи, безусловно, необходимо снова напомнить о наиболее распространенном в зарубежных странах термине «Virtopsy» (Виртопсия). Данное название представляет собой комбинацию слов «виртуальный» и «вскрытие» и является товарным знаком, зарегистрированным в 2001 году на профессора Richard Dirnhofer, бывшего главы Института судебной медицины Бернского университета в Швейцарии [75].

В Японии, как было указано выше, посмертная визуализация обозначается термином аутопсийная визуализация «Autopsy imaging» (сокращенно Ai) [18].

В работе B.A. Hoey с соавт., опубликованной в 2007 году и посвященной посмертному КТ исследованию пациентов с травмами, используется термин «CATopsy» (катопсия) [7].

В Великобритании направление использования посмертных лучевых исследований породило идею создания новой специальности в радиологии, названной «necroradiology» (посмертная радиология или некрорадиология). Данный термин был предложен и введен в речевое обращение G.N. Rutty и B. Swift [76] для врачей-рентгенологов, задействованных в проведении посмертных КТ исследований. По задумке авторов, некрорадиология - это синтез рентгенологической визуализации и посмертной патологии.

В России также предпринимались попытки для признания наличия посмертной лучевой диагностики. Так, стоит отметить А.А. Стрелкова, почетного работника Следственного комитета, использующего термин «криминалистическая томография» для обозначения посмертного КТ исследования тела с целью установления причины смерти и/или идентификации личности [77].

Для обозначения посмертной лучевой диагностики в России как неотъемлемой части как лучевой диагностики, так и областей медицины, занимающимися посмертными исследованиями, в 2020 году У.Н. Тумановой с коллегами было предложено введение в медицинскую практику термина «танаторадиология».

Данный термин включает в себя следующие понятия: танатоло́гия (от др.-греч. θάνατος - смерть + λόγος - учение) - раздел теоретической и практической медицины, изучающий состояние организма в конечной стадии патологического процесса, динамику и механизмы умирания, непосредственные причины смерти, клинические, биохимические и морфологические проявления постепенного прекращения жизнедеятельности организма; и радиология (от лат. radius «луч» + λόγος - учение) - раздел медицины, изучающий применение лучевых методов для диагностики (радиодиагностика) и лечения (радиотерапия) различных заболеваний. Однако вопрос о выделении танаторадиологии как раздела общей рентгенологии или как отдельной специальности в структуре патологоанатомических отделений и судебно-медицинских бюро на данный момент остается на уровне обсуждений.

На основании полученного опыта и острой необходимости профессионального общения и синтеза информации в указанном направлении, в августе 2020 года было создано Российское Танаторадиологическое Общество (РТО) — первое в Российской Федерации профессиональное объединение специалистов, непосредственно занимающихся вопросами посмертной лучевой диагностики [https://thanatoradiology.ru/]. Основателями его стали представители трех наиболее взаимосвязанных посмертной диагностикой областей медицины: рентгенологии (Туманова У.Н.), патологической анатомии (Щеголев А.И.) и судебной медицины (Крупнов Н.М.). Деятельность РТО безусловно является междисциплинарной и объединяет врачей рентгенологов, патологоанатомов и судебно-медицинских экспертов, а также врачей других специальностей в чью сферу интересов входит посмертное исследование тела на всех уровнях и во всех проявлениях.

Таким образом, попытки внедрения посмертной лучевой диагностики в практику судебно-медицинских и патологоанатомических исследований в зарубежных странах осуществлялись достаточно давно. На сегодняшний день, четко доказана высокая ее эффективность в выявлении как прижизненных патологических процессов, так и неспецифических посмертных изменений, облегчающая и улучшающая посмертную диагностику. В этой связи мы искренне уверены, что по мере увеличения доступности оснащения компьютерными и магнитно-резонансными томографами, а также накопления знаний, опыта и методик посмертного лучевого исследования, танаторадиологическое направление прочно войдет в рутинную работу патологоанатомических отделений и бюро судебно-медицинской экспертизы в Российской Федерации.

Исследование одобрено комитетом по этике ФГБУ «Научный центр акушерства, гинекологии и перинатологии им. академика В.И. Кулакова» Минздрава России (протокол № 25 от 22.06.2012).

Источник финансирования и конфликт интересов.

Авторы данной статьи подтвердили отсутствие финансовой поддержки исследования и конфликта интересов, о которых необходимо сообщить.

Список Литературы:

1. Brogdon BG. Forensic Radiology. Boca Raton, Boston, London, New York, Washington, DC: CRC Press; 1998.

2. Lagalla R. A brief history of forensic radiology. Radiology in forensic medicine. Eds. Lo Re G., Argo A., Midiri M., Cattaneo C. Springer Nature Switzerland AG, 2020: 1-2. DOI:10.1007/978-3-319-96737-0_1

3. Dirnhofer R., Jackowski C., Vock P., Potter K., Thali M.J. VIRTOPSY: minimally invasive, imaging-guided virtual autopsy. RadioGraphics 2006; 26: 1305-1333. DOI: 10.1148/rg.265065001

4. Wullenweber R., Schneider V., Grumme T. A computer-tomographical examination of cranial bullet wounds. Z. Rechtsmed. 1977; 80: 227-246. DOI: 10.1007/BF02114619

5. Krantz P., Holtås S. Postmortem computed tomography in a diving fatality. J. Comput. Assist. Tomogr. 1983; 7: 132-134. DOI: 10.1097/00004728-198302000-00024

6. Kalender W.A., Seissler W., Klotz E., Vock P. Spiral volumetric CT with single-breath-hold technique, continuous transport, and continuous scanner rotation. Radiology. 1990; 176: 181-183. DOI: 10.1148/radiology.176.1.2353088

7. Hoey B.A., Cipolla J., Grossman M.D., McQuay N., Shukla P.R., Stawicki S.P., et al. Postmortem computed tomography, «CATopsy», predicts cause of death in trauma patients. J. Trauma. 2007; 63: 979-986. DOI: 10.1097/TA.0b013e318154011f

8. Donchin Y., Rivkind A.I., Bar-Ziv J., Hiss J., Almog J., Drescher M. Utility of postmortem computed tomography in trauma victims. J Trauma. 1994; 37: 552-556. DOI: 10.1097/00005373-199410000-00006

9. Oliver W.R., Chancellor A.S., Soltys M., Symon J., Cullip T., Rosenman J. et al. Three-dimensional reconstruction of a bullet path: validation by computed radiography. J. Forensic. Sci. 1995; 40: 321-324.

10. Farkash U., Scope A., Lynn M., Kugel C., Maor R., Abargel A. et al. Preliminary experience with postmortem computed tomography in military penetrating trauma. J. Trauma. 2000; 48: 303-308. DOI: 10.1097/00005373-200002000-00018

11. Oehmichen M., Gehl H.B., Meissner C., Petersen D., Höche W., Gerling I. et al. Forensic pathological aspects of postmortem imaging of gunshot injury to the head: documentation and biometric data. Acta Neuropathol (Berl). 2003; 105: 570-580. DOI: 10.1007/s00401-003-0683-4

12. Hart B.L., Dudley M.H., Zumwalt R.E. Postmortem cranial MRI and autopsy correlation in suspected child abuse. Am. J. Forensic. Med. Pathol. 1996; 17: 217-224. DOI: 10.1097/00000433-199609000-00008

13. Blamire A.M., Rowe J.G., Styles P., McDonald B. Optimising imaging parameters for post mortem MR imaging of the human brain. Acta Radiol. 1999; 40: 593-597. DOI: 10.3109/02841859909175593

14. Ros P.R., Li K.C., Vo P., Baer H., Staab E.V. Preautopsy magnetic resonance imaging: initial experience. Magn. Reson. Imaging. 1990; 8: 303-308. DOI: 10.1016/0730-725x(90)90103-9

15. Ohashi N. Diagnosis of the causes on CPAOA cases: usefulness and problems of postmortem CT, KANTO. J. Jpn. Assoc. Acute Med. 1989; 10: 24-25.

16. Okuda T., Shiotani S., Sakamoto N., Kobayashi T. Background and current status of postmortem imaging in Japan: short history of «Autopsy imaging (Ai)». Forensic Sci. Int. 2013; 225: 3–8. DOI: 10.1016/j.forsciint.2012.03.010

17. Takahashi N. RSNA2008 topics, postmortem imaging and forensic radiology: as viewed by a radiologist. Rad. Fan. 2009; 7: 52-53.

18. Ezawa H., Yoneyama R., Kandatsu S., Yoshikawa K., Tsujii H., Harigaya K. Introduction of autopsy imaging redefines the concept of autopsy: 37 cases of clinical experience. Pathol. Int. 2003; 53: 865-873. 10.1046/j.1440-1827.2003.01573.x

19. Thali M.J., Yen K., Schweitzer W., Vock P., Boesch C., Ozdoba C. et al. Virtopsy, a new imaging horizon in forensic pathology: virtual autopsy by postmortem multislice computed tomography (MSCT) and magnetic resonance imaging (MRI) - a feasibility study. J. Forensic. Sci. 2003; 48: 386-403.

20. Thali M.J., Jackowski C., Oesterhelweg L., Ross S.G., Dirnhofer R. VIRTOPSY - the Swiss virtual autopsy approach. Legal. Medicine. 2007; 9: 100-104. DOI: 10.1016/j.legalmed.2006.11.011

21. Thali M., Braun M., Wirth J., Vock P., Dirnhofer R. 3D surface and 3D body documentation in forensic medicine: 3D/CAD photogrammetry merged with 3D radiological scanning. J. Forensic. Sci. 2003; 48: 1356-1365.

22. Kettenbach J., Kronreif G., Melzer A., Fichtinger G., Stoianovici D., Cleary K.. Ultrasound-, CT- and MR-guided robot-assisted interventions. Image processing in radiology - current applications. Eds. Neri E., Caramella D., Bartolozzi C. Springer Verlag: Berlin, 2008: 393-410.

23. Ebert L.C., Ptacek W., Breitbeck R., Furst M., Kronreif G., Martinez R.M . et al. Virtobot 2.0: the future of automated surface documentation and CT-guided needle placement in forensic medicine. Forensic Sci. Med. Pathol. 2014; 10: 179-186. DOI 10.1007/s12024-013-9520-9

24. Persson A., Lindblom M., Jackowski C. A state-of-the-art pipeline for postmortem CT and MRI visualization: from data acquisition to interactive image interpretation at autopsy. Acta Radiologica 2011; 52: 522-536. DOI: 10.1258/ar.2011.100460

25. O'Donnel C., Rotman A., Collett S., Woodford N. Current status of routine post-mortem CT in Melbourne, Australia. Forensic Sci Med Pathol. 2007; 3: 226-232. DOI 10.1007/s12024-007-9006-8

26. Bedford P.J., Oesterhelweg L. Different conditions and strategies to utilize forensic radiology in the cities of Melbourne, Australia and Berlin, Germany. Forensic Sci. Med. Pathol. 2013; 9: 321-326. DOI 10.1007/s12024-013-9424-8

27. Фетисов В.А. Преимущества и недостатки вариантов размещения компьютерных томографов для посмертной визуализации (опыт специалистов Великобритании). Consilium medicum. 2016; 18 (13): 34-37.

28. Foote G.A., Wilson A.J., Stewart J.H. Perinatal post-mortem radiography - experience with 2500 cases. Br. J. Radiol. 1978; 51: 351-356. DOI: 10.1259/0007-1285-51-605-351

29. Saunders S.L., Morgan B., Raj V., Robinson C.E., Rutty G.N. Targeted post-mortem com-puted tomography cardiac angiography: proof of concept. Int. J. Leg. Med. 2011; 125: 609-616. DOI: 10.1007/s00414-011-0559-4

30. Roberts I.S., Benamore R.E., Peebles C., Roobottom C., Traill Z.C. Technical report: diag-nosis of coronary artery disease using minimally invasive autopsy: evaluation of a novel method of post-mortem coronary CT angiography. Clin. Radiol. 2011; 66: 645-650. DOI: 10.1016/j.crad.2011.01.007

31. Дадабаев В.К. Исторический экскурс о применении рентгенологического метода в отечественной судебно-медицинской экспертной деятельности. Тверской медицинский журнал. 2016; 5: 103-116.

32. Дадабаев В.К. К вопросу о возможности использования спиральной компьютерной томографии в судебно-медицинской практике. Судебная экспертиза. 2011; 1: 80-83.

33. Дадабаев В.К., Сундуков Д.В. Использование 3D технологий в судебной медицине. Медицинская экспертиза и право. 2011; 3:15-16.

34. Бывальцев В.А., Степанов И.А., Семёнов А.В., Перфиль-

ев Д.В., Белых Е.Г., Бардонова Л.А. и др. Возможности диагностики давности наступления смерти по изменениям в поясничных межпозвонковых дисках (сопоставление морфологических, иммуногистохимических и томографических результатов). Судебно-медицинская экспертиза. 2017; 4: 4-8. DOI: 10.17116/sudmed20176044-8

35. Спиридонов В.А. К вопросу развития виртуальной аутопсии в России, или что делать? Судебная медицина. 2016; 2: 93-94.

36. Клевно В. А., Чумакова Ю. В. Виртопсия - новый метод исследования в практике отечественной судебной медицины. Судебная медицина. 2019; 5(2): 27-31. DOI: 10.19048/2411-8729-2019-5-2-27-31.

37. Клевно В.А., Чумакова Ю.В., Курдюков Ф.Н., Дуброва С.Э., Ефременков Н.В., Земур М.А. Возможности посмертной компьютерной томографии (виртуальной аутопсии) в случае смерти от механической асфиксии. Судебная медицина. 2018; 4: 22-26. DOI: 10.19048/2411–8729–2018–4–4–22–26

38. Клевно В. А., Чумакова Ю. В., Коротенко О. А., Санду Д. И., Дуброва С. Э. Виртопсия в случае скоропостижной смерти подростка. Судебная медицина. 2020; 1: 41-45. DOI:10.19048/2411-8729- 2020-6-1-41-45

39. Клевно В.А., Чумакова Ю.В., Курдюков Ф.Н., Лебедева А.С., Дуброва С.Э., Ефременков Н.В. и др. Виртопсия тела девушки-подростка, погибшей при падении с большой высоты. Судебная медицина. 2019. Т. 5. № 1. С. 11-15. DOI: 10.19048/2411-8729-2019-5-1-11-15.

40. Клевно В.А., Тархнишвили Г.С., Спицына Л.И., Мирзонов В.А., Баланюк Э.А. Виртопсия смертельно травмированного человека на взлетно-посадочной полосе стойкой шасси при взлете воздушного судна Boeing 737. Судебная медицина. 2019; 2: 32-36. DOI: 10.19048/2411-8729-2019-5-2-32-36.

41. Клевно В.А., Чумакова Ю.В., Лебедева А.С., Козылбаев В.В., Дуброва С.Э., Ефременков Н.В. и др. Виртопсия пилотов, погибших внутри легкомоторного самолета при падении его и ударе о землю. Судебная медицина. 2019; 1: 4-10. DOI: 10.19048/2411-8729-2019-5-1-4-10.

42. Клевно В.А., Чумакова Ю.В., Павлик Д.П., Дуброва С.Э. Возможности виртуальной аутопсии при огнестрельной травме. Судебная медицина. 2019; 3: 33-38. DOI: 10.19048/2411-8729-2019-5-3-33-38.

43. Халиков А.Д., Александрова З.Д., Трофимова Т.Н., Назинкина Ю.В., Казначеева А.О., Хмельницкая Н.М. и др. Виртуальная аутопсия мертворожденного с пентадой Кантрелла. Нейрохирургия и неврология детского возраста. 2009; 1: 14-19.

44. Беженарь В.Ф., Иванова Л.А., Белитченко Н.В. Сравнительная оценка ультразвуковой виртопсии и классической аутопсии при антенатальной гибели плода. Архив патологии. 2020; 3: 51-54. DOI: 10.17116/patol20208203151.

45. Tumanova U.N., Lyapin V.M., Bychenko V.G., Shchegolev A.I., Sukhikh G.T. Potentialities of postmortem magnetic resonance imaging for identification of live birth and stillbirth. Bull. Exp. Biol. Med. 2019; 167 (6): 823-826. DOI: 10.1007/s10517-019-04631-9

46. Туманова У.Н., Ляпин В.М., Быченко В.Г., Щеголев А.И., Сухих Г.Т. Посмертная МРТ-характеристика степени мацерации погибшего плода. Бюллетень экспериментальной биологии и медицины. 2020; 170 (7): 126-132.

47. Щеголев А.И., Туманова У.Н., Ляпин В.М. Патологоанатомическая оценка давности внутриутробной гибели плода. Архив патологии. 2017; 6: 60-65. DOI: 10.17116/patol201779660-65

48. Туманова У.Н., Быченко В.Г., Боровиков П.И., Щеголев А.И. Посмертная МРТ оценка давности внутриутробной гибели плода. REJR 2020; 10(2): 168-182. DOI:10.21569/2222-7415-2020-10-2-168-182.

49. Туманова У.Н., Щёголев А.И. Лучевая визуализация неспецифических посмертных изменений сердечно-сосудистой системы. Судебно-медицинская экспертиза. 2016; 5: 59-63.

50. Туманова У.Н., Щеголев А.И. МРТ характеристика посмертных изменений головного мозга новорожденных в зависимости от давности смерти. Актуальные вопросы судебной медицины и права. Казань, 2020: 116-121.

51. Туманова У.Н., Быченко В.Г., Серова Н.С., Щеголев А.И. Посмертная МРТ-характеристика трупных гипостазов у погибших новорожденных. Бюллетень экспериментальной биологии и медицины. 2020; 170 (9): 370-376.

52. Туманова У.Н., Федосеева В.К., Ляпин В.М., Щеголев А.И., Сухих Г.Т. Выявление скоплений газа в телах плодов, мертворожденных и умерших новорожденных при посмертном компьютерно-томографическом исследовании. Consilium Medicum. 2016; 18 (13): 26-33.

53. Tumanova U.N., Lyapin V.M., Bychenko V.G., Shchegolev A.I., Sukhikh G.T. Possibilities of postmortem magnetic resonance imaging for evaluation of anasarca in newborns. Bull. Exp. Biol. Med. 2019; 166 (5): 671-675. DOI: 10.1007/s10517-019-04415-1

54. Туманова У.Н., Ляпин В.М., Быченко В.Г., Серова Н.С., Щеголев А.И. Посмертная МРТ характеристика неиммунной водянки плода. REJR 2018; 8(4): 172-183. DOI:10.21569/2222-7415-2018-8-2-172-183.

55. Туманова У.Н., Ляпин В.М., Быченко В.Г., Щеголев А.И., Сухих Г.Т. Посмертная МРТ для диагностики врожденной пневмонии. Вестник Российского государственного медицинского университета. 2016; 4: 48-55.

56. Туманова У.Н., Быченко В.Г., Ляпин В.М., Воеводин С.М., Щёголев А.И. Врожденная диафрагмальная грыжа у новорожденного: МРТ - патоморфологические сопоставления. Медицинская визуализация. 2014; 4: 72-83..

57. Tumanova U.N., Lyapin V.M., Burov A.A., Shchegolev A.I., Sukhikh G.T. The possibility of postmortem magnetic resonance imaging for the diagnostics of lung hypoplasia. Bull. Exp. Biol. Med. 2018; 165 (2): 288-291. DOI: 10.1007/s10517-018-4150-6

58. Туманова У.Н., Федосеева В.К., Ляпин В.М., Степанов А.В., Воеводин С.М., Щёголев А.И. Посмертная компьютерная томография мертворожденных с костной патологией. Медицинская визуализация. 2013; 5: 110-120.

59. Туманова У.Н., Услонцев Д.Н., Крупнов Н.М., Кильдюшов Е.М., Щеголев А.И. Определение давности наступления смерти новорожденных и младенцев при помощи посмертной магнитно-резонансной томографии структур глаза. Современное состояние и перспективы развития судебной медицины и морфологии в условиях становления Евразийского экономического союза. Выпуск судебная медицина и морфология. Бишкек: 2020: 110-120..

60. Т уманова У.Н., Услонцев Д.Н., Савва О.В., Крупнов Н.М.,

Быченко В.Г., Щеголев А.И. Посмертная МРТ характеристика трупных гипостазов в печени и легких новорожденных и младенцев. Детская медицина Северо-Запада. 2020; 1: 341-342.

61. Туманова У.Н., Щеголев А.И. Посмертная магнитно-резонансная томография плодов и новорожденных. Медицинская визуализация. 2015; 5: 128-136.

62. Туманова У.Н., Щеголев А.И. Возможности и ограничения виртуальной аутопсии в неонатологии. REJR. 2017; 7 (1): 20-33. DOI: 10.21569/2222-7415-2017-7-1-20-33.

63. Туманова У.Н., Серова Н.С., Быченко В.Г., Щеголев А.И. Возможности применения контрастных веществ при посмертном компьютерно-томографическом исследовании. REJR 2018; 8(3): 83-99. DOI:10.21569/2222-7415-2018-8-3-83-99.

64. Туманова У.Н., Ляпин В.М., Быченко В.Г., Щеголев А.И., Сухих Г.Т. Посмертная компьютерно-томографическая ангиография новорожденных. Бюллетень экспериментальной биологии и медицины. 2020; 170 (8.): 248-255.

65. Туманова У.Н., Ляпин В.М., Щеголев А.И., Баев О.Р., Приходько А.М., Кожина Е.А. и др. Гигантская гемангиома плаценты. Акушерство и гинекология. 2017; 10: 136-143.

66. Туманова У.Н., Ляпин В.М., Козлова А.В., Баев О.Р., Быченко В.Г., Щеголев А.И. аневризма пуповинной вены: клиническое наблюдение и обзор литературы. Акушерство и гинекология. 2018; 6: 119-125. DOI: 10.18565/aig.2018.6.119-125 (in Russ.)

67. Shchegolev A.I., Tumanova U.N., Lyapin V.M., Kozlova A.V., Bychenko V.G., Sukhikh G.T. Complex method of CT and morphological examination of placental angioarchitechtonics. Bull. Exp. Biol. Med. 2020; 169 (3): 405-411. DOI: 10.1007/s10517-020-04897-4.

68. Туманова У.Н., Ляпин В.М., Щеголев А.И., Быченко В.Г., Козлова А.В., Ходжаева З.С. Эпигнатус у новорожденного: посмертная КТ и МРТ визуализация при патологоанатомическом исследовании. REJR 2017; 7(4): 90-107. DOI:10.21569/2222-7415-2017-7-4-90-107.

69. Туманова У.Н., Ляпин В.М., Дорофеева Е.И., Быченко В.Г., Щеголев А.И. Внутриперикардальная тератома у новорожденного: посмертная КТ и МРТ оценка при патологоанатомическом исследовании. REJR 2020; 10(1): 133-149. DOI:10.21569/2222-7415-2020-10-1-133-149.

70. Туманова У.Н., Ляпин В.М., Козлова А.В., Быченко В.Г., Щеголев А.И. Кистозная лимфангиома грудной полости у новорожденного: посмертная КТ и МРТ визуализация при патологоанатомическом исследовании. REJR 2019; 9(3): 215-228. DOI:10.21569/2222-7415-2019-9-3-215-228.

71. Туманова У.Н., Ляпин В.М., Буров А.А., Подуровская Ю.Л., Зарецкая Н.В., Быченко В.Г. и др. VACTERL ассоциация у новорожденного: посмертная КТ и МРТ визуализация при патологоанатомическом исследовании. REJR 2017; 7(2): 191-208. DOI:10.21569/2222-7415-2017-7-2-191-208

72. Туманова У.Н., Ляпин В.М., Зарецкая Н.В., Быченко В.Г., Демидов В.Н., Машинец Н.В. и др. А.И. Синдром prune belly: компьютерно-томографические и патологоанатомические сопоставления. Диагностическая и интервенционная радиология. 2016; 3: 42-50.

73. Туманова У.Н., Ляпин В.М., Козлова А.В., Быченко В.Г., Щеголев А.И. Аневризма вены Галена у новорожденного: посмертная КТ с контрастным усилением сосудов при патологоанатомическом исследовании. REJR. 2019; 9 (2): 260-274 DOI:10.21569/2222-7415-2019-9-2-260-274.

74. Туманова У.Н., Федосеева В.К., Ляпин В.М., Быченко В.Г., Воеводин С.М., Щеголев А.И. Плод-акардиус: посмертная компьютерная и магнитно-резонансная томография. Диагностическая и интервенционная радиология. 2016; 10 (2): 23-30

75.http://www.wirtschaft.ch/trademarks/VIRTOPSY/Universitaet+Bern/Prof+Dr+R+Dirnhofer+Direktor/04728/2001/

76.Rutty G.N., Swift B. Accuracy of magnetic resonance imaging in determining cause of sudden death in adults: comparison with conventional autopsy. Histopathology. 2004; 44(2): 187-189. DOI: 10.1111/j.1365-2559.2004.01741.x

77. Стрелков А.А. Криминалистическая томография: способ исследования тела в целях установления причины смерти и/или идентификации личности. Вестник Академии Следственного комитета Российской Федерации. 2018; 1: 124-127.

References:

1. Brogdon BG. Forensic Radiology. Boca Raton, Boston, London, New York, Washington, DC: CRC Press; 1998.

2. Lagalla R. A brief history of forensic radiology. Radiology in forensic medicine. Eds. Lo Re G., Argo A., Midiri M., Cattaneo C. Springer Nature Switzerland AG, 2020: 1-2. DOI:10.1007/978-3-319-96737-0_1

3. Dirnhofer R., Jackowski C., Vock P., Potter K., Thali M.J. VIRTOPSY: minimally invasive, imaging-guided virtual autopsy. RadioGraphics 2006; 26: 1305-1333. DOI: 10.1148/rg.265065001

4. Wullenweber R., Schneider V., Grumme T. A computer-tomographical examination of cranial bullet wounds. Z. Rechtsmed. 1977; 80: 227-246. DOI: 10.1007/BF02114619

5. Krantz P., Holtås S. Postmortem computed tomography in a diving fatality. J. Comput. Assist. Tomogr. 1983; 7: 132-134. DOI: 10.1097/00004728-198302000-00024

6. Kalender W.A., Seissler W., Klotz E., Vock P. Spiral volumetric CT with single-breath-hold technique, continuous transport, and continuous scanner rotation. Radiology. 1990; 176: 181-183. DOI: 10.1148/radiology.176.1.2353088

7. Hoey B.A., Cipolla J., Grossman M.D., McQuay N., Shukla P.R., Stawicki S.P., et al. Postmortem computed tomography, «CATopsy», predicts cause of death in trauma patients. J. Trauma. 2007; 63: 979-986. DOI: 10.1097/TA.0b013e318154011f

8. Donchin Y., Rivkind A.I., Bar-Ziv J., Hiss J., Almog J., Drescher M. Utility of postmortem computed tomography in trauma victims. J Trauma. 1994; 37: 552-556. DOI: 10.1097/00005373-199410000-00006

9. Oliver W.R., Chancellor A.S., Soltys M., Symon J., Cullip T., Rosenman J. et al. Three-dimensional reconstruction of a bullet path: validation by computed radiography. J. Forensic. Sci. 1995; 40: 321-324.

10. Farkash U., Scope A., Lynn M., Kugel C., Maor R., Abargel A. et al. Preliminary experience with postmortem computed tomography in military penetrating trauma. J. Trauma. 2000; 48: 303-308. DOI: 10.1097/00005373-200002000-00018

11. Oehmichen M., Gehl H.B., Meissner C., Petersen D., Höche W., Gerling I. et al. Forensic pathological aspects of postmortem imaging of gunshot injury to the head: documentation and biometric data. Acta Neuropathol (Berl). 2003; 105: 570-580. DOI: 10.1007/s00401-003-0683-4

12. Hart B.L., Dudley M.H., Zumwalt R.E. Postmortem cranial MRI and autopsy correlation in suspected child abuse. Am. J. Forensic. Med. Pathol. 1996; 17: 217-224. DOI: 10.1097/00000433-199609000-00008

13. Blamire A.M., Rowe J.G., Styles P., McDonald B. Optimising imaging parameters for post mortem MR imaging of the human brain. Acta Radiol. 1999; 40: 593-597. DOI: 10.3109/02841859909175593

14. Ros P.R., Li K.C., Vo P., Baer H., Staab E.V. Preautopsy magnetic resonance imaging: initial experience. Magn. Reson. Imaging. 1990; 8: 303-308. DOI: 10.1016/0730-725x(90)90103-9

15. Ohashi N. Diagnosis of the causes on CPAOA cases: usefulness and problems of postmortem CT, KANTO. J. Jpn. Assoc. Acute Med. 1989; 10: 24-25.

16. Okuda T., Shiotani S., Sakamoto N., Kobayashi T. Background and current status of postmortem imaging in Japan: short history of «Autopsy imaging (Ai)». Forensic Sci. Int. 2013; 225: 3–8. DOI: 10.1016/j.forsciint.2012.03.010

17. Takahashi N. RSNA2008 topics, postmortem imaging and forensic radiology: as viewed by a radiologist. Rad. Fan. 2009; 7: 52-53.

18. Ezawa H., Yoneyama R., Kandatsu S., Yoshikawa K., Tsujii H., Harigaya K. Introduction of autopsy imaging redefines the concept of autopsy: 37 cases of clinical experience. Pathol. Int. 2003; 53: 865-873. 10.1046/j.1440-1827.2003.01573.x

19. Thali M.J., Yen K., Schweitzer W., Vock P., Boesch C., Ozdoba C. et al. Virtopsy, a new imaging horizon in forensic pathology: virtual autopsy by postmortem multislice computed tomography (MSCT) and magnetic resonance imaging (MRI) - a feasibility study. J. Forensic. Sci. 2003; 48: 386-403.

20. Thali M.J., Jackowski C., Oesterhelweg L., Ross S.G., Dirnhofer R. VIRTOPSY - the Swiss virtual autopsy approach. Legal. Medicine. 2007; 9: 100-104. DOI: 10.1016/j.legalmed.2006.11.011

21. Thali M., Braun M., Wirth J., Vock P., Dirnhofer R. 3D surface and 3D body documentation in forensic medicine: 3D/CAD photogrammetry merged with 3D radiological scanning. J. Forensic. Sci. 2003; 48: 1356-1365.

22. Kettenbach J., Kronreif G., Melzer A., Fichtinger G., Stoianovici D., Cleary K.. Ultrasound-, CT- and MR-guided robot-assisted interventions. Image processing in radiology - current applications. Eds. Neri E., Caramella D., Bartolozzi C. Springer Verlag: Berlin, 2008: 393-410.

23. Ebert L.C., Ptacek W., Breitbeck R., Furst M., Kronreif G., Martinez R.M . et al. Virtobot 2.0: the future of automated surface documentation and CT-guided needle placement in forensic medicine. Forensic Sci. Med. Pathol. 2014; 10: 179-186. DOI 10.1007/s12024-013-9520-9

24. Persson A., Lindblom M., Jackowski C. A state-of-the-art pipeline for postmortem CT and MRI visualization: from data acquisition to interactive image interpretation at autopsy. Acta Radiologica 2011; 52: 522-536. DOI: 10.1258/ar.2011.100460

25. O'Donnel C., Rotman A., Collett S., Woodford N. Current status of routine post-mortem CT in Melbourne, Australia. Forensic Sci Med Pathol. 2007; 3: 226-232. DOI 10.1007/s12024-007-9006-8

26. Bedford P.J., Oesterhelweg L. Different conditions and strategies to utilize forensic radiology in the cities of Melbourne, Australia and Berlin, Germany. Forensic Sci. Med. Pathol. 2013; 9: 321-326. DOI 10.1007/s12024-013-9424-8

27. Fetisov V. A. Advantages and disadvantages of placement options for computer tomographs for post-mortem imaging (experience of UK specialists). Consilium medicum. 2016; 18 (13): 34-37 (in Russian).

28. Foote G.A., Wilson A.J., Stewart J.H. Perinatal post-mortem radiography - experience with 2500 cases. Br. J. Radiol. 1978; 51: 351-356. DOI: 10.1259/0007-1285-51-605-351

29. Saunders S.L., Morgan B., Raj V., Robinson C.E., Rutty G.N. Targeted post-mortem com-puted tomography cardiac angiography: proof of concept. Int. J. Leg. Med. 2011; 125: 609-616. DOI: 10.1007/s00414-011-0559-4

30. Roberts I.S., Benamore R.E., Peebles C., Roobottom C., Traill Z.C. Technical report: diag-nosis of coronary artery disease using minimally invasive autopsy: evaluation of a novel method of post-mortem coronary CT angiography. Clin. Radiol. 2011; 66: 645-650. DOI: 10.1016/j.crad.2011.01.007

31. Dadabaev V.K. Historical excursus on the application of the X-ray method in the domestic forensic medical expertise. Tverskoj medicinskij zhurnal. 2016; 5: 103-116. (in Russ.).

32. Dadabaev V. K. On the possibility of using spiral computed tomography in forensic medical practice. Sudebnaya ekspertiza. 2011; 1: 80-83 (in Russian).

33. Dadabaev V.K., Sundukov D.V. Use of 3D technologies in forensic medicine. Medicinskaya ekspertiza i pravo. 2011; 3:15-16 (in Russian).

34. Byval'tsev V.A., Stepanov I.A., Semenov A.V., Perfil'ev D.V., Belykh E.G., Bardonova L.A. et al. The possibilities for diagnostics of prescription of death coming based on the changes in the lumbar intervertebral disks (the comparison of the morphological, immunohistochemical and topographical findings). Sudebno-meditsinskaya ekspertiza. 2017; 4: 4-8. DOI: 10.17116/sudmed20176044-8 (in Russian).

35. Spiridonov V.A. On the development of virtual autopsy in Russia, or what to do? Sudebnaya medicina. 2016. T. 2, №2, c 93-94 (in Russian).

36. Klevno V.A., Chumakova Y.V. Virtopsy - new method of research in national practice of forensic medicine. Sudebnaya meditsina. 2019; 5(2): 27-31. DOI: 10.19048/2411-8729-2019-5-2-27-31 (in Russian).

37. Klevno V. A., Chumakova Yu. V., Kurdyukov F. N., Dubrova S. E., Efremenkov N. V., Zemur M. A. Possibilities of post-mortem computed tomography (virtual autopsy) in case of death from mechanical asphyxia. Sudebnaya medicina. 2018; 4: 22-26 (in Russian).

38. Klevno V. A., Chumakova Yu. V., Korotenko O. A., Sandu D. I., Dubrova S. E. Virtopsia in the case of sudden death of a teenager. Sudebnaya medicina. 2020; 1: 41-45. DOI:10.19048/2411-8729- 2020-6-1-41-45 (in Russian).

39. Klevno V. A., Chumakova Yu. V., Kurdyukov F. N., Lebedeva A. S., Dubrova S. E., efremenkov N. V., etc. Virtopsy of the body of a teenage girl who died in a fall from a great height. Sudebnaya medicina. 2019. T. 5. № 1. C. 11-15. DOI: 10.19048/2411-8729-2019-5-1-11-15 (in Russian).

40. Klevno V. A., Tarkhnishvili G. S., Spitsyna L. I., Mirzonov V.

A., Balanyuk E. A. Virtopsia of a fatally injured person on the landing strip of a landing gear during take-off of a Boeing 737 aircraft. Sudebnaya medicina. 2019; 2: 32-36. DOI: 10.19048/2411-8729-2019-5-2-32-36 (in Russian).

41. Klevno V. A., Chumakova Yu. V., Lebedeva A. S., Kozylbaev V. V., Dubrova S. E., efremenkov N. V. et al. Virtopsy pilots killed inside of a light aircraft when you drop it and it hit the ground. Sudebnaya medicina. 2019; 1: 4-10. DOI: 10.19048/2411-8729-2019-5-1-4-10 (in Russian).

42. Klevno V. A., Chumakov Y. V., Pavlik D. P., Dubrova, E. S. the possibility of a virtual autopsy in gunshot injury. Sudebnaya medicina. 2019; 3: 33-38. DOI: 10.19048/2411-8729-2019-5-3-33-38 (in Russian).

43. Halikov A. D., Alexandrov D. Z., Trofimova T. N., Razinkina Y. V., Kaznacheeva A. O., Khmelnitsky N. M. et al. Virtual autopsy of a stillborn with Cantrell's pentad. Nejrohirurgiya i nevrologiya detskogo vozrasta. 2009; 1: 14-19 (in Russian).

44. Bezhenar V.F., Ivanova L.A., Belitchenko N.V. Comparative evaluation of ultrasonic virtopsia and classical autopsy for antenatal fetal death. Arhiv patologii. 2020; 3: 51-54. DOI: 10.17116/patol20208203151 (in Russian).

45. Tumanova U.N., Lyapin V.M., Bychenko V.G., Shchegolev A.I., Sukhikh G.T. Potentialities of postmortem magnetic resonance imaging for identification of live birth and stillbirth. Bull. Exp. Biol. Med. 2019; 167 (6): 823-826. DOI: 10.1007/s10517-019-04631-9

46. Tumanova U.N., Lyapin V.M., Bychenko V.G., Schegolev A.I., Sukhikh G.T. Postmortem MRI of maceration degree of the deceased fetus. Byulleten' eksperimental'noj biologii i mediciny. 2020; 170 (7): 126-132 (in Russian).

47. Shchegolev A.I., Tumanova U.N., Lyapin V.M. Pathological estimation of the time of fetal death. Arhiv patologii. 2017; 6: 60-65. DOI: 10.17116/patol201779660-65 (in Russian).

48. Tumanova U.N., Bychenko V.G., Borovikov P. I., Shchegolev A.I. Postmortem MRI evaluation of the time of intrauterine fetal death. REJR 2020; 10(2): 168-182. DOI:10.21569/2222-7415-2020-10-2-168-182 (in Russian).

49. Tumanova U.N., Shchegolev A.I. Radio-visualization of non-specific postmortem changes in the cardiovascular system. Sudebno-medicinskaja jekspertiza. 2016; 5: 59-63 (in Russian).

50. Tumanova U.N., Shchegolev A.I. MRI characteristics of postmortem changes in the brain of newborns depending on the age of death. Aktual'nye voprosy sudebnoj mediciny i prava. Kazan', 2020: 116-121 (in Russian).

51. Tumanova U.N., Bychenko V.G., Serova N.S., Shchegolev A.I. Postmortem MRI characterization of cadaveric hypostases in deceased newborns. Byulleten' eksperimental'noj biologii i mediciny. 2020; 170 (9): 370-376 (in Russian).

52. Tumanova U.N., Fedoseeva V.K., Lyapin V.M., Shchegolev A.I., Sukhikh G.T. Identification of gas accumulations in the bodies of fetuses, stillborns and dead newborns at postmortem computed tomography study. Consilium Medicum. 2016; 18 (13): 26-33 (in Russian).

53. Tumanova U.N., Lyapin V.M., Bychenko V.G., Shchegolev A.I., Sukhikh G.T. Possibilities of postmortem magnetic resonance imaging for evaluation of anasarca in newborns. Bull. Exp. Biol. Med. 2019; 166 (5): 671-675. DOI: 10.1007/s10517-019-04415-1

54. Tumanova U.N., Lyapin V.M., Bychenko V.G., Serova N.S., Shchegolev A.I. Postmortem MRI characteristics of nonimmune fetal hydrops. REJR 2018; 8(4)172-183. DOI:10.21569/2222-7415-2018-8-2-172-183 (in Russian).

55. Tumanova U.N., Lyapin V.M., Bychenko V.G., Schegolev A.I., Sukhikh G.T. postmortem magnetic resonance imaging in the diagnosis of congenital pneumonia. Bulletin of Russian State Medical University. 2016; 4: 44-50 (in Russian).

56. Tumanova U. N., Bychenko V.G., Liapin V.M., Voevodin S.M., Shchegolev A.I. Congenital diaphragmatic hernia in a newborn: MRI - pathomorphological comparisons. Медицинская визуализация. 2014; 4: 72-83 (in Russian).

57. Tumanova U.N., Lyapin V.M., Burov A.A., Shchegolev A.I., Sukhikh G.T. The possibility of postmortem magnetic resonance imaging for the diagnostics of lung hypoplasia. Bull. Exp. Biol. Med. 2018; 165 (2): 288-291. DOI: 10.1007/s10517-018-4150-6

58. Tumanova U.N., Fedoseeva V.K., Liapin VM., Stepanov A.V., Voevodin S.M., Shchegolev A.I. postmortem computed tomography of stillborn with bone pathology. Medical visualization. 2013; 5: 110-120 (in Russian).

59. Tumanova U. N., Uslontsev D. N., Krupnov N. M., kildyushov E. M., Shchegolev A. I. determining the age of death of newborns and infants using postmortem magnetic resonance imaging of eye structures. Sovremennoe sostoyanie i perspektivy razvitiya sudebnoj mediciny i morfologii v usloviyah stanovleniya Evrazijskogo ekonomicheskogo soyuza. Vypusk sudebnaya medicina i morfologiya. Bishkek: 2020: 110-120 (in Russian).

60. Tumanova U. N., Olontsev D. N., Savva, O. V., Krupnov N. M. Bychenko, V. G., Shchegolev A. I. Postmortem MRI characterization of cadaveric hypostases in the liver and lungs of newborns and infants. Detskaya medicina Severo-Zapada. 2020; 1: 341-342 (in Russian).

61. Tumanova U.N., Shchegolev A.I. Postmortem magnetic resonance tomography of fetuses and newborns. Medical visualization. 2015; 5: 128-136 (in Russian).

62. Tumanova U.N., Shchegolev A.I. Possibilities and limitations of virutal autopsy in neonatology. REJR. 2017; 7 (1): 20-33. DOI: 10.21569/2222-7415-2017-7-1-20-33 (in Russian).

63. Tumanova U.N., Serova N.S., Bichenko V.G., Shchegolev A.I. Possibilities of using contrast agents in postmortem computed tomography. REJR 2018; 8 (3): 83-99. DOI:10.21569/2222-7415-2018-8-3-83-99 (in Russian).

64. Tumanova U.N., Lyapin V.M., Bychenko V.G., Shchegolev A.I., Sukhikh G.T. Postmortem CT angiography of newborns. Byulleten' eksperimental'noj biologii i mediciny. 2020; 170 (8): 248-255 (in Russian).

65. Tumanova U.N., Lyapin V.M., Shchegolev A.I., Baev O.R., Prikhodko A.M., Kozhina E.A. et al. Giant hemangioma of the placenta. Akusherstvo i ginekologiya.. 2017; 10: 136-143. DOI: 10.18565/aig.2017.10.136-143 (in Russian).

66. Tumanova U.N., Lyapin V.M., Kozlova A.V., Baev O.R., Bychenko V.G., Shchegolev A.I. Umbilical vein aneurysm: a clinical case and a review of literature. Akusherstvo i ginekologiya. 2018; 6: 119-125. DOI: 10.18565/aig.2018.6.119-125 (in Russian).

67. Shchegolev A.I., Tumanova U.N., Lyapin V.M., Kozlova A.V., Bychenko V.G., Sukhikh G.T. Complex method of CT and morphological examination of placental angioarchitechtonics. Bull. Exp. Biol. Med. 2020; 169 (3): 405-411. DOI: 10.1007/s10517-020-04897-4.

68. Tumanova U.N., Lyapin V.M., Shchegolev A.I., Bychenko

V.G., Kozlova A.V., Khodzhaeva Z.S. Epignatus of a newborn: postmortem CT and MRI imaging for autopsy. REJR 2017; 7(4): 90-107. DOI:10.21569/2222-7415-2017-7-4-90-107 (in Russian).

69. Tumanova U.N., Lyapin V.M., Dorofeeva E.I., Bychenko V.G., Shchegolev A.I. Intrapericardial teratoma in a newborn: postmortem CT and MRI imaging during pathological examination. REJR 2020; 10(1): 133-149. DOI:10.21569/2222-7415-2020-10-1-133-149 (in Russian).

70. Tumanova U.N., Lyapin V.M., Kozlova A.V., Bychenko V.G., Shchegolev A.I. Cystic lymphangioma in a newborn thoracic cavity: postmortem CT and MRI imaging during pathological examination. REJR 2019; 9(3): 215-228. DOI:10.21569/2222-7415-2019-9-3-215-228 (in Russian).

71. Tumanova U.N., Lyapin V.M., Burov A.A., Podurovskaya Yu. L., Zaretskaya N.V., Bychenko V.G. et al. VACTERL association of newborn: postmortem CT and MRI imaging for autopsy. REJR 2017; 7 (2): 191-208. DOI:10.21569/2222-7415-2017-7-2-191-208 (in Russian).

72. Tumanova U.N., Liapin V.M., Zaretskaya N.V., Bychenko V.G., Demidov V.N., Mashinets N.V. et al. A.I. PRUNE BELLY syndrome: comparisons of computed tomography and autopsy. Diagnostic and Interventional Radiology; 3: 42-50 (in Russian).

73. Tumanova U.N., Lyapin V.M., Kozlova A.V., Bychenko V.G., Shchegolev A.I. Galen vein aneurysm in a newborn: postmortem MSCT with contrast enhancement of vessels within the autopsy. REJR 2019; 9(2): 260-274. DOI:10.21569/2222-7415-2019-9-2-260-274 (in Russian).

74. Tumanova U.N., Fedoseeva V.K., Lyapin V.M., Bychenko V.G., Voevodin S.M., Shchegolev A.I. Acardiac fetus: postmortem computed and magnetic resonance tomography imaging. Diagnostic and Interventional Radiology. 2016; 2: 23-30 (in Russian).

75.http://www.wirtschaft.ch/trademarks/VIRTOPSY/Universitaet+Bern/Prof+Dr+R+Dirnhofer+Direktor/04728/2001/

76. Rutty G.N., Swift B. Accuracy of magnetic resonance imaging in determining cause of sudden death in adults: comparison with conventional autopsy. Histopathology. 2004; 44(2): 187-189. DOI: 10.1111/j.1365-2559.2004.01741.x

77. Strelkov A.A. Forensic tomography: a method of examining a body to determine the cause of death and/or identify an individual. Vestnik Akademii Sledstvennogo komiteta Rossijskoj Federacii. 2018; 1: 124-127 (in Russian).

СЛУЧАЙ ИЗ ПРАКТИКИ

ПОСМЕРТНАЯ КОМПЬЮТЕРНАЯ ТОМОГРАФИЯ МУМИФИЦИРОВАННОГО ТРУПА РЕБЕНКА

Дуброва С.Э.[1], Чумакова Ю.В.[1,2], Кислов М.А.[3], Коротенко О.А.[2], Серова Н.С.[3]

1 – ГБУЗ МО Московский областной научно-исследовательский клинический институт им. М.Ф. Владимирского. г. Москва, Россия.
2 – ГБУЗ МО «Бюро судебно-медицинской экспертизы». г. Москва, Россия.
3 – ФГАОУ ВО Первый Московский государственный медицинский университет им. И.М. Сеченова Минздрава России (Сеченовский Университет). г. Москва, Россия.

Цель исследования. Досекционное выявление/исключение объема повреждений, визуализация костной травмы мумифицированного ребенка с построением 3D-модели и фиксация первоначальных данных на электронном носителе.

Материалы и методы. Представлен случай из практики о возможности применения метода компьютерной томографии (КТ) останков мумифицированного трупа новорожденного ребенка, извлеченного из тайного захоронения (срок воздушного погребения около 50 лет).

Результаты. Проведено сопоставление полученных результатов при проведении компьютерной томографии и результатов секционного исследования. Наглядные КТ-изображения помогли в фиксации полного объема положения тела при захоронении, костной травмы, посмертных манипуляций.

Выводы. Возможность применения КТ на скелетах с плохой сохранностью костной ткани, позволила не только зафиксировать первоначальное положение останков трупа, но и установить переломы костей черепа и ребер, что дало возможность в предположительной форме высказаться о причине наступления смерти ребенка.

Ключевые слова: посмертная компьютерная томография, мумификация, костная травма, виртопсия.

Контактный автор: Кислов М.А., e-mail: kislov@sechenov.ru

Для цитирования: Дуброва С.Э., Чумакова Ю.В., Кислов М.А., Коротенко О.А., Серова Н.С. Посмертная компьютерная томография мумифицированного трупа ребенка. REJR 2020; 10(4):264-270. DOI:10.21569/2222-7415-2020-10-4-264-270.

Статья получена: **21.08.20** **Статья принята:** **22.09.20**

POST-MORTEM COMPUTER TOMOGRAPHY OF THE MUMMIFIED CORPSE OF A CHILD

Dubrova S.E.[1], Chumakova Yu.V.[1,2], Kislov M.A.[3], Korotenko O.A.[2], Serova N.S.[3]

1 - Moscow Regional Research Clinical Institute.
2 - The Department of Forensic Medicine of Moscow Regional Research Clinical Institute.
3 - I.M. Sechenov First Moscow State Medical University (Sechenov University). Moscow, Russia.

Purpose. Pre-sectional identification/exclusion of the injury volume, visualization of bone trauma of a mummified child with the 3D-model reconstruction and fixation of the initial data in the electronic format.

Materials and methods. The article presents a case from the practice of using the method of computer tomography (CT) of the remains of a mummified corpse of a newborn child extracted from a secret burial (the term of air burial is about 50 years).

Results. The results obtained during computed tomography were compared with the results of the autopsy. Visual CT images helped with fixation of the body position during burial, bone trauma, postmortem manipulations.

Conclusion. The possibility of using CT scans on skeletons with poor preservation of bone tissue allowed not only to fix the original position of the remains, but also to establish fractures of the skull and ribs, which made it possible to speculate on the cause of death of the child..

Keywords: postmortem computed tomography, mummification, bone trauma, virtopsy.

Corresponding author: Kislov M. A., e-mail: kislov@sechenov.ru

For citation: Dubrova S.E., Chumakova Yu.V., Kislov M.A., Korotenko O.A., Serova N.S. Post-mortem computer tomography of the mummified corpse of a child. REJR 2020; 10(4):264-270. DOI:10.21569/2222-7415-2020-10-4-264-270.

.

Received: **21.08.20** **Accepted:** **22.09.20**

В культуре всех народов мира на протяжении всей истории человечества существовали различные способы захоронения умерших, такие как: ингумация (захоронение тела целиком в почву), кремация (сожжение), водяное и воздушное погребения [1]. Однако этот перечень далеко не полностью передает всей множественности и разнообразности похоронных обычаев, которые у разных народов определялись религиозными представлениями людей о смерти, условиями быта, традициями. В большинстве случаев религиозные представления носителей различных культур не допускают возможности повторно тревожить прах усопших.

Изредка в следственной практике возникает необходимость в исследовании останков трупов с давними сроками захоронения. Эксгумация (извлечение трупа из места его захоронения) может быть проведена с целью повторной судебно-медицинской экспертизы для установления или уточнения причины наступления смерти при открытии новых фактов и улик по уголовному делу; с целью опознания трупа, реже для последующего перезахоронения [2].

С конца XX века в практике зарубежных коллег, в дополнение к традиционной судебно-медицинской экспертизе трупа, активно используют метод компьютерной томографии (КТ), который получил название «посмертная компьютерная томография», «виртуальная аутопсия» или «виртопсия» [3, 4]. Метод обладает высокой степенью неинвазивности, широкими возможностями визуализации и позволяет анализировать сложные объекты исследования, а применение постпроцессинговой обработки и сохранение данных на жестком носителе дают возможность повторного обращения к исходной информации [5]. Посмертная компьютерная томография особо актуальна при установлении причины смерти в случаях значительных посмертных трупных изменений, которые делают традиционную экспертизу сложно выполнимой [6].

В отечественной практике посмертная КТ только начинает находить применение и постепенно входит в использование в качестве предварительного досекционного метода исследования трупов. Количество судебно-медицинских экспертиз, проведенных с привлечением КТ постоянно увеличивается [7 - 9]. Рядом авторов показано, что посмертная КТ является надежным способом определения прижизненного или посмертного характера травмы [10 - 12].

В нашей практике встретился случай исследования мумифицированного трупа новорожденного, извлеченного из тайного захоронения (срок воздушного погребения около 50 лет).

В силу особой важности и сложности, проведение данных экспертиз осуществлялось совместно специалистами в области медицины (врачи – судебно-медицинские эксперты и рентгенологи).

Цель исследования.

Досекционное выявление/исключение объема повреждений, визуализация костной травмы мумифицированного ребенка с построением 3D-модели и фиксация первоначальных данных на электронном носителе.

Материалы и методы.

Сразу после осмотра трупа на месте происшествия и извлечения его из «футляра» погребения (чемодана), была произведена его доставка в герметичном плотном полиэтиленовом мешке в положении на спине с согнутыми руками и ногами, с сохранением первоначального положения остатков одежды и полотна, в которые он был обернут, для проведения КТ-исследования. Было проведено нативное (без применения контрастных средств) исследование всего тела от свода черепа до пальцев стоп на многоцелевом аппарате Philips ingenuity core, 64-х срезовый томограф, с толщиной среза 1,5 мм и 2 мм.

Результаты и обсуждение.

Из обстоятельств известно, что «…в 2019 году семья, в составе сына, матери и бабушки обсуждали передел недвижимости, на которую претендовали бабушка и ее родная сестра. Бабушка поведала родным о том, что у ее сестры есть тайна об умершем ребенке, который родился около 50 лет назад и скоропостижно умер, но тело не было захоронено. Родственники решили, что раскрыть тайну это отличный способ лишить одну из сестер прав на наслед

Рис. 1 (Fig. 1)

Рис. 2 (Fig. 2)

Рис. 1. Фотография.

Внешний вид чемодана.

Fig. 1. Photo.

The appearance of the suitcase.

Рис. 2. Фотография.

Труп ребенка в чемодане в стадии мумификации.

Fig. 2. Photo.

The corpse of a child in a suitcase at the stage of mummification.

ство. Ночью того же дня, в отдел полиции поступил звонок от женщины, с сообщением, что обнаружен труп скелетированного человека в помещении деревянной постройки…».

В ходе проведенного следственного эксперимента было выяснено, что мать ребенка, выронила новорожденную дочь при попытке искупать, в результате чего ребенок ударился о дно ванны и перестал подавать признаки жизни. Испуганная женщина взяла полотенце, укутала труп девочки и положила в чемодан.

Труп на исследование был доставлен в черном полиэтиленовом пакете, в котором находился чемодан из кожзаменителя черного цвета, застегивающийся на металлическую «молнию». «Молния» чемодана повреждена. В черном чемодане располагался труп ребенка в стадии мумификации (рис. 1, 2).

Перед проведением судебно-медицинского вскрытия было принято решение о проведении исследования трупа с помощью метода компьютерной томографии, возможности которой превосходят традиционную аутопсию в случаях механических повреждений, в поиске и локализации инородных тел, в визуализации повреждений костных структур в сложных для традиционной аутопсии областях (основание черепа, лицевой скелет, позвоночник, таз, дистальные отделы конечностей), в сочетании с условиями плохой сохранности костной ткани.

Для удобства восприятия сначала приведем данные судебно-медицинского исследования трупов, а после – результаты компьютерной томографии. Анализ КТ-изображений производился врачом-рентгенологом, специалистом в области посмертной визуализации.

При судебно-медицинском исследовании было установлено: труп ребенка длиной около 45 см, труп уменьшен в объеме, за счет выраженного высыхания и отсутствия множества мягких тканей. Мягкие ткани были сохранены в виде фрагментов черной плотной кожи в области стоп, правой и левой голени, правого бедра, правой половины живота, груди, в области затылка и, частично, правой теменной кости. Кожа с поверхности черного цвета, в области костей местами с белой плесенью. В центральной части грудной клетки обнаружена белая пуговица с двумя дырками, пришитая к ткани, предположительно белого цвета. В области правого и левого предплечий, по одной с каждой стороны, имелась клеенчатая ткань с нечитаемыми надписями. Труп расположен на спине, голова несколько повернута вправо, руки расположены на груди. Ноги согнуты в тазобедренных и голеностопных суставах, приведены к животу. Голова уплощена в передне-заднем направлении. Кости черепа запали внутрь. Кости в местах, где отсутствовали мягкие ткани, лежали свободно, не были соединены между собой. После отделения оставшихся мягких тканей и фрагментов покрывала и одежды, было установлено: кости черепа лежали свободно, не были соединены швами между собой (рис. 3).

На затылочной кости, на наружной костной пластинке имелись сохраненные волосы темно-русого цвета, длиной до 0,7 см. Кости черепа темно-коричневого цвета, с внутренней



Рис. 3 (Fig. 3)

Рис. 4 (Fig. 4)

Рис. 3. Фотография.

Мумифицированный новорожденный. Свободное положение костей черепа.

Fig. 3. Photo.

Mummified newborn. Free position of the skull's bones.

Рис. 4. Фотография.

Переломы 6-го, 10-го и 11-го ребер слева.

Fig. 4. Photo.

Fractures of the 6th, 10th and 11th ribs on the left.

Рис. 5 (Fig. 5)

Рис. 6 (Fig. 6)

Рис. 5. КТ, 3D-реконструкция.

Общий первоначальный вид трупа.

Fig. 5. CT, 3D reconstruction.

General view of the corpse.

Рис. 6. КТ, 3D-реконструкция.

После виртуального удаления слоев ткани.

Fig. 6. CT, 3D reconstruction.

After virtual removal of tissue layers.

стороны на них имелись наложения серой, местами желтой, плесени. В альвеолярных отростках верхней и нижней челюсти определялись черные зачатки зубов. Правая теменная кость была представлена двумя фрагментами, на левой – имелось небольшое захождение одного края над другим.

Измерена длина костей: правая плечевая кость длиной 7,1см; правая локтевая кость – 6,6 см; лучевая кость – 5,6 см; правая бедренная кость – 8,8 см; правая большеберцовая кость – 7 см; правая малоберцовая кость – 6,7 см. Левая плечевая кость длиной 6,9 см; левая локтевая кость – 6,8 см; левая лучевая кость – 5,9 см; левая бедренная кость – 8 см; левая большеберцовая кость – 6,9 см; левая малоберцовая кость – 6,6 см.

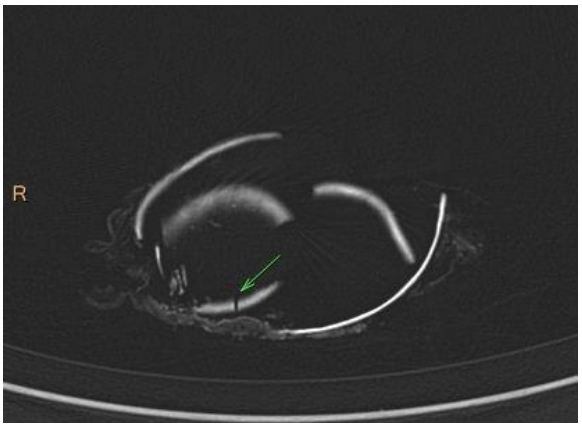

Рис. 7 (Fig. 7)

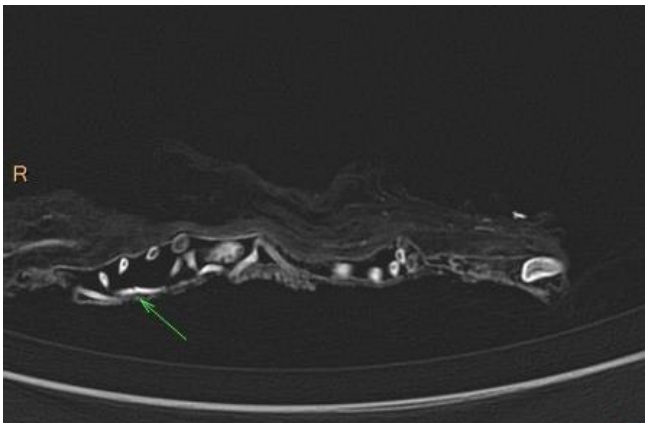

Рис. 8 (Fig. 8)

Рис. 7. МСКТ.

Свободное положение костей черепа. Линейный перелом левой теменной кости.

Fig. 7. MSCT.

Free position of the skull's bones. The fracture of the left parietal bone.

Рис. 8. МСКТ.

Перелом заднего отрезка нижнего ребра слева.

Fig. 8. MSCT.

Fracture of the posterior segment of the right lower rib.

При изучении ребер обнаружено: полный перелом 6 ребра слева по среднеключичной линии, края перелома на внутренней костной пластинке относительно ровные, без выкрашивания костного вещества, на наружной костной пластинке края перелома мелко- и крупнозубчатые, с выкрашиванием костного вещества; полные переломы 10 и 11 ребер слева между лопаточной и околопозвоночной линиями, края переломов на внутренней костной пластинке относительно ровные, без выкрашивания костного вещества, на наружной костной пластинке края переломов мелко- и крупнозубчатые, с выкрашиванием костного вещества (рис. 4).

При исследовании трупа мумифицированного новорожденного с помощью метода компьютерной томографии на аксиальных срезах и при 3D-реконструкции (рис. 5, 6) были выявлены: диффузное снижение плотности костной ткани; нарушение анатомической формы черепа и грудной клетки; отсутствие фиксации костей, расхождение швов и захождение костей черепа друг в друга в виде «упавшего карточного домика» (рис. 7); линейные переломы теменных и чешуи затылочной костей; уплощение грудной клетки в передне-заднем направлении; переломы задних отрезков нижних ребер слева (посчитать ребра было затруднительно), предположительно 10-11-го ребер (рис. 8).

Исследование мумифицированного новорожденного, обнаруженного в чемодане в сарае, через 50 лет после его захоронения, было сложным диагностическим объектом, представленным плохой сохранностью костной ткани, мумификацией тканей, изменением анатомической конфигурации полостей тела. КТ позволила не только зафиксировать первоначальное положение останков трупа, но и установить переломы костей черепа и ребер, что позволило в предположительной форме высказаться о причине наступления смерти ребенка.

Заключение.

Посмертная КТ явилась доказательным и иллюстративным дополнением традиционного аутопсийного исследования и стала способом максимально неинвазивного изучения мумифицированного материала в плохой сохранности. Наглядные изображения КТ помогли в фиксации полного объема положения тела при захоронении, костной травмы, посмертных манипуляций.

Возможность установления прижизнен-

ных и посмертных повреждений, скорость выполнения исследования, ставят посмертную КТ на первое место при исследовании не только тел погибших, традиционных для судебной медицины, но и сложных объектов, содержащих скелетированные останки людей. Аргументом для выполнения КТ может стать плохая сохранность костной ткани, возможность не нарушить целостность объекта, а также наличие неотделимых от скелета инородных веществ и материалов, удаление и/или очищение которых при традиционном исследовании трупа зачастую приводят к частичному или полному разрушению объекта исследования.

Данные, полученные при КТ-исследовании останков тела, на электронном носителе дают возможность многократных пересмотров «первоначальных изображений», зафиксированных до традиционного вскрытия, что при возникновении дополнительных вопросов позволит на них ответить без выполнения повторного исследования.

Источник финансирования и конфликт интересов.

Авторы данной статьи подтвердили отсутствие финансовой поддержки исследования и конфликта интересов, о которых необходимо сообщить.

Список Литературы:

1. Клевно В.А, Бойко Ю.Л., Филиппов М.П., Клевно Р.В. Медико-криминалистический терминологический словарь (Основные понятия и определения, используемые в судебной медицине и криминалистике). Москва, Норма, 2003. 315 с.

2. Клевно В.А., Кислов М.А., Эрлих Э. Секционная техника и технологии исследования трупов: учебное пособие. Москва, Ассоциация СМЭ, 2019. 232 с.

3. Thali M.J., Jackowski C., Oesterhelweg L., Ross S.G., Dirnhofer R. VIRTOPSY – The Swiss virtual autopsy approach. Legal Medicine. 2007; 9 (2): 100-104. DOI: 10.1016/j.legalmed.2006.11.011.

4. Клевно В.А., Чумакова Ю.В. Виртопсия – новый метод исследования в практике отечественной судебной медицины. Судебная медицина. 2019; 5 (2): 27-31. DOI: 110.19048/2411-8729-2019-5-2-27-31

5. Christe A. et al. Drowning-post-mortem imaging findings by computed tomography. Eur. Radiol. 2008; 18 (2): 283-290. DOI: 10.1007/s00330-007-0745-4

6. Harwood-Nash D.C. Computed tomography of ancient Egyptian mummies. Journal of computer assisted tomography. 1979; 3 (6): 768-773.

7. Клевно В.А., Чумакова Ю.В., Павлик Д.П., Дуброва С.Э. Возможности виртуальной аутопсии при огнестрельной травме. Судебная медицина. 2019; 5 (1): 33-38. DOI: 10.19048/2411-8729-2019-5-1

8. Туманова У.Н., Щеголев А.И. Возможности и ограничения виртуальной аутопсии в неонатологии. REJR. 2017; 7 (1): 20-33. DOI:10.21569/2222- 7415-2017-7-1-20-33.

9. Туманова У.Н., Быченко В.Г., Боровиков П.И., Щеголев А.И. Посмертная МРТ оценка давности внутриутробной гибели плода. REJR 2020; 10 (2): 168-182. DOI:10.21569/2222-7415-2020-10-2-168-182.

10. Русакова Т.В., Кислов М.А., Лысенко О.В., Дуброва С.Э. Виртуальная аутопсия как значимая помощь в формировании алгоритма исследования трупов детей. Судебная медицина. 2019; 5 (1): 57. DOI:10.19048/2411-8729-2019-5-1-s

11. Клевно В.А., Чумакова Ю.В., Курдюков Ф.Н., Дуброва С.Э., Ефременков Н.В., Земур М.А. Возможности посмертной компьютерной томографии (виртуальной аутопсии) в случае смерти от механической асфиксии. Судебная медицина. 2018; 4 (4): 22-26. DOI: 10.19048/2411-8729-2018-4-4-22-26

12. Клевно В.А., Чумакова Ю.В., Курдюков Ф.Н., Лебедева А.С., Дуброва С.Э., Ефременков Н.Н., Земур М.А. Виртопсия тела девушки-подростка, погибшей при падении с большой высоты. Судебная медицина. 2019; 5 (1): 11-15. DOI: 10.19048/2411-8729-2019-5-1-11-15.

References:

1. Klevno V.A, Boyko Y.L., Filippov M.P., Klevno R.V. Medico-criminological terminological dictionary (Basic concepts and definitions used in forensic medicine and criminology). Moscow, Norma, 2003. 315 p. (in Russian).

2. Klevno V.A., Kislov M.A., Ehrlich E. Sectional technique and technology of research of corpses: textbook. Moscow, SME Association, 2019. 232 p. (in Russian).

3. Thali M.J., Jackowski C., Oesterhelweg L., Ross S.G., Dirnhofer R. VIRTOPSY – The Swiss virtual autopsy approach. Legal Medicine. 2007; 9 (2): 100-104. DOI: 10.1016/j.legalmed.2006.11.011.

4. Klevno V. A., Chumakova Yu. V. Virtopsia – a new research method in the practice of domestic forensic medicine. Russian Journal of Forensic Medicine. 2019; 5 (2): 27-31 (in Russian). DOI: 110.19048/2411-8729-2019-5-2-27-31

5. Christe A. et al. Drowning-post-mortem imaging findings by computed tomography. Eur. Radiol. 2008; 18 (2): 283-290. DOI: 10.1007/s00330-007-0745-4

6. Harwood-Nash D.C. Computed tomography of ancient Egyptian mummies. Journal of computer assisted tomography. 1979; 3 (6): 768-773.

7. Klevno V.A., Chumakova Yu.V., Pavlik D.P., Dubrova S.E. Facilities of virtual autopsy on case of gunshot trauma. Forensic medicine. 2019; 5 (1): 33-38 (in Russian). DOI: 10.19048/2411-8729-2019-5-1

8. Tumanova U. N., Shchegolev A. I. Possibilities and limitations of virtual autopsy in neonatology. REJR. 2017; 7 (1): 20-33. DOI:10.21569/2222- 7415-2017-7-1-20-33 (in Russian).

9. Tumanova U. N., Bychenko V. G., Borovikov P. I., Shchegolev A. I. Postmortem MRI evaluation of the duration of intrauterine fetal death. REJR 2020; 10 (2): 168-182. DOI:10.21569/2222-7415-2020-10-2-168-182 (in Russian).

10. Rusakova T.V., Kislov M.A., Lysenko O.V., Dubrova S.E. Virtual autopsy as valuable assistance in building the algorithm of study the children corpses. Forensic medicine. 2019; 5(1): 56 (in Russian). DOI:10.19048/2411-8729-2019-5-1-s

11. Klevno V.A., Chumakova Yu.V., Kurdyukov F.N., Dubrova S.E., Efremenko N.V., Zemmur M.A. possibilities of postmortem computed tomography (virtual autopsy) in case of death from mechanical asphyxia. Russian Journal of Forensic Medicine. 2018; 4 (4): 22-26 (in Russian). DOI: 10.19048/2411-8729-2018-4-4-22-26

12. Klevno V.A., Chumakova Yu.V., Kurdyukov F.N., Lebedeva A.S., Dubrova S.E., Efremenko N.N., Zemmur M.A. Virtopsia of the body of a teenage girl who died when falling from a great height. Russian Journal of Forensic Medicine. 2019; 5 (1): 11-15 (in Russian). DOI: 10.19048/2411-8729-2019-5-1-11-15.

СЛУЧАЙ ИЗ ПРАКТИКИ

ПЕРВЫЕ РЕЗУЛЬТАТЫ ПРИМЕНЕНИЯ ИНТРАОПЕРАЦИОННОЙ НАВИГАЦИИ НА ОСНОВЕ ДАННЫХ КТ И МРТ У ПАЦИЕНТА С ОПУХОЛЬЮ МЕЖЖЕЛУДОЧКОВОЙ ПЕРЕГОРОДКИ

Колсанов А.В.[1], Зельтер П.М.[1], Хобта Р.В.[2], Чаплыгин С.С.[1], Манукян А.А.[2]

1 - ФГБОУ ВО Самарский государственный медицинский университет. г. Самара, Россия.
2 - ГБУЗ Самарский областной клинический онкологический диспансер. г. Самара, Россия.

Цель исследования. Оценить опыт использования интраоперационной навигации с помощью разработанной в СамГМУ системы «Автоплан» на основании моделирования данных компьютерной и магнитно-резонансной томографии у пациента с внутрижелудочковой опухолью.

Материалы и методы. На основе выполненных томографических исследований проведена сегментация в системе «Автоплан»: выделены кости черепа, вещество головного мозга, желудочки. Во время операции была использована навигация: при помощи стереокамер полученная модель совмещалась с телом пациента, а с помощью щупа определялась оптимальная траектория движения.

Результаты. Послеоперационный период у пациента проходил без осложнений, при МР-контроле данных за остаточную ткань получено не было. При операции хирурги отмечали большее удобство при локализации новообразования, меньшие разрез и травматизацию вещества головного мозга, меньшую длительность операции и отсутствие необходимости выполнения интраоперационной визуализации.

Ключевые слова: навигация, сегментация, КТ, МРТ, опухоль головного мозга.

Контактный автор: Зельтер П.В., e-mail: pzelter@mail.ru

Для цитирования: Колсанов А.В., Зельтер П.М., Хобта Р.В., Чаплыгин С.С., Манукян А.А. Первые результаты применения интраоперационной навигации на основе данных КТ и МРТ у пациента с опухолью межжелудочковой перегородки. REJR 2020; 10(4):271-276. DOI:10.21569/2222-7415-2020-10-4-271-276.

Статья получена: **10.12.19** **Статья принята:** **22.09.20**

FIRST RESULTS OF INTRAOPERATIVE NAVIGATION BASED ON CT AND MRI DATA IN A PATIENT WITH A CEPTUM PELLUCIDUM TUMOR

Kolsanov A.V.[1], Zelter P.M.[1], Hobta R.V.[2], Chaplygin S.S.[1], Manukyan A.A.[2]

1 - Samara state medical University. Samara, Russia.
2 - Samara regional clinical oncological dispensary. Samara, Russia.

Purpose. To evaluate experience of using intraoperative navigation with the help of Avtoplan system developed at Samara State Medical University on the basis of modeling data of computer and magnetic resonance imaging in a patient with an intraventricular tumor.

Materials and methods. Based on the performed tomographic studies, segmentation was performed in Avtoplan system: skull bones, brain matter, ventricles were distinguished. During the operation, navigation was used: with the help of stereo cameras the obtained model was combined with the patient's body, and with the help of an instrument the optimal trajectory of movement was determined.

Results. Postoperative period passed without complications, no MR data for residual tissue was obtained. During the operation, surgeons noted greater convenience in the localization of the neoplasm, a smaller incision and traumatization of the brain substance, a shorter duration of the operation and the absence of the need for intraoperative imaging.

Keywords: navigation, segmentation, CT, MRI, brain tumor.

Corresponding author: Zelter P.M., e-mail: pzelter@mail.ru

For citation: Kolsanov A.V., Zelter P.M., Hobta R.V., Chaplygin S.S., Manukyan A.A.. First results of intraoperative navigation based on CT and MRI data in a patient with a septum pellucidum tumor. REJR 2020; 10(4):271-276. DOI:10.21569/2222-7415-2020-10-4-271-276.

.

Received: **10.12.19** **Accepted:** **22.09.20**

Интраоперационная навигация - это использование различных технологий для осуществления прецизионной локализации цели во время операции у реального больного. Современные навигационные системы, используемые в нейрохирургии, разделяются на две большие группы: 1 - стереотаксические системы; используют жесткую привязку головы и больного к направляющей раме, к которой крепится хирургический инструмент, 2 - системы, использующие пространственную привязку больного в пространстве вокруг операционного стола; движения инструмента отслеживаются системой и, в реальном времени указывается, где он находится.

Использование безрамочных систем активно применяется в челюстно-лицевой хирургии и нейрохирургии [1]. Наиболее распространенными являются продукты компаний BrainLab и Medtronic. В настоящее время в мире установлено несколько тысяч подобных систем [2]. При этом распространение в России безрамочной нейронавигации ограничивает относительно высокая стоимость и необходимость повторной калибровки с участием специалистов компании.

В Центре прорывных исследований СамГМУ «Информационные технологии в медицине» система по интраоперационной навигации разрабатывается в рамках проекта «Автоплан» группой специалистов, включающей в себя программистов, врачей-хирургов и врачей-рентгенологов. Ведется совместная разработка и внедрение в клиническое использование [3].

Цель работы.

Представить первый опыт использования системы по предоперационному планированию и навигации на основании данных КТ и МРТ у пациента с опухолью межжелудочковой перегородки.

Материалы и методы. Пациент Р., 1959 г.р., впервые обратился за помощью 25.01.2019 г. с жалобами на общую слабость, сильные головные боли. Считал себя больным в течение нескольких месяцев, обратился в ЛПУ по месту жительства, где была выполнена КТ в стандартном режиме без введения контрастного вещества. На полученных томограммах была обнаружена опухоль головного мозга. Далее пациент был направлен в Самарский клинический онкологический диспансер на дообследование. 29.01.19 г. было проведена МРТ головного мозга на аппарате GE Optima MR360 с индуктивностью 1.5 Тесла в режимах Т1-ВИ, Т2-ВИ, FLAIR, DWI, SWAN, с внутривенным введением контрастного вещества и получением постконтрастных сканов в режиме Т1-ВИ в трёх проекциях. На полученных изображениях в области прозрачной перегородки выявлено образование овоидной формы, распространяющееся в боковые желудочки, негомогенной структуры, размерами 27х19х21 мм. Определялся повышенный сигнал в режимах Т2 и FLAIR, изогипосигнал в Т1-ВИ. При контрастировании отмечается негомогенное усиление с визуализацией зоны некроза (рис. 1).

Для моделирования костей черепа пациенту выполнено КТ на аппарате Philips Brilliance 64. Для указанных целей введения контрастного вещества не требовалось (рис. 2).

Результаты.

Была проведена сегментация полученных данных КТ и МРТ для предоперационного 3D-моделирования интраоперационной навигации. Для этого данные в формате DICOM загружались в систему «Автоплан», разработанную в СамГМУ [3]. Система планирования и контроля операции «Автоплан» представляет собой программно-аппаратный комплекс, направленный на поддержку всего жизненного цикла оперативного вмешательства: начиная от предоперационного планирования (локализации анатомических структур), продолжая содействовать хирургу при открытых и чрескожных операциях, заканчивая контролем результатов хирургического лечения. Комплекс состоит из трех систем: визуализации данных лучевых методов исследования, предоперационного планирования и хирургической навигации. На первом этапе врач-рентгенолог на основе КТ и МРТ исследований пациента создает 3D-реконструкции органов, сосудистых структур с выделением патологических зон. Далее хирург планирует операцию на основе полученной 3D-модели, устанавливает анатомические ориентиры, выбирает траекторию и безопасные преде-

Рис. 1 а (Fig. 1 a)

Рис. 1 б (Fig. 1 b)

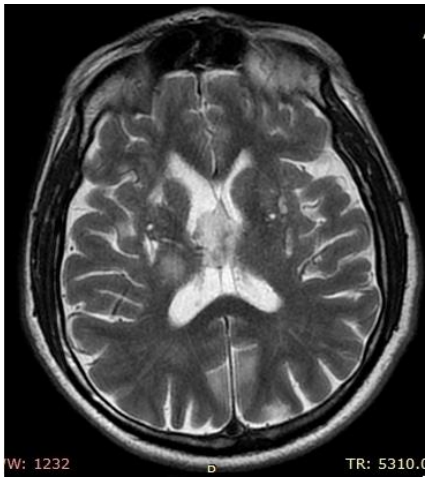

Рис. 1 в (Fig. 1 c)

Рис. 1 г (Fig. 1 d)

Рис. 1. МРТ с контрастированием от 29.01.19 г. а - режим Т2-ВИ, аксиальная плоскость; б - Т1-ВИ, аксиальная плоскость; в - FLAIR, аксиальная плоскость; г - Т1-ВИ с контрастным усилением в корональной плоскости.

В области прозрачной перегородки определяется образование овоидной формы с гиперсигналом на Т2-ВИ и FLAIR, изогипосигналом в Т1-ВИ с негомогенным постконтрастным усилением. Перифокальный отек не выражен.

Fig. 1. MRI with contrast enhancement dated 01.29.19. a - T2-weighted, axial view; b - T1-weighted, axial view; c – FLAIR, axial view; d - T1-weighted, coronal view enhanced images.

In the area of septum pellucidum, there is an ovoid tumor with hypersignal on T2 and FLAIR, an isohyposignal in T1 with inhomogeneous post-contrast enhancement. Perifocal edema is not pronounced.

лы хирургического доступа. Сопровождая хирургическое вмешательство, система визуализации проецирует на кожу персонифицированную анатомическую 3D-модель. Для этого используется монитор, установленный в операционной. Это позволяет хирургу наметить оптимальные точки входа, уменьшает разрез и объем хирургического доступа. Система хирургической навигации обеспечивает хирургу непрерывный контроль над траекторией доступа, а также над положением хирургического инструмента, что позволяет сопоставить имеющуюся информацию с хирургическим планом.

При сегментации данных пациента Р. в автоматическом режиме производилась сегментация черепа и головного мозга, желудочков, выделение опухоли проводилось с помощью плагина «интерполяция», в которой врачу-рентгенологу необходимо в ручном режиме выделить контур опухоли на нескольких срезах исследования, между которыми программа «Автоплан» автоматически выделяет контур новообразования. Полученная полигональная модель показана на рисунке 3.

Рис. 2 (Fig. 2)

Рис. 2. КТ головного мозга, аксиальная плоскость, мягкотканое окно.

В области прозрачной перегородки визуализируется изоденсное образование овоидной формы.

Fig. 2. CT of the brain, axial view, soft tissue preset.

An isodenous tumor of an ovoid shape is visualized in the area of the septum pellucidum.

19.04.2019 г. пациенту была проведена операция: краниотомия, удаление опухоли межжелудочковой перегородки. При патологоанатомическом исследовании определялось: фрагментированная белесоватая ткань общим объемом 2 см. Микроописание: Пилоцитарная астроцитома, G1 (ВОЗ).

Во время операции использовались два вида навигации – ультразвуковой и с помощью системы «Автоплан», основанный на инфракрасном трекинге. В операционной были установлены стереокамера, компьютер с монитором, на который транслировалось изображение совмещенного КТ-МРТ исследования и полигональной модели. Перед выполнением разреза хирург специальной указкой-щупом с инфракрасной меткой указывал естественные анатомические ориентиры (надбровные дуги, нижний край глазницы, переносицу и др.). Система связывала трехмерную полигональную модель с реальным положением головы больного. После регистрации навигационная система выдает точность соответствия головы пациента и виртуальной модели на мониторе (рис. 4).

Далее под контролем изображения с монитора системы навигации в режиме реального времени с помощью щупа планировался оптимальный кожный разрез и краниотомия, определяли оптимальное место энцефалотомии, траекторию до опухоли и границы опухоли. После

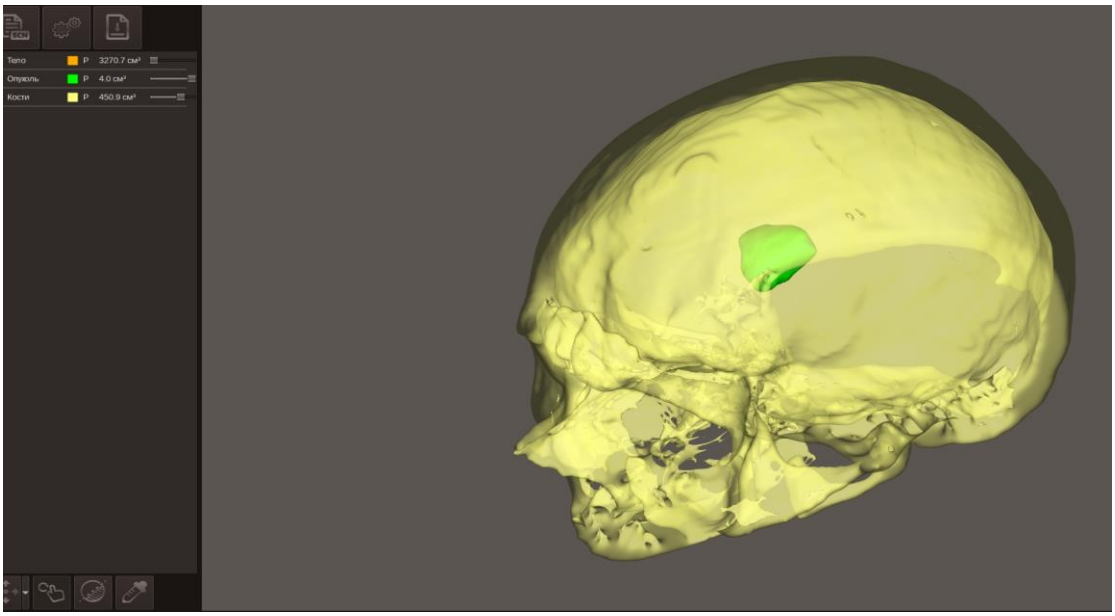

Рис. 3 (Fig. 3)

Рис. 3. Полигональная модель черепа (полупрозрачная) и опухоли.

Показан интерфейс программы-просмотрщика моделей: в левом верхнем углу список сегментаций с указанием объема. С помощью бегунка проводится изменение прозрачности. В левом нижнем углу представлены инструменты редактирования (виртуальная резекция) и просмотра модели (поворот, передний, задний вид).

Fig. 3. Polygonal model of the skull (translucent) and tumor.

The model viewer interface is shown: in the upper left corner is a list of segmentation with an indication of the volume. The transparency is changed using the slider. In the lower left corner, there are tools for editing (virtual resection) and viewing the model (rotation, anterior, posterior).

трепанации хирурги также корректировали направление хирургического вмешательства, контроль траектории осуществлялся с помощью интраоперационного УЗИ и системы навигации «Автоплан», Хирург в любой момент мог с точностью до 1 мм контролировать положение инструмента, планировать траекторию доступа и достигать выбранной точки наиболее коротким и малоинвазивным путем.

При сравнении двух навигационных систем: ультразвуковой и инфракрасной данные по направлению и расстоянию до новообразования идентичны. Нейрохирурги положительно оценили удобство визуализации данных и четкую картину отображаемой информации.

Обсуждение.

Опухоли головного мозга составляют внушительную часть от общего числа онкологических заболеваний, более того, смертность от опухолей головного мозга занимает 6-7 место среди причин смерти от злокачественных опухолей [4].

При проведении нейрохирургических операций одной из самых сложных задач является успешное удаление опухолей головного мозга.

Рис. 5 (Fig. 5)

Рис. 5. Фотография.

Вид из операционной: установлена стерео-камера, монитор с мультипланарной и 3D-реконструкцией с сегментированной опухолью. В руке у хирурга инструмент-щуп с инфракрасными метками для определения положения в пространстве.

Fig. 5. Photo.

View from the surgery room: stereo camera, monitor with multiplanar and 3D reconstruction with a segmented tumor are shown. In the surgeon's hand is a probe tool with infrared marks to determine the position in space.

На данный момент самой оптимальной стратегией в хирургии опухолей головного мозга является нейрохирургическое вмешательство с тотальным или субтотальным удалением опухолевой ткани, а также послеоперационной лучевой и химиотерапией. При этом стоит цель максимально удалить опухолевую ткань, соблюсти физиологическую дозволенность и получить гистологический диагноз, который даст точный взгляд на прогноз и возможность выбора адъювантной терапии.

Выживаемость пациента прямо связана с радикальностью операции, а объем хирургического вмешательства имеет различное прогностическое значение. Качество жизни пациента и её продолжительность – принципиальная задача лечения.

В настоящее время большинство нейрохирургов проводят операции, опираясь на свои знания топографии и пространственное воображение [5]. Из-за этого при малых размерах объекта существует риск ошибки в точности доступа и радикальности удаления опухоли. Решением данной проблемы являются различные навигационные системы, обеспечивающие стереотаксическую точность, без стереотаксической рамки вне зависимости от локализации [6, 7].

В процессе исследования нами был оценён опыт использования интраоперационной навигации с помощью разработанной в СамГМУ системы «Автоплан». Разработанный алгоритм комплексного применения интраоперационной навигации при удалении опухолей головного мозга позволяет уменьшить хирургическую травму мозга, снизить интраоперационную кровопотерю, повысить радикальность, минимизировать риск повреждения основных функционально-значимых зон и сосудов головного мозга.

Использование в процессе лечения системы безрамочной навигации «Автоплан» позволило провести оптимальное планирование и выполнение оперативного доступа. По сравнению с интраоперационной ультразвуковой навигацией точность оказалась сравнимой, но метод не требует дополнительной визуализации во время операции.

Заключение.

Предоперационное моделирование является ценным инструментом, который представляет информацию хирургу в более удобном и наглядном виде, позволяет точно определить топографо-анатомические взаимоотношения в области предполагаемого вмешательства.

Применение навигационного комплекса «Автоплан» для хирургического лечения пациентов с новообразованиями головного мозга позволяет повысить качество вмешательства. На данном этапе внедрения проведены единичные

подобные вмешательства, проводится набор числовых показателей для объективной оценки контрольной и исследуемой групп.

Источник финансирования и конфликт интересов.

Авторы данной статьи подтвердили отсутствие финансовой поддержки исследования и конфликта интересов, о которых необходимо сообщить.

Список Литературы:

1. Григорян А.А. Использование навигационной системы BrainLab при операциях по поводу опухолей и аневризм головного мозга. Материалы VII международного симпозиума "Новые технологии в нейрохирургии". СПб, 2004. 150 с.

2. Холявин А.И., Низковолос В.Б., Аничков А.Д. Прецизионная стереотаксическая безрамная нейронавигация. Медицинская техника. 2016; 4: 26-8.

3. Колсанов А. В., Манукян А. А., Зельтер П. М., Чаплыгин С. С., Капишников А. В. Виртуальное моделирование операции на печени на основе данных компьютерной томографии. Анналы хирургической гепатологии. 2016; 4 (21): 16-22.

4. Сиразеева А. А. Динамика онкологическом заболеваемости в регионах Российской федерации. Статистика и экономика. 2012; 5.

5. Lozano A.M., Gildenberg P.L., Tasker R.R. (Eds.) Textbook of Stereotactic and Functional Neurosurgery. Springer. Verlag, 2009.

6. Кривошапкин А.Л., Семин П.А., Мелиди Е.Г., Каныгин В.В. Нейронавигация в малоинвазивной хирургии опухолей головного мозга. Материалы III съезда нейрохирургов России. СПб, 2002. 119-120 с.

7. Eisner W., Burtscher J., Bale R. Use of neuronavigation and electrophysiology in surgery of subcortically located lesions in the sensorimotor strip. J. Neurol. Neurosurg. Psychiatry. 2002; 72: 378 - 381.

References:

1. Grigoryan A. A. Using the Brainlab navigation system in operations for brain tumors and aneurysms. Proceedings of the VII Charter of the international Symposium "New technologies in neurosurgery". Saint Petersburg, 2004. 150 p. (in Russian)

2. Kholyavin A. I., Nizkovolos V. B., Anichkov A.D. Precision stereotactic frameless neuronavigation. Medical equipment. 2016; 4: 26-8. (in Russian)

3. Kolsanov A.V., Manukyan A. A., Zelter P. M., Chaplygin S. S., Kapishnikov A.V. Virtual modeling of liver surgery based on computed tomography data. Annals of surgical Hepatology. 2016; 4 (21): 16-22. (in Russian)

4. Sirazeeva A. A. Dynamics of cancer incidence in the regions of the Russian Federation. Statistics and Economics. 2012; 5. (in Russian).

5. Lozano A.M., Gildenberg P.L., Tasker R.R. (Eds.) Textbook of Stereotactic and Functional Neurosurgery. Springer. Verlag, 2009.

6. Krivoshapkin A. L., Semin P. A., Melidi E. G., Kanygin V. V. Neuronavigation in minimally invasive surgery of brain tumors. Materials for the III Congress of neurosurgeons of Russia. Saint Petersburg, 2002. 119-120 p. (in Russian)

7. Eisner U., Burtscher J., bale R. Use of neuronavigation and electrophysiological examination of the heart in surgery for subcortical-stem lesions located in the sensorimotor band. Neurosurgeon, U. Psychiatry. 2002; 72: 378 - 381.

СЛУЧАЙ ИЗ ПРАКТИКИ

ВОЗМОЖНОСТИ КТ В ВЫЯВЛЕНИИ ПОРТАЛЬНОЙ КАВЕРНОМЫ, ДИФФЕРЕНЦИАЛЬНОЙ ДИАГНОСТИКЕ С АДЕНОКАРЦИНОМОЙ ГОЛОВКИ ПОДЖЕЛУДОЧНОЙ ЖЕЛЕЗЫ

Трофимова Т.Н.[1,4], Друзина М.М.[1], Беликова М.Я.[2,3]

Портальная кавернома является редкой и малоизвестной в клинической практике патологией, которая может вызывать сложности дифференциальной диагностики со злокачественными образованиями гепатопанкреатобилиарной области, в частности, аденокарциномой поджелудочной железы.

Цель исследования. Представить клинический случай портальной каверномы у пациента с подозрением на аденокарциному головки поджелудочной железы.

Материалы и методы. Мужчина, 57 лет, с анамнезом кровотечения из варикозно- расширенных вен пищевода, поступил в СПб ГБУЗ «Госпиталь для ветеранов войн» с подозрением на образование головки поджелудочной железы для дообследования, проведения биопсии под контролем эндоскопической ультрасонографии (ЭУС) и решения вопроса об оперативном лечении. Ему была выполнена компьютерная томография (КТ) органов брюшной полости с внутривенным болюсным контрастированием, которая выявила наличие портальной гипертензии и хронического тромбоза воротной вены с формированием портальной каверномы. Диагноз был подтвержден при ЭУС.

Результаты и выводы. Своевременно поставленный диагноз позволил избежать необоснованных диагностических и хирургических вмешательств, определить тактику ведения пациента.

Ключевые слова: портальная кавернома, хронический тромбоз воротной вены, КТ.

1 - ФГБУН «Институт мозга человека имени Н.П. Бехтеревой» РАН. г. Санкт-Петербург, Россия.
2 - ФГБОУ ВПО «СЗГМУ им. И.И. Мечникова». г. Санкт-Петербург, Россия.
3 - СПБ ГБУЗ «Госпиталь для ветеранов войн». г. Санкт-Петербург, Россия.
4 - ФГБОУ ВПО «Первый Санкт-Петербургский государственный медицинский университет им. акад. И.П. Павлова». г. Санкт-Петербург, Россия.

Контактный автор: Беликова М.Я., e-mail: belikova.mariya@mail.ru

Для цитирования: Трофимова Т.Н., Друзина М.М., Беликова М.Я. Возможности КТ в выявлении портальной каверномы, дифференциальной диагностике с аденокарциномой головки поджелудочной железы. REJR 2020; 10(4):277-283. DOI:10.21569/2222-7415-2020-10-4-277-283.

Статья получена: **01.07.20** **Статья принята:** **22.09.20**

POSSIBILITIES OF CT IN DETECTION OF PORTAL CAVERNOMA, DIFFERENTIAL DIAGNOSIS WITH ADENOCARCINOMA OF THE PANCREATIC HEAD

Trofimova T.N.[1,4], Druzina M.M.[1], Belikova M.Ya.[2,3]

Portal cavernoma is a rare and little-known pathology in clinical practice, which can cause difficulties in differential diagnosis with malignant formations of the hepatopancreatobiliary region, in particular, adenocarcinoma of the pancreas.

Purpose. We present a clinical case of portal cavernoma in a patient with suspected adenocarcinoma of the pancreatic head.

Materials and methods. A 57-year-old man with a medical history of esophageal variceal bleed was admitted for follow-up examination of suspected pancreatic mass, endoscopic ultrasound (EUS) guided biopsy and a decision on surgical treatment. He underwent abdominal contrast-enhanced computed tomography (CT), which demonstrated signs of portal hypertension and chronic portal vein obstruction with formation of a portal cavernoma. Diagnosis was confirmed with EUS.

1 - Institute of the human brain of the Russian Academy of Sciences. Saint Petersburg, Russia
2 - North-western State Medical University named after I.I. Mechnikov. Saint Petersburg, Russia
3 - SPb "Hospital for War Veterans". St. Petersburg, Russia
4 – I.P. Pavlov First Saint Peterburg State Medical University. St. Petersburg, Russia

Results and conclusions. Early properly put diagnosis allowed to avoid unreasonable diagnostic and surgical interventions, choose optimal patient surveillance.

Keywords: portal cavernoma, extrahepatic portal vein obstruction, CT.

Corresponding author: Belikova M.Ya., e-mail: belikova.mariya@mail.ru

For citation: Trofimova T.N., Druzina M.M., Belikova M.Ya. Possibilities of CT in detection of portal cavernoma, differential diagnosis with adenocarcinoma of the pancreatic head. REJR 2020; 10(4):277-283. DOI:10.21569/2222-7415-2020-10-4-277-283.

.

Received: **01.07.20** **Accepted:** **22.09.20**

Тромбоз воротной вены – это заболевание, которое характеризуется образованием тромба, вызывающего нарушение кровотока вплоть до полной окклюзии просвета сосуда, дренирующего русло органов желудочно-кишечного тракта. Тромбоз чаще всего осложняется ишемией кишечника и портальной гипертензией с рецидивирующими желудочно-кишечными кровотечениями из варикозно-расширенных вен пищевода, что является угрожающим жизни состоянием. [1] Портальная кавернома – это доброкачественная сосудистая опухоль, образованная из порто-портальных коллатеральных вен, проходящих внутри гепатодуоденальной связки и возникших в результате хронического тромбоза воротной вены [2]. Впервые портальная кавернома была описана в 1903 году в протоколе аутопсии 44-летнего пациента, причиной смерти которого был обширный мезентериальный венозный тромбоз. Известно, что пациент страдал от острых болей в животе в течение восьми лет. При гистологическом анализе тканевое образование, извлеченное из ворот печени, напоминало ткань пещеристых тел полового члена [1]. В связи с редкой встречаемостью портальной каверномы, нет достоверных данных о ее распространенности в популяции. Некоторые авторы считают, что портальная кавернома чаще встречается среди населения Южной Азии и реже среди населения Европы [3]. Некоторые авторы ставят знак равенства между «кавернозной трансформацией воротной вены» и «портальной каверномой», однако диагноз «кавернома» предполагает наличие опухолеобразного образования и требует дифференциальной диагностики с опухолевыми заболеваниями ГПДЗ.

Клинический случай.

Мужчина, 57 лет, обратился в СПб ГБУЗ «Госпиталь для ветеранов войн» для дообследования и решения вопроса об оперативном лечении по поводу образования головки поджелудочной железы (ПЖ), которое было выявлено на амбулаторном этапе в городской поликлинике, куда пациент обратился с жалобами на периодические боли в животе, слабость и снижение массы тела на 10 кг за последние 6 месяцев. В заключении трансабдоминального ультразвукового исследования (УЗИ) без использования режима цветового допплеровского картирования (ЦДК) в области ворот печени было описано не отделимое от головки ПЖ солидное образование размерами 6,5х5 см, расцененное как опухоль ПЖ. Из анамнеза известно, что пациент в 2005 г. и 2014 г. перенес ОИМ, в 2017 г. ТЭЛА и эпизод кровотечения из варикозно-расширенных вен пищевода и желудка. По данным лабораторных исследований отмечались тромбоцитемия (тромбоциты – 790х109/л) и лейкоцитоз (лейкоциты – 42.4х109/л), что позволило предположить у пациента наличие миелопролиферативного заболевания с тромботическими осложнениями.

По данным КТ брюшной полости с внутривенным болюсным контрастированием, сканированием в артериальную (на 25 с), портовенозную (на 75 с) и отсроченную (на 5 мин.) фазы, в проекции гепатодуоденальной связки с распространением в ворота печени было выявлено солидное образование размерами 58х46 мм, с нечеткими контурами, интимно прилежащее к головке поджелудочной железы, умеренно равномерно накапливающее контрастный препарат, более интенсивно в портовенозную и отсроченную фазы (рис.1).

Образование циркулярно окружало гепатохоледох с сужением его просвета в терминальном отделе и минимальным расширением долевых желчных протоков до 4-5 мм. Внутрипеченочные секторальные и сегментарные желчные протоки расширены не были (рис. 2).

Воротная, верхняя брыжеечная и селезеночная вены на фоне многофазного сканирования не контрастировались, слабо заполнялись контрастным веществом притоки верхней брыжеечной вены. Во всех отделах брюшной полости и в забрюшинном пространстве выявлялись внеорганные портосистемные коллатерали, расширенные вены в адвентициальном и подслизистом слоях желудка и нижней трети пищевода. В увеличенной селезенке выявлены

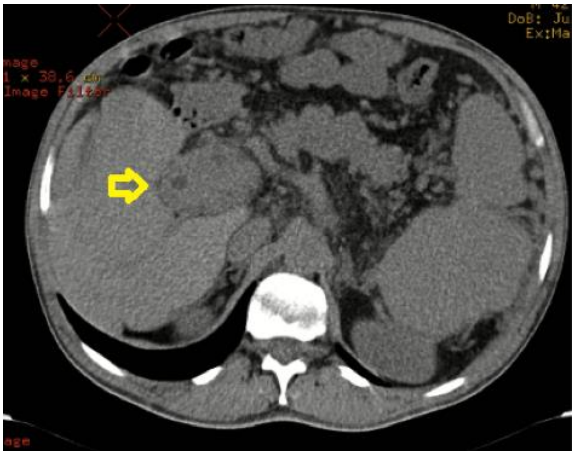

Рис. 1 а (Fig. 1 a)

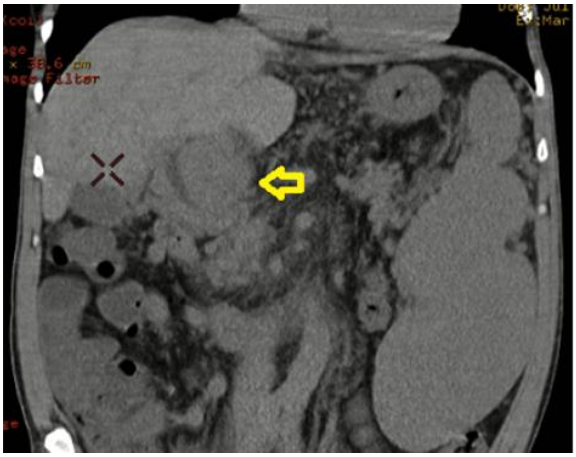

Рис. 1 б (Fig. 1 b)

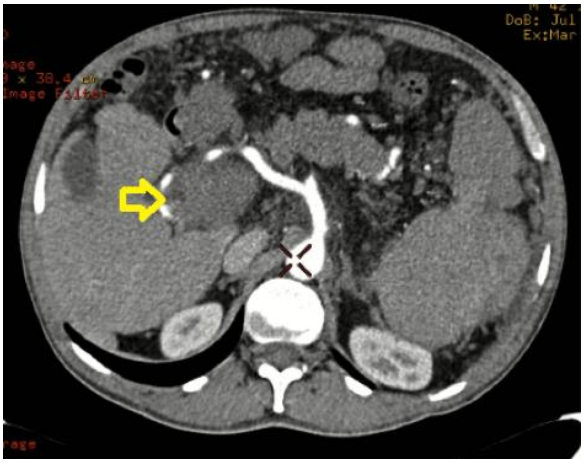

Рис. 1 в (Fig. 1 c)

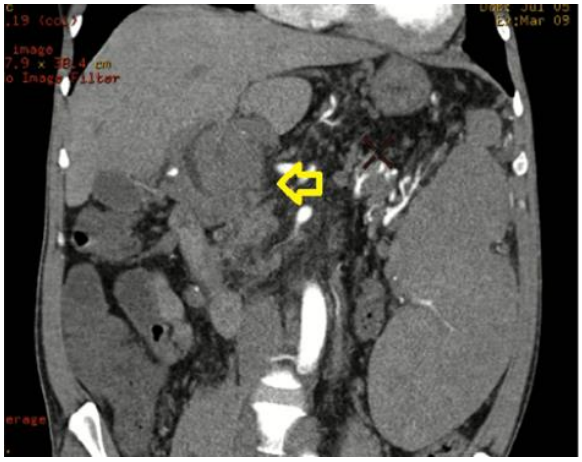

Рис. 1 г (Fig. 1 d)

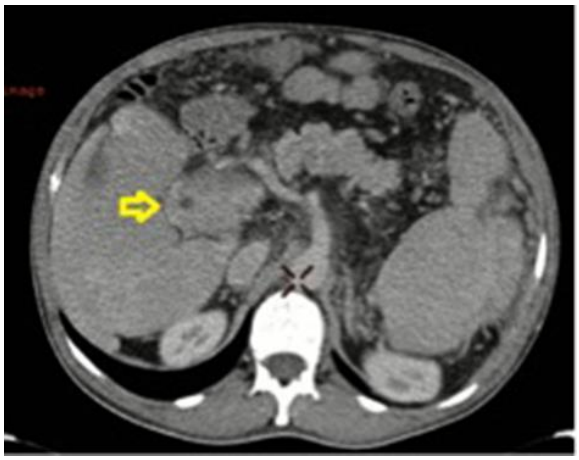

Рис. 1 д (Fig. 1 e)

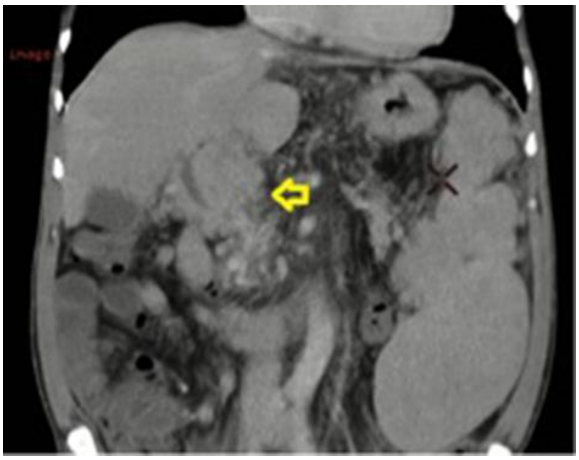

Рис. 1 е (Fig. 1 f)

Рис. 1 ж (Fig. 1 g)

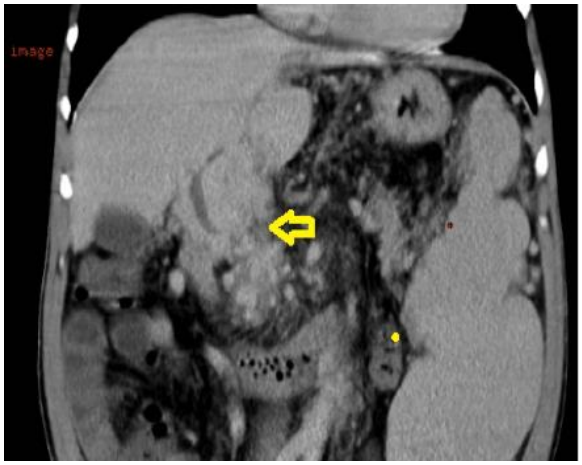

Рис. 1 з (Fig. 1 h)

Рис. 1. КТ органов брюшной полости, гепатопанкретоатодуоденальная зона (ГПДЗ).

а – Аксиальная плоскость, нативная фаза; б – мультипланарная реконструкция, корональная плоскость, нативная фаза; в – аксиальная плоскость, артериальная (25 с) фаза; г – мультипланарная реконструкция, корональная плоскость, артериальная (25 с) фаза; д – аксиальная плоскость, портовенозная (75 с) фаза; е – мультипланарная реконструкция, корональная плоскость, портовенозная (75 с) фаза; ж – аксиальная плоскость, отсроченная (5 мин.) фаза; з – мультипланарная реконструкция, корональная плоскость, отсроченная (5 мин.) фаза. Образование в проекции гепатодуоденальной связки (стрелка).

Fig. 1. Abdomen CT. Hepatopancretoatoduodenal zone.

a – axial view, native phase; b - multiplanar reconstruction in coronary view, native phase; c – axial view, arterial (25 sec) phase; d - multiplanar reconstruction in coronary view, arterial (25 sec) phase; e – axial view, portal venous (75 sec) phase; f - multiplanar reconstruction in coronary view, portal venous (75 sec) phase; g – axial view, delayed (5 min) phase; h - multiplanar reconstruction in coronary view, delayed (5 min) phase. A mass in projection of the hepatoduodenal ligament (arrow).

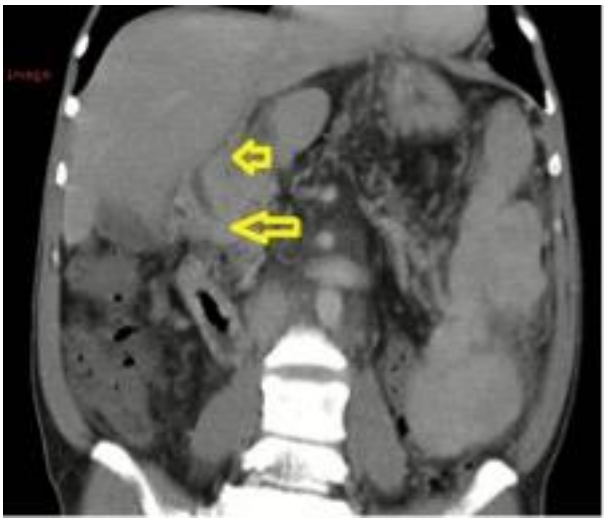

Рис. 2 (Fig. 2)

Рис. 2. КТ органов брюшной полости, ГПДЗ.

КТ органов брюМультипланарная реконструкция в алгоритме MIP, корональная плоскость. Портовенозная фаза. Образование циркулярно окружает гепатикохоледох, суживая его просвет в терминальном отделе (длинная стрелка). Минимально расширены долевые желчные протоки (короткая стрелка). шной полости, ГПДЗ.

Fig. 2. Abdomen CT. Portovenous phase.

Coronary view, multiplanar reconstruction, MIP algorithm. The lesion circularly surrounds hepaticocholedochus with its constiction (long arrow). The lobar bile ducts are minimally dilated (short arrow).

фиброзные изменения в участках ранее перенесенных инфарктов (рис. 3).

Патологических изменений в поджелудочной железе выявлено не было, паренхима равномерно накапливала контрастный препарат. Расширение главного панкреатического протока и его боковых ветвей отсутствовало.

Сопоставив результаты КТ с данными литературы, мы расценили образование в проекции гепатодуоденальной связки как портальную каверному, сформировавшуюся на фоне хронического тромбоза портальных вен и портальной гипертензии. Для подтверждения диагноза вторым этапом была выполнена ЭУС, при которой подтверждено варикозное расширение вен пищевода II степени и наличие сосудистого образования в области ворот печени и гепатодуоденальной связки, с гепатопетальным кровотоком в режиме ЦДК, что соответствует портальной каверноме в сочетании с портальной гипертензией.

Во время нахождения в стационаре пациенту было назначено консервативное лечение, в результате которого, с улучшением, он был выписан с рекомендациями углубленного дообследования у гематолога на предмет миелопролиферативного заболевания.

Обсуждение.

Мы хотели бы подчеркнуть важность комплексного обследования пациентов с портальной каверномой для выявления основного протромботического состояния. Предполагают, что портальная кавернома возникает в результате хронического тромбоза воротной вены, факторы развития которого можно разделить на две группы: «локальные» и «генерализованные». К локальным факторам относятся новообразования, прорастающие или сдавливающие воротную вену, интраабдоминальные воспалительные процессы (острый панкреатит, болезнь Крона, язвенный колит, рак пищеварительного тракта), ятрогенная травма живота (спленэктомия, холецистэктомия), осложняющиеся пилефлебитом [4 - 6]. Генерализованные факторы представляют собой врожденные или приобретенные протромботические состояния: миелопролиферативные синдромы (30% случаев), антифосфолипидный синдром, полицитемия, дефициты определенных факторов коагуляции (антитромбин III, белки S и C), пароксизмальная ночная гемоглобинурия, присутствие фактора V Leiden, мутация G20210A в гене протромбина и мутация C677T в гене метилентетрагидрофолатредуктазы [7].

У взрослых в 72% случаев обнаруживается генерализованный фактор риска, если проводится тщательное этиологическое исследование, включая биопсию костного мозга. Только 5% пациентов имеют изолированный локальный фактор риска [8].

Авторы сходятся во мнении, что чаще хронический тромбоз протекает бессимптомно [9]. Однако портальная кавернома может клинически манифестировать внепеченочными проявлениями портальной гипертензии (кровотечением из варикозно-расширенных вен пищевода, спленомегалией, ректальным кровотечение и т.д.) и/или реже, при сдавлении каверномой желчевыводящих протоков, симптомами механической желтухи. В таких случаях пациенту потребуется симптоматическое лечение.

Для диагностики рекомендуется проводить КТ органов брюшной полости с внутривенным болюсным контрастированием, при этом наиболее информативной является портальная фаза, так как в эту фазу лучше всего визуализируются гепатопетальные коллатерали [10].

Рис. 3 а (Fig. 3 a)

Рис. 3 б (Fig. 3 b)

Рис. 3 в (Fig. 3 c)

Рис. 3. КТ органов брюшной полости, аксиальная плоскость.

а – Артериальная фаза; б – портовенозная фаза; в – отсроченная фаза. Аваскулярные участки фиброза в умеренно увеличенной селезенке (стрелка), сформировавшиеся в зоне ранее перенесенных инфарктов.

Fig. 3. Abdomen CT, axial view.

a - arterial phase; b - portal venous phase; c – delayed phase. Avascular areas of fibrosis in a moderately enlarged spleen (arrow), formed in the zone of previously transferred splenic infarction.

Также не стоит недооценивать роль УЗИ с режимом ЦДК в диагностике портальной каверномы, которое является начальным методом скрининга и может быть полезно при динамическом наблюдении пациентов с портальной каверномой и, в случае знания этой патологии, позволит своевременно поставить правильный диагноз. Исследование демонстрирует отсутствие визуализации воротной вены с наличием образования в гепатодуоденальной связке «губкоподобной» структуры, с многочисленными трубчатыми анэхогенными включениями [10, 11]. В режиме ЦДК визуализируются перипортальные коллатерали в виде сети сосудов в воротах печени и гепатодуоденальной связки с гепатопетальным направлением кровотока и отсутствием прокрашивания просвета воротной вены, что позволяет отличить гепатопетальный венозный кровоток в портальной каверноме от патологической артериальной сети в истинных опухолях другой гистологической структуры.

Заключение.

Портальная кавернома – это редкое осложнение хронического тромбоза воротной вены, которое при бессимптомной клинической картине не требует хирургического лечения. Специалисты лучевой диагностики должны быть осведомлены о клинической картине и признаках данной патологии, которая должна быть включена в дифференциальный ряд при обнаружении у пациента образования гепатопанкреатобилиарной зоны.

Источник финансирования и конфликт интересов.

Авторы данной статьи подтвердили отсутствие финансовой поддержки исследования и конфликта интересов, о которых необходимо сообщить.

Список Литературы:

1. Gibson J, Richards R. Cavernous transformation of the portal vein. J Pathol Bact. 1955; 70: 81–95. doi: 10.1002/path.1700700108

2. De Franchis R. Evolving consensus in portal hypertension. Report of the Baveno IV consensus workshop on methodology of diagnosis and therapy in portal hypertension. J Hepatol 2005; 43: 167–176. doi:10.1016/j.jhep.2005.05.009

3. El-Sherif Y., Harrison P., Courtney K. et al. Management of portal cavernoma-associated cholangiopathy: Single-centre experience. Clin Res Hepatol Gastroenterol. 2020; 44 (2): 181-188. doi:10.1016/j.clinre.2019.06.003

4. De Gaetano A.M., Lafortune M., Patriquin H., De Franco A., Aubin B., Paradis K. Cavernous transformation of the portal vein: patterns of intrahepatic and splanchnic collateral circulation detected with Doppler sonography. AJR. Am J Roentgenol. 1995; 165: 1151–5. doi:10.2214/ajr.165.5.7572494

5. Sarin S.K., Agarwal S.R. Extrahepatic portal vein obstruction. Semin Liver Dis. 2002; 22: 43–58. doi:10.1055/s-2002-23206

6. Plemmons R.M., Dooley D.P., Longfield R.N. Septic thrombophlebitis of the portal vein (pylephlebitis): diagnosis and management in the modern era. Clin Infect Dis 1995; 21: 1114–20. doi:10.1093/clinids/21.5.1114

7. Denninger M.H., Chait Y., Casadevall N., Hillaire S., Guillin M.C., Bezeaud A. et al. Cause of portal or hepatic venous thrombosis in adults: the role of multiple concurrent factors. Hepatology 2000; 31: 587–91. doi:10.1002/hep.510310307

8. Khuroo M., Rather A. Portal biliopathy. World J Gastroenterol. 2016; 22 (35): 7973–82. doi:10.3748/wjg.v22.i35.7973

9. Condat B., Pessione F., Helene Denninger M., Hillaire S., Valla D. Recent portal or mesenteric venous thrombosis: increased recognition and frequent recanalization on anticoagulant therapy. Hepatology. 2000; 32 (3): 466-470. doi:10.1053/jhep.2000.16597.

10. Kalra N., Shankar S., Khandelwal N. Imaging of portal cavernoma cholangiopathy. J Clin Exp Hepatol. 2014; 4(1): 44-52. doi:10.1016/j.jceh.2013.07.004

11. Saberi B., Deurdulian C., Pandya H., Kahn J.A. Education and Imaging: hepatology: portal vein cavernoma imitating cholangiocarcinoma in a patient with erythropoietic protoporphyria. J Gastroenterol Hepatol. 2014;29 (10): 1755. doi:10.1111/jgh.12729.

References:

1. Gibson J, Richards R. Cavernous transformation of the portal vein. J Pathol Bact. 1955; 70: 81–95. doi: 10.1002/path.1700700108

2. De Franchis R. Evolving consensus in portal hypertension. Report of the Baveno IV consensus workshop on methodology of diagnosis and therapy in portal hypertension. J Hepatol 2005; 43: 167–176. doi:10.1016/j.jhep.2005.05.009

3. El-Sherif Y., Harrison P., Courtney K. et al. Management of portal cavernoma-associated cholangiopathy: Single-centre experience. Clin Res Hepatol Gastroenterol. 2020; 44 (2): 181-188. doi:10.1016/j.clinre.2019.06.003

4. De Gaetano A.M., Lafortune M., Patriquin H., De Franco A., Aubin B., Paradis K. Cavernous transformation of the portal vein: patterns of intrahepatic and splanchnic collateral circulation detected with Doppler sonography. AJR. Am J Roentgenol. 1995; 165: 1151–5. doi:10.2214/ajr.165.5.7572494

5. Sarin S.K., Agarwal S.R. Extrahepatic portal vein obstruction. Semin Liver Dis. 2002; 22: 43–58. doi:10.1055/s-2002-23206

6. Plemmons R.M., Dooley D.P., Longfield R.N. Septic thrombophlebitis of the portal vein (pylephlebitis): diagnosis and management in the modern era. Clin Infect Dis 1995; 21: 1114–20. doi:10.1093/clinids/21.5.1114

7. Denninger M.H., Chait Y., Casadevall N., Hillaire S., Guillin M.C., Bezeaud A. et al. Cause of portal or hepatic venous thrombosis in adults: the role of multiple concurrent factors. Hepatology 2000; 31: 587–91. doi:10.1002/hep.510310307

8. Khuroo M., Rather A. Portal biliopathy. World J Gastroenterol. 2016; 22 (35): 7973–82. doi:10.3748/wjg.v22.i35.7973

9. Condat B., Pessione F., Helene Denninger M., Hillaire S., Valla D. Recent portal or mesenteric venous thrombosis: increased recognition and frequent recanalization on anticoagulant therapy. Hepatology. 2000; 32 (3): 466-470. doi:10.1053/jhep.2000.16597

10. Kalra N., Shankar S., Khandelwal N. Imaging of portal cavernoma cholangiopathy. J Clin Exp Hepatol. 2014; 4(1): 44-52. doi:10.1016/j.jceh.2013.07.004

11. Saberi B., Deurdulian C., Pandya H., Kahn J.A. Education and Imaging: hepatology: portal vein cavernoma imitating cholangiocarcinoma in a patient with erythropoietic protoporphyria. J Gastroenterol Hepatol. 2014;29 (10): 1755. doi:10.1111/jgh.12729.

СЛУЧАЙ ИЗ ПРАКТИКИ

МЕТАСТАЗЫ РАКА СИГМОВИДНОЙ КИШКИ В ЯИЧНИКИ: ТРУДНОСТИ ДИАГНОСТИКИ И ПЛАНИРОВАНИЯ ЛЕЧЕНИЯ

Евсеева Е.В.[1], Стрельцов Ю.А.[2], Леонтьев А.В.[2], Данилов М.А.[2], Абдулатипова З.М.[2], Байчоров А.Б.[2], Цвиркун В.В.[2]

1 – ФГАОУ ВО Первый московский государственный медицинский университет им. И.М. Сеченова Минздрава России (Сеченовский универстет). г. Москва, Россия.
2 – ГБУЗ Московский клинический научно-практический центр имени А.С. Логинова ДЗМ. г. Москва, Россия.

Цель исследования. Показать возможности таких методов лучевой диагностики, как мультиспиральная компьютерная томография с контрастным усилением (МСКТ с КУ) и магнитно-резонансная томография (МРТ), в диагностике вторичных опухолей яичников, продемонстрировать значение данных методов визуализации в выборе тактики дальнейшего хирургического лечения.

Материалы и методы. Представлено клиническое наблюдение пациентки Б., 51 год, с жалобами на боли внизу живота, увеличение живота в объеме, запоры, снижение массы тела на 20 кг за последние 3 месяца, одышку при незначительной физической нагрузке, общую слабость, быструю утомляемость. Для выявления патологии пациентка было проведено комплексное обследование, в том числе МСКТ органов грудной клетки и органов брюшной полости с внутривенным контрастированием, а также МРТ.

Результаты. При проведении МСКТ с КУ и МРТ выявлено обширное кистозно-солидное образование с бугристыми контурами, с неравномерным накоплением контрастного препарата, простирающееся от полости малого таза до эпигастральной области, исходящее из правого яичника; выпот в правой плевральной полости и асцит.

Заключение. Диагностика вторичных опухолей яичников сложна и вызывает трудности, поскольку они нередко ошибочно диагностируются как первичный рак яичников, особенно в случае муцинозных аденокарцином. МСКТ позволяет отразить точную информацию о наличии и характере образования, что в дальнейшем определяет выбор адекватной тактики лечения пациента..

Ключевые слова: метастазы, вторичные опухоли яичников, колоректальный рак (КРР), диагностика, мультиспиральная компьютерная томография (МСКТ), магнитно-резонансная томография (МРТ).

Контактный автор: Евсеева Е.В., e-mail: evseeva_e_v@staff.sechenov.ru

Для цитирования: Евсеева Е.В., Стрельцов Ю.А., Леонтьев А.В., Данилов М.А., Абдулатипова З.М., Байчоров А.Б., Цвиркун В.В. Метастазы рака сигмовидной кишки в яичники: трудности диагностики и планирования лечения. REJR 2020; 10(4):284-292. DOI:10.21569/2222-7415-2020-10-4-284-292.

Статья получена: **09.06.20** **Статья принята:** **19.08.20**

METASTASES OF SIGMOID COLON CANCER INTO THE OVARY: DIFFICULTIES IN DIAGNOSTICS AND TREATMENT PLANNING

Evseeva E.V.[1], Streltsov Yu.A.[2], Leontiev A.V.[2], Danilov M.A.[2], Abdulatipova Z.M.[2], Baichorov A.B.[2], Zvirkun V.V.[2]

1 - I.M. Sechenov First Moscow State Medical University. Moscow, Russia.
2 - A.S. Loginov Moscow Clinical Scientific and Practical Center. Moscow, Russia.

Purpose. To show the capabilities of multispiral computed tomography with contrast enhancement (MSCT with contrast) and magnetic resonance imaging (MRI) in the diagnosis of secondary ovarian tumors, demonstrate the importance of these imaging methods in choosing the tactics of further surgical treatment.

Materials and methods. A clinical observation of patient B., 51 years old, with complaints of pain in the lower abdomen, an increased abdomen volume, constipation, a decrease in body weight by 20 kg over the last 3 months, shortness of breath with little physi-

cal exercises, general weakness, rapid fatigue is presented. To identify the pathology, the patient underwent a comprehensive examination, including MSCT of the chest and abdominal organs with intravenous contrast enhancement, as well as MRI.

Results. MSCT with CU and MRI revealed an extensive cystic solid formation with lumpy contours, with uneven accumulation of contrast agent, extending from the pelvic cavity to the epigastric region, originating from the right ovary; effusion in the right pleural cavity and ascites.

Conclusion. Diagnosis of secondary ovarian tumors is difficult and challenging because they are often misdiagnosed as primary ovarian cancer, especially in the case of mucinous adenocarcinomas. MSCT allows you to reflect accurate information about the presence and nature of education, which further determines the choice of adequate tactics for treating a patient.

Keywords: metastases, secondary ovarian tumors, colorectal cancer (CRC), diagnostics, multislice computed tomography (MSCT), magnetic resonance imaging (MRI).

Corresponding author: Evseeva E.V., e-mail: evseeva_e_v@staff.sechenov.ru

For citation: Evseeva E.V., Streltsov Yu.A., Leontiev A.V., Danilov M.A., Abdulatipova Z.M., Baichorov A.B., Zvirkun V.V. Metastases of sigmoid colon cancer into the ovary: difficulties in diagnostics and treatment planning. REJR 2020; 10(4):284-292. DOI:10.21569/2222-7415-2020-10-4-284-292.

.

Received: **09.06.20** **Accepted:** **19.08.20**

Вторичные опухоли яичников составляют 10-25% от всех злокачественных новообразований яичников. Диагностика вторичных опухолей яичников зачастую бывает сложна, поскольку они нередко ошибочно диагностируются как первичный рак яичников, особенно в случае муцинозных аденокарцином [1]. От правильности постановки диагноза зависит выбор адекватной тактики лечения пациента, а в конечном итоге шанс на выздоровление каждого конкретного пациента.

История диагностики метастатического поражения яичников начинается с 1896 года, когда немецкий гинеколог и патолог Фридрих Эрнст Крукенберг описал предположительно новый вид первичного рака яичников, который он назвал «Fibrosarcoma ovarii mucocellulare (carcinomatodes)». Метастатическая природа этой опухоли была выявлена 5 лет спустя Краусом, который первым использовал эпоним «опухоль Крукенберга»[2].

Согласно Всемирной организации здравоохранения, опухолью Крукенберга называют метастатическую карциному яичников, характеризующуюся наличием значительного компонента (произвольно определяемый как >10% опухоли), заполненного муцином перстневидных клеток, как правило, желудочного происхождения [3]. Однако этого определения придерживаются не все авторы и обозначение «опухоль Крукенберга» иногда применяется ко всем метастатическим опухолям яичника [4].

Метастазирование рака толстой кишки в яичники встречается примерно у 3% всех больных колоректальным раком и составляет от 5% до 10% всех колоректальных метастазов [5]. Метастазирование в яичники при раке толстой кишки, как правило, синхронно с первичной опухолью. Двусторонняя форма поражения яичников встречается чаще, чем односторонняя, и обычно предшествует наступлению менопаузы [6, 7]. При одностороннем поражении наиболее часто вовлекается правый яичник. Среди всех характеристик метастатических опухолей двустороннее поражение, потенциально, должно помочь врачам-клиницистам в дифференциальной диагностике с первичными новообразованиями яичников [8].

Точный механизм метастазирования колоректального рака в яичники до сих пор неясен. Считается, что метастазирование может происходить одним из трех путей: лимфогенным, гематогенным или имплантационным [9]. Учитывая, что рак толстой кишки с метастазами в яичники чаще диагностируется у женщин репродуктивного или пременопаузального возраста, считается, что метастазирование происходит смешанным путем. Это соотносится с повышенной васкуляризацией яичников, что подтверждает гипотезу лимфатического и гематогенного метастазирования [9 - 11].

Колоректальный рак с изолированным метастатическим поражением яичников, как правило, характеризуется псевдосиндромом Мейгса – симптомокомлекс, включающий в себя рецидивирующий асцит или плеврит, вызванный опухолями малого таза. Что в свою очередь

Рис. 1 (Fig. 1)

Рис. 1. Фотография.

Эндоскопическая картина опухоли сигмовидной кишки.

Fig. 1. Photo.

Endoscopic picture of a sigmoid tumor.

не характерно для течения клинической картины рака толстой кишки.

Адекватная интерпретация результатов методов лучевой диагностики у больных раком толстой кишки позволяет дифференцировать метастатическое поражение яичников от первичных злокачественных новообразований. Приводим собственное клиническое наблюдение.

Клиническое наблюдение.

Пациентка Б., 51 год, ИМТ 37,7 кг/м2, обратилась в ГБУЗ МКНЦ им А.С. Логинова ДЗМ в ноябре 2019 года с жалобами на боли внизу живота, увеличение живота в объеме, запоры, снижение массы тела на 20 кг за последние 3 месяца, одышку при незначительной физической нагрузке, общую слабость, быструю утомляемость.

Из анамнеза известно, что вышеописанные жалобы пациентку беспокоят в течение последнего года. За медицинской помощью не обращалась, самостоятельно не лечилась. Из анамнеза известно, что в возрасте 36 лет пациентке была проведена операция в объеме субтотальной гистерэктомии без придатков по поводу миомы матки больших размеров. Диспансеризацию пациентка не проходила, у гинеколога не наблюдалась. Сопутствующие заболевания: длительное время страдает артериальной гипертензией III ст., 3 ст., высокого риска сердечно-сосудистых осложнений. В 2018 г. перенесла транзиторную ишемическую атаку головного мозга без значимого неврологического дефицита. В 2019 году впервые выявлена желчекаменная болезнь (ЖКБ), хронический калькулезный холецистит.

В конце октября 2019 г. в связи с нарастанием общей слабости и одышки пациентке было проведено комплексное обследование. При физикальном осмотре обращали на себя внимание бледность кожных покровов, снижение тургора кожи, увеличение в объеме живота, дистрофия мышц рук и ног, западение межреберных промежутков при дыхании.

Лабораторно выявлена анемия легкой степени (гемоглобин 95 г/л), гипопротеинемия (общий белок – 55,2 г/л, альбумин 26,9 г/л), явления почечной недостаточности (мочевина 9,27 ммоль/л), а также было отмечено повышение маркеров воспаления (лейкоцитоз до 12 тыс., повышение С-реактивного белка до 30 мг/л) и онкомаркеров (СА 125 501,5 Ед/мл, СА 19-9 37,18 Ед/мл).

При инструментальном обследовании по данным колоноскопии в сигмовидной кишке выявлена стенозирующая просвет опухоль (рис. 1).

По данным гистологического исследования эндобиоптата опухоли получены клетки высоко дифференцированной аденокарциномы.

При компьютерной томографии органов грудной клетки, брюшной полости с контрастным усилением выявлено обширное кистозно-солидное образование с бугристыми контурами, с неравномерным накоплением контрастного препарата, простирающееся от полости малого таза до эпигастральной области, исходящее из правого яичника. Умеренное количество свободной жидкости в брюшной полости, правой плевральной полости (рис. 2). Аналогичная картина выявлена при магнитно-резонансной томографии органов брюшной полости (рис. 3).

Онкологическим консилиумом в составе мультидисциплинарной команды на догоспитальном этапе принято решение об оперативном лечении в объеме резекции сигмовидной кишки с D2 лимфаденэктомией, двусторонней тубовариоэктомией, оментэктомией, холецистэктомией (ЖКБ).

Однако накануне поступления в стационар у пациентки появились жалобы на резкое нарастание одышки, по месту жительства диагностирован гидроторакс справа, выполнена плевральная пункция.

При поступлении в стационар МКНЦ им. Логинова выявлено нарастание явлений дыхательной недостаточности, при рентгенографии органов грудной клетки – тотальный гидроторакс справа (рис. 4). Было выполнено дренирование правой плевральной полости, проводилась нутритивная поддержка, трансфузия альбумина (учитывая явления гипопротеинемии). При цитологическом исследовании пунктата плевральной полости по месту жительства и в МКНЦ атипичные клетки обнаружены не были. Учитывая явления рецидивирующего гидроторакса справа, не поддающиеся коррекции, кон-

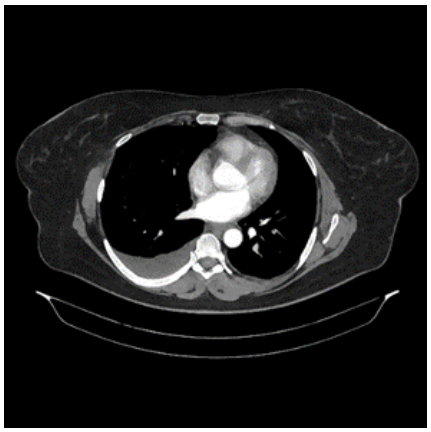

Рис. 2 а (Fig. 2 a)

Рис. 2 б (Fig. 2 b)

Рис. 2 в (Fig. 2 c)

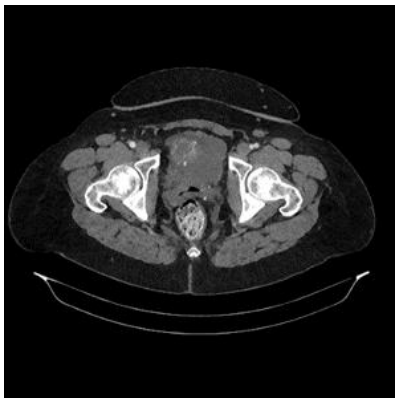

Рис. 2 г (Fig. 2 d)

Рис. 2 д (Fig. 2 e)

Рис. 2 е (Fig. 2 f)

Рис. 2. МСКТ.

а – КТ органов грудной клетки с контрастным усилением от 20.10.2019 г., аксиальная плоскость, мягкотканное «окно». Определяется умеренное количество свободной жидкости в правой плевральной полости.

б, в – КТ органов брюшной полости с контрастным усилением, корональная и сагиттальная плоскости соответственно; г - е – аксиальная плоскость; определяется обширное кистозно-солидное образование с бугристыми контурами, с неравномерным накоплением контрастного препарата, простирающееся от полости малого таза до эпигастральной области, исходящее из правого яичника. Умеренное количество свободной жидкости в брюшной полости..

Fig. 2. MSCT.

a – CT, chest, with contrast enhancement from 20.10.2019, axial plane, soft tissue "window". A moderate amount of free fluid in the right pleural cavity is determined.

b, c – CT, abdomen, with contrast enhancement, coronal and sagittal planes, respectively; d - f - axial plane; an extensive cystic solid formation with bumpy contours is determined, with an uneven accumulation of a contrast agent, extending from the pelvic cavity to the epigastric region, emanating from the right ovary. Moderate amount of free fluid in the abdomen.

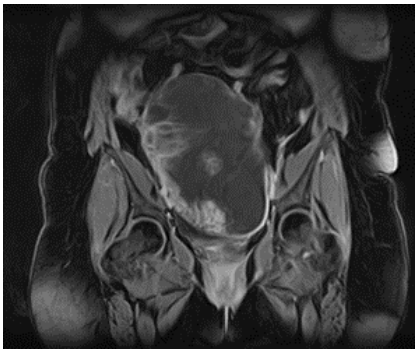

Рис. 3 а (Fig. 3 a)

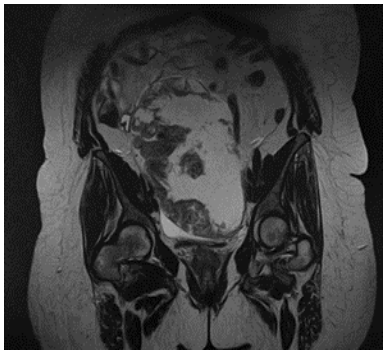

Рис. 3 б (Fig. 3 b)

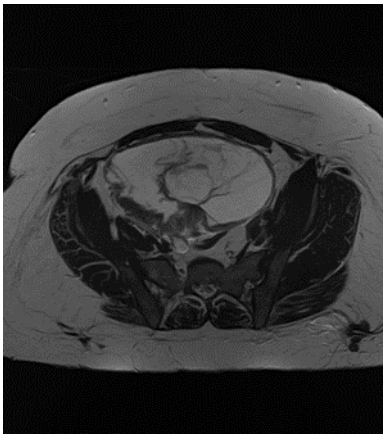

Рис. 3 в (Fig. 3 c)

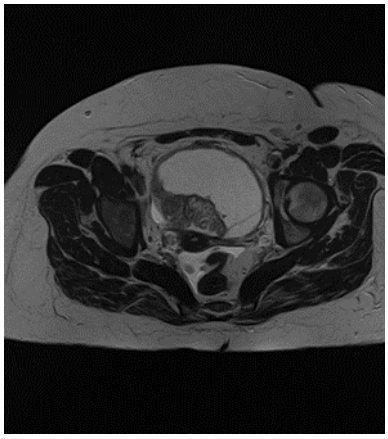

Рис. 3 г (Fig. 3 d)

Рис. 3. МРТ органов брюшной полости; а, б – корональная плоскость, Т1- и Т2 –ВИ; в, г – аксиальная плоскость, Т2-ВИ.

Определяется обширное кистозно-солидное образование с бугристыми контурами, с неравномерным накоплением контрастного препарата, простирающееся от полости малого таза до эпигастральной области, исходящее из правого яичника.

Fig. 3. MRI, abdomen; a, b - coronal plane, T1- and T2-WI; c, d - axial plane, T2-WI.

An extensive cystic solid formation with bumpy contours, with uneven accumulation of contrast agent, extending from the pelvic cavity to the epigastric region, originating from the right ovary is determined.

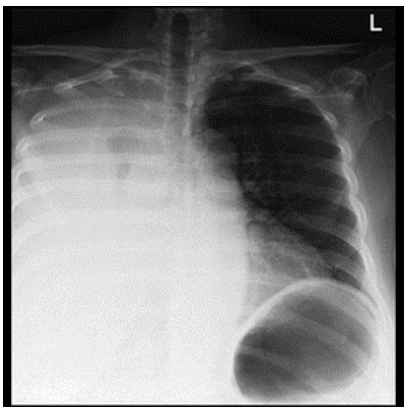

Рис. 4 (Fig. 4)

Рис. 4. Рентгенограмма органов грудной клетки, прямая проекция.

Тотальный правосторонний гидроторакс.

Fig. 4. X-ray, chest, PA projection.

Total right-sided hydrothorax.

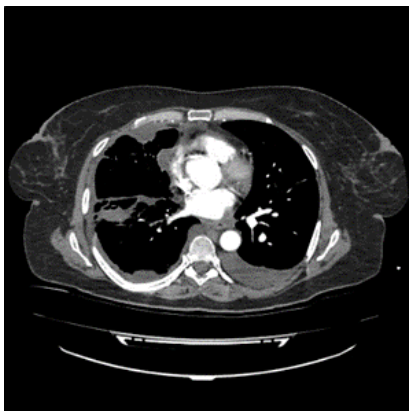

Рис. 5 а (Fig. 5 a)

Рис. 5 б (Fig. 5 b)

Рис. 5 в (Fig. 5 c)

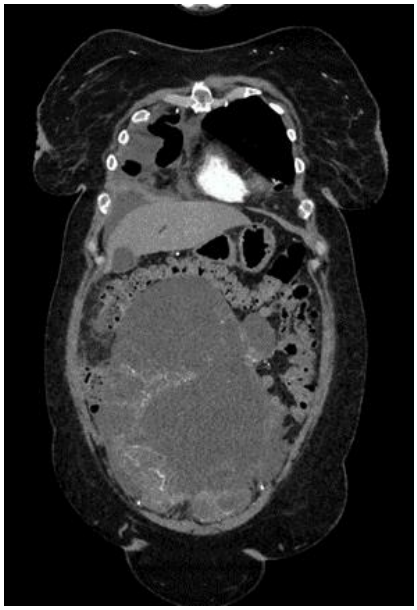

Рис. 5 г (Fig. 5 d)

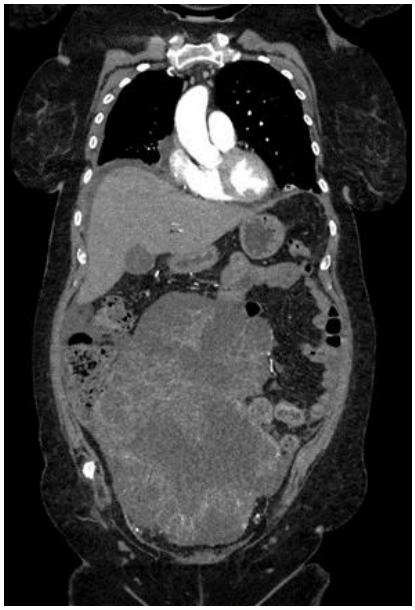

Рис. 5 д (Fig. 5 e)

Рис. 5 е (Fig. 5 f)

Рис. 5. КТ органов грудной клетки и брюшной полости с контрастным усилением от 05.02.2020 г.

а - в – аксиальная плоскость; г, д – корональная плоскость, е – сагиттальная плоскость. Увеличение размеров и объема опухоли правого яичника.

Fig. 5. CT, chest and abdominal organs with contrast enhancement from 05.02.2020.

a - c - axial plane; d, e - coronal plane, f - sagittal plane. Increase in the size and volume of the tumor of the right ovary.

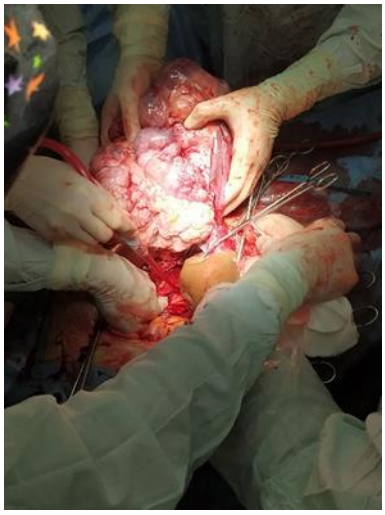

Рис. 6 а (Fig. 6 a)

Рис. 6 б (Fig. 6 b)

Рис. 6 в (Fig. 6 c)

Рис. 6 г (Fig. 6 d)

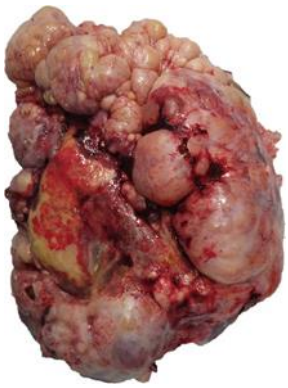

Рис. 6 д (Fig. 6 e)

Рис. 6. Фотографии.

а - Интраоперационное фото; б – макропрепарат: сигмовидная кишка с опухолью; в – макропрепарат: сигмовидная кишка с опухолью и прилегающей клетчаткой, содержащей парамезоколитические лимфатическеи узлы, покрытой неповрежденной мезоколитической фасцией; г, д – макропрепарат: правый яичник с гигантской опухолью, размером 35 см в наибольшем измерении.

Fig. 6. Photos.

a - Intraoperative photo; b - gross specimen: sigmoid colon with a tumor; c - gross specimen: sigmoid colon with a tumor and adjoining tissue containing paramesocolitic lymph nodes, covered with intact mesocolytic fascia; d, e - gross specimen: the right ovary with a giant tumor, 35 cm in size in the largest dimension.

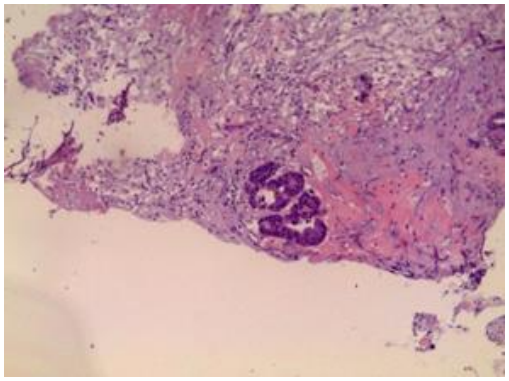

Рис. 7 а (Fig. 7 a)

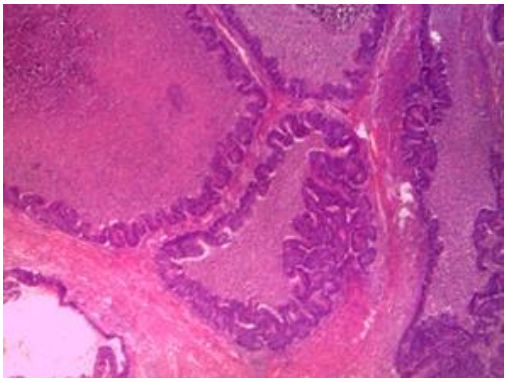

Рис. 7 б (Fig. 7 b)

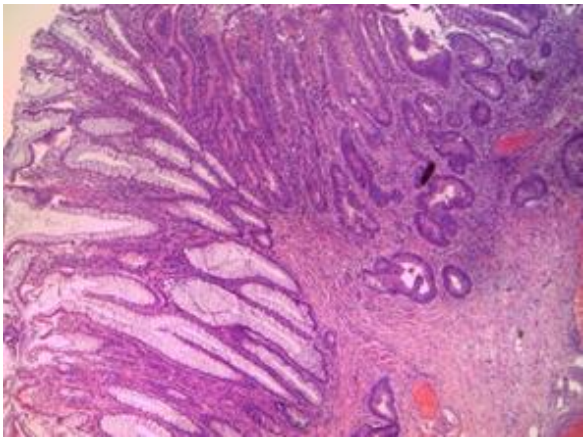

Рис. 7 в (Fig. 7 c)

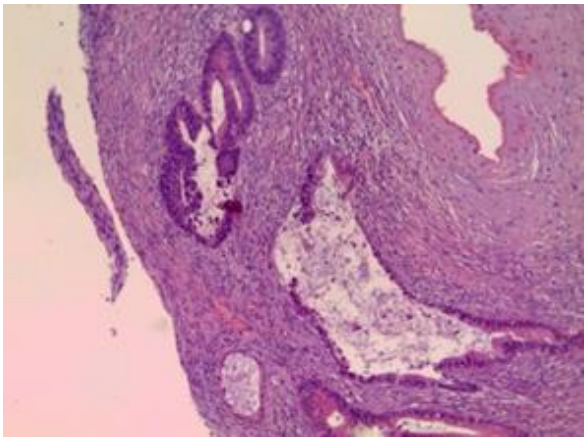

Рис. 7 г (Fig. 7 d)

Рис. 7. Фотографии.

а – Микропрепарат: фрагмент большого сальника с отсевом аденокарциномы кишечного типа, окраска: гематоксилин-эозин; б – микропрепарат: правый яичник, разрастание аденокарциномы кишечного типа, окраска: гематоксилин-эозин; в – микропрепарат: сигмовидная кишка, определяется аденокарцинома, прорастающая в мышечный слой стенки кишки, окраска: гематоксилин-эозин; г – микропрепарат: левый яичник, разрастания аденокарциномы кишечного типа, окраска: гематоксилин-эозин, х400.

Fig. 7. Photos.

a - microsection: a fragment of the greater omentum with seeding of intestinal adenocarcinoma, hematoxylin-eosin staining; b - microsection: right ovary, proliferation of intestinal adenocarcinoma, hematoxylin-eosin staining; c - microsection: sigmoid colon, adenocarcinoma growing into the muscular layer of the intestinal wall is determined, hematoxylin-eosin staining; d - microsection: left ovary, proliferation of intestinal adenocarcinoma, hematoxylin-eosin staining, x400.

силиумом онкологов принято решение на первом этапе воздержаться от оперативного лечения и провести 4 курса неоадъювантной (НА) полихимиотерапии (ПХТ) по схеме XELOX. Больная выписана на амбулаторное лечение с плевральным дренажем. На фоне проводимой НА ПХТ дебет по плевральному дренажу снизился до 5 мл в сутки, дренаж был удален, явления дыхательной недостаточности купированы. При контрольной компьютерной томографии отмечены явления, имитирующие ТЭЛА в среднем сегменте правого легкого, что послужило причиной экстренной госпитализации в скоропомощной стационар по месту жительства. Однако в ходе госпитализации диагноз ТЭЛА не подтвердился. При компьютерной томографии обращало на себя внимание увеличение в объемах опухоли правого яичника, размерами до 35 см в наибольшем измерении (рис. 5). По данным лабораторных исследований выявлено нарастание уровня CA 125 (518,8 Ед/мл) и CA 19-9 (179,33 Ед/мл).

Вторым этапом лечения проведено оперативное вмешательство в объеме лапаротомии, двусторонней тубовариоэктомии с удалением гигантской опухоли правого яичника, имеющей множественные эластичные сращения с окружающей париетальной и висцеральной брюшиной, брыжейкой тощей кишки, оментэктомией, резекцией сигмовидной кишки с D2 лимфаденэктомией, холецистэктомией. При патоморфологическом исследовании операционного препарата – аденокарцинома кишечного типа, прорастающая мышечный слой стенки кишки, 1 параколитический метастатически поражённый лимфатический узел, правый яичник с разрастаниями аденокарциномы кишечного типа, левый яичник с отсевами аденокарциномы аналогичного строения, а также отсевы аденокарциномы в большом сальнике. Иммуногистохимическое исследование не проводилось. При патоморфологическом исследовании первичная опухоль сигмовидной кишки pT2N1 (1\6), ткань опухоли правого яичника с аденокарциномой аналогичного строения, правый яичник с комплексами аденокарциномы кишечного типа, а также отсевы аденокарциномы в большом сальнике (рис. 6 - . Оперативное лечение и послеоперационный период протекали без осложнений. Пациентка выписана на 7-е сутки после операции в удовлетворительном состоянии с рекомендациями о проведении адъювантной ПХТ по схеме XELOX.

Обсуждение.

Данное клиническое наблюдение демонстрирует сложности диагностики вторичных

опухолей яичников и имеет некоторые сходства с ранее описанными в литературе случаями [4].

Сывороточный уровень CA 125 может быть использован в качестве скрининга для раннего выявления метастазов в яичниках, а также для мониторинга течения заболевания.

К крайне неблагоприятным факторам прогноза при метастатическом поражении яичников относится синхронное поражение, повышение уровня онкомаркеров (РЭА, CA 125), распространение на соседние органы, асцит, поражение брюшины.

Оценив данные литературы и представленные доступные исследования, можно предположить, что паллиативные операции при метастатических поражениях яичников на фоне рака желудка и/или толстой кишки обоснованы, так как ведут к улучшению прогноза и увеличению средних сроков пятилетней выживаемости, снижают риск осложнений, связанный с ростом опухоли (перфорация, кровотечение и т.д.).

Заключение.

Диагностика вторичных опухолей яичников сложна и вызывает трудности, поскольку они нередко ошибочно диагностируются как первичный рак яичников, особенно в случае муцинозных аденокарцином. МСКТ с контрастным усилением позволяет отразить точную информацию о наличии и характере образования, что в дальнейшем определяет выбор адекватной тактики лечения пациента.

Источник финансирования и конфликт интересов.

Авторы данной статьи подтвердили отсутствие финансовой поддержки исследования и конфликта интересов, о которых необходимо сообщить.

References:

1. Ondřej Kubeček, Jan Laco, Jiří Špaček, Jiří Petera, Jindřich Kopecký, Alena Kubečková, and Stanislav Filip. The pathogenesis, diagnosis, and management of metastatic tumors to the ovary: a comprehensive review. Clin Exp Metastasis. 2017; 34(5): 295–307. Published online 2017 Jul 20. doi: 10.1007/s10585-017-9856-8 PMCID: PMC5561159 PMID: 28730323.

2. Kraus E. Über das zustandekommen der krebsmetastasen im ovarium bei primärem kerbs eines anderen bauchorgans. Monatsschr Geburtsh Gynakol. 1901;14:1–30.

3. Kiyokawa T, Young RH, Scully RE. Krukenberg tumors of the ovary: a clinicopathologic analysis of 120 cases with emphasis on their variable pathologic manifestations. Am J Surg Pathol. 2006 Mar;30(3):277-99.

4. Young RH. From krukenberg to today: the ever present problems posed by metastatic tumors in the ovary: part I. Historical perspective, general principles, mucinous tumors including the krukenberg tumor. Adv Anat Pathol. 2006 Sep;13(5):205-27.

5. Ojo J1, De Silva S, Han E, Lin P, Wakabayashi M, Nelson R, Lai LL. Krukenberg tumors from colorectal cancer: presentation, treatment and outcomes. Am Surg. 2011 Oct;77(10):1381-5.

6. Xu KY, Gao H, Lian ZJ, Ding L, Li M, Gu J. Clinical analysis of Krukenberg tumours in patients with colorectal cancer-a review of 57 cases. World J Surg Oncol. 2017 Jan 14;15(1):25. doi: 10.1186/s12957-016-1087-y.

7. Ganesh K, Shah RH, Vakiani E, Nash GM, Skottowe HP, Yaeger R, Cercek A, Lincoln A, Tran C, Segal NH, Reidy DL, Varghese A, Epstein AS, Sonoda Y, Chi D, Guillem J, Temple L, Paty P, Hechtman J, Shia J, Weiser M, Aguilar JG, Kemeny N, Berger MF, Saltz L, Stadler ZK. Clinical and genetic determinants of ovarian metastases from colorectal cancer. Cancer. 2017 Apr 1;123(7):1134-1143. doi: 10.1002/cncr.30424. Epub 2016 Nov 22.

8. Karaosmanoglu AD, Onur MR, Salman MC, Usubutun A, Karcaaltincaba M, Ozmen MN, Akata D. Imaging in secondary tumors of the ovary. Abdom Radiol (NY). 2019 Apr;44(4):1493-1505. doi: 10.1007/s00261-018-1809-4.

9. Agnes A, Biondi A, Ricci R, Gallotta V, D'Ugo D1, Persiani R. Krukenberg tumors: Seed, route and soil. Surg Oncol. 2017 Dec;26(4):438-445. doi: 10.1016/j.suronc.2017.09.001. Epub 2017 Sep 12.

10. Fujimoto D., Hirono Y, Goi T., Yamaguchi A. Sigmoid colonic metastasis by lymphatic spread occurring with unilateral Krukenberg tumor considered to be caused by stage IA early gastric cancer: A case report. Oncol Lett. 2016 Jan;11(1):668-672. Epub 2015 Nov 16.

11. Moore R.G., Chung M., Granai C.O., Gajewski W., Steinhoff M.M. Incidence of metastasis to the ovaries from nongenital tract primary tumors. Gynecol Oncol. 2004 Apr;93(1):87-91.

СЛУЧАЙ ИЗ ПРАКТИКИ

TIBIAL SPINE AVULSION FRACTURE IN THE ELDERLY

Kasetti P.[1], Beale D.[2]., Botchu R.[3]

1 - Imperial Medical College. London, UK.
2 - Heath Lodge Clinic. Knowle, UK.
3 - Department of Musculoskeletal Imaging, Royal Orthopaedic Hospital. Birmingham, UK.

Tibial spine avulsion fractures are predominantly paediatric fractures that are rarely encountered in adults. These fractures are increasing in incidence and can adversely affect knee stability and mobility if not treated swiftly and appropriately.

Material and methods. We report an unusual case of a tibial spine avulsion in a 68-year-old female and believe this to be the oldest in literature.

Results. This is a highly unusual fracture to be seen in this age demographic. Adults presenting with tibial avulsions often have associated injuries and morbidities.

Conclusion. Optimising prognosis requires an early and accurate diagnosis to guide the appropriate, and often surgical, treatment.

Keywords: tibial avulsion, diagnostics.

Corresponding author: Botchu R., e-mail: drbrajesh@yahoo.com

For citation: Kasetti P., Beale D., Botchu R. *Tibial spine avulsion fracture in the elderly. REJR 2020; 10(4):293-296. DOI:10.21569/2222-7415-2020-10-4-293-296.*

Received: **05.06.20** **Accepted:** **22.09.20**

ОТРЫВНОЙ ПЕРЕЛОМ МЕЖМЫЩЕЛКОВОГО ВОЗВЫШЕНИЯ БОЛЬШЕБЕРЦОВОЙ КОСТИ У ПОЖИЛОГО ПАЦИЕНТА

Касетти П.[1], Бил Д.[2], Ботчу Р.[3]

1 - Императорский медицинский колледж. Лондон, Великобритания.
2 - Клиника «Heath Lodge». Ноул, Великобритания.
3 - Отделение скелетно-мышечной визуализации Королевской ортопедической больницы. Бирмингем, Великобритания.

Отрывные переломы межмыщелкового возвышения большеберцовой кости происходят, в основном, в педиатрической популяции, и редко встречаются у взрослых. Однако, данный тип травмы встречается все чаще и может негативно повлиять на стабильность и подвижность коленного сустава, если не будет проведено своевременное лечение.

Материалы и методы. Представлен клинический случай отрывного перелома межмыщелкового возвышения большеберцовой кости у 68-летней женщины. Ранее в литературе не встречалось описание такой травмы у пожилых пациентов.

Результаты. Представленный случай отрывного перелома межмыщелкового возвышения большеберцовой кости является редким наблюдением в данной возрастной категории. Пациенты с данным типом перелома часто имеют сопутствующие травмы и заболевания.

Выводы. Данный тип травмы требует ранней и точной диагностики для выбора подходящего и, часто, хирургического лечения.

Ключевые слова: отрывной перелом межмыщелкового возвышения, большеберцовая кость, лучевая диагностика.

Контактный автор: Ботчу Р., e-mail: drbrajesh@yahoo.com

Для цитирования: Касетти П., Бил Д., Ботчу Р. Отрывной перелом межмыщелкового возвышения большеберцовой кости у пожилого пациента. REJR 2020; 10(4):293-296. DOI:10.21569/2222-7415-2020-10-4-293-296.

Статья получена: **05.06.20** **Статья принята:** **22.09.20**

A tibial spine avulsion, also known as a tibial eminence avulsion, is a fracture of the tibial intercondylar eminence into which the ACL attaches. This is a paediatric-dominated fracture, typically affecting 8 to 14-year olds [1, 2]. This injury characteristically involves knee hyperextension combined with valgus rotation during sports-related activities (skiing accidents and cycling falls) [2, 3]. The number of avulsion fractures encountered is increasing due to increased involvement in athletic activities over the past decades [4]. Tibial spine avulsions are rarely encountered in skeletally mature adults and are often secondary to associated injuries or high-energy trauma in road-traffic accidents [5]. Tibial spine fractures manifest in the inability to bear weight and a lax ACL, thus impairing a patient's quality of life [6]. Consequently, prompt diagnosis and treatment, is paramount for good prognoses [5-7].

This case report details an unusual case wherein a 68-year-old female presented with a Meyers and McKeever type IV tibial spine avulsion. There are only 9 reports of tibial spine avulsions at the tibial footprint of ACL in skeletally mature patients, with the oldest report found to be in a 55-year-old female following our literature examination [8, 9]. This makes our case report, presenting a 68-year-old female, the oldest patient in literature to suffer from this extremely rare injury.

Case report.

A 68-year-old female presented with pain and swelling of the left knee following a twisting injury. MR performed demonstrated comminuted minimally displaced fracture of the tibial spine corresponding to the tibial footprint of ACL (Fig. 1). The menisci were normal. There was mild oedema and thickening of the femoral attachment of the deep part of the MCL in keeping with grade 2 sprain of meniscofemoral ligament. The superficial component of the MCL and meniscotibial ligament were intact. There was moderate osseous oedema involving the posterior part of the proximal tibia in keeping with a pivot shift pattern of injury. She was referred to orthopaedic surgeon for surgical reconstruction of the ACL.

Discussion.

The tibial eminence is a bony confluence between the tibial medial and lateral condyles, which comprises of medial and lateral spines and anterior and posterior recesses [6]. The ACL is a vital intra-articular ligament that runs from the posteromedial aspect of the lateral femoral condyle, traversing anteriorly, and attaching to the medial anterior recess on the tibial intercondylar eminence [2]. The function of the ACL is to limit both the anterior movement and internal rotation of the tibia. Hence, this particular fracture causing tibial displacement results in ACL deficiency, characterised clinically by the pivot-shift phenomenon [10].

A tibial spine avulsion is most commonly found in the paediatric population and represents 2-5% of paediatric knee injuries with effusion [1]. The most common causes, determined by epidemiological studies, are cycling falls in children and road traffic accidents in adults.

These contrasting aetiologies suggest differing mechanisms of injury, which occurs due to the difference in chondro-epiphyseal maturity. Ossification and fusion of the chrondro-epiphyseal junction at the site of ACL insertion occurs between 14 to 16 years of age, corresponding with the peak of avulsion fracture incidence [11]. Prior to ossification in skeletally immature patients, the ACL insertion site is cartilaginous and hence weak. Thus, avulsion occurs primarily due to the weak ACL attachment site and the ACL itself remains intact [12]. However, following bone ossification, the ACL fibres are comparatively weakened with reduced tensile strength. These fibres are overpowered following high-energy trauma in road traffic accidents, which causes knee hyperextension and is also associated with comminuted tibial eminence fractures [8]. Adult tibial avulsions are also accompanied with damage to other structures such as the menisci, posterior cruciate ligament, medial collateral ligament and bone (i.e. 'kissing' bone contusion) [4, 6, 8]. A worse prognosis is consequently linked with adults due to the related intra-articular fractures and medial collateral ligament injuries [5].

Tibial spine avulsion fractures were first described by Poncet in 1875. Meyers and McKeever later classified the fractures based on bone fragment displacement. This classification is also useful in determining the appropriate treatment [6]. A type I fracture details a non-displaced tibial fracture where the tibial avulsion retains bony apposition. A type II fracture is partially displaced, and the anterior segment of the avulsed fragment is displaced superiorly from the bone bed, producing a beak-like image on lateral radiographs. Type III fractures are completely displaced: Type IIIa simply involves the area of ACL insertion whereas Type IIIb involves the complete intercondylar eminence. Type I and II fractures occur in younger adolescents, whereas type III occur in older adolescents. Finally, a type IV fracture was later added by Casalonga et al. and Zaricznyi, which includes comminution of the displaced tibial spine fragment [6, 11, 13]. A Type IV fracture is what our patient presented with.

Upon clinical examination, tibial spine avulsion often presents as a painful, flexed knee with signs of anterior instability, secondary to a history of trauma or twisting injury. Within hours, knee

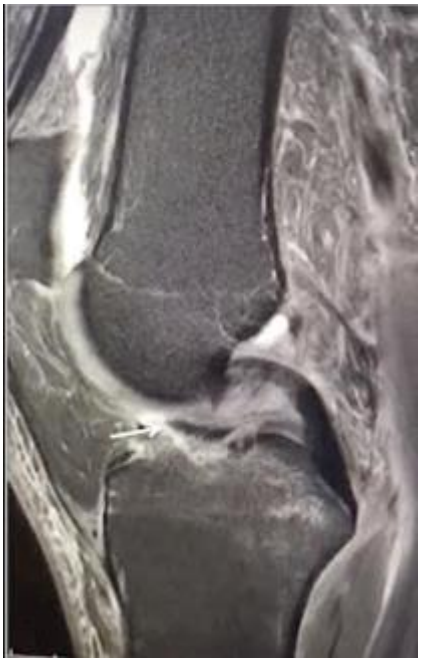

Fig. 1 a (Рис. 1 а)

Fig. 1 b (Рис. 1 б)

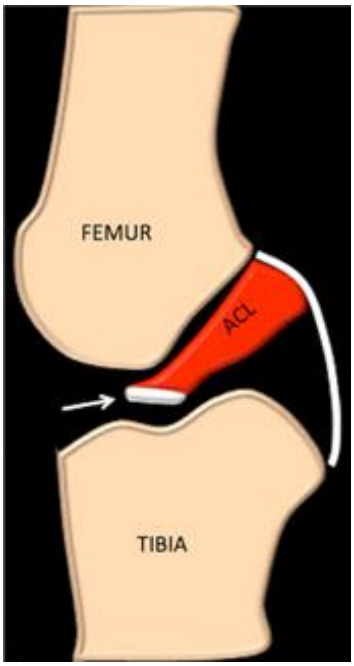

Fig. 1 c (Рис. 1 в)

Fig. 1. MRI (a,b), Sag PDFS, scheme (c).

Avulsion (arrow) of the tibial spine corresponding to the tibial attachment of ACL.

Рис. 1. МРТ (а,б), Sag PDFS, схема (в).

Отрывной перелом (стрелка) межмыщелкового возвышения большеберцовой кости, соответствующая месту прикрепления ПКС.

swelling occurs and the injured knee becomes non-weight bearing. Clinical examination may prove challenging in a patient experiencing pain. However, in co-operative patients with tolerable pain, examination may reveal significant knee haemarthrosis and effusion causing limited knee motion. Laxity may also be assessed with a Lachman or pivot-shift test. Plain radiographs are the next step in diagnosis and treatment [4, 6].

Radiological findings of avulsion fractures may be difficult to recognise but are necessary to assign a Meyers and McKeever classification, which determines the treatment plan [4].

Tibial spine fractures are assessed with anteroposterior and lateral radiographs to ascertain the fracture type, displacement size and degree [11]. Typically in radiographs, adjacent to the ACL attachment site, small bony fragments are found in the intercondylar eminence with cortical irregularity in the neighbouring tibial eminence [4, 8]. Caution must be taken in paediatric radiographs; the fragment may be missed or underestimated in size as the cartilaginous section of osteochondral fracture fragment is not visible in imaging. If plain radiographs cannot determine fracture displacement, CT should be used due to its inherent higher resolution to assess the nature and comminution of the fracture. CT scans are also useful in pre-operative planning [1, 6, 11]. MR imaging is useful in very small or cartilaginous avulsions and in soft tissue imaging, which can reveal injuries to associated structures such as the menisci, cartilage or ligaments [6, 11].

The goals of treatment are threefold: restoring the function and continuity of ACL, removing the fragments and consequent mechanical blocks and re-establishing the tibial plateau conformity [6]. Type I fractures are treated non-surgically and conservatively with immobilisation in a long leg cast for 4 to 6 weeks until radiological fusion is observed [11]. This approach may also be suitable for reducible type II fractures. Typically, surgical treatment is recommended for type II to IV fractures that cannot be reduced. Surgical treatment encompasses fracture fixation and reduction [1, 15]. Over time, surgical treatment has evolved from open reductions and internal fixation to arthroscopic approaches [11].

Today, arthroscopic fracture fixation is the 'gold standard' treatment and is recommended for type II, III and IV fractures [4, 15]. Arthroscopic treatment allows direct visualisation of the injuries with simplified yet accurate diagnosis and reduction; it reduces the complications, hospital stay length and post-operative pain associated with an arthrotomy [15]. In adults, surgical management is often necessary due to the concurrent pathologies and soft tissue entrapment [8]. Ar-

throscopic fixation can take the form of either screw or suture fixation [7]. Arthroscopic pull through suturing is a minimally invasive technique involving good functional restoration with decreased risk of arthrofibrosis and infection. However, it is technically demanding [1, 7]. The cannulated screw approach is less demanding with shorter mobilisation. However, it is associated with increased physeal damage, second surgery for screw removal and is not appropriate for smaller osteochondral fragments [1, 15]. Under cyclic loading settings, suture fixation may also provide stronger fixation than screw fixation [12]. Hence, suture fixation arthroscopic reduction is considered superior for displaced or comminuted avulsions, which is typical in the type IV fracture diagnosed in our patient [8].

Conclusion.

A 68-year-old female presented with a type IV tibial avulsion at the tibial footprint of the ACL. This is a highly unusual fracture to be seen in this age demographic. Adults presenting with tibial avulsions often have associated injuries and morbidities. Hence, optimising prognosis requires an early and accurate diagnosis to guide the appropriate, and often surgical, treatment.

References:

(1) Macknet D., Yen Y., Joughin E. Tibial Eminence Fracture. Available at: https://www.orthobullets.com/pediatrics/4022/tibial-eminence-fracture [Accessed 15th May 2020].

(2) Anderson C.N., Anderson A.F. Tibial Eminence Fractures. Clinics in Sports Medicine. 2011; 30 (4): 727-742.

(3) Jos S., Anand R., Elenjickal J.P. Clinical outcome of tibial spine ACL avulsion fracture in adults treated with suture bridge fixation. 2018; 4 (2): 99-102.

(4) Gottsegen C.J., Eyer B.A., White E.A., Learch T.J., Forrester D. Avulsion fractures of the knee: imaging findings and clinical significance. Radiographics: A Review Publication of the Radiological Society of North America, Inc. 2008; 28 (6): 1755-1770.

(5) NS K., SY H., KM C. Fracture of the tibial spine in adults and children. A review of 31 cases. The Bone & Joint Journal. 1992; 74B (6): 848-852.

(6) Joshi A., Nagmani S., Basukala B., Kayastha N., Pradhan I. Tibial spine avulsion of ACL. Injuries around the knee. Wolter Kluwer, 2019. PP. 22-44.

(7) Sapre V., Dwidmuthe S.C., Bagaria V., Yadav S. Functional outcome in tibial spine fracture treated with arthroscopic pull through suture technique. Journal of Orthopedics, Traumatology and Rehabilitation. 2015; 8 (1): 6 doi: 10.4103/0975-7341.183956

(8) Patterson S.P., Christiansen G.B., Daffner R.H. Avulsion fracture of the tibial eminence in an adult with a unique mechanism of injury. Radiology Case Reports. 2018; 13 (4): 843-847 doi: 10.1016/j.radcr.2018.05.015

(9) Atsumi S., Arai Y., Nakagawa S., Inoue H., Ikoma K., Fujiwara H., et al. A Case of Nonunion Avulsion Fracture of the Anterior Tibial Eminence. Case Reports in Orthopedics. 2016; 9648473 doi: https://doi.org/10.1155/2016/9648473

(10) Noyes F.R. The Function of the Human Anterior Cruciate Ligament and Analysis of Single- and Double-Bundle Graft Reconstructions. Sports Health. 2009; 1 (1): 66-75.

(11) Sapre V., Bagaria V. Tibial Spine Avulsion Fractures: Current Concepts and Technical Note on Arthroscopic Techniques Used in Management of These Injuries. Regional Arthroscopy. 2013. doi: 10.5772/54967

(12) Inklebarger J., Taylor M.J.D., Griffin M., Clarke T. Fixation failure in an isolated tibial eminence ACL traction avulsion fracture in a paratrooper: is there an association with vitamin D deficiency? Journal of Surgical Case Reports. 2014; (4). doi: 10.1093/jscr/rju029

(13) Stevens M.A., El-Khoury G.Y., Kathol M.H., Brandser E.A., Chow S. Imaging features of avulsion injuries. Radiographics: A Review Publication of the Radiological Society of North America, Inc. 1999; 19 (3): 655-672.

(14) Strauss E.J., Kaplan D.J., Weinberg M.E., Egol J., Jazrawi L.M. Arthroscopic Management of Tibial Spine Avulsion Fractures: Principles and Techniques. JAAOS - Journal of the American Academy of Orthopaedic Surgeons. 2018; 26 (10): 360–367 doi: 10.5435/JAAOS-D-16-00117

(15) Osti L., Buda M., Soldati F., Del Buono A., Osti R., Maffulli N. Arthroscopic treatment of tibial eminence fracture: a systematic review of different fixation methods. British Medical Bulletin. 2016; 118 (1): 73-90.

НЕКРОЛОГ

Шехтер Анатолий Ильич

26 ноября 2020 года на 86-м году жизни после продолжительной болезни ушёл из жизни Анатолий Ильич Шехтер, доктор медицинских наук, профессор кафедры лучевой диагностики и лучевой терапии, Почетный профессор Сеченовского университета.

Анатолий Ильич родился в 1935 году в Днепропетровске в семье врача. Отец Анатолия Ильича – Шехтер Илья Александрович, известный рентгенолог, заслуженный деятель науки, доктор медицинских наук, работал во многих ведущих учреждениях страны. Основал и многие годы возглавлял кафедру рентгенологии и радиологии Московского стоматологического института (Московский государственный медико-стоматологический университет им. А.И. Евдокимова). Вся жизнь Анатолия Ильича - это пример развития семейных традиций. Анатолий Ильич осознано выбрал врачебную профессии, а в ней – рентгенологию!

Окончив 2-й Московский Медицинский Институт (Российский национальный исследовательский медицинский университета имени Н.И. Пирогова) А.И. Шехтер начал трудовую деятельность в качестве врача-терапевта в Казахстане. После возвращения в Москву Анатолий Ильич поступил в ординатуру и аспирантуру кафедры медицинской радиологии и рентгенологии Первого Московского медицинского института (Первый Московский Государственный Медицинский Университет им. И.М. Сеченова – Сеченовский Университет).

На этой кафедре прошла вся жизнь Анатолия Ильича! Здесь он защитил кандидатскую, затем докторскую диссертации, написал несколько монографий, был соавтором учебника, многих методических материалов и более 400 научных работ. Профессор А.И. Шехтер читал великолепные лекции, десятилетия возглавлял научный студенческий кружок кафедры лучевой диагностики и терапии, занимался со студентами, ординаторами и аспирантами. У Анатолия Ильича было более 25 защищенных учеников.

Последние десять лет жизни профессор ЕА.И. Шехтер был исключительно активен в развитии базовых основ преподавания специальности – для электронной библиотеки Сеченовского Университета записал несколько очень важных и актуальных массовых открытых онлайн-курсов (MOOK), вёл большую работу в Российском электронном журнале лучевой диагностики (REJR) – был заместителем Главного редактора, участвовал в организации ассоциации радиологии стран БРИКС, активно участвовал в Российском национальном конгрессе «Радиология» и в Европейском конгрессе радиологов

(ECR).

Анатолий Ильич был высоко эрудированным и интеллигентным человеком. Он с готовностью и радостью помогал молодым врачам, ординаторам и аспирантам. Был любим и уважаем коллегами по кафедре и Университету.

Коллектив кафедры лучевой диагностики Сеченовского Университета и редколлегия Российского электронного журнала лучевой диагностики скорбят и выражают соболезнование членам его семьи.

Мы сохраним память об этом выдающемся деятеле отечественной медицины и науки

АВТОРАМ

ТРЕБОВАНИЯ К ПУБЛИКАЦИЯМ В ЖУРНАЛЕ

REJR

Российский Электронный Журнал Лучевой Диагностики (REJR, www.rejr.ru) принимает к публикации оригинальные статьи, обзоры литературы, описания клинических случаев, лекции и тезисы докладов конференций.

Публикации принимаются по электронному адресу: rejr@rejr.ru

Публикации должны соответствовать тематике журнала, т.е. касаться следующих направлений – лучевая диагностика, лучевая терапия и интервенционная хирургия.

Публикации в журнале бесплатны.

Все статьи проходят двойное слепое рецензирование членами редакционного совета, а также ведущими специалистами по соответствующим научным и клиническим направлениям.

Требования к публикациям составлены согласно "Единым требованиям к рукописям, представляемым в биомедицинские журналы (Ann Intern Med 1997;126:36-47)".

1. Статьи принимаются на двух языках: русском и английском.

Для подачи статьи необходимо представить официальное направление от учреждения, в котором выполнена работа, с визой руководителя на первой странице.

Статья направляется в редакцию по электронной почте. Сопроводительные документы могут быть направлены в отсканированном виде и/или обычной почтой.

Сопроводительные документы могут быть направлены в сканированном виде/обычной почтой.

Статья должна быть напечатана шрифтом Times New Roman № 12 через 1,5 интервала. Страницы должны быть пронумерованы.

На первой странице необходимо указать инициалы и фамилию автора (авторов), название статьи, полное название учреждения (учреждений), в котором выполнена работа, город, страна. Обязательно следует указать, в каком учреждении работает каждый из авторов.

Редакция оставляет за собой право при необходимости сокращать, проводить корректцию текста и оформления статьи без уведомления авторов.

Правила оформления научных статей.

Оригинальные статьи должны иметь следующие разделы: краткое введение, материал и методы исследования, результаты исследования и обсуждение, заключение или выводы.

Случаи из практики должны иметь следующие разделы: введение/актуальность проблемы, данные истории болезни, данные клинического, лабораторного и лучевого обследования пациента, обсуждение полученных результатов, заключение.

Для написания оригинальных статей используются стандарты CONSORT,

систематических обзоров и мета-анализов – стандарты PRISMA.

Рекомендуется воспользоваться учебным пособием Н.Г. Поповой, Н.Н Коптяевой «Академическое письмо: статьи IMRAD» (Попова Н.Г., Коптяева Н.Н. Академическое письмо: статьи IMRAD. Учебное пособие для аспирантов и научных сотрудников естественнонаучных специальностей. Екатеринбург: ИФиП УрО РАН, 2015. 160 с.).

Титульная страница:

На русском языке: заглавие статьи; инициалы и фамилии авторов; принадлежность автора к соответствующему учреждению; полное название учреждений, из которых вышла работа.

На английском языке: заглавие статьи; инициалы и фамилии авторов; принадлежность автора к соответствующему учреждению; полное название учреждений, из которых вышла работа.

Для первого автора необходимо дополнительно указать телефон; e-mail для обратной связи

Структурированное резюме на русском и английском языках, для оригинальных статей и случаев из практики, построенное СТРОГО по схеме:

Цель исследования.

Материал и методы.

Результаты.

Обсуждение.

Выводы/Заключение.

Подзаголовки резюме выделяются жирным шрифтом. Для обзорных статей строгая структура резюме не обязательна.

Резюме должно сопровождаться ключевыми словами (не менее трех). **Объем текста авторского резюме не должно превышать 250 слов.**

Ключевые слова через запятую на русском и английском языках.

При выборе ключевых слов рекомендуется руководствоваться словарем ключевых слов MeSH.

Авторам следует пользоваться современной русскоязычной научной терминологией и не употреблять «кальки» терминов, транскрибированных с иностранных слов. Сокращение слов и названий (не более 3), кроме общепринятых сокращений мер, физических и математических величин и терминов, допускается только с первоначальным указанием полного названия. Узкоспециальные термины должны быть расшифрованы.

Содержание оригинальной статьи.

Введение.

Цель исследования.

Материал и методы.

Результаты.

Обсуждение.

Выводы/Заключение.

Список литературы.

Содержание случаев из практики.

Введение/Актуальность проблемы.

Данные истории болезни.

Данные клинического, лабораторного и лучевого обследования.

Обсуждение.

Заключение.

Список литературы.

Статья должна быть тщательно выверена автором. В математических формулах необходимо четко разметить все элементы: латинские и греческие буквы, надстрочные и подстрочные индексы, прописные и строчные буквы, сходные по написанию буквы и цифры.

Список составляют по правилам оформления пристатейных списков литературы (библиография) для авторов с учетом «Единых требований к рукописям, представляемым в биомедицинские журналы» Международного комитета редакторов медицинских журналов (Uniform Requirements for Manuscripts Submitted to Biomedical Journals).

Библиографические ссылки должны быть пронумерованы, в тексте они даются в скобках в соответствии со списком литературы.

Автор несет полную ответственность за точность данных списка литературы.

Ссылки на рефераты и авторефераты не признаются международным сообществом, поэтому давать их не следует.

Таблицы должны содержать обобщенные и статистически обработанные данные. Каждая таблица должна иметь номер и заголовок. Единицы измерения даются в системе СИ.

Иллюстративный материал (фотографии, рисунки, схемы, диаграммы) прилагается **по тексту** и **отдельным файлом**.

Подрисуночные подписи.

После каждого рисунка необходимо указывать **подрисуночные подписи на русском и английском языках.**

Пример. Рис. 1. Метод исследования, проекции. Область исследования. Краткое

описание рисунка.

Fig. 1. Method, reconstractions. Area of interest. Description.

В подписях к микрофотографиям необходимо указать метод окраски и увеличение.

Фотографии должны быть предоставлены в оригинальном виде без применения ретуши и цветокоррекции.

Изображения должны быть представлены в форматах TIFF, JPG (самого высокого качества).

Размер снимка должен быть не менее 1500*1500 пикселей.

Объект съемки должен быть в фокусе.

Ответственность авторов.

Автор обязательно подписывает статью. Коллективная статья должна быть подписана всеми авторами. Ставя под статьей свою подпись, автор тем самым передает редакции право на ее издание, гарантирует ее оригинальность и удостоверяет, что ни сама статья, ни рисунки к ней не были опубликованы ранее и не посланы для публикации в другие издания.

При определении авторства рекомендуется руководствоваться критериями ICJME.

Автор должен иметь точную и полную информацию по исследованию, описанному в статье, которая может быть представлена по запросу.

Автор не имеет право представлять одну статью на публикацию в нескольких научных изданиях. В случае использования в статье информации, которая была ранее опубликована, автор обязан указать источник и автора цитируемой информации. Кроме того, автор обязан предоставить редактору копию цитируемой статьи.

Автору необходимо подтвердить, что его статья оригинальна, и указать источники цитируемой информации, при наличии таковой, для получения разрешения ссылки на работы других авторов.

Автор несет ответственность за соблюдение национальных и местных законов при проведении исследований с участием людей и животных.

Автор должен получить разрешение на публикацию от человека (людей), который принимал участие в исследовании, и соблюдать конфиденциальность.

Необходимо заявить о наличии или отсутствии потенциального конфликта интересов (например, конкурирующие интересы, которые, по мнению автора, могут иметь прямое или опосредованное влияние на публикационный процесс) (см. рекомендации ICJME).

При идентификации значительной ошибки в публикации автор обязан незамедлительно сообщить об этом редактору. На протяжении всего процесса публикации автор обязан сотрудничать с редактором и издателем, добавляя, убавляя и исправляя статью, в случае необходимости. При выявлении значительной ошибки, неточности данных и др. после публикации редакция оставляет за собой право изъять опубликованную статью.

Автор полностью берет на себя ответственность за возможный плагиат текста, рисунков и др. Любое нарушение авторских прав будет рассмотрено согласно алгоритму COPE.

При рассмотрении полученных авторских материалов Редакция руководствуется «Едиными требованиями к рукописям, представляемым в биомедицинские журналы» (Intern. committee of medical journal editors. Uniform requirements for manuscripts submitted to biomedical journals // Ann. Intern. Med. 1997; 126: 36–47), принципами EASE и «Singapore Statement on Research Integrity».

Авторам рекомендуется предоставлять ссылку на свой цифровой профиль в ORCID.

Статьи, представленные с нарушением правил оформления, не рассматриваются.

Корректура авторам не высылается.

Правила оформления пристатейных списков литературы.

Правила оформления пристатейных списков литературы (библиография) для авторов составлены с учетом "Единых требований к рукописям, представляемым в биомедицинские журналы" Международного комитета редакторов медицинских журналов (Uniform Requirements for Manuscripts Submitted to Biomedical Journals).

Правильное описание используемых источников в списках литературы является залогом того, что цитируемая публикация будет учтена при оценке научной деятельности ее авторов и организаций, где они работают.

Библиографическое описание отечественных журналов полное, иностранные должны соответствовать стилю PubMed или MEDLINE.

Порядок составления списка: 1) автор(ы) книги или статьи (при авторском коллективе до 6 человек включительно упоминаются все, при больших авторских коллективах -- 6 первых авторов "и др.", в иностранных -- "et al."); 2) если в качестве авторов книг выступают редакторы, после фамилии следует ставить "ред.", в иностранных "ed."; 3) название книги и статьи; 4) выходные данные.

Образец списка литературы (состоит из двух частей):

Литература

1. Tasali N., Cubuk R., Sinanoğlu O., Sahin K., Saydam B. MRI in Stress Urinary Incontinence Endovaginal MRI With an Intracavitary Coil and Dynamic Pelvic MRI. Urology Journal. 2012; 9 (1): 397□404.

2. Тупикина Н.В., Касян Г.Р., Гвоздев М.Ю., Баринова М.Н., Пушкарь Д.Ю. Недержание мочи при напряжении после хирургического лечения пролапса тазовых органов. Экспериментальная и клиническая урология. 2014; 2: 98-102.

3. Баринова М.Н., Солопова А.Е., Гвоздев М.Ю., Годунов Б.Н., Терновой С.К. Магнитно-резонансная томография при стрессовом недержании мочи. Акушерство, гинекология, репродуктология. 2015; 9 (1): 43-52.

References

1. Tasali N., Cubuk R., Sinanoğlu O., Sahin K., Saydam B. MRI in Stress Urinary Incontinence Endovaginal MRI With an Intracavitary Coil and Dynamic Pelvic MRI. Urology Journal. 2012; 9 (1): 397-404.

2. Tupikina N.V., Kasyan G.R., Gvozdev M.Yu., Barinova M.N., Pushkar' D.Yu. Stress incontinence after surgery for pelvic organ prolapse. Experimental and clinical urology. 2014; 2: 98-102 (in Russian).

3. Barinova M.N., Solopova A.E., Gvozdev M.Yu., Godunov B.N., Ternovoy S.K. Magnetic Resonance Imaging for Stress Urinary Incontinence. Obstetrics, gynecology, reproductology. 2015; 9 (1): 43-52 (in Russian).

Оформление книг, монографий, сборников:

Юдин Л.А., Кондрашин С.А. Лучевая диагностика заболеваний слюнных желез. Москва, Видар, 1995. 120 с.

Yudin L.A., Kondrashin S.A. Radiology of the salivary glands diseases. Moscow, Vidar, 1995. 120 p. (in Russian).

Оформление статьи с DOI:

McHugh K., Disini L. Commentary: for the children’s sake, avoid non-contrast CT. Cancer Imaging. 2011; 1 (11): 16–18. DOI: 10.1102/1470–7330.2011.0003

Оформление интернет-ресурса:

Chronic respiratory disease (2015). Available at: http://www.who.int/respiratory/other/Pulmonary_hypertension/ru/ (accessed 7 February 2014) (in Russian).

.



REJR

Том 10. № 4. 2020 год.