www.rejr.ru

ISSN 2222-7415

REJR

Russian Electronic Journal of Radiology
Российский Электронный Журнал Лучевой Диагностики

Том 11. N 3. 2021 год.



REJR

Российский Электронный Журнал Лучевой Диагностики
Russian Electronic Journal of Radiology (REJR)
Том 11. № 3. 2021 год.

Редакционный отдел:
Редакторы:
Е.В. Евсеева
Л.Б. Капанадзе
Редакторы перевода:
О.Ю. Павлова
А.С. Беляев
Технические редакторы:
Д.А. Вершинин
А.С. Абнизов
Верстка:
А.А. Лисавин

Адрес журнала:
www.rejr.ru
Почта журнала:
rejr@rejr.ru

Техническая поддержка:
admin@rejr.ru

REJR *– рецензируемое научное электронное периодическое издание по лучевой диагностике*

Периодичность издания – 4 раза в год

Языки: русский и английский

Журнал зарегистрирован в Федеральной службе по надзору за соблюдением законодательства в сфере массовых коммуникаций и охране культурного наследия

Регистрационный номер:
Эл №ФС77-76879
от 24 сентября 2019 г.

ISSN 2222-7415
Входит в перечень ВАК и базу цитирования SCOPUS

Главный редактор:
Академик РАН, профессор **С.К. Терновой** (Москва)

Первый заместитель главного редактора:
Член-корр. РАН, профессор **Серова Н.С.** (Москва)

Заместитель главного редактора:
Профессор **Бахтиозин Р.Ф.** (Москва)

Редакционная коллегия:
Профессор **Вишнякова М.В.** (Москва)
Академик РАН, профессор **Глыбочко П.В.** (Москва)
Профессор **Кондрашин С.А.** (Москва)
Professor **Hedvig Hricak** (USA)
Professor **Teruhito Mochizuki** (Japan)
Professor **Rainer Rienmueller** (Ausitria)

Редакционный совет:
Академик РАН, профессор **Адамян Л.В.** (Москва)
Академик РАН, профессор **Акчурин Р.С.** (Москва)
Академик РАН, профессор **Алекян Б.Г.** (Москва)
Профессор **Амосов В.И.** (Санкт- Петербург)
Профессор **Аржанцев А.П.** (Москва)
Академик РАН, профессор **Беляков Н.А.** (Санкт- Петербург)
Профессор **Дергилев А.П.** (Новосибирск)
Академик РАН, профессор **Долгушин Б.И.** (Москва)
Профессор **Завадовская В.Д.** (Томск)
Профессор **Зеликман М.И.** (Москва)
Профессор **Игнатьев Ю.Т.** (Омск)
Академик РАН, профессор **Коков Л.С.** (Москва)
Академик РАН, профессор **Котельников Г.П.** (Самара)
Профессор **Кудряшова Н.Е.** (Москва)
Член-корр. РАН, профессор **Мардынский Ю.С.** (Москва)
Профессор **Митьков В.В.** (Москва)
Профессор **Рожкова Н.И.** (Москва)
Профессор **Седов В.П.** (Москва)
Профессор **Трофимова Т.Н.** (Санкт- Петербург)
Профессор **Тухбатуллин М.Г.** (Казань)
Профессор **Тюрин И.Е.** (Москва)
Профессор **Тютин Л.А.** (Санкт- Петербург)
Профессор **Усов В.Ю.** (Томск)
Профессор **Шарифуллин В.А.** (Москва)
Профессор **Шахов Б.Е.** (Нижний Новгород)
Professor **Adam Andreas** (Great Britain)
Professor **Nicholas Gourtsoyiannis** (Greece)
Professor **Marat Khodzhibekov** (Uzbekistan)
Professor **Andrey Kholodniy** (USA)
Professor **Hans Ringertz** (Sweden)

СОДЕРЖАНИЕ

ОТ РЕДАКЦИИ.....6

COVID-19: ЧТО НЕОБХОДИМО ЗНАТЬ РЕНТГЕНОЛОГУ

МРТ-КАРТИНА ПОРАЖЕНИЯ ЛЕГКИХ ПРИ ПНЕВМОНИИ, АССОЦИИРОВАННОЙ С COVID-19.....7-14
Капишников А.В., Суровцев Е.Н., Пышкина Ю.С., Гафси Н.

ПОДОСТРЫЙ ТИРЕОИДИТ, АССОЦИИРОВАННЫЙ С COVID-19...15-24
Тимофеева Л.А., Александров Ю.К., Алешина Т.Н., Юсова М.А.

ОРИГИНАЛЬНЫЕ СТАТЬИ

ТОПОГРАФИЯ ИЗМЕНЕНИЙ ПЕРФУЗИИ ГОЛОВНОГО МОЗГА ПОСЛЕ СИМУЛЬТАННЫХ ВМЕШАТЕЛЬСТВ НА ВЕНЕЧНЫХ И БРАХИОЦЕФАЛЬНЫХ АРТЕРИЯХ.....25-34
Короткевич А.А., Семенов С.Е., Малева О.В., Трубникова О.А., Коков А.Н.

МАГНИТНО-РЕЗОНАНСНАЯ ТОМОГРАФИЯ В ДИАГНОСТИКЕ ЭНТЕРОВИРУСНЫХ ЭНЦЕФАЛИТОВ У ДЕТЕЙ.....35-48
Марченко Н.В., Войтенков В.Б., Горелик Е.Ю., Дубицкий Д.Л., Бедова М.А., Чуркина Д.Н., Овчинников А.С.

СОСТОЯНИЕ ОКОЛОНОСОВЫХ СИНУСОВ У ПАЦИЕНТОВ С НЕПРОХОДИМОСТЬЮ СЛЕЗООТВОДЯЩИХ ПУТЕЙ РАЗЛИЧНОЙ ЭТИОЛОГИИ.....49-56
Ярцев В.Д., Атькова Е.Л., Борисенко Т.Е.

РЕНТГЕНОЛОГИЧЕСКИЕ АСПЕКТЫ ДИАГНОСТИКИ ВОЗРАСТНЫХ ИЗМЕНЕНИЙ ПЕРСТНЕВИДНОГО И ЧЕРПАЛОВИДНЫХ ХРЯЩЕЙ ГОРТАНИ ЧЕЛОВЕКА.....57-66
Золотенкова Г.В., Полетаева М.П., Гульгельдиев Г.Г., Нарина Н.В., Серова Н.С.

ХАРАКТЕРИСТИКА МИОКАРДИАЛЬНОГО КРОВОТОКА И КОРОНАРНОГО РЕЗЕРВА ПО ДАННЫМ ПЭТ/КТ У ПАЦИЕНТОВ С ИБС С РАЗЛИЧНОЙ СТЕПЕНЬЮ СТЕНОЗОВ КОРОНАРНЫХ АРТЕРИЙ.....67-83
Голухова Е.З., Шавман М.Г., Шурупова И.В., Екаева И.В., Трифонова Т.А., Шахова А.А., Метелкина М.В., Асланиди И.П.

РАСПРОСТРАНЕННОСТЬ КАЛЬЦИНОЗА КОРОНАРНЫХ АРТЕРИЙ СРЕДИ ВЗРОСЛОГО НАСЕЛЕНИЯ РЕСПУБЛИКИ УЗБЕКИСТАН.....84-94
Максудов М.Ф., Икрамов А.И., Джураева Н.М.З Турсунова Л.Н.

ОСОБЕННОСТИ ЭХОКАРДИОГРАФИЧЕСКОГО ИССЛЕДОВАНИЯ У БОЛЬНЫХ С ЗАВЕРШЕННОЙ ГЕМОДИНАМИЧЕСКОЙ КОРРЕКЦИЕЙ ВРОЖДЁННЫХ ПОРОКОВ СЕРДЦА С ФУНКЦИОНАЛЬНО ЕДИНСТВЕННЫМ ЖЕЛУДОЧКОМ.....95-106
Соколов А.А., Кривощеков Е.В., Сморгон А.В. Ковалев И.А.

КОРРЕКЦИЯ ЭФФЕКТА ЧАСТИЧНОГО ОБЪЕМА У БОЛЬНЫХ С ОЧАГАМИ В ЛЕГКИХ ПРИ ПЭТ/КТ 11С-МЕТИОНИНОМ.....107-119
Тлостанова М.С., Чипига Л.А.

ВЗАИМОСВЯЗЬ ПЛОЩАДИ ВИСЦЕРАЛЬНОЙ И ПОДКОЖНОЙ ЖИРОВОЙ ТКАНИ ПО ДАННЫМ МУЛЬТИСПИРАЛЬНОЙ КОМПЬЮТЕРНОЙ ТОМОГРАФИИ С КЛИНИЧЕСКИМИ ХАРАКТЕРИСТИКАМИ БРОНХИАЛЬНОЙ АСТМЫ У ПАЦИЕНТОВ С ИЗБЫТОЧНОЙ МАССОЙ ТЕЛА И ОЖИРЕНИЕМ.....120-131
Гаспарян А.А., Чичкова Н.В., Серова Н.С., Капанадзе Л.Б., Фомин В.В.

EFFECT OF STANDARDIZED UPTAKE VALUE DISCRETIZATION ON RADIOMICS FEATURES OF LIVER TUMORS USING 18FDG-PET/CT SCAN.....132-137
Mahmoud M.A., Shihab M., Saad SS., Elhussiny F., Houseni M.

THE ROLE OF APPARENT DIFFUSION COEFFICIENT VALUE IN DIFFERENTIATING BENIGN FROM MALIGNANT SOFT TISSUE MASSES.....138-150
Tara Farooq Kareem, Sanaa Jawad Kadhim, Manwar Al-Naqqash.

ВОЗМОЖНОСТИ МАГНИТНО-РЕЗОНАНСНОЙ ТОМОГРАФИИ В ДИАГНОСТИКЕ ПОВРЕЖДЕНИЙ СПИННОГО МОЗГА У ПОСТРАДАВШИХ С ТРАВМОЙ ШЕЙНОГО ОТДЕЛА ПОЗВОНОЧНИКА.....151-161
Тихова К.Е., Савелло В.Е., Мануковский В.А.

СЛУЧАИ ИЗ ПРАКТИКИ

АЛЬВЕОЛЯРНЫЙ ГЕМОРРАГИЧЕСКИЙ СИНДРОМ У ПАЦИЕНТКИ С КРИТИЧЕСКИМ АОРТАЛЬНЫМ СТЕНОЗОМ И ОСТРЫМ ИНФАРКТОМ МИОКАРДА.....162-170
Комлев А.Е., Ромакина В.В., Коробкова И.З., Курилина Э.В., Макеев М.И., Федотенков И.С., Имаев Т.Э., Акчурин Р.С.

МЕТАБОЛИЧЕСКАЯ ОДНОФОТОННАЯ ЭМИССИОННАЯ КОМПЬЮТЕРНАЯ ТОМОГРАФИЯ С «99МТС-1-ТИО-D-ГЛЮКОЗОЙ» – НОВЫЕ ВОЗМОЖНОСТИ СТАДИРОВАНИЯ ЛИМФОМЫ ХОДЖКИНА.....171-177
Муравлева А.В., Чернов В.И., Дудникова Е.А., Симолина Е.И., Высоцкая В.В., Лукина Н.М., Рыбина А.Н., Гольдберг А.В., Табакаев С.А.

КЛИНИЧЕСКИЙ СЛУЧАЙ ПРОГРЕССИРОВАНИЯ ПОЧЕЧНО-

CONTENTS

FROM THE EDITOR.....6

COVID-19: WHAT DOES RADIOLOGYST NEED TO KNOW

MRI SIGNS OF LUNG DAMAGE IN VIRAL COVID-19 PNEUMONIA.....7-14
Kapishnikov A.V., Surovcev E.N., Pyshkina Y.S., Gafsi N.

SUBACUTE THYROIDITIS ASSOCIATED WITH COVID-19.....15-24
Timofeeva L.A., Aleksandrov YU.K., Aleshina T.N., Yusova M.A.

ORIGINAL ARTICLES

TOPOGRAPHY OF CHANGES IN BRAIN PERFUSION AFTER SIMULTANEOUS INTERVENTIONS IN THE CORONARY AND BRACHIOCEPHALIC ARTERIES.....25-34
Korotkevich A.A., Semenov S.E., Maleva O.V., Trubnikova O.A., Kokov A.N.

MAGNETIC RESONANCE TOMOGRAPHY IN THE DIAGNOSTICS OF ENTEROVIRAL ENCEPHALITIS IN CHILDREN.....35-48
Marchenko N.V., Voitenkov V.B., Gorelik E.Yu., Bedova M.A., Churkina D.N., Dubitsky D.L., Ovchinnikov A.S.

PARANASAL SINUS STATUS IN PATIENTS WITH NASOLACRIMAL DUCT OBLITERATION OF VARIOUS ETIOLOGY.....49-56
Yartsev V.D., Atkova E.L., Borisenko T.E.

RADIOLOGICAL FEATURES OF AGE CHANGES IN THE CRICOID AND ARYTENOID HUMAN LARYNX CARTILAGES.....57-66
Zolotenkova G.V., Poletaeva M.P., Gulgeldiev G.G., Narina N.V., Serova N.S.

HARACTERISTICS OF MYOCARDIAL BLOOD FLOW AND CORONARY FLOW RESERVE BY PET/CT IN PATIENTS WITH CORONARY ARTERY DISEASE WITH DIFFERENT DEGREES OF CORONARY ARTERY STENOSIS.....67-83
Golukhova E.Z., Shavman M.G., Shurupova I.V., Ekaeva I.V., Trifonova T.A., Shakhova A.A., Metelkina M.V., Aslanidis I.P.

THE PREVALENCE OF CORONARY CALCIFICATION AMONG THE ADULT POPULATION OF THE REPUBLIC OF UZBEKISTAN.....84-94
Maksudov M.F., Ikramov A.I., Djuraeva N.M., Tursunova L.N.

FEATURES OF ECHOCARDIOGRAPHIC EXAMINATION IN PATIENTS WITH COMPLETED FONTAN OPERATION.....95-106
Sokolov A.A., Krivoshchekov E.V., Smorgon A.V., Kovalev I.A.

PARTIAL VOLUME EFFECT CORRECTION IN PET/CT WITH 11C-METHIONINE FOR THE PATIENTS WITH LUNG LESIONS...107-119
Tlostanova M.S., Chipiga L.A.

RELATIONSHIP OF VISCERAL AND SUBCUTANEOUS FAT AREAS BY MULTISPIRAL COMPUTED TOMOGRAPHY WITH THE CLINICAL CHARACTERISTICS OF ASTHMA IN OVERWEIGHT AND OBESE PATIENTS.....120-131
Gasparyan A.A., Chichkova N.V., Serova N.S., Kapanadze L.B., Fomin V.V.

EFFECT OF STANDARDIZED UPTAKE VALUE DISCRETIZATION ON RADIOMICS FEATURES OF LIVER TUMORS USING 18FDG-PET/CT SCAN.....132-137
Mahmoud M.A., Shihab M., Saad SS., Elhussiny F., Houseni M.

THE ROLE OF APPARENT DIFFUSION COEFFICIENT VALUE IN DIFFERENTIATING BENIGN FROM MALIGNANT SOFT TISSUE MASSES 138-150
Tara Farooq Kareem, Sanaa Jawad Kadhim, Manwar Al Naqqash.

POSSIBILITIES OF MAGNETIC RESONANCE TOMOGRAPHY IN DIAGNOSTICS OF SPINAL CORD INJURIES IN PATIENTS WITH A NECK SPINE INJURY.....151-161
Tixova K.E., Savello V.E., Manukovsky V.A.

CASE REPORTS

DIFFUSE ALVEOLAR HAEMORRHAGE IN FEMALE PATIENT WITH SEVERE AORTIC STENOSIS AND ACUTE MYOCARDIAL INFARCTION.....162-170
Komlev A.E., Romakina V.V., Korobkova I.Z., Kurilina E.V., Makeev M.I., Fedotenkov I.S., Imaev T.E., Akchurin R.S.

METABOLIC SINGLE-PHOTON EMISSION COMPUTED TOMOGRAPHY WITH "99MTC-1-THIO-D-GLUCOSE" – NEW POSSIBILITIES FOR HODGKIN'S LYMPHOMA STAGING....171-177
Muravleva A.V., Chernov V.I., Dudnikova E.A., Simolina E.I., Vysockaja V.V., Lukina N.M.,Ribina A.N., Goldberg A.V. , Tabakaev S.A.

PROGRESSION OF RENAL CELL CARCINOMA DETECTED BY SOMATOSTATIN RECEPTOR SCINTIGRAPHY 17 YEARS AFTER RADICAL TREATMENT.....178-184
Leontyev A.V., Khalimon A.I., Antonevskaya T.L., Kuliev M.T., Kryaneva E.V., Kaprin A.D.

ASYMPTOMATIC PRIMARY BREAST ANGIOSARCOMA IN 45-YEARS-OLD WOMAN 185-190
Edith Tenorio-Flores, Maria-del-Carmen Garcia-Blanco,

КЛЕТОЧНОГО РАКА, ВЫЯВЛЕННОГО ПРИ СЦИНТИГРАФИИ СОМАТОСТАТИНОВЫХ РЕЦЕПТОРОВ ЧЕРЕЗ 17 ЛЕТ ПОСЛЕ РАДИКАЛЬНОГО ЛЕЧЕНИЯ.....178-184
Леонтьев А. В., Халимон А.И., Антоневская Т.Л., Кулиев М.Т., Крянева Е.В., Каприн А.Д.
ASYMPTOMATIC PRIMARY BREAST ANGIOSARCOMA IN 45-YEARS-OLD WOMAN.....185-190
Edith Tenorio-Flores, Maria-del-Carmen Garcia-Blanco, Jesús Cienfuegos-Meza, Leslie-Marisol González-Hermosillo, Ernesto Roldan-Valadez.
ВТОРИЧНОЕ ПОРАЖЕНИЕ ПЕРИКАРДА ПРИ РАКЕ ЯИЧНИКОВ.....191-197
Беляевская А.А., Седов В.П., Терновой С.К.
ABDOMINAL COCOON SYNDROME IN A 13-WEEKS PREGNANT WOMAN.....198-203
Fatima Palacio-Lopez, Maria-del-Carmen Garcia-Blanco, Leslie-Marisol Gonzalez-Hermosillo, José-Alfredo Zuñiga-Montiel, Ernesto Roldan-Valadez.
ХОРИОНАНГИОМА ПЛАЦЕНТЫ. АСПЕКТЫ УЛЬТРАЗВУКОВОЙ ОЦЕНКИ ГЕМОДИНАМИКИ ПЛОДА.....204-211
Нормурадова Н.М., Юсупбаев Р.Б., Бабаханова А.М.
АВТОРАМ... 212-215
Jesús Cienfuegos-Meza, Leslie-Marisol González-Hermosillo, Ernesto Roldan-Valadez.
SECONDARY PERICARDIAL DAMAGE IN OVARIAN CANCER.....191-197
Beliaevskaia A.A., Sedov V.P., Ternovoy S.K.
ABDOMINAL COCOON SYNDROME IN A 13-WEEKS PREGNANT WOMAN 198-203
Fatima Palacio-Lopez, Maria-del-Carmen Garcia-Blanco, Leslie-Marisol Gonzalez-Hermosillo, José-Alfredo ZuñigaMontiel, Ernesto Roldan-Valadez.
PLACENTAL CHORIOANGIOMA. ASPECTS OF ULTRASONIC ASSESSMENT OF THE FETUS HEMODYNAMICS.....204-211
Normuradova N.M., Yusupbayev R.B., Babakhanova A.M.
FOR ATHORS.....212-215

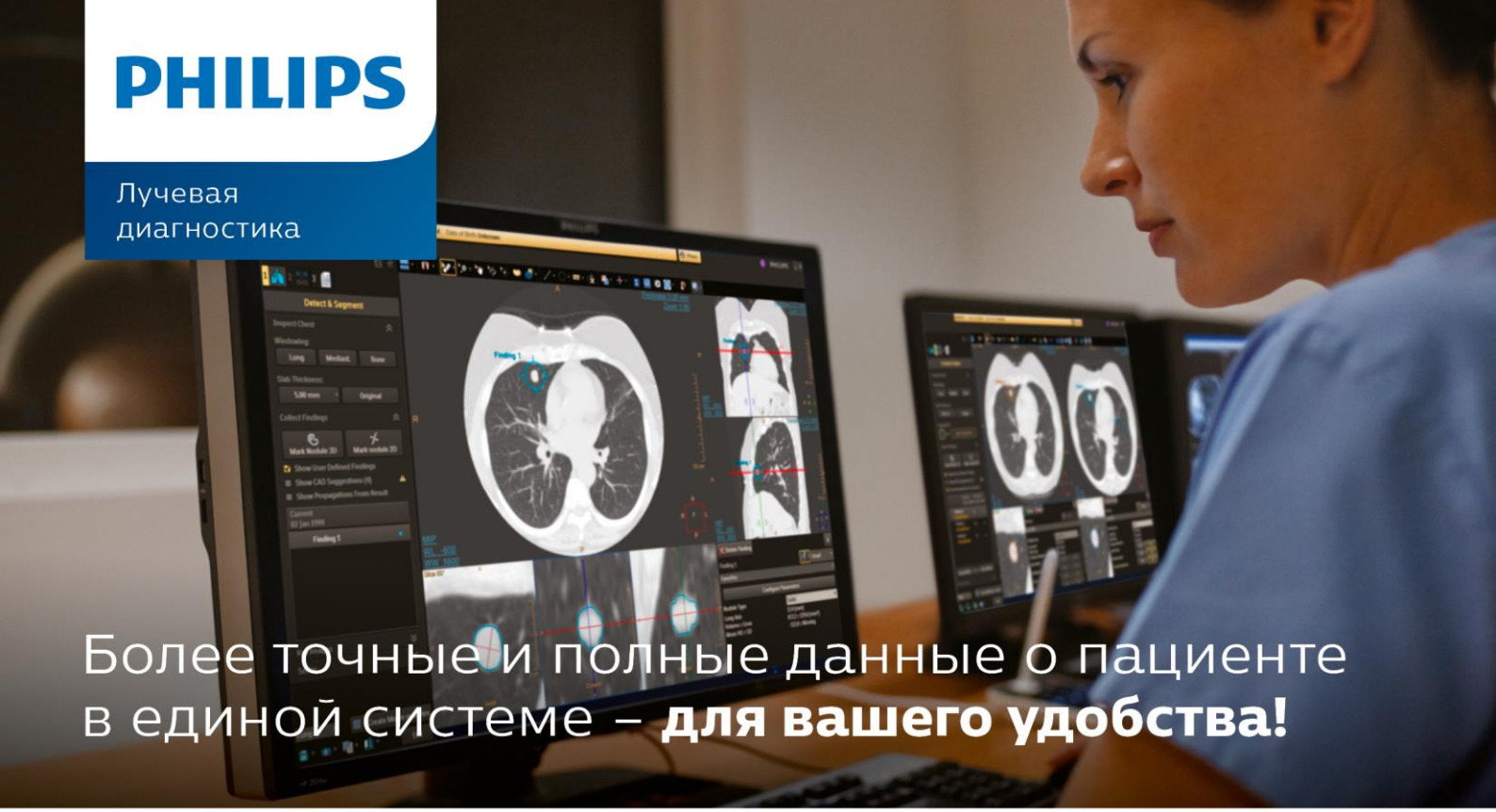

PHILIPS

Лучевая диагностика

Более точные и полные данные о пациенте в единой системе – **для вашего удобства!**

Единая интегрированная платформа обработки медицинских изображений IntelliSpace Portal способствует получению более точных данных о пациенте **за счет специализированных клинических приложений для кардиологии, онкологии, неврологии и других специализаций.**

Повышение качества лечения и медицинской помощи

Более 70 специализированных клинических приложений для различных специализаций помогают принимать обоснованные решения и повышать качество всей медицинской помощи.

Оптимизация процессов диагностики и лечения

Платформа помогает найти свой способ оптимизации процесса оказания медицинской помощи, позволяющий снизить вариабельность результатов, упростить работу с оборудованием, избежать осложнений и создать пациентам более комфортные условия.

Упрощение сбора данных и информации

Система IntelliSpace Portal может получать и обрабатывать данные из различных источников (PACS, РИС, МИС, ЭМК и т.д.) и модальностей (КТ, МРТ, ПЭТ, ОФЭКТ и т.д.), а также предоставляет возможность для взаимодействия между отделениями и специалистами как внутри учреждения, так и за его пределами.

Разработка перспективных решений

Платформа ежегодно обновляется путем усовершенствования существующих и добавления новых клинических приложений и развития современных методов, например предиктивной диагностики и машинного обучения.

Сокращение расходов

IntelliSpace Portal V10 способствует более полному использованию ресурсов отделений лучевой диагностики и помогает повысить результативность работы за счет оптимизации рабочих процессов и применения методов машинного обучения.

Всегда есть способ изменить жизнь к лучшему!

* РУ №РЗН 2018/6795 от 17 декабря 2019 года – Обеспечение программное медицинское IntelliSpace Portal для просмотра, анализа, обработки, приема и передачи медицинских изображений на электронных носителях с принадлежностями

На правах рекламы

От редакции

Дорогие коллеги!

Перед вами третий номер Российского Электронного Журнала Лучевой Диагностики за 2021 год (Том 11, No3, 2021).

Эпидемиологическая обстановка в мире и нашей стране стабилизируется. Однако напряженная ситуация сохраняется. Мы продолжаем рубрику для статей, посвященных лучевой диагностике COVID-ассоциированных поражений. В эту рубрику начали поступать материалы, которые посвящены применению методов лучевой диагностики при поражении органов-мишеней. В портфеле журнала несколько статьей по применению МРТ для диагностики неврологических нарушений у пациентов, перенесших COVID-19. В ведущих клиниках мира диагностике таких нарушений начали уделять повышенное внимание. Публикация материалов, связанных с данной темой, будет полезна практическим врачам.

И, конечно, мы продолжаем печатать наиболее интересные лекции, научные обзоры, оригинальные статьи и случаи из практики. В этом номере вашему вниманию представлено 14 разноплановых оригинальных статей и 7 случаев из практики.

Как я писал в обращении на сайте журнала, значительно увеличилось количество отклоненных и направленных на доработку статей. При этом зачастую авторы знают о недостатках и неточностях в своих статьях, однако присылают «сырые», недоработанные статьи в журнал. Такие статьи значительно затрудняют работу редколлегии, заставляют устраивать длительную переписку с авторами, проводить повторные рецензирования и, как следствие, удлиняют сроки публикации статей. Убедительно прошу авторов придерживаться правил, установленных журналом для подготовки и подачи статьей (http://www.rejr.ru/avtoram/avtoram.html).

Ждем от читателей обратную связь с вопросами, пожеланиями и замечаниями.

Желаю всем здоровья и больших профессиональных успехов на благо наших пациентов!!

Главный редактор
Академик РАН С.К. Терновой

COVID-19: ЧТО НЕОБХОДИМО ЗНАТЬ РЕНТГЕНОЛОГУ

МРТ-КАРТИНА ПОРАЖЕНИЯ ЛЕГКИХ ПРИ ПНЕВМОНИИ, АССОЦИИРОВАННОЙ С COVID-19

Капишников А.В.[1], Суровцев Е.Н.[1,2], Пышкина Ю.С.[1], Гафси Н.[1]

1 - ФГБОУ ВО «Самарский государственный медицинский университет» Минздрава России. г. Самара, Россия.
2 - ООО «ЛДЦ МИБС - Тольятти». г. Тольятти, Россия.

Цель исследования. Продемонстрировать МРТ-картину COVID-19-ассоциированного поражения легких у пациентки с нетипичной клинической симптоматикой.

Материалы и методы. Представлены анализ литературных сведений, результаты клинического обследования, магнитно-резонансной томографии с использованием различных импульсных последовательностей и данные компьютерной томографии. Выполнены анализ особенностей клинической картины и сопоставление изменений в легких, обнаруженных с помощью двух различных методов томографической визуализации.

Результаты. При МР-томографии органов брюшной полости, в доступной зоне сканирования, в обоих легких обнаружены признаки инфильтрации паренхимы с наличием плеврального выпота. Компьютерная томография подтвердила высокую вероятность поражения легких, ассоциированного с COVID-19, совпадающего по протяженности и локализации с данными МРТ. Особенностью представленного наблюдения является доминирование в клинической картине симптоматики со стороны верхнего этажа брюшной полости, отсутствие повышения температуры и респираторных жалоб. Инфицирование пациентки COVID-19 подтверждено референтным тестом. МР-визуализация позволила своевременно начать лечение пневмонии, вызванной COVID-19, и добиться выздоровления пациентки.

Заключение. МРТ позволяет обнаружить изменения, характерные для COVID-19-ассоциированной пневмонии. Настороженность рентгенолога в отношении возможных инфильтративных изменений легких, которые нередко охватывает зона сканирования при МРТ брюшной полости, позволяет неотложно провести целенаправленное обследование на COVID-19 и начать лечение пациента. Целесообразно более детальное изучение возможностей МРТ как альтернативного теста при противопоказаниях для ионизирующей визуализации легких в условиях пандемии новой коронавирусной инфекции.

Ключевые слова: COVID-19, COVID-19-ассоциированное поражение легких, МСКТ, компьютерная томография, МРТ, пневмония.

Контактный автор: Капишников А.В., e-mail: a.kapishnikov@gmail.com

Для цитирования: Капишников А.В., Суровцев Е.Н., Пышкина Ю.С., Гафси Н. МРТ-картина поражения легких при пневмонии, ассоциированной с COVID-19. REJR 2021; 11(3):7-14. DOI: 10.21569/2222-7415-2021-11-3-7-14.

Статья получена: **10.03.21** **Статья принята:** **12.05.21**

MRI SIGNS OF LUNG DAMAGE IN VIRAL COVID-19 PNEUMONIA

Kapishnikov A.V.[1], Surovcev E.N.[1,2], Pyshkina Y.S.[1], Gafsi N.[1]

1 - Samara State Medical University. Samara, Russia.
2 - Berezin Sergey Medical Institute. Tolyatti, Russia.

Purpose. To demonstrate MRI signs of COVID-19-associated lung damage in a patient with atypical clinical symptoms.

Materials and methods. The analysis of literature data, the results of clinical examination, magnetic resonance imaging, using various pulse sequences, and computed tomography data are presented. The analysis of the features of the clinical picture and comparison of changes in the lungs detected using two different methods of tomographic imaging were performed.

Results. MRI showed signs of parenchymal infiltration with pleural effusion in both lungs. Computed tomography confirmed a high likelihood of lung damage associated with COVID-19, coinciding in extent and location with MRI data. A feature of the presented observation is the dominance in the clinical picture of symptoms from the upper floor of the abdominal cavity, the absence of an increase in temperature and respiratory complaints. Infection of the patient with COVID-19 was confirmed by a reference test. MR imaging made it possible to promptly start treatment for pneumonia caused by COVID-19 and achieve the patient's recovery.

Conclusion. MRI can detect changes characteristic of COVID-19-associated pneumonia. The vigilance of the radiologist regarding possible infiltrative changes in the lungs, which often covers the scan area with an MRI of the abdominal cavity, allows a timely targeted examination for COVID-19 and the initiation of patient treatment. It is advisable to study in more detail the possibilities of MRI as an alternative test in case of contraindications for ionizing imaging of the lungs in a pandemic of a new coronavirus infection.

Keywords: COVID-19, COVID-19-associated lung pathology, MSCT, computed tomography, magnetic resonance imaging, pneumonia.

Corresponding author: Kapishnikov A.V., e-mail: a.kapishnikov@gmail.com

For citation: Kapishnikov A.V., Surovcev E.N., Pyshkina Y.S., Gafsi N. MRI signs of lung damage in viral COVID-19 pneumonia. REJR 2021; 11(3):7-14. DOI: 10.21569/2222-7415-2021-11-3-7-14.

Received: **10.03.21** **Accepted:** **12.05.21**

Вспышка тяжелого острого респираторного синдрома, вызванного новой коронавирусной инфекцией, быстро достигла пандемических масштабов и стала глобальной угрозой для человечества [1, 2]. Данное заболевание в ряде случаев вызывает тяжелую пневмонию, приводящую к развитию острого респираторного дистресс-синдрома, что в конечном итоге может привести к смерти пациентов [3, 4].

Повреждение легких является наиболее распространенным проявлением заболевания, в то же время, у пациентов с COVID-19 могут наблюдаться признаки поражения других органов и систем [1].

Разнообразие жалоб, высокая контагиозность, вероятность быстрого развития заболевания вплоть до тяжелого состояния пациента и летального исхода выдвигают на первый план своевременность диагностики заболевания для скорейшего начала лечения и предотвращения распространения инфекции.

Идентификация вирусного патогена посредством обнаружения нуклеиновых кислот считается «золотым стандартом» диагностики COVID-19 [5]. Однако, в реальных клинических условиях возможно наличие значительного количества ложноотрицательных результатов тестирования, поэтому нельзя исключить инфицирование SARS-CoV-2, даже если результаты полимеразной цепной реакции (ПЦР) у пациента отрицательные [6]. Имеются сообщения о ложноотрицательных тестах ПЦР у пациентов с типичными изменениями при компьютерной томографии (КТ) органов грудной клетки, которые в конечном итоге дали положительный результат при повторном тестировании [7, 8]. Поэтому предварительный диагноз COVID-19 ставится на основании клинических данных и результатах визуализации легких с преимущественным использованием КТ [8]. Таким образом, зачастую именно КТ имеет решающее значение в быстрой идентификации и ранней диагностике заболевания [9].

На КТ органов грудной клетки характерными проявлениями COVID-19 являются множественные зоны повышения плотности легочной ткани по типу «матового стекла»,

консолидация и/или ретикулярные изменения легочной ткани, расположенные преимущественно по периферии и субплеврально [8, 10]. Наличие типичной рентгенологической картины играет ключевую роль не только в диагностике и лечении COVID-19, но и в мониторинге течения и оценке терапевтического эффекта [11].

В настоящее время лучевая визуализация при COVID-19 имеет особую ценность, поскольку наличие объективных признаков поражения паренхимы легких позволяет установить верный диагноз при стертой или атипичной симптоматике и сомнительных результатах лабораторного тестирования [1, 9].

Цель исследования.

Представить МРТ-картину выраженного COVID-19-ассоциированного поражения легких, обнаруженного при обследовании пациентки с клиническими проявлениями острой патологии органов брюшной полости.

Клиническое наблюдение.

Пациентка Г. (78 лет) поступила в терапевтическое отделение городской больницы 10.11.2020 г. с жалобами на боли в эпигастрии и правом подреберье, тошноту, снижение аппетита, снижение массы тела. Больной себя считает в течение 14 дней. За последние пять суток самочувствие ухудшилось из-за усиления боли. Повышения температуры тела в данный период пациентка не отмечала.

Объективно на момент поступления: состояние средней тяжести, частота дыхательных движений – 18 в минуту, при аускультации дыхание везикулярное, сатурация – 98% на атмосферном воздухе. Поверхностная пальпация живота умеренно болезненная в области эпигастрия и в правом подреберье. Размеры печени в норме. Селезенка не пальпируется, по данным перкуссии не увеличена. Цвет стула – светло-желтый.

В общем анализе крови наблюдалось умеренное снижение гемоглобина и эритроцитов (97 г/л и 4,09*1012/л соответственно), количество лейкоцитов, лимфоцитов и моноцитов находилось в пределах референтных значений, скорость оседания эритроцитов увеличена до 40 мм/ч. Температура тела пациентки оставалась в пределах нормы.

Ультразвуковое исследование (УЗИ) органов брюшной полости выявило признаки диффузного изменения паренхимы поджелудочной железы, жировой гепатоз и дилатацию холедоха. Основываясь на жалобах пациентки, анамнезе, данных осмотра и УЗИ был выставлен предварительный диагноз – хронический панкреатит в фазе обострения. Пациентке было назначено лечение.

Учитывая сохранение выраженного болевого синдрома и неэффективность проводимой терапии, 12.11.2020 г. была проведена МРТ с бесконтрастной МР-панкреатохолангиографией. Выявлены признаки портальной гипертензии (воротная и селезеночная вена диаметром до 1,5 см и 1,3 см соответственно), хронического холецистита без холелитиаза и хронического панкреатита, простые кисты печени, а также расширение общего печеночного протока и холедоха до 1,3 см.

При этом в доступной зоне сканирования на МР-томограммах (рис. 1) в субплевральных отделах обоих легких, преимущественно справа, определялись многочисленные зоны инфильтративных изменений с неровными и нечеткими контурами, а также плевральный выпот. Более контрастно инфильтрация паренхимы визуализируется на STIR-изображениях, что обусловлено перераспределением яркости за счёт подавления сигнала от жировой ткани. Ограничения диффузии на DWI-изображениях и ИКД-картах не установлено, но отмечается наличие эффекта «Т2-вымывания», который проявляется снижением интенсивности сигнала при повышении b-фактора и гиперинтенсивным сигналом на ИКД. Наряду с повышением сигнала по Т2-ВИ, указанный эффект свидетельствует о вазогенном отеке в зоне выявленных патологических изменений.

Для уточнения характера и распространённости выявленных на МРТ патологических изменений в легких 13.11.2020 г. была выполнена КТ органов грудной полости (рис. 2). На томограммах обнаружены обширные зоны инфильтративных изменений по типу «матового стекла» в обоих легких (преимущественно справа), расположенные в основном субплеврально. Объем поражения левого легкого до 15%, правого – до 25%. Изменения на компьютерных томограммах с высокой вероятностью соответствуют двустороннему поражению легких, ассоциированному с COVID-19.

Обращает на себя внимание практически полное совпадение формы и размеров зон инфильтративных изменений на компьютерных и магнитно-резонансных томограммах.

Пациентке было выполнено ПЦР-исследование мазка, выявлено наличие РНК коронавируса SARS-CoV-2 (COVID-19), и она была переведена в специализированное инфекционное отделение. Благодаря своевременному распознаванию и лечению пневмо-

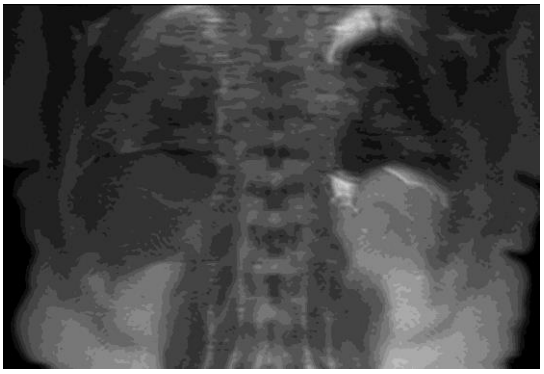

Рис. 1 а (Fig. 1 a)

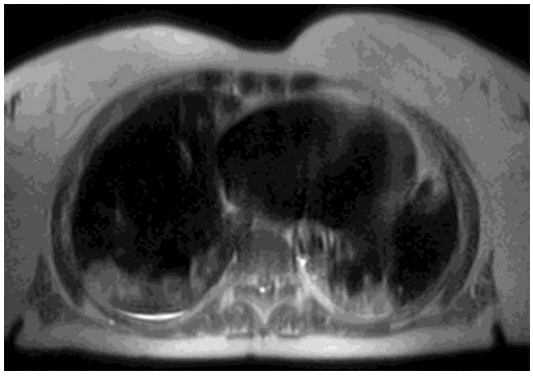

Рис. 1 б (Fig. 1 b)

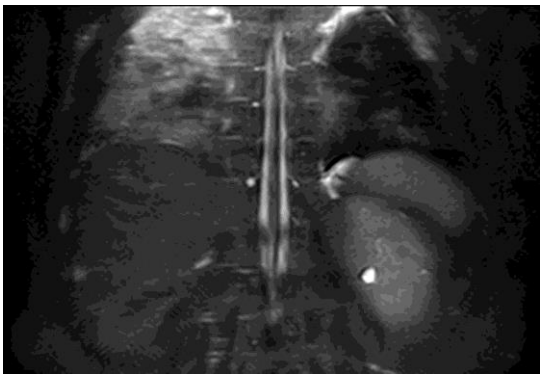

Рис. 1 в (Fig. 1 c)

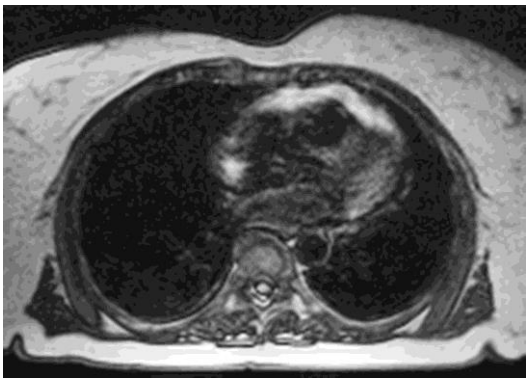

Рис. 1 г (Fig. 1 d)

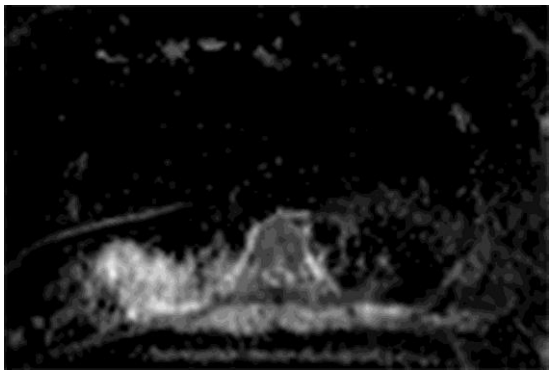

Рис. 1 д (Fig. 1 e)

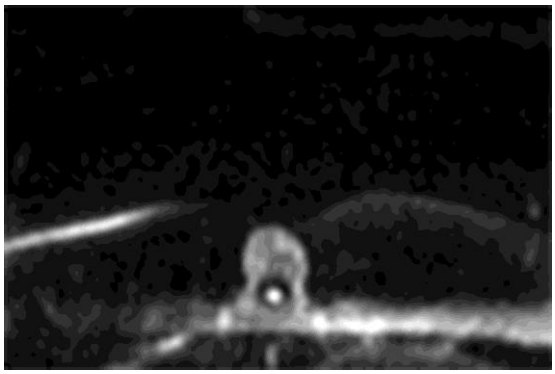

Рис. 1 е (Fig. 1 f)

Рис. 1. МРТ органов грудной и брюшной полости. Пациентка Г., 78 лет. а, б – Т2-ВИ; в – STIR; г – Т1-ВИ; д – ИКД-карта DWI; е – DWI при высоком значении b-фактора (900с/мм2).

Зоны гиперинтенсивного на Т2-ВИ (а, б) и STIR (в), изо- и гипоинтенсивного по Т1-ВИ (г) МР-сигнала с неровными и нечёткими контурами визуализируются преимущественно в субплевральных отделах обоих легких. Небольшое количество выпота определяется в правой плевральной полости.

Сравнение ИКД карты (д) с томограммой при высоком значении b-фактора (е) показывает наличие эффекта «Т2-вымывания».

Fig. 1. MRI of the chest and abdominal organs. Patient G., 78 years old: a, b – T2-weighted images; c – STIR; d – T1-weighted images; e – DWI ICD card; e – DWI at a high b-factor (900s / mm2).

Zones of hyperintense on T2-weighted images (a, b) and STIR (c), iso- and hypointense on T1-weighted images (d) MR signal with uneven and indistinct contours are visualized mainly in the subpleural parts of both lungs. A small amount of effusion is seen in the right pleural space.

Comparison of the ICD card (e) with the tomogram at a high value of the b-factor (f) shows the presence of the "T2 washout" effect.

нии, вызванной COVID-19, удалось достичь выздоровления пациентки.

Обсуждение.

Известно, что низкое содержание протонов водорода, дыхательные и сердечные артефакты затрудняют оценку легочной ткани с помощью МРТ [12]. В то же время, эта низкая протонная плотность позволяет МРТ визуализировать инфильтрацию и консолидацию в паренхиме легких, отличающихся более высоким содержанием протонов и, соответственно, уровнем МР-сигнала, контрастирующим с окружающими гипоинтенсивными тканями [13].

визуализации воспалительного процесса достаточно выполнения Т2-ВИ, что уменьшает время (до 3-4 минут) и стоимость исследования.

Следует отметить, что фиброзная ткань в легком и интерстициальные воспалительные изменения могут одинаково проявлять себя при КТ в виде «матового стекла» [15]. МРТ способна дифференцировать эти два состояния за счет повышения в участках воспаления содержания жидкости, что сопровождается высокой интенсивностью сигнала на Т2-ВИ, в то время как фиброзные изменения будут иметь гипоинтенсивный

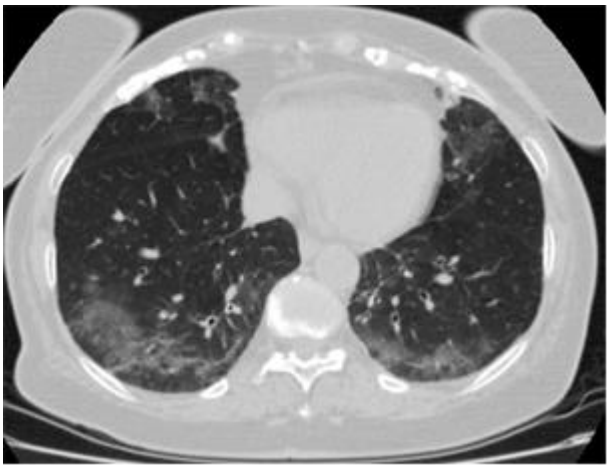

Рис. 2 а (Fig. 2 a)

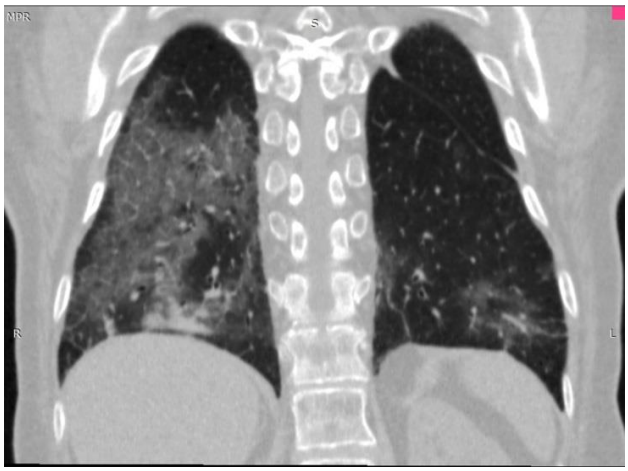

Рис. 2 б (Fig. 2 b)

Рис. 2. КТ органов грудной полости, аксиальная (а) и корональная (б) плоскости. Пациентка Г., 78 лет.

Зоны инфильтративных изменения в виде «матового стекла», преимущественно субплевральные, определяются в обоих легких (больше справа). Очаг консолидации легочной ткани визуализируется в нижней доле правого легкого.

Fig. 2. CT scan of the chest organs in the axial (a) and coronal (b) view. Patient G., 78 years old.

Areas of infiltrative changes in the form of "ground glass", mainly subpleural, are determined in both lungs (more on the right). The focus of lung tissue consolidation is visualized in the lower lobe of the right lung.

Возможности магнитно-резонансной визуализации при пневмонии у взрослых пациентов детально изучены в работе H. Syrjala и соавторов [14]. Применив в качестве референтного теста КТ высокого разрешения, исследователи определили чувствительность и специфичность МРТ на уровне 0,938 и 0,978 соответственно (ложноотрицательные результаты обусловлены дыхательными артефактами). Оба метода показали практически полное совпадение по локализации таких признаков поражения легких, как «матовое стекло» и консолидация. Причём операционные характеристики МРТ существенно превышали информативность рентгенографии. Авторы работы полагают, что для надежной

МР-сигнал на Т2-ВИ из-за низкого содержания протонов и не будут визуализироваться на DWI [16].

В литературе представлены единичные сообщения, описывающие случайные находки COVID-19-ассоциированного поражения легких при проведении МРТ по поводу поражения печени [17, 18] и для диагностики миокардита [19].

Ретроспективное сравнение результатов КТ легких, проведенной для диагностики пневмонии COVID-19 и данных МРТ, выполненной по другим показаниям у этих же пациентов, показало практически полное совпадение результатов двух методов в отношении инфильтративных изменений и консо-

лидации [20].

Особенностью представленного клинического наблюдения являлись отсутствие у пациентки свойственных для COVID-19 повышения температуры тела и жалоб со стороны органов дыхания при нарастании симптоматики, характерной для поражения билиарной системы и поджелудочной железы. В то же время, при МРТ установлен значительный объем поражения легочной паренхимы и наличие незначительного плеврального выпота, который выявлен на аксиальном срезе Т2-ВИ, но не проявился на КТ. Следует отметить, что компьютерная томография легких проведена в короткий срок (через сутки) после МР-визуализации, что позволяет наглядно сопоставить данные двух методов визуализации.

Благодаря своевременному распознаванию и лечению пневмонии, вызванной COVID-19, удалось достичь выздоровления пациентки.

Заключение.

Значительное число лиц, заболевших COVID-19 с атипичной или стертой клинической симптоматикой, а также возможность сочетания этой инфекции с иной патологией, увеличивает вероятность наличия коронавирусной инфекции у пациента, направленного на МРТ по различным показаниям.

Магнитно-резонансная томография не является методом выбора в диагностике заболеваний легких. В то же время, анализ данных литературы, пока немногочисленных, и наше клиническое наблюдение свидетельствуют о способности МРТ обнаружить изменения, характерные для COVID-19 ассоциированной пневмонии.

Должное внимание рентгенолога к отделам легких, которые нередко захватывает зона сканирования при МРТ органов брюшной полости, обеспечит своевременное дообследование пациента на COVID-19 (ПЦР, КТ) при случайной находке воспалительных изменений легочной паренхимы и безотлагательное начало лечения.

Более детальное и целенаправленное изучение этого вопроса позволит рационально применять МРТ в качестве альтернативного теста при наличии у пациента противопоказаний для ионизирующих методов исследования легких в условиях пандемии новой коронавирусной инфекции.

Источник финансирования и конфликт интересов.

Авторы данной статьи подтвердили отсутствие финансовой поддержки исследования и конфликта интересов, о которых необходимо сообщить.

Список литературы:

1. Устюжанин Д.В., Белькинд М.Б., Гаман С.А., Шария М.А., Терновой С.К. КТ-картина коронавирусной болезни: результаты по итогам работы COVID-центра на базе НМИЦ кардиологии. REJR. 2020; 10 (2): 27-38. DOI: 10.21569/2222-7415-2020-10-2-27-38.

2. Guan W.J., Ni Z.Y., Hu Y., Liang W.H., Ou C.Q., He J.X. et. al. China medical treatment expert group for COVID-19. Clinical characteristics of coronavirus disease 2019 in China. N Engl J Med. 2020; 382 (18): 1708-1720. DOI: 10.1056/NEJMoa2002032.

3. Chen N., Zhou M., Dong X., Qu J., Gong F., Han Y. et al. Qiu Y., Wang J., Liu Y., Wei Y., Xia J., Yu T., Zhang X., Zhang L. Epidemiological and clinical characteristics of 99 cases of 2019 novel coronavirus pneumonia in Wuhan, China: a descriptive study. Lancet. 2020; 395 (10223): 507-513. DOI: 10.1016/S0140-6736(20)30211-7.

4. Терновой С.К., Серова Н.С., Беляев А.С., Беляева К.А. COVID19: первые результаты лучевой диагностики в ответе на новый вызов. REJR 2020; 10 (1): 8-15. DOI: 10.21569/2222-7415-2020-10-1-8-15.

5. Yu F., Du L., Ojcius D.M., Pan C., Jiang S. Measures for diagnosing and treating infections by a novel coronavirus responsible for a pneumonia outbreak originating in Wuhan, China. Microbes Infect. 2020; 22 (2): 74-79. DOI: 10.1016/j.micinf.2020.01.003.

6. Ai T., Yang Z., Hou H., Zhan C., Chen C., Lv W. et al. Correlation of chest CT and RT-PCR testing for coronavirus disease 2019 (COVID-19) in China: a report of 1014 cases. Radiology. 2020; 296 (2): E32-E40. DOI: 10.1148/radiol.2020200642.

7. Fang Y., Zhang H., Xie J., Lin M., Ying L., Pang P. et al. Sensitivity of chest CT for COVID-19: Comparison to RT-PCR. Radiology. 2020; 296 (2): E115-E117. DOI: 10.1148/radiol.2020200432.

8. Фомин В.В., Терновой С.К., Серова Н.С. Рекомендации по лучевой диагностике у пациентов с COVID-19 (опыт Сеченовского университета). REJR. 2020; 10 (2): 8-13. DOI: 10.21569/2222-7415-2020-10-2-8-13.

9. Yang W., Sirajuddin A., Zhang X., Liu G., Teng Z., Zhao S. et al. The role of imaging in 2019 novel coronavirus pneumonia (COVID-19). Eur Radiol. 2020; 30 (9): 4874-4882. DOI: 10.1007/s00330-020-06827-4.

10. Shi H., Han X., Jiang N., Cao Y., Alwalid O., Gu J. et al. Radiological findings from 81 patients with COVID-19 pneumonia in Wuhan, China: a descriptive study. Lancet Infect Dis. 2020; 20 (4): 425-434. DOI: 10.1016/S1473-3099(20)30086-4.

11. Ye Z., Zhang Y., Wang Y., Huang Z., Song B. Chest CT manifestations of new coronavirus disease 2019 (COVID-19): a pictorial review. Eur Radiol. 2020; 30 (8): 4381-4389. DOI: 10.1007/s00330-020-06801-0.

12. Wielpütz M., Kauczor H.U. MRI of the lung: state of the art. Diagn Interv Radiol. 2012; 18 (4): 344-353. DOI:

10.4261/1305-3825.DIR.5365-11.0.

13. Liszewski M.C., Görkem S., Sodhi K.S., Lee E.Y. Lung magnetic resonance imaging for pneumonia in children. Pediatr Radiol. 2017; 47 (11): 1420-1430. DOI: 10.1007/s00247-017-3865-2.

14. Syrjala H., Broas M., Ohtonen P., Jartti A., Pääkkö E. Chest magnetic resonance imaging for pneumonia diagnosis in outpatients with lower respiratory tract infection. Eur Respir J. 2017; 49 (1): 1601303. DOI:10.1183/13993003.01303-2016.

15. El-Sherief A.H., Gilman M.D., Healey T.T., Tambouret R.H., Shepard J.A., Abbott G.F. et al. Clear vision through the haze: a practical approach to ground-glass opacity. Curr Probl Diagn Radiol. 2014; 43 (3): 140-158. DOI: 10.1067/j.cpradiol.2014.01.004.

16. Romei C., Turturici L., Tavanti L., Miedema J., Fiorini S., Marletta M. et al. The use of chest magnetic resonance imaging in interstitial lung disease: a systematic review. Eur Respir Rev. 2018: 27 (150): 180062. DOI: 10.1183/16000617.0062-2018.

17. Deen S.S., Wetscherek M., Karia S., Godfrey E.M. Diagnostic challenges of incidental lung lesions on liver MRI during the COVID-19 pandemic. BMJ Case Rep. 2020; 13 (7): e237430. DOI: 10.1136/bcr-2020-237430.

18. Langenbach C.M., Hokamp N.G., Persigehl T., Bratke G. MRI appearance of COVID-19 infection. Diagn Interv Radiol. 2020; 26 (4): 377-378. DOI: 10.5152/dir.2020.20152.

19. Fonseca E., Chate R., Sasdelli N.R., Ishikawa W, Silva M., Yokoo P. et al. Findings of COVID-19 on Magnetic Resonance Imaging. Radiology: Cardiothoracic Imaging. 2020; 2 (2): e200193. DOI: 10.1148/ryct.2020200193.

20. Ates O.F., Taydas O., Dheir H. Thorax magnetic resonance imaging findings in patients with coronavirus disease (COVID-19). Acad Radiol. 2020; 1373-1378. DOI: 10.1016/j.acra.2020.08.009.

References:

1. Ustyuzhanin D.V., Belkind M.B., Gaman S.A., Shariya M.A., Ternovoy S. K. CT findings of coronavirus disease: results by experience of the COVID-center in the national medical research center of cardiology. REJR. 2020; 10 (2): 27-38. DOI: 10.21569/2222-7415-2020-10-2-27-38 (in Russian).

2. Guan W.J., Ni Z.Y., Hu Y., Liang W.H., Ou C.Q., He J.X. et al. China medical treatment expert group for COVID-19. Clinical characteristics of coronavirus disease 2019 in China. N Engl J Med. 2020; 382 (18): 1708-1720. DOI: 10.1056/NEJMoa2002032.

3. Chen N., Zhou M., Dong X., Qu J., Gong F., Han Y. et al. Epidemiological and clinical characteristics of 99 cases of 2019 novel coronavirus pneumonia in Wuhan, China: a descriptive study. Lancet. 2020; 395 (10223): 507-513. DOI: 10.1016/S0140-6736(20)30211-7.

4. Ternovoy S.K., Serova N.S., Belyaev A.S., Belyaeva K.A. COVID-19: first results of radiology in response to a new challenge. REJR. 2020; 10 (1): 8-15. DOI: 10.21569/2222-7415-2020-10-1-8-15 (in Russian).

5. Yu F., Du L., Ojcius D.M., Pan C., Jiang S. Measures for diagnosing and treating infections by a novel coronavirus responsible for a pneumonia outbreak originating in Wuhan, China. Microbes Infect. 2020; 22 (2): 74-79. DOI: 10.1016/j.micinf.2020.01.003.

6. Ai T., Yang Z., Hou H., Zhan C., Chen C., Lv W. et al. Correlation of chest CT and RT-PCR testing for coronavirus disease 2019 (COVID-19) in China: a report of 1014 cases. Radiology. 2020; 296 (2): E32-E40. DOI: 10.1148/radiol.2020200642.

7. Fang Y., Zhang H., Xie J., Lin M., Ying L., Pang P., Ji W. Sensitivity of chest CT for COVID-19: Comparison to RT-PCR. Radiology. 2020; 296 (2): E115-E117. DOI: 10.1148/radiol.2020200432.

8. Fomin V.V., Ternovoy S.K., Serova N.S. Radiological guidelines in patients with COVID-19 (Sechenov University experience). REJR 2020; 10 (2): 8-13. DOI: 10.21569/2222-7415-2020-10-2-8-13 (in Russian).

9. Yang W., Sirajuddin A., Zhang X., Liu G., Teng Z., Zhao S. et al. The role of imaging in 2019 novel coronavirus pneumonia (COVID-19). Eur Radiol. 2020; 30 (9): 4874-4882. DOI: 10.1007/s00330-020-06827-4.

10. Shi H., Han X., Jiang N., Cao Y., Alwalid O., Gu J. et al. Radiological findings from 81 patients with COVID-19 pneumonia in Wuhan, China: a descriptive study. Lancet Infect Dis. 2020; 20 (4): 425-434. DOI: 10.1016/S1473-3099(20)30086-4.

11. Ye Z., Zhang Y., Wang Y., Huang Z., Song B. Chest CT manifestations of new coronavirus disease 2019 (COVID-19): a pictorial review. Eur Radiol. 2020; 30 (8): 4381-4389. DOI: 10.1007/s00330-020-06801-0.

12. Wielpütz M., Kauczor H.U. MRI of the lung: state of the art. Diagn Interv Radiol. 2012; 18 (4): 344-353. DOI: 10.4261/1305-3825.DIR.5365-11.0.

13. Liszewski M.C., Görkem S., Sodhi K.S., Lee E.Y. Lung magnetic resonance imaging for pneumonia in children. Pediatr Radiol. 2017; 47 (11): 1420-1430. DOI: 10.1007/s00247-017-3865-2.

14. Syrjala H., Broas M., Ohtonen P., Jartti A., Pääkkö E. Chest magnetic resonance imaging for pneumonia diagnosis in outpatients with lower respiratory tract infection. Eur Respir J. 2017; 49 (1): 1601303. DOI:10.1183/13993003.01303-2016.

15. El-Sherief A.H., Gilman M.D., Healey T.T., Tambouret R.H., Shepard J.A., Abbott G.F. et al. Clear vision through the haze: a practical approach to ground-glass opacity. Curr Probl Diagn Radiol. 2014; 43 (3): 140-158. DOI: 10.1067/j.cpradiol.2014.01.004.

16. Romei C., Turturici L., Tavanti L., Miedema J., Fiorini S., Marletta M. et al. The use of chest magnetic resonance imaging in interstitial lung disease: a systematic review. Eur Respir Rev. 2018; 27 (150): 180062. DOI: 10.1183/16000617.0062-2018.

17. Deen S.S., Wetscherek M., Karia S., Godfrey E.M. Diagnostic challenges of incidental lung lesions on liver MRI during the COVID-19 pandemic. BMJ Case Rep. 2020; 13 (7): e237430. DOI: 10.1136/bcr-2020-237430.

18. Langenbach C.M., Hokamp N.G., Persigehl T., Bratke G. MRI appearance of COVID-19 infection. Diagn Interv Radiol. 2020; 26 (4): 377-378. DOI: 10.5152/dir.2020.20152.

19. Fonseca E., Chate R., Sasdelli N.R., Ishikawa W, Silva M., Yokoo P. et al. Findings of COVID-19 on Magnetic Resonance Imaging. Radiology: Cardiothoracic Imaging. 2020; 2 (2): e200193. DOI: 10.1148/ryct.2020200193.

20. Ates O.F., Taydas O., Dheir H. Thorax magnetic resonance imaging findings in patients with coronavirus disease (COVID-19). Acad Radiol. 2020; 1373-1378. DOI: 10.1016/j.acra.2020.08.009.

COVID-19: ЧТО НЕОБХОДИМО ЗНАТЬ РЕНТГЕНОЛОГУ

ПОДОСТРЫЙ ТИРЕОИДИТ, АССОЦИИРОВАННЫЙ С COVID-19

Тимофеева Л.А.[1,2], Александров Ю.К.[3],
Алешина Т.Н.[1], Юсова М.А.[1]

1 – ФГБОУ ВО «Чувашский государственный университет имени И.Н. Ульянова». г. Чебоксары, Россия.
2 – АУ «Республиканский клинический онкологический диспансер» Минздрава Чувашской Республики. г. Чебоксары, Россия.
3 – ФГБОУ ВО «Ярославский государственный медицинский университет». г. Ярославль, Россия.

Цель исследования. Показать на примерах случаев подострого тиреоидита, возникшего у пациентов перенесших COVID-19, сложности интерпретации клинических и лабораторных признаков. Показано значение мультипараметрического ультразвукового исследования при диагностике этой патологии.

Материалы и методы. Приведены два случая подострого тиреоидита, возникшего вследствие коронавирусной инфекции. Изучены истории болезни и данные обследования пациентов, у которых клиника подострого тиреоидита де Кервена была нетипичной, поскольку нивелировалась полиорганными изменениями и клиническими проявлениями COVID-19. Изучены данные клинического обследования, результаты ультразвукового исследования щитовидной железы, соноэластографии, мультиспиральной компьютерной томографии, лабораторных исследований.

Заключение. Подострый тиреоидит является одним из вариантов манифестации и осложнением коронавирусной инфекции. Клиническая картина подострого тиреоидита, ассоциированного с COVID-19, может иметь атипичное течение ввиду одновременного поражениям многих органов и систем. Заболевание может иметь стертую картину в связи использованием препаратов, применяемых в лечении коронавирусной инфекции. Одним из основных методов диагностики подострого тиреоидита, ассоциированного с COVID-19, является ультразвуковое исследование, позволяющее установить структурные изменения в щитовидной железе, отражающие характер и локализацию воспалительного процесса. Выраженность изменений в щитовидной железе при COVID-ассоциированном тиреоидите де Кервена не коррелирует с клиническими и лабораторными данными.

Ключевые слова: щитовидная железа, подострый тиреоидит, ультразвуковое исследование, соноэластография.

Контактный автор: Тимофеева Любовь Анатолиевна, e-mail: adabai@mail.ru

Для цитирования: Тимофеева Л.А., Александров Ю.К, Алешина Т.Н., Юсова М.А. Подострый тиреоидит, ассоциированный с COVID-19. REJR 2021; 11(3):15-24. DOI: 10.21569/2222-7415-2021-11-3-15-24.

Статья получена: **23.08.21** **Статья принята:** **09.09.21**

SUBACUTE THYROIDITIS ASSOCIATED WITH COVID-19

Timofeeva L.A.[1,2], Aleksandrov YU.K.[3],
Aleshina T.N.[1], Yusova M.A.[1]

1 - I. N. Ulianov Chuvash State University. Cheboksary, Russia.
2 - Republican clinical oncological dispensary. Cheboksary, Russia.
3 - Yaroslavl State Medical University. Yaroslavl, Russia.

Purpose. The clinical cases of subacute thyroiditis that occurred in patients with COVID-19 demonstrate the difficulties of interpreting clinical and laboratory signs. The importance of multiparametric ultrasound examination in the diagnosis of this pathology is shown.

Materials and methods. Two cases of subacute thyroiditis caused by a coronavirus infection are presented. We studied the medical histories and examination data of patients. The clinic of de Quervain's subacute thyroiditis was atypical, since it was leveled by multiple organ changes and clinical manifestations of COVID-19. The results of clinical examination, results of ultrasound examination of the thyroid, sonoelastography, multispiral computed tomography of lungs and laboratory tests were studied.

Conclusion. Subacute thyroiditis is one of the variants of manifestation and complication of coronavirus infection. The clinical picture of subacute thyroiditis associated with COVID-19 may have an atypical course due to simultaneous lesions of many organs and systems. The disease may have a blurred picture due to the use of drugs used in the treatment of coronavirus infection. The main method of diagnosis of subacute thyroiditis associated with COVID-19 is ultrasound, which allows to establish structural changes in the thyroid gland, reflecting the nature and localization of the inflammatory process. The severity of changes in the thyroid gland in COVID-associated de Quervain thyroiditis does not correlate with clinical and laboratory data.

Keywords: thyroid gland, subacute thyroiditis, ultrasound examination, sonoelastography.

Corresponding author: Timofeeva L.A., e-mail: adabai@mail.ru

For citation: Timofeeva L.A., Aleksandrov YU.K., Aleshina T.N., Yusova M.A. Subacute thyroiditis associated with COVID-19. REJR 2021; 11(3):15-24. DOI: 10.21569/2222-7415-2021-11-3-15-24.

Received: **23.08.21** **Accepted:** **09.09.21**

В научной печати все больше появляется работ, посвященных влиянию COVID-19 на состояние эндокринной системы человека, в частности изменениям в щитовидной железе, вызываемых SARS-CoV-2 [1, 2]. В частности, было высказано мнение о том, что в ряде случаев вирус SARS-COV-2 может быть триггером (основным провоцирующим фактором) болезни Грейвса и подострого тиреоидита [3, 4]. Одни исследователи считают, что подострый тиреоидит является одним из возможных вариантов манифестации COVID-19 [5], другие считают его осложнением [6, 7], которое может возникать как в момент разгара заболевания, так и в реабилитационный период.

Клиническая картина подострого тиреоидита де Кервена, как правило, складывается из местных проявлений (интенсивная боль по передней поверхности шеи, с иррадиацией в челюсть и ухо, болезненность при пальпации щитовидной железы), общих проявлений (недомогание, вялость, лихорадка, миалгии) и нарушений тиреоидного статуса. При COVID-19 не только клинические проявления, но и данные лабораторных исследований (высокие показатели СОЭ, СРБ) могут быть очень схожими. Считавшиеся характерными для подострого тиреоидита показатели гормонального статуса (низкий уровень ТТГ и антител к тиреопероксидазе и тиреоглобулину; высокие уровни тиреоидных гормонов и тиреоглобулина) при COVID-19 имеют похожую направленность. По последним данным [8], более чем у 50% пациентов с COVID-19 регистрируется достоверное снижение уровней ТТГ и общего Т3, имеющее положительную корреляцию и статистическую значимость ($p < 0.001$) с тяжестью

COVID-19.

При лечении пациентов с COVID-19, особенно с тяжелыми формами, симптомы подострого тиреоидита нивелируются более тяжелыми клиническими проявлениями, поэтому диагностика запаздывает. Влияние на течение заболевания оказывает терапия, используемая в лечении COVID-19, в том числе дексаметазон, противовирусные препараты. Изменения гормонального статуса (гипертиреоз, эутиреоз, гипотиреоз) обычно объясняются интоксикацией и полиорганным воздействием SARS-CoV-2. При диагностике подострого тиреоидита у пациентов с COVID-19 важны данные визуализирующих методов, прежде всего ультразвукового исследования.

Приводим клинические наблюдения подострого тиреоидита, ассоциированного с COVID-19. Задачей публикации является демонстрация особенностей клинического течения и динамики ультразвуковой картины подострого тиреоидита, возникшего на фоне COVID-19. Помимо оценки клинической картины и лабораторных данных обследования, акцент сделан на результатах мультипараметрического ультразвукового исследования щитовидной железы (УЗИ ЩЖ), явившегося ключом к установлению диагноза. Всем пациентам было выполнено мультипараметрическое УЗИ органов шеи на ультразвуковых аппаратах Philips Epiq5 и GE Logiq S8 с широкополосным линейным датчиком сканирования с диапазоном частот 7-14 МГц. Исследование включало в себя серошкальный режим, цветной и энергетический допплер (ЦД и ЭД), соноэластографию СЭ). Мультиспиральная компьютерная томография (МСКТ) органов грудной клетки для оценки поражения легких COVID-19 выполнялась на аппарате Siemens Definition AS64.

Клиническое наблюдение №1.

Больная К., 51 год, обратилась на амбулаторный прием к врачу 04.05.2021 года с жалобами на снижение веса, субфебрилитет до 37,30С, дискомфорт в области шеи справа, плохое самочувствие, быструю утомляемость. В 1996 году оперирована по поводу многоузлового зоба (резекция щитовидной железы). В декабре 2020 года супруг умер от COVID-19, тогда же у пациентки пропало обоняние и вкусовые ощущения, лихорадки и кашля не было. В декабре 2020 года у пациентки тест на РНК SARS-CoV-2(ПЦР) был отрицательный. В феврале 2021 года она отметила ухудшение самочувствия, почувствовала рост щитовидной железы и давление в области шеи при поворотах головы (болей не было), появился субфебрилитет до 37,10С. Усталость и утомляемость стали возникали при минимальной физической нагрузке. Больная потеряла в весе за месяц 2 кг без явной причины. Обращалась к врачам различных специальностей. В начале апреля 2021 года обратилась к эндокринологу, было назначено обследование. В анализах крови от 10.04.2021 г.: св.Т4 – 1,78 пг/дл (норма – 0,89-1,52), св.Т3 – 3,78 пг/мл (норма – 2,43-3,98), ТТГ – 0,024 мкМЕ/мл (норма – 0,27-4,2), АТ-ТГ – 129,4 МЕ/мл (норма <115,0). 24.04.2021 года эндокринолог расценил заболевание как «Легкий тиреотоксикоз на фоне АИТ». Был назначен тирозол – 20 мг в сутки. 21.04.2021 года выполнено УЗИ щитовидной железы в поликлинике по месту жительства: ЩЖ расположена типично; левая доля – 41х15х14 мм, правая доля – 53х20х22 мм, объем ЩЖ – 16,0 см3, большая часть железы обычной эхогенности. В правой доле гипоэхогенная зона неоднородной структуры, с нечеткими размытыми контурами, с усиленным смешанным кровотоком (размеры не указаны) TI-RADS5 (показана ТАПБ). В левой доле подобный участок. В нижнем сегменте левой доли изоэхогенный однородный узел с размерами 6х6х9 мм с четкими ровными контурами, гиповаскулярный. По ходу сосудистых пучков с обеих сторон лимфоузлы не определяются. Заключение: «Оперированная щитовидная железа. Узел левой доли щитовидной железы. Очаговые изменения щитовидной железы (Новообразование щитовидной железы? АИТ?)». Пациентка выполнять ТАПБ отказалась. Общий анализ крови от 27.04.2021 года: лейкоцитоз до 5,51 х10^9/л, СОЭ – 32 мм/час. Кальцитонин – 1,36 пг/мл (0,0-6,4), св.Т4 – 1,28 пг/дл (0,89-1,52), ТТГ – 0,064 мкМЕ/мл (0,27-4,2). Улучшения самочувствия на фоне назначенного лечения (тирозол) не наступило. На приеме 04.05.2021 года состояние больной было относительно удовлетворительное. Пульс – 92 в минуту, АД 120/80 мм рт. ст. Температура тела 37,00 С. При осмотре шея ассиметрична за счет увеличенной правой доли щитовидной железы. При пальпации ЩЖ плотная, безболезненная, правая доля большего размера. Лимфатические узлы не пальпируются. Было повторно выполнено УЗИ щитовидной железы (рис. 1). Обращало на себя внимание наличие обширной неоднородной гипоэхогенной зоны неправильной формы с размытыми границами в правой доле щитовидной железы типа «лавовый поток» [9]. При выполнении ЦД и ЭД отмечено выраженное снижение кровотока в щитовидной железе в зоне наибольших изменений (рис. 2, 3).

При соноэластографии (СЭ) выявлена

Рис. 1 а (Fig. 1 a)

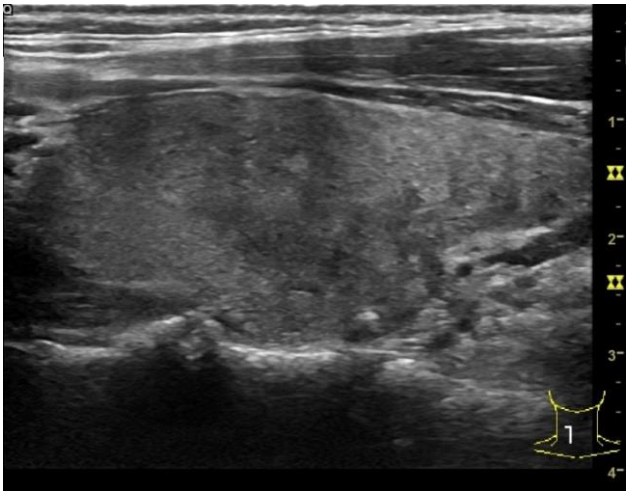

Рис. 1 б (Fig. 1 b)

Рис. 1. УЗИ органов шеи, В-режим.

В правой доле щитовидной железы неоднородная гипоэхогенная зона с нечеткими границами.

Fig. 1. Ultrasound examination of the neck, B-mode.

In the right lobe of the thyroid gland, there is a heterogeneous hypoechoic zone with indistinct boundaries.

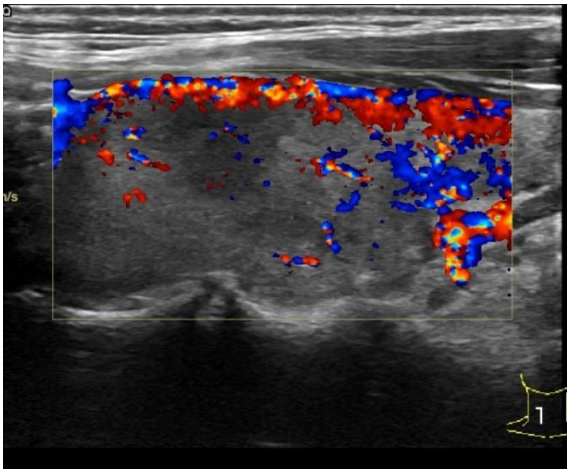

Рис. 2 а (Fig. 2 a)

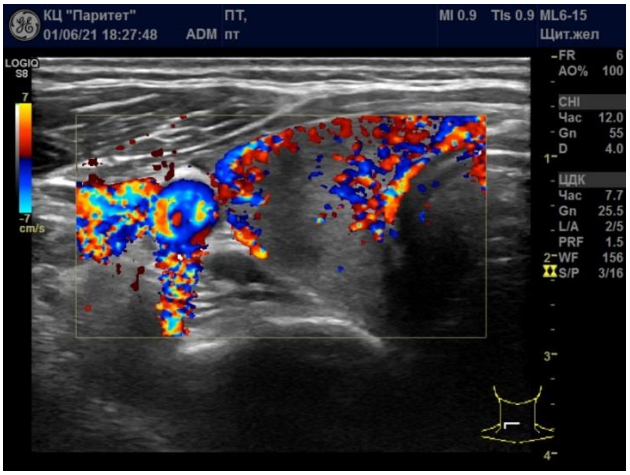

Рис. 2 б (Fig. 2 b)

Рис. 2. УЗИ, цветной допплер.

Пациентка с подострым тиреодитом. Снижение кровотока в гипоэхогенной зоне.

Fig. 2. US, color Doppler.

A patient with subacute thyroiditis. Decreased blood flow in the hypoechoic zone.

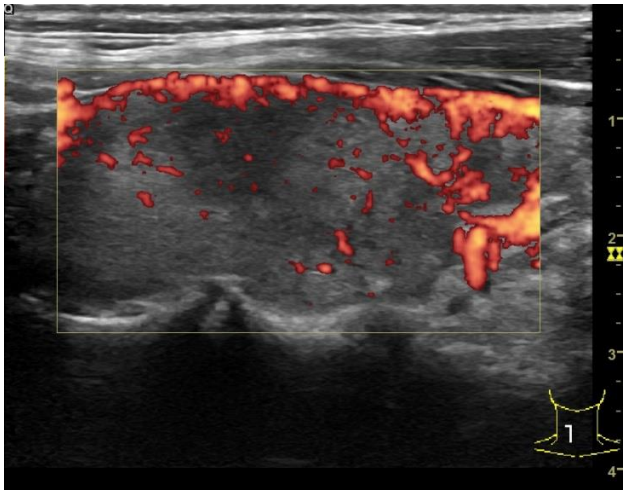

Рис. 3 а (Fig. 3 a)

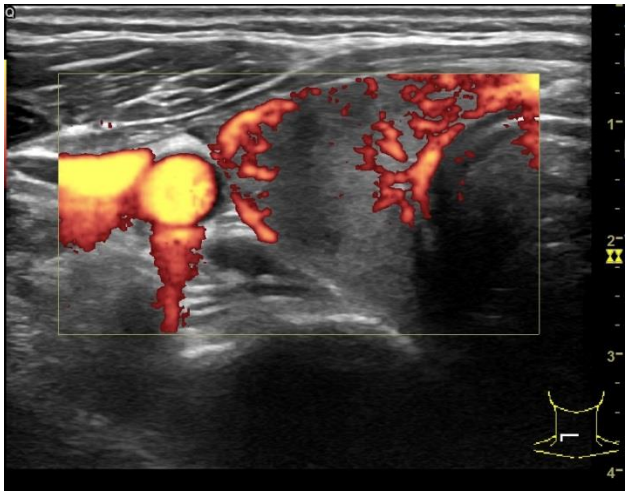

Рис. 3 б (Fig. 3 b)

Рис. 3. УЗИ, энергетический допплер.

Пациентка с подострым тиреодитом. Снижение кровотока в гипоэхогенной зоне.

Fig. 3. US, power Doppler.

A patient with subacute thyroiditis. Decreased blood flow in the hypoechoic zone.

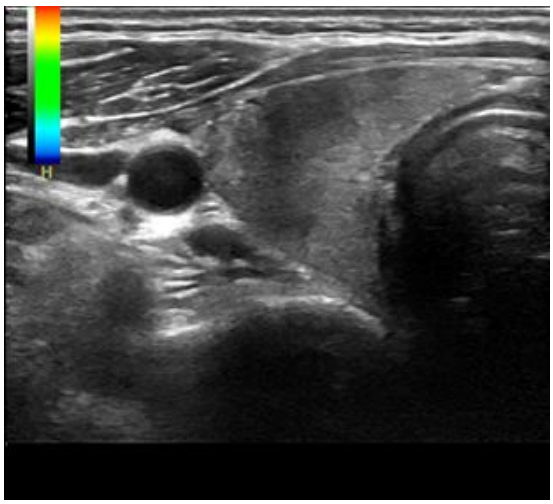

Рис. 4 а (Fig. 4 a)

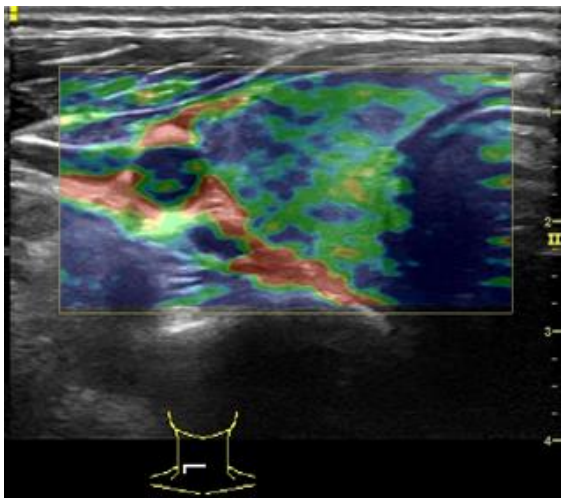

Рис. 4 б (Fig. 4 b)

Рис. 4. Соноэластография.

Пациентка с подострым тиреодитом.

Fig. 4. Sonoelastography.

A patient with subacute thyroiditis.

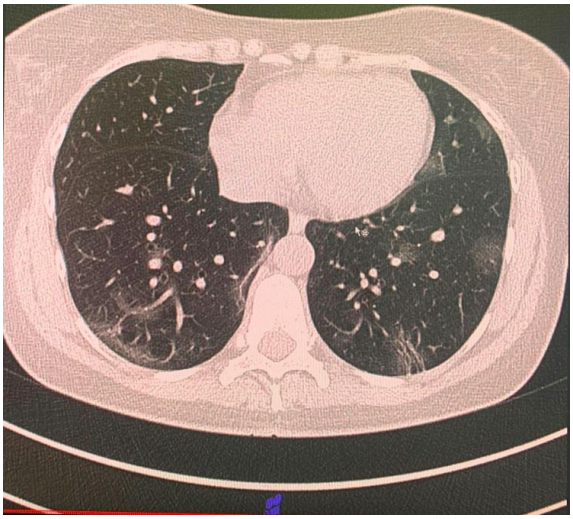

Рис. 5 а (Fig. 5 a)

Рис. 5 б (Fig. 5 b)

Рис. 5. МСКТ органов грудной клетки.

Пациентка М., дебют заболевания.

Fig. 5. MSCT, chest.

Patient M. at the onset of disease.

зона повышенной жесткости, свидетельствующая об активном воспалительном процессе (рис. 4).

На основании результатов УЗИ и лабораторных методов исследования поставлен диагноз «Подострый тиреоидит» и назначено лечение: преднизолон 40 мг в сутки. Через неделю больная отметила улучшение: стала чувствовать себя лучше, «появилась легкость», дискомфорт в области шеи уменьшился, СОЭ снизилась до 17 мм/час. Общий анализ крови от 17.05.2021 г.: лейкоцитоз – 6,72 х10^9/л, СОЭ – 12 мм/час., св.Т4 – 1,28 пг/дл (0,89-1,52), ТТГ – 2,35 мкМЕ/мл (0,27-4,2). Пациентка сдала кровь на антитела IgM/IgG к SARS-CoV-2 (17.05.2021): антитела IgG – 23,24 КП. На момент написания статьи пациентка жалоб не предъявляет, но сохраняется гипоэхогенная зона в правой доле ЩЖ.

Клиническое наблюдение №2.

Больная М., 56 лет, заболела в январе 2021 года, когда появились сухой кашель, чувство удушья, выраженная слабость, апатия, быстрая усталость при минимальных нагрузках, лихорадка до 38,00С. Имела контакт с родственниками, у которых через 2 дня был выявлен COVID-19. Как лицу, имевшему контакт с больным COVID19, был сделан мазок из носоглотки и ротоглотки. Тест ПЦР на РНК SARS-CoV-2(ПЦР) от 18.01.2021 положительный. При МСКТ (19.01.2021) были выявлены специфические признаки пневмонии с поражением 38% легких (КТ-2 (рис. 5)): наличие множественных участков уплотнения легочной ткани различной формы по типу «матового стекла» с ретикулярными изменениями с преобладанием в базальных и субплевральных отделах обоих легких. Общий анализ крови от 19.01.2021 года: лейкоцитоз до 8,5 х10^9/л, СОЭ – 24 мм/час.

Лечение COVID-19 проводилось амбулаторно (дексаметазон – 12 мг, ареплевир). Клинический эффект был достигнут на 5-е сутки. Состояние стало улучшаться, температура снизилась до 37,20С. Доза дексаметазона была снижена до 4 мг в сутки, а затем препарат отменен. Повторный тест ПЦР на SARS-CoV-2 от 13.02.2021 г. отрицательный. 17.02.2021 года пациентка отметила ухудшение самочувствия, вновь появились чувство удушья, слабость, боли и давление в области шеи справа, появился тремор. Температура поднялась до 37,70С. Пациентка обратилась в поликлинику (последний тест на SARS-CoV-2 был отрицательным). При УЗИ (19.02.2021 г.): щитовидная железа расположена типично; левая доля – 41х11х8 мм, правая доля –42х14х14 мм, объем ЩЖ – 5,9 см3, ткань железы неоднородная с зонами пониженной эхогенности. В левой доле ЩЖ неоднородная гипоэхогенная зона размером 8х8х12 мм, с нечеткими неровными контурами, гиповаскулярная. В правой доле ЩЖ

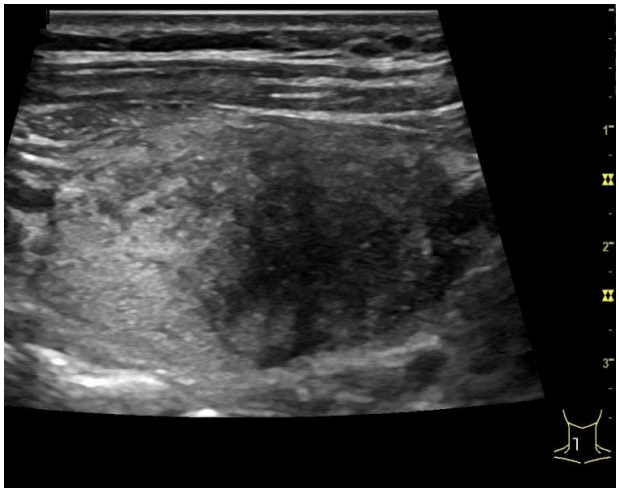

Рис. 6 а (Fig. 6 a)

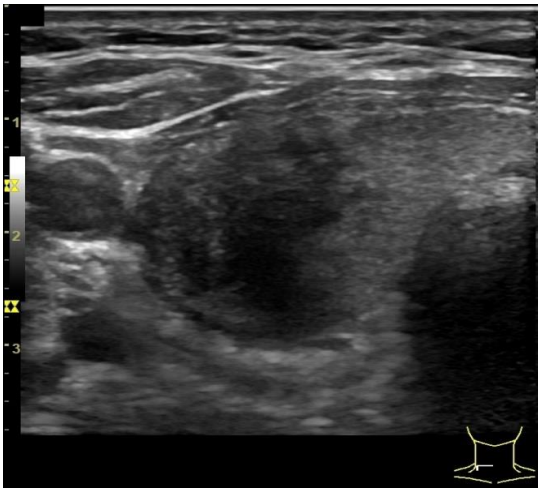

Рис. 6 б (Fig. 6 b)

Рис. 6. УЗИ органов шеи, В-режим.

В правой доле щитовидной железы неоднородная гипоэхогенная зона с нечеткими границами.

Fig. 6. Ultrasound examination of the neck, B-mode.

In the right lobe of the thyroid gland, there is a heterogeneous hypoechoic zone with indistinct boundaries.

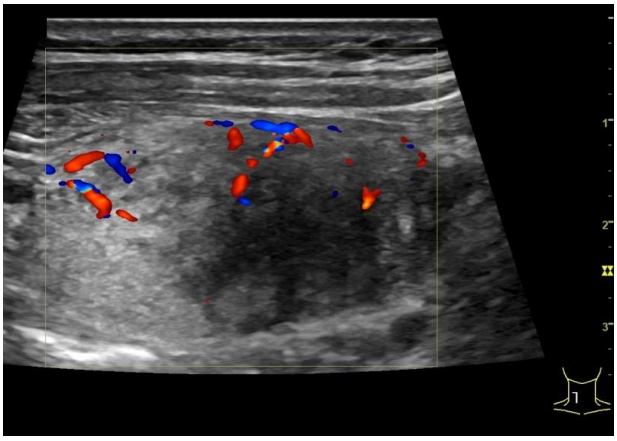

Рис. 7 а (Fig. 7 a)

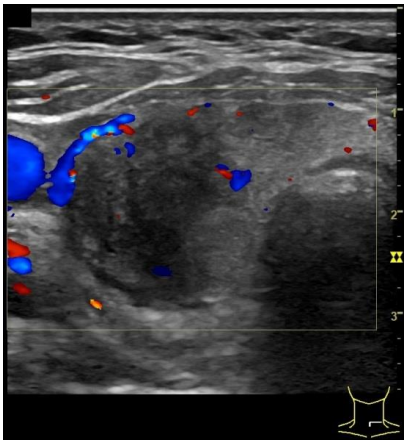

Рис. 7 б (Fig. 7 b)

Рис. 7. Ультразвуковое исследование органов шеи (цветной допплер).

Снижение кровотока в гипоэхогенной зоне.

Fig. 7. Ultrasound examination of the neck, Color Doppler.

Decreased blood flow in the hypoechoic zone.

Рис. 8 а (Fig. 8 a)

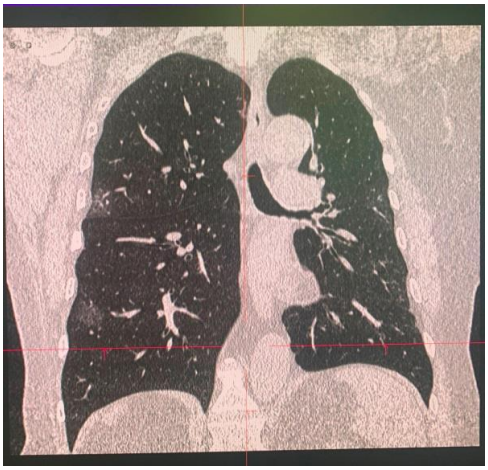

Рис. 8 б (Fig. 8 b)

Рис. 8. МСКТ органов грудной клетки.

Контрольное исследование через 1 месяц. Пациентка М.

Fig. 8. MSCT, chest.

Control MSCT, chest. Patient M. 1 in a month.

подобная гипоэхогенная зона размером 12х12х26 мм с нечеткими неровными контурами (рис. 6), гиповаскулярная, с ослабленным кровотоком (рис. 7). В процесс вовлечены в основном центральные участки доли щитовидной железы. Заключение: «Подострый тиреоидит на фоне АИТ». В анализе крови (19.02.2021 г.): лейкоцитоз – 10,3 х10^9/л, СОЭ – 14 мм/час, СРБ – 3 мг/дл, св.Т4 – 1,82 пг/дл (0,89-1,52), ТТГ – 0,13 мкМЕ/мл (0,27-4,2). При повторной МСКТ (22.02.2021 г.) отмечено улучшение рентгенологической картины, снижение инфильтративных изменений в легких, единичные участки по типу «матового стекла» в периферических участках легких – КТ-1 (рис. 8). Было рекомендовано продолжить лечение дексамезатоном, арепливиром, добавлен левофлоксацин 500 мг в день.

Пациентка обратилась на прием 18.03.2021 года в связи с сохранением жалоб на постоянные, ноющие боли по передней поверхности шеи с иррадиацией в правое ухо, субфебрилитет 37,20С, плохое самочувствие, быструю утомляемость, тахикардию. При осмотре состояние относительно удовлетворительное. Пульс – 88 в минуту, АД 130/80 мм рт. ст. Температура тела 37,10 С. При осмотре шеи в проекции щитовидной железы справа умеренный отек. При пальпации ЩЖ болезненная справа, плотная, мало подвижная. Лимфатические узлы не пальпируются. При УЗИ ЩЖ (18.03.2021 г.) отмечено не только увеличение в размерах гипоэхогенной зоны в правой доле ЩЖ, она стала более низкой эхогенности, в процесс вовлечены центральные и периферические участки доли (рис. 9). При СЭ в правой доле определяется зона повышенной жесткости (рис. 10). В анализе крови (19.03.2021 г.): лейкоцитоз – 6,3 х10^9/л, СОЭ – 44 мм/час, св.Т4 – 1,31 пг/дл (0,89-1,52), ТТГ – 1,83 мкМЕ/мл (0,27-4,2).

На основании данных клинической картины и инструментальных исследований поставлен диагноз «Подострый тиреоидит, ассоциированный с COVID19». Неоднозначные показатели лабораторных исследований были расценены как эффект терапии COVID-19. Назначено лечение (отмена дексаметозона, назначен преднизолон 30 мг в сутки). В течение 10 дней состояние больной улучшилось (нормализовалась температура, ЧСС – 76 ударов в минуту, лейкоцитоз (29.03.2021 г.) – 7,8 х10^9 /л, СОЭ – 12 мм/час), но сохраняются боли по передней поверхности шеи. Пациентка продолжила лечение. При контрольном осмотре больная отмечает улучшение самочувствия, но сохраняются жалобы на дискомфорт в передней области шеи. По данным УЗИ щитовидной железы (18.05.2021 г.) отмечается прогрессивное уменьшение ЩЖ в объеме, а также изменились лабораторные

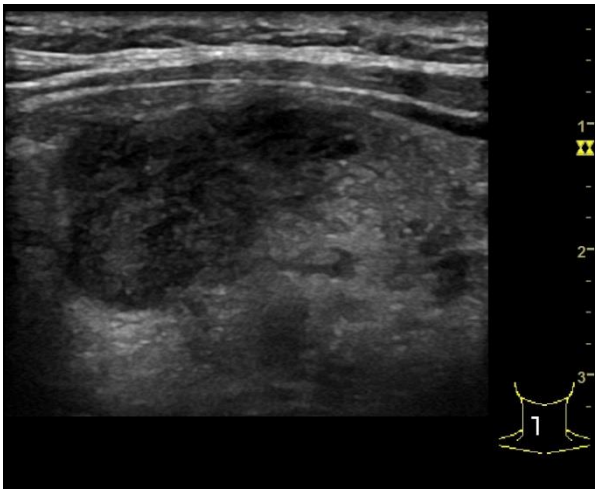

Рис. 9 а (Fig. 9 a)

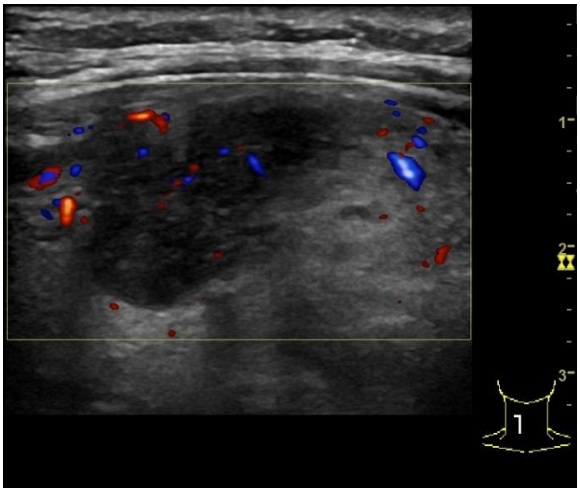

Рис. 9 б (Fig. 9 b)

Рис. 9. УЗИ органов шеи, В-режим и цветной допплер.

Расширение зоны воспаления в правой доле щитовидной железы.

Fig. 9. Ultrasound examination of the neck, B-mode and color Doppler.

Expansion of inflammation zone in the right lobe of the thyroid gland.

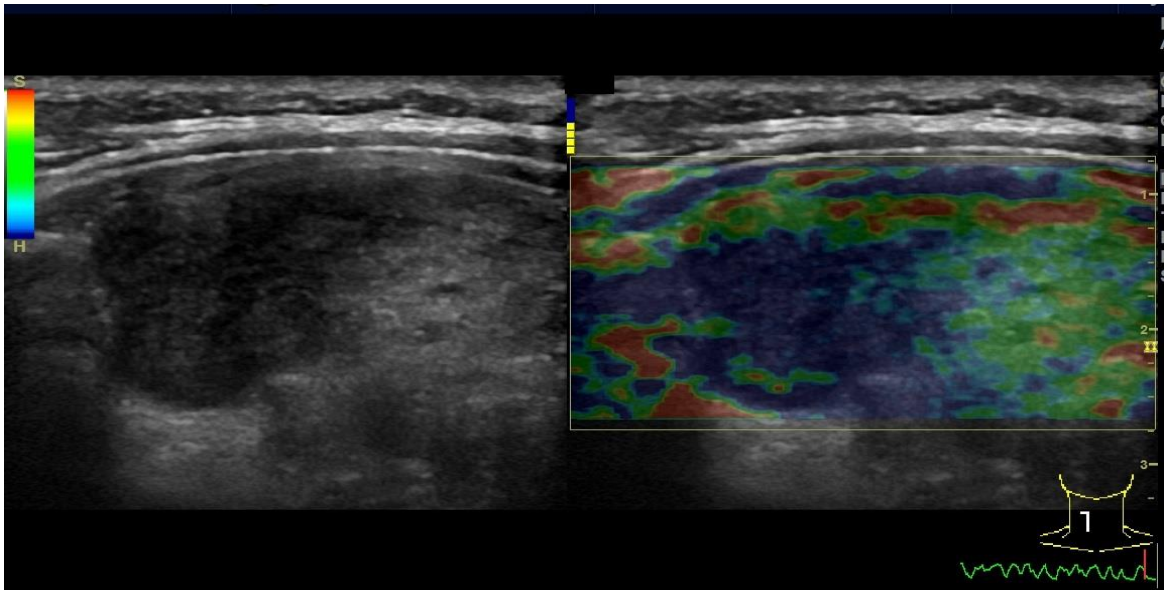

Рис. 10 а (Fig. 10 a)

Рис. 10. Соноэластография.

Пациентка с подострым тиреодитом. Гипоэхогенная зона в правой доле ЩЖ имеет более высокую жесткость.

Fig. 10. Sonoelastography.

Patient with subacute thyroiditis. The hypoechoic zone in the right lobe of the thyroid gland has a higher stiffness.

показатели: снижение лейкоцитоза (5,6 х10⁹/л) и СОЭ(9 мм/час), св.Т4 (1,00 пг/дл) и рост ТТГ (7,83 мкМЕ/мл). Глюкокортикоиды были отменены, дополнительно назначен эутирокс по 50 мкг в сутки. Пациентка продолжает лечение, находится под наблюдением эндокринолога.

Заключение.

Данные клинические наблюдения демонстрируют трудности диагностики подострого тиреоидита у пациентов с COVID-19. В первом случае отсутствие данных о перенесенной вирусной инфекции и атипичная картина на первом этапе привели к ошибочному диагнозу и назначению лечения, не давшего положительный результат. Второй случай показал, что клиническая картина COVID-19 может маскировать симптомы подострого тиреоидита, препараты, назначаемые при COVID-19, способны вызывать подавление воспалительного процесса, но не останавливают деструкцию в ткани щитовидной железы. В обоих случаях решающую роль в диагностике сыграло мультипараметрическое ультразвуковое исследование. Сравнительная оценка показала, что ультразвуковая картина COVID-ассоциированного подострого тиреоидита не коррелирует с данными лабораторных исследований.

Источник финансирования и конфликт интересов.

Авторы данной статьи подтвердили отсутствие финансовой поддержки исследования и конфликта интересов, о которых необходимо сообщить.

References:

1. Gorini F, Bianchi F, Iervasi G. COVID-19 and Thyroid: Progress and Prospects. Int J Environ Res Public Health. 2020; 17 (18): 6630. doi: 10.3390/ijerph17186630. PMID: 32932954; PMCID: PMC7559547.

2. Scappaticcio L, Pitoia F, Esposito K, Piccardo A, Trimboli P. Impact of COVID-19 on the thyroid gland: an update. Rev Endocr Metab Disord. 2020; 25: 1-13. doi: 10.1007/s11154-020-09615-z. Epub ahead of print. PMID: 33241508; PMCID: PMC7688298.

3. Jiménez-Blanco S, Pla-Peris B, Marazuela M. COVID-19: a cause of recurrent Graves' hyperthyroidism? J Endocrinol Invest. 2021; 44 (2): 387-388. doi: 10.1007/s40618-020-01440-0. Epub 2020 Oct 6. PMID: 33025554; PMCID: PMC7538276.

4. Ippolito S, Dentali F, Tanda ML. SARS-CoV-2: a potential trigger for subacute thyroiditis? Insights from a case report. J Endocrinol Invest. 2020; 43 (8): 1171-1172. doi: 10.1007/s40618-020-01312-7. Epub 2020 Jun 2. PMID: 32488726; PMCID: PMC7266411.

5. Brancatella A, Ricci D, Viola N, Sgrò D, Santini F, Latrofa F. Subacute Thyroiditis After Sars-COV-2 Infection. J Clin Endocrinol Metab. 2020; 105 (7): dgaa276. doi: 10.1210/clinem/dgaa276. PMID: 32436948; PMCID: PMC7314004.

6. Ruggeri RM, Campennì A, Siracusa M, Frazzetto G, Gullo D. Subacute thyroiditis in a patient infected with SARS-COV-2: an endocrine complication linked to the COVID-19 pandemic. Hormones (Athens). 2021; 20 (1): 219-221. doi: 10.1007/s42000-020-00230-w. Epub 2020 Jul 16. PMID: 32676935; PMCID: PMC7365600.

7. Speer G, Somogyi P. Thyroid complications of SARS and coronavirus disease 2019 (COVID-19). Endocr J. 2021; 68 (2): 129-136. doi: 10.1507/endocrj.EJ20-0443. Epub 2021 Jan 19. PMID: 33473054.

8. Chen M, Zhou W, Xu W. Thyroid Function Analysis in 50 Patients with COVID-19: A Retrospective Study. Thyroid. 2021; 31 (1): 8-11. doi: 10.1089/thy.2020.0363. Epub 2020 Jul 10. PMID: 32600165.

9. Cappelli C, Pirola I, Gandossi E, Formenti AM, Agosti B, Castellano M. Ultrasound findings of subacute thyroiditis: a single institution retrospective review. Acta Radiol. 2014; 55 (4): 429-33. doi: 10.1177/0284185113498721. Epub 2013 Aug 22. PMID: 23969266.

ОРИГИНАЛЬНАЯ СТАТЬЯ

ТОПОГРАФИЯ ИЗМЕНЕНИЙ ПЕРФУЗИИ ГОЛОВНОГО МОЗГА ПОСЛЕ СИМУЛЬТАННЫХ ВМЕШАТЕЛЬСТВ НА ВЕНЕЧНЫХ И БРАХИОЦЕФАЛЬНЫХ АРТЕРИЯХ

Короткевич А.А., Семенов С.Е., Малева О.В., Трубникова О.А., Коков А.Н.

Научно-исследовательский институт комплексных проблем сердечно-сосудистых заболеваний, Кемерово, Россия.

Цель исследования. Изучение динамики показателей клеточной перфузии головного мозга по данным ОЭКТ после проведения симультанного хирургического вмешательства на брахиоцефальных и венечных артериях, исследование влияния потенциально травмирующих факторов оперативного вмешательства на регионарный мозговой кровоток (рМК).

Материал и методы. Были проанализированы данные перфузии головного мозга у 22 пациентов с мультифокальным атеросклерозом, которым выполнялось симультанное вмешательство в условиях искусственного кровообращения (ИК) на венечных и каротидных артериях. ОЭКТ головного мозга выполнялась с радиофармпрепаратом99mTc-HMPAO (Церетек).

Результаты. Выявлена умеренная обратная корреляционная связь между временем ИК, временем пережатия аорты и показателями рМК в левой затылочной доле, в верхних отделах левой лобной и левой теменной доли (R= -0,661, p=0,001), умеренная прямая связь между временем пережатия сонных артерий и показателями рМК в области базальных ядер справа и слева, в нижних отделах обеих лобных долей, в верхних отделах затылочных и теменных долей (R=0,592, p=0,005). Анализ до и послеоперационных показателей рМК выявил следующие статистически значимые изменения: увеличение в левой височной доле, p=0,015, снижение в правой затылочной доле, p=0,044, снижение в верхнем отделе правой теменной доли, p=0,042, и в верхнем отделе левой теменной доли, p=0,014.

Заключение. Симультанные оперативные вмешательства на брахиоцефальных и венечных артериях могут сопровождаться снижением регионарного мозгового кровотока в правой затылочной доле и в верхних отделах обеих теменных долей, увеличением показателей перфузии в левой височной доле.

Потенциально травмирующие факторы оперативного вмешательства (продолжительность искусственного кровообращения, время пережатия аорты и сонных артерий) вызывают значимые изменения кровотока в определенных областях головного мозга, которые зависят от времени воздействия и должны учитываться как факторы риска послеоперационных локальных нарушений гемодинамики.

Ключевые слова: ОЭКТ, симультанное хирургическое вмешательство, регионарный мозговой кровоток, время пережатия аорты, искусственное кровообращение.

Контактный автор: Короткевич А.А., e-mail: koroaa@kemcardio.ru

Для цитирования: Короткевич А.А., Семенов С.Е., Малева О.В., Трубникова О.А., Коков А.Н. Топография изменений перфузии головного мозга после симультанных вмешательств на венечных и брахиоцефальных артериях. REJR 2021; 11(3):25-34. DOI: 10.21569/2222-7415-2021-11-3-25-34.

Статья получена: **15.05.20** **Статья принята:** **25.03.21**

TOPOGRAPHY OF CHANGES IN BRAIN PERFUSION AFTER SIMULTANEOUS INTERVENTIONS IN THE CORONARY AND BRACHIOCEPHALIC ARTERIES

Korotkevich A.A., Semenov S.E., Maleva O.V., Trubnikova O.A., Kokov A.N.

Research Institute for Complex Issues of Cardiovascular Diseases. Kemerovo, Russia.

Purpose. To study of the dynamics of indicators of cell perfusion of the brain according to SPECT after simultaneous surgery on the brachiocephalic and coronary arteries, study of the impact of potentially traumatic factors of surgical intervention on regional cerebral blood flow.

Material and methods. Brain perfusion data were analyzed in 22 patients with multifocal atherosclerosis who underwent simultaneous intervention in conditions of cardiopulmonary bypass on the coronary and brachiocephalic arteries. SPECT of the brain was performed with a radiopharmaceutical 99mTc-HMPAO (Ceretec).

Results. A moderate inverse correlation was found between the time of cardiopulmonary bypass, time of aortic compression, and CBF in the left occipital lobe, in the upper parts of the left frontal and left parietal lobes (R= -0,661, p=0,001), moderate direct correlation between time clamping of the carotid arteries and CBF in the region of the basal nuclei on the right and left, in the lower parts of both frontal lobes, in the upper parts of the occipital and parietal lobes (R=0,592, p=0,005). The analysis of pre and postoperative CBF revealed the following statistically significant changes: an increase in the left temporal lobe, p=0,015, a decrease in the right occipital lobe, p=0,044, a decrease in the upper part of the right parietal lobe, p=0,042, and in the upper part of the left parietal lobe, p=0,014.

Conclusion. Simultaneous surgical interventions on the brachiocephalic and coronary arteries are accompanied by a decrease in regional cerebral blood flow in the right occipital lobe and in the upper divisions of both parietal lobes, and an increase in perfusion in the left temporal lobe. Potentially traumatic factors of surgical intervention (duration of cardiopulmonary bypass, time of clamping of the aorta and carotid arteries) cause significant changes in blood flow in certain areas of the brain, which depend on the time of exposure and should be considered as risk factors for postoperative local hemodynamic disorders.

Keywords: SPECT, simultaneous surgery, cerebral blood flow, aortic clamping time, cardiopulmonary bypass.

Corresponding author: Korotkevich A.A., e-mail: koroaa@kemcardio.ru

For citation: Korotkevich A.A., Semenov S.E., Maleva O.V., Trubnikova O.A., Kokov A.N. Topography of changes in brain perfusion after simultaneous interventions in the coronary and brachiocephalic arteries. REJR 2021; 11(3):25-34. DOI: 10.21569/2222-7415-2021-11-3-25-34.

Received: **15.05.20** **Accepted:** **25.03.21**

Проблема мультифокального атеросклероза на сегодняшний день обсуждается во многих работах и актуальность ее бесспорна [1]. Одним из наиболее тяжелых видов мультифокального атеросклероза является сочетанное поражение коронарного и каротидного бассейнов, а его клинические проявления, такие как острое нарушение мозгового кровообращения и ишемическая болезнь сердца, по данным ВОЗ являются одними из основных причин смертности и инвалидизации населения во всем мире [2, 3]. Современные тенденции в выборе кардиохирургической тактики и анестезиологического пособия существенно увеличили объемы оперативных вмешательств и расширили возрастную категорию оперируемых, однако проблема неврологических осложнений не только не теряет своей актуальности, а напротив, находится на новом витке изучения [4].

Однофотонно-эмиссионная компьютерная томография (ОЭКТ) применяется как метод функциональной нейровизуализации, позволяющий неинвазивно изучать различные физиологические и патофизиологиче-

ские процессы, протекающие в головном мозге, посредством изучения распределения радиофармпрепарата (РФП), отражающего региональную гемодинамику [5]. Полученные данные объективно отражают состояние рМК, несут важную информацию для клинических специалистов, а также в определенной степени дополняют наиболее распространенные методы структурной нейровизуализации, в частности КТ и МРТ [6]. На сегодняшний деньпо мнению ряда авторов данная методика доказала свою ценность в ведении пациентов кардио- и ангиохирургического профиля при должном соблюдении методики проведения исследования и аккуратной интерпретации полученной информации [7]. Некоторые исследователи, при анализе результатов каккаротидной эндартерэктомии, так и коронарного шунтирования, подчеркивают чувствительность метода ОЭКТ в оценке церебральной перфузии [8]. Кроме того, радиоизотопная диагностика позволяет проводить расширенные исследования для оценки нейронной активности в различных областях головного мозга на фоне нейроактивационных и фармакологических проб, что позволяет изучать вариации регионального мозгового кровотока в различных условиях, способствует исследованию сенсорной, моторной и когнитивной активности в норме и при патологии головного мозга [9].

Цель исследования.

Изучение динамики показателей клеточной перфузии головного мозга по данным ОЭКТ после проведения симультанного хирургического вмешательства набрахиоцефальных и венечных артериях, исследование влияния потенциально травмирующих факторов оперативного вмешательства на рМК.

Материал и методы.

В ходе исследования были проанализированы данные перфузии головного мозга у 22 пациентов, средний возраст которых составлял 64±6,5 лет, из них 18% женщины (n=4) и 82% мужчины (n=18). У всех обследуемых по данным дополнительных методов обследования были выявлены гемодинамически значимые стенозы внутренних сонных и коронарных артерий. У 15 пациентов (68%) имелась стенокардия 2 ФК, у 5 пациентов (23%) – 3 ФК, у 2 пациентов (9%) – безболевая ишемия миокарда. У 17 обследуемых (77%) присутствовал постинфарктный кардиосклероз. У 6 пациентов (27%) в анамнезе перенесенная ОНМК. Хирургической тактикой лечения для всех пациентов было выбрано симультанное вмешательство: односторонняя каротидная эндартерэктомия (в 10 случаев справа и в 12 случаев слева), аортокоронарное и маммарокоронарное шунтирование в условиях искусственного кровообращения. Искусственное кровообращение длилось 83,19±21,22 мин, время пережатия аорты составило 53,24±15,35 мин, время пережатия сонных артерий 25,55±3,66 мин.

Исследование проводилось на аппарате Discovery NM/CT 670 (GE Medical Systems, Israel. Для получения данных использовали низкоэнергетические коллиматоры высокого разрешения (LEHR), время на проекцию 30 сек, матрица 128x128. Для выполнения ОЭКТ использовался РФП, проникающий через гематоэнцефалический барьер,99mTc-HMPAO (“Церетек”), вводимая доза составляла 740 МБк. Исследование у каждого пациента выполнялось два раза: до хирургической коррекции и на 5-7 сутки послеоперации. Для реконструкции изображений использовали итеративный алгоритм OSEM/MLEM, фильтр Butterworth.

Анализировались 12 последовательных срезов головного мозга толщиной 6мм в аксиальной проекции, областью интереса являлись корковые зоны лобных, височных, затылочных, теменных долей, область базальных ядер и таламусы. Для анализа использовали показатели церебрального кровотока, рассчитанные по отношению к референсной зоне, в качестве которой выступал мозжечок. Распределение индикатора в корковых зонах в срезе оценивали с использованием 8-сегментарной модели в программе Brain SPECT на рабочей станции Xeleris.

Для модификации данных ОЭКТ в показатели рМК в мл/100г/мин применялась трехкомпонентная модель кинетики N. Lassen и соавт. [10].

Анализ полученных данных осуществляли в программе STATISTICA 10.0 (StatSoft, Inc.), использовалась описательная и непараметрическая статистика. Результаты в работе показаны как среднее арифметическое число и стандартное отклонение. Различия между зависимыми выборками до и после оперативного вмешательства оценивали посредством критерия Вилкоксона. Для количественной оценки статистического изучения связи между явлениями использовали коэффициент ранговой корреляции Спирмена. Для оценки различия между двумя независимыми выборками использовали критерий Манна-Уитни. Уровень значимости p принимали равным менее 0,05.

Результаты.

Изменения показателей регионального мозгового кровотока после симультанного вмешательства в различной степени выраженности наблюдались у всех пациентов

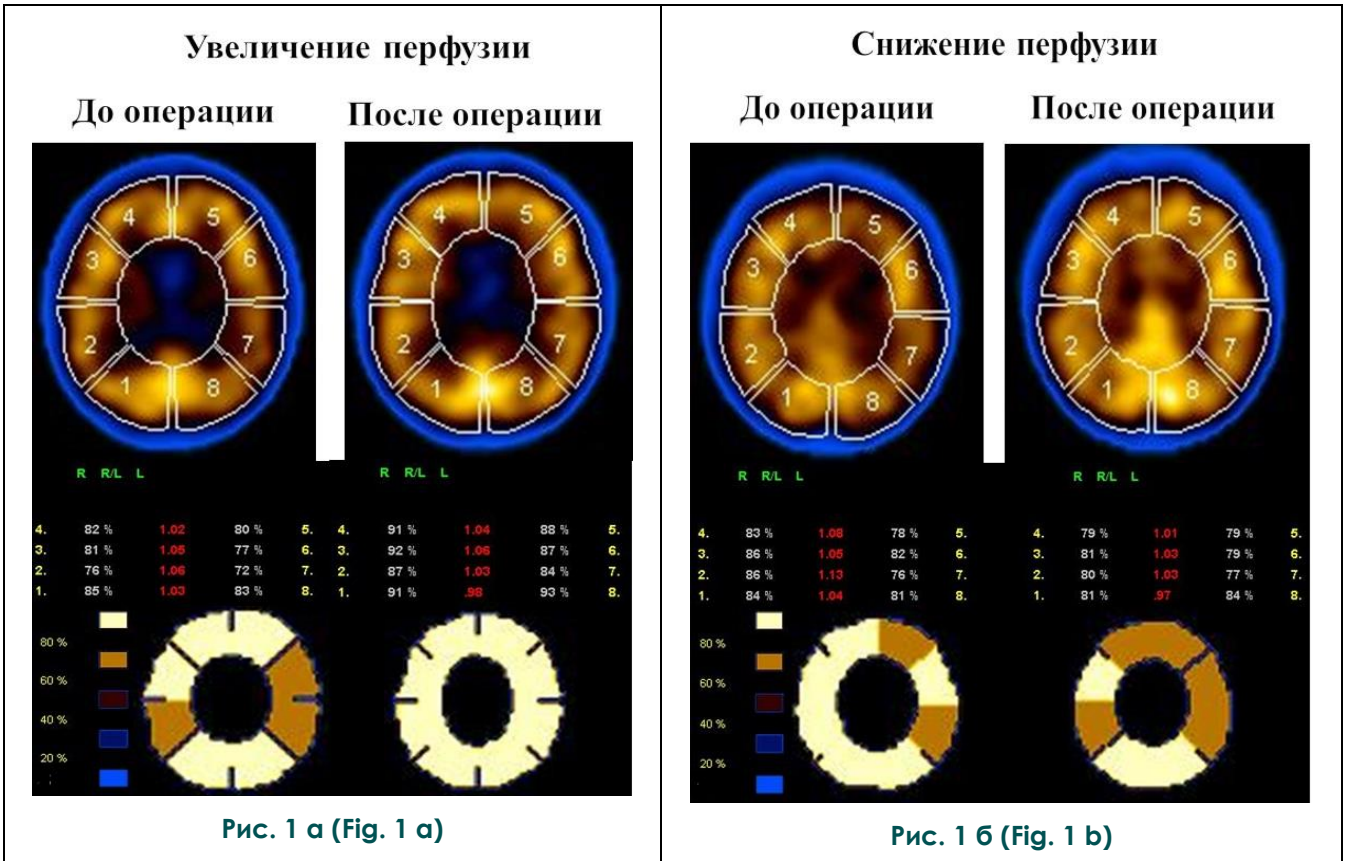

Рис. 1 а (Fig. 1 a)

Рис. 1 б (Fig. 1 b)

Рис. 1. ОФЭКТ, аксиальные срезы головного мозга.

Динамика показателей рМК: а – увеличение значений рМК в послеоперационном периоде, б – снижение значений рМК в послеоперационном периоде.

Fig. 1. SPECT, axial brain slices.

Dynamics of CBF: a – increase in CBF in the postoperative period, b – decrease in CBF in the postoperative period.

(рис. 1).

Анализ перфузии головного мозга у 22 пациентов выявил следующие статистически значимые изменения показателей рМК после операции в сравнении с дооперационными (табл. 1): увеличение в левой височной доле от 44,86±3,23 мл/100г/мин на дооперационном этапе до 46,82±3,53 мл/100г/мин после операции (p=0,015), снижение показателей CBF в правой затылочной доле от 50,14±6,31 мл/100г/мин до 47,55±4,88 мл/100г/мин (p=0,044), в верхнем отделе правой теменной доли от 38,09±5,91 мл/100г/мин до 36,41±5,71 мл/100г/мин (p=0,042), в верхнем отделе левой теменной доли 42,5±4,5 мл/100г/мин до 40,41±4,39 мл/100г/мин (p=0,014).

Корреляционный анализ данных после оперативного вмешательства показал статистически значимую умеренную обратную связь между временем ИК и показателями рМК в верхнем отделе левой лобной доли (R= -0,472, p=0,031), в левой затылочной доле (R= -0,446, p=0,043), в верхнем отделе левой теменной доли (R= -0,661, p=0,001); умеренную обратную корреляционную связь между временем пережатия аорты и показателями перфузии в левой затылочной доле (R= -0,452, p=0,04), верхних отделах левой теменной доли (R= -0,529, p=0,014); умеренную прямую корреляционную связь между временем пережатия сонных артерий и показателями CBF в области базальных ядер справа (R=0,594, p=0,005) и слева (R=0,469, p=0,032), в нижних отделах обеих лобных долей, справа (R=0,509, p=0,018) и слева (R=0,435, p=0,049), в верхних отделах обеих затылочных долей, справа (R=0,448, p=0,042) и слева (R=0,54, p=0,012), в верхних отделах обеих теменных долей, справа (R=0,574, p=0,007) и слева (R=0,592, p=0,005).

Для изучения связи между показателями рМК и временем ИК мы разделили 21 пациента на 3 группы в зависимости от про-

Таблица №1. Показатели рМК в изучаемых зонах головного мозга.

Зоны	Правое полушарие		Левое полушарие	
	До операции	После операции	До операции	После операции
Височная доля	44,09±4,87	45,45±4,47 p=0,286236	44,86±3,23	46,82±3,53 p=0,014773
Лобная доля	46,68±5,15	47,05±4,03 p=0,531553	44,77±4,91	45,01±3,61 p=0,820222
Теменная доля (верхние отделы)	38,09±5,91	36,41±5,71 p=0,041889	42,5±4,5	40,41±4,39 p=0,013742
Затылочная доля	50,14±6,31	47,55±4,88 p=0,043805	47,73±7,22	46±4,94 p=0,223789
Таламус	62,41±8,94	63,64±9,91 p=0,643519	63,36±7,56	62,36±6,87 p=0,848395
Базальные ядра	59,73±8,06	64,55±9,51 p=0,171240	61,88±8,7	63,64±9,16 p=0,304587

должительности ИК: в первой группе (n=7) ИК составило 50-70 мин, во второй (n=9) – 70-90 мин, в третьей (n=5) - длительность ИК более 100 мин, один пациент не вошел в группы по причине отсутствия данных по времени ИК. Анализ рМК в послеоперационном периоде показал статистически значимое различие между 1-й и 2-й группами (p=0,011), показатели CBF во 2-й группе ниже на 6,49 мл/100г/мин, между 1-й и 3-й группами (p=0,006), показатели CBF в 3-й группе ниже на 10,71 мл/100г/мин, показатели 2-й и 3-й групп между собой статистически не различались. В дооперационном периоде у пациентов из 1-й и 2-й групп, 2-й и 3-й групп различий не отмечалось, показатели рМК в 3-й группе были статистически значимо ниже показателей в 1й группе на 8,37 мл/100г/мин (p=0,015). Таким образом, можно сделать вывод, что увеличение времени ИК ведет к ухудшению перфузии в левой затылочной доле, в верхних отделах левой лобной и левой теменной доли (рис. 2).

Для изучения связи между показателями рМК и временем пережатия аорты мы разделили 20 пациентов на 3 группы в зависимости от продолжительности пережатия аорты: в первой группе время пережатия аорты составило менее 43 мин (n=6), во второй (n=7) – 43-58 мин, в третьей (n=7) – 59-75 мин, два пациента не вошли в группы по причине отсутствия данных по временем пережатия аорты. Анализ рМК в послеоперационном периоде показал статистически значимое различие между 1-й и 3-й группами (p=0,022), показатели CBF в 3-й группе ниже на 6,62 мл/100г/мин, остальные группы между собой статистически значимо не различались. В дооперационном периоде статистически значимых различий показателей CBF у пациентов из этих групп не определялось. Таким образом, можно сделать вывод, что увеличение времени пережатия аорты отрицательно влияет на показатели перфузии головного мозга в левой затылочной доле и в верхних отделах левой теменной доли (рис. 3).

Для изучения связи между показателями рМК и временем пережатия сонных артерий мы разделили 20 пациентов на 2 группы: в первой группе время пережатия сонных артерий составило 19-25 мин (n=11), во второй группе 26-31 мин (n=9), два пациента не вошли в группы по причине отсутствия данных по времени пережатия сонных артерий. Анализ рМК в послеоперационном периоде-

дооперационный период

Mann-Whitney U Test . Marked tests are significant at p <,05000

группы	Z	p-value
1-2	1,693620	0,087496
1-3	2,435994	0,014851
2-3	0,866667	0,386125

послеоперационный период

Mann-Whitney U Test . Marked tests are significant at p <,05000

группы	Z	p-value
1-2	2,540429	0,011072
1-3	2,760793	0,005766
2-3	1,400000	0,161514

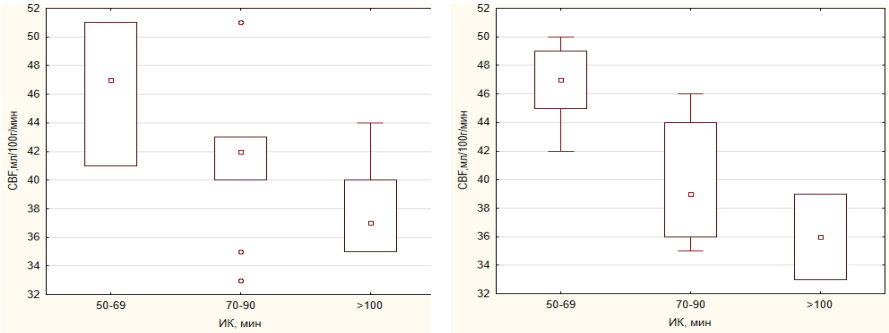

Рис. 2 (Fig. 2)

Рис. 2. Диаграмма размаха.

Различия между показателями рМК у пациентов в зависимости от продолжительности искусственного кровообращения.

Fig. 2. Box plot.

Differences between CBF inpatients depending on the duration of cardiopulmonary bypass.

дооперационный период

Mann-Whitney U Test . Marked tests are significant at p <,05000

группы	Z	p-value
1-2	0,928571	0,353112
1-3	1,785714	0,074146
2-3	0,063888	0,949060

послеоперационный период

Mann-Whitney U Test . Marked tests are significant at p <,05000

группы	Z	p-value
1-2	1,857143	0,063292
1-3	2,285714	0,022272
2-3	0,00	1,000000

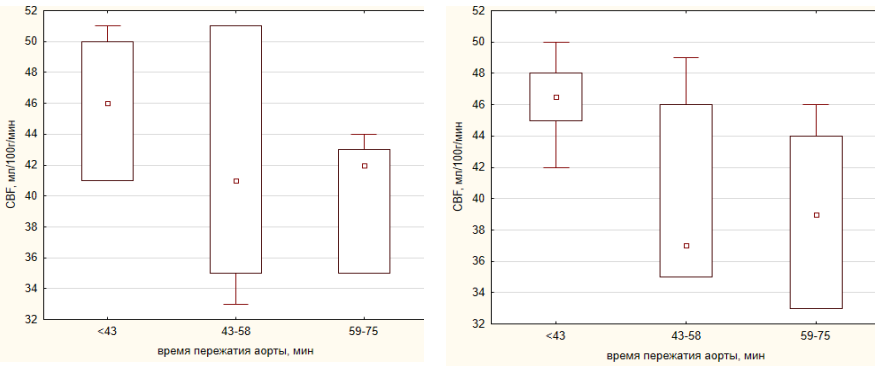

Рис. 3 (Fig. 3)

Рис. 3. Диаграмма размаха.

Различия между показателями рМК у пациентов в зависимости от времени пережатия аорты.

Fig. 3. Box plot.

Differences between CBF in patients depending on the time of aortic clamping.

показал статистически значимое различие между группами (p=0,012), показатели CBF во 2-й группе выше на 4,45 мл/100г/мин. В дооперационном периоде статистически значимых различий показателей CBF у пациентов из этих групп не определялось. Таким образом, можно сделать вывод, что увеличение времени пережатия сонных артерий ведет к увеличению показателей перфузии головного мозга в отдельных областях, что может быть проявлением реперфузионного синдрома (рис. 4).

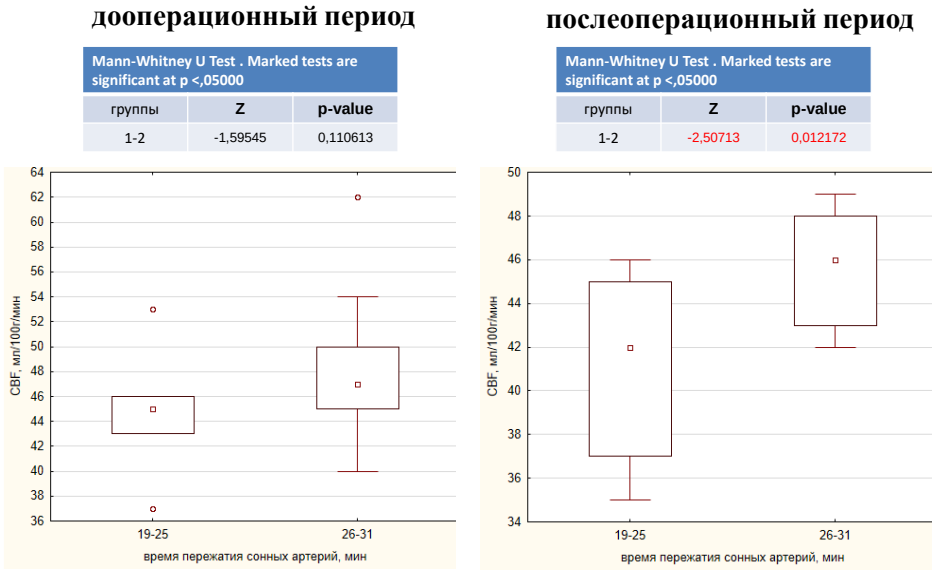

Рис. 4 (Fig. 4)

Рис. 4. Диаграмма размаха.

Различия между показателями рМК у пациентов в зависимости от времени пережатия сонных артерий.

Fig. 4. Box plot.

Differences between CBF in patients depending on the time of carotid artery clamping.

Обсуждение.

Нейровизуализационные методы играют значимую роль в исследовании патогенетических механизмов развития неврологических осложнений после кардиохирургических вмешательств. Однако, в настоящее время, возможности этих методов в оценке неврологических исходов ограничены из-за их высокой стоимости, что в большей степени относится к ОЭКТ и ПЭТ, и недостаточной изученностью клинического значения получаемой с их помощью информации [11]. Пациенты с атеросклеротическим поражением венечных и брахиоцефальных артерий представляют собой тяжелую группу, у которой проявления мультифокального атеросклероза сочетаются с большим разнообразием комбинаций из сопутствующей патологии, поэтому долгие годы ведутся диспуты о правильном выборе тактики реваскуляризации для них. Одномоментная хирургическая коррекция на двух сосудистых бассейнах подразумевает увеличение длительности операции и анестезиологического пособия, что, по данным литературы, сопряжено с повышенным риском возникновения осложнений как со стороны сердца, так и со стороны головного мозга. Адекватный выбор нейровизуализации позволяет своевременно диагностировать неврологические нарушения в послеоперационном периоде, а, следовательно, и корректировать терапию для их устранения, а также в определенной степени может сыграть роль при выборе оптимальной хирургической тактики на дооперационном этапе. С этой позиции ОЭКТ представляет собой определенный интерес. Данный метод хоть и не обладает высоким пространствен-

ным разрешением для оценки морфологической структуры, однако позволяет получить данные о функциональном состоянии головного мозга одновременно на всех уровнях. Анализ литературы показывает, что метод ОЭКТ успешно применяют у пациентов с атеросклеротическими изменениями сонных и коронарных артерий для оценки состояния головного мозга на дооперационном этапе. Большинство этих исследований представляет ОЭКТ как метод оценки функционального резерва церебрального кровотока, а полученные данные используют как один из критериев при выборе оптимальной хирургической тактики, однако работы, раскрывающие собственно динамику изменений перфузии после симультанных вмешательств, встречаются редко [12]. Выявленное нами, снижение перфузии по данным ОЭКТ в отдельных зонах головного мозга после симультанного вмешательства в условиях ИК может быть обусловлено различными факторами, такими как микроэмболия сосудов головного мозга, развитие транзиторной ишемии вследствие снижения перфузионного давления во время проведения ИК [13]. Так, по мнению некоторых авторов, неврологические осложнения, возникшие при проведении коронарного шунтирования, даже у пациентов с атеросклеротическими изменениями сонных артерий, являются следствием сердечной эмболии или значительного атероматоза восходящей аорты [14]. Выявленная нами прямая связь между временем пережатия сонных артерий и увеличением показателей рМК может быть проявлением реперфузионного синдрома, при котором наблюдается увеличение перфузии, обусловленное повышением кровотока в бассейне стенозированной до операции артерии, развивающимся после КЭ и превышающим метаболические потребности мозга [15, 16]. Одним из важнейших свойств головного мозга является механизм ауторегуляции, отвечающий за поддержание церебрального кровотока на определенном уровне. При наличии длительно существующих стенозов каротидных артерий могут возникнуть нарушения механизмов ауторегуляции, что, по мнению ряда авторов, создает предпосылки для развития неврологических осложнений в послеоперационном периоде, к которым относят не только ишемические изменения вследствие тромбоза, эмболии и гипоперфузии головного мозга на фоне длительного пережатия сонных артерий, но и гиперперфузию головного мозга в послеоперационном периоде на фоне дезорганизации ауторегуляторных механизмов [17]. Полученные данные несомненно требуют сопоставления с клинической картиной, так как на сегодняшний день литературные данные указывают на то, что основным методом диагностики когнитивных нарушений у пациентов кардиохирургического профиля остается нейропсихологическое тестирование [18]. В то же время исследователи отмечают, что не каждый нейропсихологический тест обладает достаточной чувствительностью для выявления послеоперационных неврологических изменений головного мозга, поэтому накопление данных в области нейровизуализационных методик будет способствовать появлению дополнительных диагностических признаков когнитивной дисфункции [19].

Заключение.

Полученные данные свидетельствуют, что симультанные оперативные вмешательства на брахиоцефальных и венечных артерияхмогут сопровождаться снижением регионарного мозгового кровотока в правой затылочной доле и в верхних отделах обеих теменных долей, увеличением показателей перфузии в левой височной доле.

Потенциально травмирующие факторы оперативного вмешательства (продолжительность искусственного кровообращения, время пережатия аорты и сонных артерий) вызывают значимые изменения кровотока в определенных областях головного мозга, которые зависят от времени воздействия и должны учитываться как факторы риска послеоперационных локальных нарушений гемодинамики.

Источник финансирования и конфликт интересов.

Авторы заявляют об отсутствии конфликта интересов

Прозрачность финансовой деятельности: никто из авторов не имеет финансовой заинтересованности в представленных материалах и методах.

Исследование в рамках фундаментальной темы НИИ КПССЗ «Мультифокальный атеросклероз и коморбидные состояния. Особенности диагностики, управления рисками в условиях крупного промышленного региона Сибири».

Список литературы:

1. Авилова М.В., Космачева Е.Д. Мультифокальный атеросклероз: проблема сочетанного атеросклеротического поражения коронарного и брахиоцефального бассейнов. Креативная кардиология. 2013; 7 (1): 5-13.

2. Чарчян Э.Р., Степаненко А.Б., Белов Ю.В., Генс А.П., Кабанова М.Н., Тураев М.М. Одномоментные хирургические вмешательства на коронарном и каротидном бассейнах в лечении мультифокального атеросклероза. Кардиология. 2014; 54 (9): 46-51.

3. Данилович А.И., Р.С. Тарасов Р.С. Реваскуляризация головного мозга и миокарда при мультифокальном атеросклерозе: современный взгляд на проблему. Патология кровообращения и кардиохирургия. 2019; 23 (4): 26-36. DOI: 10.21688/1681-3472-2019-4-26-36

4. Мороз В.В., Корниенко А.Н., Мозалёв А.С., Парфенюк А.В., Шахмаева С.В. Проблема повреждения головного мозга при кардиохирургических вмешательствах в условиях искусственного кровообращения. Общая реаниматология. 2008; 4 (4): 16-20.

5. Семенов С.Е., Хромов А.А., Портнов Ю.М., Нестеровский А.В. Исследование перфузии при нарушениях церебрального кровообращения. Часть I (история, основные постулаты и методы изучения). Обзор. Комплексные проблемы сердечно-сосудистых заболеваний. 2016; 5 (1): 95-102. DOI: 10.17802/2306-1278-2016-1-95-102

6. Catafau A.M. Brain SPECT in clinical practice. Part I: Perfusion. The Journal of Nuclear Medicine. 2001; 42 (2): 259-271.

7. Асланиди И.П., Пышкина Л.И., Сергуладзе Т.Н. Современные возможности исследования мозгового кровообращения и уровня церебральной перфузии у больных с окклюзирующими поражениями брахиоцефальных артерий. Вестник российского государственного медицинского университета. 2012; 4: 32-37.

8. Degirmenci B., Durak H., Hazan E., Karabay O., Derebek E., Yilmaz M., Ozbilek E., Oto O. The effect of coronary artery bypass surgery on brain perfusion. J Nucl Med. 1998; 39 (4): 587-91.

9.Бабиянц А.Я., Хананашвили Я.А. Мозговое кровообращение: физиологические аспекты и современные методы исследования. Журнал фундаментальной медицины и биологии. 2018; 3: 46-54.

10. Lassen N.A., Andersen A.R., Friberg L., Paulson O.B. The retention of [99mTc]-d,l-HM-PAO in the human brain after intracarotid bolus injection: a kinetic analisis. Journal of Cerebral Blood Flow and Metabolism. 1988; 8: 13-22. DOI: 10.1038/jcbfm.1988.28

11. Бокерия Л.А., Голухова Е.З., Полунина А.Г., Брескина Н.Ю. Методы оценки неврологических исходов в кардиохирургии. Грудная и сердечно-сосудистая хирургия. 2005; 2: 8-14.

12. Кузнецов М.С., Козлов Б.Н., Насрашвили Г.Г., Панфилов Д.С., Плотников М.П., Андриянова А.В. и др. Анализ результатов хирургического лечения сочетанного атеросклеротического поражения сонных и коронарных артерий. Комплексные проблемы сердечно-сосудистых заболеваний. 2016; 5 (3): 35-42. DOI: 10.17802/2306-1278-2016-3-35-42

13. Ефимова Н.Ю., Чернов В.И., Ефимова И.Ю., Ахмедов Ш.Д., Лишманов Ю.Б. Изменение мозгового кровотока и когнитивной функции у больных, перенесших операцию коронарного шунтирования в условиях искусственного кровообращения. Кардиология. 2015; 55 (6): 40-46.

14. Сигаев И.Ю., Кудашев И.Ф., Керен М.А., Казарян А.В., Старостин М.В., Морчадзе Б.Д. Выбор оптимальной тактики хирургического лечения при выполнении сочетанных операций каротидной эндартерэктомии и коронарного шунтирования в аспекте снижения частоты неврологических осложнений. Клиническая физиология кровообращения. 2017; 14 (1): 31-38. DOI: 10.24022/1814-6910-2017-14-1-31-38

15. Белов Ю.В., Медведева Л.А., Загорулько О.И., Комаров Р.Н., Дракина О.В. Нейрокогнитивные и психоэмоциональные расстройства у пациентов с атеросклерозом внутренних сонных артерий в послеоперационном периоде после каротидной эндартерэктомии. Кардиология и сердечно-сосудистая хирургия. 2015; 8 (4): 37-42. DOI: 10.17116/kardio20158437-42

16. Кокшин А.В., Немировский А.М., Данилов В.И. Синдром церебральной гиперперфузии у пациентов со стенозирующими и окклюзирующими поражениями внутренних сонных артерий после хирургического лечения. Обзор литературы. Неврологический вестник. 2018; 50 (4): 44-51.

17. Кузнецов М.Р., Федин А.И., Каралкин А.В., Фролов К.Б., Куницын Н.В., Юмин С.М. и др. Эффективность фармакологического прекондиционирования при каротидной эндартерэктомии. Журнал неврологии и психиатрии им. С.С. Корсакова. 2016; 116 (2): 34-41. DOI: 10.17116/jnevro20161162134-41

18. Алексеева Т.М., Портик О.А. Особенности диагностики послеоперационной когнитивной дисфункции у пациентов после кардиохирургических вмешательств (обзор литературы). Consilium medicum. 2018; 20 (10): 86-90. DOI: 10.26442/2075-1753_2018.10.86-90

19. Бокерия Л.А., Голухова Е.З., Полунина А.Г., Бегачев А.В., Лефтерова Н.П. Когнитивные нарушения у кардиохирургических больных: неврологические корреляты, подходя к диагностике и клиническое значение. Креативная кардиология. 2007; 1-2: 231-243.

References:

1. Avilova M.V., Kosmacheva E.D. Multifocal atherosclerosis: the problem of combined atherosclerotic lesion of arteries. Creative Cardiology. 2013; 7 (1): 5-13 (in Russian).

2. Charchyan E.R., Stepanenko A.B, Belov Yu.V., Gens A.P., Kabanova M.N., Turayev M.M. One-stage carotid and coronary artery surgeries in the treatment of multifocal atherosclerosis. Kardiologiia. 2014; 54 (9): 46-51(in Russian).

3. Danilovich A.I., Tarasov R.S. A modern view on revascularisation of brain and myocardium in patients with multifocal atherosclerosis: A review. Circulation pathology and cardiac

surgery. 2019; 23 (4): 26-36 DOI: 10.21688/1681-3472-2019-4-26-36 (in Russian).

4. Moroz V.V., Korniyenko A.I., Mozalev A.S., Parfenyuk A.V., Shakhmayeva S.V. Problem of Brain Injury during Cardiosurgical Interventions Under Extracorporeal Circulation. General Reanimatology. 2008; 4 (4): 16-20 (in Russian).

5. Semenov S.E., Khromov A.A., Portnov Yu.M., Nesterovskiy A.V. The cerebral perfusion of circulation disturbances. Part I (history, the basic postulates and methods of research). Review. Complex Issues of Cardiovascular Diseases. 2016; 5 (1): 95-102 DOI: 10.17802/2306-1278-2016-1-95-102 (in Russian).

6. Catafau A.M. Brain SPECT in clinical practice. Part I: Perfusion. The Journal of Nuclear Medicine. 2001; 42 (2): 259-271.

7. Aslanidi I.P., Pyshkina L.I., Serguladze T.N. Present capabilities of brain circulation evaluation and level of cerebral perfusion in patients with brachiocephalic arteries occlusive disease. Bulletin of Russian State Medical University. 2012; 4: 32-37 (in Russian).

8. Degirmenci B., Durak H., Hazan E., Karabay O., Derebek E., Yilmaz M., Ozbilek E., Oto O. The effect of coronary artery bypass surgery on brain perfusion. J Nucl Med. 1998; 39 (4): 587-91.

9. Babiyants A.Ya., Khananashvili Ya.A. Cerebral circulation: physiological aspects and modern research methods. Zhurnal fundamental'noy meditsiny i biologii. 2018; 3: 46-54 (in Russian).

10. Lassen N.A., Andersen A.R., Friberg L., Paulson O.B. The retention of [99mTc]-d,l-HM-PAO in the human brain after intracarotid bolus injection: a kinetic analisis. Journal of Cerebral Blood Flow and Metabolism. 1988; 8: 13-22. DOI: 10.1038/jcbfm.1988.28

11.Bockeria L.A., Golukhova Ye. Z., Polunina A.G., Breskina Yu. Methods for assessing neurological outcomes in 8 cardiosurgery. Russian journal of thoracic and cardiovascular surgery. 2005; 2: 8-14 (in Russian).

12. Kuznetsov M.S., Kozlov B.N., Nasrashvili G.G., Panfilov D.S., Plotnikov M.P., Andiyanova A.V. et al. Analysis of the surgical outcomes of combined atherosclerotic lesions of carotid and coronary arteries. Complex Issues of Cardiovascular Diseases. 2016; 5 (3): 35-42 DOI: 10.17802/2306-1278-2016-3-35-42 (in Russian).

13. Efimova N., Chernov V., Efimova I., Akhmedov Sh., Lishmanov Yu. Changes in cerebral blood flow and cognitive function in patients undergoing coronary bypass surgery with cardiopulmonary bypass. Kardiologiia. 2015; 55 (6): 40-46 (in Russian).

14. Sigaev I.Yu., Kudashev I.F., Keren M.A., Kazaryan A.V., Starostin M.V., Morchadze B.D. Determinations of the optimal surgical treatment simultaneous operations perform of carotid endarterectomy and coronary artery bypass grafting in the aspect of reducing the incidence of neurological complications. Clinical physiology of circulation. 2017; 14 (1): 31-38. DOI: 10.24022/1814-6910-2017-14-1-31-38 (in Russian).

15. Belov Yu.V., Medvedeva L.A., Zagorul'ko O.I., Komarov R.N., Drakina O.V. Postoperative neurocognitive and psychoemotional disorders in patients with internal carotid arteries atherosclerosis after carotid endarterectomy. Russian journal of cardiology and cardiovascular surgery. 2015; 8 (4): 37-42 DOI: 10.17116/kardio20158437-42(in Russian).

16. Kokshin A.V., Nemirovsky A.M., Danilov V.I. Cerebral hyperperfusion syndrome in patients with stenotic and occlusive lesion internal carotid arteries after surgery. Literature review. Nevrologicheskiy vestnik. 2018; 50 (4): 44-51 (in Russian).

17. Kuznetsov M.P., Fedin A.I., Karalkin A.V., Frolov K.B., Kunitsin N.V., Yumin S.M. et al. The efficacy of pharmacological preconditioning in carotid endarterectomy. S.S. Korsakov Journal of Neurology and Psychiatry. 2016; 116 (2): 34-41 Doi: 10.17116/jnevro20161162134-41 (in Russian).

18. Alekseeva T.M., Portik O.A. Diagnosic features of postoperative cognitive dysfunction in patients after cardiosurgical interventions (literature review). Consilium medicum. 2018; 20 (10): 86-90 DOI: 10.26442/2075-1753_2018.10.86-90 (in Russian).

19. Bokeriya L.A., Golukhova E.Z., Polunina A.G., Begachev A.V., Lefterova N.P. Cognitive impairment in cardiosurgical patients: neurological correlates, approaching diagnosis and clinical significance. Creative cardiology. 2007; 1-2: 231-243 (in Russian).

ОРИГИНАЛЬНАЯ СТАТЬЯ

МАГНИТНО-РЕЗОНАНСНАЯ ТОМОГРАФИЯ В ДИАГНОСТИКЕ ЭНТЕРОВИРУСНЫХ ЭНЦЕФАЛИТОВ У ДЕТЕЙ

Марченко Н.В., Войтенков В.Б., Горелик Е.Ю., Дубицкий Д.Л., Бедова М.А., Чуркина Д.Н., Овчинников А.С.

ФГБУ Детский научно-клинический центр инфекционных болезней федерального медико-биологического агентства (ФГБУ ДНКЦИБ ФМБА России). г. Санкт-Петербург, Россия.

Цель исследования. Оценка структурных изменений и прогнозирование исхода по данным мультипараметрической магнитно-резонансной томографии (МРТ) головного мозга при энтеровирусных энцефалитах (ЭЭ) у детей.

Материалы и методы. Обследовано 16 детей в возрасте 8,1±4,6 лет с ЭЭ в острый период заболевания и ранней реконвалесценции. Диагноз подтверждён лабораторно (ПЦР ликвора и/или крови). Оценка структурных изменений проводилась с помощью МРТ головного мозга в режимах Т1-ВИ, Т2-ВИ, Flair, Т1-ВИ с контрастированием, а также с DTI (диффузионно-тензорное исследование), DWI (диффузионно-взвешенное исследование) и МР-спектроскопии (МРС).

Результаты. При МРТ в 19% случаев наблюдалось изолированное поражение ствола головного мозга (ГМ), в 37% – поражение ствола ГМ и других отделов, в 13% – поражение других отделов без ствола ГМ, и в 31% – не фиксировалось изменений. В 27% случаев были выявлены изменения по DWI, в 45% – накопление контрастного вещества, в 27% – появление лактата (Lac) в очаге, повышение соотношения Chol/NAA и снижение соотношения NAA/Cr при МРС. Выявлено статистически значимое увеличение ADC в очаге поражения. В динамике зарегистрировано уменьшение показателей ADC в очаге; имелось повышение показателей коэффициента фракционной анизотропии (FA) при DTI, соотношения Chol/NAA и NAA/Cr нормализовалось.

Заключение. Комплексная МРТ позволяет выявить изменения микроструктуры белого вещества в острый период заболевания с оценкой нейрональной плотности, наличия анаэробного глиолиза, дифференцировать наличие цитотоксического и вазогенного отека. При оценке в динамике имеется снижение коэффициента ADC в очаге поражения, свидетельствующее о регрессе отечных изменений и восстановлении функции проводящих систем мозга. Данные МРС свидетельствуют о достоверном восстановлении клеточного метаболизма и, соответственно, о благоприятном исходе заболевания.

Ключевые слова: мультипараметрическая магнитно-резонансная томография, энтеровирусные энцефалиты, головной мозг.

Контактный автор: Марченко Наталья Викторовна, e-mail: gmv2006@mail.ru

Для цитирования: Марченко Н.В., Войтенков В.Б., Горелик Е.Ю., Бедова М.А., Чуркина Д.Н., Дубицкий Д.Л., Овчинников А.С. Магнитно-резонансная томография в диагностике энтеровирусных энцефалитов у детей. REJR 2021; 11(3):35-48. DOI: 10.21569/2222-7415-2021-11-3-35-48.

Статья получена: **08.07.20** **Статья принята:** **25.03.21**

MAGNETIC RESONANCE TOMOGRAPHY IN THE DIAGNOSTICS OF ENTEROVIRAL ENCEPHALITIS IN CHILDREN

Marchenko N.V., Voitenkov V.B., Gorelik E.Yu., Bedova M.A., Churkina D.N., Dubitsky D.L., Ovchinnikov A.S.

Pediatric Research and Clinical Center for Infectious Diseases. Petersburg, Russia.

Purpose. Assessment of structural changes and prediction of outcome according to multiparameter magnetic resonance imaging (MRI) of the brain in children with enterovirus encephalitis (EE).

Material and methods. We examined 16 children aged 8.1 ± 4.6 years with EE in the acute period of the disease and early convalescence. The diagnosis was confirmed with laboratory tests (PCR of cerebrospinal fluid and/or blood). Assessment of structural changes was carried out using brain MRI in T1-WI, T2-WI, Flair, T1-WI modes with contrast, as well as with DTI, DWI and MR-spectroscopy.

Results. According to MRI data, isolated lesion of the brain stem was observed in 19% of cases, the brainstem's damage and the other brain's parts in 37%, damage to other parts without the brain stem in 13%, and there were no changes in MRI in 31% of cases. Changes in DWI were detected in 27% of cases, the accumulation of contrast agent in 45% of cases, the appearance of lactate in the lesion, an increase in the ratio of Chol/NAA and a decrease in the ratio of NAA/Cr by MR spectroscopy were observed in 27% of cases. A significant ADC increase in the lesion was revealed. A decrease in lesion's ADC was revealed in dynamics; there was also an increase in DTI fractional anisotropy, a normalization of the Chol/NAA ratio and the NAA/Cr ratio.

Conclusion. Multiparameter MRI can detect changes in the white matter microstructure in the acute period of the disease with an assessment of neuronal density, the presence of anaerobic gliolysis, and differentiate the presence of cytotoxic and vasogenic edema. In the dynamics, there is a decrease in the ADC coefficient in the lesion, indicating regression of edematous changes and restoration of the function of the brain conducting systems. The results of MR-spectroscopy indicate a reliable restoration of cellular metabolism, and, accordingly, a favorable outcome of the disease.

Keywords: multiparameter magnetic resonance imaging, enteroviral encephalitis, the brain.

Corresponding author: Kapishnikov A.V., e-mail: a.kapishnikov@gmail.com

For citation: Marchenko N.V., Voitenkov V.B., Gorelik E.Yu., Bedova M.A., Churkina D.N., Ovchinnikov A.S. Magnetic resonance imaging in the diagnosis of enteroviral encephalitis in children. REJR 2021; 11(3):35-48. DOI: 10.21569/2222-7415-2021-11-3-35-48.

Received: **08.07.20** **Accepted:** **25.03.21**

Энтеровирусная инфекция у детей достаточно широко распространена, высока значимость энтеровирусов при нейроинфекциях у детей; существует необходимость постоянного мониторинга инфицированности энтеровирусами у детей с нейроинфекциями [1]. Стволовой энцефалит – состояние, которое часто вызывается энтеровирусами, в частности, энтеровирусом 71 (ЭВ 71) [2, 3]. ЭВ-ассоциированный энцефалит отличается тяжелым течением и является частой причиной смерти у пациентов, в том числе у детей [4]. Магнитно-резонансная томография (МРТ) широко применяется для диагностики и прогнозирования данного состояния, неоднократно предпринимались попытки количественной оценки показателей структурного МРТ при нём [5]. При стволовом энцефалите регистрируются определённые характеристики интенсивности сигналов T1 и T2, в частности, усилением её на границе моста и продолговатого мозга [6]. Количество публикаций на тему дифференциальной диагностики стволовых очагов при ЭВ-ассоциированном энцефалите, в особенности по информативности данных мультипараметрической МРТ (исследования в режимах DWI и DTI) невелико, приводимые данные противоречивы [7].

С анатомической точки зрения очаговое повреждение ствола мозга при ЭВ-ассоциированном энцефалите может выглядеть как длинный очаг сложной формы [6, 8]. Он может располагаться в задней части моста, на границе с продолговатым мозгом, степень интенсивности изменений сильно варьирует в зависимости от стадии и выраженности поражения головного мозга [8]. Также может регистрироваться многоочаговое поражение ЦНС, включая ствол. Изменения будут характеризоваться гиперинтенсивным сигналом на Т2-ВИ и Flair, изогипоинтенсивным или изоинтенсивным на Т1-ВИ. Поскольку цитотоксический отек представляет собой перераспределение воды из внеклеточной во внутриклеточную, и нет очевидных изменений Т1- или Т2-изображений, диффузионно-взвешенные изображения (DWI) позволяют достоверно визуализировать данные изменения. Поскольку клетки набухают за счет поступления внеклеточной воды, определяется соизмеримое снижение диффузии [9].

На серии изображений DWI при повышении b-фактора до 1000 и наличии цитотоксического отека будет отмечается повышение интенсивности сигнала и, соответственно, снижение сигнала на суммарной карте с измерением коэффициента диффузии (ADC), при вазогенном же отеке повышения интенсивности сигнала в очаге при факторе b-1000 не будет, как и достоверного снижения сигнала на ADC. В части исследований будет фиксироваться тенденция к повышению значений ADC.

При использовании последовательности DTI и измерении фракционной анизотропии может отмечаться снижение значений FA в очаге поражения с более низкими значениями в остром периоде заболевания, за счет нарушения направленной диффузии протонов вдоль волокон белого вещества мозга и последующем повышении значений в ранний и поздний периоды реконвалесценции. FA является мерой, используемой в диффузионной визуализации, где, как считается, она отражает плотность волокна, диаметр аксонов и процессы миелинирования в белом веществе.

Поэтому, благодаря получаемым данным и их сравнении в динамике, мы можем оценить процессы, происходящие в очаге поражения, в том числе перспективы развития нейродегенерации и нейрорепарации белого вещества головного мозга, проявляющиеся изменением цифровых значений измеряемых коэффициентов в последовательностях DWI и DTI.

При МР-спектроскопии по водороду в острый период заболевания отмечается определенная тенденция в виде появления пика лактата и липидов, увеличение содержания холина и соотношения Cho/Cr, как следствие инфильтрации макрофагов. Также может отмечаться снижение N-ацетиласпартата и соотношения NAA/Cr с последующим его повышением в динамике. Показатели креатина умеренно снижаются или остаются в норме.

Хроническое течение энцефалита будет характеризоваться более значимым снижением N-ацетиласпартата и соотношения NAA/Cr, так как происходит повреждение нейронов и аксонов и снижение креатина, как маркера энергетической стабильности клетки. При этом умеренно увеличится содержание холина и соотношение Cho/Cr, а также увеличится мио-инозитол и соотношение mIns/Cr [10]. Очаги обычно множественные, асимметричные, Т2-гиперинтенсивные и не всегда накапливающие контрастное вещество в режиме Т1 [11].

Исходя из данных различных литературных источников, в настоящее время отсутствует единая точка зрения об истинной диагностической ценности, а также чувствительности методики мультипараметрической МРТ в педиатрической практике при инфекционном поражении головного мозга. В связи с этим, изучение возможностей методик мультипараметрической МРТ (таких как DWI, DTI и МРС) в частности у детей с острым энтеровирусным энцефалитом является важной задачей, которая стоит перед коллективом специалистов отделения лучевой диагностики. Таким образом, окончательной целью исследования явилось установление объективной диагностической ценности различных протоколов при мультипараметрической МРТ головного мозга, получение относительных параметрических критериев измеряемых коэффициентов ADC и FA в очаге и вне очага поражения, соотношений пиков метаболитов при постпроцессинговой обработке данных в острую фазу и фазу ранней реконвалесценции у детей с острым энтеровирусным энцефалитом.

Материалы и методы.

Объектом наблюдения явились дети с энтеровирусным энцефалитом (ЭЭ). Обследовано 16 детей (7 мальчиков и 9 девочек). Средний возраст группы составил 97±55 месяцев, что соответствует 8,1±4,6 лет. В группу сравнения, сопоставимую по полу и возрасту, было включено 20 детей без клинических и МР-признаков поражения центральной нервной системы (средний возраст 95±

40 мес., что соответствует 7,9±3,3 лет). Дети с ЭЭ госпитализировались в клинику ФГБУ ДНКЦИБ ФМБА России в тяжёлом состоянии в острый период ЭВ-ассоциированного энцефалита. Диагноз был подтверждён с помощью лабораторных исследований (ПЦР ликвора и/или крови). Всем детям проводилось МРТ головного мозга с введением контрастного вещества в остром периоде (в среднем на 6 день от развития симптомов) и в периоде ранней реконвалесценции (в среднем на 30 день от развития симптомов).

Оптимизированный протокол мультипараметрической МРТ головного мозга включал программы Т2-ВИ, Flair, SWI (изображения, взвешенные по магнитной восприимчивости), DWI, DTI, МРС, 3DT1-ВИ до и после внутривенного контрастирования. Общее время исследования в среднем составляло 35 минут. При необходимости и с целью исключения двигательных артефактов применялся внутривенный наркоз врачом анестезиологом с мониторингом витальных функций (частота пульса, дыхания, ЭКГ, SpO2) на протяжении всего исследования. Для внутривенного контрастирования использовался парамагнитный контрастный препарат на основе действующего вещества «Гадобутрол», который обладает хорошим профилем безопасности и разрешен к применению у детей всех возрастов. Контрастный препарат вводился внутривенно в дозировке 0,1 ммоль/кг массы тела пациента.

При проведении МРТ использовались такие структурные протоколы, как Т2-ВИ в аксиальной и сагиттальной плоскостях (ИП турбоспиновое эхо), TR 4000 мс, TE 110 мс, FOV 230x230 мм, матрица данных 384x384, NSA=1, толщина среза 4,6 мм, количество срезов 32-48, время сбора данных 5 минут 12 секунд). 3DT1-ВИ до и после внутривенного контрастирования (трехмерная ИП инверсия восстановление TR 7,0 мс TE 3,4 мс, FOV 250x250 мм, матрица данных 252x250 мм, NSA=1, толщина среза 1,8 мм; количество срезов 160; время сбора данных 2 мин. 18 с). Данная последовательность также использовалась для оценки нарушения гематоэнцефалического барьера за счёт использования внутривенного болюсного введения парамагнитного контрастного препарата в стандартной дозировке (0,1 ммоль/кг веса тела), с применением при постпроцессинговой методики цифровой субтракции. Применялся протокол Flair в аксиальной плоскости (ИП инверсия восстановление с подавлением сигнала от свободной жидкости), TR 8500 мс, TE 140 мс, FOV 230x230 мм, матрица данных 240x240, NSA=1, толщина среза 4 мм, количество срезов 24-36, время сбора данных 3 минуты 50 секунд). Данный протокол был оптимизирован за счёт уменьшения времени сбора данных. Он позволяет улучшить качество визуализации и точность в выявлении очагов поражения в веществе головного мозга при энцефалите, предпочтителен при реактивных изменениях мозговых оболочек. Также, оптимизированный Flair протокол включался в набор постконтрастных серий, что повышало чувствительность в выявлении участков отсроченного накопления парамагнитного контраста в очагах поражения и оболочках, таким образом, предоставляло важную информацию о наличии признаков повреждения гематоэнцефалического барьера. Протокол SWI (изображения, взвешенные по магнитной восприимчивости, TR 51 мс TE 12 мс, FOV 230x184 мм, матрица данных 244x118, NSA=1, толщина среза 3,0 мм, количество срезов 60-90, время сбора данных 5 минут 52 секунды), использовался для оценки наличия геморрагий, уточнения характера интрааксиальных кровоизлияний.

Кроме того, при мультипараметрической МРТ проводились DWI (ИП SE-EPI, TR 3646 мс, TE 85 мс, градиенты диффузии b=0, b=500, b=1000 с/мм², EPI-фактор 53, FOV 230x230 мм, матрица данных 152x106, NSA=1, толщина среза 5 мм, количество срезов 23-25, время сбора данных 1 минута 6 секунд, с автоматическим построением карт измеряемого коэффициента диффузии ADC. Протокол DWI в нашем варианте мультипараметрической МРТ был облигатным, и оптимизирован за счёт уменьшения времени сбора данных в трех направлениях с автоматическим построением карт ADC, что ускорило постпроцессинговую обработку данных ургентных пациентов. В то же время, в большинстве детских стационаров инфекционного профиля, протокол DWI являет факультативным и зачастую исключается из набора визуализации МРТ пациентов, в пользу получения структурных последовательностей (Т2-ВИ, Т1-ВИ и FLAIR), что ограничивает возможности высокопольной МРТ в выявлении ишемии мозговой ткани при остром энтеровирусном энцефалите у детей, МРС (многовоксельная МР-спектроскопия по протоколу s2D_PRESS_144, TR 2000 мс, TE 144 мс, FOV, 230x230 мм, матрица данных 23x19, NSA=1 размер вокселя 10x10,1x15 мм, время сбора данных 5 мин. 52 с). При постпроцессинговой обработке данных МРС оценивались относительные соотношения основных нейрометаболитов (Chol/NAA, NAA/Cr и Chol/Cr, Lac) на графике, DTI (ИП

SE-EPI, TR 2919 мс, TE 84 мс, градиенты диффузии b=0, b=500, b=1000 с/мм² в 32 направлениях, EPI-фактор 45, NSA=2, FOV 224x224 мм, матрица данных 92x90, толщина среза 2,5 мм, количество срезов 48-50, время сбора данных 6 минут 8 секунд). При постпроцессинговой обработке данных DTI осуществлялось построение карт фракционной анизотропии, трактография проводящих путей головного мозга. При выявлении очаговых изменений в веществе головного мозга в ходе постпроцессинговой обработки данных диффузионных последовательностей проводилось измерение значений коэффициентов ADC и FA в очаге поражения и вне очага в контрлатеральном полушарии головного мозга.

Статистическая обработка данных осуществлялась с помощью прикладного программного обеспечения: Microsoft Excel, Statistica 10. Учитывая небольшой размер выборки, для оценки разницы между двумя независимыми выборками использовался непараметрический U-критерий Манна-Уитни, уровень значимости принят p=0,05.

Все участники подписывали информированное согласие об участии в исследовании, его цель была полностью им объяснена. Работа выполнялась в соответствии с этическими нормами Хельсинкской декларации Всемирной медицинской ассоциации «Этические принципы проведения научных медицинских исследований с участием человека» с поправками 2013 г. и «Правилами клинической практики в Российской Федерации», утверждёнными Приказом Минздрава РФ №266 от 19.06.2003 г.

Результаты и обсуждение.

У 11 из 16 пациентов (69%) заболевание проявилось в период с августа по ноябрь, что подтверждает летне-осеннюю сезонность энтеровирусной инфекции. Заболевание чаще развивалось остро – 56%, в остальных наблюдениях – подостро, на протяжении 3-6 суток. У всех детей заболевание манифестировало с инфекционного синдрома, чаще с субфебрильной лихорадкой (63%) и умеренно выраженными симптомами интоксикации. Неврологические проявления выявлялись на 2-4 сутки от развития инфекции. Преобладала очаговая неврологическая симптоматика, имевшая место в остром периоде у 13 из 16 пациентов (81%). Наиболее часто отмечались координаторные нарушения в виде преимущественно туловищной атаксии (63%) и изменения со стороны черепно-мозговых нервов (50%), чаще в виде одностороннего пареза мимической мускулатуры и/или нарушения функции глазодвигательных нервов. У 6 пациентов (38%) имели место парезы, чаще по гемитипу. Общемозговой синдром имел место у 4 больных (25%), из них у 3 отмечалось угнетение сознания до глубокого сопора/комы, что требовало проведения реанимационных мероприятий. У одного из этих пациентов в остром периоде заболевания развились острые симптоматические приступы с формированием в дальнейшем симптоматической (структурной) фармакорезистентной эпилепсии. Менингеальный симптомокомплекс определялся у 7 пациентов (44%) и сопровождался воспалительными изменениями в цереброспинальной жидкости.

В исходе заболевания на 25-35 сутки от манифестации симптомов у 7 пациентов (44%) сохранялась умеренно выраженная очаговая неврологическая симптоматика.

По данным МРТ, в 19% случаев наблюдалось изолированное поражение ствола головного мозга (ГМ), в 37% случаев отмечалось поражение как ствола ГМ, так и других отделов, В 13% случаев выявлено поражение других отделов без вовлечения ствола ГМ, и в 31% случаев по данным МРТ не было выявлено очаговых изменений (рис. 1).

При наличии очагового поражения по данным МРТ форма очагов была диффузной в 90% случаев и в 10% – вытянутой. Все очаги были гиперинтенсивными в T2 и FLAIR режимах, в 55% случаев очаги были гипоинтенсивными в T1-режиме и в 45% – изоинтенсивными (рис. 2). В 27% случаев были выявлены изменения по DWI b1000. В 45% случаев отмечалось накопление контрастного вещества. В 27% случаев выявлено изменение спектра лактата по данным МР-спектроскопии.

По результатам статистической обработки не выявлено значимой разницы значений FA при DTI в очаге в сравнении с контрольной группой, а также по результатам МР-спектроскопии соотношение Chol/Cr значимо не различалось.

Выявлено статистически значимое увеличение ADC в очаге в группе с ЭЭ в сравнении с группой контроля (p=0,03) (рис. 2). Также отмечается изменение соотношения спектров у детей с ЭЭ в сравнении с контрольной группой – статистически значимое повышение соотношения Chol/NAA (p=0,01) и снижение соотношения NAA/Cr (p=0,01) (рис. 3, 4).

При повторном исследовании в динамике зарегистрированы изменения показателей FA при DTI с их повышением, соотношение Chol/Cr значимо не различалось, ADC в очаге достоверно уменьшилось; соотноше-

Рис. 1 а (Fig. 1 a)

Рис. 1 б (Fig. 1 b)

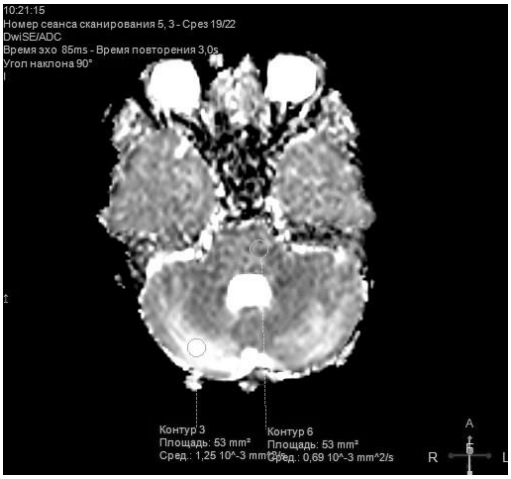

Рис. 1 в (Fig. 1 c)

Рис. 1 г (Fig. 1 d)

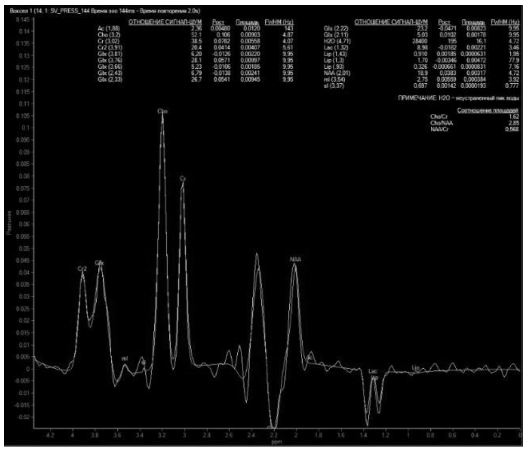

Рис. 1 д (Fig. 1 e)

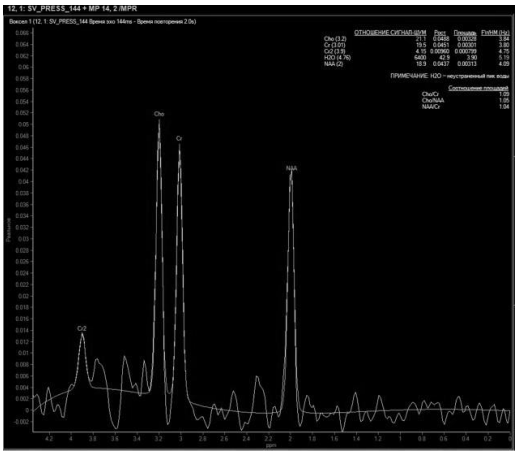

Рис. 1 е (Fig. 1 f)

Рис. 1. МРТ головного мозга. Девочка, 7 лет, диагноз – энтеровирусный энцефалит (а, в, д – острый период заболевания; б, г, е – период ранней реконвалесценции).

а – Flair-ВИ в аксиальной плоскости, исследование в острый период заболевания на 9-й день болезни; визуализируется наличие симметричных зон структурных изменений в гемисферах мозжечка в виде диффузного повышения МР-сигнала;

б – Flair-ВИ в аксиальной плоскости, повторное исследование через 4 недели, частичное нивелирование зон выявленных изменений;

в – ADC-карта, повышение коэффициента диффузии до 1,25х10-3мм2/с в сравнении со значениями в неизмененном участке;

г – ADC-карта, повторное исследование через 4 недели, отмечается снижение коэффициента диффузии до 0,95х10-3 мм2/с.

д – одновоксельная SV_PRESS_144 МР-спектроскопия, определяется: отношения площадей Cho/Cr=1,62; Cho/NAA=2,85, NAA/Cr=0,568, пик NAA в 2 раза ниже пика Cho по высоте, имеется отрицательный пик лактата;

е –одновоксельная SV_PRESS_144 МР-спектроскопия в динамике, отмечается снижение отношения площадей Cho/Cr=1,09; Cho/NAA=1,05, и повышение соотношения площадей NAA/Cr=1,04; пик NAA повышается, отсутствует отрицательный пик лактата.

Fig. 1. MRI tomograms of the brain. A girl, 7 years old, the diagnosis of enteroviral encephalitis (а, в, д – the acute period of the disease; б, г, е – the period of early convalescence).

a – Flair, in the axial plane, when examining in the acute period of the disease on the 9th day of the disease, the presence of symmetric zones of structural changes in the hemispheres of the cerebellum is visualized in the form of a diffuse increase in the MR signal;

b – Flair in the axial plane, when re-examined after 4 weeks, partial leveling of the zones of detected changes;

c – ADC map, an increase in the diffusion coefficient to 1.25x10-3 mm2/s in comparison with the values in the unchanged section;

d – ADC map, after repeated examination after 4 weeks, a decrease in the diffusion coefficient to 0.95x10-3 mm2/s is noted.

e – when performing single-voxel SV_PRESS_144 MR spectroscopy is determined: the area ratio Cho/Cr=1,62; Cho/NAA=2.85; NAA/Cr=0.568; NAA peak 2 times lower than Cho peak in height; there is a negative peak of lactate;

f – when performing single-voxel SV_PRESS_144 MR spectroscopy in dynamics, a decrease in the area ratio Cho/Cr=1.09 is noted; Cho/NAA=1.05, and increasing the area ratio NAA/Cr=1.04; peak NAA rises; there is no negative peak lactate.

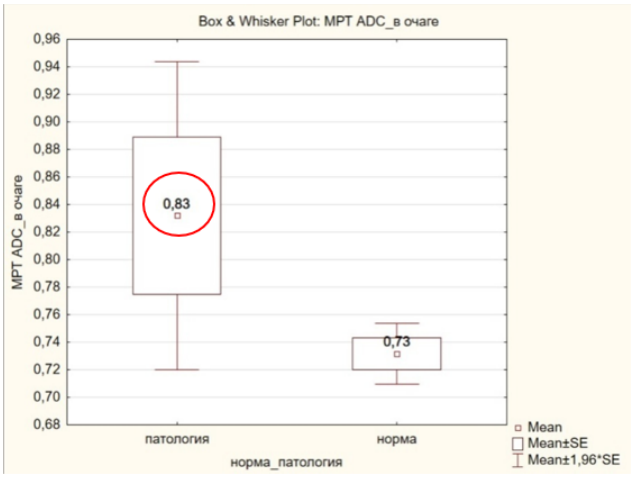

Рис. 2 (Fig. 2)

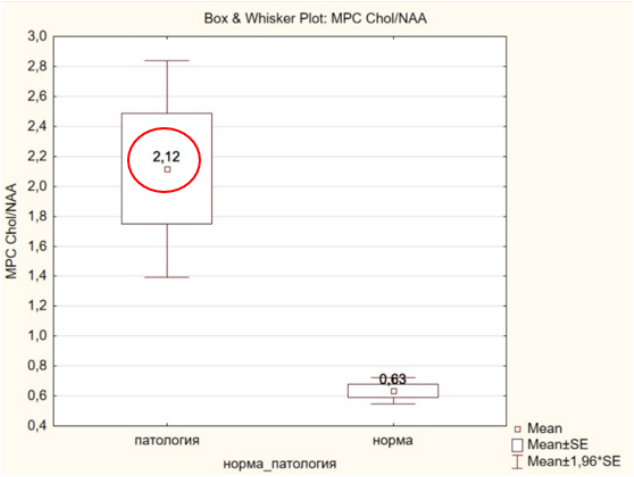

Рис. 3 (Fig. 3)

Рис. 2. Диаграмма распределения коэффициента ADC в очаге у пациентов с ЭЭ.

Увеличение коэффициента ADC в очаге у пациентов с ЭЭ свидетельствующее о развитии вазогенного отека на уровне поражения.

Fig. 2. Diagram of the distribution of the ADC coefficient in the focus in patients with EE.

An increase in the ADC coefficient in the lesion in patients with EE is indicative of the development of vasogenic edema at the level.

Рис. 3. Диаграмма распределения соотношений Chol/NAA в группе с ЭЭ.

Наблюдается статистически значимое увеличение соотношения Chol/NAA в группе с ЭЭ до 2.12, свидетельствующее о деструкции клеточных мембран в очаге поражения головного мозга ребенка.

Fig. 3. Distribution diagram of Chol/NAA ratios in the EE group.

There is a statistically significant increase in the Chol/NAA ratio in the EE group up to 2.12, indicating the destruction of cell membranes in the child's brain.

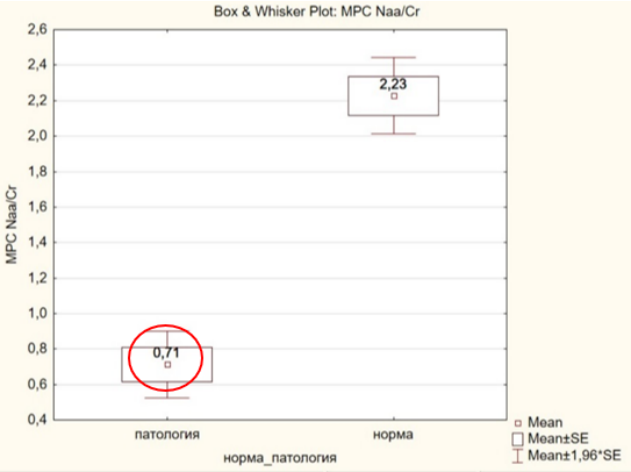

Рис. 4 (Fig. 4)

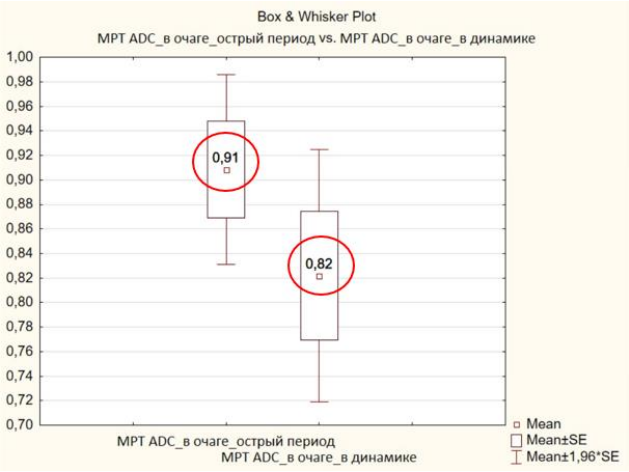

Рис. 5 (Fig. 5)

Рис. 4. Диаграмма распределения соотношений спектров NAA/Cr в группе детей с ЭЭ.

Наблюдается статистически значимое снижение соотношения спектров NAA/Cr в группе детей с ЭЭ, свидетельствующее о снижении нейрональной плотности в очаге поражения головного мозга ребенка.

Fig. 4. Diagram of the distribution of NAA/Cr spectra ratios in the group of children with EE.

There is a statistically significant decrease in the ratio of the NAA/Cr spectra in the group of children with EE, indicating a decrease in neuronal density in the child's brain.

Рис. 5. Диаграмма распределения коэффициента ADC в очаге поражения мозговой ткани в острый период и период ранней реконвалесценции.

Восстановление коэффициента ADC в очаге поражения мозговой ткани в период ранней реконвалесценции по сравнению острым периодом заболевания.

Fig. 5. Diagram of the distribution of the ADC coefficient in the focus of brain tissue damage in the acute period and the period of early convalescence.

Restoration of the ADC coefficient in the focus of brain tissue damage during early convalescence compared to the acute period of the disease.

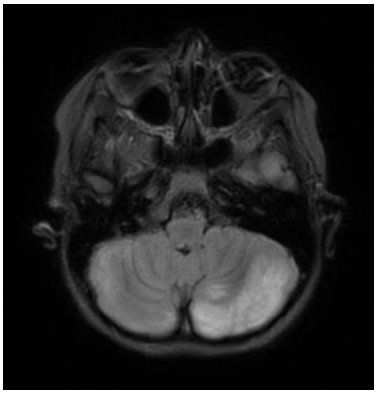

Рис. 6 а (Fig. 6 a)

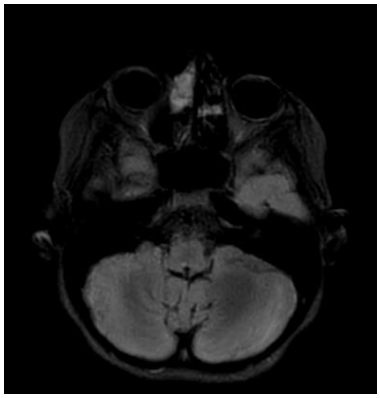

Рис. 6 б (Fig. 6 b)

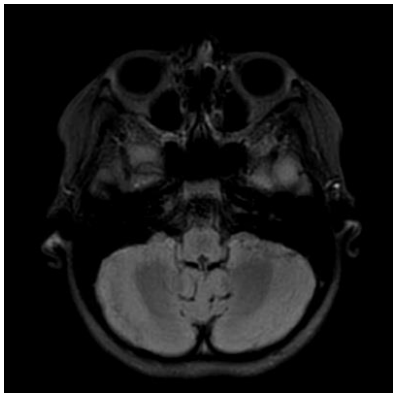

Рис. 6 в (Fig. 6 c)

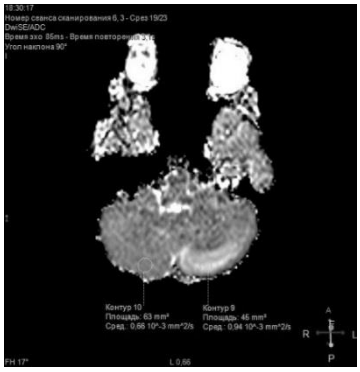

Рис. 6 г (Fig. 6 d)

Рис. 6 д (Fig. 6 e)

Рис. 6 е (Fig. 6 f)

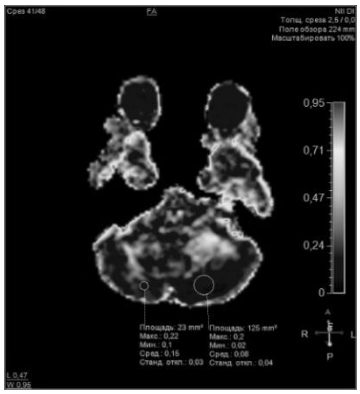

Рис. 6 ж (Fig. 6 g)

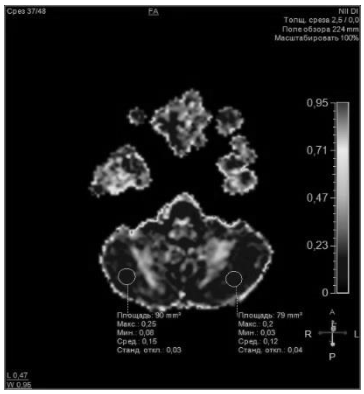

Рис. 6 з (Fig. 6 h)

Рис. 6 и (Fig. 6 i)

Рис. 6. МРТ головного мозга. Девочка, 8 лет, диагноз – энтеровирусный энцефалит (а, г, ж – острый период заболевания; б, д, е – период ранней реконвалесценции; в, е, и – период поздней реконвалесценции).

а – Flair-ВИ в аксиальной плоскости, острый период заболевания на 7-й день болезни; визуализируется наличие зон структурных изменений в гемисферах мозжечка, с преимущественным поражением слева, в виде повышения МР-сигнала;

г – ADC-карта, коэффициент диффузии повышен до 0,94х10-3 мм2/с;

ж –DTI МР-трактография, в участке поражения отмечается снижение показателей фракционной анизотропии до 0,08;

б, в – Flair-ВИ в аксиальной плоскости, исследование в динамике через 3 недели и 4 месяца соответственно; прослеживается нивелирование ранее выявленных структурных изменений в виде снижения интенсивности сигнала;

д, е –ADC-карта, исследование в динамике через 3 недели и 4 месяца;, коэффициент диффузии снижается до0,89х10-3 мм2/с и 0,81х10-3 мм2/соответственно;

з, и –DTI МР-трактография в динамике через 3 недели и 4 месяца; отмечается повышение значений фракционной анизотропии до 0,12.

Fig. 6. MRI tomograms of the brain. A girl, 8 years old, diagnosed with enterovirus encephalitis (a, d, g – acute period of the disease; b, e, f – period of an early recovery; c, f, i – period of late recovery).

a – Flair in the axial plane during examination in the acute period of the disease on the 7th day of the disease, the presence of zones of structural changes in the cerebellar hemispheres with primary lesion on the left as an increase in the MR signal is visualized;

d – ADC map, the diffusion coefficient is increased to 0.94x10-3 mm2/s;

g – when performing DTI MR tractography at the site of the lesion, a decrease in fractional anisotropy is observed to 0.08;

b, c –Flair in the axial plane, when viewed in dynamics after 3 weeks and 4 months, respectively, the leveling of previously identified structural changes in the form of a decrease in signal intensity is observed;

e, f –ADC map, when the study is in dynamics after 3 weeks and 4 months, the diffusion coefficient decreases to 0.89x10-3 mm2/s and 0.81x10-3 mm2/s, respectively;

h, i – when conducting MRI tractography in dynamics after 3 weeks and 4 months, an increase in the values of fractional anisotropy to 0.12 is noted. .

ние Chol/NAA нормализовалось, повысилось соотношение NAA/Cr (рис. 1 - 4).

На момент сбора данных, в связи с малой статистической выборкой, устойчивого снижения по результатам статистической обработки значений FA при DTI в очаге не выявлено, но в отдельных случаях отмечается следующая тенденция, в которой FA снижена в острый период течения заболевания в очаге поражения и может свидетельствовать о дезорганизации и разобщении волокон проводящих путей в белом веществе головного мозга. Такие особенности были отмечены нами в 3-х случаях и требуют более детального изучения. Имеется устойчивая тенденция в динамике восстановления мозговой ткани в виде снижения коэффициента ADC в очаге поражения с признаками наличия вазогенного отека, что может свидетельствовать о тенденции к быстрому регрессу изменений, меньшему повреждению тканей и, соответственно, благоприятному исходу заболевания (рис. 5, 6).

Обсуждение.

Полученные клинические результаты указывают на то, что в современных условиях энтеровирусные энцефалиты преимущественно встречаются у детей дошкольного и школьного возраста (4 – 17 лет) и не харак терны для детей раннего возраста. В клинической картине ЭЭ превалируют очаговые формы заболевания с симптоматикой поражения структур задней черепной ямки – ствола головного мозга, мозжечка и их связей. Почти в половине наблюдений ЭЭ развиваются подостро в течение 3-6 суток на фоне умеренно выраженных общеинфекционных проявлений.

Адекватная ранняя диагностика ЭЭ и применявшаяся комплексная терапия позволила добиться полного клинического выздоровления уже на момент выписки из стационара более чем у половины пациентов (56%).

Полученные данные МРТ показывают, что режимы DWI являются достоверно более значимыми для выявления и оценки очагового поражения головного мозга у детей с ЭЭ на раннем этапе развития патологического процесса. При этапной оценке состояния ЦНС в периоде ранней реконвалесценции (на 30-е сутки развития заболевания) целесообразно исследование по протоколам ADC (рис. 7, 8, 9).

Энцефалит – сложный, многоэтапный процесс, в ходе которого наблюдается многоуровневое поражение различных отделов ЦНС [3, 11]. При поражении такого рода происходит нарушение различного рода свя-

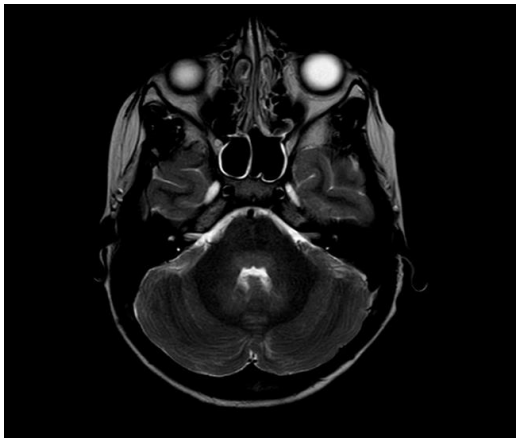

Рис. 7 а (Fig. 7 a)

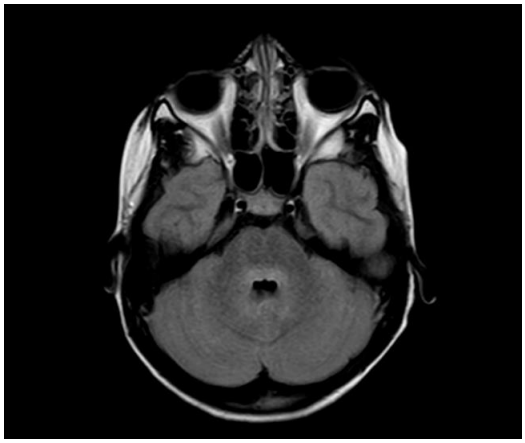

Рис. 7 б (Fig. 7 b)

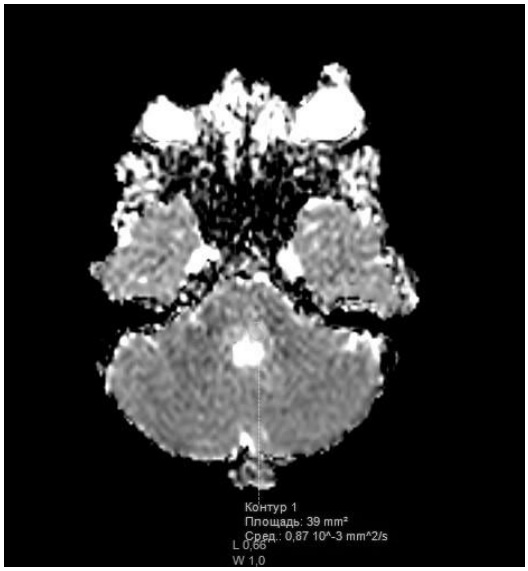

Рис. 7 в (Fig. 7 c)

Рис. 7 г (Fig. 7 d)

Рис. 7. МРТ головного мозга. Мальчик, 12 лет 11 месяцев, диагноз – энцефалит смешанной этиологии (ВЭБ+энтеровирус), на 4-й день заболевания.

а, б – Т2-ВИ и Flair-ВИ в аксиальной плоскости; визуализируется зона умеренно повышенного сигнала в задних отделах среднего мозга, Варолиева моста и продолговатого мозга за счет диффузного умеренного отека;

в – ADC-карта; коэффициент диффузии в зоне поражения 0,87х10-3 мм2/с;

г – Т2-ВИ в сагиттальной плоскости; спинной мозга умеренно равномерно утолщен (отмечается сглаженность шейного утолщения), структура его умеренно неоднородная, МР-сигнал диффузно тотально на уровне С1-С7 изменен идентично изменениям в стволе мозга.

Fig. 7. MRI tomograms of the brain. A boy, 12 years old, 11 months. Diagnosis: encephalitis of mixed etiology (EBV + enterovirus), on the 4th day of the disease.

a, b – T2-WI and Flair in the axial plane, the zone of moderately increased signal is visualized in the hind midbrain, Varoliev's bridge and medulla oblongata due to diffuse moderate edema;

c – ADC map, the diffusion coefficient in the affected area is 0.87x10-3 mm2/s;

d – T2-WI in the sagittal plane of the spinal cord is moderately uniformly thickened, its structure is moderately heterogeneous, the MR signal is diffusely totally altered at the level of C1-C7 identical to changes in the brain stem.

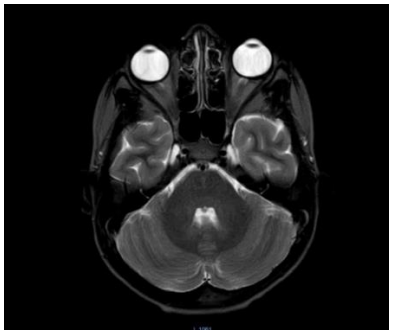

Рис. 8 а (Fig. 8 a)

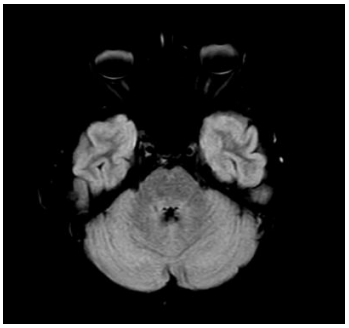

Рис. 8 б (Fig. 8 b)

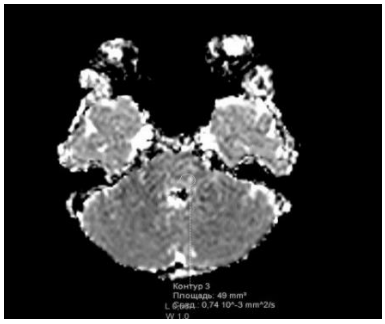

Рис. 8 в (Fig. 8 c)

Рис. 8. МРТ головного мозга. Мальчик, 12 лет 11 месяцев, диагноз – энцефалит смешанной этиологии (ВЭБ+энтеровирус), в сравнении с изображениями первичной МРТ через 1 месяц.

а, б – Т2-ВИ и Flair-ВИ в аксиальной плоскости; отмечается нивелирование ранее визуализируемого диффузного повышения МР-сигнала в среднем мозге, в заднем отделе моста мозга, в продолговатом мозге – положительная динамика;

в – ADC-карта; отмечается снижение коэффициента диффузии в зоне поражения 0,74х10-3 мм2/с и выравнивание значений с неизмененными ранее участками ствола мозга.

Fig. 8. MRI tomograms of the brain. A boy, 12 years old 11 months. Diagnosis: encephalitis of mixed etiology (EBV + enterovirus), compared with images of primary MRI after 1 month.

a, b – on T2-WI and Flair in the axial plane there is a leveling of the previously visualized diffuse increase in the MR signal in the midbrain, in the posterior part of the brain bridge, in the medulla oblongata – positive dynamics;

c – ADC map, a decrease in the diffusion coefficient in the affected area of 0.74x10-3 mm2/s and alignment of values with previously unchanged sections of the brain stem are noted.

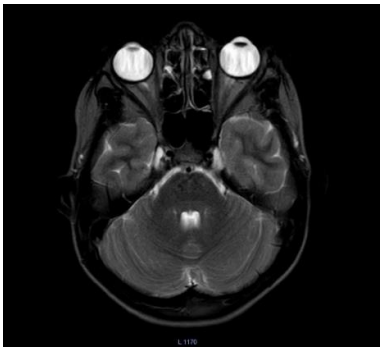

Рис. 9 а (Fig. 9 a)

Рис. 9 б (Fig. b)

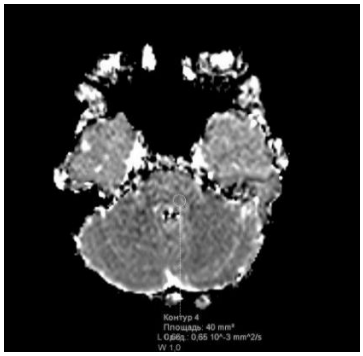

Рис. 9 в (Fig. 9 c)

Рис. 9. Мальчик, 12 лет 11 месяцев, диагноз – энцефалит смешанной этиологии (ВЭБ+энтеровирус), данные МР-исследования (через 1 год 6 месяцев).

а, б – Т2-ВИ и Flair-ВИ в аксиальной плоскости; участков патологического изменения интенсивности МР-сигнала в белом и сером веществе головного мозга не выявлено;

в – данные ADC; отмечается снижение коэффициента диффузии в зоне поражения 0,65х10-3 мм2/с.

Fig. 9. MRI tomograms of the brain. A boy, 12 years old 11 months. Diagnosis: encephalitis of mixed etiology (EBV + enterovirus), MRI data (after 1 year 6 months).

a, b – on T2-WI and Flair in the axial plane of the areas of pathological changes in the intensity of the MR signal in the white and gray matter of the brain were not detected;

c – ADC map, a decrease in the diffusion coefficient in the affected area of 0.65x10-3 mm2/s is noted.

зей, ухудшается проведение сигналов и функционирование проводящих путей и систем [12]. Адекватная диагностика на раннем этапе и на этапе реконвалесценции энтеровирусного энцефалита существенно улучшает ведение пациента, позволяет добиваться положительных клинических результатов и объективно контролировать состояние нервной системы.

Заключение.

Магнитно-резонансная томография является чувствительным и информативным методом нейровизуализации очагового поражения вещества головного мозга при остром энцефалите, в частности энтеровирусной этиологии. Структурная МРТ (Т2-ВИ, Т1-ВИ, Flair) позволяет оценить общую картину очагового поражения вещества головного мозга, уточнить локализацию и размеры очагов, при этом не давая важных сведений о наличии острой ишемии, повреждении аксональных трактов белого вещества, патологических изменениях нейронального метаболизма (деструкция клеточных мембран, анаэробный гликолиз вследствие гипоксии) [11].

Применение DWI позволяет уточнить наличие острой ишемии, её динамику на фоне терапии, провести дифференциальную диагностику цитотоксического и вазогенного отёков вещества мозга в очаге поражения. При положительном эффекте проводимой терапии острого энцефалита уже в периоде ранней реконвалесценции наблюдается восстановление коэффициента ADC в очаге поражения мозговой ткани (рис. 5). Применение протокола DTI позволяет на ранней стадии выявить острую ишемию в очаге поражения за счёт большей чувствительности карты коэффициента FA к ограничению свободной диффузии нейрональных клеточных компартментов. По данным DTI выявлено снижение значений FA в очагах поражения, что в совокупности с наличием очаговой неврологической симптоматики свидетельствует о поражении проводящих путей головного мозга. Данные изменения невозможно выявить с помощью структурных импульсных последовательностей при стандартной методике выполнения МРТ [13, 14], но возможно при выполнении диффузионных последовательностей. По данным МР-спектроскопии выявлено статистически значимое увеличение соотношения Chol/NAA и соотношения спектров NAA/Cr, появление пика Lac в группе пациентов с энтеровирусным энцефалитом по сравнению с контрольной группой детей, что является признаком воспалительной деструкции клеточных мембран нейронов, гипоксии с запуском компенсаторных механизмов анаэробного гликолиза в участках поражения мозговой ткани. Применение мультипараметрической МРТ с обязательным включением диффузионных методик DWI и DTI, а также МР-спектроскопии по водороду позволяют оценить текущие изменения в острый период заболевания с оценкой нейрональной плотности, наличия анаэробного глиолиза и признаков цитотоксического и вазогенного отека в очаге.

При этапной оценке состояния ЦНС в периоде ранней реконвалесценции (на 28-30-е сутки развития заболевания) целесообразно исследование по протоколам с построением карт ADC и FA. Получение цифровых значений измеряемого коэффициента диффузии характеризует регресс отечных изменений и восстановление функции проводящих систем мозга, а применение МР-спектроскопии свидетельствует о достоверном восстановлении клеточного метаболизма.

Применение предлагаемой авторами методики мультипараметрической МРТ позволит эффективно провести точную нейровизуализационную диагностику очагового поражения головного мозга при энтеровирусном энцефалите у детей, позволит проводить мониторинг изменений вещества мозга на фоне лечения, что даст возможность своевременно корректировать терапию и, тем самым, будет способствовать минимизации неврологического дефицита и развитию инвалидизирующих осложнений заболевания.

Источник финансирования и конфликт интересов.

Авторы данной статьи подтвердили отсутствие финансовой поддержки исследования и конфликта интересов, о которых необходимо сообщить.

Список литературы:

1. Мурина Е.А., Скрипченко Н.В., Голева О.В., Мукомолова А.Л., Осипова З.А. Нейроинфекционные заболевания у детей и их этиологическая связь с энтеровирусами. Журнал инфектологии. 2019; 11 (1): 86-87.

2. Лобзин Ю.В., Скрипченко Н.В., Рогозина Н.В., Иванова Г.П. и др. Менингоэнцефалиты у детей раннего возраста. Учебное пособие. СПб., Тактик-Студио, 2018. 136 с.

3. Абабков В.А., Авакян Г.Н., Авдюнина И.А., Алехин А.В. и др. Неврология: национальное руководство. Том 1 (2-е издание, переработанное и дополненное). М., 2018, 880 с.

4. Бехтерева М.К., Скрипченко Н.В. Энтеровирусные инфекции у новорожденных. В книге: Иванов Д.О., Аврелькина Е.В., Александрович Ю.С., Алешина Е.И., и др. Руководство по перинатологии. В двух томах. Санкт-Петербург, 2019, С.1089-1093.

5. Li J., Chen F., Liu T., Wang L. MRI findings of neurological complications in hand-foot-mouth disease by enterovirus 71 infection. Int J Neurosci. 2012; 122 (7): 338-344.

6. Zeng H., Huang W., Wen F., Wang Y. MRI signal intensity differentiation of brainstem encephalitis induced by Enterovirus 71: a classification approach for acute and convalescence stages. BioMed Eng OnLine.2016; 15: 25. DOI: 10.1186/s12938-016-0136-7.

7. Марченко Н.В., Войтенков В.Б., Скрипченко Н.В., Курзанцева О.О. Магнитно-резонансная томография как инструмент прогнозирования при энцефалитах у детей. Клиническая практика. 2019; 10 (3): 55-60.

8. Jang S., Suh S.I., Ha S.M., Byeon J.H., Eun B.L., Lee Y.H. et al. Enterovirus 71-related encephalomyelitis: usual and unusual magnetic resonance imaging findings. Neuroradiology. 2012; 54 (3): 239-245.

9. Дамулин И.В., Екушева Е.В. Восстановление после инсульта и процессы нейропластичности. Медицинский совет. 2014; 18: 12-19.

10. Труфанов Г.Е., Тютин Л.А. Магнитно-резонансная спектроскопия. СПб., ЭЛБИ-СПб, 2008, 239 с.

11. Екушева Е.В., Данилов А.Б. Наследственная спастическая параплегия. Журнал неврологии и психиатрии им. С.С. Корсакова. 2002; 8: 44.

12. Марченко Н.В., Войтенков В.Б., Скрипченко Н.В., Бедова М.А., Курзанцева О.О. Магнитно-резонансная томография как инструмент дифференциальной диагностики при поражении ствола головного мозга у детей. Клиническая практика. 2020; 11 (1): 81-91. DOI: 10.17816/clinpract16531.

13. Екушева Е.В. Сенсомоторная интеграция при поражении центральной нервной системы: клинические и патогенетические аспекты: Автореф. докт. дисс. М., 2016, 48 с.

14. Ceccarelli A., Rocca M.A., Falini A., Tortorella P., Pagani E., Rodegher M. et al. Normal-appearing white and grey matter damage in MS: a volumetric and diffusion tensor MRI study at 3.0 Tesla. J. Neurol. 2007; 254 (4): 513-518.

15. Jones D. K. Studying connections in the living human brain with diffusion MRI. Cortex. 2008; 44 (8): 936-952.

References:

1. Murina E.A., Skripchenko N.V., Goleva O.V., Mukomolova A.L., Osipova Z.A. Neuroinfectious diseases in children and their etiological relationship with enteroviruses. Journal of Infectology. 2019; 11 (1): 86-87 (in Russian).

2. Lobzin Yu.V., Skripchenko N.V., Rogozina N.V., Ivanova G.P. et al. Meningoencephalitis in young children. Tutorial. Saint Petersburg, Taktik-Studio, 2018. 136 p. (in Russian).

3. Ababkov V.A., Avakyan G.N., Avdyunina I.A., Alekhin A.V. et al. Neurology: a national guide. Vol. 1 (2nd edition, revised and enlarged). Moscow, 2018, 880 p. (in Russian).

4. Bekhtereva M.K., Skripchenko N.V. Enterovirus infections in newborns. In the book: Ivanov D.O., Avrelkina E.V., Aleksandrovich Yu.S., Aleshina E.I. et al. Guide to Perinatology. In two volumes. St. Petersburg, 2019, PP. 1089-1093 (in Russian).

5. Li J., Chen F., Liu T., Wang L. MRI findings of neurological complications in hand-foot-mouth disease by enterovirus 71 infection. Int J Neurosci. 2012; 122 (7): 338-344.

6. Zeng H., Huang W., Wen F., Wang Y. MRI signal intensity differentiation of brainstem encephalitis induced by Enterovirus 71: a classification approach for acute and convalescence stages. BioMed Eng OnLine. 2016; 15: 25. DOI: 10.1186/s12938-016-0136-7.

7. Marchenko N.V., Voitenkov V.B., Skripchenko N.V., Kurzantseva O.O. Magnetic resonance imaging as a predictive tool for encephalitis in children. Clinical practice. 2019; 10 (3): 55-60 (in Russian).

8. Jang S., Suh S.I., Ha S.M., Byeon J.H., Eun B.L., Lee Y.H. et al. Enterovirus 71-related encephalomyelitis: usual and unusual magnetic resonance imaging findings. Neuroradiology. 2012; 54 (3): 239-245.

9. Damulin I.V., Ekusheva E.V. Stroke recovery and neuroplasticity processes. Medical advice. 2014; 18: 12-19 (in Russian).

10. Trufanov G.E., Tyutin L.A. Magnetic resonance spectroscopy. SPb, ELBI-SPb, 2008, 239 p. (in Russian).

11. Ekusheva E.V., Danilov A.B. Hereditary spastic paraplegia. Journal of Neurology and Psychiatry. S.S. Korsakov. 2002; 8: 44 (in Russian).

12. Marchenko N.V., Voitenkov V.B., Skripchenko N.V., Bedova M.A., Kurzanceva O.O. Magnetic Resonance Imaging as a Tool of Differential Diagnostic in the Brainstem Damage in Children. Journal of Clinical Practice. 2020; 11 (1): 81-91. DOI: 10.17816/clinpract16531 (in Russian).

13. Ekusheva E.V. Sensomotor integration in central nervous system damage: clinical and pathogenetic aspects. dissertation abstract. Moscow, 2016, 48 p. (in Russian).

14. Ceccarelli A., Rocca M.A., Falini A., Tortorella P., Pagani E., Rodegher M. et al. Normal-appearing white and grey matter damage in MS: a volumetric and diffusion tensor MRI study at 3.0 Tesla. J. Neurol. 2007; 254 (4): 513-518.

15. Jones D.K. Studying connections in the living human brain with diffusion MRI. Cortex. 2008; 44 (8): 936-952.

ОРИГИНАЛЬНАЯ СТАТЬЯ

СОСТОЯНИЕ ОКОЛОНОСОВЫХ СИНУСОВ У ПАЦИЕНТОВ С НЕПРОХОДИМОСТЬЮ СЛЕЗООТВОДЯЩИХ ПУТЕЙ РАЗЛИЧНОЙ ЭТИОЛОГИИ

Ярцев В.Д., Атькова Е.Л., Борисенко Т.Е.

ФГБНУ «НИИ глазных болезней». г. Москва, Россия.

Цель исследования. Выявить индивидуальные факторы риска развития непроходимости слезоотводящих путей на основе рентгенологического исследования.

Материалы и методы. Проведено изучение результатов компьютерной томографии (КТ) околоносовых синусов. Группу 1 составило 45 пациентов (45 случаев) с первичной непроходимостью слезоотводящих путей, группу 2 – 23 пациента (23 случая) со вторичной непроходимостью слезоотводящих путей, развившейся вследствие терапии радиоактивным йодом, группу 3 – 63 обследуемых (63 случая) без нарушения слезоотведения. Определяли толщину слизистой оболочки околоносовых синусов, вычисляя значение интегральных индексов по шкалам Newman и Lund-Mackay. Проводили сравнение показателей пациентов трех групп. Различия считали достоверными при $p \leq 0.05$, применяли поправку Bonferroni.

Результаты. Различия толщины слизистой оболочки лобных пазух и клеток решетчатого лабиринта у обследуемых трех групп статистически достоверны. Медианное значение количества баллов по шкалам Lund-Mackay и Newman наивысшее в группе 1. Статистически значимое различие по шкалам Lund-Mackay выявлено при сравнении показателей пациентов групп 1 и 2, а также у пациентов группы 1 и 3. ROC-кривая с оптимальными показателями получена для показателя состояния околоносовых синусов по шкале Lund-Mackay у пациентов группы 1.

Обсуждение. Полученные сведения соотносятся с данными, полученными при изучении патогенеза первичной непроходимости слезоотводящих путей, дающими возможность предположить, что неблагоприятное состояние околоносовых синусов может являться фактором риска развития непроходимости слезоотводящих путей. С практической целью оправдано использование шкалы Lund-Mackay для оценки степени риска развития первичной непроходимости слезоотводящих путей.

Заключение. Проведенный анализ показал, что неблагоприятное состояние околоносовых синусов является фактором риска развития первичной непроходимости слезоотводящих путей. Этот фактор риска не оказывает влияния на возможность развития вторичной непроходимости слезоотводящих путей вследствие терапии радиоактивным йодом.

Ключевые слова: дакриоцистит, околоносовые синусы, непроходимость слезоотводящих путей.

Контактный автор: Ярцев Василий Дмитриевич, e-mail: v.yartsev@niigb.ru

Для цитирования: Ярцев В.Д., Атькова Е.Л., Борисенко Т.Е. Состояние околоносовых синусов у пациентов с непроходимостью слезоотводящих путей различной этиологии. REJR 2021; 11(3):49-56. DOI: 10.21569/2222-7415-2021-11-3-49-56.

Статья получена: **11.06.21** **Статья принята:** **30.08.21**

PARANASAL SINUS STATUS IN PATIENTS WITH NASOLACRIMAL DUCT OBLITERATION OF VARIOUS ETIOLOGY

Yartsev V.D., Atkova E.L., Borisenko T.E.

Scientific Research Institute of Eye Diseases. Moscow, Russia.

Purpose. To identify individual risk factors for the development of nasolacrimal duct obstruction based on radiology examination.

Material and methods. The results of computed tomography (CT) of the paranasal sinuses were studied. Group 1 consisted of 45 patients (45 cases) with primary lacrimal obstruction, group 2 – 23 patients (23 cases) with secondary lacrimal obstruction developed as a result of radioactive iodine therapy, group 3 – 63 subjects (63 cases) without lacrimal obstruction. The thickness of the mucosa of the paranasal sinuses was determined by calculating the value of the integral indices on the Newman and Lund-Mackay scales. The results of the three groups of patients were compared. The differences were considered significant at $p<0.05$, and the Bonferroni correction was applied.

Results. Differences in the thickness of the mucosa of the frontal sinuses and the ethmoid cells in the examined three groups are statistically significant. The median score on the Lund-Mackay and Newman scales was highest in group 1. A statistically significant difference on the Lund-Mackay scales was found when comparing the scores of patients in groups 1 and 2, as well as in patients in groups 1 and 3. The ROC curve with optimal parameters was obtained for the indicator of the state of the paranasal sinuses on the Lund-Mackay scale in patients of group 1.

Discussion. The obtained data correlate with the data obtained in the study of the pathogenesis of primary obstruction of the tear ducts, which suggests that the unfavorable condition of the paranasal sinuses may be a risk factor for the development of obstruction of the tear ducts. For practical purposes, it is justified to use the Lund-Mackay scale to assess the risk of developing primary nasolacrimal duct obstruction.

Conclusion. The analysis showed that the unfavorable condition of the paranasal sinuses is a risk factor for the development of primary nasolacrimal duct obstruction. This risk factor does not affect the possibility of developing secondary acquired nasolacrimal duct obstruction due to radioactive iodine therapy.

Keywords: dacryocystitis, paranasal sinuses, lacrimal obstruction.

Corresponding author: Yartsev V. D., e-mail: v.yartsev@niigb.ru

For citation: Yartsev V.D., Atkova E.L., Borisenko T.E. Paranasal sinus status in patients with nasolacrimal duct obliteration of various etiology. REJR 2021; 11(3):49-56. DOI: 10.21569/2222-7415-2021-11-3-49-56.

Received: **11.06.21** **Accepted:** **30.08.21**

Непроходимость слезоотводящих путей – это гетерогенная группа полиэтиологических заболеваний, при которых вследствие хронического воспалительного процесса возникает прогрессирующий стеноз различных отделов слезоотводящих путей, в исходе которого формируется их облитерация [1]. В настоящее время отмечается рост числа исследований, посвященных изучению патогенеза непроходимости слезоотводящих путей [1 - 5], однако до сих пор причины, непосредственно приводящие к ее развитию, неясны. В то же время, описан ряд факторов риска формирования непроходимости слезоотводящих путей, среди которых – ринологические [6 - 8]. Ряд исследований показал, что состояние слизистой оболочки полости носа и околоносовых синусов, а также различных внутриносовых структур, среди которых наибольшее значение придают нижним носовым раковинам, может повышать риск развития сужений и непроходимостей слезоотводщий путей [7 - 10]. Действительно, клинический опыт показывает, что часто непроходимость слезоотводящих путей сочетается

с хроническим риносинуситом, однако нередки и случаи отсутствия у пациентов выраженной ринологической патологии. Таким образом, можно предположить, что неблагоприятное состояние околоносовых пазух может способствовать развитию непроходимости слезоотводящих путей, но не является обязательным компонентом ее патогенеза.

Современная классификация непроходимости слезоотводящих путей подразумевает ее разделение на первичную (при которых точная причина развития непроходимости неизвестна) и вторичную (при которых она известна) [11, 12]. Среди последних выделяется группа состояний, при которых действие одного и того же триггера индуцирует непроходимость у части пациентов, а у части – нет. Это относится, в частности, к случаям вторичной непроходимости слезоотводящих путей, развившейся вследствие токсического воздействия некоторых цитостатических препаратов [13], а также применения радиоактивного йода у пациентов, получающих лечение по поводу заболеваний щитовидной железы [14, 15]. Очевидно, что в этих случаях имеется некоторые факторы риска, имеющиеся у одних пациентов и отсутствующие у других, которые поддерживают патологический процесс, связанный с действием триггера. Этим возможно объяснить, что в результате одинакового воздействия у одних пациентов формируется непроходимость слезоотводящих путей, а у других пациентов – не формируется. Наличие точных сведений, касающихся факторов риска развития вторичной непроходимости слезоотводящих путей, даст возможность осуществлять мероприятия, связанные с ее персонифицированной профилактикой, что объясняет не только научную, но и практическую значимость проводимых в этом направлении исследований.

Цель исследования.

Выявить индивидуальные факторы риска развития непроходимости слезоотводящих путей на основе рентгенологического исследования.

Материалы и методы.

Исследование было проведено на базе ФГБНУ «НИИ глазных болезней» после одобрения локального биомедицинского этического комитета в рамках проводимой научно-исследовательской работы. Во всех случаях было получено информированное добровольное согласие пациентов на участие в исследовании. Исследование носило ретроспективный характер и включало в себя изучение результатов компьютерной томографии (КТ) у пациентов, обратившихся в отделение патологии слезного аппарата, и у которых была диагностирована непроходимость слезоотводящих путей.

Группу 1 составили пациенты с первичной непроходимостью слезоотводящих путей. Набор в группу был осуществлен посредством случайной выборки 45 случаев (45 пациентов) из базы данных КТ пациентов, проходивших лечение с 2015 по 2020 гг. Средний возраст пациентов этой группы составил 64 ± 31 год.

Группу 2 составили пациенты со вторичной непроходимостью слезоотводящих путей, развившейся вследствие терапии радиоактивным йодом, проходивших лечение в те же сроки. В группе 2 анализировано 23 наблюдения (23 пациента), средний возраст пациентов составил 48 ± 30 лет.

Группу 3 составили обследуемые без патологии слезоотводящих путей, которым выполняли КТ области околоносовых пазух по причинам, не связанным с ринологическим состоянием. В группе 3 анализировано 62 наблюдения (62 пациента), средний возраст обследуемых составил 58 ± 31 год.

При анализе компьютерных томограмм подтверждали факт наличия непроходимости слезоотводящих путей, а также определяли толщину слизистой оболочки околоносовых синусов, вычисляя, руководствуясь этими сведениями, значение интегральных индексов по шкалам Newman [16] и Lund-Mackay [17], которые являются общепринятыми критериями оценки состояния околоносовых синусов по данным КТ [18, 19].

Проводили сравнение показателей пациентов трех групп. Распределение всех анализируемых показателей отличалось от нормального распределения, в связи с этим использовали непараметрические статистические методы. Различия считали достоверными при $p \leq 0.05$, при множественных сравнениях применяли поправку Bonferroni. Статистический анализ проводили в программе IBM SPSS Statistics 26 (IMB, США).

Результаты.

В таблице №1 приведены результаты проведенных измерений толщины слизистой оболочки околоносовых синусов у пациентов трех групп, а также результаты статистического анализа полученных данных.

Проведенный анализ выявил, что имеются статистически достоверные различия толщины слизистой оболочки лобных синусов ($p = 0,006$), а также клеток решетчатого лабиринта ($p = 0,002$) при сравнении этих показателей у обследуемых трех групп. При этом значение медианы, а также 1-го и 3-го квартилей для толщины лобного синуса у па-

Таблица №1. Результаты измерений толщины слизистой оболочки околоносовых синусов.

Околоносовые синусы	Толщина, *мм* медиана [1-й квартиль; 3-й квартиль]			P (критерий *Kruskal-Wallis*)
	Группа 1 (n=45)	Группа 2 (n=23)	Группа 3 (n=62)	
Верхнечелюстной	3,1 [1,0; 6,7]	1,3 [0; 2,7]	4,8 [0; 10,9]	p = 0,055
Лобный	0,0 [0; 1,7]	0,0 [0; 0,0]	0,0 [0; 1,7]	**p = 0,006**
Клиновидный	0,0 [0; 0,0]	0,0 [0; 0,0]	0,0 [0; 0,0]	p = 0,739
Решетчатый лабиринт	2,1 [1,2; 3,9]	0,0 [0; 1,8]	1,5 [0; 2,95]	**p = 0,002**

Таблица 2. Значение интегральных показателей состояния околоносовых синусов у всех обследуемых.

Шкала	Количество баллов, *баллы* медиана [1-й квартиль; 3-й квартиль]			P (критерий *Kruskal-Wallis)*
	Группа 1 n = 45	Группа 2 n = 23	Группа 3 n = 62	
Lund-Mackay	4,0 [2,0; 6,5]	2,0 [0; 3,0]	2,0 [1,0; 5,0]	**0,001**
Newman	10,0 [5,0;13,0]	3,0 [2,0; 7,0]	6,0 [2,5; 13,0]	**0,003**

циентов с первичной непроходимостью слезоотводящих путей (группа 1) и пациентов без нарушения слезоотведения (группа 3) совпадали, а у пациентов со вторичной непроходимостью слезоотводящих путей (группа 2) соответствующие значения толщины слизистой оболочки лобного синуса были меньше, чем у обследуемых групп 1 и 3.

Значение толщины слизистой оболочки решетчатого лабиринта у пациентов со вторичной непроходимостью слезоотводящих путей (группа 2) оказались самыми низкими в трех сравниваемых группах.

Ниже приведены результаты статистической обработки значений интегральных показателей состояния придаточных пазух носа, полученных у пациентов трех групп (табл. №2).

Медианное значение количества баллов, полученное при оценке по интегральным шкалам Lund-Mackay и Newman, было самым высоким в группе пациентов с первичной непроходимостью слезоотводящих путей (группа 1) – соответственно 4 и 10 баллов, в то время, как в контрольной группе (группа 3) оно составило, соответственно, 2 и 6 баллов. Медианное значение количества баллов, полученное при оценке по интегральным шкалам Lund-Mackay и Newman, в группе пациентов со вторичной непроходимостью слезоотводящих путей (группа 2) составило, соответственно, 2 и 3 балла.

При проведении попарного сравнения показателей статистически значимое различие по шкалам Lund-Mackay было выявлено при сравнении показателей, полученных у пациентов групп 1 и 2 (p = 0,001), а также при сравнении у пациентов группы 1 и 3 (p = 0,041). При сравнении по шкале Newman значимое различие было обнаружено только при сравнении пациентов групп 1 и 2 (p = 0,002).

На основании проведенного статистического анализа можно предположить, что оценка состояния околоносовых синусов по шкале Lund-Mackay более релевантно в плане определения индивидуальных рисков развития первичной непроходимости слезоотводящих путей, чем проведение аналогичного анализа по шкале Newman. Это обстоятельство определило дальнейший ход статистического анализа.

Для отличия интегрального состояния околоносовых синусов по двум шкалам у больных с непроходимостью слезоотводящих путей (группы 1 и 2) и обследуемых без патологии (группа 3) был проведен ROC-анализ.

ROC-кривая с оптимальными показателями (площадь под ROC-кривой (AUC) > 0,5; p < 0,05) получена для интегрального показателя состояния околоносовых синусов по шкале Lund-Mackay при оценке предсказаний первичной непроходимости слезоотводящих путей у пациентов группы 1. Анализ

Таблица №3. Показатели, полученные при ROC-анализе у пациентов с первичной (группа 1) и вторичной (группа 2) непроходимостью слезоотводящих путей.

Шкала	Площадь под кривой (*AUC*)	
	Группа 1	Группа 2
Lund-Mackay	**0,6251** **ДИ [0,54; 0,76]** **p = 0,012**	0,408 ДИ [0,28; 0,54] p = 0,209
Newman	0,597 ДИ [0,48; 0,71] p = 0,106	0,397 ДИ [0,27; 0,53] p = 0,159

Таблица 4. Пороговые значения по шкале Lund-Mackay у пациентов группы 1 с первичной непроходимостью слезоотводящих путей.

Значение, баллы	Чувствительность	Специфичность
0,5	0,978	0,245
1,5	0,778	0,408
2,5	0,689	0,531

полученных результатов показал, что остальные кривые не могут быть использованы для выбора точки разделения между нормой и патологией (табл. №3).

Рассчитанные пороговые значения интегрального показателя состояния околоносовых синусов по шкале Lund-Mackay у пациентов группы 1 с первичной непроходимостью слезоотводящих путей, являющиеся наиболее высокочувствительными и специфичными в качестве предикторов непроходимости слезоотводящих путей, приведены в таблице №4.

Основываясь на полученных результатах у пациентов группы 1, дополнительно вычислены отношения шансов (OR) развития первичной непроходимости слезоотводящих путей в зависимости от значения интегрального показателя состояния околоносовых синусов по шкале Lund-Mackay. Обнаружено, что OR развития первичной непроходимости слезоотводящих путей при значении по шкале Lund-Mackay ≥1 составляет 11,673 (доверительный интервал 1,467—92,911), при ≥2 составляет 2,064 (доверительный интервал 0,863—4,934), при ≥3 составляет 2,362 (доверительный интервал 1,057—5,178), при ≥4 составляет 11,673 (доверительный интервал 1,467—92,911), при ≥5 составляет 2,009 (доверительный интервал 0,911—4,429), при ≥6 составляет 2,094 (доверительный интервал 0,845—5,187), при ≥7 составляет 1,500 (доверительный интервал 0,585—3,846), при ≥8 составляет 1,699 (доверительный интервал 0,567—5,087).

Типичные примеры анализируемых КТ представлены на рисунке 1.

Обсуждение.

Проведенное исследование показало, что неблагоприятное состояние околоносовых синусов, проявляющееся при рентгенологическом исследовании утолщением их слизистой оболочки полости носа, может являться фактором риска развития первичной непроходимости слезоотводящих путей (группа 1 настоящего исследования). Это обстоятельство подтверждается клиническим опытом и может быть объяснено результатами исследования патогенеза, в которых слизистая оболочка полости носа и слезоотводящих путей рассматривается с функциональных позиций как единое целое, а потому допускается возможность афферентного распространения инфекционного и воспалительного процесса от полости носа по носослезному протоку [1]. Вместе с тем необходимо отметить, что существует и значительное число исследований, опровергающих эту гипотезу [6, 20, 21]. Анализ результатов настоящего исследования позволил сделать вывод, что значения по шкале Lund-Mackay, в отличие от значений по шкале Newman, имеют достаточную специфичность и чувствительность для прогнозирования риска развития первичной непроходимости слезоотводящих путей. Так, значение по этой шкале, равное или превышающее 1 балл, ассоциировано с повышением риска развития этого состояния в 11,7 раз. При бóльших значениях по этой шкале риск развития первичной непро-

Рис. 1 а (Fig. 1 a)

Рис. 1 б (Fig. 1 b)

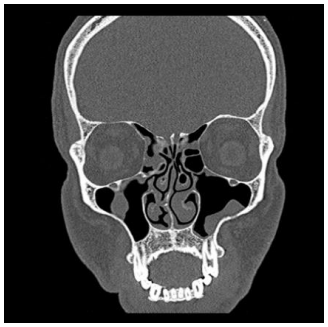

Рис. 1 в (Fig. 1 c)

Рис. 1. КТ, представленные для анализа.

а – слизистая оболочка левого верхнечелюстного синуса утолщена, правый верхнечелюстной синус воздушный (4 балла по шкале Lund-Mackay, 2 балла по шкале Newman); б – картина правосторонней облитерации слезоотводящих путей на уровне проксимальной трети носослезного протока (обведено), слева слезоотводящие пути проходимы (стрелка), верхнечелюстные синусы воздушны (0 баллов по шкале Lund-Mackay, 2 балла по шкале Newman); в – локальное утолщение слизистой оболочки обоих верхнечелюстных синусов (6 баллов по шкале Lund-Mackay, 10 баллов по шкале Newman).

Fig. 1. CT images submitted for analysis.

a – the mucous membrane of the left maxillary sinus is thickened, the right maxillary sinus is airy (4 points on the Lund-Mackay scale, 2 points on the Newman scale); b – the picture of right-sided obliteration of the tear ducts at the level of the proximal third of the nasolacrimal duct (circled), right-sided tear ducts are functional (arrow), the maxillary sinuses are airy (0 points on the Lund-Mackay scale, 2 points on the Newman scale); c – local thickening of the mucous membrane of both maxillary sinuses (6 points on the Lund-Mackay scale, 10 points on the Newman scale).

ходимости слезоотводящих путей так же высок. Эти сведения получены на основе сравнения результатов оценки состояния околоносовых синусов у пациентов с развившейся патологией (группа 1) и у обследуемых без нарушения слезоотведения (группа 3) и могут быть использованы при стратификации индивидуального риска развития нарушения слезоотведения.

Необходимо отметить, что, с учетом расчета отношения шансов развития первичной непроходимости слезоотводящих путей, состояние слизистой оболочки околоносовых синусов можно считать более влияющим на развитие первичной непроходимости слезоотводящих путей фактором, чем, например, ранее выявленные ассоциации с глаукомой, аллергическим конъюнктивитом, сухим кератоконъюнктивитом и аллергическим ринитом, которые, согласно исследованиям, повышают риск развития первичной непроходимости слезоотводящих путей в 1,2 - 3,6 раз [9].

Мы полагаем, что в основе развития непроходимости в случае хронического риносинусита значение может иметь не только восходящий инфекционный процесс, но и сопровождающий риносинусит отек слизистой оболочки полости носа, который приводит к отеку кавернозного сплетения сосудов, распространяющегося по стенке носослезного протока. Это может приводить к временному застою слезной жидкости в слезоотводящих путях, что нарушает дренажную функцию и поддерживает воспалительный процесс в просвете слезоотводящих путей. Исходом этого процесса может быть фиброзация и формирование стойкого сужения слезоотводящих путей. Такой механизм вероятен и поддерживается результатами отдельных исследований, указывающих на непременное наличие застоя жидкости в носослезном протоке, предшествующего дакриостенозу [3, 22], а также на возможность формирования вторичной непроходимости слезоотводящих путей вследствие генерализованного воспаления слизистой оболочки полости носа у пациентов, страдающих хроническим ринофарингитом [23].

По результатам проведенного нами анализа можно заключить, что у пациентов со вторичной непроходимостью слезоотводящих путей (группа 2) состояние околоносовых синусов, оцененное по интегральным показателям, не отличается от такового у обследуемых без патологии слезоотводящих путей (группа 3). Кроме того, у пациентов со вторичной непроходимостью слезоотводящих

путей толщина слизистой оболочки клеток решетчатого лабиринта, а также лобного синуса была статистически достоверно ниже, чем у пациентов с первичной непроходимостью (группа 1). Это дает основание утверждать, что состояние околоносовых синусов не является фактором риска развития непроходимости слезоотводящих путей у пациентов, перенесших терапию радиоактивным йодом.

Можно предположить, что в этих случаях целесообразен поиск других факторов риска, связанных не только с анатомическими особенностями строения слезоотводящих путей, но и с их морфологической и биохимической характеристикой. Вероятно, что с течением времени будут обнаружены те факторы, которые приводят к повышению захвата радиоактивного йода определенными структурами слезоотводящих путей, при чем эти факторы, возможно, не связаны с анатомией слезоотводящих путей. Вместе с тем тот факт, что отек слизистой оболочки полости носа приводит к развитию недостаточности слезоотведения и, как следствие, увеличивает время контакта радиоактивного йода с непораженной слизистой оболочкой, что потенцирует его местное склеротическое действие кажется очевидным, а потому часть клинических рекомендаций содержит в себе указание на целесообразность интраназального назначения сосудосуживающих средств при проведении терапии радиоактивным йодом [24]. Вероятно, проводимые исследования, касающиеся этой проблемы, должны быть сосредоточены на изучении состояния слизистой оболочки полости носа и околоносовых синусов непосредственно в момент осуществления терапии радиоактивным йодом.

Заключение.

Проведенный нами анализ, основанный на ретроспективном изучении результатов КТ околоносовых синусов у пациентов с первичной (группа 1) и вторичной (группа 2) непроходимостью слезоотводящих путей, а также у обследуемых без такой патологии (группа 3) показал, что неблагоприятное состояние околоносовых синусов является фактором риска развития первичной непроходимости слезоотводящих путей. Одновременно с этим, этот фактор риска не оказывает влияния на возможность развития вторичной непроходимости слезоотводящих путей вследствие терапии радиоактивным йодом.

Тот факт, что в одних случаях после терапии радиоактивным йодом развивается непроходимость слезоотводящих путей, а в других случаях она не развивается, позволяет предположить, что присутствует некий другой фактор риска, оказывающий большее влияние на возможность развития непроходимости слезоовтодящих путей. Возможно, этот фактор связан с особенностями физиологии слезоотводящих путей.

Источник финансирования и конфликт интересов.

Авторы данной статьи подтвердили отсутствие финансовой поддержки исследования и конфликта интересов, о которых необходимо сообщить.

References:

1. Ali M.J., Paulsen F. Etiopathogenesis of Primary Acquired Nasolacrimal Duct Obstruction: What We Know and What We Need to Know. Ophthalmic Plast Reconstr Surg. 2019; 35 (5): 426-433. doi:10.1097/IOP.0000000000001310.

2. Ayub M., Thale A.B., Hedderich J., Tillmann B.N., Paulsen F.P. The cavernous body of the human efferent tear ducts contributes to regulation of tear outflow. Invest Ophthalmol Vis Sci. 2003; 44 (11): 4900-4907.

3. Paulsen F., Hallmann U., Paulsen J., Thale A. Innervation of the cavernous body of the human efferent tear ducts and function in tear outflow mechanism. J Anat. 2000; 197 (Pt 2): 177-187.

4. Paulsen F.P., Schaudig U., Fabian A., Ehrich D., Sel S. TFF peptides and mucins are major components of dacryoliths. Graefes Arch Clin Exp Ophthalmol. 2006; 244 (9): 1160-1170. doi:10.1007/s00417-005-0167-4.

5. Paulsen F.P., Thale A.B., Maune S., Tillmann B.N. New insights into the pathophysiology of primary acquired dacryostenosis. Ophthalmology. 2001;108 (12): 2329-2336.

6. Borges Dinis P., Oliveira Matos T., Angelo P. Does sinusitis play a pathogenic role in primary acquired obstructive disease of the lachrymal system? Otolaryngol Head Neck Surg. 2013; 148 (4): 685-688. doi:10.1177/0194599812471615.

7. Yazici H., Bulbul E., Yazici A., Kaymakci M., et al. Primary acquired nasolacrimal duct obstruction: is it really related to paranasal abnormalities? Surg Radiol Anat. 2015; 37 (6): 579-584. doi:10.1007/s00276-014-1391-6.

8. Dikici O., Ulutas H.G. Relationship Between Primary Acquired Nasolacrimal Duct Obstruction, Paranasal Abnormalities and Nasal Septal Deviation. J Craniofac Surg. 2019. doi:10.1097/SCS.0000000000006108.

9. Nemet A.Y., Vinker S. Associated morbidity of nasolacrimal duct obstruction--a large community based case-control study. Graefes Arch Clin Exp Ophthalmol. 2014; 252 (1): 125-130. doi:10.1007/s00417-013-2484-3.

10. Singh S., Alam M.S., Ali M.J., Naik M.N. Endoscopic intranasal findings in unilateral primary acquired nasolacrimal duct obstruction. Saudi J Ophthalmol. 2017; 31 (3): 128-130. doi:10.1016/j.sjopt.2017.05.013.

11. Sweeney A.R., Davis G.E., Chang S.H., Amadi A.J. Out-

comes of Endoscopic Dacryocystorhinostomy in Secondary Acquired Nasolacrimal Duct Obstruction: A Case-Control Study. Ophthalmic Plast Reconstr Surg. 2018; 34 (1): 20-25. doi:10.1097/IOP.0000000000000841.

12. Bartley G.B. Acquired lacrimal drainage obstruction: an etiologic classification system, case reports, and a review of the literature. Part 1. Ophthalmic Plast Reconstr Surg. 1992; 8 (4): 237-242.

13. Mansur C., Pfeiffer M.L., Esmaeli B. Evaluation and Management of Chemotherapy-Induced Epiphora, Punctal and Canalicular Stenosis, and Nasolacrimal Duct Obstruction. Ophthalmic Plast Reconstr Surg. 2017; 33 (1): 9-12. doi:10.1097/IOP.0000000000000745.

14. Ali M.J. Iodine-131 Therapy and Nasolacrimal Duct Obstructions: What We Know and What We Need to Know. Ophthalmic Plast Reconstr Surg. 2016; 32 (4): 243-248. doi:10.1097/IOP.0000000000000647.

15. Yartsev V.D., Solodkiy V.A., Fomin D.K., Borisenko T.E., Atkova E.L. Clinical and Demographic Characteristics of Tearing in Patients after Radioiodine Ablation for Differentiated Thyroid Cancer. Curr Eye Res. 2021; 1-5. doi:10.1080/02713683.2021.1878229.

16. Newman L.J., Platts-Mills T.A., Phillips C.D., Hazen K.C., Gross C.W. Chronic sinusitis. Relationship of computed tomographic findings to allergy, asthma, and eosinophilia. JAMA. 1994; 271 (5): 363-367. doi:10.1001/jama.271.5.363.

17. Lund V.J., Mackay I.S. Staging in rhinosinusitus. Rhinology. 1993; 31 (4): 183-184.

18. Hopkins C., Browne J.P., Slack R., Lund V., Brown P. The Lund-Mackay staging system for chronic rhinosinusitis: how is it used and what does it predict? Otolaryngol Head Neck Surg. 2007; 137 (4): 555-561. doi:10.1016/j.otohns.2007.02.004.

19. Brooks S.G., Trope M., Blasetti M., Doghramji L., et al. Preoperative Lund-Mackay computed tomography score is associated with preoperative symptom severity and predicts quality-of-life outcome trajectories after sinus surgery. Int Forum Allergy Rhinol. 2018; 8 (6): 668-675. doi:10.1002/alr.22109.

20. Diggle F.H. Lacrymal Obstruction: Its Nasal Origin and Intranasal Treatment. Br Med J. 1927; 2 (3489): 933-935. doi:10.1136/bmj.2.3489.933.

21. Kallman J.E., Foster J.A., Wulc A.E., Yousem D.M., Kennedy D.W. Computed tomography in lacrimal outflow obstruction. Ophthalmology. 1997; 104 (4): 676-682. doi:10.1016/s0161-6420(97)30252-8.

22. Paulsen F.P., Hinz M., Schaudig U., Thale A.B., Hoffmann W. TFF peptides in the human efferent tear ducts. Invest Ophthalmol Vis Sci. 2002; 43 (11): 3359-3364.

23. Mehta S., Ying G.S., Hussain A., Harvey J.T. Is gastroesophageal reflux disease associated with primary acquired nasolacrimal duct obstruction? Orbit. 2018; 37 (2): 135-139. doi:10.1080/01676830.2017.1383456.

24. Ali M.J. Iodine-131 Therapy and Nasolacrimal Duct Obstructions: What We Know and What We Need to Know. Ophthal Plast Reconstr Surg. 2016; 32 (4): 243-248. doi:10.1097/IOP.0000000000000647.

ОРИГИНАЛЬНАЯ СТАТЬЯ

РЕНТГЕНОЛОГИЧЕСКИЕ АСПЕКТЫ ДИАГНОСТИКИ ВОЗРАСТНЫХ ИЗМЕНЕНИЙ ПЕРСТНЕВИДНОГО И ЧЕРПАЛОВИДНЫХ ХРЯЩЕЙ ГОРТАНИ ЧЕЛОВЕКА

Золотенкова Г.В.[1,2], Полетаева М.П.[1], Гульгельдиев Г.Г.[1,3], Нарина Н.В.[4] , Серова Н.С.[1]

1 - ФГАОУ ВО Первый Московский государственный медицинский университет имени И.М. Сеченова Минздрава России (Сеченовский Университет). г. Москва, Россия.

2 - Бюро судебно-медицинской экспертизы Департамента здравоохранения города Москвы. г. Москва, Россия.

3 - Центральное бюро судебно-медицинской экспертизы Министерства здравоохранения и медицинской промышленности Туркменистана. г. Ашхабад, Туркменистан.

4 - Российский центр судебно-медицинской экспертизы Минздрава России. г. Москва, Россия.

Одним из вариантов повышения точности диагностики возраста неустановленного лица является расширение диапазона исследуемых объектов и использование количественных методов оценки, характеризующихся высокой валидностью. Традиционным для этих целей является рентгенологическое исследование костного скелета. Динамика окостенения хрящей гортани изучена недостаточно.

Цель исследования. Изучить возрастную динамику процессов оссификации на рентгенограммах хрящей гортани и оценить возможность ее использования в качестве маркера возраста при судебно-медицинском исследовании неопознанных трупов.

Материалы и методы. Материалом для исследования послужили препараты хрящей гортани (черпаловидные и перстневидные) и их рентгенограммы от 100 трупов мужского пола, в возрасте от 15 до 93 лет. В работе использованы методы визуальной оценки, рентгенологический, статистического и интеллектуального анализа данных (алгоритмы классификации).

Результаты. В ходе настоящего исследования были определены стадии окостенения хрящей гортани, изучена последовательность происходящей оссификации и дана количественная оценка данного процесса. Статистический анализ результатов показал, что между процентным содержанием костной ткани в образцах перстневидного и черпаловидных хрящей и возрастом имеется прямая корреляционная связь (r=0.82, r=0.8).

Заключение. Радиографическое исследование хрящей гортани для оценки степени выраженности их оссификации может использоваться для судебного-медицинского установления возраста, в том числе и как экспресс-метод предварительной диагностики возрастной группы.

Ключевые слова: лучевая диагностика, диагностика возраста, хрящи гортани, перстневидный хрящ, черпаловидный хрящ, окостенение хряща, идентификация личности.

Контактный автор: Полетаева М.П., e-mail: poletaeva.maria2013@yandex.ru

Для цитирования: Золотенкова Г.В., Полетаева М.П., Гульгельдиев Г.Г., Нарина Н.В., Серова Н.С. Рентгенологические аспекты диагностики возрастных изменений перстневидного и черпаловидных хрящей гортани человека. REJR 2021; 11(3):57-66. DOI: 10.21569/2222-7415-2021-11-3-57-66.

Статья получена: **16.06.21** **Статья принята:** **09.09.21**

RADIOLOGICAL FEATURES OF AGE CHANGES IN THE CRICOID AND ARYTENOID HUMAN LARYNX CARTILAGES

Zolotenkova G.V.[1,2], Poletaeva M.P.[1], Gulgeldiev G.G.[1,3], Narina N.V.[4], Serova N.S.[1]

1 - Sechenov University. Moscow, Russia.
2 - Design information technologies center of Russian Academy of Sciences. Moscow, Russia.
3 - Central Bureau of forensic medical examination of the Ministry of health and medical industry of Turkmenistan. Ashgabat, Turkmenistan.
4 - Russian Center for Forensic Medicine Ministry of Health of Russia. Moscow, Russia.

One of the options for improving the accuracy of diagnosing the age of an unidentified person is to expand the range of objects and methods used for research. The bones of the skeleton are traditional for these purposes. The dynamics of ossification of laryngeal cartilage has not been sufficiently studied.

Purpose. To determine the relationship between the area of laryngeal cartilage ossification sites and age and to evaluate the possibility of using the dynamics of their ossification as an age marker for forensic identification of an individual.

Material and methods. The material for the study was laryngeal cartilage (scooped and ring-shaped) from 100 male corpses, aged from 15 to 93 years. The paper uses methods of visual assessment, radiological, quantitative, and statistical analysis.

Results. With increasing age, the ratio of bone and cartilage tissue in arytenoid cartilage and cricoid cartilage changes, this is expressed in an increase in the area of bone and a decrease in the proportion of cartilage tissue. Analysis of the results showed that there is a strong direct relationship between the percentage of bone tissue in the cricoid cartilage and arytenoid cartilage sample on the x-ray and age (r=0.82, r=0.8). The obtained results demonstrated that ossification of cartilage structures has a certain sequence, and a reliable relationship between age and the ossification area of the studied laryngeal structures was determined.

Conclusion. Radiographic examination of laryngeal cartilage and assessment of laryngeal ossification can be used as an Express method of preliminary age diagnostics for identification of the unknown person.

Keywords: radiological examination, age estimation, laryngeal cartilages, cricoid cartilage, arytenoid cartilage, cartilage ossification, medical identification.

Corresponding author: Poletaeva M.P., e-mail: poletaeva.maria2013@yandex.ru

For citation: Zolotenkova G.V., Poletaeva M.P., Gulgeldiev G.G., Narina N.V, Serova N.S. Radiological features of age changes in the cricoid and arytenoid human larynx cartilages. REJR 2021; 11(3):57-66. DOI: 10.21569/2222-7415-2021-11-3-57-66.

Received: **16.06.21** **Accepted:** **09.09.21**

Формирование биологического профиля неустановленного индивида посредством диагностики общегрупповых признаков является базовым элементом в процессе судебно-медицинской идентификации личности. Традиционными объектами для подобного рода исследований являются элементы костного скелета [1 - 3]. Исследований в отношении диагностики общегрупповых признаков с использованием хрящей гортани недостаточно, при этом в имеющихся публикациях прослеживается явный дисбаланс в пользу изучения щитовидного хряща (ЩХ), его половых отличий [4 - 10]. Перстневидный (ПХ) и черпаловидный хрящи (ЧХ) используются в качестве объектов изучения крайне редко, вследствие чего отсутствуют точные количественные характеристики их возрастных изменений.

Вместе с тем, именно рентгенографическое исследование нескольких элементов скелета повышает точность диагностики возраста, при этом в условиях фрагментации тела, результаты оценки отдельных объектов, в частности хрящей гортани, могут иметь

решающее значение [11], а полученное цифровое изображение – надежным объектом доказательной базы [12]. Проведенный предварительный анализ выявил значительные расхождения в суждениях авторов о связи оссификации хрящей гортани с возрастом. Общий консенсус подтверждает наличие различной скорости окостенения у мужчин и женщин, однако, в большинстве своем, исследователи воздерживаются от предоставления каких-либо корреляций с определенным возрастом [4 - 8].

Цель исследования.

На основании вышеизложенного сформулирована цель нашего исследования: изучить возрастную динамику процессов оссификации хрящей гортани и оценить возможность ее использования в качестве маркера возраста при судебно-медицинском исследовании неопознанных трупов.

Для достижения поставленной цели разработан дизайн исследования, включающий следующие этапы: изучение тенденции, скорости развития и топографии окостенения хрящей гортани, изучение закономерностей с использованием алгоритмов машинного обучения, выявление достоверных корреляционных связей с возрастом на основе использования методов описательной статистики.

Материалы и методы.

В работе использован архивный материал медико-криминалистического отдела ГБУЗ МО «Бюро судебно-медицинской экспертизы» и отделения медико-криминалистических исследований ГБУЗ «Бюро судебно-медицинской экспертизы Департамента здравоохранения Москвы»: препараты хрящей гортани и их цифровые изображения. Рентгенография выполнена на рентгеновском комплексе, включающем аппарат рентгеновский диагностический «Пардус – У» (производства ЗАО «ЭТЕХ-Мед»), цифровую систему компьютерной радиографии Fire CR+ для получения и обработки рентгеновских изображений, Сканер FireCR Flash Reader (3DISC IMAGING, Корея), программное обеспечение Quantor Vet+. Режим съемки: 30 кВ, 100 мкА, 1 с.

Графическое изображение рентгенограммы хрящей гортани (ПХ и ЧХ) исследовалось с помощью программы графического анализа изображений (ImageJ). Выборка состояла из 300 объектов (перстневидный – 100 и черпаловидные хрящи – 200) от трупов лиц мужского пола в возрасте от 15 до 93 лет (разрешение этического комитета МГМУ им. И.М. Сеченова (протокол № 10-19 от 17.07.2019)). Критерии не включения: травматические повреждения исследуемого органа, признаки патологических изменений, заболеваний соединительной ткани, эндокринной патологии; выраженные признаки хронической экзогенной интоксикации. Средний возраст выборки составил 46±18,2 года. Для дифференцированного исследования весь возрастной диапазон был разделен на возрастные группы на основе периодизации (М., изд. АПН СССР, 1965).

Алгоритм исследования включал следующие этапы: визуальное определение степени окостенения в баллах, при этом правая и левая стороны оценивались независимо, для нивелирования асимметрии; определение на снимке рентгенограмм общей площади изучаемого объекта, вычисление площади костной и хрящевой ткани в процентах и их соотношение относительно друг друга, учитывалась топография костной ткани в исследуемом образце. Для математического анализа все полученные данные были внесены в электронную базу данных Excel. В дальнейшем обработаны с помощью статистической программы IBM SPSS Statistics 21 с применением методов параметрической статистики, для анализа связи между различными переменными использовался корреляционный анализ Пирсона. Для кластеризации данных использовались методы машинного обучения, в частности, деревья решений и их модификация – алгоритм Random forest (случайный лес). Для двумерной визуализации исходных данных, которая помогает оценить наличие или отсутствие кластерной структуры в данных, применялись методы uMAP и tSNE [12, 13].

Результаты.

Для количественной характеристики возрастных изменений использована балльная оценка степени окостенения хрящей. Балльная схема оссификации перстневидного хряща выглядит следующим образом: «0» – окостенения отсутствует; «1» – начальные признаки окостенения в области прикрепления черпаловидных хрящей; «2» – активное окостенение началось и представлено в виде небольших (не более ¼ площади пластинки) участков костной ткани от верхнего края пластинки с одной или двух сторон от суставной площадки, как справа, так и слева; «3» – окостенение захватывает верхнюю половину пластинки; «4» – окостенение распространяется на нижнюю половину пластинки и заднюю половину дуги; «5» – полное окостенение, с единичными фрагментарными участками неоссифицированной хрящевой ткани (рис. 1).

Схема балльной оценки окостенения

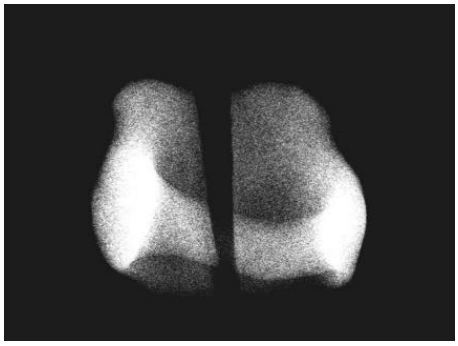

Рис. 1 а (Fig. 1 a)

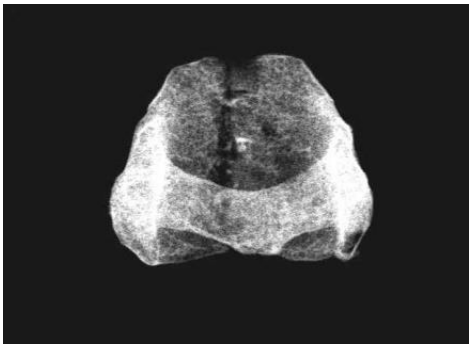

Рис. 1 б (Fig. 1 b)

Рис. 1. Рентгенограммы.

Перстневидный хрящ; а – 15 лет; б – 75 лет.

Fig. 1. Radiographs.

Cricoid cartilage; a – 15 years; b – 75 years.

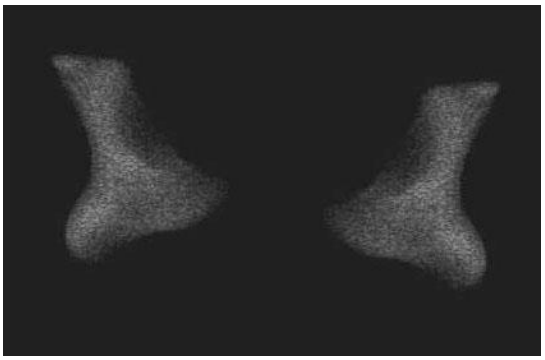

Рис. 2 а (Fig. 2 a)

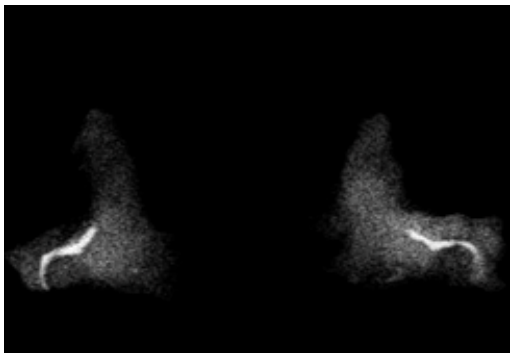

Рис. 2 б (Fig. 2 b)

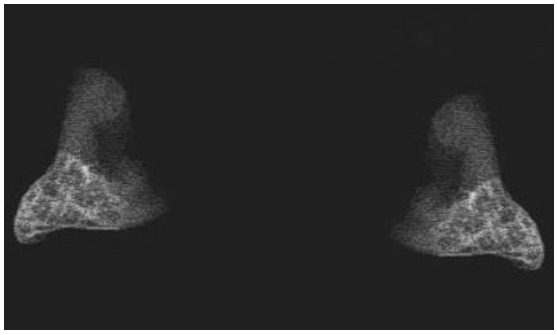

Рис. 2 в (Fig. 2 c)

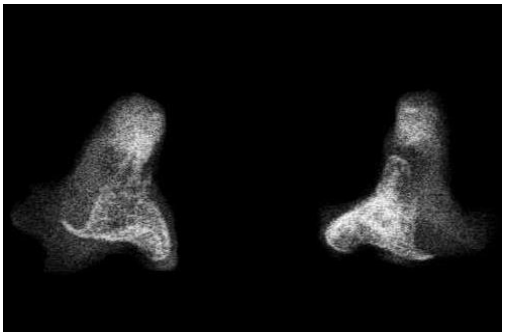

Рис. 2 г (Fig. 2 d)

Рис. 2. Рентгенограммы.

Черпаловидные хрящи; а – 15 лет (стадия 0); б – 31 год (стадия II); в – 57 лет (стадия III); г – 85 лет (стадия IV).

Fig. 2. Radiographs.

Arytenoid cartilage; a – 15 years (stage 0); b-31 years (stage II); в-57 years (stage III); г-85 years (stage IV).

черпаловидных хрящей представлена следующим образом: «0» – окостенение отсутствует; «1» – появление начальных точек костной ткани в мышечном отростке; «2» – распространение (увеличение) участков окостенения в мышечном отростке от точечных до небольших островков размерами до нескольких миллиметров; «3» – оссификации подвержена большая часть мышечного отростка и в нескольких случаях тело хряща; «4» – процесс окостенения распространяется вверх по задней поверхности тела до его вершины, «5» – более половины поверхности хряща окостеневает, в редких случаях наблюдается практически полное окостенение всего тела, мышечного отростка и верхушки ЧХ (рис. 2).

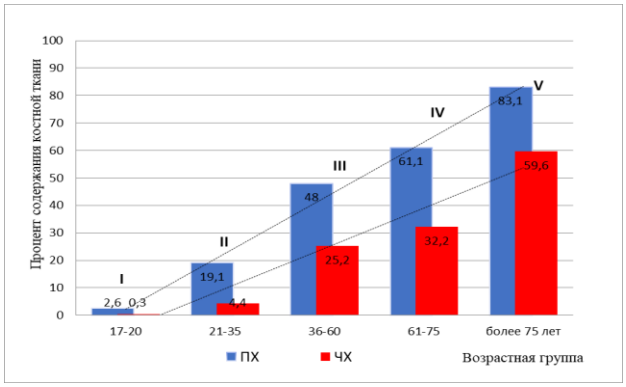

Рис. 3 (Fig. 3)

Рис. 3. Диаграмма.

Среднее значение костной ткани на рентгенограмме перстневидного и черпаловидного хрящей в процентах в различных возрастных группах.

Fig. 3. Diagram.

The average value of bone tissue on the X-ray of the cricoid and arytenoid cartilage as a percentage in different age groups.

Сформированная на данном этапе база данных числовых значений, характеризующих процентное содержание костной ткани на рентгенограммах изученных хрящей, была проанализирована с использованием методов машинного обучения. Для выявления кластерной структуры в исходных данных применялись библиотеки uMAP и класс TSNE из модуля manifold библиотеки scikit-learn [14, 15]. В ходе выполненной классификации цифровые значения (объекты) были упорядочены в однородные группы – возрастные классы: моложе 17 лет, от 17 до 20 лет, от 21 до 35 лет, от 36 до 60 лет, 61-75 лет, старше 75 лет. В препаратах хрящей гортани лиц моложе 17 лет костная ткань отсутствовала, поэтому данная группа была исключена из дальнейшего анализа. Таким образом, на основе полученных результатов интеллектуального анализа данных, весь исследуемый материал разделен на 5 возрастных групп, были определены минимальные, максимальные и средние значения окостенения для каждой из них. Средние значения содержания костной ткани в процентах для различных возрастных групп представлены на рис. 3.

В соответствии с проведённой визуальной балльной оценкой окостенения (от 1 до 5 баллов) и расчетными результатами процентного содержания костной ткани на рентгенограммах выделены стадии окостенения ПХ и ЧХ.

Стадия окостенения «0» в возрасте до 17 лет ПХ представлена только хрящевой тканью. Возраст от 17 до 20 лет характеризуется появлением небольших участков костной ткани, занимаемая ими площадь составляет до 2,61 % от всего хряща (1 балл) – стадия «I». Возрастная группа 21-35 лет – начальное проявление окостенения, среднее значение площади костной ткани 19,1% (2 балла), стадия «II». В возрасте 36-60 лет участки костной ткани занимают верхнюю половину пластинки и прилежащие участки дуги перстневидного хряща – стадия окостенения ПХ «III» (в среднем 48% площади костной ткани – 3 балла) или умеренно выраженное окостенение. В период 61-75 лет наблюдается дальнейшее окостенение пластинки перстневидного хряща и прилежащих участков дуги – стадия «IV» (среднее значение 61,1% – выраженное окостенение хрящевых структур – 4 балла). У лиц старше 75 лет наблюдается максимальная степень оссификации в ПХ или полное окостенение, в некоторых случаях с частичным сохранением хрящевой ткани вдоль нижнего края дуги – стадия «V», 5 баллов (значительное или полное окостенение), что соответствует распространению более 83,1% костной ткани на рентгенограмме.

В ЧХ возраст до 17 лет – это стадия «0», характеризуется отсутствием окостенения. В возрастной группе 17-20 лет наблюдались лишь точки начального, едва заметного окостенения в мышечном отростке у одного образца в возрасте 19 лет, поэтому среднее значение доли костной ткани для данной возрастной группы составляет 0,3% (1 балл), окостенения ЧХ соответствует стадии «I». В возрасте от 21-35 лет ЧХ так же представлены еще в основном хрящевой тканью, все чаще можно отметить распространяющиеся островки (очаги) костной ткани вдоль мышечного отростка, поэтому для данной воз-

растной группы средний процент окостенения составляет 4,4%, начальное окостенение – «стадия II» (2 балла). В возрасте 36-60 лет в черпаловидных хрящах процесс окостенения, захватив всю поверхность мышечного отростка, распространяется по латеральной поверхности на тело хряща – стадия окостенения «III» (костная ткань около 25,2% – 3 балла заметное окостенение). В период 60-75 лет в черпаловидных хрящах оссификации подвержен весь мышечный отросток, чаще всего окостеневает все тело хряща и начало вершины, что соответствует «IV» стадии (32,2% костной ткани – 4 балла). У лиц старше 75 лет в черпаловидных хрящах стадия «V» представляется как выраженное окостенение и характеризуется, как правило, сохранной хрящевой тканью на верхушках хряща и в области голосового отростка (окостенение 59,6% и более – 5 баллов). С дальнейшим увеличением возраста продолжается постепенное окостенение по всей площади хряща, к 90 годам костная ткань может охватывать весь черпаловидный хрящ, за исключением области соединения его с голосовыми связками.

При обработке полученных цифровых данных (площадь окостенения, доля хрящевой ткани в образце) мы пришли к выводу, что с увеличением возраста меняется соотношение костной и хрящевой ткани в ПХ и ЧХ, это выражено в увеличении площади костной и уменьшении доли хрящевой ткани для всех возрастных групп. Результаты статистического анализа продемонстрировали наличие между процентом костной ткани в образце ЧХ и ПХ на рентгенограмме и возрастом сильной прямой корреляционной связи, близкой к линейной (r=0.82, r=0.8 для ПХ и для ЧХ соответственно) (рис. 4).

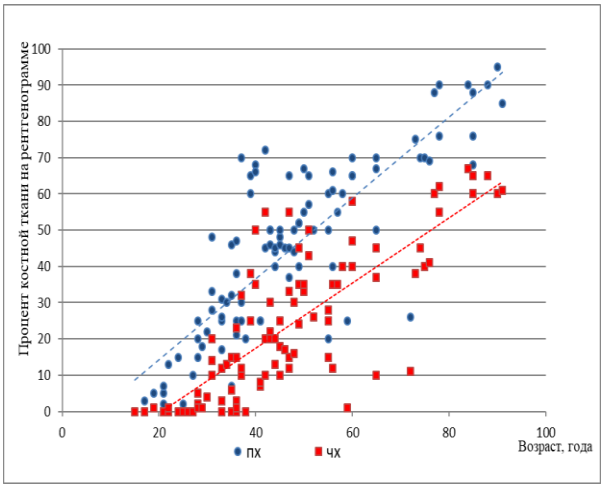

Рис. 4 (Fig. 4)

Рис. 4. Диаграмма.

Совместное распределение доли костной ткани на рентгенограмме перстневидного и черпаловидного хрящей и возраста.

Fig. 4. Diagram.

Distribution of the share of bone tissue on the radiograph of cricoid cartilage and arytenoid cartilage and age.

При построении прогноза ожидаемой величины возраста по доли костной ткани по методу линейной регрессии было установлено, что среднеквадратичная величина ошибки прогнозирования составила 8,3 года. При сопоставлении ожидаемых и фактических значений возраста было получено, что в самой старшей и самой младшей возрастной группе ошибок в определении возраста нет, а в средних возрастных группах возможны ошибочные выводы с попаданием прогноза в соседнюю группу.

Обсуждение.

По гистологическому строению перстневидный и большая часть черпаловидного хрящей (за исключением голосовых отростков) относятся к гиалиновым и характеризуются способностью «окостеневать» с возрастом [14 - 16]. Окостенение хрящей гортани – нормальный физиологический процесс энхондрального костеобразования, когда хрящевая ткань замещается костной трабекулярной структурой [9, 10, 15]. Согласно данным ряда авторов, тип окостенения, темп и скорость распространения костной ткани, сроки его наступления зависят от пола и возраста [17 -19]. Хрящи гортани у молодых людей до 17 лет представлены хрящевой тканью. С годами в межклеточном веществе гиалиновых хрящей откладываются соли кальция, из-за чего он становится мутным, непрозрачным, приобретает твердость и хрупкость.

С увеличением возраста появляется нарушение трофики центральных участков хряща, это влечет за собой нарушение обменных процессов, что и приводит к потере способности части клеток к делению. Как следствие, отмечаются качественные и количественные изменения (реорганизация) матрикса хряща, хондроциты частично разрушаются, накапливают кальций, таким образом, запускается атрофический процесс дистрофического обызвествления, внешне выраженный кальцификацией и затем оссификацией хряща. Лучевые методы диагностики позволяют выполнять количественную оценку происходящей оссификации, что может быть использовано для установления возрас-

та с доказательной точностью.

Процесс окостенения у мужчин, по данным одних авторов, начинается в возрасте 20-25 лет и продолжается всю жизнь, у женщин – на 10 лет позже [4]; по данным других источников начало данного процесса можно наблюдать с 16 и 17 лет у мужчин и женщин соответственно [19]. Ajmani M.L. и др. показали, что хрящи могут быть полностью преобразованы в кость к 65 годам [7]. Известно, что на скорость и темп процессов окостенения у женщин влияет уровень половых гормонов (периоды беременности и другие гормональные перестройки) [16, 19].

В настоящем исследовании получены данные о том, что процесс окостенения у мужчин в ПХ начинается у лиц старше 17 лет, а в ЧХ – старше 19 лет. Активная оссификация начинает динамично прогрессировать в возрастной группе 21-35 лет, когда появляются визуальные изменения хряща. Однако их четкая регистрация возможна только посредством количественной оценки рентгенологических снимков гортани. Окостенение перстневидного хряща на рентгенограмме выглядит следующим образом: картина «непрозрачности» наблюдается у верхней границы пластинки в одной или двух точках с каждой стороны, затем плотность рисунка усиливается по средней линии, в верхней трети пластинки, далее она распространяется на нижнюю половину пластинки с различной степенью выраженности, а затем присоединяется задняя половина дуги, что не противоречит результатам аналогичных исследований [4, 5, 7, 20 - 22]. На рентгенограммах лиц старше 75 лет отмечается выраженная «непрозрачность» хряща, поэтому можно без труда проследить компактное расположение костных трабекул. В исследовании Grandmaison G.L. и др. [23] общая схема окостенения ПХ аналогична представленной в настоящей работе. В своей классификации авторы выделили 4 стадии рентгеноконтрастности (рентгеноплотности) в перстневидном хряще, опираясь на данные Turk и Hogg [4], они описали подробную характеристику стадий у мужчин и женщин, но не привязывали полученные результаты к возрастным группам или возрасту, поэтому использование полученных данных на практике будет затруднительно.

Окостенение ЧХ начинается в мышечном отростке и распространяется на снование хряща, его тело и вершину. Следует отметить, что часть ЧХ остается без изменений и состоит из хрящевой ткани и у самой старшей возрастной группы, так как участок хряща около голосового отростка и сам голосовой отросток представлен эластичной хрящевой тканью и не подвергается дегенеративным процессам оссификации [22]. В работе Christine M.P.и др. дано описание гистологической структуры черпаловидного хряща, что подтверждает полученные данные о его неполной оссификации с возрастом, так как в структуре гиалинового хряща в области голосовых отростков обнаружены эластические и коллагеновые волокна, характерные для эластических структур [24]. Эластический каркас черпаловидного хряща играет важную роль в процессе вибрации и голосообразовании и, видимо, поэтому остается без изменений на протяжении всей жизни. Как отмечают авторы данного исследования, процесс этот изучен не достаточно и есть много вопросов о преобразованиях ЧХ и его связок, что требует дальнейших исследований.

Рентгенологическая картина изменений в ЧХ выглядит следующим образом: вначале отмечается помутнение лишь в мышечном отростке, затем большая часть мышечного отростка и тела приобретают большую рентгеноконтрастность, далее непрозрачность распространяется вверх по задней границе вершины хряща и достигает максимальной плотности в старшей возрастной группе. Работы Ajmani M.L. и др., (1980), Turk L.M.и др.(1993), Harrison D.F.N. (1995) так же подтверждают полученную схему окостенения [4, 7, 8, 22]. Результаты исследования не противоречат работе Grandmaison G.L. и др., но в своей работе авторы выделили всего 3 стадии окостенения ЧХ и не разделили картину рентгенологических изменений в ЧХ для мужчин и для женщин. Так же, как и для ПХ, они не указали возрастные диапазоны описанных изменений [23].

Ряд авторов отмечают более выраженную интенсивность окостенения хрящей у мест прикреплений мышц, поэтому у людей некоторых профессий, например, профессиональных певцов, оссификация происходит немного раньше и значительно более быстрыми темпами [25]. Исследование L. Daver , E. Toussirot, P. C. Acquaviva и др. показывают, что хрящи и связки гортани могут подвергаться изменениям вследствие таких системных заболеваний, как ревматоидный артрит [26, 27], эти данные необходимо учитывать при проведении дальнейших исследований. В работе E. Zan, D.M. Yousem и N. Aygun проводится изучение окостенения хрящей гортани в качестве раннего признака рака гортани при КТ-исследовании [28]. Авторы пришли к выводу о том, что существует возможность установления ложнопо-

ложительных результатов постановки онкологического диагноза при наличии раннего окостенения некоторых хрящей гортани. Поэтому в настоящем исследовании оценка возрастных изменений хрящей гортани проведена на образцах мужского пола без видимой костной и хрящевой патологии, без травм и заболеваний органов шеи, чтобы нивелировать влияние сопутствующих факторов на процесс костеобразования.

По данным литературных источников, темп окостенения у различных хрящей гортани отличается [4, 7, 19, 22]. При сравнительном сопоставлении результатов мы пришли к выводу, что оссификация ПХ и ЩХ начинается почти одновременно в возрастной группе 17-20 лет, однако интенсивность костеобразования в ЩХ более выражена по сравнению с ПХ в молодом возрасте [8, 9]. В большинстве изученных объектов ЧХ окостенение начинается ближе к возрасту 20 лет и прогрессирует более медленными темпами. В возрасте 21-35 лет окостенение ЩХ опережает динамику окостенения ПХ, который в свою очередь опережает скорость костеобразования в ЧХ. В возрастной группе 36-60 лет ПХ оказывается наиболее окостеневшим в сравнении с ЩХ, наименьшее окостенение наблюдается так же в ЧХ. В возрасте 61-75 лет динамика окостенение в ЩХ снова опережает изменения и в ПХ, и в ЧХ. В самой старшей возрастной группе 75 лет максимальное окостенение наблюдается у ЩХ, затем в ПХ и наименьший процент костной ткани наблюдается в ЧХ [8, 19]. Исследователи утверждают, что окостенение хрящей гортани начинается в возрасте от 25 до 40 лет в щитовидном хряще, затем в перстневидном и в черпаловидных хрящах [4], что не противоречит полученным данным.

В последнее время появилось множество работ, посвященных совместной работе судебной медицины и лучевой диагностики. Часть из этих работ изучает возрастные изменения по цифровым изображениям различных органов, другое направление исследований – это анализ межпопуляционных отличий полученных данных. Несколько научных статей посвящено изучению возрастной изменчивости щитовидного и перстневидного хряща с помощью КТ [20, 21, 29, 30], но комплексных данных, позволяющих оценить возрастные изменения всего подъязычно-гортанного комплекса и сделать выводы о точности установления возраста с помощью данного метода, в настоящий момент нет. Также отсутствуют работы, посвященные анализу КТ- изображений ПГТК в Российской популяции, что не позволяет провести сравнение с результатами других аналогичных исследований. Все вышесказанное и является перспективой развития выбранного научного направления.

Заключение.

Полученные в настоящем исследовании результаты подтвердили эффективность количественной оценки возрастной динамики оссификации хрящей гортани. По современным представлениям основное требование, которое предъявляют эксперты, к методам оценки возраста – это их валидность. Предложенный метод характеризуется хорошей воспроизводимостью и, следовательно, может использоваться для диагностики возрастной группы при производстве судебно-медицинской экспертизы неопознанного трупа, и как экспресс-метод, и в рамках комплексной оценки возраста. Суммация всех имеющихся сведений о возрастных изменениях щитовидного хряща [5, 6], новых данных о распределении костной ткани на рентгенограммах перстневидного и черпаловидных хрящей способствует повышению точности при установлении возраста неопознанного объекта, улучшает доказательную базу экспертизы [12].

Источник финансирования и конфликт интересов.

Авторы данной статьи подтвердили отсутствие финансовой поддержки исследования и конфликта интересов, о которых необходимо сообщить.

Список литературы:

1. Pigolkin Y.I., Zolotenkov D.D., Gridina N.V., Zolotenkova G.V., Sereda A.P. .Histometric symptoms of age-sensitive changes of bone tissue. Advances in gerontology. 2018; 8 (4): 320-327 DOI: 10.1134/s2079057018040124

2. Пиголкин Ю.И., Гарсия Корро М.А., Золотенкова Г.В. Возрастные изменения турецкого седла, лобных и клиновидной пазух. Судебно-медицинская экспертиза. 2016; 59 (6): 48-53 doi: 10.17116/sudmed201659648-53

3. Юрченко М. А., Золотенкова Г.В., Пиголкин Ю. И., Федулова М. В. Минеральная плотность костной ткани как признак возрастной инволюции костей человека. Морфология. 2013; 4 (144): 080-087.

4. Turk L.M., Hogg D.A. Age changes in the human laryngeal cartilages. Clin Anatomy. 1993; 6:154-162.

5. Hately W, Evison G., Samuel E. The pattern of ossification in the laryngeal cartilages: a radiological study. Br J Radiol. 1965; 38: 585-591.

6. Garvin H.M. Ossification of laryngeal structures as indicators of age. J Forensic Sci. 2008. 53(5):1023-1027. doi:10.1111/j.1556-4029.2008.00793.x

7. Ajmani ML, Jain SP, Saxena SK. A metrical study of laryngeal cartilages and their ossification. Anat Anz. 1980; 148 (1): 42-48.

8. Пиголкин Ю.И., Полетаева М.П., Золотенкова Г.В. Использование лучевой диагностики для определения биологического возраста человека по морфометрическим параметрам щитовидного хряща. Российский электронный журнал лучевой диагностики. 2017; 7 (4): 23-29. DOI:10.21569/2222-7415-2017-7-4-23-29

9. Золотенкова Г.В., Шигеев С.В., Полетаева М.П., Гульгельдиев Г.Г. Возможности установления пола по антропометрическим параметрам перстневидного хряща человека.Судебно-медицинская экспертиза. 2021; 64 (1): 24-28. DOI: 10.17116/sudmed20216401124

10. Малыха В.А., Эделев Н.С., Тучик Е.С. Судебно-медицинские критерии определения возраста по щитовидному хрящу при идентификации личности детей Вестник судебной медицины. 2019; 8 (1): 19-22.

11. Золотенкова Г.В., Солодовников В.И., Труфанов М.И. Комплексная оценка изменений систем тканей организма при судебно-медицинской диагностике биологического возраста. Судебная медицина. 2019; 5 (1s): 166.

12. Гридина Н.В., Золотенкова Г.В., Рогачев А.И. Использование классификаторов для целей судебно-медицинской идентификации личности (диагностики возраста). Биомедицинская радиоэлектроника. 2019; 22 (5): 38-44.

13. Золотенкова Г.В., Рогачев А.И., Гридина Н.В., Пиголкин Ю.И. Использование методов машинного обучения для классификации данных при решении задачи судебно-медицинской диагностики возраста. Сб. трудов конференции Компьютерные и информационные технологии в науке, инженерии и управлении «КомТех-2020». 2020; 1:490-498.

14. Pinto D.C. The Laryngohyoid Complex in Medicolegal Death Investigations. Acad Forensic Pathol. 2016; 6 (3): 486-498. doi:10.23907/2016.049

15. Soerdjbalie-Maikoe V., van Rijn R.R. Embryology, normal anatomy, and imaging techniques of the hyoid and larynx with respect to forensic purposes: a review article. Forensic Sci Med Pathol. 2008; 4 (2): 132-139. doi:10.1007/s12024-008-9032-1

16. Andaloro C, La Mantia I. Anatomy, Head and Neck, Larynx Arytenoid Cartilage. In: StatPearls. Treasure Island (FL): StatPearls Publishing. 2020.

17. Калимуллин Р. Р., Звягин В. Н. Методика диагностики пола взрослого человека по анатомо-морфологическим особенностям черпаловидных хрящей. Судебная медицина. 2021; 7 (2): 83-87. DOI: https://doi.org/10.17816/fm392

18. Звягин В.Н., Галицкая О.И., Калимуллин Р.Р. Судебно-медицинское определение возраста по рентгеноморфометрическим особенностям черпаловидных хрящей гортанного комплекса человека. Медицинская наука и образование Урала. 2021; 1: 20-25. DOI: 10.36361/1814-8999-2021-22-1-20-25

19. Зелигман С.Б. Возрастные изменения и половые особенности крупных хрящей гортани человека (рентгено-анатомическое исследование). Судебно-медицинская экспертиза. 1959; 2: 6-16.

20. Shin H.W., Ahn Y., Sung M.W., Kim K.H., Kwon T.K. Measurement of cross-sectional dimensions of the cricoid cartilage: a computed tomographic study. Ann Otol Rhinol Laryngol. 2009; 118 (4): 253-258. doi:10.1177/000348940911800403

21. Garbelotti Junior S.A., Rocha P.R., Liquidato B.M., Marques S.R., Arráez-Aybar L.A., de Moraes LOC. Arch of cricoid cartilage anatomical variation: morphological and radiological aspects. Surg Radiol Anat. 2019; 41 (5): 539-542. doi:10.1007/s00276-018-2174-2

22. Harrison D.F.N. The Anatomy and Phisiology of the Mammalian Larynx. Cambridge: Cambridge University Press. Journal of Anatomy. 1995; 191 (2): 315-317 DOI: 10.1046/j.1469-7580.1997.191203154.x

23. de la Grandmaison G.L., Banasr A., Durigon M. Age estimation using radiographic analysis of laryngeal cartilage. Am J Forensic Med Pathol. 2003; 24 (1): 96-9. doi: 10.1097/01.PAF.0000052756.47528.6

24. Pauken CM, Heyes R, Lott DG. Mechanical, Cellular, and Proteomic Properties of Laryngotracheal Cartilage. Cartilage. 2019; 10 (3): 321-328. doi: 10.1177/19476035177499

25. Unteregger, F., Thommen, J., Honegger, F., Potthast, S., Zwicky, S., & Storck, C. How Age and Frequency Impact the Thyroid Cartilages of Professional Singers. Journal of Voice. 2019; 33 (3): 284-289. doi:10.1016/j.jvoice.2017.11.017

26. Beirith SC, Ikino CM, Pereira IA. Laryngeal involvement in rheumatoid arthritis. // Braz J Otorhinolaryngol. 2013; 79 (2): 233-238. doi:10.5935/1808-8694.20130040

27. Gotze M, Andersen RB, Westergaard O, Andersen LA. Reumatoid arthritis i articulationes crico-arytenoideae [Rheumatoid arthritis in the crico-arythenoid joints]. Ugeskr Laeger. 1973; 136 (1): 39-41.

28. Zan E., Yousem D.M., Aygun N. Asymmetric Mineralization of the Arytenoid Cartilages in Patients without Laryngeal Cancer American. Journal of Neuroradiology. 2011; 32 (6): 1113-1118; https://doi.org/10.3174/ajnr.A2444

29. Jain M., Dhall U.. Morphometry of the thyroid and cricoid cartilages in adults on CT scan. J Anat Soc India. 2010; 59 (1): 19-23. DOI: 10.1016/S0003-2778(10)80005-X

30. Aramaki T., Ikeda T., Usui A., Funayama M. Age estimation by ossification of thyroid cartilage of Japanese males using Bayesian analysis of postmortem CT images. Leg Med (Tokyo). 2017: 29-35. doi: 10.1016/j.legalmed.2016.12.001.

References:

1. Pigolkin Y.I., Zolotenkov D.D., Gridina N.V., Zolotenkova G.V., Sereda A.P..Histometric symptoms of age-sensitive changes of bone tissue advances in gerontology 2018; 8 (4):320-327 DOI: 10.1134/s2079057018040124

2. Pigolkin Yu.I.,Garcia Corro M.A.,Zolotenkova G.V. The age-dependent changes of sella turcica, frontal and sphenoid sinuses. Journal of Forensic Medicine. 2016; 59 (6): 48-53 doi: 10.17116/sudmed201659648-53 (in Russian).

3. Yurchenko M.A., Zolotenkova G.V., Pigolkin Yu.I., Fedulova M.V. Bone mineral density as a sign of age-related involution

of human bones. Morphology. 2013; 4 (144): 080-087 (in Russian).

4. Turk L.M., Hogg D.A. Age changes in the human laryngeal cartilages. Clin Anatomy. 1993; 6: 154-162.

5. Hately W., Evison G., Samuel E. The pattern of ossification in the laryngeal cartilages: a radiological study. Br J Radiol. 1965; 38: 585-591

6. Garvin H.M. Ossification of laryngeal structures as indicators of age. J Forensic Sci. 2008; 53 (5): 1023-1027. doi:10.1111/j.1556-4029.2008.00793.x

7. Ajmani M.L., Jain S.P., Saxena S.K. A metrical study of laryngeal cartilages and their ossification. Anat Anz. 1980; 148 (1): 42-48.

8. Pigolkin Yu.I., Poletaeva M.P., Zolotenkova G.V. Age determine by the age of the thyroid cartilage by the radiological method in forensic medicine. REJR. 2017; 7 (4):23-29. DOI:10.21569/2222-7415-2017-7-4-23-29 (in Russian).

9. Pigolkin Yu.I., Poletaeva, M.P., Zolotenkova, G.V. The forensic medical characteristic of the age based on the results of the comprehensive examination of the thyroid cartilage. Journal of Forensic Medicine. 2018; 61 (1): 35-38 (in Russian). doi:10.17116/sudmed201861135-38

10. Malykha V.A., Edelev N.S., Tuchik E.S. Forensic criteria for determining the age of the thyroid cartilage when identifying the personality of children Bulletin of Forensic Medicine. 2019; 8 (1): 19-22 (in Russian).

11. Zolotenkova G.V., Solodovnikov V.I., Trufanov M.I. Comprehensive assessment of changes in body tissue systems in forensic diagnostics of biological age. Forensic Medicine. 2019; 5 (1s): 166 (in Russian).

12. Gridina N.V., Zolotenkova G.V., Rogachev A.I. The use of classifiers for the purposes of forensic medical identification of a person (age diagnosis). Biomedical radio electronics. 2019; 22 (5): 38-44 (in Russian).

13. Zolotenkova G.V., Rogachev A.I., Gridina N.V., Pigolkin Yu.I. Using machine learning methods for data classification in solving the problem of forensic diagnostics of age. Sat. Proceedings of the Conference Computer and Information Technologies in Science, Engineering and Management "ComTech-2020". 2020; 1: 490-498 (in Russian).

14. Pinto D.C. The Laryngohyoid Complex in Medicolegal Death Investigations. Acad Forensic Pathol. 2016; 6 (3): 486-498. doi:10.23907/2016.049

15. Soerdjbalie-Maikoe V., van Rijn R.R. Embryology, normal anatomy, and imaging techniques of the hyoid and larynx with respect to forensic purposes: a review article. Forensic Sci Med Pathol. 2008; 4 (2): 132-139. doi:10.1007/s12024-008-9032-1

16. Andaloro C., La Mantia I. Anatomy, Head and Neck, Larynx Arytenoid Cartilage. In: StatPearls. Treasure Island (FL). StatPearls Publishing. 2020.

17. Kalimullin RR, Zvyagin VN. Methods for diagnosing the sex of adult human by anatomical and morphological features of arytenoid cartilages. Russian Journal of Forensic Medicine. 2021; 7 (2): 83-87 DOI: https://doi.org/10.17816/fm392 (in Russian).

18. Zvyagin V.N., Galitskaya O.I., Kalimullin R.R. Forensic evaluation of age by x-ray morphometric features of the arytenoid cartilage of the human laryngeal complex. Medicinskaya nauka i obrazovanie Urala. 2021; 1 (105): 20-25. DOI: 10.36361/1814-8999-2021-22-1-20-25 (in Russian).

19.Zeligman S.B. Age-related changes and sex characteristics of large cartilages of the human larynx (X-ray anatomical study). Forensic-medical examination. 1959: 2:6-16 (in Russian).

20. Shin H.W., Ahn Y., Sung M.W., Kim K.H., Kwon T.K. Measurement of cross-sectional dimensions of the cricoid cartilage: a computed tomographic study. Ann Otol Rhinol Laryngol. 2009; 118 (4): 253-258. doi:10.1177/000348940911800403

21. Garbelotti Junior S.A., Rocha P.R., Liquidato B.M., Marques S.R., Arráez-Aybar L.A., de Moraes LOC. Arch of cricoid cartilage anatomical variation: morphological and radiological aspects. Surg Radiol Anat. 2019; 41 (5): 539-542. doi:10.1007/s00276-018-2174-2

22. Harrison D.F.N. The Anatomy and Phisiology of the Mammalian Larynx. Cambridge: Cambridge University Press. Journal of Anatomy. 1995; 191 (2): 315-317 DOI: 10.1046/j.1469-7580.1997.191203154.x

23. de la Grandmaison G.L., Banasr A., Durigon M. Age estimation using radiographic analysis of laryngeal cartilage. Am J Forensic Med Pathol. 2003; 24 (1): 96-9. doi: 10.1097/01.PAF.0000052756.47528.6

24. Pauken CM, Heyes R, Lott DG. Mechanical, Cellular, and Proteomic Properties of Laryngotracheal Cartilage. Cartilage. 2019; 10 (3): 321-328. doi: 10.1177/19476035177499

25. Unteregger, F., Thommen, J., Honegger, F., Potthast, S., Zwicky, S., & Storck, C. How Age and Frequency Impact the Thyroid Cartilages of Professional Singers. Journal of Voice. 2019; 33 (3): 284-289. doi:10.1016/j.jvoice.2017.11.017

26. Beirith SC, Ikino CM, Pereira IA. Laryngeal involvement in rheumatoid arthritis. // Braz J Otorhinolaryngol. 2013; 79 (2): 233-238. doi:10.5935/1808-8694.20130040

27. Gotze M, Andersen RB, Westergaard O, Andersen LA. Reumatoid arthritis i articulationes crico-arytenoideae [Rheumatoid arthritis in the crico-arythenoid joints]. Ugeskr Laeger. 1973; 136 (1): 39-41.

28. Zan E., Yousem D.M., Aygun N. Asymmetric Mineralization of the Arytenoid Cartilages in Patients without Laryngeal Cancer American. Journal of Neuroradiology. 2011; 32 (6): 1113-1118; https://doi.org/10.3174/ajnr.A2444

29. Jain M., Dhall U.. Morphometry of the thyroid and cricoid cartilages in adults on CT scan. J Anat Soc India. 2010; 59 (1): 19-23. DOI: 10.1016/S0003-2778(10)80005-X

30. Aramaki T., Ikeda T., Usui A., Funayama M. Age estimation by ossification of thyroid cartilage of Japanese males using Bayesian analysis of postmortem CT images. Leg Med (Tokyo). 2017: 29-35. doi: 10.1016/j.legalmed.2016.12.001.

ОРИГИНАЛЬНАЯ СТАТЬЯ

ХАРАКТЕРИСТИКА МИОКАРДИАЛЬНОГО КРОВОТОКА И КОРОНАРНОГО РЕЗЕРВА ПО ДАННЫМ ПЭТ/КТ У ПАЦИЕНТОВ С ИБС С РАЗЛИЧНОЙ СТЕПЕНЬЮ СТЕНОЗОВ КОРОНАРНЫХ АРТЕРИЙ

Голухова Е.З., Шавман М.Г., Шурупова И.В., Екаева И.В., Трифонова Т.А., Шахова А.А., Метелкина М.В., Асланиди И.П.

ФГБУ «Национальный медицинский исследовательский центр сердечно-сосудистой хирургии имени А.Н. Бакулева» Минздрава России. г. Москва, Россия

Цель исследования. Выявление и дальнейший анализ различий количественных величин миокардиального кровотока по данным позитронно-эмиссионной томографии, совмещенной с компьютерной томографией (ПЭТ/КТ), в группах коронарных артерий (КА) с различной степенью стенозов у больных ИБС.

Материалы и методы. Обследовано 122 пациента (102 с ИБС, 20 – здоровые), которым выполнены инвазивная коронарография и стресс-ПЭТ/КТ с 13N-аммонием в динамическом режиме с определением величины регионарного коронарного резерва и миокардиального кровотока, проведено их сравнение в группах артерий: 1) со значительными стенозами (75-100%, n=99); 2) пограничными (50-74%, n=101); 3) интактных артерий группы ИБС (стеноз 0-40%, n=106); 4) здоровых пациентов (n=60).

Результаты. Коронарный резерв и миокардиальный кровоток нагрузки значимо ниже (p <0,001) в группе артерий со стенозами ≥75% по сравнению со всеми (2-й, 3-й и 4-й) группами артерий. По этим же показателям группы артерий с пограничными стенозами и интактными артериями больных с ИБС не различались (p >0,05). В тоже время, резерв и кровоток нагрузки был значимо ниже в группе интактных артерий больных ИБС по сравнению с интактными артериями здоровых пациентов. Информативность показателя коронарного резерва в диагностике стенозов различных градаций превосходила информативность кровотока нагрузки. При этом чувствительность, специфичность и точность коронарного резерва избирательно для пограничных стенозов составила 45%, 80% и 67%; для выраженных стенозов (75-100%) - 85%, 80% и 82% соответственно.

Заключение. Количественные показатели кровотока по данным стресс-ПЭТ/КТ миокарда обладают высокой чувствительностью и специфичностью в диагностике стенозов высоких градаций. Субоптимальная чувствительность и точность метода в диагностике пограничных стенозов предположительно связаны с низкой долей гемодинамически значимых изменений в данной группе. По сравнению с артериями здоровых пациентов более низкие величины миокардиального кровотока в интактных артериях больных ИБС могут быть обусловлены наличием микроваскулярной дисфункции.

Ключевые слова: миокардиальный кровоток, коронарный резерв, ПЭТ/КТ миокарда, количественная оценка кровотока.

Контактный автор: Шурупова И.В., email: iffdoc@mail.ru

Для цитирования: Голухова Е.З., Шавман М.Г., Шурупова И.В., Екаева И.В., Трифонова Т.А., Шахова А.А., Метелкина М.В., Асланиди И.П. Характеристика миокардиального кровока и коронарного резерва по данным ПЭТ/КТ у пациентов с ИБС с различной степенью стенозов коронарных артерий. REJR 2021; 11(3):67-83. DOI: 10.21569/2222-7415-2021-11-3-67-83.

Статья получена: **21.04.21** **Статья принята:** **30.08.21**

HARACTERISTICS OF MYOCARDIAL BLOOD FLOW AND CORONARY FLOW RESERVE BY PET/CT IN PATIENTS WITH CORONARY ARTERY DISEASE WITH DIFFERENT DEGREES OF CORONARY ARTERY STENOSIS

Golukhova E.Z., Shavman M.G., Shurupova I.V., Ekaeva I.V., Trifonova T.A., Shakhova A.A., Metelkina M.V., Aslanidis I.P.

A.N. Bakulev National Medical Research Center of Cardiovascular Surgery. Moscow, Russia

Purpose. The purpose of this study was to determine and analyze the differences in the quantitative values of myocardial blood flow according to positron emission tomography combined with computed tomography (PET/CT) in groups of coronary arteries with different degrees of stenosis in patients with coronary artery disease (CAD).

Materials and Methods. 122 patients (102 with CAD, 20 – healthy) were examined. All patients underwent invasive coronary angiography and dynamic 13N-ammonia stress-PET/CT with the determination of the regional coronary flow reserve and myocardial blood flow. They were compared in the groups of arteries: 1) with severe coronary stenoses (75-100%, n = 99); 2) mild and moderate stenoses (50-74%, n = 101); 3) intact arteries in CAD group (stenoses 0-40%, n = 106); 4) healthy patients (n = 60).

Results. Coronary flow reserve and stress myocardial blood flow are significantly lower ($p < 0.001$) in the group of arteries with stenoses ≥75% compared to all groups (2nd, 3rd and 4th). According to the same indicators, the groups of arteries with mild, moderate stenoses and intact arteries of patients with CAD did not differ ($p > 0.05$). At the same time, the reserve and stress myocardial blood flow were significantly lower in the group of intact arteries of CAD patients compared to the intact arteries of healthy patients. The diagnostic value of coronary flow reserve in the detection of various gradations stenoses exceeded the diagnostic value of the stress myocardial blood flow. At the same time, the sensitivity, specificity and accuracy of the coronary flow reserve selectively for mild and moderate stenoses was 45%, 80% and 67%; for severe stenoses (75-100%) - 85%, 80% and 82%, respectively.

Conclusion. Regional quantitative indicators of myocardial blood flow and coronary flow reserve by stress-PET/CT are highly sensitive and specific for the detection of severe coronary stenoses. The suboptimal sensitivity and accuracy of the method in the detection of mild and moderate stenoses are presumably associated with a low proportion of hemodynamically significant changes in this group. In comparison with the arteries of healthy patients, lower values of myocardial blood flow and coronary flow reserve in the intact arteries of patients with CAD may be due to the presence of microvascular dysfunction.

Keywords: myocardial blood flow, coronary flow reserve, cardiac PET/CT, quantitative assessment of myocardial blood flow.

Corresponding author: Shurupova I.V., email: iffdoc@mail.ru

For citation: Golukhova E.Z., Shavman M.G., Shurupova I.V., Ekaeva I.V., Trifonova T.A., Shakhova A.A., Metelkina M.V., Aslanidis I.P. Characteristics of myocardial blood flow and coronary flow reserve by PET/CT in patients with coronary artery disease with different degrees of coronary artery stenosis. REJR 2021; 11(3):67-83. DOI: 10.21569/2222-7415-2021-11-3-67-83.

Received: **21.04.21** **Accepted:** **30.08.21**

В современной отечественной клинической практике стандартная оценка перфузии миокарда достаточно часто включает в себя однофотонную эмиссионную компьютерную томографию (ОФЭКТ) и, существенно реже, ПЭТ миокарда. Несмотря на то, что ОФЭКТ-визуализация является эффективным неинвазивным методом для выявления ИБС, она ограничена такими техническими проблемами, как артефакты аттенуации (ослабления излучения), особенно у женщин и у пациентов с ожирением, низким пространственным разрешением и низкой чувствительностью выявления каждого измененного бассейна при многососудистой ИБС [1].

ПЭТ в настоящее время является достаточно надежным методом неинвазивной оценки перфузии и её использование в визуализации сердца быстро растет. ПЭТ миокарда позволяет получать изображения с более высоким пространственным разрешением, что обеспечивает высокую диагностическую точность, превышающую возможности ОФЭКТ. Кроме того, ПЭТ позволяет выявлять ИБС с помощью неинвазивной количественной оценки кровотока [2, 3].

Не менее важной проблемой является выбор терапевтической тактики у больных, обследованных с помощью инвазивной коронароангиографии (КАГ). Рекомендации AHA/ACC предполагают, что визуально неоднозначный стеноз, выявленный при КАГ, нуждается в дальнейшей функциональной оценке с использованием фракционного резерва кровотока (ФРК) или инвазивно измеренного резерва коронарного кровотока (отношение кровотока гиперемии к кровотоку в покое) [4]. Результаты неинвазивных перфузионных тестов могут быть также использованы для диагностики функциональной значимости коронарных эпикардиальных стенозов. Динамический сбор данных при ПЭТ предполагает оценку кинетики миокардиальных индикаторов с помощью соответствующих кинетических моделей с последующим расчетом коронарного резерва (КР) Экспериментальные исследования показали, что ПЭТ миокарда позволяет точно количественно оценить миокардиальный кровоток (МК) в условиях покоя и стресса. Все это указывает на высокий диагностический потенциал метода для прогностической оценки пациентов с известной или подозреваемой ИБС [5, 6].

Учитывая перечисленные выше возможности стресс-ПЭТ миокарда, актуальной становится задача более детального изучения значимости используемых количественных параметров кровотока. Это позволит в дальнейшем выработать рекомендаций по алгоритму использования количественной и полуколичественной оценки для диагностики нарушений перфузии миокарда при ИБС.

Материал и методы

В анализ включены результаты обследования 122 человек, из них 102 – с подтвержденной ИБС и 20 – практически здоровые пациенты (группа контроля). Всем пациентам были выполнены стресс-ПЭТ/КТ с 13N-аммонием в динамическом режиме и инвазивная КАГ.

Критериями исключения являлись наличие у пациентов обширных трансмуральных рубцовых изменений миокарда ЛЖ по данным ЭхоКГ и/или перфузионной ПЭТ/КТ, клапанная патология сердца, шунтирования КА, AV-блокада 2 или 3 степени, тяжелая сердечная недостаточность (NYHA IV), ФВ <40%, выраженная ГЛЖ (толщина межжелудочковой перегородки или задней стенки ЛЖ более 20 мм по ЭхоКГ).

Клиническая характеристика обследованных пациентов с ИБС (n=20) представлена в таблице 1. По данным селективной КАГ стеноз считали значимым, если он суживал просвет КА на 50% и более. Оценивали главные КА (передняя межжелудочковая ветвь (ПМЖВ), огибающая ветвь (ОВ) и правая КА (ПКА)) и проксимальные отделы ветвей первого порядка.

Для контрольной группы здоровых пациентов (n=20) были характерны отсутствие патологии КА (стенозы не превышали 30%) и клинико-инструментальных признаков патологии сердечно-сосудистой системы. Клиническая характеристика здоровых пациентов представлена в таблице 1.

При селективной КАГ в группе больных ИБС выявлены стенозы КА от 50% до 100%, на основании которых пациенты разделены на две группы: в первую группу вошли 39 человек с максимальным стенозом одной или нескольких КА 50%-74%, во вторую – 63 человека с максимальным стенозом 75%-100%. У пациентов стенозы одной КА отмечены у в 33 случаях, двух КА – в 40 и во всех трех КА – в 29 случаях (рис. 1).

Проведен анализ поражения отдельно взятой КА: изучены 366 коронарных бассейнов, из них 60 в группе здоровых пациентов (интактные артерии) и 306 – в группе больных ИБС. При этом было выявлено 200/306 артерий с наличием значимых (≥50%) стенозов и 106/306 артерий – интактные артерии больных ИБС, т.е. без стенозов или стенозы ≤40% (рис. 2). В группе значимо стенозированных артерий (n=200) 99 артерий имели

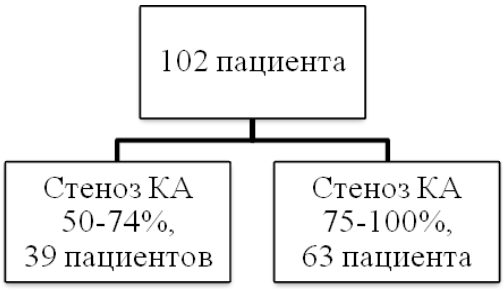

Рис. 1 а (Fig. 1 a)

Рис. 1 б (Fig. 1 b)

Рис. 1. Схемы.

Распределение пациентов в группе ИБС в зависимости от: а) степени стенозов коронарных артерий (КА); б) количества стенозированных коронарных артерий.

Fig. 1. Scheme.

The distribution of patients in CAD group depending on: a) the degree of coronary artery stenosis; b) the number of stenotic coronary arteries.

Таблица №1. Клиническая характеристика пациентов с ИБС и контрольной группы здоровых пациентов.

	Пациенты с ИБС (n=102), абс. (%)	Контрольная группа (отсутствие стенозов по данным селективной КГ) (n=20), абс. (%)	Достоверность различий (p)
Возраст, лет (mean ± SD)	63,6 ± 9,8	57,0 ± 9,3	**< 0,01**
Число пациентов: мужского пола женского пола	 68 (67%) 34 (33%)	 11 (55%) 9 (45%)	> 0,05
ИМТ, кг/м^2 (mean ± SD)	28,9 ± 4,2	29,4 ± 4,6	> 0,05
Ожирение (ИМТ >30 кг/м^2)	38 (37%)	7 (35%)	> 0,05
Боли (типичные)	66 (65%)	0 (0%)	**< 0,001**
Одышка	14 (14%)	1 (5%)	> 0,05
ОИМ не трансмуральный	15 (15%)	0 (0%)	> 0,05
Артериальная гипертензия	94 (92%)	3 (15%)	**< 0,001**
Сахарный диабет	30 (29%)	0 (0%)	**< 0,01**
Нарушение ритма сердца	28 (27%)	3 (15%)	> 0,05
Стентирование коронарных артерий	46 (45%)	0 (0%)	**< 0,001**
Гипертрофия ЛЖ: умеренная (14-17 мм) значительная (18-20 мм)	 23 (22%) 3 (3%)	 0 (0%) 0 (0%)	 **< 0,05** > 0,05
Фракция выброса ЛЖ (mean ± SD)	60,6 ± 5,9	62,5 ± 4,1	> 0,05
ХСН I-II ФК	47 (46%)	0 (0%)	**< 0,001**

Таблица №2. Характеристика количественных показателей пациентов с ИБС в зависимости от выраженности коронарного стеноза, а также здоровых лиц.

	КА пациентов с ИБС (n=306)					КА здоровых пациентов	Достоверность различий (p)
	КА со стенозом 50-100% (n=200)		Достовер-ность раз-личий (p)	Интактные КА (стеноз 0-40%)	Достовер-ность различий (p)		
	Стеноз КА 75-100%	Стеноз КА 50-74%					
Количество КА	99	101		106	–	60	–
Регионарный МК в покое (мл/мин/г)	0,81 [0,68;0,94] ①	0,84 [0,71; 0,99] ②	> 0,05	0,81 [0,70; 0,99] ③	① > 0,05 ② > 0,05	0,74 [0,64; 0,90]	① > 0,05 ② > 0,05 ③ > 0,05
Регионарный МК на нагрузке (мл/мин/г)	1,39 [1,11; 1,92] ①	2,26 [1,79; 2,72] ②	< 0,001	2,27 [1,85; 2,71] ③	① < 0,001 ② > 0,05	2,66 [2,26; 3,07]	① < 0,001 ② < 0,001 ③ < 0,001
Регионарный КР	1,79 [1,36; 2,26] ①	2,68 [2,08; 3,22] ②	< 0,001	2,89 [2,20; 3,39] ③	① < 0,001 ② > 0,05	3,45 [3,01; 4,12]	① < 0,001 ② < 0,001 ③ < 0,001
Количество артерий с регионарным МК на нагрузке ≤2,09	83 (83%)	42 (42%)	–	42 (40%)	–	8 (13%)	–
Количество артерий с регионарным КР ≤2,50	85 (85%)	43 (43%)	–	43 (41%)	–	0 (0%)	–

Примечание. КА – коронарная артерия; КР – коронарный резерв; МК – миокардиальный кровоток; p – достоверность различий.

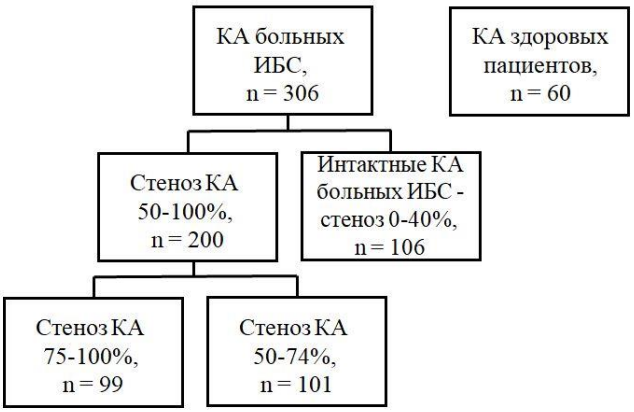

Рис. 2 (Fig. 2)

Рис. 2. Схема.

Распределение коронарных артерий (КА) в зависимости от наличия стенозов.

Fig. 2. Scheme.

The distribution of coronary arteries depending on the presence of stenosis.

стеноз 75%-100% (≥75%) и 101 артерия – 50%-74% (<75%).

В каждой группе артерий были рассмотрены КР, МК в покое и на нагрузке (вазодилатации). Значения всех показателей были регионарные, т.е. характеризовали бассейн артерии.

Исследование ПЭТ/КТ с радиофармпрепаратом 13N-аммоний выполняли на сканере Biograph-64 («Siemens»), в два этапа: на фоне фармакологической нагрузки с аденозинтрифосфатом натрия и в покое. Сканирование проводили в динамическом режиме с помощью программы List Mode. ПЭТ/КТ выполняли натощак, после отмены β-блокаторов и нитратов пролонгированного действия за 48 часов, исключения пищи и напитков, содержащих кофеин, за 24 часа. 13N-аммоний вводили внутривенно болюсно активностью по 700-800 МБк. Подробное описание методики проведения ПЭТ/КТ представлено ранее [4].

Динамический протокол сканирования позволяет получить количественную величину МК при нагрузке (гиперемический крово-

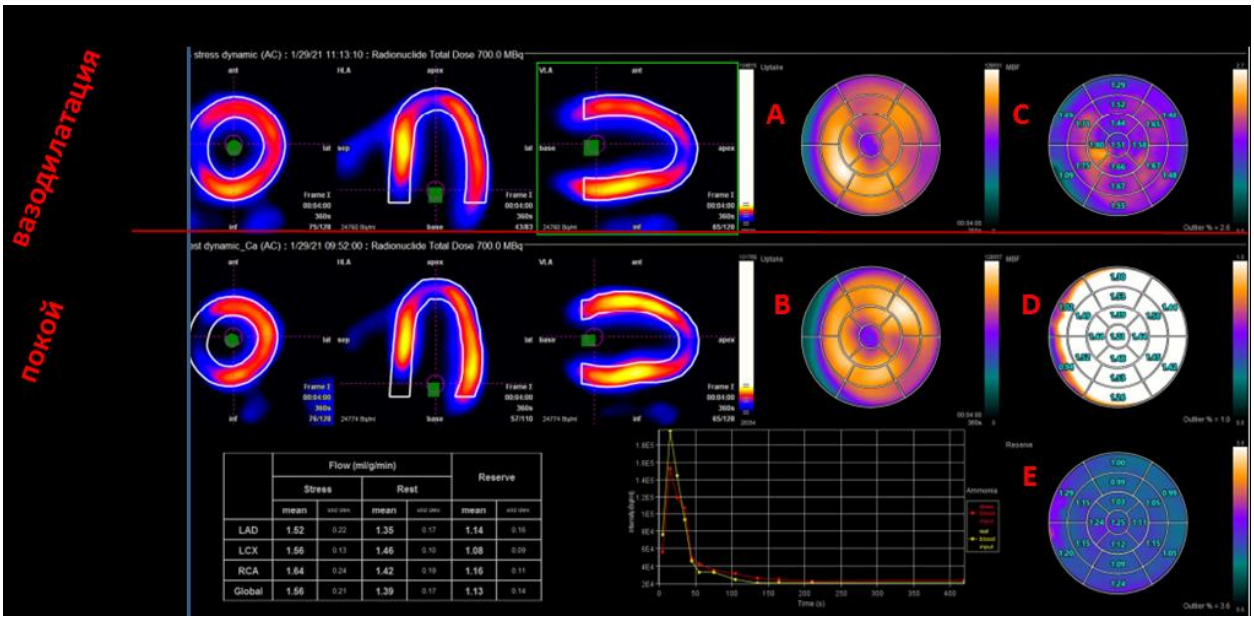

Рис. 3 (Fig. 3)

Рис. 3. Результаты ПЭТ/КТ сканирования миокарда с 13N-аммонием в динамическом режиме.

Полуколичественные данные: умеренное снижение накопления 13N-аммония в области передней стенки (A) с нормализацией накопления в покое (B); количественная оценка: диффузное снижение миокардиального кровотока (МК) на вазодилатации (C), диффузно высокий МК в покое (D), диффузное снижение коронарного резерва (E).

Fig. 3. Results of dynamic 13N-ammonia PET/CT of the myocardium.

Semi-quantitative data: moderate decrease of 13N-ammonia uptake in the anterior wall of the left ventricle (A) with normalization of uptake at rest (B); quantitative assessment: diffuse decrease of myocardial blood flow at vasodilation (C), diffusely high myocardial blood flow at rest (D), diffuse decrease of coronary flow reserve (E).

ток) и в покое в абсолютных единицах (мл/мин на 1 грамм ткани миокарда). Далее рассчитывается коронарный резерв, который представляет собой безразмерную величину и является отношением МК при нагрузке к МК в покое. В данном исследовании использовали регионарные величины МК при нагрузке и КР, т.е. средние величины для каждого из трех коронарных бассейнов, рассчитанные с помощью программ «Carimas 2.9» и «Syngo MBF». Характеристика различных ПЭТ-показателей кровотока в виде полярных диаграмм также представлена ранее [6]. Рисунок 3 содержит результаты, полученные в результате обработки данных программой «Syngo MBF».

В данном примере приведены результаты исследования пациентки Ч., 40 лет, с наличием стеноза 65% в передней межжелудочковой ветви левой КА на уровне средней трети, других значимых стенозов не выявлено. При количественном анализе кровотока выявлено диффузное снижение МК на максимальной вазодилатации до 1,56 мл/мин/г и КР до 1,14 при норме 2,0 мл/мин/г и 2,5, соответственно.

Статистическую обработку данных выполняли в программе SPSS 13.0.

Все результаты были проверены на нормальность распределения признака с применением критерия Колмогорова-Смирнова. Закон распределения полученных данных отличался от нормального, поэтому достоверность межгрупповых различий для двух независимых выборок оценивали при помощи непараметрического критерия – U-критерия Манна-Уитни. Результаты представлены в виде медианы и интерквартильного размаха (25-й и 75-й процентили); различия считали статистически значимыми при p <0,05. За «золотой стандарт» приняты данные селективной КАГ.

Результаты.

В данном исследовании подробно рассмотрена характеристика количественных показателей кровотока и резерва при динамической ПЭТ/КТ с 13N-аммонием у пациентов с ИБС с градацией по степени коронарного стеноза. Также приведен анализ аналогичных характеристик кровотока в

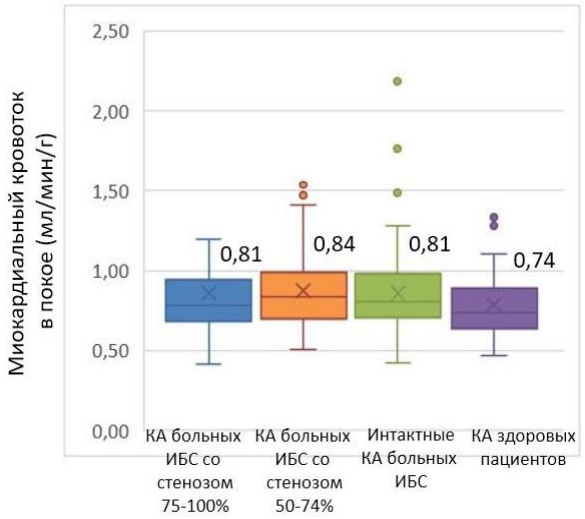

Рис. 4 а (Fig. 4 a)

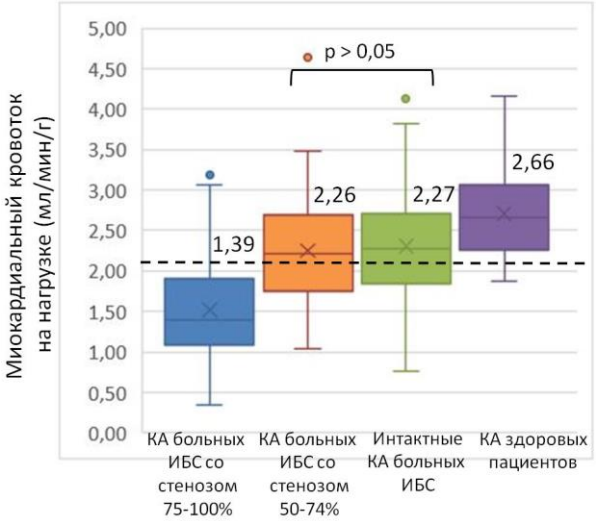

Рис. 4 б (Fig. 4 b)

Рис. 4. Диаграммы.

Характеристика кровотока в группах артерий пациентов с коронарной патологией и группы здоровых пациентов: А – миокардиальный кровоток в покое; статистически значимых различий не выявлено между всеми группами (p >0,05); Б ¬– миокардиальный кровоток на нагрузке; статистически значимые различия выявлены между всеми группами (p <0,001), за исключением указанных на рисунке. КА – коронарные артерии.

Fig. 4. Diagrams.

Characteristics of blood flow in arteries groups of patients with coronary pathology and in healthy patients group: A - myocardial blood flow at rest; no statistically significant differences were found between all groups (p> 0.05); B – stress myocardial blood flow; statistically significant differences were found between all groups (p <0.001), except for those indicated in the figure.

группе пациентов без коронарного атеросклероза – практически здоровых пациентов.

Проведено сравнение величин МК и КР в группах артерий: 1) со значительными стенозами 75-100%; 2) пограничными стенозами 50-74%; 3) интактных артерий ИБС со стенозами 0-40%; 4) здоровых пациентов. Были получены следующие результаты.

Между всеми группами артерий МК в покое значимо не различался (p >0,05), (таблица 2, рис. 4 А).

В то время как МК на нагрузке был достоверно ниже (p <0,001) в группе артерий со стенозами ≥75% (1,39 [1,11; 1,92] мл/мин/г) по сравнению с другими группами артерий: со стенозами менее <75% (2,26 [1,79; 2,72] мл/мин/г), с интактными артериями больных ИБС (2,27 [1,85; 2,71] мл/мин/г) и здоровых пациентов (2,66 [2,26; 3,07] мл/мин/г).

Более того, МК на нагрузке в группе с пограничными стенозами был значимо ниже (p <0,001) по сравнению с группой здоровых пациентов; однако с интактными артериями больных ИБС значимых различий не выявлено (p >0,05), (таблица 2, рисунок 4 Б).

Похожие данные были получены при анализе КР. Так КР был значимо ниже (p <0,001) в группе пациентов со значительными стенозами ≥75% (1,79 [1,36; 2,26]) по сравнению со всеми группами артерий: с пограничными стенозами <75% (2,68 [2,08; 3,22]), интактными артериями больных ИБС (2,89 [2,20; 3,39]) и группой здоровых пациентов (3,37 [2,97; 3,99]).

Также КР в группе с пограничными стенозами был значимо ниже (p <0,001) по сравнению с группой нормы. Но значимо не различался с интактными артериями больных ИБС (p >0,05), (таблица 2, рис. 5).

Снижение МК на нагрузке ниже пороговой величины (≤2,09) в первой группе (со значительными стенозами) было зафиксировано в 83 коронарных артериях (83%), во второй (с пограничными стенозами) – в 42 артериях (42%); в третьей (интактные артерии больных ИБС) – в 42 артериях (40%).

Снижение КР ниже пороговой величины (≤2,50) в первой группе было отмечено в 85 артериях (85%), во второй – в 43 артериях (43%), в третьей 43 (41%) (таблица 2, рис. 6).

Далее изучена информативность коли-

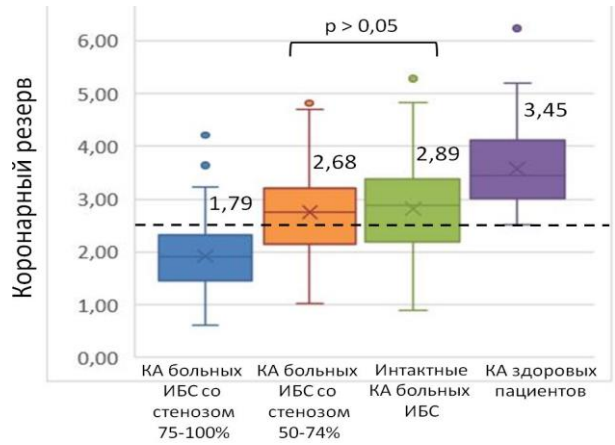

Рис. 5 (Fig. 5)

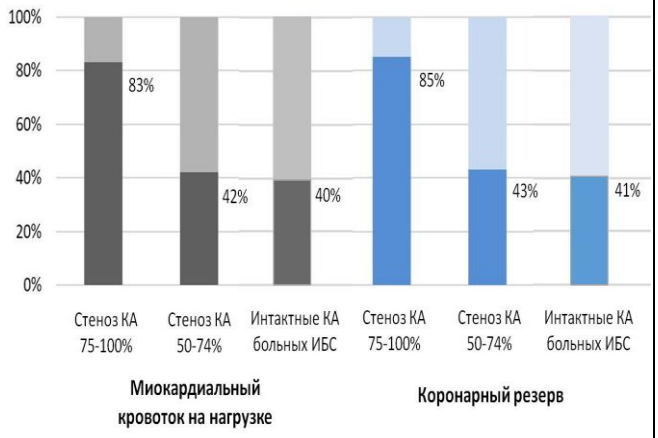

Рис. 6 (Fig. 6)

Рис. 5. Диаграмма.

Коронарный резерв в группах артерий пациентов с коронарной патологией и группы здоровых пациентов. Статистически значимые различия выявлены между всеми группами (p <0,001), за исключением указанных на рисунке. КА – коронарные артерии.

Fig. 5. Diagrams.

Coronary flow reserve in arteries groups of patients with coronary pathology and a group of healthy patients. Statistically significant differences were found between all groups (p <0.001), except for those indicated in the figure.

Рис. 6. Диаграмма.

Процентное соотношение артерий со сниженным миокардиальным кровотоком на нагрузке и коронарным резервом в группах артерий больных ИБС. КА – коронарные артерии.

Fig. 6. Diagram.

Percentage ratio of arteries with decreased myocardial blood flow at stress and coronary reserve in arteries groups of patients with coronary artery disease.

Таблица №3. Сопоставление результатов количественной оценки кровотока миокарда по данным ПЭТ/КТ с данными инвазивной коронарографии в диагностике стеноза коронарной артерии 50-100%.

Метод анализа перфузии миокарда	Инвазивная коронарография		Метод анализа перфузии миокарда
	Стеноз 50-100%		
(n=200)	Нет изменений		(n=200)
(n=166)			(n=166)
Миокардиальный кровоток на нагрузке			Миокардиальный кровоток на нагрузке
Снижение			Снижение
(положительный результат), n	129	48	(положительный результат), n
Нет снижения			Нет снижения
(отрицательный результат), n	71	118	(отрицательный результат), n
Коронарный резерв			Коронарный резерв
Снижение			Снижение
(положительный результат), n	129	33	(положительный результат), n
Нет снижения			Нет снижения
(отрицательный результат), n	71	133	(отрицательный результат), n
Метод анализа перфузии миокарда	Инвазивная коронарография		Метод анализа перфузии миокарда

чественной оценки кровотока по данным ПЭТ/КТ в диагностике значимых стенозов отдельно взятых коронарных артерий.

При количественном анализе были использованы пороговые значения МК на нагрузке и КР, полученные при ROC-анализе [6]. За положительный результат принято снижение регионарных величин в отдельно взятом коронарном бассейне: МК нагрузки до ≤2,09 мл/мин/г, регионарного КР до ≤2,50.

Изучены группы больных ИБС:

– первая группа: все артерии 102 пациентов с наличием как выраженных, так и пограничных стенозов КА (50-100%);

– вторая группа: артерии с наличием только пограничных стенозов;

– третья группа: артерии с наличием только выраженных стенозов.

В анализ также вошла группа артерий здоровых пациентов, n=60.

Группа артерий 102 пациентов с наличием стенозов пограничных и выраженных (50-100%), а также артерий пациентов контрольной группы. В данную группу вошли 366 коронарных бассейна, из них 306 в группе больных ИБС и 60 – в группе здоровых пациентов (интактные артерии). Было выявлено 200 стенозированных артерий (стенозы 50-100%) и 166 артерий без стенозов (из них 106 – в группе больных ИБС и 60 – в группе здоровых пациентов).

В диагностике отдельно взятых стенозов КА с сужением просвета на 50-100% результаты были следующие. Для МК на нагрузке количество ИП случаев было 129/200 (65%), ИО – 118/166 (71%), ЛП – 48/166 (29%) и ЛО – 71/200 (35%). Для КР: ИП – 129/200 (65%), ИО – 133/166 (80%), ЛП – 33/166 (20%) и ЛО – 71/200 (35%) (таблица 3).

Из чего следует, что применение количественной методики позволяет диагностировать поражение отдельной КА с сужением просвета на 50-100% с информативностью: при использовании МК нагрузки с чувствительностью 65%, специфичностью 71%, ППЦ 73%, ОПЦ 62% и точностью 67%; при использовании КР с несколько более высокими диагностическими показателями – 65%, 80%,

Рис. 7 (Fig. 7)

Рис. 7. Диаграммы.

Диагностическая значимость количественных показателей кровотока по данным ПЭТ/КТ в диагностике стенозов отдельных коронарных артерий.

Fig. 7. Diagrams.

Diagnostic value of quantitative parameters of blood flow by PET/CT in the detection of coronary arteries stenosis.

80%, 65% и 72% соответственно (рис. 7).

Ложноотрицательные результаты при анализе КР были отмечены в 71 артерии (35%). При этом в 56/71 определялись пограничные стенозы 50-74%, которые, как известно, могут являться гемодинамически не значимыми. Остальные 15 артерий имели стенозы 75-100%, при этом в 2 артериях величина КР была незначительно выше нормы (2,60-2,64), что при наличии более выраженных стенозов в других артериях с значимо низким КР, возможно, связано с компенсаторным увеличением резерва. Тринадцать артерий остались без более понятных причин отсутствия снижения КР, но, вероятнее всего, данную ситуацию можно объяснить хорошо развитым коллатеральным кровоснабжением.

При анализе ложноположительных результатов (n = 33, 20%) было выявлено, что снижение КР в 25 артериях определялось у пациентов с диффузным снижением КР (19 пациентов). В остальных 8 артериях снижение КР, возможно, обусловлено смещением коронарных бассейнов при несовпадении индивидуальной анатомии КА со стандартной полярной диаграммой, а также «обкрадыванием» при наличии более значимого стеноза в соседнем бассейне.

Далее проведен более детальный анализ стенозированных артерий: изучены по отдельности КА с пограничными и выраженными стенозами.

В группу артерий с пограничными стенозами (50-74%) вошли 267 коронарных бассейна, из них 207 в группе больных ИБС и 60 – в группе здоровых пациентов. КА с пограничными стенозами выявлено 101, артерий без стенозов – 166 (из них 106 – в группе больных ИБС и 60 – в группе здоровых пациентов).

Таким образом, при использовании МК на нагрузке количество ИП случаев было 45/101 (45%), ИО – 118/166 (71%), ЛП – 48/166 (29%) и ЛО – 56/101 (55%). При использовании КР: ИП – 45/101 (45%), ИО – 133/166 (80%), ЛП – 33/166 (20%) и ЛО – 56/101 (55%) (таблица 4).

Информативность ПЭТ/КТ в диагностике стенозов 50-74% составила: для МК нагрузки – чувствительность 45%, специфичность 71%, ППЦ 48%, ОПЦ 68% и точ-

Таблица №4. Сопоставление результатов количественной оценки кровотока миокарда по данным ПЭТ/КТ с данными инвазивной коронарографии в диагностике пограничного стеноза коронарной артерии (50-74%).

Метод анализа перфузии миокарда	Инвазивная коронарография	
	Стеноз 50-74% (n=101)	**Нет изменений** (n=166)
Миокардиальный кровоток на нагрузке		
Снижение (положительный результат), n	45	48
Нет снижения (отрицательный результат), n	56	118
Коронарный резерв		
Снижение (положительный результат), n	45	33
Нет снижения (отрицательный результат), n	56	133

ность 61%; для КР – 45%, 80%, 58%, 70% и 67% соответственно.

Учитывая общеизвестный факт, что пограничные стенозы КА не всегда являются гемодинамически значимыми, была изучена третья группа артерий: с наличием только выраженных стенозов с сужением просвета КА до 75-100%, а также артерий пациентов контрольной группы. Данную группу составили 209 коронарных бассейнов, из них 149 в группе больных ИБС и 60 – в группе здоровых пациентов. Артерий с наличием выраженных стенозов (75-100%) выявлено 99, артерий без стенозов – 110 (из них 50 – в группе больных ИБС и 60 – в группе здоровых пациентов).

Получены следующие результаты. При использовании показателя МК на нагрузке ИП случаев было 84/99 (85%), ИО – 78/110 (71%), ЛП – 32/110 (29%) и ЛО – 15/99 (15%); при использовании КР ИП результаты составили – 84/99 (85%), ИО – 88/110 (80%), ЛП – 22/110 (20%), ЛО – 15/99 (15%) (таблица 5).

Таким образом, применение количественного анализа кровотока позволяет выявить выраженное стенозирование отдельной КА на 75-100% с диагностической информативностью: для МК нагрузки с чувствительностью 85%, специфичностью 71%, ППЦ 72%, ОПЦ 84% и точностью 78%; для КР с несколько более высокими аналогичными показателями – 85%, 80%, 79%, 85% и 82% соответственно (рисунок 5).

Обсуждение.

Взаимосвязь между тяжестью стенотического поражения эпикардиальных КА и количественными показателями коронарного кровотока по данным ПЭТ миокарда была продемонстрирована в 1990-х годах сначала с применением 15O-воды, затем воспроизведена с использованием 13N-аммония и в дальнейшем – с использованием 82Rb-хлорида [7, 8].

Одно из первых исследований проведено Uren с коллегами в году 1994 году на сравнительно небольшой группе пациентов с ИБС (35 пациентов с однососудистым поражением и 21 здоровый пациент) [9]. Результаты показали, что МК в покое у пациентов с ИБС и здоровых людей достоверно не различается, а также не изменяется при увеличении степени стеноза КА. В тоже время МК нагрузки и КР обратно пропорциональны тяжести обструктивного поражения артерии.

В нашем исследовании артерии пациентов с ИБС (общее количество – 306 артерий) разделены на три подгруппы в зависимости от величины стеноза (75-100%, 50-74%, интактные артерии – 0-40%) и сопоставлены по различным показателям коронарного кровотока (таблица 2). В анализ вошли также 60 интактных артерий здоровых пациентов.

Согласно нашим результатам, отмечается отсутствие различий между группами по показателям МК в покое, что совпадает с мнение большинства авторов [10].

Тем не менее, в ряде работ отмечается более низкий МК покоя в бассейнах с гемодинамически значимыми стенозами по данным инвазивного ФРК: (0.7±0.2 против 0.9±0.2 мл · г−1 · мин−1, p<0.01) [11]. Следует также отметить, что величина МК в покое у больных ИБС и с другими видами патологии

Таблица №5. Сопоставление результатов количественной оценки кровотока миокарда по данным ПЭТ/КТ с данными инвазивной коронарографии в диагностике выраженного стеноза коронарной артерии (75-100%).

Метод анализа перфузии миокарда	Инвазивная коронарография	
	Стеноз 75-100% (n=99)	Нет изменений (n=110)
Миокардиальный кровоток на нагрузке		
Снижение (положительный результат), n	84	32
Нет снижения (отрицательный результат), n	15	78
Коронарный резерв		
Снижение (положительный результат), n	84	22
Нет снижения (отрицательный результат), n	15	88

может быть повышена в 1,2-1,5 раза по сравнению со здоровыми лицами и требует коррекции на двойное произведение. В целом, несмотря на наличие некоторых отклонений в результатах, большинство авторов сходятся во мнении, что величина МК покоя не может быть критерием диагностики ИБС [10, 12].

При нарастании степени стеноза КА более определенные различия между группами отмечены нами в отношении величины МК нагрузки и КР. Так, у больных ИБС регионарный МК нагрузки при стенозе КА 75-100% был значимо ниже (1,39 [1,11; 1,92] мл/мин/г), а в контрольной группе (здоровые пациенты) значимо выше (2,66 [2,26; 3,07] мл/мин/г) по сравнению со всеми другими группами (p<0,001) (таблица 2, рисунок 2Б). При этом в группе со стенозами 75-100% снижение КР также более существенно и отмечено в 85% случаев, в пределах нормы – только в 15% случаев. Наши результаты согласуются с данными других авторов, согласно которым наличие стенозов высоких градаций (75%-90%) приводит к значимому снижению МК нагрузки и КР [13]. Так Yoshinaga с соавт. изучили зависимость КР как от наличия или отсутствия стеноза коронарной артерии (>70%), так и от наличия или отсутствия ишемии (без градации по выраженности, SDS >1). При этом на снижение КР преимущественное влияние оказывала величина стеноза, а наличие или отсутствие ишемии по данным полуколичественной оценки на величину КР значимо не влияли. Так при сопоставлении групп без ишемии КР был достоверно ниже при стенозе КА >70% (1,94 ± 0,71) по сравнению с отсутствием стеноза (2,87 ± 0,71), (p <0,05). В группах со стенозом КА >70% и наличием или отсутствием ишемии значимых различий не определялось (1,28 ± 0,44 и 1,94 ± 0,71, соответственно, p = NS) [14].

Наиболее неоднозначной и, соответственно, наиболее интересной в плане оценки гемодинамической значимости, является группа артерий с пограничными стенозами. За последнее десятилетие тактика лечения ИБС радикально изменилась. Такие исследования, как FAME и COURAGE, привели к признанию того, что оптимальная медикаментозная терапия адекватна или даже более благоприятна для многих пациентов с ИБС. Тем самым был инициирован переход от восприятия чрескожного вмешательства, как метода лечения, основанного только на «анатомической» оценке тяжести ИБС, к более дифференцированному использованию ЧКВ – под руководством «функциональной» оценки коронарных стенозов [15, 16]. В связи с этим актуальным становится вопрос об использовании с этими же целями неинвазивных методик. Возможно ли определить тактику лечения на основании результатов неинвазивных стресс-тестов, снизив тем самым материальные затраты и риски инвазивных вмешательств для пациентов?

Возможности количественной оценки кровотока и резерва кровотока в этом направлении являются достаточно перспективными. По данными литературы в группе промежуточных стенозов уже на этапе полуколичественной балльной оценки разброс частоты встречаемости стресс-индуцированной

ишемии может быть достаточно существенным, вероятнее, отражая факт различной функциональной значимости стенозов в границах 50-75%. Согласно результатам анализа статических изображений перфузионных ОФЭКТ или ПЭТ – отсутствие ишемии фиксируется в 33% случаев при стенозах 60-70% по данным A. Sato и др. и в 56% при стенозах 50-74% по данным Асланиди И.П. [4, 17].

Данные количественной оценки кровотока, включая величину МК нагрузки и КР, при стенозах КА различной выраженности в литературе представлены достаточной широко и с использованием различных градаций стенозов. Так, Beanlands с соавт. анализировали группы КА с различной степенью сужения: 50-69%, 70-94% и 95-100%. При этом значимо более низкий КР (p <0,001) получен только в группе стенозов 95-100% (1,3 ± 0,32), в группах с менее выраженными стенозами (50-69% и 70-94%) существенных различий не выявлено (2,09 ± 0,47 и 2,02 ± 0,51, соответственно, p=NS) в силу большого разброса величин при наличии как «значимых», так и «незначимых» стенозов [10].

Из результатов нашего исследования следует, что в группе артерий с пограничными стенозами процент случаев, не оказывающих гемодинамического влияния (согласно количественной оценки), достаточно велик: так снижение КР выявлено только в 43% случаев, а в 57% – резерв оставался в пределах нормы (рис. 4). Аналогичная тенденция прослеживалась при анализе МК нагрузки. Как следствие - в группе пограничных стенозов гемодинамические показатели КА были выше по сравнению с группой максимальных стенозов и составили для МК нагрузки 2,26 [1,79; 2,72] мл/мин/г против 1,39 [1,11; 1,92] мл/мин/г (p<0,001), для КР 2,68 [2,08; 3,22] и 1,79 [1,36; 2,26], (p<0,001), соответственно (рис.2 и 3).

Обращает внимание тот факт, что согласно результатам отдельных исследований, средние величины гемодинамических показателей в группах пограничных стенозов и в группах интактных артерий у больных ИБС оказываются сопоставимы. В исследовании Carli M. D. et al. при стресс-ПЭТ с 13N-аммонием, резерв миокардиального кровотока у больных ИБС составил 2,4±0,4 для стенозов <50% против 2,4±0,4 для стенозов 50-70%, при отсутствии статистической значимости [11].

В ряде работ напротив, группы без стенозов (0% и <50%) и стенозами 50-69% значимо различались, причем в бассейне последних значения КР были в основном ниже пограничных значений: 1,66 [1,45-2,07] против 2.33 [1.73-2.91] и 2.12 [1.75-2.68], p < 0,001), соответственно [10].

В нашем исследовании показатели гемодинамики в аналогичных группах КА статистически не различались и медианы находились в диапазоне нормальных величин: в группе пограничных стенозов региональный КР составил 2,68 [2,08; 3,22] против интактных артерий больных ИБС 2,89 [2,20; 3,39], (p >0,05) (таблица 2, рис. 3). Вероятнее всего, наличие или отсутствие статистической значимости минимальных различий, наблюдаемых между данными группами артерий, обусловлено характеристикой самих групп и зависит от общего объема, «бремени» атеросклеротических изменений, в том числе не выходящих за пределы «пограничного» стенозирования, уровня поражения ветвей первого порядка, а также наличия окклюзий или субтотальных стенозов в соседних бассейнах, которые могут усугублять снижение кровотока и КР. Кроме того, отсутствие различий именно между этими группами может быть связано с частым присутствием низких показателей кровотока в интактных артериях при ИБС. Этот феномен описывают многие авторы, отмечающие снижение в бассейнах одной или сразу в двух неизмененных артерий при наличии, к примеру, единичного стеноза в третьей КА.

В связи с этим, интересным наблюдением в нашем исследовании является наличие достоверно более низких (но не ниже границы нормы) значений МК нагрузки в интактных КА больных ИБС по сравнению с интактными артериями здоровых пациентов: 2,27 [1,85; 2,71] мл/мин/г против 2,66 [2,26; 3,07] мл/мин/г (p <0,001), соответственно и КР: 2,89 [2,20; 3,39] против 3,45 [3,01; 4,12], (p < 0,001).

Наши данные контрастируют с результатами отдельных исследований, которые фиксируют отсутствие различий и предполагают, что у пациентов с ИБС в бассейнах неизмененных и малоизмененных артерий отмечается нормальный коронарный резерв [9]. Так в исследовании M. Di Carli: величины МК нагрузки и КР в «нормальных» бассейнах пациентов с ИБС и в нормальных артериях контрольной группы статистически не различались: 2.3±0.6 против 2.3±0.5 мл/мин/г, и 2.4±0.4 против 2.6±0.7, соответственно, P=NS [11].

В тоже время, согласно опубликованным ранее результатам Beanlands R.S.B и соавт.: КР был ниже в группе интактных артерий больных ИБС и составил 2.88+0.56 (p<0,02) против 3.92+0,55 в контрольной группе артерий [10]. Таким образом, в груп-

пах интактных артерий здоровых пациентов и больных ИБС показатели кровотока и коронарного резерва могут умеренно различаться. Данный результат указывает на возможное значимое ухудшение гемодинамики даже в неизмененных КА у пациентов с ИБС. Механизм такого снижения резерва кровотока в сегментах без значительного (<50%) атеросклероза до конца не ясен. Различия результатов отдельных работ могут быть обусловлены неоднородной выборкой, разной возрастной градацией контрольных групп и отдельными особенностями используемых методик ПЭТ-исследования. В то же время различия могут быть связаны с ранними атеросклеротическими изменениями, недоступными визуализации при ангиографии. Внутрисосудистые ультразвуковые исследования [18] позволили предположить наличие скрытой коронарной болезни в ангиографически нормальных сосудах. Другие исследования показали, что эти наблюдения могут быть связаны с нарушением вазодилатации, опосредованной эндотелием в ангиографически нормальных или незначительно измененных сосудах [19]. Нельзя также исключить, что аналогичные нарушения обусловлены наличием гиперхолестеринемии даже без какой-либо выявляемой коронарной болезни [10].

Анализ диагностической точности количественной оценки в определении поражения отдельно взятой коронарной артерии. Учитывая все приведенные выше наблюдения, которые свидетельствуют об определенной дискордантности между визуальной величиной стеноза, по данным КАГ и их функциональными показателями по данным ПЭТ, чувствительность и специфичность данной методики, согласно оценке, проведенной на нашей конкретной группе пациентов, не превысили 65% и 80%, соответственно.

Обращает также внимание высокая точность диагностики стенозов КА ≥75% (чувствительность и специфичность 85% и 80% для КР, соответственно) и субоптимальные величины чувствительности (45%) при высокой специфичности (80%) в группе пограничных стенозов, что связано с большой неоднородностью последней группы.

Внедрение в клиническую практику методов инвазивной оценки функциональной тяжести стенозов, в частности фракционного резерва кровотока, позволило в определенной степени решить данную проблему и отойти от анатомической величины стеноза как от единственного «золотого стандарта» прогностически неблагоприятной ИБС. Такой подход существенно не повлиял на точность диагностики в группе >75% стенозов. Так S. Kajander и соавт. показали, что при наличии выраженного поражения КА (стеноз >90% или окклюзия КА) у большинства пациентов с ИБС (40 из 44 пациентов со стенозом >50%), чувствительность диагностики поражения отдельно взятой КА при использовании КАГ и инвазивного ФРК в качестве референсного метода, составляет 95%, специфичность – 92%, ППЦ 78%, ОПЦ 98% и точность 92% [20]. Что касается группы пограничных стенозов, то при изменении референсного метода точность их диагностики возрастает существенно – согласно публикации группы отечественных авторов чувствительность ПЭТ-показателей, соотнесенных с инвазивным ФРК, позволяет дифференцировать гемодинамически значимые стенозы с чувствительностью 82% и специфичностью 77% [21].

Заключение.

В целом, полученные нами данные свидетельствуют о высокой информативности метода, основанного на количественной оценке коронарного резерва, в диагностике поражения отдельно взятой артерии. Наши результаты указывают на то, что показатели неинвазивной оценки МК и резерва кровотока, полученные при ПЭТ с 13N-аммонием, коррелируют с количественными измерениями стенозированного просвета артерии при коронарной ангиографии, в меньшей степени в группе со стенозами 50%-70%. Важно отметить, что неинвазивные измерения миокардиального кровотока и резерва могут с высокой точность дифференцировать коронарные поражения артерий со стенозом от 75% до 100%. Очевиден также потенциал данной неинвазивной методики метода в уточнении гемодинамической значимости пограничных стенозов. У некоторых, но не у всех пациентов, нарушение резерва кровотока может иметь диффузный характер, несмотря на наличие одной или двух эпикардиальных артерий без ангиографических признаков атеросклероза. Потенциально это имеет немаловажное значение для выявления заболевания, сопровождающегося микроциркуляторной или эндотелиальной дисфункцией диффузного типа, а также для мониторинга прогрессирования или регресса заболевания на фоне терапии.

Источник финансирования и конфликт интересов.

Авторы данной статьи подтвердили отсутствие финансовой поддержки исследования и конфликта интересов, о которых необходимо сообщить.

Список литературы:

1. Бокерия Л.А., Асланиди И.П., Вахромеева М.Н., Шурупова И.В., Рюмина Е.Н., Беришвили И.И. и соавт. Однофотонная эмиссионная компьютерная томосцинтиграфия миокарда с изотопами 201Tl и 99mTc в диагностике стенозирующего поражения коронарных артерий. Бюллетень НЦССХ им. А.Н. Бакулева РАМН. Сердечно-сосудистые заболевания. 2002; 3 (7): 70-78.

2. Sciagrà R., Lubberink M., Hyafil F., Saraste A., Slart R. J A, Agostini D., et al. EANM procedural guidelines for PET/CT quantitative myocardial perfusion imaging. Eur J Nucl Med Mol Imaging. 2020; 2: 1-30. DOI: 10.1007/s00259-020-05046-9.

3. Асланиди И.П., Шурупова И.В., Чернова А.А., Котляров А.А., Перепелов А.В. Позитронно-эмиссионная томография миокарда с 13N-аммонием, совмещенная с мультиспиральной компьютерной томографией сердца, при обследовании пациентов с верифицированной и предполагаемой ишемической болезнью сердца. Учебно-методические рекомендации. Москва. 2018; с. 46.

4. Tonino P.A., Fearon W.F., De Bruyne B., Oldroyd K.G., Leesar M.A., Ver Lee P.N., et al. Angiographic versus functional severity of coronary artery stenoses in the FAME study fractional flow reserve versus angiography in multivessel evaluation. J Am Coll Cardiol. 2010; 55(25): 2816–21. DOI: 10.1016/j.jacc.2009.11.096.

5. Johnson N.P., Kirkeeide R.L., Gould K.L. Is discordance of coronary flow reserve and fractional flow reserve due to methodology or clinically relevant coronary pathophysiology? JACC Cardiovasc Imaging. 2012; 5(2): 193-202. DOI: 10.1016/j.jcmg.2011.09.020.

6. Бокерия Л.А., Асланиди И.П., Шавман М.Г., Шурупова И.В., Трифонова Т.А., Екаева И.В. Информативность количественных показателей миокардиального кровотока и коронарного резерва по данным позитронно-эмиссионной томографии с 13Nаммонием, совмещенной с компьютерной томографией, в оценке функциональной значимости стенозов коронарных артерий. Креативная кардиология. 2019; 13 (1): 17-27. DOI: 10.24022/1997-3187-2019-13-1-17-27.

7. Lee J.M., Kim C.H. , Koo Bon-K., Hwang D., Park J., Zhang J., et al. Integrated myocardial perfusion imaging diagnostics improve detection of functionally significant coronary artery stenosis by 13N-ammonia positron emission tomography Circ Cardiovasc Imaging. 2016; 9(9): e004768. DOI: 10.1161/CIRCIMAGING.116.004768.

8. Zampella E., Acampa W., Assante R., Nappi C., Gaudieri V., Mainolfi C.G., et al. Combined evaluation of regional coronary artery calcium and myocardial perfusion by 82Rb PET/CT in the identification of obstructive coronary artery disease. Eur J Nucl Med Mol Imaging. 2018; 45 (4): 521-529. DOI: 10.1007/s00259-018-3935.

9. Uren N.G., Melin J.A., De Bruyne B., Wijns W., Baudhuin T., Camici P.G. Relation between myocardial blood flow and the severity of coronary-artery stenosis. N Engl J Med, 1994; 330: 1782-1788. DOI: 10.1056/NEJM199406233302503.

10. Beanlands R.S.B., Muzik O., Pierre M., Sutor R., Sawada S., Muller D. et al. Noninvasive quantification of regional myocardial flow reserve in patients with coronary atherosclerosis using Nitrogen-13 ammonia positron emission tomography. Determination of extent of altered vascular reactivity. J Am Coll Cardiol. 1995; 26: 1465-1475. DOI: 10.1016/0735-1097(95)00359-2.

11. Di Carli M., Czernin J., Hoh C. K., Gerbaudo V. H., Brunken R. C., Huang S. C., et al. Relation among stenosis severity, myocardial blood flow, and flow reserve in patients with coronary artery disease. Circulation. 1995; 91 (7): 1944-51. DOI: 10.1161/01.cir.91.7.1944.

12. Williams M.C., Mirsadraee S., Dweck M.R., Weir N.W., Fletcher A., Lucatelli C. et al. Computed tomography myocardial perfusion vs 15O-water positron emission tomography and fractional flow reserve. European Radiology. 2017; 27 (3): 1114-1124. DOI:10.1007/s00330-016-4404-5.

13. Schindler T.H. Positron-emitting myocardial blood flow tracers and clinical potential. Prog Cardiovasc Dis. 2015; 57 (6): 588-606. DOI: 10.1016/j.pcad.2015.01.001.

14. Yoshinaga K., Katoh C., Manabe O., Klein R., Naya M., Sakakibara M. et al. Incremental diagnostic value of regional myocardial blood flow quantification over relative perfusion imaging with generator-produced rubidium-82 PET. Circ J. 2011; 75: 2628-2634. DOI: 10.1253/circj.cj-11-0502.

15. Van Nunen L.X., Zimmermann F.M., Tonino P.L., Barbato E., Baumbach A., Engstrøm Th. et al. Fractional flow reserve versus angiography for guidance of PCI in patients with multivessel coronary artery disease (FAME): 5-year follow-up of a randomised controlled trial. Lancet. 2015; 7; 386 (10006): 1853-60. DOI: 10.1016/S0140-6736(15)00057-4.

16. Boden W.E , O'Rourke R.A , Teo K.K , Hartigan P.M , Maron D.J , Kostuk W.J , et al. COURAGE Trial Research Group Optimal medical therapy with or without PCI for stable coronary disease. N Engl J Med. 2007; 12; 356 (15): 1503-16. DOI: 10.1056/NEJMoa070829.

17. Sato A., Hiroe M., Tamura M. Ohigashi H., Nozato T., Hikita H., et al. Quantitative measures of coronary stenosis severity by 64-slice CT angiography and relation to physiologic significance of perfusion in nonobese patients: comparison with stress myocardial perfusion imaging. J Nucl Med. 2008; 49: 564-572. DOI: 10.2967/jnumed.107.042481.

18. Bach R.G. Angiographically insignificant yet ischemia-causing coronary lesions: a case for routine use of invasive physiologic testing during diagnostic cardiac catheterization. J Thorac Dis. 2018; 10 (26): S3088-S3091. DOI: 10.21037/jtd.2018.08.07.

19.Oikonomou E., Siasos G., Tsigkou V., Bletsa E., Panoilia M.E., Oikonomou I.N., et al. Coronary Artery Disease and Endothelial Dysfunction: Novel Diagnostic and Therapeutic Approaches. Curr Med Chem. 2020; 27 (7): 1052-1080. DOI: 10.2174/0929867326666190830103219.

20. Kajander S., Joutsiniemi E., Saraste M., Pietila M., Ukkonen H., et al. Cardiac Positron Emission Tomography/Computed Tomography Imaging Accurately Detects Anatomically and Functionally Significant Coronary Artery Disease. Circulation. 2010; 10; 122 (6): 603-613. DOI: 10.1161/CIRCULATIONAHA.109.915009.

21. Ryzhkova D., Zverev D. Quantitative PET with 13N-ammonia in detection of functional significance of intermediate stenoses of coronary artery. Abstract. Europ. J. Nucl. Med

and Mol. Imag. 2019; 46 (1): S183. DOI: 10.1007/s00259-019-04486-2.

References:

1. Bockeria L.A. Aslanidis I.P., Vakhromeeva M.N., Shurupova I.V., Rjumina E.N., Berishvili I.I., et al . Myocardial 201Tl and 99mTc single-photon emission computed tomoscintigraphy in the diagnosis of stenosing lesions of the coronary arteries. Byulleten Nauchnogo Tsentra Serdechno-Sosudistoy Khirurgii imeni A.N. Bakuleva RAMN (Bulletin of Bakoulev Scientific Center for Cardiovascular Surgery RAMS, Russian journal). 2002; 3 (7): 70-78 (in Russ.).

2. Sciagrà R., Lubberink M., Hyafil F., Saraste A., Slart R. J A, Agostini D., et al. EANM procedural guidelines for PET/CT quantitative myocardial perfusion imaging. Eur J Nucl Med Mol Imaging. 2020; 2: 1-30. DOI: 10.1007/s00259-020-05046-9.

3. Aslanidis I.P., Shurupova I.V., Chernova A.A., Kotljarov A.A., Perepelov A.V. Myocardial 13N-ammonia positron emission tomography, combined with multispiral computed tomography of the heart, in the examination of patients with verified and suspected coronary heart disease. Educational and methodological recommendations. Moscow. 2018; 46 (in Russ.).

4.Tonino P.A., Fearon W.F., De Bruyne B., Oldroyd K.G., Leesar M.A., Ver Lee P.N., et al. Angiographic versus functional severity of coronary artery stenoses in the FAME study fractional flow reserve versus angiography in multivessel evaluation. J Am Coll Cardiol. 2010; 55(25): 2816–21. DOI: 10.1016/j.jacc.2009.11.096.

5. Johnson N.P., Kirkeeide R.L., Gould K.L. Is discordance of coronary flow reserve and fractional flow reserve due to methodology or clinically relevant coronary pathophysiology? JACC Cardiovasc Imaging. 2012; 5(2): 193-202. DOI: 10.1016/j.jcmg.2011.09.020.

6. Bockeria L.A., Aslanidis I.P., Shavman M.G., Shurupova I.V., Trifonova T.A., Ekaeva I.V. Diagnostic performance of quantitative 13N-ammonia PET/CT measures of myocardial blood flow and coronary flow reserve for the assessment of functional significance of coronary stenosis. Kreativnaya kardiologiya (Russian journal). 2019; 13 (1): 17-27. DOI: 10.24022/1997-3187-2019-13-1-17-27 (in Russ).

7. Lee J.M., Kim C.H. Koo Bon-K., Hwang D., Park J., Zhang J., et al. Integrated myocardial perfusion imaging diagnostics improve detection of functionally significant coronary artery stenosis by 13N-ammonia positron emission tomography Circ Cardiovasc Imaging. 2016; 9(9): e004768. DOI: 10.1161/CIRCIMAGING.116.004768.

8. Zampella E., Acampa W., Assante R., Nappi C., Gaudieri V., Mainolfi C.G., et al. Combined evaluation of regional coronary artery calcium and myocardial perfusion by 82Rb PET/CT in the identification of obstructive coronary artery disease. Eur J Nucl Med Mol Imaging. 2018; 45 (4): 521-529. DOI: 10.1007/s00259-018-3935.

9. Uren N.G., Melin J.A., De Bruyne B., Wijns W., Baudhuin T., Camici P.G. Relation between myocardial blood flow and the severity of coronary-artery stenosis. N Engl J Med, 1994; 330: 1782-1788. DOI: 10.1056/NEJM199406233302503.

10. Beanlands R.S.B., Muzik O., Pierre M., Sutor R., Sawada S., Muller D. et al. Noninvasive quantification of regional myocardial flow reserve in patients with coronary atherosclerosis using Nitrogen-13 ammonia positron emission tomography. Determination of extent of altered vascular reactivity. J Am Coll Cardiol. 1995; 26: 1465-1475. DOI: 10.1016/0735-1097(95)00359-2.

11. Di Carli M., Czernin J., Hoh C. K., Gerbaudo V. H., Brunken R. C., Huang S. C., et al. Relation among stenosis severity, myocardial blood flow, and flow reserve in patients with coronary artery disease. Circulation. 1995; 91 (7): 1944-51. DOI: 10.1161/01.cir.91.7.1944.

12. Williams M.C., Mirsadraee S., Dweck M.R., Weir N.W., Fletcher A., Lucatelli C. et al. Computed tomography myocardial perfusion vs 15O-water positron emission tomography and fractional flow reserve. European Radiology. 2017; 27 (3): 1114-1124. DOI:10.1007/s00330-016-4404-5.

13. Schindler T.H. Positron-emitting myocardial blood flow tracers and clinical potential. Prog Cardiovasc Dis. 2015; 57 (6): 588-606. DOI: 10.1016/j.pcad.2015.01.001.

14. Yoshinaga K., Katoh C., Manabe O., Klein R., Naya M., Sakakibara M. et al. Incremental diagnostic value of regional myocardial blood flow quantification over relative perfusion imaging with generator-produced rubidium-82 PET. Circ J. 2011; 75: 2628-2634. DOI: 10.1253/circj.cj-11-0502.

15. Van Nunen L.X., Zimmermann F.M., Tonino P.L., Barbato E., Baumbach A., Engstrøm Th. et al. Fractional flow reserve versus angiography for guidance of PCI in patients with multivessel coronary artery disease (FAME): 5-year follow-up of a randomised controlled trial. Lancet. 2015; 7; 386 (10006): 1853-60. DOI: 10.1016/S0140-6736(15)00057-4.

16. Boden W.E , O'Rourke R.A , Teo K.K , Hartigan P.M , Maron D.J , Kostuk W.J , et al. COURAGE Trial Research Group Optimal medical therapy with or without PCI for stable coronary disease. N Engl J Med. 2007; 12; 356 (15): 1503-16. DOI: 10.1056/NEJMoa070829.

17. Sato A., Hiroe M., Tamura M. Ohigashi H., Nozato T., Hikita H., et al. Quantitative measures of coronary stenosis severity by 64-slice CT angiography and relation to physiologic significance of perfusion in nonobese patients: comparison with stress myocardial perfusion imaging. J Nucl Med. 2008; 49: 564-572. DOI: 10.2967/jnumed.107.042481.

18. Bach R.G. Angiographically insignificant yet ischemia-causing coronary lesions: a case for routine use of invasive physiologic testing during diagnostic cardiac catheterization. J Thorac Dis. 2018; 10 (26): S3088-S3091. DOI: 10.21037/jtd.2018.08.07.

19. Oikonomou E., Siasos G., Tsigkou V., Bletsa E., Panoilia M.E., Oikonomou I.N., et al. Coronary Artery Disease and Endothelial Dysfunction: Novel Diagnostic and Therapeutic Approaches. Curr Med Chem. 2020; 27 (7): 1052-1080. DOI: 10.2174/0929867326666190830103219.

20. Kajander S., Joutsiniemi E., Saraste M., Pietila M., Ukkonen H., et al. Cardiac Positron Emission Tomography/Computed Tomography Imaging Accurately Detects Anatomically and Functionally Significant Coronary Artery Disease. Circulation. 2010; 10; 122 (6): 603-613. DOI: 10.1161/CIRCULATIONAHA.109.915009.

21. Ryzhkova D., Zverev D. Quantitative PET with 13N-ammonia in detection of functional significance of intermediate stenoses of coronary artery. Abstract. Europ. J. Nucl. Med and Mol. Imag. 2019; 46 (1): S183. DOI: 10.1007/s00259-019-04486-2.

ОРИГИНАЛЬНАЯ СТАТЬЯ

РАСПРОСТРАНЕННОСТЬ КАЛЬЦИНОЗА КОРОНАРНЫХ АРТЕРИЙ СРЕДИ ВЗРОСЛОГО НАСЕЛЕНИЯ РЕСПУБЛИКИ УЗБЕКИСТАН

Максудов М.Ф.[1,2], Икрамов А.И.[2], Джураева Н.М.[3], Турсунова Л.Н.[2]

1 - СП ООО «Fedorovich Klinikasi». г. Ташкент, Узбекистан.
2 - Ташкентский институт усовершенствования врачей. г. Ташкент, Узбекистан.
3 - ГУ «Республиканский специализированный научно-практический медицинский центр хирургии имени акад. В. Вахидова». г. Ташкент, Узбекистан.

Цель исследования. Определить распределение кальциноза коронарных артерий (ККА) в узбекской популяции в сравнении с европейским населением на базе пациентов одной клиники, для обеспечения исходной основы для более крупного исследования показателей ККА у населения Узбекистана.

Материалы и методы. В исследование был включен 1541 пациент, из них мужчины – 1093 (70,9%) пациента, женщины – 448 (29,1%). Средний возраст мужчин составил 52,4 года (±10,6), средний возраст женщин – 57,5 лет (±9,9). Преобладали лица азиатских национальностей – 1356 (88%), европейцы – 185 пациентов (12%). Исследование проводили на МСКТ Brilliance 64 и Brilliance i-CT 256 (Philips).

Результаты и обсуждение. У 787 (51,1%) пациентов индекс коронарного кальциноза (ИКК) равнялся нулю. Пациентов с низким ИКК (1-100) было 378 (24,5%) человек. Умеренно выраженный ИКК (100-400) наблюдался в 211 случаях (13,7%). Пациенты с ИКК >400 составили наименьшее число (n=165, 10,7%). Показатель нулевого кальциноза встречался чаще в возрастной группе до 40 лет (92,3%). В возрастных группах 50-59 лет и 60-69 лет наблюдались самые высокие проценты пациентов с ненулевым показателем кальциноза (n=278, 36,9% и n=290, 38,5% соответственно). Это подтверждает, что ИКК увеличивается с возрастом. У мужчин азиатских национальностей наблюдались более низкие показатели ККА в сравнении с европейцами (ненулевой индекс 51,1% и 62,3% соответственно). Такая же тенденция наблюдалась у азиаток в сравнении с женщинами европейских национальностей (32,5% и 44,4% соответственно).

Выводы. На показатели ККА заметно влияют возраст, пол и расовая принадлежность исследуемого населения. Коронарный кальциноз увеличивается с возрастом, как у мужчин, так и у женщин. Распространенность и выраженность коронарного кальциноза оказались ниже у лиц азиатских национальностей в сравнении с европейцами.

Ключевые слова: компьютерная томография сердца, кальциноз коронарных артерий.

Контактный автор: Максудов Музаффар Фатхуллаевич, e-mail: dr.mfmaksudov@gmail.com

Для цитирования: Максудов М.Ф., Икрамов А.И., Джураева Н.М., Турсунова Л.Н. Распространенность кальциноза коронарных артерий среди взрослого населения республики узбекистан. REJR 2021; 11(3):84-94. DOI: 10.21569/2222-7415-2021-11-3-84-94.

Статья получена: **21.09.20** **Статья принята:** **25.03.21**

THE PREVALENCE OF CORONARY CALCIFICATION AMONG THE ADULT POPULATION OF THE REPUBLIC OF UZBEKISTAN

Maksudov M.F.[1,2], Ikramov A.I.[2], Djuraeva N.M.[3], Tursunova L.N.[2]

1- Fedorovich Klinikasi.
2 - Tashkent postgraduate medical institute.
3 - V.Vakhidov Republican Specialized Scientific Practical Medical Center of Surgery. Tashkent, Uzbekistan.

Purpose. To determine the distribution of coronary artery calcium (CAC) among the Uzbek population versus the Europeans on the basis of patients at the same clinic, to provide an initial basis for a larger CAC score study in Uzbekistan

Material and Methods. A total of 1541 patients were involved in our study, including 1093 (70.9%) males, with an average age of 52.4 ±10.6 years, and 448 (29.1%) females, with an average age of 57.5 ±9.9 years. Persons of Asian nationalities prevailed – 1356 (88%), Europeans accounted for 185 patients (12%). The study was carried out on the multidetector spiral CT scanners Brilliance 64 and Brilliance i-CT 256 (PHILIPS).

Results and Discussion. The majority patients (n=787, 51.1%) had a zero coronary artery calcium. 378 (24.5%) patients had low CAC rates (1–100). Moderate CAC rates (100-400) were observed in 211 cases (13.7%). Patients with CAC> 400 found the smallest number (n=165, 10.7%). Zero calcium level was more common (92.3%) in the age group under 40 years. Coronary artery calcification and prevalence steadily rose with the increasing age. Patients within the age groups of 50–59 years and 60–69 years dominating the non-zero calcium score population (n=278, 36.9% and n=290, 38.5%, respectively). Asian males were found to have lower calcium levels compared to European males (non-zero calcium score 51.1% and 62.3% respectively), and the same trend was observed in Asian and European women (non-zero calcium score in 32.5% and 44.4% respectively).

Conclusion. Findings from this study showed that the distribution of CAC was markedly affected by the age, sex and race of our study population. CAC increases with age in both men and women. The prevalence and severity of coronary atherosclerosis appeared lower in Asian population compared with Europeans.

Keywords: cardiac CT, coronary artery calcium.

Corresponding author: Maksudov M.F., e-mail: dr.mfmaksudov@gmail.com

For citation: Maksudov M.F.1, Ikramov A.I., Djuraeva N.M., Tursunova L.N. The prevalence of coronary calcification among the adult population of the republic of uzbekistan. REJR 2021; 11(3):84-94. DOI: 10.21569/2222-7415-2021-11-3-84-94.

Received: **21.09.20** **Accepted:** **25.03.21**

Ишемическая болезнь сердца (ИБС) является основной причиной заболеваемости и смертности во всем мире, несмотря на постоянное совершенствование технологий её диагностики и лечения [1]. В настоящее время в Республике Узбекистан, наряду с цереброваскулярной патологией и онкологическими заболеваниями, ИБС является основной причиной смертности. За 2017 год из общего количества зарегистрированных смертей 59,9% (96738 случаев) составили умершие от болезней системы кровообращения. По данным государственного комитета Республики Узбекистан, по статистике 2/3 смертельных исходов от сердечно-сосудистых заболеваний среди лиц возрастной группы 45-65 лет приходится на долю ИБС и, особенно, инфаркта миокарда.

Как известно, основной причиной возникновения различных форм ИБС является атеросклероз коронарных артерий. При прогрессировании атеросклеротические бляшки могут содержать кальций, следовательно, обнаружение кальцинированных очагов на стенках коронарных артерий может указывать на ИБС и ее степень [2].

Было доказано, что ККА связан с риском развития ИБС [3 - 5]. Клинические модели, включающие факторы риска сердечно-сосудистых заболеваний, изменения на ЭКГ в покое и кальциноз коронарных ар-

терий, являются более ценными в выявлении пациентов с окклюзивным поражением коронарных артерий (КА) в сравнении только лишь с такими параметрами, как возраст, пол и наличие симптомов [6, 7].

Наиболее часто используемым показателем ККА в литературе является индекс Агатстона, предложенный в 1990 году для количественной оценки кальциноза методом электронно-лучевой компьютерной томографии [8]. Данный показатель измеряет количество кальция в каждой бляшке и имеет определенную прогностическую ценность в развитии ИБС. Информация о ККА, полученная с помощью компьютерной томографии, может быть использована для оценки претестовой вероятности обструктивного поражения КА. В частности, отсутствие кальцификации в КА (индекс Агатстона = 0) связано с низкой распространенностью обструктивного поражения (<5%) и низким риском смерти от инфаркта миокарда (<1% годового риска) [9]. Ежегодные случаи неблагоприятных эпизодов у пациентов без значительного содержания кальция в коронарных артериях приблизительно 2 из 1000. При индексе коронарного кальциноза (ИКК) >400 количество сердечных приступов возрастает в десять раз, что соответствует 20-50 случаям на 1000 пациентов [10, 11]. Однако следует отметить, что визуализация ККА не исключает коронарный стеноз, вызванный не кальцинированным атеросклеротическим поражением [12].

По данным разных авторов, распространенность и прогностическая ценность ИКК имеет тенденцию варьирования в зависимости от этнической принадлежности [13 - 16]. На сегодняшний день большинство исследований, связанных с ККА, основано на западных популяциях. Следовательно, еще предстоит выяснить, являются ли изменяющиеся тенденции в отношении наличия и степени тяжести коронарного кальциноза ответственными за этнические различия в риске ИБС, особенно в азиатских популяциях.

Цель исследования.

В данном обзоре мы стремились изучить показатели ККА как у азиатских, так и у европейских национальностей, проживающих на территории Узбекистана, дать обоснование клинической применимости ИКК для прогнозирования ИБС.

Материалы и методы.

В исследование были включены пациенты, направленные в отделение лучевой диагностики СП ООО «Fedorovich Klinikasi» для проведения МСКТ-ангиографического исследования сердца и коронарных артерий с 2012 по 2018 гг. Пациенты были направлены из различных областей Узбекистана и медицинских центров. На первом этапе им проводилось нативное исследование для подсчета ИКК. Пациенты были определены как имеющие промежуточный риск развития ИБС, используя оценку риска по Framingham [17]; включали пациентов в возрасте 30 лет и старше, тех, у кого в дополнении был один из факторов риска: семейный анамнез сердечно-сосудистых заболеваний, диабет, гипертония, дислипидемия, ожирение, малоподвижный образ жизни и загрудинные боли. В исследование были включены как пациенты азиатских национальностей (узбеки, казахи, каракалпаки, киргизы, таджики, корейцы), так и лица европейских национальностей (русские, украинцы, белорусы, немцы и т.д.).

Исследование проводили на мультиспиральных компьютерных томографах Brilliance 64, Brilliance i-CT 256 (Philips, Netherlands) с напряжением на трубке 100-120 kV и силой тока 60-80 mAs, коллимацией 32x0,62 мм и временем ротации 0,33 с. Для подсчета ИКК сканирование произведено с проспективной ЭКГ-синхронизацией без применения контрастного средства, с толщиной среза 2,5 мм. Оценка кальциноза осуществлялась на рабочей станции EBW (Extended Brilliance Workstation) по стандартной методике описанной Agatston et al. [8]. Сканирование осуществлялось на вдохе от уровня бифуркации трахеи до основания сердца.

Данные из анкет были введены в Microsoft Excel (2010). Значения кальциноза были округлены и полученные данные были разбиты на четыре категории. Пациенты с ненулевым ИКК по показателям были разделены по степеням на низкий (1-100), средний (100-400) и тяжелый (>400) кальциноз.

Результаты и их обсуждение.

За период 2012-2018 гг. было проведено 1541 МСКТ-исследований на наличие ККА. Характеристики исследованной популяции приведены в таблице №1. Пациенты, у которых коронарные артерии не были поражены атеросклеротическим процессом (не наблюдалось ни мягких, ни кальцинированных бляшек), составили 560 человек (36,3%). В исследованной нами популяции преобладали лица азиатских национальностей (n=1356, 88%), европейцы составили 185 пациентов (12%). Пациенты после стентирования КА и проведенных шунтирующих операций в исследование не были включены, тем самым подсчет коронарного кальциноза им не про-

Таблица №1. Исходные данные пациентов.

Параметры	Данные
Количество пациентов	1541
Мужчины	1093 (70,9%)
Возраст мужчин, лет	52,4 ± 10,6
Возраст женщин, лет	57,5 ± 9,9
ИМТ	26,6 ± 3,7
Гиперхолестеринэмия	652 (42,3)
Курение	341 (22,1)
АГ	596 (38,7)
СД	163 (10,6)
Семейный анамнез ИБС	324 (21)
ИБС	981 (63,6)
Перенесенный ИМ в анамнезе	172 (10,8)

изводился.

В качестве основных факторов сердечно-сосудистого риска рассматривались ожирение, курение, артериальная гипертензия (АГ), наличие сахарного диабета (СД), гиперхолестеринемия и семейный анамнез ИБС. Наиболее часто встречались такие факторы риска, как гиперхолестеринемия (42,3%) и артериальная гипертензия (38,7%).

Пациенты были разделены на группы по возрасту. Большинство из них находились в возрастной группе 5-59 лет (n=539, 35%), за ними по количеству следовали пациенты в возрастной группе 60-69 лет (n=421, 27,3%). Количество обследованных больных старше 70 лет было минимальным и составляло 5,1% (n=79). В таблице №2 отражено распределение пациентов по возрасту.

У большинства пациентов кальцинированных атеросклеротических бляшек (КАСБ) не наблюдалось (n=787, 51,1%), т.е. индекс кальциноза равнялся нулю. Схожие результаты были получены у других исследователей [13, 15, 18]. Пациентов с низким ИКК (показатели в диапазоне 1-100) было 378 (24,5%) человек. Умерено выраженный кальциноз коронарных артерий (диапазон 100-400) наблюдался у пациентов в 211 случаях (13,7%). Пациенты с ИКК >400 составили наименьшее число (n=165, 10,7%) как показано на рисунке 1.

Зависимость ИКК от пола.

У большинства мужчин ИКК был равен 0 (n = 495, 45%). Число пациенток с нулевым кальцинозом превалировало в процентном соотношении (65,8%, n=295) по сравнению с таковым показателем у лиц мужского пола, подчеркивая тот факт, что кальциноз КА встречается чаще у мужчин. У большого числа мужчин ИКК был в диапазоне 1-100 (n=289, 26,4%). Аналогичная тенденция наблюдалась в женской популяции (n=89, 19,9%). Значение P (P-value) для данного распределения составляло 0,002. У мужчин умеренно выраженные (100-400) и выраженные показатели (>400) кальциноза наблюдались примерно в равном соотношении (15,5% и 13,1%). У женщин умеренно выраженный кальциноз коронарных артерий наблюдался почти в 2 раза чаще, чем выраженные проявления (9,4% и 4,9% соответственно). В исследовании McClelland и соавт. было зафиксировано сходное соотношение, свидетельствующее о вероятности более вы-

Таблица №2. Характеристика изучаемой популяции.

	Мужчины		Женщины		Всего	
	n	%	n	%	n	%
распределение пациентов по возрасту						
до 40 лет	131	12.0	24	5.4	155	10.1
40-49	279	25.5	68	15.2	347	22.5
50-59	378	34.5	152	33.9	539	35.0
60-69	250	22.8	171	38.2	421	27.3
70 лет и более	46	4.2	33	7.3	79	5.1
	1093		448		1541	
Раса						
азиаты	971		385		1356	88
европейцы	122		63		185	12

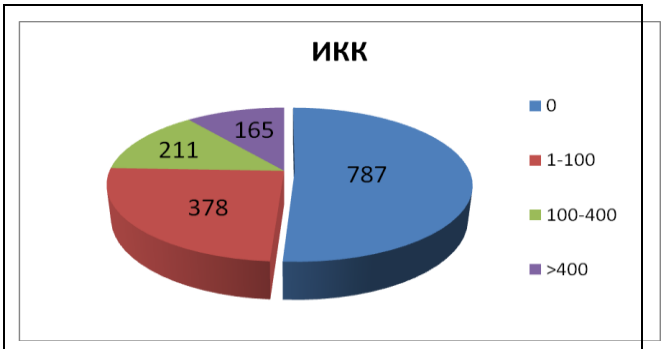

Рис. 1 (Fig. 1)

Рис. 1. Диаграмма.

Показатели индекса коронарного кальциноза в исследуемой популяции.

Fig. 1. Diagram.

Distribution of calcium score in study population.

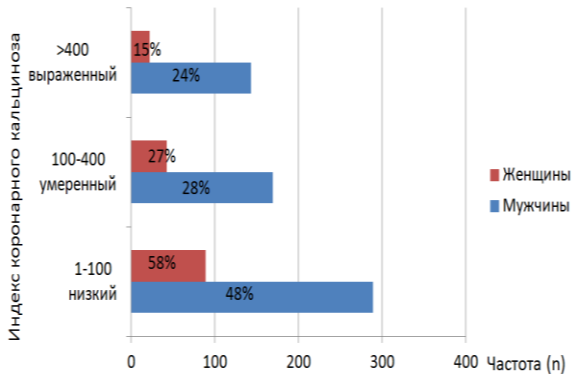

Рис. 2 (Fig. 2)

Рис. 2. Диаграмма.

Распределение пациентов с кальцинозом коронарных артерий по половой принадлежности.

Fig. 2. Diagram.

Stratification of patients with non-zero calcium score according to gender.

сокой распространенности ККА среди мужчин в сравнении с женщинами [19]. Резюме распределения показано в таблице №3.

На рисунке 2 показана дальнейшая стратификация пациентов с ненулевым показателем ИКК в зависимости от пола. Большинство мужчин и женщин в рамках данной стратификации имели низкие показатели кальциноза (1-100), составив 48% и 58% соответственно.

Максимальный ИКК у мужчин составил 4591, у женщин – 1956. Максимальная площадь КАСБ у мужчин составила 1781 мм2, у женщин – 642 мм2.

Зависимость ИКК от возраста.

Как и ожидалось, показатель нулевого ИКК встречался чаще в возрастной группе до 40 лет (92,3%). Относительно равные процентные соотношения пациентов с низким ИКК (1-100) наблюдались возрастных группах 50-59, 60-69 и более 70 лет (27,1%, 28,9% и 30,4% соответственно). Показатели умерено выраженного и выраженного ИКК встречались в большем проценте случаев в возрастных группах 60-69 лет (20% и 24% соответственно) и более 70 лет (20% и 21,1%). Значение P для распределения составило <0,001. Это дополнительно подтверждает наблюдение, сделанное McClelland с соавторами [19], что ИКК увеличивается с возрастом. В таблице №4 приводится сводная информация о распределении ИКК в зависимости от возраста пациентов. Дальнейшая стратификация пациентов с ненулевым ИКК в зависимости от возраста показала, что в возрастных группах 50-59 лет и 60-69 лет наблюдались самые высокие проценты пациентов с ненулевым показателем ИКК (n=278, 36,9% и n=290, 38,5% соответственно), как показано на рисунке 3. Данные свидетельствуют о том, что кальциноз коронарных артерий увеличивается с возрастом.

В работе Качуриной У.Н. и соавт. [20] был сделан сравнительный анализ распространенности кальциноза коронарных артерий у лиц, проживающих на территории За-

Таблица №3. Показатели ИКК в зависимости от пола.

Пол	ИКК, n(%)				Всего,n(%)	*P-value*
	0	1-100	100-400	>400		
Мужчины	492 (45)	289 (26,4)	169 (15,5)	143(13,1)	1093 (100)	0,002
Женщины	295(65,8)	89 (19,9)	42 (9,4)	22 (4,9)	448 (100)	
Всего	787(51,1)	378(24,5)	211(13,7)	165(10,7)	1541(100)	

Таблица №4. Показатели ИКК в зависимости от возраста.

Возраст (лет)	ИКК, n(%)				Всего, n (%)	*P-value*
	0	1-100	100-400	>400		
до 40 лет	143 (92,3)	12 (7,7)	0 (0)	0 (0)	155 (100)	<0,001
40-49	239 (68,9)	74 (21,3)	28 (8,1)	6 (1,7)	347 (100)	
50-59	261 (48,4)	146 (27,1)	80 (14,9)	52 (9,6)	539 (100)	
60-69	131 (31,1)	122 (28,9)	84 (20)	84 (20)	421 (100)	
70 лет и более	13 (16,5)	24 (30,4)	19 (24)	23 (21,1)	79 (100)	
	787 (51,1)	378 (24,5)	211 (13,7)	165 (10,7)	1541 (100)	

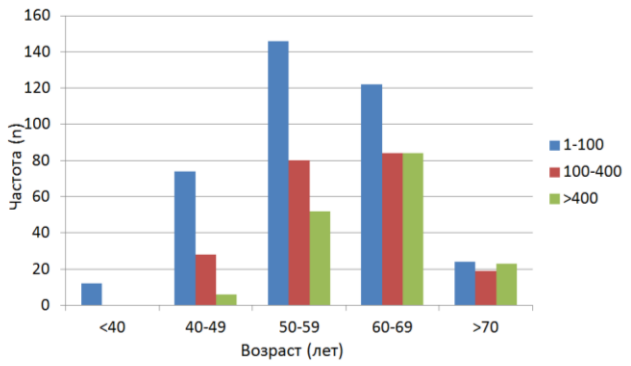

Рис. 3 (Fig. 3)

Рис. 3. Диаграмма.

Распределение пациентов с кальцинозом коронарных артерий по возрасту.

Fig. 3. Diagram.

Stratification of patients with non-zero calcium score according to age.

падной Сибири. В данном исследовании было отмечено различие тренда увеличения частоты ИКК с увеличением возраста. Если для мужчин тренд имел линейную направленность, то для женщин отмечался относительный «спад» на уровне средней возрастной группы.

Зависимость ИКК от расовой принадлежности.

Различия в показателях ККА также были выявлены при распределении пациентов по этнической принадлежности. У большинства мужчин азиатских национальностей ИКК был равен 0 (n=446, 45,9%). Тогда как у мужчин европейцев показатели нулевого кальциноза наблюдались в меньшем процентном соотношении (37,7%, n=46). Низкие показатели ИКК встречались у мужчин приблизительно в одинаковых соотношениях (26,4% у азиатов и 27% у европейцев). Однако у мужчин азиатских национальностей умерено выраженный и выраженный кальциноз встречался реже (12,8% и 12,8%) в сравнении с европейцами (19,7% и 15,6% соответственно).

У мужчин азиатских национальностей ИКК в среднем составил 189,3 (±311,1), тогда как у европейцев данный показатель равнялся 233,6 (±324,8). Площадь КАСБ так же была меньше у азиатов 68,6 мм2 (±111,4), в сравнении с 79,8 мм2 (±108). Среднее количество КАСБ у мужчин было примерно одинаковым: 8,3 (±10,2) у лиц азиатских национальностей и 8,5 (±8,8) у европейцев. Значение P для распределения составило 0,01.

В работе Fujiyoshi A и соавт. [21] сравнивали показатели ККА между японскими мужчинами и мужчинами из США, основываясь на возрастной группе. Данное исследование показало, что у японских мужчин коронарный атеросклероз был менее выражен, в сравнении с мужчинами из США.

У женщин азиатских национальностей ИКК равнялся нулю в большем проценте случаев (67,5%, n=260). Аналогичная тенденция наблюдалась у европейских женщин (55,6%, n=35). У женщин азиаток низкие показатели кальциноза и умерено выраженный кальциноз наблюдались примерно в равном соотношении (19,5% и 22,2% соответственно). Данная тенденция наблюдалась и у европеек (9,1% и 11,1%), однако в процентном соотношении их было меньше. У женщин азиатских национальностей выраженный ККА

Таблица №5. Показатели ИКК в зависимости от расовой принадлежности.

Раса	ИКК, n(%)				Всего,n(%)	*P*-value
	0	0,1-100	100,1-400	>400		
Азиаты	706 (52)	331 (24,4)	180 (13,3)	139 (10,3)	1356 (100)	<0,001
Европейцы	81 (43,8)	47 (25,4)	31 (16,8)	26 (14)	185 (100)	
Всего	787 (51,1)	378 (24,5)	211 (13,7)	165(10,7)	1541(100)	

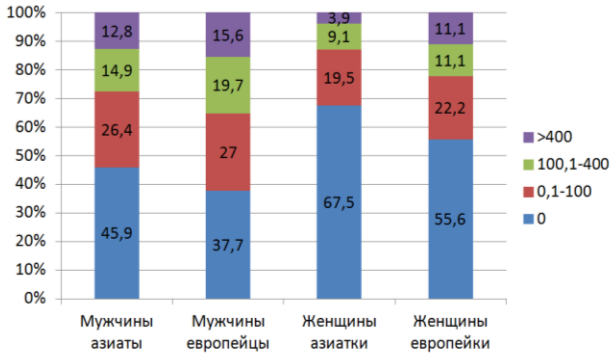

Рис. 4 (Fig. 4)

Рис. 4. Диаграмма.

Показатели ИКК 0, 1–100, 101–400, >400 в зависимости от пола и расовой принадлежности.

Fig. 4. Diagram.

Coronary artery calcification score 0, 1–100, 101–400, >400 according to gender and race.

(>400) наблюдался почти в 3 раза реже в сравнении с лицами европейской расы (3,9% и 11,1% соответственно). Резюме распределения отражено в таблице №5 и на рисунке 4.

Значительное различие наблюдалось в средних показателях кальциноза КА у женщин – коренных жительниц Средней Азии и лиц европейских национальностей (58,8 (±311,1) и 114,8 (±324,8) соответственно). Площадь КАСБ так же была почти в два раза меньше у женщин азиатских национальностей – 21,3 (±111,4) в сравнении с 39,7 (±108). Среднее количество КАСБ у азиаток равнялось 2,9 (±10,2) и было меньше, чем у европеек – 5,1 (±8,8).

Мультиэтническое исследование атеросклероза (MESA) [19] также сообщает о подобных наблюдениях, в результате чего взрослые китайцы имели более низкую распространенность ККА в сравнении с европеоидной популяцией, особенно среди женщин.

Несколько предыдущих эпидемиологических исследований показали, что жители восточноазиатского региона, в том числе китайцы, корейцы и японцы, имеют более низкие показатели ККА, в сравнении с западными популяциями [13, 14, 16, 22].

Нами были рассчитаны стандартные отклонения ИКК у лиц азиатских национальностей, проживающих на территории Узбекистан,а в зависимости от пола и возраста (табл. №6).

В данной таблице представлены различные оценочные перцентили по 10-летним возрастным группам и полу для лиц азиатских национальностей. Для данных расчетов перцентиль был оценен в средней точке возрастного диапазона. Данная таблица подчеркивает важность учета этнической принадлежности в дополнение к возрасту и полу при интерпретации ИКК. В таблице №7 отражены риски возникновения ишемии миокарда в зависимости от ККА.

Приводим клинический пример.

Женщина, 52 года, узбекской национальности. ИКК равен 98 – дискретный (рис. 5). Согласно клинической интерпретации (табл. №7), без учета возраста и этнической принадлежности, пациентка имеет низкий риск будущих коронарных событий. Однако, если используется ИКК, скорректированный с учетом возраста, пола и этнической принадлежности (табл. №6), показатель кальция следует считать как выраженный, что указывает на высокую вероятность ишемии миокарда, поскольку он выше 90-го перцентиля для данной группы.

Следующий клинический пример. Мужчина, 65 лет, узбекской национальности. ИКК равен 320 – умеренный (рис. 6). Согласно клинической интерпретации (табл. №7) без учета возраста и этнической принадлежности пациент имеет повышенный риск будущих коронарных событий. Однако, если используется ИКК, скорректированный с учетом возраста, пола и этнической принадлежности (табл. №6), показатель кальция следует считать дискретным, что указывает на

Таблица №6. Расчетный перцентиль ИКК по возрастной категории и полу для коренного населения Узбекистана.

	Возраст, л				
Мужчины	<40	40-49	50-59	60-69	>70
25 перцентиль	0	0	0	17	59
50 перцентиль	0	0	11	126	226
75 перцентиль	0	18	175	478	604
90 перцентиль	0	119	460	1078	1422
Женщины					
25 перцентиль	0	0	0	0	2
50 перцентиль	0	0	0	0	52
75 перцентиль	0	0	5	59	213
90 перцентиль	0	0	98	263	302

Таблица №7. ИКК и риск возникновения ишемии миокарда.

Степень ККА	ИКК (Agatston)	Клиническая интерпретация
Отсутствует	0	Очень низкий риск будущих коронарных событий
Дискретный	1-100	Низкий риск будущих коронарных событий; низкая вероятность ишемии миокарда
Умеренный	101-400	Повышенный риск будущих коронарных событий (отягчающий фактор); рассмотреть вопрос о реклассификации индивидуума как высокого риска
Выраженный	> 400	Высокая вероятность ишемии миокарда

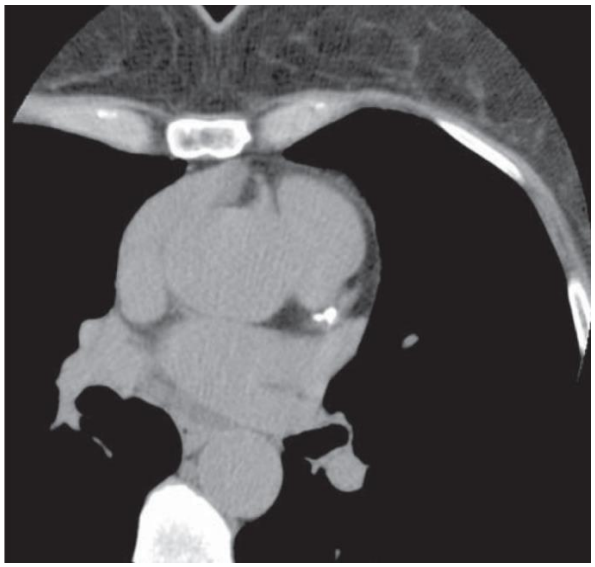

Рис. 5 (Fig. 5)

Рис. 6 (Fig. 6)

Рис. 5. КТ, аксиальная плоскость.

Кальцинированная бляшка в передней нисходящей артерии, ИКК = 98.

Fig. 5. CT, axial view.

Calcified plaque in the left anterior descending artery, Calcium score = 98.

Рис. 6. КТ, аксиальная плоскость.

Кальцинированные бляшки в передней нисходящей артерии (остальные бляшки не показаны), ИКК = 320.

Fig. 6. CT, axial view.

Calcified plaques in the left anterior descending artery (other plaques are not shown), calcium score = 320.

низкий риск сердечно-сосудистых заболеваний, поскольку он ниже 75-го перцентиля для этой группы.

Выводы.

Кальциноз является непосредственным маркером коронарного атеросклероза. Данные многочисленных проспективных исследований и метаанализов показали, что ККА является независимым фактором риска ИБС и её осложнений. В нашем исследовании на примере пациентов, направленных на МСКТ сердца и КТ-коронарографию в одно медицинское учреждение, была получена картина распространенности ККА у жителей Узбекистана. Результаты данной работы свидетельствуют о том, что на показатели ККА заметно влияют возраст, пол и расовая принадлежность исследуемого населения. ИКК увеличивается с возрастом, как у мужчин, так и у женщин. Степень кальциноза значительно отличается между мужчинами и женщинами в одной возрастной группе. Отмеченная тенденция преобладания распространенности ККА в мужской когорте подтверждается более высокими показателями частоты встречаемости тяжелых степеней кальциноза именно у лиц мужского пола. Распространенность и выраженность ИКК оказались ниже у лиц азиатских национальностей в сравнении с европейцами. Примечательно, что различия в ККА было более заметным у азиатских женщин в сравнении с европейской женской популяцией.

Дальнейшее проспективное наблюдение за данной группой больных с оценкой конечных точек поможет стратифицировать риски кардиальных осложнений и определить место лучевых детерминант кальциноза в определении прогноза течения атеросклероза с поражением коронарных артерий. В настоящее время необходимы дополнительные межотраслевые исследования, с включением анализа особенностей мультигенетического профиля у данной группы пациентов с учетом степени поражения КА, для выяснения механизмов, ответственных за различия, наблюдаемые в распространенности и выраженности ККА между азиатским и западным населением

Источник финансирования и конфликт интересов.

Авторы данной статьи подтвердили отсутствие финансовой поддержки исследования и конфликта интересов, о которых необходимо сообщить.

Список литературы:

1. Benjamin EJ, Muntner P., Flonso F. et al. Heart disease and stroke statistics-2019 update: a report from the American Heart Association. Circulation. 2019; 139: e56–e528.

2. Симоненко В.Б, Екимовских Ю.А., Долбин И.В. Кальциноз коронарных артерий – современное состояние проблемы. Клиническая медицина. 2013; 4: 11-14.

3. Erbel R, Möhlenkamp S, Moebus S et al. Coronary Risk Stratification, Discrimination, and Reclassification Improvement Based on Quantification of Subclinical Coronary Atherosclerosis: The Heinz Nixdorf Recall Study. J Am Coll Cardiol. 2010; 56:1397-1406.

4. Shabestari AA. Coronary Artery Calcium Score: A Review Iran Red Cres Med J. 2013; 15 (12): e16616.

5. Neves PO, Andrade J, Moncao H. Coronary artery calcium score: current status. Radiol Bras. 2017; 50 (3): 182-189.

6. Jensen JM, Voss M, Hansen VB, Andersen LK, Johansen PB, Munkholm H, Norgaard BL. Risk stratification of patients suspected of coronary artery disease: comparison of five different models. Atherosclerosis. 2012; 220: 557-562.

7. Fordyce CB, Douglas PS, Roberts RS, Hoffmann U, Al-Khalidi HR, Patel MR, Granger CB, Kostis J, Mark DB, Lee KL, Udelson JE; Prospective Multicenter ImagingStudyforEvaluationofChestPain(PROMISE)Investigators. Identification of patients with stable chest pain deriving minimal value from non-invasive testing: the PROMISE minimal-risk tool, a secondary analysis of a randomized clinical trial. JAMA Cardiol. 2017; 2: 400-408.

8. Agatston AS, Janowitz WR, Hildner FJ et al. Quantification of coronary artery calcium using ultrafast computed tomography. J. Am. Coll. Cardiol. 1990; 15 (4): 827-32.

9. Villines TC, Hulten EA, Shaw LJ et al; CONFIRM Registry Investigators. Prevalence and severity of coronary artery disease and adverse events among symptomatic patients with coronary artery calcification scores of zero undergoing coronary computed tomography angiography: results from the CONFIRM (Coronary CT Angiography Evaluation for Clinical Outcomes: An International Multicenter) registry. J Am Coll Cardiol. 2011; 58: 2533-2540.

10. Mark JP, Tice JA, Pignone M. Using the Coronary Artery Calcium Score to Predict Coronary Heart Disease Events. A Systematic Review and Meta-analysis. Arch Intern Med. 2004; 164 (12): 1285-1292.

11. Georgiou D, Budoff MJ, Kaufer E et al. Screening patients with chest pain in the emergency depart¬ment using electron beam tomography: a follow-up study. J Am Coll Cardiol. 2001; 38 (1): 105-110.

12. Budoff MJ, Mayrhofer T, Ferencik M, Bittner D, Lee KL, Lu MT, Coles A, Jang J, Krishnam M, Douglas PS, Hoffmann U; PROMISE Investigators. Prognostic value of coronary artery calcium in the PROMISE study (Prospective Multicenter Imaging Study for Evaluation of Chest Pain). Circulation. 2017; 136:1993-2005.

13. Han D, Ó Hartaigh B, Gransar H. Prevalence and Distribution of Coronary Artery Calcification in Asymptomatic United States and Korean Adults - Cross-Sectional Propensity-Matched Analysis. Circ J. 2016; 80 (11): 2349-2355.

14. Budoff MJ, Nasir K, Mao S et al. Ethnic dif¬ferences of the presence and severity of coronary atherosclerosis.

Athero¬sclerosis. 2006; 187: 343-350.

15. Koulaouzidis G, Nicoll R, Charisopoulou D et al. Aggressive and diffuse coronary calcification in South Asian angina patients compared to Caucasians with similar risk factors. Int J Cardiol. 2013; 167: 2472-2476.

16. Lee JH, Ó Hartaigh B, Han D et al. Reassessing the Usefulness of Coronary Artery Calcium Score among Varying Racial and Ethnic Groups by Geographic Locations: Relevance of the Korea Initiatives on Coronary Artery Calcification Registry. J Cardiovasc Ultrasound. 2015; 23 (4): 195-203.

17. Lloyd-Jones DM, Wilson PW, Larson MG et al. Framingham risk score and prediction of lifetime risk for coronary heart disease. Am J Cardiol. 2004; 94 (1): 20-24.

18. George Asafu Adjaye Frimpong et al, Vascular Health and Risk Management. Age–gender distribution of coronary artery calcium score in a black African population in Ghana. 2018; 14: 75-80.

19. McClelland RL, Chung H, Detrano R et al. Distribution of Coronary Artery Calcium by Race, Gender, and Age. Results from the Multi-Ethnic Study of Atherosclerosis (MESA). Circulation. 2006; 113: 30-37.

20. Качурина У.Н., Коков А.Н., Кареева А.И., Барбараш О.Л. Оценка распространенности коронарного кальциноза у лиц, проживающих на территории Западной Сибири. Комплексные проблемы сердечно-сосудистых заболеваний. 2018; 7 (4): 33-40.

21.Fujiyoshi A, Miura K, Ohkubo T et al. Cross-sectional comparison of coronary artery calcium scores between Caucasian men in the United States and Japanese men in Japan: The multi-ethnic study of atherosclerosis and the Shiga epidemiological study of subclinical atherosclerosis. Am J Epidemiol. 2014; 180: 590-598.

22. Lee JH, Han D, Park HE et al. Coronary Artery Calcification in the Asian Population: An Overview of the Results from the Korea Initiatives on Coronary Artery Calcification Registry. CVIA. 2017; 1 (2): 89-98.

References:

1. Benjamin EJ, Muntner P., Flonso F. et al. Heart disease and stroke statistics-2019 update: a report from the American Heart Association. Circulation. 2019; 139: e56–e528.

2. Simonenko V.B., Ekimovskikh Yu.A., Dolbin I.V. Coronary artery calcification – current state of the art. Clinical medicine. 2013; 4: 11-14 (in Russian).

3. Erbel R, Möhlenkamp S, Moebus S et al. Coronary Risk Stratification, Discrimination, and Reclassification Improvement Based on Quantification of Subclinical Coronary Atherosclerosis: The Heinz Nixdorf Recall Study. J Am Coll Cardiol. 2010; 56:1397-1406.

4. Shabestari AA. Coronary Artery Calcium Score: A Review Iran Red Cres Med J. 2013; 15 (12): e16616.

5. Neves PO, Andrade J, Moncao H. Coronary artery calcium score: current status. Radiol Bras. 2017; 50 (3): 182-189.

6. Jensen JM, Voss M, Hansen VB, Andersen LK, Johansen PB, Munkholm H, Norgaard BL. Risk stratification of patients suspected of coronary artery disease: comparison of five different models. Atherosclerosis. 2012; 220: 557-562.

7. Fordyce CB, Douglas PS, Roberts RS, Hoffmann U, Al-Khalidi HR, Patel MR, Granger CB, Kostis J, Mark DB, Lee KL, Udelson JE; Prospective Multicenter ImagingStudyforEvaluationofChestPain(PROMISE)Investigators. Identification of patients with stable chest pain deriving minimal value from non-invasive testing: the PROMISE minimal-risk tool, a secondary analysis of a randomized clinical trial. JAMA Cardiol. 2017; 2: 400-408.

8. Agatston AS, Janowitz WR, Hildner FJ et al. Quantification of coronary artery calcium using ultrafast computed tomography. J. Am. Coll. Cardiol. 1990; 15 (4): 827-32.

9. Villines TC, Hulten EA, Shaw LJ et al; CONFIRM Registry Investigators. Prevalence and severity of coronary artery disease and adverse events among symptomatic patients with coronary artery calcification scores of zero undergoing coronary computed tomography angiography: results from the CONFIRM (Coronary CT Angiography Evaluation for Clinical Outcomes: An International Multicenter) registry. J Am Coll Cardiol. 2011; 58: 2533-2540.

10. Mark JP, Tice JA, Pignone M. Using the Coronary Artery Calcium Score to Predict Coronary Heart Disease Events. A Systematic Review and Meta-analysis. Arch Intern Med. 2004; 164 (12): 1285-1292.

11. Georgiou D, Budoff MJ, Kaufer E et al. Screening patients with chest pain in the emergency depart¬ment using electron beam tomography: a follow-up study. J Am Coll Cardiol. 2001; 38 (1): 105-110.

12. Budoff MJ, Mayrhofer T, Ferencik M, Bittner D, Lee KL, Lu MT, Coles A, Jang J, Krishnam M, Douglas PS, Hoffmann U; PROMISE Investigators. Prognostic value of coronary artery calcium in the PROMISE study (Prospective Multicenter Imaging Study for Evaluation of Chest Pain). Circulation. 2017; 136:1993-2005.

13. Han D, Ó Hartaigh B, Gransar H. Prevalence and Distribution of Coronary Artery Calcification in Asymptomatic United States and Korean Adults - Cross-Sectional Propensity-Matched Analysis. Circ J. 2016; 80 (11): 2349-2355.

14. Budoff MJ, Nasir K, Mao S et al. Ethnic dif¬ferences of the presence and severity of coronary atherosclerosis. Athero¬sclerosis. 2006; 187: 343-350.

15. Koulaouzidis G, Nicoll R, Charisopoulou D et al. Aggressive and diffuse coronary calcification in South Asian angina patients compared to Caucasians with similar risk factors. Int J Cardiol. 2013; 167: 2472-2476.

16. Lee JH, Ó Hartaigh B, Han D et al. Reassessing the Usefulness of Coronary Artery Calcium Score among Varying Racial and Ethnic Groups by Geographic Locations: Relevance of the Korea Initiatives on Coronary Artery Calcification Registry. J Cardiovasc Ultrasound. 2015; 23 (4): 195-203.

17. Lloyd-Jones DM, Wilson PW, Larson MG et al. Framingham risk score and prediction of lifetime risk for coronary heart disease. Am J Cardiol. 2004; 94 (1): 20-24.

18. George Asafu Adjaye Frimpong et al, Vascular Health and Risk Management. Age–gender distribution of coronary artery calcium score in a black African population in Ghana. 2018; 14: 75-80.

19. McClelland RL, Chung H, Detrano R et al. Distribution of

Coronary Artery Calcium by Race, Gender, and Age. Results from the Multi-Ethnic Study of Atherosclerosis (MESA). Circulation. 2006; 113: 30-37.

20. Kachurina U.N., Kokov A.N., Kareeva A.I., Barbarash O.L. Assessment of the prevalence of coronary calcification in individuals living in Western Siberia. Complex problems of cardiovascular diseases. 2018; 7 (4): 33-40 (in Russian).

21.Fujiyoshi A, Miura K, Ohkubo T et al. Cross-sectional comparison of coronary artery calcium scores between Caucasian men in the United States and Japanese men in Japan: The multi-ethnic study of atherosclerosis and the Shiga epidemiological study of subclinical atherosclerosis. Am J Epidemiol. 2014; 180: 590-598.

22. Lee JH, Han D, Park HE et al. Coronary Artery Calcification in the Asian Population: An Overview of the Results from the Korea Initiatives on Coronary Artery Calcification Registry. CVIA. 2017; 1 (2): 89-98.

.

ОРИГИНАЛЬНАЯ СТАТЬЯ

ОСОБЕННОСТИ ЭХОКАРДИОГРАФИЧЕСКОГО ИССЛЕДОВАНИЯ У БОЛЬНЫХ С ЗАВЕРШЕННОЙ ГЕМОДИНАМИЧЕСКОЙ КОРРЕКЦИЕЙ ВРОЖДЁННЫХ ПОРОКОВ СЕРДЦА С ФУНКЦИОНАЛЬНО ЕДИНСТВЕННЫМ ЖЕЛУДОЧКОМ

Соколов А.А.[1], Кривощеков Е.В.[1], Сморгон А.В.[1]. Ковалев И.А.[2]

1 - Томский НИМЦ, НИИ кардиологии. г. Томск, Россия.
2 - «Научно-исследовательский клинический институт педиатрии имени академика Ю. Е. Вельтищева» ФГАОУ ВО РНИМУ им. Н.И. Пирогова. г. Москва, Россия.

Сложность использования стандартных эхокардиографических способов оценки контрактильности и насосной функции сердца у больных после операции Фонтена определяется нестандартной анатомией камер сердца и особенностью системного венозного возврата.

Цель исследования. Основной целью данного исследования была оценка возможности использования некоторых общепринятых эхокардиографических критериев, определение их референсных значений у больных после операции тотального кавопульмонального соединения в отдаленные сроки.

Материалы и методы. В эхокардиографическое исследование включены пациенты в возрасте от 4 до 10 лет, не ранее чем через 1 год после операции Фонтена и закрытия разгрузочной фенестрации.

Результаты. Изучены ультразвуковые показатели, характеризующие структурные и функциональные изменения сердца и гемодинамики на основании анализа результатов эхокардиографического исследования 124 пациентов с завершенной гемодинамической коррекцией врождённых пороков сердца с функционально единственным желудочком –тотальное кавапульмональное соединение с экстракардиальным кондуитом.

Заключение. Из планиметрических способов оценки объемов и функции единственного желудочка оптимальным является применение алгоритма «площадь–длина». Для оценки контрактильности и насосной функции единственного желудочка со сложной пространственной анатомией эффективными являются непланиметрические показатели: скорость нарастания давления в систолу, миокардиальный индекс (Tei), индекс контрактильности и интеграл кровотока в выводном тракте и в брюшной аорте. Установлено, что единственный желудочек сердца после операции тотального кавопульмонального соединения сферичен, а корень аорты расширен у 70% пациентов. Оценены особенности кровотока в кавопульмональных соединениях. Кратность возрастания скорости кровотока при дыхании в нижнем кавопульмональном соединении – важный показатель кардиогемодинамики у детей с унивентрикулярной коррекцией. При произвольном дыхании кратность должна составлять 1,7-2,3, при форсированном вдохе – 2,6-4,5.

Ключевые слова: единственный желудочек, врождённый порок сердца, гемодинамика, эхокардиография.

Контактный автор: Соколов А.А., e-mail: falco16@rambler.ru

Для цитирования: Соколов А.А., Кривощеков Е.В., Сморгон А.В., Ковалев И.А. Особенности эхокардиографического исследования у больных с завершенной гемодинамической коррекцией врождённых пороков сердца с функционально единственным желудочком. REJR 2021; 11(3):95-106. DOI: 10.21569/2222-7415-2021-11-3-95-106.

Статья получена: **29.06.21** **Статья принята:** **09.09.21**

FEATURES OF ECHOCARDIOGRAPHIC EXAMINATION IN PATIENTS WITH COMPLETED FONTAN OPERATION

Sokolov A.A.[1], Krivoshchekov E.V.[1], Smorgon A.V.[1], Kovalev I.A.[2]

1 - Scientific Research Institute of Cardiology. Tomsk, Russia.
2 - Veltischev Research and Clinical Institute for Pediatrics of the Pirogov Russian National Research Medical University. Moscow, Russia.

The complexity of using standard echocardiographic methods for assessing contractility and pumping function of the heart in patients after Fontan surgery is determined by the non-standard anatomy of the heart chambers and the peculiarity of systemic venous return.

Purpose. To assess the possibility of using some generally accepted echocardiographic criteria, to determine their reference values in patients after total cavopulmonary junction surgery in the long term.

Material and methods. Echocardiographic study included patients aged from 4 to 10 years, no earlier than 1 year after Fontan surgery and closure of the unloading fenestration.

Results. Ultrasound parameters characterizing the structural and functional changes in the heart and hemodynamics were studied on the basis of an analysis of the results of an echocardiographic study of 124 patients with completed Fontan surgery.

Conclusion. The optimal planimetric method for assessing the volume and function of a single ventricle is to use the «area-length» algorithm. Nonplanimetric parameters are effective for assessing the contractility and pumping function of a single ventricle with complex spatial anatomy: rate of increase pressure in systole (Dp\DtMax), myocardial index (Tei), and contractility index and the integral of blood flow in the outflow tract and in the abdominal aorta. It was established that the common ventricle of the heart after the operation of the total cavopulmonary connection is spherical, and the aortic root is dilated in 70% of patients. The features of blood flow in cavopulmonary compounds were evaluated. The multiplicity of the increase in blood flow velocity during breathing in the lower cavopulmonary connection is an important indicator of cardiohemodynamics in children with univenticular correction. With usual breathing, the ratio should be 1.7-2.3, with forced inspiration 2.6-4.5.

Keywords: single ventricle, Fontan completion, hemodynamics, echocardiography.

Corresponding author: Sokolov A.A., e-mail: falco16@rambler.ru

For citation: Sokolov A.A., Krivoshchekov E.V., Smorgon A.V., Kovalev I.A. Features of echocardiographic examination in patients with completed fontan operation. REJR 2021; 11(3):95-106. DOI: 10.21569/2222-7415-2021-11-3-95-106.

Received: **29.06.21** **Accepted:** **09.09.21**

Врожденные пороки сердца (ВПС) неизменно остаются самой актуальной проблемой детской кардиологии. Частота встречаемости ВПС по данным различных исследований сохраняется на уровне от 4 до 50 случаев на 1000 живорожденных. При этом, если учитывать только критические или тяжёлые ВПС, частота встречаемости снижается до уровня 6-19/1000. В тоже время, если учитывать находки в виде мелких мышечных дефектов и двухстворчатый клапан аорты – повышается до 75/1000 [1, 2]. На долю ВПС с функционально единственным желудочком сердца (ФЕЖС) приходится более 9% от всех ВПС [3]. Завершенной гемодинамической коррекцией ВПС с ФЕЖС считается тотальное кавопульмональное соединение (ТКПС) – разобщение большого и малого кругов кровообращения с формированием или без разгрузочной фенестрации [4]. В связи с успехами кардиохирургической техники и систем реабилитации, выживаемость пациентов с одножелудочковой физиологией после завершенной операции гемодинамической коррекции ВПС, по данным Chungsomprasong P и соавт., составляет от 88,7%, 85,3% и 83,8% через 1 год, 5 лет, и 10 лет соответ-

ственно [4].

В динамике наблюдения у пациентов с завершенной гемодинамической коррекцией ВПС с ФЕЖС отмечается снижение физической работоспособности. Так через 5 лет после завершенного ТКПС, выполненного в возрасте старше 3-х лет, уровень пикового потребления кислорода составлял 51,9% от нормальных величин. При этом, у лиц, оперированных в возрасте до 3-х лет, – 61,3%. Также отмечалось прогрессивное снижение сердечного индекса и фракции выброса [5].

Сложность использования стандартных эхокардиографических способов оценки контрактильности и насосной функции сердца у больных после ТКПС определяется нестандартной анатомией камер сердца и особенностью системного венозного возврата. Увеличение количества пациентов, в том числе и взрослых, с ТКПС диктует необходимость выбора наиболее информативных критериев оценки функционального состояния сердца с унивентрикулярной физиологией.

Основной целью данного исследования была оценка возможности использования некоторых общепринятых эхокардиографических критериев, определение их референсных значений у больных после операции тотального кавопульмонального соединения в отдаленные сроки.

Материалы и методы.

В исследование включены результаты анализа эхокардиографических исследований у 124 пациентов после ТКПС в модификации экстракардиального кондуита с формированием разгрузочной фенестрации. Оценивали данные пациентов, полученные не ранее, чем через 1 год после закрытия фенестрации. Возраст пациентов, включенных в исследование, был от 4 до 10 лет (Mean – 7,9 Median – 6 Std.Dev – 5,7 года). Сформирована контрольная группа (n=531), не отличающаяся по возрасту (Mean – 6,3 Median – 6 Std.Dev – 1,93 года). Патология сердечно-сосудистой системы у представителей группы контроля была исключена по данным клинико-инструментального обследования. Сравнение антропометрических данных представлено в таблице №1.

Дети основной и контрольной групп не отличались по основным антропометрическим показателям. Площадь поверхности тела в основной группе составила 0,92+0,31, а в контрольной – 0,89+ 0,18м2 (p>0.05). Это позволило нам использовать как индексированные, так и неиндексированные показатели объемов, диаметров сосудов сердца для сравнения.

Из 124 пациентов 112 (90,3%) имели унивентрикулярную физиологию с ведущим левым желудочком, 12 (9,7%) – с правым. Насыщение капиллярной крови кислородом составляло 95,0±7,3% (min – 92, max – 98%).

Обследуемым в обеих группах было выполнено эхокардиографическое исследование по рекомендациям ASE [6, 7]. Конечный диастолический объем ЕЖС определяли с использованием двухмерной эхокардиографии по алгоритму «площадь–длина», который наиболее оптимален для камер со сложной формой. Для пациентов с ведущим правым желудочком применяли сечение с визуализацией притока и оттока правого желудочка (рис. 1), для ведущего левого желудочка – четырехкамерную позицию с максимально полной визуализацией области притока обоих желудочков (рис. 2). Возможность использования алгоритма «площадь – длина» как для оценки контрактильности ЕЖС, так и его объемов, может быть обоснована сравнительным исследованием возможностей эхокардиографии и магнитно-резонансной томографии (МРТ) [8]. Следует помнить, что эхокардиографическое исследование обычно занижает значения объемов, по сравнению с МРТ, но достаточно точно определяет фракцию выброса. Большой проблемой оценки объемов и контрактильности ЕЖС с помощью эхокардиографии является серьезная вариабельность получаемых значений как в рамках межисследовательских измерений, так и внутриисследовательских. Так различия в определении объемов у одного исследователя могут достигать 16-20%, а между разными исследователями – 24-26%, при определении контрактильности – 13-14% и 15-16% соответственно [8, 9].

Ранее проведенные исследования использования двухмерной «приточно-отточной» позиции для оценки объемов правого желудочка показали ее сопоставимость с результатами трехмерного исследования [10].

Объем ФЕЖС измеряли по предложенному алгоритму «площадь – длина». Для сопоставления результатов пользовались выражением реального объема в процентах к индивидуальной норме, спрогнозированной на основании антропометрических данных [11, 12].

Кроме стандартных измерений объемов и диаметров сосудов, у больных с ТКПС определяли объем общего предсердия, у лиц контрольной группы аналогом был показатель суммы объемов левого и правого предсердия. Рассчитывали силу сокращения левого предсердия (LAF – left atrial force) по формуле: LAF = 0.53×mitral annular orifice area ×

Таблица №1. Антропометрические данные детей с тотальным кавопульмональным соединением и в группе контроля.

	Valid N	Mean	Median	Minimum	Maximum	Lower - Quartile	Upper - Quartile	Std.Dev.
Рост (см) контроль	531	121,1	120,0	86,1	157,0	110,0	130,0	13,5
Рост (см) ТКПС	124	122,1	117,5	86,0	174,0	105,0	139,0	22,5
Р		нд						
Вес (кг) контроль	531	23,0	22,0	10,0	58,0	18,0	28,0	7,27
Вес (кг) Фонтен	124	25,6	20,0	9,9	80,0	16,0	32,3	13,3
		нд						

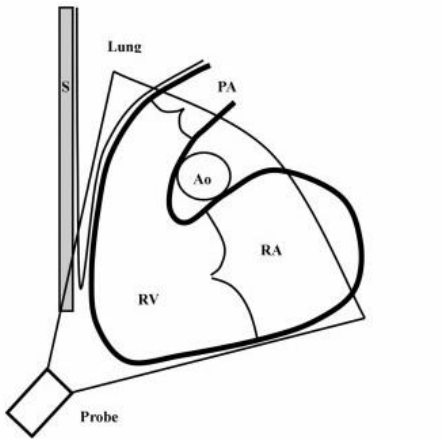

Рис. 1 а (Fig. 1 a)

Рис. 1 б (Fig. 1 b)

Рис. 1. Определение объема ведущего правого желудочка.

а – схема, б – ЭхоКГ.

Fig. 1. Measurement of the volume of the leading right ventricle.

a – scheme, b – heart US.

peak A velocity (площадь митрального клапана × пик А трансмитрального потока) [13]. Показатель, отражающий давление наполнения левого желудочка и давление наполнения единственного желудочка, рассчитывали по формуле: ДН=Е\е [25, 26].

Сложность анатомии различных вариантов ФЕЖС, особенности расположения сердца в грудной клетке обуславливают вариабельность оценки объемов и контрактильности ЕЖС при применении эхокардиографии. В связи с этим, возникает необходимость использования дополнительных, непланиметрических и неволюметрических методов оценки функции ЕЖС.

Интеграл кровотока (VTI) в выводном тракте левого желудочка (у данных пациентов единственного) оценивали как суррогатный показатель сердечного выброса, отражающий реальную насосную функцию желудочка, вне зависимости от недостаточности атриовентрикулярного клапана. Также использовали VTI кровотока в поддиафрагмальном участке аорты [14].

Измеряли скорости кровотока в нижнем и верхнем кавопульмональных соединениях как при спонтанном дыхании на вдохе и выдохе, так при форсированном вдохе.

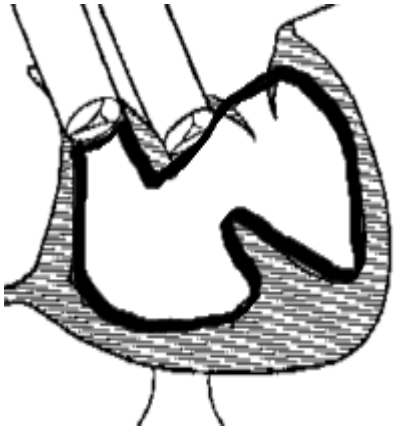

Рис. 2 а (Fig. 2 a)

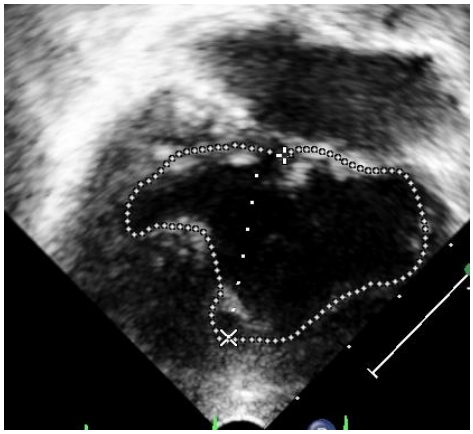

Рис. 2 б (Fig. 2 b)

Рис. 2. Определение объема ЕЖС при левом ведущем желудочке.

а – схема, б – ЭхоКГ.

Fig. 2. Measurement singlevetricle volume in the left leading ventricle.

a – scheme, b – heart US.

Для определения скорости кровотока использовали импульсно-волновое допплеровское исследование (PW) [15]. Контрольный объем PW размещали в области проксимальной части нижнего кавопульмонального соединения (рис. 3 А).

Для изучения систоло-диастолических свойств ведущего желудочка использовали миокардиальный индекс (Tei), определенный с помощью тканевой импульсно-волновой допплерографии [16]. Были оценены возможности использования непланиметрического индекса контрактильности желудочка, определяемого как обратная величина отношения периодов предизгнания (PEP) и изгнания (ET), ИС=1\(PEP\ET) [16 - 18]. Рассчитывали работу ЕЖС за одно сокращение по методике SettergrinG [19 - 21], используя формулу: LVSWI = SVI · (MAP - PAWP) · 0,0136,

где: SVI – ударный индекс, MAP – среднее артериальное давление, PAWP – давление заклинивания.

Неинвазивный метод определения давления заклинивая, использованный нами, показал хорошую воспроизводимость и коррелировал с прямыми измерениями, выполненными при первичном инвазивном исследовании (r=0.78, p=0.001).

Результаты и их обсуждение.

Важным моментом эхокардиографического исследования больных с унивентрикулярной коррекцией является оценка функции приточных и отточных клапанов, которые могут иметь различную анатомию. В нашем исследовании у 86 пациентов (69,4%) функция атриовентрикулярных (АВ) клапанов была нормальная, у 25 (20%) отмечалась регургитация 1 степени, у 10 (8,1%) – регургитация 2 степени, у 1 (0,8%) – 3 степени. Два пациента (1,6%) имели механические протезы. Функция аортального клапана была нормальной у 96 пациентов (77,4%), регургитацию 1 степени имели 22 больных (17,7%) регургитацию 2 степени – 5(4%), механический протез был у одного пациента (0,8%). У 8 пациентов (6,45%) имелся незначимый градиент (пиковый менее 30 мм рт. ст.) на аортальном клапане или бульбовентрикулярном отверстии.

Форма единственного желудочка.

Установлено, что корень аорты у лиц после ТКПС более широкий, фиброзное кольцо отточного клапана было достоверно больше, чем у здоровых лиц группы контроля (18,4+3,5 мм и 15,0+1,7 мм соответственно, p=0.01). Диаметр аорты на уровне синусов Вальсальвы у больных после с ТКПС так же был увеличенным (23,2+4,4 мм и 19,4+2,4 мм p=0,001). Расширение корня аорты более 120% от нормы было обнаружено у 66% обследованных детей. Кроме того, суммарный объем левого и правого предсердий у больных с ТКПС был значимо меньшим, чем у лиц контрольной группы 32,3+14 мл и 36,8+11,5 мл, p=0.003. Это было обусловлено преимущественно уменьшением деформированного правого предсердия, прилежащего к экстракардиальному кондуиту, кроме того, предсердие утрачивает коллекторную функ-

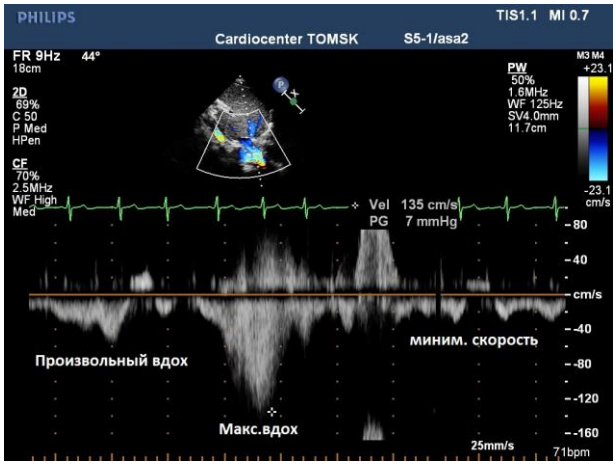

Рис. 3 а (Fig. 3 a)

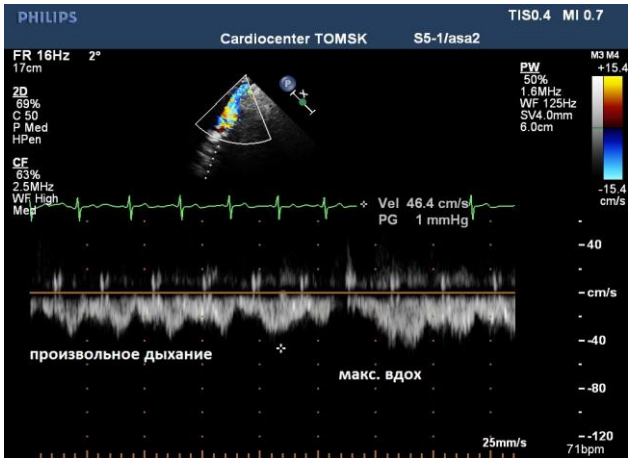

Рис. 3 б (Fig. 3 b)

Рис. 3. ЭхоКГ.

Кровоток в нижнем (а) и (б) и верхнем каво-пульмональном соединениях при дыхании.

Fig. 3. Heart US.

Blood flow pattern in the lower (a) and (b) and upper cavopulmonary connections during respiration.

цию – весь системный венозный возврат осуществляется непосредственно в легочную артерию. Многообразие вариантов анатомии функционально единственного желудочка неразрывно сочетается с изменением его формы, что обусловлено участием как основного (ведущего) желудочка, так и редуцированного в формировании общей камеры. Простейшим показателем, количественно характеризующим форму желудочка, является индекс сферичности, рассчитываемый как отношение длинной оси камеры к поперечной (иногда используют отношение короткой к длинной). В любом случае, стремление этого отношения к 1 указывает на нарастание сферичности. В норме отношение длинной оси левого желудочка и короткой составляет 1,5-1,7, у пациентов после ТКПС этот показатель составил 1,27+0,30 и статистически достоверно (p=0.001) отличался от такового в контрольной группе (табл. №2). Индекс сферичности имел слабую прямую, но статистически значимую корреляцию с фракцией выброса (r=0,50, p=0.01).

По данным двухмерной эхокардиографии контрактильность общего желудочка у больных с ТКПС была ниже, чем у здоровых лиц (табл. №2). При этом насосная функция ЕЖС в группе пациентов не была редуцирована по сравнению со здоровыми лицами. Значения сердечного индекса составили в группе с ТКПС 3,88+1,10 л\мин\м2, в контрольной группе – 2,86+0,56 л\мин\м2, p<0.05 соответственно. Силоскоростные свойства единственного желудочка у пациентов после ТКПС были снижены: максимальная скорость нарастания давления в систолу (dp\dtMax) составила 954+374 мм рт. ст.\с, при референсных значениях в норме 1400-1600 мм рт. ст.\с. Нормальные значения показателя имели только 8% пациентов.

Интегральная скорость потока крови (VTI) в брюшной аорте у больных с ТКПС достоверно не отличалась от таковой в контрольной группе, хотя и имела тенденцию к снижению (22,0+8,6 см/с и 24,6+5,2 см/с соответственно). Интегральная скорость потока крови в выводном тракте ЕЖС у пациентов после операции Фонтена имела слабую, но статистически значимую прямую корреляцию с ударным объемом (r=0,41 p=0.02). Можно полагать, что данные показатели могут быть использованы как суррогатные характеристики насосной функции ЕЖС.

Работа, совершенная ЕЖ, была достоверно выше, чем работа ЛЖ в контрольной группе: 42,7+15 и 29,6+5,6 г*мин\м2, p=0.01. Можно полагать, что это обусловлено увеличением объёма крови и участием в перемещении объема крови не только силы сокращения камер, но и активного системного венозного возврата, обуславливаемого работой дыхательных мышц [22]. Величина работы ЛЖ у здоровых детей имела статистически значимую прямую корреляцию с фракцией выброса (r=0.55, p=0.001). В то время как у больных после ТКПС значение корреляции

Таблица №2. Показатели эхокардиографии у больных после операции Фонтена.

	Контроль (1)	ТКПС (2)	t	p	Valid N - Group 1	Valid N - Group 2	Std.Dev. - Group 1	Std.Dev. - Group 2	F-ratio - Variances	p - Variances
ЧСС Уд/ мин	88,9	92,3	2,44	0,01	854	120	13,54	18,24	1,81	0,000
И сф	1,68	1,27	21,6	0,00	525	118	0,15	0,29	3,86	0,000
ФВв%	70,0	62,4	13,3	0,00	528	123	4,81	8,52	3,14	0,00
ФВm%	72,4	60,1	18,9	0,00	530	121	5,02	10,76	4,60	0,00
КДО (мл)	40,40	64,4	-14,0	0,00	530	123	10,42	32,76	9,86	0,00
ВН %	53,41	50,01	2,80	0,00	223	94	9,91	9,7	1,05	0,81
Е/е	8,12	9,7	-5,28	0,00	350	99	1,38	4,59	11,02	0,00
Е (см\с)	114,5	77,2	17,3	0,00	518	108	17,23	24,14	1,96	0,00
Е (см\с)	15.5	9,311	15,5	0,00	504	99	3,313	3,254	1,036	0,84
фкМК	20,3	22,0	-5,39	0,00	685	110	2,66	5,30	3,9	0,000
А см\с	57,9	71,1	-7,63	0,00	513	106	14,09	24,12	2,93	0,00
Е\ А	2,06	1,21	16,0	0,00	508	106	0,50	0,460	1,21	0,24
е\аТ	2,31	1,66	9,17	0,00	490	98	0,63	0,67	1,11	0,46
LAF кдин	6,13	11,01	-9,31	0,00	434	100	3,62	7,90	4,78	0,00

Примечание: Исф – индекс сферичности, ФВв – фракция выброса по двухмерной эхокардиографии, ФВм – фракция выброса по одномерной эхокардиографии, КДО – конечный диастолический объем, ВН% – время наполнения желудочка в процентах от R-R, Е/е соответствует давлению наполнения, Е – скорость быстрого наполнения желудочка, фКМК – диаметр фиброзного кольца митрального клапана (атрио-вентрикулярного), А – скорость наполнения желудочка в фазу систолы предсердий, Е\А – отношение скоростей наполнения желудочка, е\аТ – отношение скоростей движения миокарда в диастолу, LAF – сила сокращения предсердия.

данных показателей составило 0,13 (p=0,35). Данный факт подтверждает значимость «периферического» насоса для перемещения крови в организме у пациентов с унивентрикулярной физиологией.

Эффективность насосной функции ЕЖС, определяемая как объем крови, приходящийся за одно сокращение 1 грамма миокарда, сокращающегося желудочка (ЭффЖ=УО\ММлж), у пациентов после ТКПС была достоверно ниже, чем в группе здоровых лиц 0,36+0,11 мл\г и 0,49+0,08 мл\г соответственно (p=0,04). В частности, это может быть обусловлено увеличенной массой миокарда активно не сокращающегося одного из желудочков, чаще всего выпускника.

Объемные показатели.

Абсолютные значения разницы конечных диастолических объемов ЛЖ (контроль) и ЕЖС представлены в таблице №2. Объем ЕЖС в группе пациентов после ТКПС был статистически достоверно большим, чем объём левого желудочка в контрольной группе. Конечный диастолический объем ЕЖС составил в среднем 140-150% от прогнозируемой нормы для левого желудочка. При этом у 8% обследуемых (10) он был менее 100%, у 56% больных – от 100% до 150%, у 21% – от 150% до 200%, и у 15% – более 200% от должных величин.

Объем ЕЖС, выраженный в процентах от должной величины, имел обратную связь с фракцией выброса (ФВ) (r=-0.58, p=0.01). Максимальные значения ФВ наблюдались

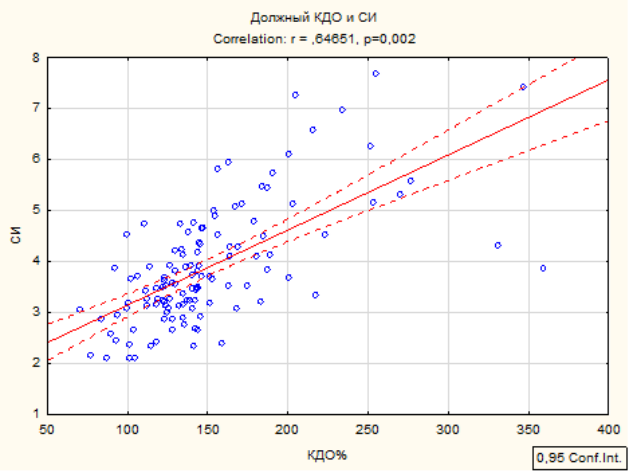

Рис. 4 (Fig. 4)

Рис. 4. Диаграмма.

Взаимоотношение прогнозируемого объема единственного желудочка и сердечного индекса у больных после ТКПС.

Fig. 4. Diagram.

The relationship between the predicted volume of the single ventricle and the cardiac index in Fontan patients.

при значениях должного объема менее 150%. У лиц контрольной группы корреляции между КДОлж и его контрактильностью не найдено. Вместе с этим, объем ЕЖС, выраженный в процентах от должного (КДО%), имел прямую корреляционную связь с сердечным индексом (рис. 4).

Объем ЕЖС (КДО%) имел слабую, но достоверную обратную корреляцию со скоростью нарастания давления в систолу (dP\dTmax)r=-0.32 p=0.03, что указывало на снижение силоскоростных свойств ЕЖС при увеличении объема.

Использование М-режима эхокардиографии вполне возможно у больных с ТКПС, однако некоторые авторы рекомендуют применение анатомического варианта М-режима, для того, чтобы обеспечить получение оптимального сечения на уровне максимального поперечника ЕЖ [15]. Мы сравнили значения фракции выброса, определенной с использованием двухмерной эхокардиографии (алгоритм «площадь – длина») и данные анатомической М-режимной эхокардиографии. Оказалось, что ФВеж, определенная по двухмерной эхокардиографии, была статистически достоверно выше (p 0.001), чем этот показатель, вычисленный по данным анатомической М-режимной эхокардиографии (табл. №2). Корреляция между показателями была значимой и достоверной (r=0.70, p=0.01). Следует отметить, что ФВеж, определенная М-режимным методом, достоверно коррелировала с непланиметрическими показателями контрактильности: индексом сократимости 0,39 p-0,01, dp\dtmax 0,52 p=0.001,

Это дает основания полагать, что для быстрого определения контрактильности ЕЖ у пациентов с унивентрикулярной физиологией вполне может быть применена одномерная эхокардиография, при использовании сечения через оба желудочка.

Интегральный показатель систоло-диастолических свойств – миокардиальный индекс (Tei -индекс)) [16], был более высоким в группе ТКПС – 0,686+0,216 и 0,39+0,11, p=0.001, что указывало на значительные систоло-диастолические нарушения насосной камеры, в данном случае ЕЖ. У 20% пациентов миокардиальный индекс не отличался от нормы, у 50% был в диапазоне 0,4-0,7 и у 30% превышал 0,7. Следует отметить, что значения показателя более 0,8 наблюдались у пациентов с функциональным классом СН II-III.

ИС (индекс сократимости), интервально-временной показатель, характеризующий контрактильные свойства желудочка, был достоверно ниже (4,40+1,1 и 2,17+0,53 p=0.002) в группе детей после операции Фонтена. Значения показателя, соответствующие норме, имел только один пациент (0,9%). В контрольной группе 97% обследуемых имели индекс сократимости ЛЖ более 3, в группе больных – наоборот, только у 5% пациентов величина показателя превышала данное значение и не было лиц с показателями, соответствующими средне групповому в контрольной группе. Это указывает на вероятную возможность его использования у больных после операции Фонтена в качестве непланиметрического, суррогатного показателя контрактильности. Корреляция между ИС и ФВеж была прямой и составила 0,52 (p-0.02). Недостатком является обратная связь с ЧСС (слабая – 0,36, но достоверная p=0,01), при возрастании ЧСС связь ИС с контрактильностью снижается.

Диафрагмальное дыхание имеет большое значение для обеспечения системного венозного возврата у больных с тотальным кавопульмональным соединением. Также существует предположение, что эффективность «периферического венозного насоса» в значительной мере определяет осложнения операции Фонтена в отдаленные сроки. [22 - 24]. Мы оценили кратность возрастания кровотока в нижнем соединении при произ-

Таблица №3. Скоростные показатели кровотока в нижнем кавопульмональном соединении и их изменение при дыхании (M,QR).

	Valid N	Mean	Median	Minimum	Maximum	Lower - Quartile	Upper - Quartile	Std.Dev.
ПД max (см\с)	113	41,91	42,00	20,00	90,00	33,00	49,00	11,20
ПД min (см\с)	113	21,74	20,00	11,00	126,00	16,00	24,00	12,05
ФД(см\с)	103	74,21	67,00	20,00	170,0	58,00	88,00	26,52
Кратность увеличения скорости кровотока в нижнем соединении								
ПД	113	2,06	2,00	0,41	3,85	1,73	2,33	0,49
ФД	104	3,71	3,56	0,38	9,37	2,63	4,54	1,55

Примечание: ПДmax – максимальная скорость кровотока при произвольном дыхании (вдох), ПЖmin – минимальная скорость кровотока при произвольном дыхании, ФД – скорость кровотока при форсированном вдохе.

вольном (ПД) и форсированном дыхании (ФД) и его связь с показателями кардиогемодинамки. Кратность возрастания скорости кровотока в нижнем кавопульмональном соединении на форсированный вдох имела слабую, но достоверную обратную корреляцию с показателем, характеризующим давление наполнения ЕЖС: r= -0.31 (p=0.03), а кратность возрастания при произвольном дыхании – слабую (r=0.32,p= 0.02) прямую корреляцию с максимальной скоростью нарастания давления в систолу dp\dtmax). Изменение скорости кровотока при дыхании в нижнем кавопульмональном соединении оказалось важным показателем кардиогемодинамики у детей с ТКПС. При произвольном дыхании кратность возрастания скорости должна составлять 1,7-2,3, при форсированном вдохе – 2,6-4,5 раз (табл. №3).

В целом, скоростные показатели кровотока в верхнем кавопульмональном соединении слабо изменялись при дыхании и не имели сколько-нибудь значимых связей с показателями внутрисердечной и системной гемодинамики.

В ходе исследования для оценки особенностей диастолы у пациентов после ТКПС использовали соотношение скоростей быстрого и медленного наполнения желудочка, определяемые как по скорости потоков (Е\А), так и по соотношению волн е\а тканевой допплерограммы. Дескриптивный анализ показал, что отрезная точка оценки отношения потоковых скоростей была равна 1,6 и 95% детей контрольной группы имели показатель свыше этой величины. Для тканевой допплерографии отрезная точка равнялась 1,8 (у 95% детей контрольной группы показатель был выше 1,8). У 63% детей после операции Фонтена имелись нарушения соотношения быстрого и предсердного компонента по данным тканевой допплерографии и у 84% – по данным спектральной допплерографии.

Продолжительность диастолы, выраженная в процентах от длительности кардиоцикла, была достоверно меньшей (p=0.005) у больных с ЕЖ, чем у здоровых лиц (табл. №2). Более «укороченная» диастола, вероятно, была обусловлена как увеличенным отверстием АВ клапана, так и более интенсивным сокращением предсердия (табл. №2). Зависимость времени изоволюмического сокращения и расслабления от ЧСС была нивелирована процентной нормализацией относительно продолжительности кардиоцикла.

Скорость быстрого наполнения левого желудочка (Е) у здоровых лиц была статистически значимо более высокой, чем скорость наполнения ЕЖ у больных после операции Фонтена 114,1+5,1 и 77,2+9,3 см\с, p-0.01. Скорость движения миокарда в фазу быстрого наполнения (е), определенная методом тканевой допплерографии, была более высокой в контрольной группе 15,5+3,3 против 9,3+3,2 см\с у больных после ТКПС, p=0.004 (табл. №2). Снижение скорости быстрого наполнения ЕЖ компенсировалось большей интенсивностью сокращения левого предсердия, сила сокращения котрого (left atrial force) у больных была11.02+3.05 против 6,0+1,1 в контрольной группе, p=0.001. При этом отношение Е/е, отражающее давление наполнения ЕЖ у больных после операции Фонтена, было статистически значимо выше, чем аналогичный показатель в контрольной

группе (табл. №2).

Выводы:

1. Операция одножелудочковой коррекции сохраняет возможность нормального гемодинамического обеспечения организма, необходимого для роста и развития ребёнка.

2. В сердце после операции тотального кавопульмонального соединения отмечается изменение геометрии камер: единственный желудочек сердца увеличен в объёме, сферичен, корень аорты расширен у 70% пациентов, суммарный объём правого и левого предсердий уменьшен.

3. Для оценки контрактильности и насосной функции единственного желудочка со сложной пространственной анатомией целесообразно использовать непланиметрические показатели: скорость нарастания давления в систолу, миокардиальный индекс (Tei), индекс контрактильности и интеграл кровотока в выводном тракте и в брюшной аорте.

4. У пациентов после операции Фонтена снижена контрактильность единственного желудочка, но остается удовлетворительной его насосная функция.

5. Кратность возрастания скорости кровотока при дыхании в нижнем кавопульмональном соединении – важный показатель кардиогемодинамики у детей с унивентрикулярной коррекцией. При произвольном дыхании кратность должна составлять 1,7-2,3, при форсированном вдохе – 2,6-4,5.

Источник финансирования и конфликт интересов.

Авторы данной статьи подтвердили отсутствие финансовой поддержки исследования и конфликта интересов, о которых необходимо сообщить.

Список литературы:

1. Hoffman J.I.E, Kaplan S. The Incidence of Congenital Heart Disease. Journal of the American College of Cardiology. 2002; 39 (12): 1890-1900 DOI: 10.1016 / S0735-1097 (02) 01886-7

2. Ekure EN, Nnenna Kalu N, Sokunbi OJ, Kruszka P, Olusegun-Joseph AD, Ikebudu Diet al. Clinical epidemiology of congenital heart disease in Nigerian children, 2012-2017\\ Birth Defects Res. 2018; 110 (16): 1233-1240. doi: 10.1002/bdr2.1361. Epub 2018 Sep 19.

3. Pfitzer C, Helm PC, Ferentzi H, Rosenthal LM, Bauer UMM, Berger F, Schmitt KRL. Changing prevalence of severe congenital heart disease: Results from the National Register for Congenital Heart Defects in Germany.Congenit Heart Dis. 2017; 12 (6): 787-793. doi: 10.1111/chd.12515. Epub 2017 Jul 18

4. Chungsomprasong P, Soongswang J, Nana A Durongpisitkul K, Loahaprasitiporn D, Vijansorn C. et al. Medium and long-term outcomes of Fontan operation. J Med Assoc Thai. 2011; 94 (3): 323-30

5. Shiraishi S, Yagihara T, Kagisaki K, Ikuo Hagino, Hideo Ohuchi, Junjiro Kobayashi, et al. Impact of age at Fontan completion on postoperative hemodynamics and long-term aerobic exercise capacity in patients with dominant left ventricle. Ann Thorac Surg. 2009; 87 (2): 555-60; discussion 560-1. doi: 10.1016/j.athoracsur.2008.11.015

6. Lopez L, Colan SD, Frommelt PC, Ensing GJ, Kendall K, Younoszai AK, et al. Recommendations for Quantification Methods During the Performance of a Pediatric Echocardiogram: A Report From the Pediatric Measurements Writing Group of the American Society of Echocardiography Pediatric and Congenital Heart Disease Council. J Am Soc Echocardiogr. 2010; 23: 465-95

7. Lai WW, Geva T , Shiral G , Frommelt PC, Humes RA, Brook MM, et al.Guidelines and Standards for Performance of a Pediatric Echocardiogram: A Report from the Task Force of the Pediatric Council of the American Society of Echocardiography . Journal of the American Society of Echocardiography. 19 (12): 1413-30

8. Margossian R, Schwartz ML, Prakash A, Wruck L, Colan SD, Atz AM, et al. Comparison of Echocardiographic and Cardiac Magnetic Resonance Imaging Measurements of Functional Single Ventricular Volumes, Mass, and Ejection Fraction (from the Pediatric Heart Network Fontan Cross-Sectional Study. Am J Cardiol. 2009; 104: 419-428.

9. Vitarelli A, Conde Y, Cimino E, D'Angeli I, D'Orazio S, Ventriglia F, Bosco G, Colloridi V. Quantitative assessment of systolic and diastolic ventricular function with tissue Doppler imaging after Fontan type of operation. Int J Cardiol 2005; 102: 61-69.

10. Соколов А.А., Марцинкевич Г.И. Трехмерные, двухмерные и неволюметрические эхокардиографические методы оценки контрактильности правого желудочка. Кардиология в Беларуси. 2016; 1 (8): 98-107. ISSN: 2072-912X eISSN: 2414-2131

11. Марцинкевич Г.И., Соколов А.А. Эхокардиография у детей: антропометрические и возрастные нормы. Российский педиатрический журнал, 2012; 2: 17-21

12. Ota N, Fujimoto Y, Murata M, Tosaka Y, Ide Y, Tachi M, Ito H, Sugimoto A, Sakamoto K .Impact of postoperative hemodynamics in patients with functional single ventricle undergoing Fontan completion before weighing 10 kg. Ann Thorac Surg. 2012; 94 (5): 1570-7. doi: 10.1016/j.athoracsur.2012.06.022. Epub 2012 Aug 9

13. Triposkiadis F, Harbas C, Sitafidis G, Skoularigis J, Demopoulos V, Kelepeshis G. Echocardiographic assessment of left atrial ejection force and kinetic energy in chronic heart failure. Int J Cardiovasc Imaging. 2008; 24 (1): 15-22. Epub 2007 Mar 30

14. Pees C, Glagau E, Hauser J, Michel-Behnke I. Reference values of aortic flow velocity integral in 1193 healthy infants, children, and adolescents to quickly estimate cardiac stroke volume..Pediatr Cardiol. 2013; 34 (5): 1194-200. doi: 10.1007/s00246-012-0628-6. Epub 2013 Jan 24.

15. Benjamin W. Eidem, Frank Cetta, Patrik W. O'Leavy.

Echocardiography in pediatric and adult congenital heart disease. Philadelphia. 2015, second edition. 720 p.

16. Tei C, Ling LH, Hodge DO, Bailey KR, Oh JK, Rodeheffer RJ, et al. New index of combined systolic and diastolic myocardial performance: a simple and reproducible measure of cardiac function – a study in normals and dilated cardiomyopathy. J Cardiol. 1995; 26: 357-366. PMID: 8558414

17. Biering-Sørensen T, Mogelvang R, Schnohr P, Jensen JS. Cardiac Time Intervals Measured by Tissue Doppler Imaging M-mode: Association With Hypertension, Left Ventricular Geometry, and Future Ischemic Cardiovascular Diseases. J Am Heart Assoc. 2016; 5. doi: 10.1161/JAHA.115.002687

18. Rahman AMY, Hui W, Dsebissowa F, Schubert S, Hübler M, R Hetzer R,et al. Comparison of the tissue Doppler-derived left ventricular Tei index to that obtained by pulse Doppler in patients with congenital and acquired heart disease. Pediatr Cardiol. 2005; 26 (4): 391-395. DOI:10.1007/s00246-004-0757-7)) .

19. Settergren G.The calculation of left ventricular stroke work index. Acta Anaesthesiol Scand. 1986; 30 (6): 450-2. PMID: 3776449 DOI: 10.1111/j.1399-6576.1986.tb02451.x

20. Udelsmann A, TSA; Sílvia de Sá Lorena SR; Giriol SU, Silva WA, Moraes AC. Hemodynamic effects of the acute intoxication with bupivacaine, levobupivacaine and 50% enantiomeric excess mixture. An experimental study in pigs. Rev. Bras. Anestesiol. vol.57 no.1 Campinas Jan./Feb. 2007 http://dx.doi.org/10.1590/S0034-70942007000100007

21. Choi JO, Lee SC, Choi SH., Sang Min Kim, Choi JH, Park JR, et al. Noninvasive assessment of left ventricular stroke work index in patients with severe mitral regurgitation: correlation with invasive measurement and exercise capacity Echocardiography. 2010; 27 (10): 1161-9. doi: 10.1111/j.1540-8175.2010.01222.x

22. Ha KS, Choi JY, Jung SY, Park HK. Characterization of Flow Efficiency, Pulsatility, and Respiratory Variability in Different Types of Fontan Circuits Using Quantitative Parameters. Yonsei Med J. 2019; 60 (1): 56-64. doi: 10.3349/ymj.2019.60.1.56

23. Hsia TY, Khambadkone S, Redington AN, Migliavacca F, Deanfield JE, Leva MR. Effects of respiration and gravity on infradiaphragmatic venous flow in normal and Fontan patients// Circulation. 2000; 102 (19 Suppl 3): III148-53. PMID:11082378 DOI: 10.1161/01.cir.102.suppl_3.iii-148

24. Hjortdal VE, Emmertsen K, Stenbøg E, Fründ T, Schmidt MR, Kromann O, et all. Effects of exercise and respiration on blood flow in total cavopulmonary connection: a real-time magnetic resonance flow study. Circulation. 2003; 108 (10): 1227-31. Epub 2003 Aug 25. DOI: 10.1161/01.CIR.0000087406.27922.6B

25. Mitter SS, Shah SJ, Thomas JD. A Test in Context: E/A and E/e' to Assess Diastolic Dysfunction and LV Filling Pressure. J Am Coll Cardiol. 2017; 69 (11): 1451-1464. doi: 10.1016/j.jacc.2016.12.037.

26. Miranda WR, Warnes CA, Connolly HM, Nathaniel W Taggart 3, O'Leary PW, Oh JK 2 et al. Echodoppler assessment of ventricular filling pressures in adult Fontan patients. Int J Cardiol. 2019; 284: 28-32. doi: 10.1016/j.ijcard.2018.10.077. Epub 2018 Oct 25.

References:

1. Hoffman J.I.E, Kaplan S. The Incidence of Congenital Heart Disease. Journal of the American College of Cardiology. 2002; 39 (12): 1890-1900 DOI: 10.1016 / S0735-1097 (02) 01886-7

2. Ekure EN, Nnenna Kalu N, Sokunbi OJ, Kruszka P, Olusegun-Joseph AD, Ikebudu Diet al. Clinical epidemiology of congenital heart disease in Nigerian children, 2012-2017\\ Birth Defects Res. 2018; 110 (16): 1233-1240. doi: 10.1002/bdr2.1361. Epub 2018 Sep 19.

3. Pfitzer C, Helm PC, Ferentzi H, Rosenthal LM, Bauer UMM, Berger F, Schmitt KRL. Changing prevalence of severe congenital heart disease: Results from the National Register for Congenital Heart Defects in Germany.Congenit Heart Dis. 2017; 12 (6): 787-793. doi: 10.1111/chd.12515. Epub 2017 Jul 18

4. Chungsomprasong P, Soongswang J, Nana A Durongpisitkul K, Loahaprasitiporn D, Vijansorn C. et al. Medium and long-term outcomes of Fontan operation. J Med Assoc Thai. 2011; 94 (3): 323-30

5. Shiraishi S, Yagihara T, Kagisaki K, Ikuo Hagino, Hideo Ohuchi, Junjiro Kobayashi, et al. Impact of age at Fontan completion on postoperative hemodynamics and long-term aerobic exercise capacity in patients with dominant left ventricle. Ann Thorac Surg. 2009; 87 (2): 555-60; discussion 560-1. doi: 10.1016/j.athoracsur.2008.11.015

6. Lopez L, Colan SD, Frommelt PC, Ensing GJ, Kendall K, Younoszai AK, et al. Recommendations for Quantification Methods During the Performance of a Pediatric Echocardiogram: A Report From the Pediatric Measurements Writing Group of the American Society of Echocardiography Pediatric and Congenital Heart Disease Council. J Am Soc Echocardiogr. 2010; 23: 465-95

7. Lai WW, Geva T , Shiral G , Frommelt PC, Humes RA, Brook MM, et al.Guidelines and Standards for Performance of a Pediatric Echocardiogram: A Report from the Task Force of the Pediatric Council of the American Society of Echocardiography . Journal of the American Society of Echocardiography. 19 (12): 1413-30

8. Margossian R, Schwartz ML, Prakash A, Wruck L, Colan SD, Atz AM, et al. Comparison of Echocardiographic and Cardiac Magnetic Resonance Imaging Measurements of Functional Single Ventricular Volumes, Mass, and Ejection Fraction (from the Pediatric Heart Network Fontan Cross-Sectional Study. Am J Cardiol. 2009; 104: 419-428.

9. Vitarelli A, Conde Y, Cimino E, D'Angeli I, D'Orazio S, Ventriglia F, Bosco G, Colloridi V. Quantitative assessment of systolic and diastolic ventricular function with tissue Doppler imaging after Fontan type of operation. Int J Cardiol 2005; 102: 61-69.

10. Sokolov A., Martsinkievich G. The evaluation of contractility of the right ventricle by three and two-dimensional echocardiographia and with using non volumetric methods. Cardiology in Belarus. 2016; 1 (8): 98-107 (in Russian).

11. Martsinkiewich G.I., Sokolov A.A. Echocardiographic in

children, anthropometric and age-related standards. Russian pediatric journal. 2012; 2: 17-21 (in Russian).

12. Ota N, Fujimoto Y, Murata M, Tosaka Y, Ide Y, Tachi M, Ito H, Sugimoto A, Sakamoto K .Impact of postoperative hemodynamics in patients with functional single ventricle undergoing Fontan completion before weighing 10 kg. Ann Thorac Surg. 2012; 94 (5): 1570-7. doi: 10.1016/j.athoracsur.2012.06.022. Epub 2012 Aug 9

13. Triposkiadis F, Harbas C, Sitafidis G, Skoularigis J, Demopoulos V, Kelepeshis G. Echocardiographic assessment of left atrial ejection force and kinetic energy in chronic heart failure. Int J Cardiovasc Imaging. 2008; 24 (1): 15-22. Epub 2007 Mar 30

14. Pees C, Glagau E, Hauser J, Michel-Behnke I. Reference values of aortic flow velocity integral in 1193 healthy infants, children, and adolescents to quickly estimate cardiac stroke volume..Pediatr Cardiol. 2013; 34 (5): 1194-200. doi: 10.1007/s00246-012-0628-6. Epub 2013 Jan 24.

15. Benjamin W. Eidem, Frank Cetta, Patrik W. O'Leavy. Echocardiography in pediatric and adult congenital heart disease. Philadelphia. 2015, second edition. 720 p.

16. Tei C, Ling LH, Hodge DO, Bailey KR, Oh JK, Rodeheffer RJ, et al. New index of combined systolic and diastolic myocardial performance: a simple and reproducible measure of cardiac function – a study in normals and dilated cardiomyopathy. J Cardiol. 1995; 26: 357-366. PMID: 8558414

17. Biering-Sørensen T, Mogelvang R, Schnohr P, Jensen JS. Cardiac Time Intervals Measured by Tissue Doppler Imaging M-mode: Association With Hypertension, Left Ventricular Geometry, and Future Ischemic Cardiovascular Diseases. J Am Heart Assoc. 2016; 5. doi: 10.1161/JAHA.115.002687

18. Rahman AMY, Hui W, Dsebissowa F, Schubert S, Hübler M, R Hetzer R,et al. Comparison of the tissue Doppler-derived left ventricular Tei index to that obtained by pulse Doppler in patients with congenital and acquired heart disease. Pediatr Cardiol. 2005; 26 (4): 391-395. DOI:10.1007/s00246-004-0757-7)) .

19. Settergren G.The calculation of left ventricular stroke work index. Acta Anaesthesiol Scand. 1986; 30 (6): 450-2. PMID: 3776449 DOI: 10.1111/j.1399-6576.1986.tb02451.x

20. Udelsmann A, TSA; Sílvia de Sá Lorena SR; Giriol SU, Silva WA, Moraes AC. Hemodynamic effects of the acute intoxication with bupivacaine, levobupivacaine and 50% enantiomeric excess mixture. An experimental study in pigs. Rev. Bras. Anestesiol. vol.57 no.1 Campinas Jan./Feb. 2007 http://dx.doi.org/10.1590/S0034-70942007000100007

21. Choi JO, Lee SC, Choi SH., Sang Min Kim, Choi JH, Park JR, et al. Noninvasive assessment of left ventricular stroke work index in patients with severe mitral regurgitation: correlation with invasive measurement and exercise capacity Echocardiography. 2010; 27 (10): 1161-9. doi: 10.1111/j.1540-8175.2010.01222.x

22. Ha KS, Choi JY, Jung SY, Park HK. Characterization of Flow Efficiency, Pulsatility, and Respiratory Variability in Different Types of Fontan Circuits Using Quantitative Parameters. Yonsei Med J. 2019; 60 (1): 56-64. doi: 10.3349/ymj.2019.60.1.56

23. Hsia TY, Khambadkone S, Redington AN, Migliavacca F, Deanfield JE, Leva MR. Effects of respiration and gravity on infradiaphragmatic venous flow in normal and Fontan patients// Circulation. 2000; 102 (19 Suppl 3): III148-53. PMID:11082378 DOI: 10.1161/01.cir.102.suppl_3.iii-148

24. Hjortdal VE, Emmertsen K, Stenbøg E, Fründ T, Schmidt MR, Kromann O, et all. Effects of exercise and respiration on blood flow in total cavopulmonary connection: a real-time magnetic resonance flow study. Circulation. 2003; 108 (10): 1227-31. Epub 2003 Aug 25. DOI: 10.1161/01.CIR.0000087406.27922.6B

25. Mitter SS, Shah SJ, Thomas JD. A Test in Context: E/A and E/e' to Assess Diastolic Dysfunction and LV Filling Pressure. J Am Coll Cardiol. 2017; 69 (11): 1451-1464. doi: 10.1016/j.jacc.2016.12.037.

26. Miranda WR, Warnes CA, Connolly HM, Nathaniel W Taggart 3, O'Leary PW, Oh JK 2 et al. Echodoppler assessment of ventricular filling pressures in adult Fontan patients. Int J Cardiol. 2019; 284: 28-32. doi: 10.1016/j.ijcard.2018.10.077. Epub 2018 Oct 25.

ОРИГИНАЛЬНАЯ СТАТЬЯ

КОРРЕКЦИЯ ЭФФЕКТА ЧАСТИЧНОГО ОБЪЕМА У БОЛЬНЫХ С ОЧАГАМИ В ЛЕГКИХ ПРИ ПЭТ/КТ ^{11}С-МЕТИОНИНОМ

Тлостанова М.С., Чипига Л.А.

ФГБУ «Российский научный центр радиологии и хирургических технологий им. академика А.М. Гранова» Минздрава России. г. Санкт-Петербург, Россия.

Цель исследования. Изучить влияние эффекта частичного объема (ЭЧО) на информативность ПЭТ/КТ 11С-метионином в дифференциальной диагностике очагов в легких.

Материалы и методы. ПЭТ/КТ с ^{11}С-метионином проведена 52 больным злокачественными опухолями (ЗО), 9 – доброкачественными опухолями (ДО), 50 – воспалительными заболеваниями (ВЗ). Сканирование пациентов и фантома NEMA IEC PET Body проводили на аппарате «Discovery 690» с использованием единого протокола. Исследование пациентов начиналось через 15-20 минут после введения ^{11}С-метионина в дозе 300 МБк/м2. В ходе работы рассчитывались коэффициенты восстановления (КВ) радиоактивности, максимальные и восстановленные стандартизированные показатели захвата (Standardized Uptake Value-SUV) радиофармпрепарата (РФП), изучалась взаимосвязь между размерами и значениями SUV, различия между $SUV_{макс}$ и $SUV_{восст}$, определялись чувствительность, специфичность, диагностическая точность (ДТ), положительное и отрицательное прогностические значения (ППЗ и ОПЗ) метода.

Результаты. Размеры очагов у больных ЗО были достоверно меньше ($p<0,0001$), чем у пациентов с ВЗ и ДО и составили, в среднем, 15,4 ± 0,95 мм (медиана 12 мм) и 21,7 ± 0,95 мм (медиана 20 мм) соответственно. Максимальное занижение $SUV_{макс}$ на 22-65% установлено в очагах размерами 8-12 мм. При размерах очагов 22-37 мм наблюдалось завышение $SUV_{макс}$ на 1-6% ($p\geq0,05$). Чувствительность, специфичность, ДТ, ППЗ и ОПЗ при нескорректированном $SUV_{макс}>2,3$ и скорректированном $SUV_{восст}>3,1$ составили 82,7% и 84,6%, 66,1% и 94,9%, 73,4% и 90,0%, 68,2% и 93,6%, 81,3% и 87,5% соответственно. В выборке пациентов с размерами очагов 8-12 мм при $SUV_{макс}>2,1$ чувствительность ПЭТ/КТ с ^{11}С-метионином составила 70,4%, специфичность – 100% (площадь под кривой 0,80). При $SUV_{восст}>2,7$ чувствительность увеличилась до 96,3%, специфичность осталась на уровне 100% (площадь под кривой 0,99).

Заключение. Метод коррекции ЭЧО значимо увеличивает информативность ПЭТ/КТ с ^{11}С-метионином в дифференциальной диагностике маленьких очагов в легких.

Ключевые слова: ПЭТ/КТ, 11С-метионин, очаги в легких, стандартизированные показатели захвата, коэффициенты восстановления, эффект частичного объема, фантом NEMA IEC PET Body.

Контактный автор: Тлостанова М.С., e-mail: tlostanovamarina@gmail.com.

Для цитирования: Тлостанова М.С., Чипига Л.А. Коррекция эффекта частичного объема у больных с очагами в легких при ПЭТ/КТ ^{11}С-метионином. REJR 2021; 11(3):107-119. DOI: 10.21569/2222-7415-2021-11-3-107-119.

Статья получена: **30.04.21** **Статья принята:** **30.08.21**

PARTIAL VOLUME EFFECT CORRECTION IN PET/CT WITH 11C-METHIONINE FOR THE PATIENTS WITH LUNG LESIONS

Tlostanova M.S., Chipiga L.A.

Granov Russian Research Center of Radiology and Surgical Technologies. Saint Petersburg, Russia.

Purpose. To evaluate the impact of partial volume effect (PVE) on the diagnostic information obtained from PET/CT examinations with 11C-methionine for the differential diagnostics of lung lesions.

Material and methods. PET/CT with 11C-methionine was performed for 52 patients with malignant tumors, 9 patients with benignant lesions and 50 patients with inflammations. Patients and phantom NEMA IEC PET Body were scanned on the PET/CT Discovery 690 with the same clinical protocol for lung. The patient scan was performed in 15-20 minutes after injection of 300 MBq/m2 of 11C-methionine. Recovery coefficients (RC), maximum standardized uptake values (SUVmax) in the images and SUVmax corrected by RC (SUVcorrect) as well as their relative differences were estimated for each patient. The impact of lesion size on the SUV, sensitivity, specificity, diagnostic accuracy, positive and negative prognostic values.

Results. Lesion size of patients with malignant tumors was significantly lower (15.4 ± 0.95 mm, 12 mm median) (p<0,0001) compared to the size benignant lesions and inflammations (21.7 ± 0.95 mm, 20 mm median) respectively. The maximum underestimation of SUVmax by 65% on average (22-65%) was determined for lesions of 8-12 mm size. The overestimation of SUVmax by 1-6% (p≥0.05) was determined for the lesions of 22-37 mm size. Sensitivity, specificity, diagnostic accuracy, positive and negative prognostic values of method for SUVmax>2.3 vs SUVcorrect>3.1 were 82.7% vs 84.6%, 66.1% vs 94.9%, 73.4% vs 90.0%, 68.2% vs 93.6%, 81.3% vs 87.5% respectively. Sensitivity of PET/CT with 11C-methionine was 70.4% and specificity was 100% (area under the curve 0.80) for patients with lesions of 8-12 mm and SUVmax>2.1. Sensitivity increased to 96.3%, and specificity remained 100% (area under the curve 0.99) for SUVcorrect>2.7.

Conclusion. PVE correction method significantly increased the diagnostic information of PET/CT with 11C-methionine for the differential diagnostics of lung lesions.

Keywords: PET/CT, ^{11}C-methionine, lung lesion, standardized uptake values, recovery coefficients, partial volume effect, NEMA IEC PET Body phantom.

Corresponding author: Tlostanova M.S., e-mail: tlostanovamarina@gmail.com

For citation: Tlostanova M.S., Chipiga L.A. Partial volume effect correction in PET/CT with ^{11}C-methionine for the patients with lung lesions. REJR 2021; 11(3):107-119. DOI: 10.21569/2222-7415-2021-11-3-107-119.

Received: 30.04.21 **Accepted:** 30.08.21

Позитронно-эмиссионная томография, совмещенная с компьютерной томографией (ПЭТ/КТ) является одним из основных методов выявления, дифференциальной диагностики и оценки эффективности лечения различных онкологических заболеваний. Технические характеристики современных гибридных сканеров и разнообразие радиофармпрепаратов (РФП) позволяют не только визуализировать, но и количественно измерять практически любые биохимические процессы, протекающие в организме человека. Однако точность количественных величин зависит от ряда факторов: размера очага, детектирующей системы аппарата, вводимого радионуклида, его активности, протокола сканирования и алгоритма реконструкции данных [1-6]. Все они могут оказывать влияние на получаемые при ПЭТ количественные показатели, искажая их и, тем самым, снижая информативность ПЭТ/КТ.

В данной работе изучалось влияние на точность количественных измерений такого физического фактора как эффект частичного объема (ЭЧО). ЭЧО обусловлен ограничениями в пространственном разрешении ПЭТ и возникает при оценке маленьких очагов. К

главным проявлениям ЭЧО относятся размытие границ изучаемого объекта на трехмерном ПЭТ-изображении, возникающее из-за смещения детектируемого сигнала из очага в окружающие ткани, а также занижение стандартизированных показателей захвата РФП, наблюдающееся вследствие суммирования и последующего усреднения радиоактивности в опухоли и близлежащих тканях [1, 2, 7]. Искусственное занижение показателей накопления РФП влечет за собой недооценку биологической агрессивности опухоли и, как следствие, увеличение числа ложноотрицательных результатов. Смещение регистрируемого сигнала в опухоли на прилежащие структуры приводит к тому, что на томосцинтиграммах размеры небольших очагов кажутся существенно больше, чем есть на самом деле [2].

В зарубежных странах для коррекции ЭЧО, а также минимизации вариабельности количественных показателей, полученных на сканерах различных производителей, Европейская ассоциация ядерной медицины в 2010 году запустила программу аккредитации для медицинских учреждений, выполняющих ПЭТ/КТ с 18F-ФДГ в рамках многоцентровых клинических исследований [8, 9]. Разработанные технологические стандарты были созданы на основе фантомных исследований и стали частью обязательной процедуры контроля качества ПЭТ-изображений [10]. В России данное направление только начинает развиваться, а сама технология в настоящее время носит рекомендательный характер [11]. Согласно методическим указаниям Роспотребнадзора, стабильность количественных параметров должна оцениваться и контролироваться на основе ПЭТ-исследований специализированного фантома NEMA IEC PET Body Phantom Set (National Electrical Manufacturers Association, США). По результатам сканирования фантома в зависимости от размеров патологических очагов рассчитываются коэффициенты восстановления (КВ) радиоактивности, позволяющие корректировать измеренные количественные показатели до истинных (эталонных) значений. Важно отметить, что на сегодняшний день технология оценки качества ПЭТ-изображений разработана для работы с РФП на основе 18F. С другими радионуклидами, в частности с 11C, подобные исследования носят единичный характер. Тем не менее, в некоторых публикациях авторы сообщают о том, что поскольку характеристики распада 11C схожи с 18F, то контроль за точностью количественного измерения может осуществляться с применением тех же процедур [3, 12, 13].

Цель исследования.

Изучение влияния ЭЧО на информативность ПЭТ/КТ с 11C-метионином в дифференциальной диагностике очагов в легких.

Материалы и методы.

Исследования с фантомом.

Исследования проводили в отделении радиоизотопной позитронно-эмиссионной томографии ФГБУ «РНЦРХТ им. ак. А.М. Гранова» Минздрава России. Подготовка специализированного фантома NEMA IEC PET Body Phantom Set к сканированию заключалась в заполнении его основного объема и сфер раствором с радионуклидом 11C. Сферы фантома диаметрами 10, 13, 17, 22 и 28 мм применялись для имитации очагов в легких, основной объем фантома служил аналогом соседних с очагом анатомических структур. Объемная активность раствора радионуклида 11C в основном объеме фантома была в 14 раз ниже, чем в сферах. Фантом сканировали на ПЭТ/КТ «Discovery 690» (GE, General Electric, USA) один раз с использованием клинического протокола сбора данных и реконструкции изображения (табл. №1).

Анализ изображений фантома заключался в измерении радиоактивности в основном объеме фантома, сферах, а также вычислении отношений сфера-основной объем фантома. Радиоактивность раствора с 11C измеряли с помощью поверенного дозкалибратора «Curiementor 4» (относительная погрешность измерения 5%). Дополнительно для учета остатка активности в шприце проводили измерение шприца после введения в фантом раствора с 11C. Для каждой сферы объемы интереса определяли с помощью автоматического оконтуривания для измерения максимального значения объёмной активности. Пример оконтуривания и измерения максимального значения объёмной активности в сферах представлен на рис. 1.

Для оценки воспроизводимости радиоактивности в очагах в легких на томосцинтиграммах рассчитывали КВ, которые являются безразмерным количественным параметром и определяются по формуле 1.

$$КВ = \frac{A_{изобр}}{A_{введ}}$$

,где Аизобр – значение максимальной объемной активности в сфере, зарегистрированное при ее оконтуривании на изображениях ПЭТ (кБк/мл);

Аввед – значение максимальной введённой в сферу объемной активности, зарегистрированное при подготовке фантома к сканированию (кБк/мл).

Таблица №1. Параметры протокола сбора данных и реконструкции изображения.

Параметры протокола сбора данных	
Время одной кровати, мин	3,0
Режим сканирования	WB
Перекрытие кроватей	11
Параметры реконструкции	
Метод реконструкции	VPFX (аналог ToF)
Количество iter/subset	2/24
Фильтр реконструкции	Cutoff 6,4
Матрица изображения	192x192
Размер пикселя	3,64x3,64
Толщина среза, мм	3,27

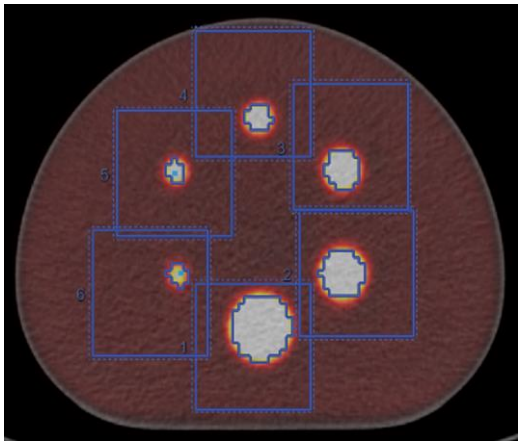

Рис. 1 а (Fig. 1 a)



Рис. 1 б (Fig. 1 b)

Рис. 1. Пример оконтуривания и измерения максимального значения объёмной активности в сферах в аксиальной (А) и корональной (Б) проекциях.

Fig. 1. Example of the contour imaging of spheres and measurment of maximum value of activity concentration in axial (A) and coronal (B) projections.

Исследования пациентов.

Сканирование пациентов было выполнено на ПЭТ/КТ «Discovery 690» с использованием клинического протокола, указанного в табл. №1. Результаты ПЭТ/КТ с 11С-метионином проанализированы у 111 больных с очагами в легких, имеющими различную природу. Распределение пациентов в зависимости от морфологического диагноза представлено в табл. №2.

При включении пациентов в исследование по данным КТ к очагам в легких предъявлялись следующие требования: форма округлая или сферическая; средний линейный размер 8-30 мм; структура солидная или субсолидная; размер солидной части≥8 мм. У всех больных отсутствовали признаки плеврита, лимфаденопатии и онкологический анамнез. Средние линейные размеры очагов измеряли с учетом рекомендаций международного сообщества Флейшнера [14].

Во всех случаях ПЭТ/КТ с 11С-метионином выполнялась с помощью единой методики. Исследование ограничивалось сканированием органов грудной клетки и начиналось через 15-20 минут после внутривенного введения 11С-метионина с активностью 300 МБк на единицу площади поверхности тела пациента. Протокол исследования заключался в выполнении топограммы, КТ

Таблица №2. Распределение пациентов в зависимости от морфологического диагноза.

Морфологический диагноз	Число больных (n=111)
Злокачественные опухоли (ЗО)	52
-плоскоклеточный рак	6
-аденокарцинома	41
-типичный карциноид	5
Доброкачественные опухоли (ДО)	9
-хондрогамартома	8
-мальформация	1
Воспалительные заболевания (ВЗ)	50
-туберкулемы	37
-нетуберкулезный микобактериоз	12
-хронический абсцесс	1

без контрастного усиления для коррекции аттенуации, позитронно-эмиссионной томографии.

Постпроцессинговая обработка данных заключалась в визуальной оценке компьютерных, позитронно-эмиссионных и совмещенных томограмм, а также проведении полуколичественного анализа. Измерение показателей SUV проводили путем автоматического оконтуривания области интереса (volume of interest-VOI) в специализированной программе на рабочей станции AW 4.7 (GE). Диагностически значимыми уровнями захвата РФП в очагах в легких считали SUVмакс, нормализованные на безжировую (мышечную) массу тела (lean body mass (LBM)–corrected SUV-SUL). Вычисление SUVмакс осуществлялось программным комплексом автоматически по формуле 2.

$$SUV_{макс} = \frac{A_{VOI}}{\left(A_{введ}/_{LBM}\right)}$$

где, AVOI – значение радиоактивности в области интереса (МБк/мл);

Аввед – значение общей введенной активности пациенту, скорректированной на безжировую (мышечную) массу тела (МБк)/кг).

Восстановленные значения максимальных показателей SUV (SUVвосст) вычисляли по формуле 3.

$$SUV_{восст} = \frac{SUV_{макс}}{КВ}$$

где, SUVмакс – значение максимального уровня захвата РФП в очаге в легком, зарегистрированное при его оконтуривании на изображении (г/мл);

КВ – отношение объемной активности в сфере фантома, зарегистрированное при ее оконтуривании на изображении, к введенной в сферу объемной активности, зафиксированной при подготовке фантома к сканированию.

Статистическая обработка данных.

Анализ статистической совокупности проводился общепринятыми методами вариационной статистики на персональном компьютере с помощью стандартных пакетов программ Microsoft Office Excel 2010 и MedCalc v. 19.2.0. Для выявления принадлежности изучаемых признаков нормальному распределению или распределению, отклоняющемуся от нормального, с помощью методов описательной статистики вычисляли и сравнивали следующие показатели: средняя арифметическая величина, стандартная ошибка среднего значения, медиана, 95% доверительные интервалы (95% ДИ). Достоверность различий между средними величинами определяли с помощью t-критерия Стьюдента. Критический уровень достоверности нулевой статистической гипотезы принимали равным 0,05. Для изучения взаимосвязи между переменными вычислялся коэффициент корреляции Пирсона (r). Качественную характеристику связи между оцениваемыми переменными оценивали с использованием шкалы Чеддока. Методы визуального представления данных отражали графически в виде гистограмм и ящичковых диаграмм. Значения на ящичковых диаграммах демонстрировали минимальные и максимальные значения, 25% и 75% процентили, а также средние значения изучаемых переменных. Выбросами считали значения, лежащие в диапазонах, превышающих высоту ящика от его верхней и нижней границы в 1,5 раза. Чувствительность и специфичность метода определялись с помощью ROC-анализа (Receiver Operating Characteristic) характеристической кривой, отражающей результаты бинарной классификации, при которой модель предсказывает вероятность

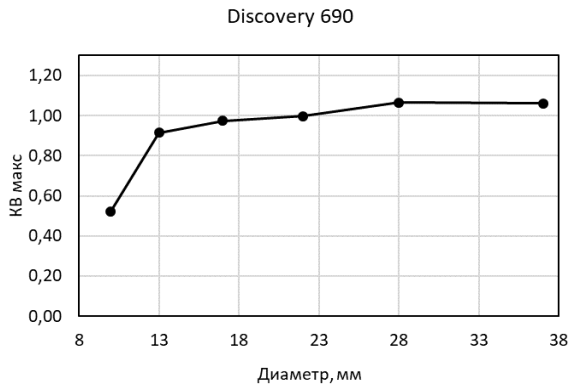

Рис. 2 (Fig. 2)

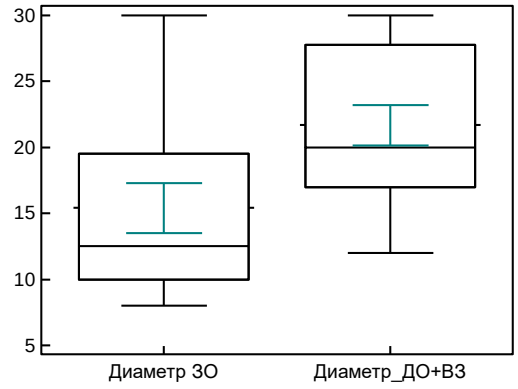

Рис. 3 (Fig. 3)

Рис. 2. КВ радиоактивности, интерполированные для неизвестных (промежуточных) диаметров очагов в легких.

Fig. 2. Interpolated RC for the intermediary size of the lung lesions.

Рис. 3. Диаграммы размаха значений средних линейных размеров очагов в легких у больных РЛ, ДО и ВЗ.

Fig. 3. Distributions of the mean values of the lung lesions size for patients with malignant tumors, benignant lesions and inflammations.

того, что наблюдение относится к одному из двух классов. При этом точками отсечения являлись показатели SUVмакс и SUVвосст. Дополнительно рассчитывали диагностическую точность (ДТ), положительное прогностическое значение (ППЗ) и отрицательное прогностическое значение метода (ОПЗ).

Результаты исследований с фантомом.

Для расчета SUVвосст в очагах в легких, по имеющемуся набору диаметров сфер фантома, КВ были интерполированы для неизвестных (промежуточных) размеров очагов в легких (рис. 2).

Из рис. 2 видно, что при различных диаметрах очагов КВ радиоактивности изменялись относительно значения 1,0. Значения КВ <1,0 наблюдались при размере очагов от 8 до 21 мм и указывали на занижение SUVмакс. При бóльших диаметрах очагов КВ были выше 1,0, что свидетельствовало о завышении уровней SUVмакс. Максимальная недооценка уровней объемной активности от 22% до 65% регистрировалась при диаметре сфер от 8 до 12 мм. При размерах сфер от 13 до 21 мм занижение значений радиоактивности не превышало 8%. При диаметрах сфер 22-37 мм наблюдалось незначительное (в пределах 1-6%) завышение значений.

Результаты исследований пациентов.

При визуальном анализе данных ПЭТ/КТ с 11С-метионином в проекции очагов, имеющих злокачественную и воспалительную природу, наблюдалась гиперфиксация РФП различной интенсивности. У пациентов с доброкачественными опухолями в проекции патологического очага повышенного накопления РФП не отмечалось.

Средние линейные размеры очагов в легких у 52 (46,8%) больных ЗО были достоверно (p<0,0001) ниже, чем у пациентов с ДО и ВЗ легких, варьировали в пределах 8-30 мм, медиана составила 12 мм (95% ДИ 11-16 мм), среднее значение – 15,4 ± 0,95 мм (95% ДИ 13,5-17,3 мм). У 59 (53,2%) пациентов с ДО и ВЗ легких размеры очагов определялись в пределах 12-30 мм, медиана составила 20 мм (95% ДИ 19-24 мм), среднее значение – 21,7 ± 0,95 (95% ДИ 20,2-23,2 мм) (рис. 3).

В таблице №3 представлены данные о значениях SUVмакс и SUVвосст в очагах в легких.

Как видно из таблицы №3, достоверные различия между значениями SUVмакс и SUVвосст регистрировались при их сопоставлении в пределах всей статистической совокупности (p=0,0168), в группе пациентов с размерами очагов 8-12 мм (p<0,0001) и больных ЗО (p<0,0001). Кроме того, SUVмакс, а также SUVвосст у больных ЗО были значимо выше (p<0,0001), чем у пациентов с НЗ и ДО. В выборке пациентов с размерами очагов более 13 мм, а также у больных ДО и ВЗ, статистически значимых различий между SUVмакс и SUVвосст не обнаружено (p=0,9340 и p=0,8378 соответственно).

Для изучения взаимосвязи между размерами очагов в легких и показателями SUVмакс, а также SUVвосст, в зависимости

Таблица №3. Значения SUVмакс и SUVвосст в очагах в легких.

Характеристики выборки/число очагов (n)	SUVмакс (г/мл)	SUVвосст (г/мл)
ЗО, ДО, ВЗ (n=111)	Минимальное значение 0,9 Максимальное значение 13,5 Среднее значение 2,9±0,17 (95% ДИ 2,6-3,2) Медиана 2,5 (95% ДИ 2,3-2,6)	Минимальное значение 0,9 Максимальное значение 12,7 Среднее значение 3,4±0,18 (95% ДИ 3,0-3,7) Медиана 3,0 (95% ДИ 2,6-3,4)
ЗО (n=52)	Минимальное значение 1,4 Максимальное значение 13,5 Среднее значение 3,6±0,28 (95% ДИ 3,1-4,2) Медиана 3,1 (95% ДИ 2,6-3,6)	Минимальное значение 2,4 Максимальное значение 12,7 Среднее значение 4,7±0,25 (95% ДИ 4,2-5,2) Медиана 4,4 (95% ДИ 3,8-4,9)
ДО+ВЗ (n=59)	Минимальное значение 0,9 Максимальное значение 8,2 Среднее значение 2,2±0,03 (95% ДИ 1,9-2,5) Медиана 2,1 (95% ДИ 1,9-2,3)	Минимальное значение 0,9 Максимальное значение 7,7 Среднее значение 2,2±0,14 (95% ДИ 1,9-2,5) Медиана 2,2 (95% ДИ 1,9-2,4)
Размеры очагов 8-12 мм (n=30) ЗО-27, ВЗ-3	Минимальное значение 1,4 Максимальное значение 3,9 Среднее значение 2,5±0,12 (95% ДИ 2,2-2,7) Медиана 2,4 (95% ДИ 2,1-2,6)	Минимальное значение 2,4 Максимальное значение 6,6 Среднее значение 4,4±0,21 (95% ДИ 4,0-4,9) Медиана 4,4 (95% ДИ 3,8-4,9)
Размеры очагов 13 мм и более (n=81) ЗО-25, ДО, ВЗ-47, ДО-9	Минимальное значение 0,9 Максимальное значение 13,5 Среднее значение 3,2±0,24 (95% ДИ 2,8-3,7) Медиана 2,5 (95% ДИ 2,3-2,9)	Минимальное значение 0,9 Максимальное значение 12,7 Среднее значение 3,2±0,23 (95% ДИ 2,7-3,7) Медиана 2,5 (95% ДИ 2,2-2,9)

от морфологического диагноза, данные параметры были сопоставлены (рис. 4-7).

Как видно из рисунков 3, 5, у больных ЗО, а также пациентов с ВЗ и ДО регистрировалась достоверная, прямая, заметная и умеренная корреляционная зависимость между значениями SUVмакс и размерами очагов (r>0,3). После применения КВ (рис. 4, 6) радиоактивности взаимосвязь между размерами очагов в легких и SUVвосст не наблюдалась (r<0,3).

Для определения влияния нескорректированных и скорректированных значений SUV на информативность ПЭТ/КТ был проведен ROC-анализ характеристических кривых до и после применения КВ радиоактивности (табл. №4).

По данным ROC-анализа нескорректированных данных при применении порогового значения SUVмакс>2,3 правильно были идентифицированы 43 (82,7%) больных ЗО. У 9 пациентов со средними размерами очагов около 9 мм из-за значительного занижения уровней SUVмакс были получены ложноотрицательные результаты (табл. №4). У 39 (66,1%) больных ВЗ и ДО зарегистрированы истинно отрицательные данные. В то же время в 20 случаях, в группе пациентов с ВЗ легких, из-за высокого, сопоставимого с раком легкого, поглощения РФП в очагах туберкулеза были получены ложноположительные результаты.

По данным ROC-анализа скорректированных данных с помощью КВ радиоактивности, при использовании предварительно заданного порогового значения SUV (SUVвосст>2,3), чувствительность ПЭТ/КТ существенно увеличилась с 82,7% до 100%. Причиной этому стало восстановление уровней радиоактивности в злокачественных очагах размерами 8-12 мм. Однако на фоне роста показателя чувствительности наблюдалось значительное увеличение числа ложноположительных результатов с 20 до 26 случаев, прежде всего за счет пациентов с туберкулезом. Специфичность метода при предварительно заданном пороговом значении SUVвосст уменьшилась с 66,1% до 55,9%.

По данным ROC-анализа скорректированных данных при уровне отсечки

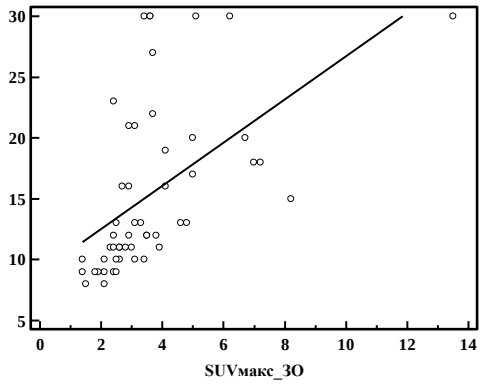

Рис. 4 (Fig. 4)

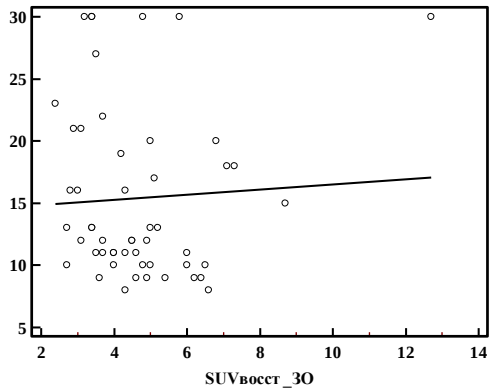

Рис. 5 (Fig. 5)

Рис. 4. Кривая регрессии между размерами очагов и значениями SUVмакс у больных ЗО (r=0,53 95% ДИ 0,30-0,70; p=0,0001).

Fig. 4. Regression curve between lesion size and SUVmax for the patients with malignant tumors (r=0.53 95% C.I. 0.30-0.70; p=0.0001).

Рис. 5. Кривая регрессии между размерами очагов и значениями SUVвосст у больных ЗО (r=0,07 95% ДИ - 0,22-0,32; p=0,7066).

Fig. 5. Regression curve between lesion size and SUVcorrect for the patients with malignant tumors (r=0.07 95% C.I. 0.22-0.32; p=0.7066).

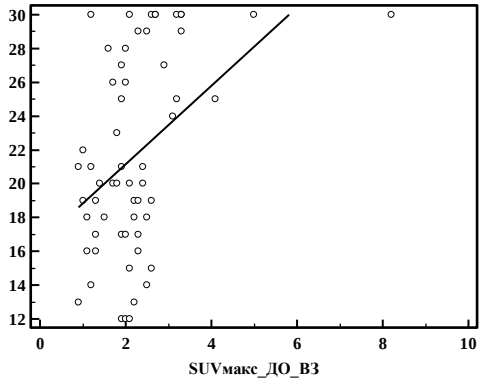

Рис. 6 (Fig. 6)

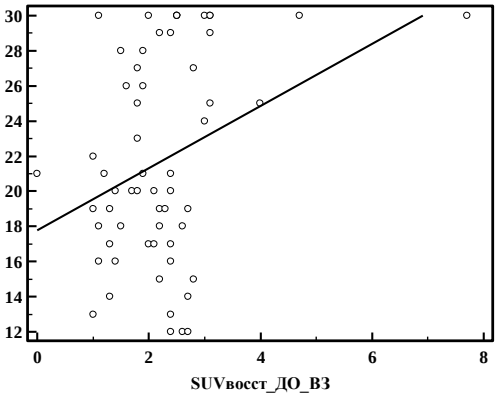

Рис. 7 (Fig. 7)

Рис. 6. Кривая регрессии между размерами очагов и значениями SUVмакс у больных ДО и ВЗ легких (r=0,32 95% ДИ 0,07-0,53; p=0,0126).

Fig. 6. Regression curve between lesion size and SUVmax for the patients with benignant lesions and inflammations (r=0.32 95% C.I. 0.07-0.53; p=0.0126).

Рис. 7. Кривая регрессии между размерами очагов и значениями SUVвосст у больных ДО и ВЗ легких (r=0,25 95% ДИ -0,01-0,47; p=0,0603).

Fig. 7. Regression curve between lesion size and SUVcorrect for the patients with benignant lesions and inflammations (r=0.25 95% C.I. 0.01-0.47; p=0.0603).

SUVвосст>3,1 чувствительность метода увеличилась незначительно, с 82,7% до 84,6%. Истинно положительные результаты были получены у 44 из 52 больных ЗО. В 8 случаях, у пациентов с минимально инвазивными аденокарциномами, вследствие низкого захвата РФП, были получены ложноотрицательные результаты. Специфичность метода при пороговом значении, рассчитанном в ходе ROC-анализа, значимо увеличилась с 66,1% до 94,9%.

Поскольку при фантомных исследованиях максимальная недооценка уровней объемной радиоактивности наблюдалась в сферах с наименьшими диаметрами, после стратификации статистических данных в зависимости от размера, информативность метода была проанализирована отдельно, в выборке из 30 больных (27 – ЗО, 3 – ВЗ) с минимальными размерами очагов от 8 до 12

Таблица №4. Информативность ПЭТ/КТ с 11С-метионином в дифференциальной диагностике очагов в легких до и после применения КВ радиоактивности.

Показатели информативности	Пороговое значение SUVмакс>2,3	Предварительно заданное пороговое значение SUVвосст>2,3	Пороговое значение по данным ROC-анализа SUVвосст>3,1
Чувствительность, % (95% ДИ)	82,7 (69,7-91,8)	100 (93,2-100)	84,6 (71,9-93,1)
Специфичность, % (95% ДИ)	66,1 (52,6-77,9)	55,9 (42,4-68,8)	94,9 (85,9-98,9)
Диагностическая точность, %	73,4	76,6	90,0
ППЗ, %	68,2	66,6	93,6
ОПЗ, %	81,3	100	87,5
Площадь под кривой (95% ДИ)	0,80 (0,71-0,87)	-	0,95 (0,89-0,98)

мм. Результаты ROC-анализа характеристических кривых у больных ЗО, ВЗ и ДО легких с очагами размерами 8-12 мм представлены на рис. 7.

Согласно полученным результатам при пороговом значении SUVмакс>2,1 чувствительность ПЭТ/КТ с 11С-метионином в дифференциальной диагностике очагов в легких размерами 8-12 мм составила 70,4% (95% ДИ 49,8-86,2), специфичность – 100% (95% ДИ 29,2-100,0), площадь под кривой – 0,80 (95% ДИ 0,62-0,92).

При уровне отсечки SUVвосст>2,7 чувствительность увеличилась до 96,3% (95% ДИ 81,0-99,9), специфичность осталась на уровне 100% (95% ДИ 29,2-100,0), площадь под кривой – 0,99 (95% ДИ 0,87-1,0).

Таким образом, применение экспериментально установленных КВ радиоактивности с 11С показало, что у больных с небольшими (8-12 мм) размерами очагов в легких наблюдалось максимальное «занижение» значений SUVмакс, которое, согласно фантомным исследованиям, достигало 22-65%. Восстановление величины SUVмакс в патологических очагах до истинных значений нивелировало статистическую взаимосвязь между уровнями накопления РФП и размерами очагов, что, в конечном итоге, способствовало увеличению информативности ПЭТ/КТ с 11С-метионином в дифференциальной диагностике очагов в легких. Максимальные показатели чувствительности и специфичности метода наблюдались при применении КВ радиоактивности в группе пациентов с наименьшими размерами очагов от 8 до 12 мм.

Обсуждение.

Технические характеристики современных гибридных сканеров, а также разнообразие РФП, позволяют количественно оценивать скорость метаболизма и транспорта различных биологически активных веществ (БАВ), выраженность лиганд-рецепторных взаимодействий, экспрессию генов, апоптоз злокачественных клеток, а также ангиогенез опухоли и т. д. Для этих целей чаще всего используют максимальные значения стандартизированного показателя захвата РФП. Величина SUV отражает интенсивность накопления РФП в выбранной области интереса и зависит от объема, в котором распределена данная активность [8, 9]. В зависимости от уровней SUV у онкологических больных разрабатывается тактика динамического наблюдения, выбирается способ, а иногда и объем оперативного вмешательства, проводится ранняя оценка ответа злокачественной опухоли на проведенное лечение, прогнозируется течение заболевания, формируется план лучевой терапии, намечается область биопсии, а также определяется природа образования. В связи с важностью клинических задач, которые решаются с помощью количественных ПЭТ-показателей, точность их измерений, без преувеличения, приобретает большое практическое значение.

Согласно данным литературы, на точность показателей SUV оказывают влияние размер очага, детектирующая система аппарата, вводимый радионуклид, его активность, протокол сканирования и алгоритм реконструкции данных [5, 12, 15]. Следует отметить, что в клинической практике воз

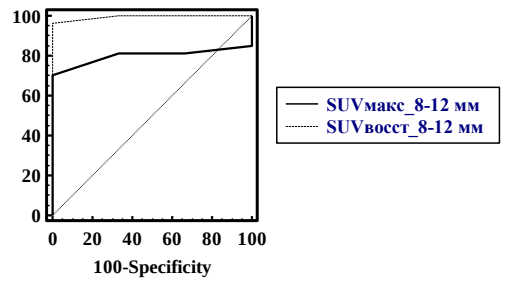

Рис. 8 (Fig. 8)

Рис. 8. Бинарная классификация очагов в легких со средними линейными размерами 8-12 мм до и после применения КВ радиоактивности.

Fig. 8. Binary classification of lung lesions with the size of 8-12 mm before and after correction with RC.

действие некоторых из этих факторов сопряжено со снижением информативности ПЭТ/КТ. Так, маленький размер очага, в 2-3 раза превышающий разрешающую способность ПЭТ (5-7 мм), обусловливает возникновение ЭЧО [1-3, 7, 16]. Негативное влияние ЭЧО при обработке ПЭТ-изображений приводит к получению ложноотрицательных результатов из-за неудовлетворительной визуализации патологических очагов, «размытии» границ маленьких опухолей, а также занижении уровней захвата РФП. Важно учитывать, что пространственное разрешение ПЭТ/КТ для разных изотопов отличается, так как зависит от энергии позитронного излучения радионуклидов, материала, в котором аннигилируют позитроны, а также местоположения изучаемого объекта в поле зрения томографа [13]. Свой вклад в точность количественных величин вносят и современные алгоритмы постпроцессинговой реконструкции данных ПЭТ. Известно, что применение время пролетной технологии (Time-of-Flight, ToF) и функции рассеяния точки (point spread function, PSF) может сопровождаться переоценкой уровней захвата РФП и, в некоторых случаях, приводить к получению ложноположительных результатов [4-6, 17, 18]. В ходе нашей работы у пациентов с очагами 22-37 мм наблюдалось незначительное (в пределах 1-6%) завышение значений SUVмакс.

В зарубежных странах самым распространённым и легко воспроизводимым способом коррекции ЭЧО в маленьких опухолях при ПЭТ/КТ с 18F-фтордезоксиглюкозой (18F-ФДГ) является использование КВ радиоактивности, определяемых в ходе фантомных исследований [8-10]. Метод предназначен для коррекции значений поглощения РФП в небольших очагах, имеющих округлую или сферическую форму, характеризующихся однородным распределением радиотрейсера. Применение КВ позволяет улучшить значения радиоактивности и не влияет на качество ПЭТ-изображения [17]. В отечественной практике с 2020 года по рекомендации Роспотребнадзора технология отнесена к мероприятиям, осуществляемым в рамках контроля качества ПЭТ-изображений, и предложена к использованию при работе с РФП на основе 18F [11]. С другими радионуклидами, в частности с 11C, подобные исследования носят единичный характер. В некоторых зарубежных публикациях сообщается, что поскольку характеристики распада 11C схожи с 18F, то контроль за точностью количественных измерений может осуществляться с применением тех же процедур [3, 12].

К настоящему времени накоплен достаточно большой массив литературных данных, касающихся коррекции ЭЧО при ПЭТ/КТ с 18F-ФДГ. Однако основное число публикаций посвящено точности, сопоставимости и воспроизводимости количественных измерений, выполняемых на сканерах различных медицинских учреждений при оценке эффективности лечения злокачественных опухолей. О воздействии ЭЧО на информативность ПЭТ/КТ в дифференциальной диагностике злокачественных опухолей сообщения носят немногочисленный характер. Так, в одной из таких работ, выполненной Hickeson M. с соавторами (2002), изучалось влияние ЭЧО на информативность ПЭТ/КТ с 18F-ФДГ в дифференциальной диагностике очагов в легких у 47 пациентов [18]. Во всех случаях данные ПЭТ/КТ подтверждались результатами морфологического исследования. Авторы пришли к выводу, что применение КВ радиоактивности у больных с очагами менее 20 мм позволило увеличить диагностическую точность ПЭТ/КТ с 18F-ФДГ с 59% до 85%. В то же время для поражений более 20 мм информативность метода после коррекции ЭЧО существенно не изменилась. Единственным злокачественным новообразованием в этой работе, которое было ошибочно признано доброкачественным при использовании как скорректированных, так нескорректированных значений SUV, была не накапливающая 18F-ФДГ бронхиолоальвеолярная карцинома. В связи с полученны-

ми результатами, авторы признали необходимость коррекции уровней захвата РФП в маленьких очагах в легких.

В 2017 году был опубликован систематический обзор, посвященный изучению влияния точности количественных измерений на информативность ПЭТ/КТ, у больных различными онкологическими заболеваниями [15]. Объединенные статистические данные включали метаанализ шести исследований, выполненных с целью изучения влияния ЭЧО и методов его коррекции, на возможности ПЭТ/КТ с 18F-ФДГ в дифференциальной диагностике 679 очагов в легких, имеющих различную этиологическую природу. В ходе работы авторы пришли к заключению о том, что ЭЧО имеет ограниченное влияние на точность ПЭТ/КТ в дифференциальной диагностике очагов в легких. По их мнению, применение скорректированных значений SUV оказывало заметное воздействие на уровни захвата РФП только при размере очагов менее 30 мм. При бóльших диаметрах очагов влияние ЭЧО не наблюдалось. Среди основных причин локального воздействия ЭЧО на точность метода исследователи обозначили разнообразие используемых методик коррекции ЭЧО, погрешность в измерении размеров очагов, а также отсутствие стратификации наблюдений в зависимости от морфологического диагноза и размеров новообразований. По их мнению, при выполнении статистического анализа данных, включающих одновременно как большие, так и маленькие опухоли, общее влияние ЭЧО на точность метода уменьшалось. Кроме того, исследователи отметили снижение информативности ПЭТ/КТ с 18F-ФДГ при использовании предварительно заданных пороговых показателей SUV, по сравнению со значениями, полученными в результате ROC-анализа характеристических кривых.

Результаты нашей работы, полученные на основе фантомных исследований с 11С, в целом согласуются с данными приведенных авторов, изучавших влияние ЭЧО при ПЭТ/КТ с РФП на основе 18F. Анализ собственных данных показал, что при ПЭТ/КТ с 11С-метионином ЭЧО в очагах размерами 8-12 мм оказывает сильное негативное влияние на точность количественных измерений, занижая расчетные значения SUVмакс на 22-65%. В ходе нашего исследования экспериментально установленные КВ радиоактивности были применены к 111 очагам в легких со средними линейными размерами 8-30 мм. У больных ЗО размеры очагов были достоверно ниже, чем у пациентов с ДО и ВЗ легких. Именно на эту группу пациентов со ЗО пришлось основное число наблюдений, при которых потребовалась коррекция уровней поглощения 11С-метионина. Поскольку размеры очагов при ВЗ и ДО превышали 12 мм и составили, в среднем, около 22 мм (медиана 20 мм), то согласно фантомным исследованиям, ЭЧО у этих больных был выражен минимально, а значит и коррекция уровней поглощения РФП не оказывала значимого влияния на полуколичественные показатели SUV. Так, при статистической обработке результатов достоверные различия между значениями SUVмакс и SUVвосст были подтверждены в пределах всего массива данных, прежде всего за счет выборки пациентов с маленькими ЗО, а также при сравнении нескорректированных и скорректированных значений накопления РФП у больных ЗО по сравнению показателями, определяемыми при НЗ и ДО. У пациентов с размерами очагов более 13 мм, а также у больных ДО и ВЗ, статистически значимых различий между SUVмакс и SUVвосст не обнаружено. Проведенный корреляционный анализ показал, что применение КВ радиоактивности нивелировало взаимосвязь между значениями SUVмакс и размерами очагов. Согласно данным бинарной классификации, применение скорректированных значений стандартизированных показателей захвата РФП позволило значимо увеличить информативность ПЭТ/КТ с 11С-метионином в дифференциальной диагностике очагов в легких, достигая максимальных значений чувствительности и специфичности метода в выборке пациентов с очагами размерами 8-12 мм.

Таким образом, применение КВ радиоактивности, рассчитанных на основе фантомных исследований, является эффективным методом коррекции ЭЧО при ПЭТ/КТ с 11С-метионином. В ходе нашей работы технология продемонстрировала большое практическое значение в дифференциальной диагностике очагов в легких, имеющих небольшие размеры. Полученные нами результаты свидетельствуют о том, что коррекция ЭЧО должна проводиться в рутинной клинической практике, особенно в случаях, когда стандартизированные показатели захвата РФП используются для стратификации пациентов на основе порогового значения.

Источник финансирования и конфликт интересов.

Авторы данной статьи подтвердили отсутствие финансовой поддержки исследования и конфликта интересов, о которых необходимо сообщить.

Список литературы:

1. Basu S., Alavi F. Partial volume correction of standardized uptake values and the dual time point in FDG-PET imaging: should these be routinely employed in assessing patients with cancer? Eur J Nucl Med Mol Imaging. 2007; 34: 1527-29. DOI: 10.1007/s00259-007-0467-5.

2. Soret M., Bacharach, S.L., Buvat, I. Partial-volume efect in PET tumor imaging. J. Nucl. Med. Of. Publ. Soc. Nucl. Med. 48, 932–945 (2007). DOI:10.2967/jnumed.106.035774.

3. Frey E., Humm J., Ljungberg M. Accuracy and Precision of Radioactivity Quantification in Nuclear Medicine Images. Semin Nucl Med. 2012; 42 (3): 208-18. DOI: 10.1053/j.semnuclmed.2011.11.003.

4. Teoh E. J., McGowan D. R., Bradley K. M., Belcher E., Black E., Gleeson F. V. Novel penalised likelihood reconstruction of PET in the assessment of histologically verified small pulmonary nodules. Eur Radiol. 2016; 26: 576-584. DOI: 10.1007/s00330-015-3832-y.

5. Lindstrom E, Sundin A, Trampal C, Lindsjo L, Ilan E, Danfors T. et al. Evaluation of penalized-likelihood estimation reconstruction on a digital time-of-flight PET/CT scanner for (18)F-FDG whole-body examinations. J Nucl Med. 2018; 59 (7): 1152-1158. DOI:10.2967/jnumed.117.200790.

6. Kurita Y., Ichikawa Y., Nakanishi T., Tomita Y., Hasegawa D., Murashima S. et al. The value of Bayesian penalized likelihood reconstruction for improving lesion conspicuity of malignant lung tumors on 18F FDG PET/CT: comparison with ordered subset expectation maximization reconstruction incorporating time of fight model and point spread function correction. Annals of Nuclear Medicine. 2020; 34: 272-27. DOI: 10.1007/s12149-020-01446-x.

7. Bettinardi V., Castiglioni I., De Bernardi E., Gilardi M. C. PET quantification: strategies for partial volume correction. Clin Transl Imaging. 2014; 2: 199-218. DOI 10.1007/s40336-014-0066-y.

8. Boellaard R., O'Doherty M. J., Weber W. A., Mottaghy F. M., Lonsdale M. N., Stroobants S. G. et al. FDG PET and PET/CT: EANM procedure guidelines for tumour PET imaging: version 1.0. Eur J Nucl Med Mol Imaging. 2010; 37: 181-200. DOI 10.1007/s00259-009-1297-4.

9. Boellaard R., Delgado-Bolton R., Oyen W.J.G., Giammarile F., Tatsch K., Eschner W. et al. FDG PET/CT: EANM procedure guidelines for tumour imaging: version 2.0. Eur J Nucl Med Mol Imaging. 2015; 42 (2): 328-54. DOI:10.1007/s00259-014-2961-x.

10. NEMA Standards Publication. NEMA NU2-2018. Performance measurement for Positron Emission Tomographs (PET). National Electrical Manufacturer Association. 2018; VA, USA.

11. Методические указания МУК 2.6.7.3651-20 «Методы контроля в ПЭТ-диагностике для оптимизации радиационной защиты». Роспотребнадзор, Москва. 2020, 34 с.

12. Muellauer J., Willimayer R., Goertzen A.L., Wanek T., Langer O., Birkfellner W. et al. 18F, 11C and 68Ga in small animal PET imaging. Nuklearmedizin. 2013; 52 (6): 250-261. DOI: 10.3413/Nukmed-0578-13-04.

13. Lodge M. A., Leal J. P., Rahmim A., Sunderland J. J., Frey E. C. Measuring PET Spatial Resolution Using a Cylinder Phantom Positioned at an Oblique Angle. J Nucl Med. 2018; 59 (11): 1768-1775. DOI: 10.2967/jnumed.118.209593.

14. MacMahon H., Naidich D., Goo J., Lee K.C, Leung A., Mayo J.R. et al. Guidelines for Management of Incidental Pulmonary Nodules Detected on CT Images: From the Fleischner Society 2017. Radiology. 2017; 284 (1): 228-243. DOI:10.1148/radiol.2017161659.

15. Cysouw, M.C.F., Kramer, G.M., Schoonmade, L.J., Boellaard, R., de Vet H.C.W., Hoekstra, O.S. Impact of partial-volume correction in oncological PET studies: a systematic review and meta-analysis. European Journal of Nuclear Medicine and Molecular Imaging. 2017; 44 (12): 2105-2116. DOI: 10.1007/s00259-017-3775-4.

16. Gallivanone F., Canevari C., Gianolli L., Salvatore C., Rosa P. A. D., Gilardi M. C. et al. A Partial Volume Effect Correction Tailored for 18F-FDG-PET Oncological Studies. BioMed Research International. 2013, Article ID 780458, 12 pages. DOI.org/10.1155/2013/780458.

17. Meechai T., Tepmongkol S., Pluempitiwiriyawej C. PhPartial-volume effect correction in positron emission tomography brain scan image using super-resolution image reconstruction. Br J of Radiol. online. 2015; 88 (1046): 20140119. DOI: 10.1259/bjr.20140119.

18. Hickeson M, Yun M, Matthies A, Zhuang H., Adam L.-E., Lacorte L. et al. Use of a corrected standardized uptake value based on the lesion size on CT permits accurate characterization of lung nodules on FDG-PET. Eur J Nucl Med Mol Imaging. 2002; 29 (12): 1639-47. DOI: 10.1007/s00259-002-0924-0.

References:

1. Basu S., Alavi F. Partial volume correction of standardized uptake values and the dual time point in FDG-PET imaging: should these be routinely employed in assessing patients with cancer? Eur J Nucl Med Mol Imaging. 2007; 34: 1527-29. DOI: 10.1007/s00259-007-0467-5.

2. Soret M., Bacharach, S.L., Buvat, I. Partial-volume efect in PET tumor imaging. J. Nucl. Med. Of. Publ. Soc. Nucl. Med. 2007; 48: 932-945. DOI:10.2967/jnumed.106.035774.

3. Frey E., Humm J., Ljungberg M. Accuracy and Precision of Radioactivity Quantification in Nuclear Medicine Images. Semin Nucl Med. 2012; 42 (3): 208-18. DOI: 10.1053/j.semnuclmed.2011.11.003.

4. Teoh E. J., McGowan D. R., Bradley K. M., Belcher E., Black E., Gleeson F. V. Novel penalised likelihood reconstruction of PET in the assessment of histologically verified small pulmonary nodules. Eur Radiol. 2016; 26: 576-584. DOI: 10.1007/s00330-015-3832-y.

5. Lindstrom E, Sundin A, Trampal C, Lindsjo L, Ilan E, Danfors T. et al. Evaluation of penalized-likelihood estimation reconstruction on a digital time-of-flight PET/CT scanner for (18)F-FDG whole-body examinations. J Nucl Med. 2018; 59 (7): 1152-1158. DOI:10.2967/jnumed.117.200790.

6. Kurita Y., Ichikawa Y., Nakanishi T., Tomita Y., Hasegawa D., Murashima S. et al. The value of Bayesian penalized likelihood reconstruction for improving lesion conspicuity of malignant lung tumors on 18F FDG PET/CT: comparison with

ordered subset expectation maximization reconstruction incorporating time of fight model and point spread function correction. Annals of Nuclear Medicine. 2020; 34: 272-27. DOI: 10.1007/s12149-020-01446-x.

7. Bettinardi V., Castiglioni I., De Bernardi E., Gilardi M. C. PET quantification: strategies for partial volume correction. Clin Transl Imaging. 2014; 2: 199-218. DOI 10.1007/s40336-014-0066-y.

8. Boellaard R., O'Doherty M. J., Weber W. A., Mottaghy F. M., Lonsdale M. N., Stroobants S. G. et al. FDG PET and PET/CT: EANM procedure guidelines for tumour PET imaging: version 1.0. Eur J Nucl Med Mol Imaging. 2010; 37: 181-200. DOI 10.1007/s00259-009-1297-4.

9. Boellaard R., Delgado-Bolton R., Oyen W.J.G., Giammarile F., Tatsch K., Eschner W. et al. FDG PET/CT: EANM procedure guidelines for tumour imaging: version 2.0. Eur J Nucl Med Mol Imaging. 2015; 42 (2): 328-54. DOI:10.1007/s00259-014-2961-x.

10. NEMA Standards Publication. NEMA NU2-2018. Performance measurement for Positron Emission Tomographs (PET). National Electrical Manufacturer Association. 2018; VA, USA.

11. Metodicheskie ukazaniya MUK 2.6.7.3651-20 «Metody kontrolya v PET-diagnostike dlya optimizacii radiacionnoj zashchity». Rospotrebnadzor, Moskva. 2020. 34 p. (in Russian).

12. Muellauer J., Willimayer R., Goertzen A.L., Wanek T., Langer O., Birkfellner W. et al. 18F, 11C and 68Ga in small animal PET imaging. Nuklearmedizin. 2013; 52 (6): 250-261. DOI: 10.3413/Nukmed-0578-13-04.

13. Lodge M. A., Leal J. P., Rahmim A., Sunderland J. J., Frey E. C. Measuring PET Spatial Resolution Using a Cylinder Phantom Positioned at an Oblique Angle. J Nucl Med. 2018; 59 (11): 1768-1775. DOI: 10.2967/jnumed.118.209593.

14. MacMahon H., Naidich D., Goo J., Lee K.C, Leung A., Mayo J.R. et al. Guidelines for Management of Incidental Pulmonary Nodules Detected on CT Images: From the Fleischner Society 2017. Radiology. 2017; 284 (1): 228-243. DOI:10.1148/radiol.2017161659.

15. Cysouw, M.C.F., Kramer, G.M., Schoonmade, L.J., Boellaard, R., de Vet H.C.W., Hoekstra, O.S. Impact of partial-volume correction in oncological PET studies: a systematic review and meta-analysis. European Journal of Nuclear Medicine and Molecular Imaging. 2017; 44 (12): 2105-2116. DOI: 10.1007/s00259-017-3775-4.

16. Gallivanone F., Canevari C., Gianolli L., Salvatore C., Rosa P. A. D., Gilardi M. C. et al. A Partial Volume Effect Correction Tailored for 18F-FDG-PET Oncological Studies. BioMed Research International. 2013, Article ID 780458, 12 pages. DOI.org/10.1155/2013/780458.

17. Meechai T., Tepmongkol S., Pluempitiwiriyawej C. PhPartial-volume effect correction in positron emission tomography brain scan image using super-resolution image reconstruction. Br J of Radiol. online. 2015; 88 (1046): 20140119. DOI: 10.1259/bjr.20140119.

18. Hickeson M, Yun M, Matthies A, Zhuang H., Adam L.-E., Lacorte L. et al. Use of a corrected standardized uptake value based on the lesion size on CT permits accurate characterization of lung nodules on FDG-PET. Eur J Nucl Med Mol Imaging. 2002; 29 (12):1639-47. DOI: 10.1007/s00259-002-0924-0.

ОРИГИНАЛЬНАЯ СТАТЬЯ

ВЗАИМОСВЯЗЬ ПЛОЩАДИ ВИСЦЕРАЛЬНОЙ И ПОДКОЖНОЙ ЖИРОВОЙ ТКАНИ ПО ДАННЫМ МУЛЬТИСПИРАЛЬНОЙ КОМПЬЮТЕРНОЙ ТОМОГРАФИИ С КЛИНИЧЕСКИМИ ХАРАКТЕРИСТИКАМИ БРОНХИАЛЬНОЙ АСТМЫ У ПАЦИЕНТОВ С ИЗБЫТОЧНОЙ МАССОЙ ТЕЛА И ОЖИРЕНИЕМ

Гаспарян А.А., Чичкова Н.В., Серова Н.С., Капанадзе Л.Б., Фомин В.В.

Первый Московский государственный университет имени И.М. Сеченова Министерства здравоохранения Российской Федерации (Сеченовский Университет). Москва, Россия.

Цель исследования. Оценить взаимосвязь площади висцеральной и подкожной жировой ткани (ВЖТ и ПЖТ), измеренной с помощью метода мультиспиральной компьютерной томографии (МСКТ), с клиническими характеристиками БА у пациентов с избыточной массой тела и ожирением.

Материал и методы. Обследовано 78 больных БА, которые были распределены на группы: 1-я – 25 пациентов (ИМТ 18,5-24,9 кг/м2), 2-я – 21 больной (ИМТ 25-29,9 кг/м2), 3-я – 32 пациента (ИМТ≥30 кг/м2). Всем пациентам проводили антропометрию и измерение площади ВЖТ и ПЖТ на уровне L4-L5 с помощью МСКТ на компьютерном томографе Aquilion One 640 (Canon, Япония). Период наблюдения составил 1 год.

Результаты. Среди больных БА 2-й и 3-й групп преобладали женщины с поздним дебютом БА, у этих же групп пациентов отмечено более тяжелое течение БА в сравнении с больными 1-й группы (p=0,016). С увеличением ИМТ у больных выявлено ухудшение контроля БА в конце года исследования (p=0,004), а также отмечена тенденция к увеличению количества пациентов, перенесших обострения БА в течение года (p=0,075). Площади ВЖТ и ПЖТ нарастали с увеличением ИМТ (p<0,05), а величина коэффициента ВЖТ/ПЖТ в группах была сопоставимой. У пациентов с БА и ИМТ≥25 кг/м2 обнаружена прямая взаимосвязь площади ПЖТ и обратная – коэффициента ВЖТ/ПЖТ – с риском неконтролируемого течения БА через год (AUC=0,83 и AUC=0,9, соответственно). У больных БА с ИМТ≥30 кг/м2 выявлены прямые взаимосвязи площади ВЖТ с риском более тяжелого течения БА (AUC=0,86), площади ПЖТ с риском обострений БА в течение года (AUC=0,77).

Заключение. Величина площади ПЖТ является прогностически значимой для оценки риска неконтролируемого течения БА (при ИМТ≥25 кг/м2) и риска обострений заболевания (при ИМТ≥30 кг/м2), а площади ВЖТ – для оценки риска более тяжелого течения БА у пациентов с ожирением.

Ключевые слова: бронхиальная астма (БА), висцеральная жировая ткань (ВЖТ), подкожная жировая ткань (ПЖТ), мультиспиральная компьютерная томография (МСКТ).

Контактный автор: Гаспарян А.А., email: mina-gasparyan@mail.ru

Для цитирования: Гаспарян А.А., Чичкова Н.В., Серова Н.С., Капанадзе Л.Б., Фомин В.В. Взаимосвязь площади висцеральной и подкожной жировой ткани по данным мультиспиральной компьютерной томографии с клиническими характеристиками бронхиальной астмы у пациентов с избыточной массой тела и ожирением. REJR 2021; 11(3):120-131. DOI: 10.21569/2222-7415-2021-11-3-120-131.

Статья получена: **04.03.21** **Статья принята:** **30.08.21**

RELATIONSHIP OF VISCERAL AND SUBCUTANEOUS FAT AREAS BY MULTISPIRAL COMPUTED TOMOGRAPHY WITH THE CLINICAL CHARACTERISTICS OF ASTHMA IN OVERWEIGHT AND OBESE PATIENTS

Gasparyan A.A., Chichkova N.V., Serova N.S., Kapanadze L.B., Fomin V.V.

I.M. Sechenov First Moscow State Medical University (Sechenov University). Moscow, Russia.

Purpose. To evaluate the relationship of the visceral and subcutaneous fat areas (VFA and SFA) measured by multispiral computed tomography (MSCT) and clinical characteristics of asthma in overweight and obese patients.

Material and methods. We examined 78 asthma patients, which were divided into the groups: the 1st – 25 patients (BMI 18,5-24,9 kg/m2), the 2nd – 21 patients (BMI 25-29,9 kg/m2), the 3rd – 32 patients (BMI≥30 kg/m2). All patients underwent anthropometry and MSCT to measure the VFA and SFA at the level L4-L5 by Aquilion One 640 scanner (Canon, Japan). The follow-up was 1 year.

Results. In the 2nd and 3rd groups women with late onset of asthma was prevalent; in the same groups we observed a more severe course of asthma in comparison with the 1st group (p=0.016). With an increase in BMI there were deterioration of asthma control at the end of follow-up (p=0.004) and tendency to an increase in the number of patients with asthma exacerbations during follow-up (p=0.075). The VFA and SFA increased with increasing BMI (p<0.05); the VFA/SFA ratio in the groups was comparable. We found the direct relationship of the SFA and inverse – of the VFA/SFA ratio – with the risk of uncontrolled asthma at the end of the year in asthma patients with BMI≥25 kg/m2 (AUC=0.83 and AUC=0.9, respectively). In asthma patients with BMI≥30 kg/m2 we revealed the direct relationships of the VFA with the risk of more severe asthma course (AUC=0.86), the SFA with the risk of asthma exacerbations during follow-up (AUC=0.77).

Conclusion. The SFA is prognostically significant for assessing the risk of uncontrolled asthma (BMI≥25 kg/m2) and the risk of asthma exacerbations (BMI≥30 kg/m2), and the VFA – for assessing the risk of more severe course of asthma in obese patients.

Keywords: asthma, visceral fat tissue, subcutaneous fat tissue, multispiral computed tomography (MSCT).

Corresponding author: Gasparyan A.A., email: mina-gasparyan@mail.ru

For citation: Gasparyan A.A., Chichkova N.V., Serova N.S., Kapanadze L.B., Fomin V.V. Relationship of visceral and subcutaneous fat areas by multispiral computed tomography with the clinical characteristics of asthma in overweight and obese patients. REJR 2021; 11(3):120-131. DOI: 10.21569/2222-7415-2021-11-3-120-131.

Received: 04.03.21 **Accepted:** 30.08.21

В глобальной стратегии лечения и профилактики бронхиальной астмы (БА) (доклад GINA) выделен фенотип БА с ожирением [1], характеризующийся более тяжелым течением БА, плохим уровнем контроля над заболеванием, частыми госпитализациями по поводу обострений БА, резистентностью к базисной терапии и наличием ассоциированных с ожирением заболеваний (артериальная гипертензия (АГ), гастроэзофагеальная рефлюксная болезнь (ГЭРБ), гиперлипидемия и др.). В литературе имеются сведения о снижении уровня контроля БА у пациентов и с избыточной массой тела [2, 3]. В рамках взаимосвязи БА и ожирения рассматривают теорию системного воспаления, согласно которой провоспалительные адипоцитокины из жировой ткани попадают в системный кровоток, затем через сосудистое русло легких в бронхи, где они способны вызвать или усугубить процесс воспаления. Важную роль при этом отводят метаболически активной висцеральной жировой ткани (ВЖТ), продуцирующей различные адипоцитокины [4, 5]. Основными провоспалительными цитокинами являются лептин, интерлейкин-6 (ИЛ-6), фактор некроза опухолей альфа (ФНО-α) и др., а противовоспалительными – адипонектин, ИЛ-10.

В большинстве проведенных до настоящего времени работ по изучению взаимосвязи БА и ожирения с целью диагностики ожирения определяли только значение ИМТ, не позволяющее судить о количественном содержании висцерального и подкожного жировых депо. В литературе представлены единичные исследования, в которых у пациентов с БА измеряли площади ВЖТ и подкожной жировой ткани (ПЖТ) с помощью мультиспиральной компьютерной томографии (МСКТ), «золотого» стандарта диагностики содержания жировых депо в организме. Все приведенные работы были проведены на азиатской популяции, а измерение площадей ВЖТ и ПЖТ выполняли на пупочном уровне [6-9]. При этом известно о различиях в содержании ВЖТ у представителей разных рас, а также большей точности определения площади жировых депо на уровне поясничных позвонков L4-L5 [10, 11].

Цель исследования.

Оценить взаимосвязь площади ВЖТ и ПЖТ, измеренной с помощью метода МСКТ, с клиническими характеристиками БА у пациентов с избыточной массой тела и ожирением.

Материал и методы.

В исследование включили 78 пациентов с БА, из них 68 женщин и 10 мужчин (средний возраст 52±13,7 лет). Все пациенты находились на стационарном лечении в Университетской клинической больнице №1 Сеченовского университета по поводу БА или сопутствующих заболеваний. Критериями включения в исследование были: наличие подтвержденного диагноза БА (≥ 6 месяцев); ИМТ≥18,5 кг/м2; возраст старше 18 лет; наличие письменного информированного согласия на участие в исследовании. Критериями невключения в исследование являлись: заболевания дыхательной системы (помимо БА), сопровождающиеся бронхообструкцией; вторичное ожирение; постоянный прием системных глюкокортикостероидов; тяжелые сопутствующие заболевания печени и почек с развитием печеночной или почечной недостаточности, диффузные заболевания соединительной ткани, сахарный диабет, онкологические заболевания; беременность и лактация; наличие в анамнезе психических заболеваний, алкоголизма, значимого снижения интеллекта, способных ограничивать законность информированного согласия или искажать интерпретацию результатов исследования. Протокол исследования был одобрен на заседании Локального этического комитета Сеченовского Университета (протокол № 11-17 от 06.12.2017г.).

Большинство больных были госпитализированы в стационар по поводу обострения БА (85,9%), остальные пациенты имели частично и хорошо контролируемую БА (12,8% и 1,3%, соответственно). Превалировали пациенты с легким и среднетяжелым течением (37,2% и 56,4%, соответственно), а тяжелая БА была диагностирована лишь у 6,4% больных. Практически у всех пациентов (96,2%) была выявлена сенсибилизация к различным аллергенам.

В зависимости от величин ИМТ все больные были разделены на три группы: 1-я группа – 25 пациентов (ИМТ 18,5-24,9 кг/м2); 2-я – 21 больной (ИМТ 25-29,9 кг/м2); 3-я – 32 пациента (ИМТ≥30 кг/м2). В начале исследования все пациенты проходили стандартное обследование при БА – сбор анамнеза и жалоб пациента, осмотр, оценка уровня контроля БА (критерии GINA и АСТ-тест), антропометрия (измерение роста, веса, окружности талии (ОТ) и бедер (ОБ), расчет ИМТ и коэффициента ОТ/ОБ), клинический и биохимический анализы крови, определение уровней общего иммуноглобулина Е (IgE) и С-реактивного белка (СРБ), рентгенография или КТ органов грудной клетки (при наличии показаний), исследование функции внешнего дыхания (ФВД), консультация ЛОР-врача и др. Дополнительно проводили измерение площадей ВЖТ и ПЖТ с помощью метода МСКТ на компьютерном томографе Aquilion One 640 (Canon, Япония) в Российско-Японском центре Сеченовского Университета. Параметры съемки: толщина срезов 8 мм, уровень исследования L4-L5, напряжение на трубке 120 кВ, сила тока на трубке 50 мА. Полученные изображения загружались в специальную программу Fat measurement, после чего выбирался поперечный срез на уровне L4-L5 и вводились антропометрические показатели пациента. При этом программа рассчитывала значения площадей ВЖТ, ПЖТ и автоматически осуществляла цветовое картирование изображений, окрашивая ВЖТ в красный цвет, а ПЖТ – синий.

Пациентов наблюдали в течение 1 года с визитами 1 раз в 3 месяца. На визитах проводили осмотр, антропометрию, исследование ФВД, оценку уровня контроля БА и коррекцию терапии. Лечение больных БА осуществляли согласно рекомендациям GINA.

Статистическую обработку проводили с использованием пакета программ IBM SPSS Statistics 23. Количественные переменные представляли в виде среднего арифметического и стандартного отклонения (M±SD) или в виде медианы и квартилей (Me [Q1; Q3]) в зависимости от нормальности распределе-

Таблица №1. Основные характеристики пациентов исследуемых групп.

Показатель		Исследуемая группа			p
		1-я группа (n = 25)	2-я группа (n = 21)	3-я группа (n = 32)	
Возраст, лет, M±SD		47,8±16,0	52,9±12,5	54,6±12,1	0,171
Пол, n (%)	женский	21 (84,0)	17 (81,0)	30 (93,8)	0,334
	мужской	4 (16,0)	4 (19,0)	2 (6,2)	
Возраст дебюта БА, лет, Me [Q_1; Q_3]		40,0 [27,0; 55,0]	45,0 [32,0; 56,0]	44,0 [39,5; 53,0]	0,392
Продолжительность БА, лет, Me [Q_1; Q_3]		5 [1; 16]	5 [2; 16]	9,5 [2,0; 19,5]	0,386
Степень тяжести БА, n (%)	легкая БА	15 (60,0)	5 (23,8)	9 (28,1)	0,016* p_{1-2}=0,042* p_{1-3}=0,048*
	среднетяжелая и тяжелая БА	10 (40,0)	16 (76,2)	23 (71,9)	
Уровень контроля БА, n (%)	хороший или частичный контроль БА	4 (16,0)	3 (14,3)	4 (12,5)	0,931
	Обострение БА	21 (84,0)	18 (85,7)	28 (87,5)	
АСТ-тест, баллы, Me [Q_1; Q_3]		15 [13; 17]	17 [10; 19]	15 [9; 17,5]	0,617

Примечание: * - различия показателей статистически значимы.

ния. При сравнении 2 и 3 групп по количественным показателям применяли t-критерий Стьюдента и однофакторный дисперсионный анализ или U-критерий Манна-Уитни и критерий Краскела-Уоллиса (в зависимости от нормальности распределения). Для сравнения групп по категориальным показателям использовали критерий x2 Пирсона, при апостериорных сравнениях – с поправкой Бонферрони. В качестве количественной меры эффекта при сравнении относительных показателей в таблице 2x2 рассчитывался показатель отношения шансов (ОШ). Сравнение на 2 этапах исследования количественных показателей осуществляли с помощью критерия Вилкоксона, номинальных показателей – теста МакНемара; сравнение на 3 и более этапах наблюдения количественных переменных – критерия Фридмана, номинальных переменных – критерия Кохрена. Анализ корреляций поводили с помощью коэффициента ранговой корреляции Спирмена (rs). Для устранения конфаундинг-эффекта вмешивающегося фактора при сравнении 2 групп использовали метод псевдорандомизации. С помощью ROC-анализа выполняли оценку диагностической значимости количественных показателей при прогнозировании исхода. Статистически значимыми принимали различия при p<0,05.

Результаты.

Исследуемые группы были сопоставимы по возрасту и полу пациентов (таблица 1). Во 2-ой и в 3-й группах преобладали женщины с поздним дебютом БА (старше 40 лет). Анализ степени тяжести течения БА в исследуемых группах показал, что среднетяжелая и тяжелая БА существенно чаще встречалась у пациентов 2-й и 3-й групп по сравнению с больными 1-й группы. Подавляющее большинство больных во всех группах были госпитализированы в стационар в связи с обострением БА, что подтверждалось результатами АСТ-теста (Asthma Control Test).

При сравнительном анализе основных лабораторных показателей у пациентов ис-

Таблица №2. Сравнение антропометрических показателей и параметров МСКТ у пациентов исследуемых групп.

Показатель	Исследуемая группа			p
	1-я группа (n = 25)	2-я группа (n = 21)	3-я группа (n = 32)	
	Me [Q_1; Q_3]	Me [Q_1; Q_3]	Me [Q_1; Q_3]	
ОТ, см	75,5 [70,2; 82,4]	90,5 [85,4; 93,7]	105,9 [101,3; 113,5]	<0,001* p_{1-2}<0,001* p_{2-3}<0,001* p_{1-3}<0,001*
Коэффициент ОТ/ОБ	0,78 [0,75; 0,82]	0,84 [0,81; 0,9]	0,9 [0,86; 0,98]	<0,001* p_{1-2}=0,009* p_{1-3}<0,001*
Площадь ВЖТ, см^2	70,7 [39,3; 97,2]	121,0 [92,7; 139,1]	179,3 [128,9; 217,5]	<0,001* p_{1-2}<0,001* p_{2-3}=0,003* p_{1-3}<0,001*
Площадь ПЖТ, см^2	169,7 [133,9; 226,2]	291,6 [237,8; 334,0]	470,7 [394,4; 549,5]	<0,001* p_{1-2}<0,001* p_{2-3}<0,001* p_{1-3}<0,001*
Коэффициент ВЖТ/ПЖТ	0,39 [0,29; 0,55]	0,36 [0,31; 0,54]	0,36 [0,30; 0,45]	0,675

Примечание: * - различия показателей статистически значимы.

следуемых групп было выявлено, что количество лейкоцитов в крови, концентрации СОЭ, глюкозы, СРБ существенно повышались с увеличением ИМТ (p=0,031, p=0,003, p=0,046, p<0,001, соответственно). Уровень общего IgE в группах был сопоставим (p=0,538). Величины одного из основных спирометрических показателей при БА – ОФВ1 (%) – у больных 2-й и 3-й групп были ниже, чем у пациентов 1-й группы, все же указанные различия были статистически не значимыми.

Сравнительный анализ антропометрических показателей и параметров МСКТ у пациентов исследуемых групп представлен в таблице 2. Параметры антропометрического исследования (ОТ, коэффициент ОТ/ОБ), площади ВЖТ, ПЖТ существенно повышались с возрастанием ИМТ и были максимальными в 3-й группе. Значения же коэффициента ВЖТ/ПЖТ в группах были сопоставимы.

Среди сопутствующих заболеваний, помимо различной патологии ЛОР-органов (полипозный риносинусит, аллергический ринит и др.), часто диагностировали АГ, гиперлипидемию и ГЭРБ. При этом АГ статистически значимо чаще встречалась у пациентов 2-й и 3-й групп в сопоставлении с больными 1-й группы (p=0,001). Существенных различий по частоте остальных сопутствующих заболеваний не отмечено, тем не менее, ГЭРБ практически в 2 раза чаще регистрировали у пациентов с ожирением по сравнению с больными без данной патологии.

Оценка клинических характеристик БА у пациентов исследуемых проводилась в течение 1 года наблюдения. При этом уровень контроля над заболеванием во всех группах статистически значимо улучшился к концу года исследования (в сравнении с исходными данными, p<0,05 во всех группах), причем существенное повышение уровня контроля БА было выявлено уже через 3 месяца от начала исследования (p<0,05 во всех

Таблица №3. Корреляционный анализ величин ОФВ1 с параметрами антропометрии и МСКТ.

Показатель	Характеристика корреляционной связи с величинами $ОФВ_1$, %					
	1-я группа		2-я группа		3-я группа	
	r_s	p	r_s	p	r_s	p
ОТ, см	-0,086	0,683	0,157	0,496	-0,103	0,576
ОТ/ОБ	-0,007	0,975	0,046	0,842	-0,225	0,215
Площадь ВЖТ, $см^2$	-0,069	0,742	0,205	0,372	-0,436	0,013*
Площадь ПЖТ, $см^2$	0,076	0,718	0,234	0,308	0,065	0,724
Площадь ОЖТ, $см^2$	0,071	0,737	0,308	0,175	-0,086	0,641
Коэффициент ВЖТ/ПЖТ	-0,088	0,675	0,036	0,876	-0,354	0,047*

Примечание: * - корреляционная связь статистически значима.

группах). При сравнении параметра на завершающем исследование визите число пациентов с неконтролируемой БА в 3-й группе в 10 раз превышало таковое в 1-й группе и составило почти 40% (p=0,009), что подтверждалось выявленной отрицательной корреляцией между значением ИМТ и количеством баллов по АСТ-тесту (rs=-0,512, p<0,001). Статистически значимых изменений степени тяжести БА во время года наблюдения ни в одной из групп выявлено не было. С возрастанием ИМТ мы обнаружили тенденцию к увеличению количества больных, перенесших обострения БА в течение года (p=0,075), а также к росту числа обострений заболевания за период наблюдения (p=0,074). Шансы обострения БА у больного с ожирением были в 2,99 раза выше, чем у пациента без данной патологии (ОШ=2,99; 95% ДИ: 1,12-7,98).

Необходимо отметить, что существенных изменений веса к концу года исследования в сопоставлении с исходными данными ни в одной из исследуемых групп не обнаружено.

Проанализированы взаимосвязи параметров МСКТ с характеристиками БА у больных с избыточной массой тела и ожирением. Выполнено сравнение площадей ВЖТ и ПЖТ, коэффициента ВЖТ/ПЖТ у пациентов с разной степенью тяжести БА (легкая БА vs среднетяжелая и тяжелая БА) в каждой из исследуемых групп. Обнаружено, что среди пациентов с ожирением значения площади ВЖТ при среднетяжелой и тяжелой БА были выше, чем при легкой БА (p=0,003). Кроме того, в 3-й группе была зарегистрирована тенденция к большим величинам коэффициента ВЖТ/ПЖТ при более тяжелом течении БА (p=0,053). Площади ВЖТ и величины коэффициента ВЖТ/ПЖТ в 1-й и во 2-й группах, площади ПЖТ во всех группах в зависимости от степени тяжести БА были сопоставимы.

При корреляционном анализе значений ОФВ1 с параметрами антропометрии и МСКТ мы зафиксировали статистически значимые корреляции величин ОФВ1 со значениями площади ВЖТ, коэффициента ВЖТ/ПЖТ в группе с ожирением, что соотносится с полученными данными сравнения параметров МСКТ в зависимости от степени тяжести БА (таблица 3).

Принимая во внимание полученные сведения о взаимосвязи между значениями площади ВЖТ и степенью тяжести БА в 3-й группе, с помощью ROC-анализа проведена оценка прогностической значимости площади ВЖТ для определения риска среднетяжелого и тяжелого течения БА на ближайшем визите (через 3 месяца от начала исследования) у пациентов с ожирением. Площадь под полученной ROC-кривой (AUC) при этом составила 0,86±0,07 (95% доверительный интервал (ДИ): 0,73-1,0; p=0,003) (рис. 1). Пороговое значение площади ВЖТ в точке cut-off равнялось 143,9 см2: при величинах площади ВЖТ≥143,9 см2 прогнозировался высокий риск более тяжелого течения БА (чувствительность (Se) 81,0%, специфичность (Sp) 75,0%).

С учетом полученных данных о клиническом течении БА в динамике, после пред-

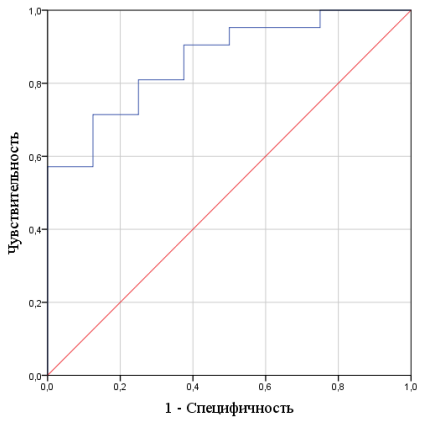

Рис. 1 (Fig. 1)

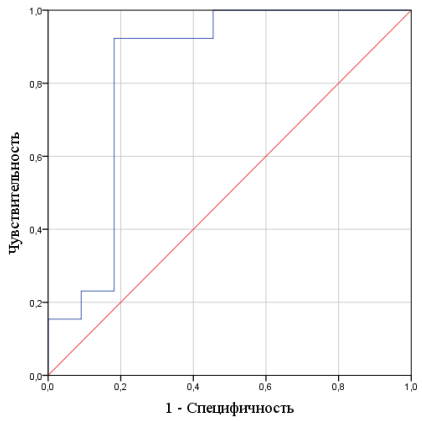

Рис. 2 (Fig. 2)

Рис. 1. ROC-кривая, характеризующая зависимость риска среднетяжелого и тяжелого течения БА через 3 месяца наблюдения от значений площади ВЖТ у пациентов с ожирением.

Fig. 1. ROC curve characterizing the dependence of the risk of moderate and severe asthma after 3 months of follow-up on the VFA values in obese patients.

Рис. 2. ROC-кривая, демонстрирующая зависимость риска неконтролируемого течения БА через год наблюдения от значений площади ПЖТ у пациентов с избыточной массой тела и ожирением.

Fig. 2. ROC curve showing the dependence of the risk of uncontrolled asthma after 1-year follow-up on the SFA values in overweight and obese patients.

варительной псевдорандомизации по ИМТ с помощью ROC-анализа выполнена оценка прогностической значимости площади ВЖТ, ПЖТ, коэффициента ВЖТ/ПЖТ для определения риска неконтролируемого течения БА через год наблюдения у пациентов с избыточной массой тела и ожирением. В результате были обнаружены две статистически значимые модели, описывающие прямую взаимосвязь площади ПЖТ (1) и обратную – коэффициента ВЖТ/ПЖТ (2) – с риском неконтролируемой БА через год:

1). Площадь под ROC-кривой, характеризующей взаимосвязь величин площади ПЖТ и уровня контроля БА, составила 0,83±0,1 (95% ДИ: 0,64-1,0; p=0,006) (рис. 2). Значения площади ПЖТ≥378,8 см2 ассоциировались с высоким риском неконтролируемого течения БА (Se=92,3%, Sp=81,8%).

2). Площадь под ROC-кривой, описывающей взаимосвязь значений коэффициента ВЖТ/ПЖТ и уровня контроля БА, составила 0,9±0,07 (95% ДИ: 0,77-1,0; p=0,001) (рис. 3). Величины коэффициента ВЖТ/ПЖТ≤0,48 указывали на высокий риск неконтролируемой БА (Se=92,3%, Sp=72,7%).

Учитывая полученную в нашем исследовании тенденцию к возрастанию количества пациентов, перенесших обострения БА в течение года, по мере повышения ИМТ, выполнено сравнение значений площади ПЖТ, коэффициента ВЖТ/ПЖТ в зависимости от наличия или отсутствия обострений БА у пациентов 2-й и 3-й групп. При этом были зафиксированы более высокие величины площадей ПЖТ при наличии обострений БА в группе с ожирением (p=0,017). Исходя из этого проанализирована прогностическая значимость площади ПЖТ для определения риска обострений БА в течение года наблюдения в 3-й группе: AUC=0,77±0,11, 95% ДИ: 0,56-0,98, p=0,018 (рис. 4). Значения площади ПЖТ≥450 см2 свидетельствовали о высоком риске обострений БА в течение года (Se=70,6%, Sp=72,7%).

Приведем два клинических примера пациенток с БА, у которых с помощью полученных нами однофакторных прогностических моделей были оценены риски неблагоприятного течения БА на ближайший год.

Пациентка З., 63 лет, находилась на стационарном лечении в отделении терапии с диагнозом: БА среднетяжелого течения в фазе обострения. Гипертоническая болезнь II стадии, 3-й степени повышения АД, риск 4. ГЭРБ: эндоскопически негативная форма, кардиальная грыжа пищеводного отверстия диафрагмы. Ожирение I степени.

При антропометрии ИМТ составил 34,2 кг/м2 (ожирение I степени), значение ОТ (105,2 см) указывало на абдоминальный тип ожирения, а величина коэффициента ОТ/ОБ

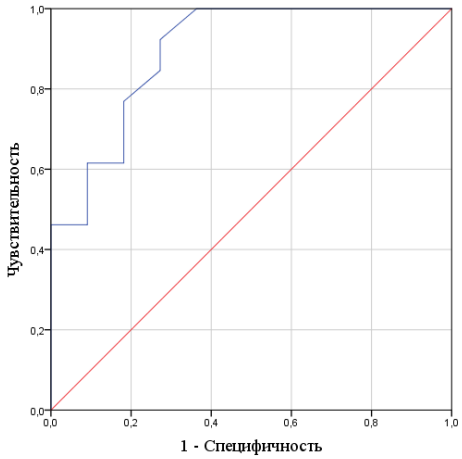

Рис. 3 (Fig. 3)

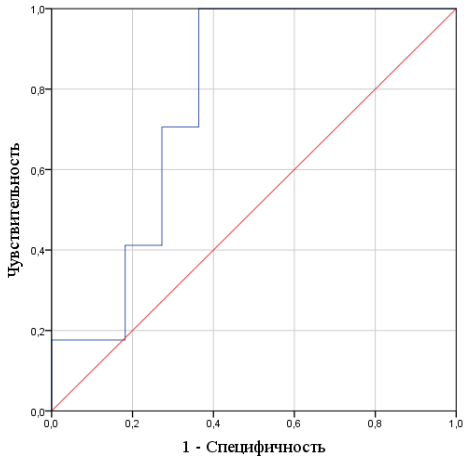

Рис. 4 (Fig. 4)

Рис. 3. ROC-кривая, показывающая зависимость риска неконтролируемого течения БА через год наблюдения от значений коэффициента ВЖТ/ПЖТ у пациентов с избыточной массой тела и ожирением.

Fig. 3. ROC curve showing the dependence of the risk of uncontrolled asthma after 1-year follow-up on the VFA/SFA ratio values in overweight and obese patients.

Рис. 4. ROC-кривая, описывающая зависимость риска обострений БА в течение года от значений площади ПЖТ у пациентов с ожирением.

Fig. 4. ROC curve describing the dependence of the risk of asthma exacerbations during 1-year follow-up on the SFA values in obese patients.

(0,9) свидетельствовала в пользу метаболически нездорового фенотипа ожирения. По данным МСКТ получены следующие результаты (рис. 5): площадь ВЖТ – 225,6 см2 (>130 см2), площадь ПЖТ – 523,6 см2, коэффициент ВЖТ/ПЖТ – 0,43 (>0,4). Так, по результатам антропометрии и МСКТ у больной отмечался высокий кардиометаболический риск. Наличие среди сопутствующих заболеваний гипертонической болезни согласовалось с имеющимся у больной высоким кардиометаболическим риском, все же данных за нарушение углеводного и липидного обмена получено не было.

Проведена оценка полученных величин площадей ВЖТ, ПЖТ, а также коэффициента ВЖТ/ПЖТ в рамках описанных нами однофакторных моделей. Так, площадь ВЖТ превышала пороговое значение 143,9 см2, что говорило о высоком риске среднетяжелого/тяжелого течения БА через 3 месяца. Площадь ПЖТ была выше пороговых величин 378,8 см2 и 450 см2, что указывало на высокий риск неконтролируемого течения БА через год и повышенный риск обострений заболевания в течение года, соответственно. Величина коэффициента ВЖТ/ПЖТ ниже 0,48 также соотносилась с высоким риском неконтролируемого течения БА через год. Действительно, у пациентки наблюдали среднетяжелое течение заболевания на 2 визите, изменений степени тяжести БА в течение года отмечено не было. Контроль БА у пациентки был достигнут уже ко 2-му визиту исследования и сохранялся практически до конца года наблюдения. Однако после перенесенной респираторной инфекции за 3 недели до завершающего исследование визита было зарегистрировано обострение БА и, соответственно, зафиксировано неконтролируемое течение заболевания. Так, полученные в процессе наблюдения данные соответствовали описанным рискам по изучаемым клиническим характеристикам.

Пациентка Л., 64 лет, проходила обследование и лечение в терапевтическом отделении с диагнозом: БА, средней степени тяжести, обострение. АГ 1-й степени повышения АД, риск 2. Гиперлипидемия. Ожирение I степени.

При антропометрии получены следующие данные: ИМТ=33 кг/м2 (ожирение I степени), ОТ=98,9 см (абдоминальный тип ожирения), коэффициент ОТ/ОБ=0,98 (метаболический нездоровый фенотип ожирения). По результатам МСКТ площади ВЖТ и ПЖТ составили 224,5 см2 (>130 см2) и 349,2 см2, а коэффициент ВЖТ/ПЖТ – 0,64 (>0,4) (рис. 6). Так, результаты исследований свидетельствовали о высоком кардиометаболическом

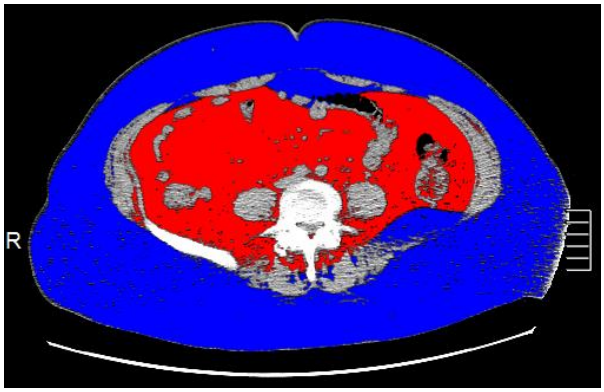

Рис. 5 (Fig. 5)

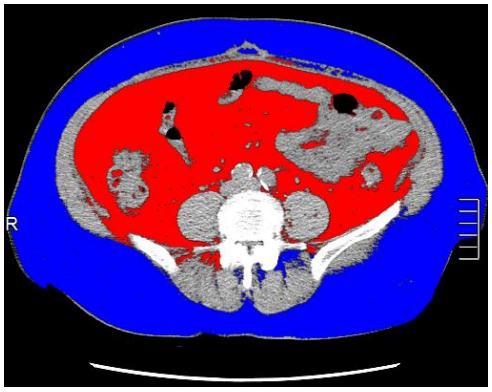

Рис. 6 (Fig. 6)

Рис. 5. МСКТ, аксиальная реконструкция, уровень L4–L5 позвонков.

ВЖТ окрашена красным цветом, ПЖТ – синим (величины параметров в тексте).

Fig. 5. MSCT, axial reconstruction, level of the vertebrae L4-L5.

The VFA is colored red, the SFA – blue (parameter values in the text).

Рис. 6. МСКТ, аксиальная реконструкция, уровень L4–L5 позвонков.

Красным цветом окрашена ВЖТ, синим – ПЖТ (значения параметров в тексте).

Fig. 6. MSCT, axial reconstruction, level of the vertebrae L4-L5.

The VFA is colored red, the SFA – blue (parameter values in the text).

риске у пациентки, что соотносилось с имеющимися клиническими данными – наличием у больной АГ и гиперлипидемии.

При оценке рисков неблагоприятного течения БА у пациентки были получены следующие данные: площадь ВЖТ у пациентки превышала пороговое значение 143,9 см2, что соотносилось с высоким риском среднетяжелого/тяжелого течения БА на 2-м визите, величина площади ПЖТ ниже установленных пороговых – 378,8 см2 и 450 см2 – указывала на низкий риск как неконтролируемого течения заболевания через год, так и развития обострений БА в течение года. Значение коэффициента ВЖТ/ПЖТ выше 0,48 также свидетельствовало о низком риске отсутствия контроля БА в отдаленном периоде. При динамическом наблюдении за пациенткой в течение года регистрировали среднетяжелое течение БА. Полный контроль над заболеванием был достигнут уже через 3 месяца от начала исследования и сохранялся в течение всего года наблюдения. Обострений БА зарегистрировано не было. Таким образом, полученные сведения о течении БА согласовались с предполагаемыми нами при исходном обследовании низкими рисками неблагоприятного течения БА у данной пациентки.

Обсуждение.

В нашем исследовании среди больных БА с повышенными значениями ИМТ превалировали женщины с поздним дебютом заболевания: более 50% пациентов отметили начало БА после 40-летнего возраста. Действительно, по данным литературы одной их характерных особенностей фенотипа БА в сочетании с ожирением является преобладание женщин [12], а данные о дебюте заболевания согласуются с результатами работ E. Curto с соавт., A. Kaplan с соавт. [13, 14]. При анализе клинической картины мы выявили более тяжелое течение БА у больных с ожирением в сравнении с пациентами с нормальным весом, что прослеживалось на всех этапах наблюдения. Сходные данные были представлены в раннее проведенном исследовании [15]. Следует отметить, что более тяжелое течение БА на протяжении года исследования наблюдали и среди больных с избыточной массой тела, которые напоминали по степени тяжести течения заболевания пациентов с ожирением.

При оценке основного показателя клинического течения БА – уровня контроля над заболеванием – мы отметили положительную динамику параметра к концу года наблюдения в сопоставлении с исходными данными у всех пациентов. Тем не менее, на завершающем визите было отмечено ухудшение контроля БА по мере повышения ИМТ, о чем свидетельствовала выявленная отрицательная корреляция между величинами ИМТ и количеством баллов по АСТ-тесту. Эти данные соотносились с результатами многих исследований [2, 3, 16-18]. При анализе

обострений БА было показано, что шансы обострений заболевания у пациентов с ожирением были значительно выше, чем у больных без данной патологии, что согласовалось с описанными в литературе особенностями клинического течения фенотипа БА с ожирением [1].

В результатах лабораторных исследований в начале периода наблюдения обращало на себя внимание нарастание острофазовых показателей с увеличением значений ИМТ. При этом статистически значимых различий по частоте обострений БА в исследуемых группах выявлено не было, что, по-видимому, позволяло рассматривать большие значения острофазовых показателей в рамках теории системного воспаления.

При анализе взаимосвязи параметров МСКТ со степенью тяжести БА у пациентов исследуемых групп зафиксированы более высокие значения площади ВЖТ при среднетяжелой и тяжелой БА, а также отрицательная корреляция между значениями площади ВЖТ и ОФВ1 у пациентов с ожирением. Обратные корреляционные взаимосвязи площади ВЖТ с ОФВ1 были описаны в исследованиях H. Goudarzi с соавт., A.V. Capelo с соавт. [8, 19]. Уменьшение диаметра и площади просвета бронха верхней доли правого легкого (по данным КТ) с увеличением площади ВЖТ у пациентов с БА отмечали в своей работе M.S. Yang с соавт. [9].

С учетом полученных ассоциаций и отсутствия существенных изменений степени тяжести БА в динамике, впервые было определено пороговое значение площади ВЖТ у пациентов с ожирением, связанное с более тяжелым течением БА. Полученная величина площади ВЖТ (143,9 см2) была выше указанного в литературе максимального пограничного значения показателя, ассоциированного с риском развития сердечно-сосудистых заболеваний (130 см2) [11]. Таким образом, все пациенты с ожирением, имеющие высокий риск среднетяжелого и тяжелого течения БА, также относились к группе повышенного риска развития кардиологической патологии.

Мы установили прямую взаимосвязь площади ПЖТ, а также обратную – коэффициента ВЖТ/ПЖТ – с риском неконтролируемого течения БА в конце года наблюдения у больных с избыточной массой тела и ожирением. Однако в работах X. Zhang с соавт., A.V. Capelo с соавт. отмечены отрицательные ассоциации между уровнем контроля над заболеванием и площадью ВЖТ [18, 19]. В первой из отмеченных работ авторы не упоминали о количестве ПЖТ у больных БА, во второй – исследователи высказали предположение о протективном действии ПЖТ в отношении уровня контроля БА. Тем не менее, в данных исследованиях определение количественного содержания жировых депо проводили с помощью биоимпедансометрии и УЗИ (менее точных методов оценки содержания жировой ткани в сравнении с КТ). Также различались основные характеристики исследуемых пациентов: в работе X. Zhang с соавт. почти 50% составляли мужчины, средний возраст пациентов был ниже, чем в нашем исследовании, а в работе A.V. Capelo с соавт. участвовали только женщины. Кроме того, оба исследования были поперечными (одномоментными), что не позволяло оценить влияния ВЖТ и ПЖТ на течение БА в динамике.

В литературе представлены сведения о повышенном риске гиперреактивности дыхательных путей, ассоциированном с увеличением площади ПЖТ, описаны прямые корреляции площади ПЖТ с площадью стенки сегментарного бронха верхней доли правого легкого (по данным КТ) у пациентов с БА [6, 9]. Учитывая, что утолщение стенки бронха может указывать на воспалительный процесс в воздухоносных путях, M.S. Yang и соавт. предположили влияние ПЖТ на воспаление в бронхах (путем выработки адипокинов), которое, в свою очередь, препятствует достижению контроля БА. Более того, известно, что подкожное жировое депо секретирует значительно большие количества провоспалительного лептина, чем висцеральное. Суммируя, избыточное количество ПЖТ, по-видимому, может иметь большее значение, чем ВЖТ в развитии и поддержании воспалительного процесса в бронхиальном дереве. Так, приведенные данные явились предпосылками полученных нами результатов.

Выдвинутая изначально гипотеза о большей роли в развитии обострений БА ВЖТ, чем ПЖТ в нашем исследовании не подтвердилась. Установлена прямая взаимосвязь площади ПЖТ с риском обострений БА за время наблюдения у пациентов с ожирением. M.S. Yang и соавт. продемонстрировали, что обострения заболевания чаще фиксировали у больных с коэффициентом ВЖТ/ПЖТ<0,4 в сопоставлении с пациентами с коэффициентом ВЖТ/ПЖТ≥0,4 [9]. Таким образом, с повышением площади ПЖТ увеличивался риск обострений БА, что согласовалось с результатами нашей работы.

Заключение.

Для пациентов с БА и избыточной массой тела и ожирением характерны поздний дебют БА, более тяжелое течение БА, высо-

кая частота ассоциированных с ожирением заболеваний (АГ, гиперлипидемия, ГЭРБ). Помимо этого, с увеличением ИМТ у пациентов с БА наблюдается снижение уровня контроля БА и тенденция к увеличению числа обострений БА. Выявленные особенности течения БА у больных с избыточной массой тела и ожирением подчеркивают важность понимания патогенетических механизмов взаимосвязи БА и ожирения. Так, в рамках нашей работы проведено измерение площадей ВЖТ и ПЖТ с помощью МКСТ и оценены их взаимосвязи с клиническими характеристиками БА. В результате величина площади ПЖТ оказалась прогностически значимой для оценки риска неконтролируемого течения БА (при ИМТ≥25 кг/м2) и риска обострений заболевания (при ИМТ≥30 кг/м2), а площади ВЖТ – для оценки риска среднетяжелого и тяжелого течения БА у больных БА с сопутствующим ожирением. Суммируя, следует подчеркнуть, что определенный вклад в особенности клинического течения БА у пациентов с повышенным ИМТ вносит как ВЖТ, так и ПЖТ, при этом их роль в отношении влияния на разные клинические характеристики БА, по-видимому, различается. Дальнейшее изучение вопроса позволит расширить понимание механизмов формирования фенотипа БА с ожирением и усовершенствовать алгоритмы диагностики и лечения данной коморбидности.

Источник финансирования и конфликт интересов.

Авторы данной статьи подтвердили отсутствие финансовой поддержки исследования и конфликта интересов, о которых необходимо сообщить.

Список литературы:

1. Global Initiative for Asthma. Global Strategy for Asthma Management and Prevention, updated 2020. Доступно на: https://ginasthma.org/wp-content/uploads/2020/04/GINA-2020-full-report_-final-_wms.pdf (дата обращения: 05.05.21]

2. Irani C., Adib S., Halaby G., Sibai A. Obesity/overweight and asthma control in LEBANESE adults: a cross-sectional study. BMC Public Health. 2019; 19 (1): 769. DOI: 10.1186/s12889-019-7116-3

3. Forte G.C., Almeida J.C., da Silva D.T.R., Hennemann M.L., Dalcin P.T.R. Association between anthropometric markers and asthma control, quality of life and pulmonary function in adults with asthma. Journal of Human Nutrition and Dietetics. 2019; 32 (1): 80-85. DOI: 10.1111/jhn.12584

4. Dixon A.E. Adipokines and asthma. Chest. 2009; 135 (2): 255-256. DOI: 10.1378/chest.08-2263

5. Радченко Е.М., Слаба О.Р. Бронхиальная астма на фоне ожирения и лептин крови. В кн.: Материалы международной научно-практической конференции: «Современная медицина: тенденции развития». Новосибирск: СибАК. 2013: 31-36.

6. Kim K.M., Kim S.S., Kwon J.W., Jung J.W., Kim T.W., Lee S.H. et al. Association between subcutaneous abdominal fat and airway hyperresponsiveness. Allergy and Asthma Proceedings. 2011; 32 (1): 68-73. DOI: 10.2500/aap.2011.32.3407

7. Song W.J., Kim S.H., Lim S., Park Y.J., Kim M.H., Lee S.M. et al. Association between obesity and asthma in the elderly population: potential roles of abdominal subcutaneous adiposity and sarcopenia. Annals of Allergy, Asthma & Immunology. 2012; 109 (4): 243-248. DOI: 10.1016/j.anai.2012.07.017

8. Goudarzi H., Konno S., Kimura H., Makita H., Matsumoto M., Takei N. et al. Impact of abdominal visceral adiposity on adult asthma symptoms. The Journal of Allergy and Clinical Immunology: In Practice. 2019; 7 (4): 1222-1229.e5. DOI: 10.1016/j.jaip.2018.11.014

9. Yang M.S., Choi S., Choi Y., Jin K.N. Association between airway parameters and abdominal fat measured via computed tomography in asthmatic patients. Allergy, Asthma & Immunology Research. 2018; 10 (5): 503-515. DOI: 10.4168/aair.2018.10.5.503

10. WHO Expert Consultation. Appropriate body-mass index for Asian populations and its implications for policy and intervention strategies. The Lancet. 2004; 363 (9403): 157-163. DOI: 10.1016/S0140-6736(03)15268-3

11. Сусляева Н.М. Возможности лучевых методов исследования в диагностике висцерального ожирения. Бюллетень сибирской медицины. 2010; 5: 121-128.

12. Hsiao H.P., Lin M.C., Wu C.C., Wang C.C., Wang T.N. Sex-specific asthma phenotypes, inflammatory patterns, and asthma control in a cluster analysis. The Journal of Allergy and Clinical Immunology: In Practice. 2019; 7 (2): 556-567.e15. DOI: 10.1016/j.jaip.2018.08.008

13. Curto E., Crespo-Lessmann A., Gonzalez-Gutierrez M.V., Bardagi S., Canete C., Pellicer C. et al. Is asthma in the elderly different? Functional and clinical characteristics of asthma in individuals aged 65 years and older. Asthma Research and Practice. 2019; 5 (1): 2. DOI: 10.1186/s40733-019-0049-x

14. Kaplan A., Hardjojo A., Yu S., Price D. Asthma across age: insights from primary care. Frontiers in Pediatrics. 2019; 7: 162. DOI: 10.3389/fped.2019.00162

15. Holguin F., Bleecker E.R., Busse W.W., Calhoun W.J., Castro M., Erzurum S.C. et al. Obesity and asthma: An association modified by age of asthma onset. The Journal of Allergy and Clinical Immunology. 2011; 127 (6): 1486-1493.e2. DOI: 10.1016/j.jaci.2011.03.036

16. Минеев В.Н., Лалаева Т.М., Васильева Т.С., Трофимов В.И. Фенотип бронхиальной астмы с ожирением. Пульмонология. 2012; 2: 102-107. DOI: 10.18093/0869-0189-2012-0-2-102-107

17. Cohen R.I., Ye X., Ramdeo R., Liu S.F. The number and function of T regulatory cells in obese atopic female asthmat-

ics. Journal of Asthma. 2019; 56 (3): 303-310. DOI: 10.1080/02770903.2018.1452935

18. Zhang X., Zheng J., Zhang L., Liu Y., Chen G.P., Zhang H.P. et al. Systemic inflammation mediates the detrimental effects of obesity on asthma control. Allergy and Asthma Proceedings. 2018; 39 (1): 43-50. DOI: 10.2500/aap.2018.39.4096

19. Capelo A.V., da Fonseca V.M., Peixoto M.V.M., de Carvalho S.R., Azevedo C.M., Elsas M.I.G. et al. Visceral adiposity is associated with cytokines and decrease in lung function in women with persistent asthma. Revista Portuguesa de Pneumologia. 2016; 22 (5): 255-261. DOI: 10.1016/j.rppnen.2016.02.005.

References:

1. Global Initiative for Asthma. Global Strategy for Asthma Management and Prevention, updated 2020. Available at: https://ginasthma.org/wp-content/uploads/2020/04/GINA-2020-full-report_-final-_wms.pdf (accessed 5 May 2021)

2. Irani C., Adib S., Halaby G., Sibai A. Obesity/overweight and asthma control in LEBANESE adults: a cross-sectional study. BMC Public Health. 2019; 19 (1): 769. DOI: 10.1186/s12889-019-7116-3

3. Forte G.C., Almeida J.C., da Silva D.T.R., Hennemann M.L., Dalcin P.T.R. Association between anthropometric markers and asthma control, quality of life and pulmonary function in adults with asthma. Journal of Human Nutrition and Dietetics. 2019; 32 (1): 80-85. DOI: 10.1111/jhn.12584

4. Dixon A.E. Adipokines and asthma. Chest. 2009; 135 (2): 255-256. DOI: 10.1378/chest.08-2263

5. Radchenko E.M., Slaba O.R. Asthma on a background of obesity and leptin of blood. In: Proceedings of the International Research-to-Practice Conference: «Modern medicine: topical issues». Novosibirsk: SibAK. 2013: 31-36 (in Russian).

6. Kim K.M., Kim S.S., Kwon J.W., Jung J.W., Kim T.W., Lee S.H. et al. Association between subcutaneous abdominal fat and airway hyperresponsiveness. Allergy and Asthma Proceedings. 2011; 32 (1): 68-73. DOI: 10.2500/aap.2011.32.3407

7. Song W.J., Kim S.H., Lim S., Park Y.J., Kim M.H., Lee S.M. et al. Association between obesity and asthma in the elderly population: potential roles of abdominal subcutaneous adiposity and sarcopenia. Annals of Allergy, Asthma & Immunology. 2012; 109 (4): 243-248. DOI: 10.1016/j.anai.2012.07.017

8. Goudarzi H., Konno S., Kimura H., Makita H., Matsumoto M., Takei N. et al. Impact of abdominal visceral adiposity on adult asthma symptoms. The Journal of Allergy and Clinical Immunology: In Practice. 2019; 7 (4): 1222-1229.e5. DOI: 10.1016/j.jaip.2018.11.014

9. Yang M.S., Choi S., Choi Y., Jin K.N. Association between airway parameters and abdominal fat measured via computed tomography in asthmatic patients. Allergy, Asthma & Immunology Research. 2018; 10 (5): 503-515. DOI: 10.4168/aair.2018.10.5.503

10. WHO Expert Consultation. Appropriate body-mass index for Asian populations and its implications for policy and intervention strategies. The Lancet. 2004; 363 (9403): 157-163. DOI: 10.1016/S0140-6736(03)15268-3

11. Suslyaeva N.M. Possibility radiological methods in diagnostics of visceral adiposity. Byulleten' sibirskoj mediciny. 2010; 5: 121-128 (in Russian).

12. Hsiao H.P., Lin M.C., Wu C.C., Wang C.C., Wang T.N. Sex-specific asthma phenotypes, inflammatory patterns, and asthma control in a cluster analysis. The Journal of Allergy and Clinical Immunology: In Practice. 2019; 7 (2): 556-567.e15. DOI: 10.1016/j.jaip.2018.08.008

13. Curto E., Crespo-Lessmann A., Gonzalez-Gutierrez M.V., Bardagi S., Canete C., Pellicer C. et al. Is asthma in the elderly different? Functional and clinical characteristics of asthma in individuals aged 65 years and older. Asthma Research and Practice. 2019; 5 (1): 2. DOI: 10.1186/s40733-019-0049-x

14. Kaplan A., Hardjojo A., Yu S., Price D. Asthma across age: insights from primary care. Frontiers in Pediatrics. 2019; 7: 162. DOI: 10.3389/fped.2019.00162

15. Holguin F., Bleecker E.R., Busse W.W., Calhoun W.J., Castro M., Erzurum S.C. et al. Obesity and asthma: An association modified by age of asthma onset. The Journal of Allergy and Clinical Immunology. 2011; 127 (6): 1486-1493.e2. DOI: 10.1016/j.jaci.2011.03.036

16. Mineev V.N., Lalaeva T.M., Vasil'eva T.S., Trofimov V.I. Phenotype of asthma with obesity. Pul'monologiya. 2012; 2: 102-107. DOI: 10.18093/0869-0189-2012-0-2-102-107 (in Russian).

17. Cohen R.I., Ye X., Ramdeo R., Liu S.F. The number and function of T regulatory cells in obese atopic female asthmatics. Journal of Asthma. 2019; 56 (3): 303-310. DOI: 10.1080/02770903.2018.1452935

18. Zhang X., Zheng J., Zhang L., Liu Y., Chen G.P., Zhang H.P. et al. Systemic inflammation mediates the detrimental effects of obesity on asthma control. Allergy and Asthma Proceedings. 2018; 39 (1): 43-50. DOI: 10.2500/aap.2018.39.4096

19. Capelo A.V., da Fonseca V.M., Peixoto M.V.M., de Carvalho S.R., Azevedo C.M., Elsas M.I.G. et al. Visceral adiposity is associated with cytokines and decrease in lung function in women with persistent asthma. Revista Portuguesa de Pneumologia. 2016; 22 (5): 255-261. DOI: 10.1016/j.rppnen.2016.02.005.

ОРИГИНАЛЬНАЯ СТАТЬЯ

EFFECT OF STANDARDIZED UPTAKE VALUE DISCRETIZATION ON RADIOMICS FEATURES OF LIVER TUMORS USING 18FDG-PET/CT SCAN

Mahmoud M.A.[1], Shihab M.[2], Saad SS.[2], Elhussiny F.[2], Houseni M.[1]

1 – Department of Radiology, National Liver Institute, Menoufia University, Shibin El-Koum, Egypt
2 – Department of Physics, Faculty of science, Tanta University, Tanta, Egypt.

Purpose. In this contribution, we study the dependence of radiomics features extracted from 18F- fluorodeoxyglucose – positron emission tomography/computed tomography (18F-FDG PET/CT) on different SUV discretization intensity values in patients with liver cancer type hepatocellular carcinoma (HCC).

Materials and methods. 35 radiomic features were extracted from PET images using semiautomatic method through 4 discretization intensity values with number of grey levels = (32, 64, 128, 256). Determination of bin within dour different. One way analysis of variance (ANOVA) was used to obtain whether there is significant difference between radiomics features at the four discretization values.

Results. By comparing the average and variance of radiomics through the four discretization values, only the first order skewness and kurtosis are stable through the different discretization values, where all the other features demonstrated significant difference between features in the 4 values. Spearman correlation coefficient between radiomics features and tumors parameters calculated.

Conclusion. The discretization level of 256 have been found to be the optimum discretization value to extract the radiomics features.

Keywords: FDG PET/CT, liver, radiomics, discretization.

Corresponding author: Menna Allah Mahmoud, e-mail: m.shehata@liver.menofia.edu.eg

For citation: Mahmoud M.A., Shihab M., Saad SS., Elhussiny F., Houseni M. *Effect of standardized uptake value discretization on radiomics features of liver tumors using 18FDG-PET/CT scan. REJR 2021; 11(3):132-137. DOI: 10.21569/2222-7415-2021-11-3-132-137.*

Received: **13.05.21** **Accepted:** **30.08.21**

ВЛИЯНИЕ ДИСКРЕТИЗАЦИИ СТАНДАРТИЗИРОВАННОГО КОЭФФИЦИЕНТА НАКОПЛЕНИЯ НА ОСОБЕННОСТИ РАДИОМИКИ ОПУХОЛЕЙ ПЕЧЕНИ С ИСПОЛЬЗОВАНИЕМ 18FDG-ПЭТ/КТ-СКАНИРОВАНИЯ

Mahmoud M.A.[1], Shihab M.[2], Saad SS.[2], Elhussiny F.[2], Houseni M.[1]

1 – Отделение радиологии, Национальный институт печени, Университет Менуфия, Шебин Эль-Кум, Египет
2 – Факультет физики, Факультет естественных наук, Университет Танта, Танта, Египет.

Цель исследования. В этой статье мы изучаем зависимость радиомических характеристик, полученных с помощью 18F - фтордезоксиглюкозо – позитронно-эмиссионной томографии/компьютерной томографии (18F-ФДГ ПЭТ/КТ), от различных значений интенсивности дискретизации SUV у пациентов с гепатоцеллюлярной карциномой типа рака печени (ГЦК).

Материалы и методы. 35 радиомических признаков были извлечены из изображений ПЭТ полуавтоматическим методом с помощью 4 значений интенсивности дискретизации с ко-

личеством уровней серого = (32, 64, 128, 256). Односторонний дисперсионный анализ (ANOVA) использовался для определения того, существует ли существенная разница между функциями радиомики при четырех значениях дискретизации.

Результаты. Сравнивая среднее значение и дисперсию радиомики по четырем значениям дискретизации, только асимметрия и эксцесс первого порядка являются стабильными при различных значениях дискретизации, где все остальные признаки продемонстрировали значительную разницу между признаками в 4 значениях. Рассчитан коэффициент корреляции Спирмена между особенностями радиомики и параметрами опухолей.

Выводы. Было установлено, что уровень дискретизации 256 является оптимальным значением дискретизации для извлечения функций радиомики.

Ключевые слова: ФДГ ПЭТ/КТ, печень, радиомика, дискретизация.

Контактный автор: Menna Allah Mahmoud, e-mail: m.shehata@liver.menofia.edu.eg

Для цитирования: Mahmoud M.A., Shihab M, Saad SS., Elhussiny F., Houseni M. Влияние дискретизации стандартизированного коэффициента накопления на особенности радиомики опухолей печени с использованием 18FDG-ПЭТ/КТ-сканирования. REJR 2021; 11(3):132-137. DOI: 10.21569/2222-7415-2021-11-3-132-137.

Статья получена: **13.05.21** **Статья принята:** **30.08.21**

Introduction.

Positron emission tomography or "PET" scanning is the most known nuclear medicine test today. Most PET is based on a positron-emitting isotope of fluorine (F-18) that is incorporated into a glucose analog called fluorodeoxyglucose (FDG) as glucose uptake is higher in most cancers, the most used PET technique in oncology is FDG PET [1].

With many types of medical imaging, patients usually undergo a multiplicity imaging scans to correlate anatomic and functional details and make comparison from this different modality. Now a day, hybrid imaging is used which depending on combining two different techniques in one device like PET/CT and PET/MRI and many fusion images techniques were developed to better evaluating to patients diagnosis and treatment[2].

Imaging in cancer treatment and diagnosis has a great role and advantages as noninvasive techniques. Currently with medical imaging revolutions, cancer can be detect at early stages and treatment planning and assessment is possible.

One of the largest limitations to medical imaging in cancer diagnosis is that it depends on the naked eye which cannot cover all areas in the images and may be not accurate. So, radiomics which is a new area depending on extracting more information from medical imaging through high quantitative techniques have been invited for the first time by Lambin et al. 2012 and reviewed the previous works depending on similar ideas like texture analysis [3]

Radiomics showed a promise way to enhance medical diagnosis, However, studies found that radiomics values are interchangeable through many factors like voxel size [4, 5], reconstruction algorithms [6, 7], tumor segmentation methods [8], and gray-level discretization [9].

SUV discretization (i.e. the resampling of image intensity values) is one important methodological aspect.

Discretization reduces the otherwise infinite number of intensity values to a finite range and reduces image noise effectively. The most discretization way is the use of a fixed number (e.g. 8, 16) of distinct resampled values or' bins' to divide the spectrum of the SUV image into equally spaced intervals before measuring textural characteristics. It leads to distinct images with different bin sizes or pressure resolutions,' depending on the SUV set. An alternative discretization approach is to resample the picture SUVs in SUV units with a set bin size e.g. 0.1, 0.5), maintaining a continuous resolution of tumor intensities across all photo [10].

Effect of SUV discretization ton PET-radiomics have been studied in cervical cancer [6], nasopharyngeal carcinoma [8], and non-small cell lung cancer (NSCLC) [9]. But according to our knowledge, this is no work studied effect of SUV discretization on liver cancer which is the aim of this current work.

Materials and methods.

Patients.

A retrospective study included 33 patients with proven liver cancer in type hepatocellular carcinoma HCC (29 males and 4 females) with a

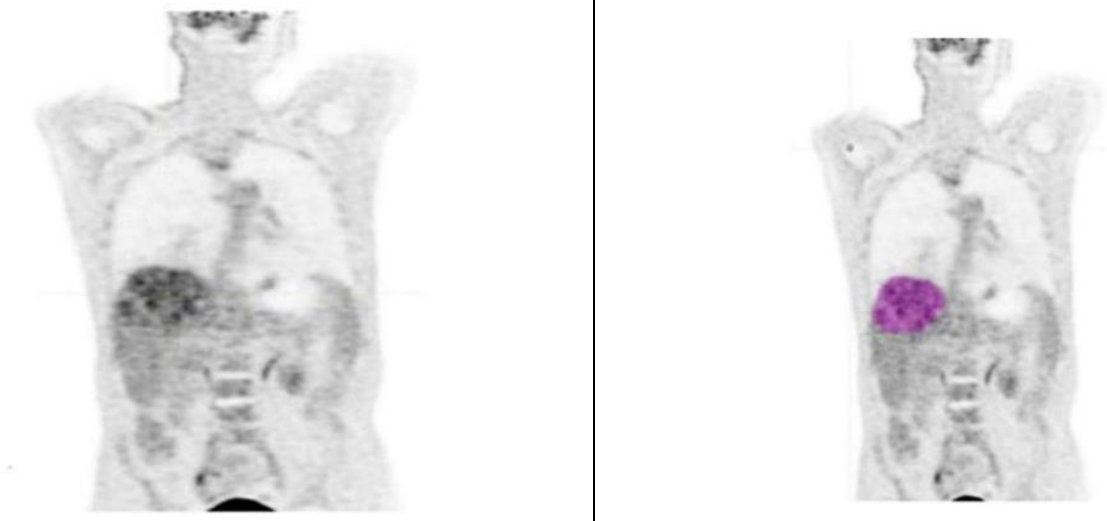

Fig. 1 a (Рис. 1 а)

Fig. 1 b (Рис. 1 б)

Fig. 1. PET scan before (a) and after (b) segmentation.

Patient, male, 74 y.o. HCC.

Рис. 1. ПЭТ-сканирование до (а) и после (б) сегментации.

Пациент, мужчина, 74 года, ГЦК.

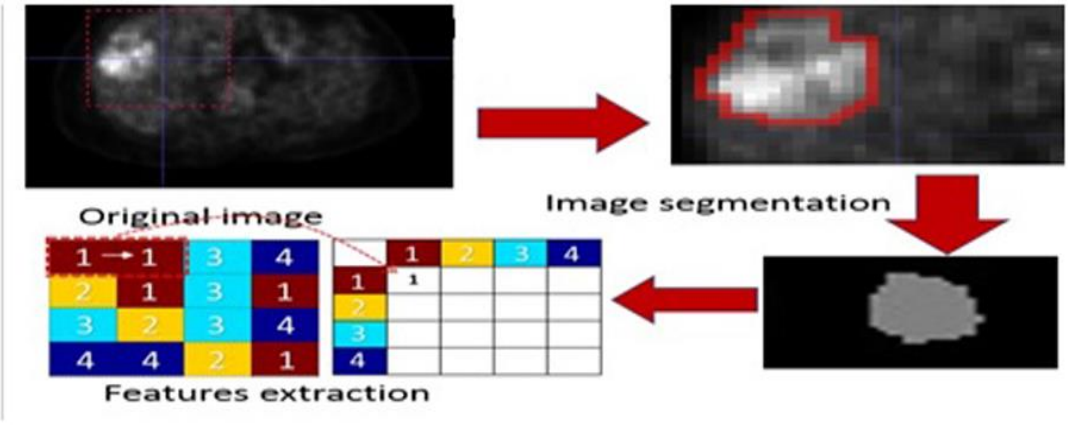

Fig. 2 (Рис. 2)

Fig. 2. The flow work of SUV parameters and radiomics features extraction.

Рис. 2. Изображение потока параметров SUV и выделение особенностей радиомики.

range between 39-77 years. The study was approved the institutional review board (IRB), and informed consent was waived. of Average tumors maximum diameters = 7.85 cm. Part of this patient data set was included in our previous study [13].

Imaging techniques.

The study performed using a PET/CT scanner model Siemens Biograph 128_mCT. The patients were positioned in the PET/CT scanner approximately after injection of FDG intravenously, the patients injected according to their weight by 0.1 mCi or 3.7 MBq for each Kg. A non-contrast CT scan was acquired from the base of the skull to the upper thigh region and used for attenuation correction. Images size was 200x200 pixels and the slice thickness was 1mm.

Image processing and analysis.

The study with performed using a PET/CT scanner model Siemens Biograph 128_mCT. The patients were placed in the PET / CT scanner for approximately 0.1 mCi or 3.7 MBq per kg after

Table№2. F-value as calculated from one way ANOVA test for radiomics value, the blue cells are significantly different values.

Features	F
HISTO_Skewness	2.05577 · 10-7
HISTO_Kurtosis	2.5025 · 10-7
HISTO_Entropy	40.73428
HISTO_Energy	47.58659
GLCM_Homogeneity	93.41577
GLCM_Energy	32.84599
GLCM_Contrast	12.25819
GLCM_Correlation	0.08647
GLCM_Entropy	42.24817
Dissimilarity	34.29993
GLRLM_SRE	94.31666
GLRLM_LRE	51.29019
GLRLM_LGRE	69.79916
GLRLM_HGRE	31.30058
GLRLM_SRLGE	89.96654
GLRLM_SRHGE	30.69235
GLRLM_LRLGE	719.12887
GLRLM_LRHGE	32.62331
GLRLM_GLNU	22.01319
GLRLM_RLNU	9.36432
GLRLM_RP	39.77516
NGLDM_Coarseness	0.00764
NGLDM_Contrast	13.21109
NGLDM_Busyness	19.89503
GLZLM_SZE	101.5103
GLZLM_LZE	12.31562
GLZLM_LGZE	42.40519
GLZLM_HGZE	29.91603
GLZLM_SZLGE	23.44707
GLZLM_SZHGE	22.59416
GLZLM_LZLGE	7.04429
GLZLM_LZHGE	9.41166
GLZLM_GLNU	4.24986
GLZLM_ZLNU	10.22901
GLZLM_ZP	112.85751

injection of FDG intravenously. A non-contrast CT scan from the base of the skull to the upper thigh region was obtained and used for correction of the attenuation. the PET scan segmented directly using a semiautomatic method in LIFEx package version 4.0.0 (https://www.lifexsoft.org) , then 35 radiomics features calculated using LIFEX package. Fig1. Show a case of liver cancer before and after segmentation in LIFEx package.

Radiomics features.

The study used 35 radiomics features included: histogram indices, the gray level co-occurrence matrix (GLCM), the neighborhood gray-level different matrix (NGLDM), the gray-level run length matrix (GLRLM), the gray-level zone length matrix (GLZLM). Fig.2 show the workflow of radiomics extraction in this study. (https://lifexsoft.org/index.php/resources/19-texture/radiomicfeatures?filter_tag [0]=).

Statistical analysis.

Radiomics features has been studied utilizing four discretization intensity values of gray levels, i.e., 32, 64, 128, and 256. One way of variance (ANOVA) used to determine the difference in features through the 4 discretization values.In order to determine the optimum discretization level to extract the radiomics features,a Spearman rank correlation coefficient between radiomics features and tumor parameters (metabolic tumor volume, total lesion glycolysis, Significance value in tests was 0.05,all statistical tests calculated and IBM-SPSS version 1 9.

Results.

Radiomics features has been studied utilizing four discretization intensity values of gray levels, i.e., 32, 64, 128, and 256. One way of variance (ANOVA) used to determine the difference in features through the 4 discretization values as shown in table 1.

According to F-Value determined from ANOVA which is the measurement of the differences of the groups means, four radiomics features only were stable through the different discretization values, where 31 features were statistically different as shown in table 1.

Discussion.

Leijenaar et al. (2015) studied the effect of discretization of FDG-PET/CT lung cancer at values 8, 16, 32, 64 and 128 there results showed that the manner of SUV discretization can affect the interpretation of radiomics features [9].

Crandall et al. (2020) reported that GLCM, and NGLDM radiomic features were consistently stable while gray-level run length matrix (GLRLM) and gray-level zone length matrix (GLZLM) features were highly variable at discretization values 32, 64 and 128 in cervical cancer PET/ CT scan [12].

Fig.3 shows plot of first order features vs.

Table №2. Spearman rank correlation coefficient between radiomics features and tumors parameters (metabolic tumor volume, total lesion glycolysis, and maximum diameter (di). Blue cell are high correlation, green medium, and white are low correlation.

Features/rs	256 di	128 di	64 di	32 di	256 TLG	128 TLG	64 TLG	32 TLG	256 MTV	128 MTV	64 MTV	32MTV
HISTO_Skewness	0.2506	0.2506	0.2506	0.2506	0.5053	0.5053	0.5053	0.5053	0.4271	0.4271	0.4271	0.4271
HISTO_Kurtosis	0.2586	0.2586	0.2586	0.2586	0.1674	0.1674	0.1674	0.1674	0.2213	0.2213	0.2213	0.2213
HISTO_Entropy_Jog10	0.479	0.4805	0.45	0.4873	0.7517	0.7473	0.7463	0.7473	0.633	0.6283	0.627	0.6293
HISTO_Energy	- 0.4552	0.4532	0.4323	- 0.4711	- 0.7447	0.7406	0.7316	0.7356	- 0.6203	0.6163	0.6063	0.6143
GLCM_Homogeneity	- 0.2809	- 0.2824	- 0.2784	. 0.2809	- 0.5826	- 0.5859	- 0.5922	- 0.5826	0.4251	- 0.4295	0.4378	- 0.4251
GLCM_Energy	- 0.4192	-0.439	0.409	- 0.4192	-0.75	0.7356	- 0.7249	0.75	-0.619	0.6023	0.5906	-0.619
GLCM_Contrast	0.3266	0.3224	0.3269	0.3266	0.631	0.6287	0.6287	0.631	0.483	0.4809	0.4773	0.483
GLCM_Correlation	0.6225	0.6366	0.6277	0.6225	0.7807	0.7945	0.7988	0.7807	0.754	0.764	0.7614	0.754
GLCM_Entropy_logid	0.4785	0.4525	0.4323	0.4785	0.8152	0.7584	0.7393	0.8152	0.6999	0.6327	0.6096	0.6999
Dissimilarity	0.3174	0.3098	0.3145	0.3174	0.6257	0.6166	0.612	0.6257	0.4773	0.4679	0.4766	0.4773
GLRLM_SRE	0.0258	0.0855	0.1169	0.0258	0.2821	0.3376	0.372	0.2821	0.1116	0.1651	0.2012	0.1116
GLRLM_LRE	0.0549	0.0468	0.0875	0.0549	0.1176	0.2426	0.3011	0.1176	-0.171	0.0695	-0.131	0.0471
GLRLM_LGRE	-0.04	-0.05	-0.12	-0.040	-0.294	0.321	0.398	-0.294	-0.171	-0.191	-0.270	- 0.1715
GLRLM_HGRE	0.3353	0.3286	0.346	0.3353	0.6761	0.6731	0.6862	0.6761	0.5261	0.5221	0.5394	0.5261
GLRLM_SRLGE	-0.042	-0.086	-0.152	-0.04	-0.308	-0.382	-0.449	-0.308	-0.185	-0.256	-0.318	-0.185
GLRLM_SRHGE	0.3353	0.3353	0.3314	0.3353	0.6631	0.6631	0.6578	0.6631	0.5127	0.5127	0.5124	0.5127
GLRLM_LRLGE	-0.014	-0.019	-0.008	-0.014	-0.231	-0.236	-0.209	-0.231	-0.104	0.104	-0.074	-0.104
GLRLM_LRHGE	0.3649	0.3741	0.3883	0.3649	0.7189	0.7333	0.7624	0.7189	0.5735	0.5922	0.638	0.5735
GLRLM_GLNU	0.6717	0.6829	0.6943	0.6717	0.7627	0.7797	0.8185	0.7627	0.8506	0.8643	0.893	0.8506
GLRLM_RLNU	0.7341	0.7302	0.7143	0.7341	0.9886	0.9916	0.9947	0.9886	0.9853	0.9823	0.9733	0.9853
GLRLM_RP	0.0104	0.0897	0.1074	0.0104	0.243	0.3342	0.3603	0.243	0.0665	0.1578	0.1852	0.0665
NGLDM_Coarseness	0.7153	0.7137	0.711	0.7153	0.9572	0.9539	0.9489	- 0.9572	- 0.9676	- 0.9682	0.9652	- 0.9676
NGLDM_Contrast	0.0736	0.0875	0.0054	0.0736	0.2911	0.3178	0.3132	0.2911	0.1283	0.1581	0.0896	0.1283
NGLDM_Busyness	0.2561	0.6283	0.3418	0.2561	0.2503	0.3359	0.3506	0.2503	0.3981	0.4749	0.4676	0.3981
GLZLM_SZE	0.123	0.2744	0.3018	0.123	0.3138	0.4736	0.381	0.3138	0.1678	0.3483	0.2811	0.1678
GLZLM_LZE	0.1782	0.0974	0.1057	0.1782	0.0047	. 0.1233	. 0.0531	0.0047	0.1681	0.0652	0.1407	0.1681
GLZLM_LGZE	-0.225	-0.3	-0.311	-0.225	0.5521	- 0.6173	0.5983	0.5521	0.3497	0.485	0.5043	- 0.4104
GLZLM_HGZE	0.3483	0.3752	0.4122	0.3483	0.6822	0.7126	0.7256	0.6822	0.5368	0.5752	0.6243	0.5368
GLZLM_SZLGE	- 0.2928	0.2792	0.3756	. 0.2928	- 0.5993	- 0.6056	- 0.6604	- 0.5993	0.4973	0.507	0.6233	0.4973
GLZLM_SZHGE	0.314	0.3644	0.4042	0.314	0.64	0.6908	0.6895	0.64	0.4903	0.5505	0.5929	0.4903
GLZLM_LZLGE	0.1191	0.1593	0.191	0.1191	0.0077	0.004	0.0468	0.0077	0.1521	0.1721	0.2176	0.1521
GLZLM_LZHGE	0.305	0.2387	0.1793	0.305	0.382	0.1123	0.1116	0.382	0.4459	0.246	0.2654	0.4459
GLZLM_GLNU	0.675	0.7025	0.659	0.675	0.8924	0.9709	0.9773	0.8924	0.9365	0.9619	0.9181	0.9365
GLZLM_ZLNU	0.6864	0.6695	0.6412	0.6864	0.9749	0.9529	0.9452	0.9749	0.9198	0.883	0.859	0.9198
GLZLM_ZP	0.1074	0.1509	0.1273	0.1074	0.3406	0.3924	0.3686	0.3406	0.1708	0.2226	0.1888	0.1708

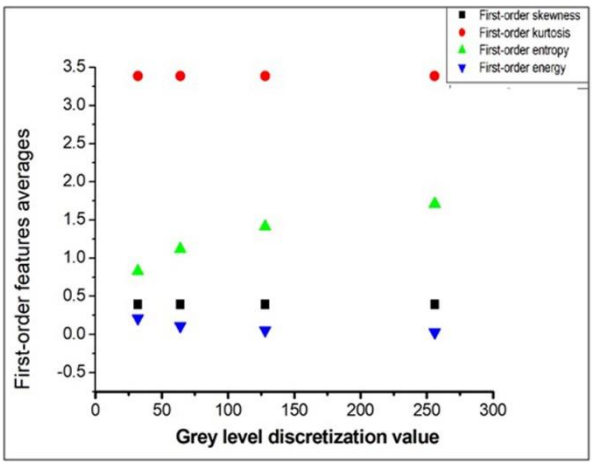

Fig. 3 (Рис. 3)

Fig. 3. The correlation of Grey level discretization value with first order radiomics features.

Рис. 3. Корреляция между значениями дискретизации уровня серого с особенностями радиомики.

the discretization value, the first order skewness and kurtosis were stable through the different discretization values where first order energy and entropy were variables.

In our previous work we studied the correlation of radiomics features in liver cancer FDG/PET with tumor characteristics in both three dimensional and two dimensional mode (3D and 2D) [13] so in this work we extended our work to study correlation between radiomics features and tumor characteristics at different discretization values.

Spearman rank correlation coefficient between radiomics features and tumor parameters (metabolic tumor volume, total lesion glycolysis, and maximum diameter) were determined as shown in table 2. All features were variable expect first order skewness and kurtosis were found to be statistically stable among the different discretization values. The highest correlation between the tumor characteristics and occurred with discretization at value = 256, the highest features were GLRLM_RLNU (Run Length Non-Uniformity) and NGLDM_Coarseness. Where the tumor kurtosis and GLZLM_LZE (Long-Zone Emphasis) showed a minimum correlation.

Conclusion.

When different PET discretization values applied to radiomics features of HCC PET images most features are variable, the highest correlation between the tumor characteristics occurred with discretization value 256.

References:

1. Bradley W.G. Medical Imaging History. Proc. Am. Philos. Soc., 2015. 152 (3): 349–361.

2. O'Connor M.K., Kemp B.J. Single-Photon Emission Computed Tomography/Computed Tomography: Basic Instrumentation and Innovations. Semin. Nucl. Med., 2006. 36 (4): 258–266.

3. Lambin P., Rios-velazquez E., Leijenaar R. Radiomics: Extracting more information from medical images using advanced feature analysis. Eur. J. Cancer, 2012. 48 (4): 441–446.

4. Shafiq-Ul-Hassan M., Zhang G.G., Latifi K., Ullah G., Hunt D.C., Balagurunathan Y., Abdalah M.A., Schabath M.B., Goldgof D.G., Mackin D., Court L.E., Gillies R.J., Moros E.G. Intrinsic dependencies of CT radiomic features on voxel size and number of gray levels. Med. Phys., 2017. 44 (3): 1050–1062.

5. Shafiq-Ul-Hassan M., Latifi K., Zhang G., Ullah G., Gillies R., Moros E. Voxel size and gray level normalization of CT radiomic features in lung cancer. Sci. Rep., 2018. 8 (1): 1–9.

6. Altazi B.A., Zhang G.G., Fernandez D.C., Montejo M.E., Hunt D., Werner J., Biagioli M.C., Moros E.G. Reproducibility of F18-FDG PET radiomic features for different cervical tumor segmentation methods, gray-level discretization, and reconstruction algorithms. J. Appl. Clin. Med. Phys., 2017. 18 (6): 32–48.

7. Van Velden F.H.P., Kramer G.M., Frings V., Nissen I.A., Mulder E.R., de Langen A.J., Hoekstra O.S., Smit E.F., Boellaard R. Repeatability of Radiomic Features in Non-Small-Cell Lung Cancer [18F]FDG-PET/CT Studies: Impact of Reconstruction and Delineation. Mol. Imaging Biol., 2016. 18 (5): 788–795.

8. Lu L., Lv W., Jiang J., Ma J., Feng Q., Rahmim A., Chen W. Robustness of Radiomic Features in [11C] Choline and [18F] FDG PET/CT Imaging of Nasopharyngeal Carcinoma: Impact of Segmentation and Discretization. Mol. Imaging Biol., 2016. 18 (6): 935–945.

9. Leijenaar R.T.H., Nalbantov G., Carvalho S., Van Elmpt W.J.C., Troost E.G.C., Boellaard R., Aerts H.J.W.L., Gillies R.J., Lambin P. The effect of SUV discretization in quantitative FDG-PET Radiomics: The need for standardized methodology in tumor texture analysis. Sci. Rep., 2015. 5.

10. Brooks F.J., Grigsby P.W. The Effect of Small Tumor Volumes on Studies of Intratumoral Heterogeneity of Tracer Uptake. J. Nucl. Med., 2013. 55 (1): 37–42.

11. Mahmoud M.A., Shihab M., Saad S.S., Elhussiny F., Houseni M. Imaging differentiation of malignant hepatic tumors: radiomics and metabolic features of 18F-FDG PET/CT. REJR, 2021. 11(2): 165-170. DOI: 10.21569/2222-7415-2021-11-2-165-170.

12. Crandall J.P., Fraum T.J., Lee M., Jiang L., Grigsby P.W., Wahl R.L. Repeatability of 18 F-FDG PET Radiomic Features in Cervical Cancer. J. Nucl. Med. in press jnumed. 2020. 120, 247999.

13. Houseni M., Mahmoud M.A., Saad S., ElHussiny F, M.S. Advanced Intra-tumoral Structural Characterization of Hepatocellular carcinoma utilizing FDG-PET/CT: Comparative study of Radiomics and Metabolic features in 3D and 2D. polish J. Radiol. 2021. 86: 64-73.

ОРИГИНАЛЬНАЯ СТАТЬЯ

THE ROLE OF APPARENT DIFFUSION COEFFICIENT VALUE IN DIFFERENTIATING BENIGN FROM MALIGNANT SOFT TISSUE MASSES

Tara Farooq Kareem[1], Sanaa Jawad Kadhim[2], Manwar Al-Naqqash[3]

1 - Radiology Department, Oncology Teaching Hospital, Baghdad Medical City Complex.
2 - Al-Mahmoudia General Hospital, Baghdad Al-Karkh Health Directorate.
3 - Department of Surgery, College of Medicine, University of Baghdad. Baghdad, Iraq.

Background. Soft tissue masses are frequently referred for imaging assessment. Magnetic resonance imaging (MRI) is the technique of choice for detection of these masses and local staging of the malignant one.

Purpose. The study is aimed to measure the apparent diffusion coefficient (ADC) values of different soft tissue masses and determine the cut-off value that can be helpful in differentiating between the benign and malignant histological types.

Materials and methods. A prospective study was conducted in the Radiology Department of the Oncology Teaching Hospital. A total of 37 cases enrolled during the period from 12th July 2019 to 20th February 2020. Diffusion weighted images (DWI) were performed for all cases. The mean ADC value for the enhancing component of each mass was measured on the generated ADC map done at high b-value of 800 sec/mm2.

Results. The benign soft tissue masses were recorded in 15 (40.5%), while malignant masses found in 22 (59.5%) of patients. The greatest ADC values (mean±SD) measured for the benign masses was (1.97 x10-3 mm2/s ±0.39) for hemangiomas. While the greatest ADC value results for the malignant masses was for myxoid liposarcoma (2.11 x10-3 mm2/s ±0.45). The lowest ADC values were observed in hematological tumors. In a selected group of masses which their enhancing componenet expressed low signal or intermediate hyperintense signal in T2-WI (n=26), the mean ADC value for the malignant masses (n=18) was lower than the mean ADC value of benign (n=8) (0.863±0.28 vs. 1.675±0.39), with statistically significant association (P-value=0.002) and the ADC cut-off value of 1.42 x10-3 mm2/s gives a high sensitivity of 94.44%, a high specificity of 87.5%, and accuracy of 92.31% for differentiating malignant from benign masses which was statistically significant (P-value <0.000).

Conclusions. In a selected group of soft tissue masses which their enhancing componenet express low or intermediate hyperintense signal in T2-WI, the mean ADC value was lower in malignant soft tissue masses than that in benign masses with a cut off value of 1.42 x10-3 mm2/s gives a high sensitivity and a high specificity.

Keywords: soft tissue masses, MRI-DWI, ADC values.

Corresponding author: Manwar Al-Naqqash, e-mail: abudallaham@gmail.com

For citation: Tara Farooq Kareem, Sanaa Jawad Kadhim, Manwar Al-Naqqash. *The role of apparent diffusion coefficient value in differentiating benign from malignant soft tissue masses. REJR 2021; 11(3):138-150. DOI: 10.21569/2222-7415-2021-11-3-138-150.*

.

Received: **02.04.21** **Accepted:** **30.08.21**

РОЛЬ ИЗМЕРЯЕМОГО КОЭФФИЦИЕНТА ДИФФУЗИИ В ДИФФЕРЕНЦИАЛЬНОЙ ДИАГНОСТИКЕ ДОБРОКАЧЕСТВЕННЫХ И ЗЛОКАЧЕСТВЕННЫХ ОБРАЗОВАНИЙ МЯГКИХ ТКАНЕЙ

Тара Фарук Карим[1], Сана Джавад Кадхим[2], Манвар ан-Наккаш[3]

1 – Отделение лучевой диагностики, Онкологическая больница, Медицинский Городской Комплекс Багдада.
2 – Главный госпиталь Al-Mahmoudia, Управление здравоохранения Багдада Аль-Карха.
3 – Хирургическое отделение Медицинского колледжа Багдадского университета. Багдад, Ирак.

Образования мягких тканей часто обследуют с применением методов лучевой диагностики. Магнитно-резонансная томография (MRI) является методом выбора для выявления образований мягких тканей и локального определения стадии злокачественного процесса.

Цель исследования. Определение значений измеряемого коэффициента диффузии (ADC) различных образований мягких тканей и определение порогового значения, которое может быть полезно при дифференциальной диагностике доброкачественных и злокачественных гистологических типов.

Материалы и методы. Проспективное исследование было проведено в отделении лучевой диагностики онкологической больницы. Всего за период с 12 июля 2019 г. по 20 февраля 2020 г. было зарегистрировано 37 пациентов. Для всех случаев были выполнены диффузно-взвешенные изображения. Среднее значение ADC для контрастного компонента каждого образования было измерено на сгенерированной карте ADC, выполненной при высоком значении b-value 800 с/мм2.

Результаты. Доброкачественные образования мягких тканей были зарегистрированы у 15 (40,5%), злокачественные – у 22 (59,5%) пациентов. Наибольшие значения ADC (среднее ± стандартное отклонение), измеренные для доброкачественных образований, составили (1,97x10-3 мм2/с ± 0,39) для гемангиом. В то время как самые высокие результаты значения ADC для злокачественных образований были для миксоидной липосаркомы (2,11x10-3 мм2/с ± 0,45). Самые низкие значения ADC наблюдались в гематологических опухолях. В выбранной группе опухолей, контрастный компонент которых выражает низкий сигнал или промежуточный гиперинтенсивный сигнал в T2-WI (n=26), среднее значение ADC для злокачественных образований (n=18) было ниже, чем среднее значение ADC для доброкачественных (n=8) (0,863 ± 0,28 против 1,675 ± 0,39), со статистически значимой зависимостью (значение P=0,002) и пороговым значением ADC 1,42x10-3 мм2/с, дает высокую чувствительность 94,44%, высокую специфичность 87,5% и точность 92,31% для дифференциации злокачественных образований от доброкачественных, что было статистически значимым (значение P <0,000).

Выводы. В выбранной группе образований мягких тканей, контрастный компонент которых выражает низкий или промежуточный гиперинтенсивный сигнал в T2-WI, среднее значение ADC было ниже в злокачественных образованиях мягких тканей, чем в доброкачественных образованиях с пороговым значением 1,42x10-3 мм2/s, дает высокую чувствительность и высокую специфичность.

Ключевые слова: образования мягких тканей, MRI-DWI, значения ADC.

Контактный автор: Манвар Аль-Наккаш, e-mail: abudallaham@gmail.com

Для цитирования: Тара Фарук Карим, Сана Джавад Кадхим, Манвар ан-Наккаш. Роль измеряемого коэффициента диффузии в дифференциальной диагностике доброкачественных и злокачественных образований мягких тканей. REJR 2021; 11(3):138-150. DOI: 10.21569/2222-7415-2021-11-3-138-150.

Статья получена: **02.04.21** **Статья принята:** **30.08.21**

Introduction.

Soft tissue tumours may be benign, malignant or non-neoplastic [1]. MRI is the technique of choice for local staging of a soft tissue masses, especially if it is in a deep location where ultrasonography unable to assess masses extent and relations. It is sensitive, can be tissue-specific and allow assessment of most masses [2]. MR imaging is well suited the staging, preoperative planning, postsurgical evaluation, and post-therapy surveillance of soft tissue masses [3].

DWI is an MR technique that is sensitive to the random motion of water. Enhancement identifies areas of inflammatory post-surgical change as well as recurrence of disease [4].

The diffusion constant in biological tissues can be measured by repeated scanning with different b values but identical parameters, in particular unchanged gradient direction. Observed diffusion constants are indicated like Apparent Diffusion Coefficents (ADCs) to differentiate them from the constant of unrestricted diffusion in pure water [4]. Using ADCs the so called ADC maps can be built: a grey scale represents the mean ADC of the corresponding voxel. It is important to note that an area of viable tumor bright on a DWI image will be dark on the corresponding ADC map [5, 6]. Diffusion of water is in fact more restricted in tumors than in normal tissues and this on DWI is seen as a high signal intensity in viable tumors. DWI and ADC maps provide qualitative and quantitative information about tissue cellularity and cell integrity. Potentially this is helpful in identifying not only benign from malignant lesions but also in revealing necrotic tumors and peri tumoral edemas from residual viable tumors underscoring the efficacy of tumor response to therapy [4, 7-9].

Materials and methods.

Study design and setting.

A comparison study was conducted in the Radiology Department of the Oncology Teaching Hospital. A total 37 soft tissue masses were studied. The study sample consisted of 12 male and 25 female.

Exclusion Criteria.

We excluded patients with masses that showed no enhancement (as lipomas and a case of an intramuscular hydatid cyst) or just smooth enhancing rim with no obvious enhancing solid component (as cases of hematoma and abscesses), (as the ADC value used in our research was measured for the enhancing solid component), and pediatrics age groups.

MRI protocols.

MRI examination was performed utilizing the 1.5 Tesla Siemens system (Magnetom Aera; Siemens Healthineers, Erlangen, Germany). The protocol applied in our examined patients included the routine sequences for studying soft tissue masses [T1-WI, T2-WI and T2-fat suppression, T1-fat suppression following IV contrast injection (gadolinium) at a dose of 0.1 mmol/kg]. axial and sagittal/or coronal images were taken according to the site of the mass.

Diffusion weighted images (DWI) were performed for all the included cases before giving IV contrast using single shot echo planer imaging sequence EPI in axial plane. The parameters were: TR=5580 ms, TE=75 ms, slice thickness=4 mm, b values (50, 400, and 800 s/mm2). All diffusion images and conventional images were obtained at the same slice locations.

ADC measurement.

The mean ADC value for the enhancing component of each soft tissue mass was measured on the generated ADC map done at high b-value of 800 mm /sec2. The ADC value was measured by applying region of interest (ROI) on the solid part of the tumor avoiding any area of necrotic, cystic or hemorrhagic changes and encircling in the most prominent restrictive diffusion (most hypo intense area seen in the diffusion weighted image). Three ROIs were applied for each tumor (the average area of each ROI was about 0.50-1 cm2 as circular area) and the mean of the ADC values was calculated.

Ethical considerations.

Written informed consent was obtained from the patients for participating in this study. The study conforms to the 1995 Helsinki declaration and was approved by The Medical Ethical Committee of College of Medicine/Baghdad University.

Statistical analysis.

Statistical package for social science (SPSS statistics for windows, version 11.0, Chicago: SPSS, Inc.) software version 20 was used. Results were described in the form of frequencies and percentage distribution for qualitative data and (mean, SE of mean and standard deviation) calculation for quantitative data. Paired samples T test was used to estimated differences in quantitative variables. The area under a receiver operating characteristic (ROC) curve and identify a cut off value to diagnose malignancy was used to evaluated the diagnostic performance of DW-MRI against the pathology findings. Based on the cut off value, a 2×2 contingency table was constructed and the sensitivity, specificity, PPV, NPP, likelihood ratios and Youden's index. A one-sided P value of 0.05 or less was considered statistically significant.

Results.

General demographic and Soft tissue masses.

The most commonly recorded age group was that between 21-30 and 51-60 years as 8 (21.6%). The mean age was 38.39±16.59 years. Regarding

Table №1. Patients demographic distribution of this study (n=37).

Characteristics		No.	%
Age (years)	11-20	7	18.9
	21-30	8	21.6
	31-40	5	13.5
	41-50	7	18.9
	51-60	8	21.6
	>60	2	5.4
Gender	M	12	32.4
	F	25	67.6
Sites	Trunk	7	18.9
	Head and neck	7	18.9
	Lower limbs	20	54
	Upper limbs	3	8.1
Sizes	<5 cm	8	21.6
	≥5 cm	29	78.4
Types	Benign	15	40.5
	Malignant	22	59.5

gender, 12 (32.4%) were male, and 25 (67.6%) of patients were female (Table 1).

The majority was on the lower limbs as 20 (54%). Those with tumor mass size below 5 cm were 8 (21.6%). The mean mass size was 10.2±6.43 cm, with median size reached to 8.8 cm. The smallest tumor was 2.2 cm, while the largest size was 30 cm. Benign STTs were detected in 15 (40.5%) patients, while malignant tumors were found in 22 (59.5%) of patients (Table 1) (Fig. 1).

Apparent diffusion coefficient (ADC) values.

The ADC values (mean±SD) for the 15 benign soft tissue masses were: (1.97 x10-3 mm2/s ±0.39) for six cases of hemangiomas which was the greatest ADC value measured, (1.62 x10-3 mm2/s ±0.256) for five cases of benign neurogenic tumors (no myxoid component), (1.54 x10-3 mm2/s ±0.014) for two cases of fibromatosis, (2.4 x10-3 mm2/s) for one case of intramuscular myxoma and (2.2 x10-3 mm2/s) for myxoid neurofibroma, as shown in Table 2 (Fig. 2).

The ADC value results (mean±SD) for the 22 malignant masses were as followed: four masses of myxoid liposarcoma (2.11 x10-3 mm2/s ±0.45), three masses of malignant peripheral nerve sheath tumor (1.23 x10-3 mm2/s ±0.26), and two masses for each of Ewing sarcoma (0.87 x10-3 mm2/s ±0.007), pleomorphic sarcoma (0.97 x10-3 mm2/s ±0.15) and NHL (0.545 x10-3 mm2/s ±0.035). As a results, the lowest ADC values were observed in hematological tumors (two cases of NHL, one case of extramedullary plasmacytoma and one case of myeloid sarcoma), whereas the greatest ADC values were observed in malignant liposarcomas, as shown in Table 2 (Fig. 3).

Generally, the mean of ADC value was higher in benign soft tissue masses than that in malignant masses (1.84±0.37 vs. 1.09±0.58) and it was strongly statistically significant difference (P-value <0.000), as shown in Table 3 (Fig. 4).

In particular, we subdivided the masses into two groups according to the signal intensity of the enhancing components in T2-WI into:

a. Very hyperintense signal in T2-WI (11/37) which were either tumors of myxoid component ((4/11) myxoid liposarcomas, and (1/11) benign intramuscular myxoma) or hemangiomas (6/11).

b. Hypointense signal and intermediate hyperintense signal in T2-WI (26/37 cases).

In this study, the mean ADC value for the malignant masses with the very hyperintense signal of the enhancing part in T2-WI (n=4) was higher than mean of benign (n=7), (2.11±0.45 vs. 2.03±0.39), with no significant association (P-value=0.49). However, the mean ADC value for the malignant masses which their enhancing part showed hypointense or intermediately hyperintense signal in T2-WI (n=18) was lower than the mean of benign (n=8) (0.863±0.28 vs. 1.675±0.39), with statistically significant association (P-value=0.002), as shown in Table 4.

The ADC value accuracy in the diagnosis of soft tissue masses.

The diagnostic achievement of DW-MRI versus the pathology results was determined by using the area under a receiver operating characteristic (ROC) curve to the identify a cut off value for ADC to differentiate malignant from benign soft tissue masses. In DW-MRI images, the ADC cut

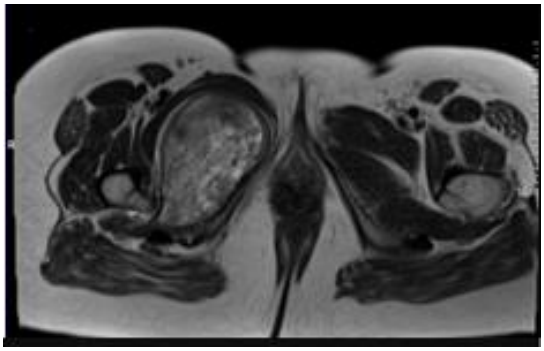

Fig. 1 a (Рис. 1 а)

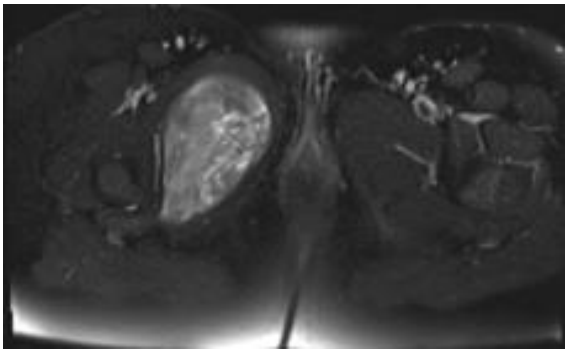

Fig. 1 b (Рис. 1 б)

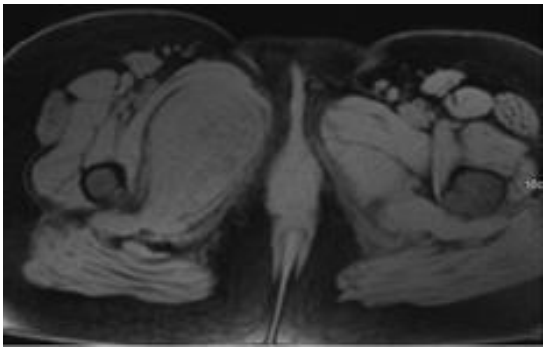

Fig. 1 c (Рис. 1 в)

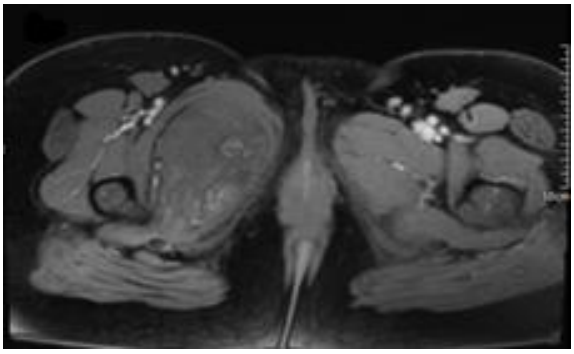

Fig. 1 d (Рис. 1 г)

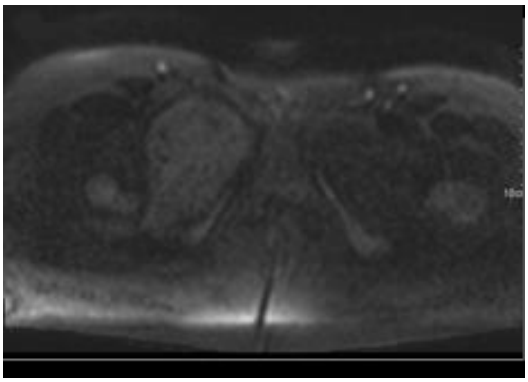

Fig. 1 e (Рис. 1 д)

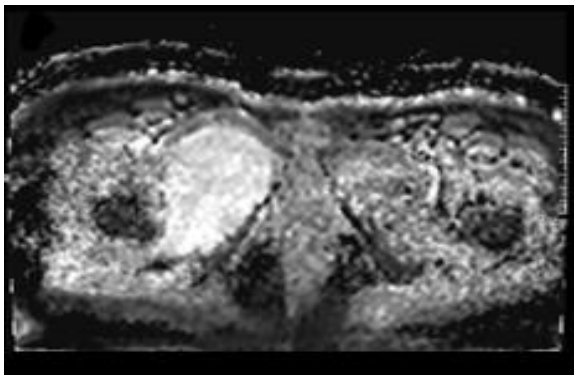

Fig. 1 f (Рис. 1 е)

Fig. 1. MRI, transverse view. a – T2-WI, b – T2 fat suppression, c, d – T1 fat suppression before and after IV contrast, e – DWI at 800, b, f – ADC.

A case of benign neurofibroma. Axial MRI images revealed a deep soft tissue mass at the Rt thigh with fat split sign with the ADC value measured (2.2 x10-3 mm2/sec).

Рис. 1. МРТ, аксиальная плоскость. а – Т2-ВИ, б - Т2 с подавлением сигнала от жира, в, г – Т1 с подавлением сигнала от жира до и после внутривенного контрастирования, д – DWI при 800, б, е – ADC.

Доброкачественная нейрофиброма. Аксиальные МРТ-изображения выявили глубокую массу мягких тканей в области правого бедра со знаком расщепления жира с измеренным значением ADC (2,2 х 10-3 мм2 / сек).

Table №2. ADC values for Benign (n=15) and Malignant (n=22) STTs.

STTs		ADC (× 10^{-3} mm^2/s) mean±SD
Benign (n=15)	Hemangioma (n=6)	1.97±0.39
	Benign neurogenic tumors (no myxoid component) (n=5)	1.62±0.256
	Fibromatosis (n=2)	1.54±0.014
	Intramuscular myxoma	2.4
	Myxoid neurofibroma	2.2
Malignant (n=22)	Ewing sarcoma (n=2)	0.865±0.007
	NHL (n=2)	0.55±000
	Myxoid liposarcoma (n=4)	2.11±0.45
	Malignant peripheral nerve sheath tumor (n=3)	1.23±0.26
	Pleomorphic sarcoma (n=2)	0.965±0.15
	Malignant fibrous histiocytoma	0.78
	Myeloid sarcoma	0.48
	Extra axial osteogenic sarcoma	0.76
	Lieomyosarcoma	0.75
	Extramedullary plasmacytoma	0.54
	Liposarcoma(non myxoid type)	1.35
	Dermatofibrosarcoma protuberance	0.92
	Fibrosarcoma	0.84
	Metastatic adenocarcinoma	0.68

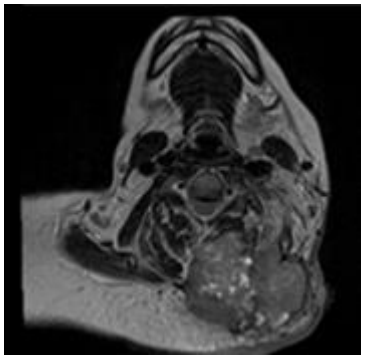

Fig. 2 a (Рис. 2 а)

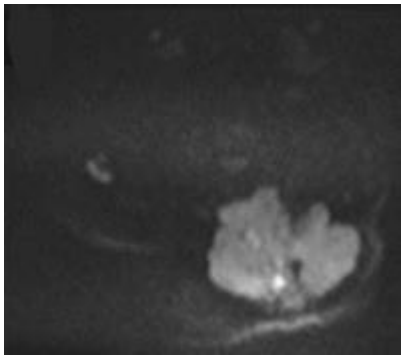

Fig. 2 b (Рис. 2 б)

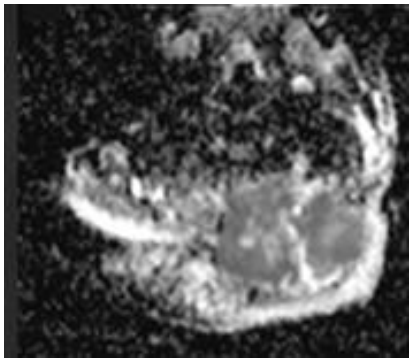

Fig. 2 c (Рис. 2 в)

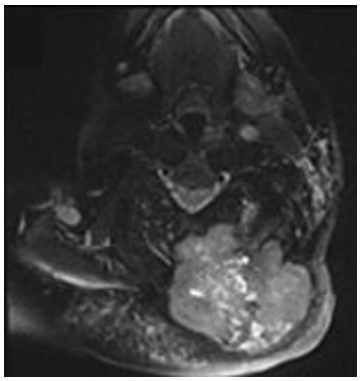

Fig. 2 d (Рис. 2 г)

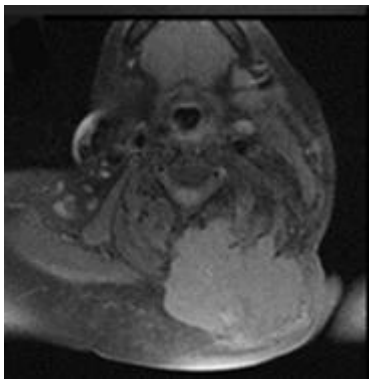

Fig. 2 e (Рис. 2 д)

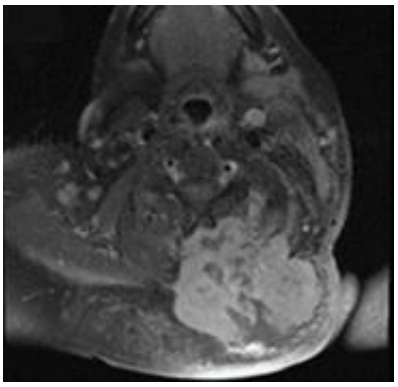

Fig. 2 f (Рис. 2 е)

Fig. 2. MRI, transverse view. a – T2-WI, b – DWI at 800, b, c – ADC, d – T2 fat suppression, e – T1 fat suppression pre contrast, f – T1 fat suppression post contrast.

A case of histopathologically proven soft tissue Ewing sarcoma. Axial MRI images revealed a deep soft tissue mass invading the Lt paraspinal muscles, with the enhancing compoennet express intermediate hyperintense signal in T2-WI and shows restricted diffusion with the ADC value measured (0.78 x10-3 mm2/sec).

Рис. 2. МРТ, аксиальная плоскость. а – Т2-ВИ, б - DWI при 800, б, в – ADC, г – Т2 с подавлением сигнала от жира, д – Т1 с подавлением сигнала от жира до внутривенного контрастирования, е – Т1 с подавлением сигнала от жира после внутривенного контрастирования.

Случай гистопатологически подтвержденной саркомы Юинга мягких тканей. Аксиальные изображения МРТ выявили образование мягких тканей, глубоко проникающее в параспинальные мышцы Lt, при этом контрастный компонент выражает промежуточный гиперинтенсивный сигнал в T2-WI и показывает ограниченную диффузию с измеренным значением ADC (0,78x10-3 мм2 сек).

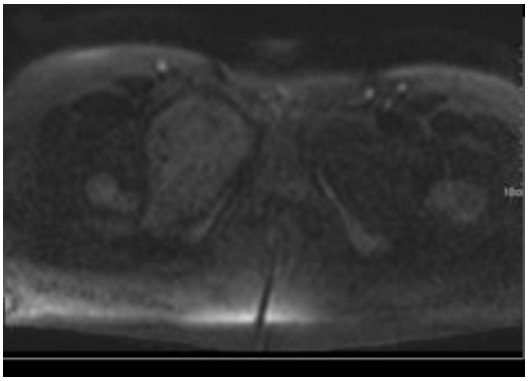

Fig. 3 a (Рис. 3 а)

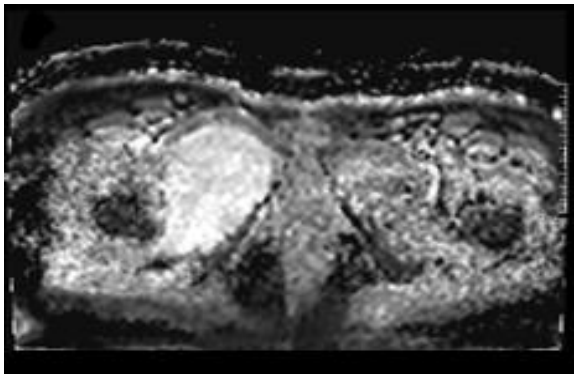

Fig. 3 b (Рис. 3 б)

Fig. 3. MRI, axial view, leg. a – DWI, b – ADC map.

A case of extra-medullary plasmacytoma. Examination revealed a deep soft tissue mass within the calf muscle with restricted diffusion and ADC value of (0.54 x10-3 mm2/sec).

Рис. 3. МРТ, аксиальная плоскость, нога. а – DWI, б – ADC карта.

Случай экстрамедуллярной плазмоцитомы. Обследование выявило образование мягких тканей, глубоко проникающие в икроножную мышцу с ограниченной диффузией и значением ADC (0,54x10-3 мм2/сек).

Table №3. ADC values analysis between Malignant and Benign soft tissue masses (n=37).

Findings		Malignant (n=22)	Benign (n=15)
		No. (%)	
ADC values ($x10^{-3}mm^2/s$)	0-0.5	1 (4.5)	0
	0.51-1	13 (58.5)	0
	1.1-1.5	5 (22.5)	4 (26.7)
	1.51-2	0	8 (53.3)
	2.1-2.5	3 (13.5)	3 (20)
Mean±SD		1.09±0.58	1.84±0.37
Median		0.86	1.8
Minimum		0.48	1.3
Maximum		2.48	2.45
SE of mean		0.124	0.097
Paired T-test= 6.031, 95%CI= 1.211-5.756, *P*-value <0.000			

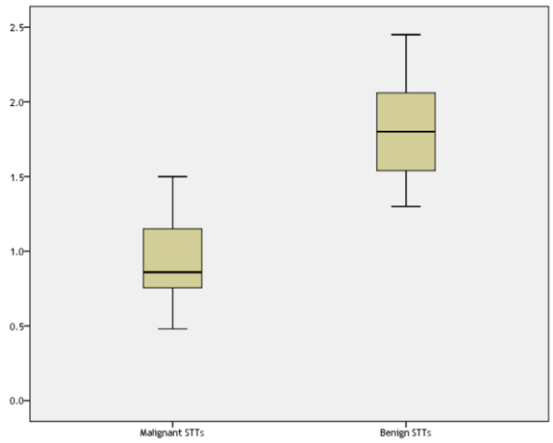

Fig. 4 (Рис. 4)

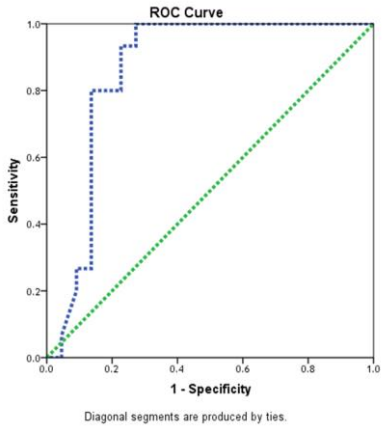

Fig. 5 (Рис. 5)

Fig. 4. Diagram.

Box plot of ADC values for malignant and benign STTs of the study.

Рис. 4. Схема.

Ящичная диаграмма значений ADC для злокачественных и доброкачественных STTs в исследовании.

Fig. 5. Diagram.

ROC curve for the ADC values of soft tissue tumors to predict malignant masses.

Рис. 5. Схема.

Кривая ROC для значений ADC опухолей мягких тканей для прогнозирования злокачественных образований.

Table №4. ADC values (x10-3mm2/s) analysis between malignant (n=22) and benign (n=15) soft tissue masses according to the signal intensities of the enhancing solid component in T2-WI.

MRI T2-W1 signals intensity of the enhancing component	ADC of Malignant mean±SD (Cut off value)	ADC of Benign mean±SD	*P*-value*
Very hyperintense (n=4+7)	2.11±0.45 (3.01)	2.03±0.39	0.784 (0.49)
Intermediate hyperintense (n=18+8)	0.863±0.28 (1.423)	1.675±0.39	-4.83 (0.002)

*Paired T test

Table №5. Diagnostic MRI accuracy regarding the ADC values in ST masses regardless the signal intensity of the enhancing components in T2WI.

Findings		**Malignant (n=22)**	**Benign (n=15)**
		No.	
ADC cut off values ($x10^{-3}$ mm^2/s)	≤ 2.25	20	12
	> 2.25	2	3
Sensitivity		90.91%	
Specificity		20%	
Positive Predictive Value		62.5%	
Negative Predictive Value		60%	
Accuracy		62.16%	
Youden's index		0.11	
Area under curve		0.861	
Standard error of mean		0.066	
95% CI		0.731-0.99	
P-value <0.000			

Table №6. Diagnostic MRI accuracy of the ADC values of ST masses which their enhancing componenet showed hypointense or intermediate hyperintense signal in T2-WI.

Findings		Malignant (n=18)	Benign (n=8)
		No.	
ADC cut off values ($x10^{-3}mm^2/s$)	≤ 1.423	17	1
	> 1.423	1	7
Sensitivity		94.44%	
Specificity		87.5%	
Positive Predictive Value		94.44%	
Negative Predictive Value		87.5%	
Accuracy		92.31%	
Youden's index		0.82	
Area under curve		0.979	
Standard error of mean		0.023	
95% CI		0.935-1	
P-value <0.000			

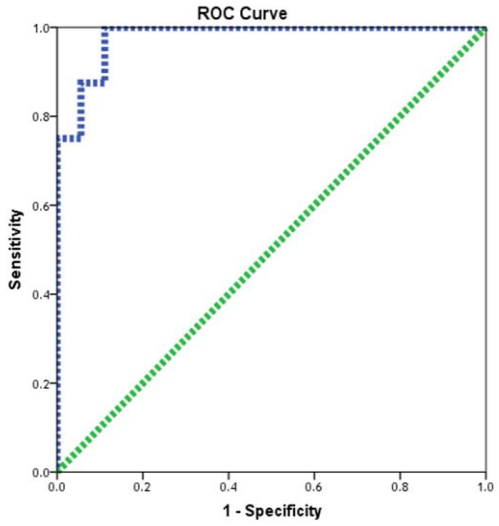

Fig. 2 (Рис. 2)

Fig. 2. Diagram.

ROC curve for the ADC values the enhancing part of the soft tissue masses with hypointense or intermediate hyperintense signal in T2WI to predict malignancy.

Рис. 2. Схема.

Кривая ROC для ADC оценивает усиливающийся компонент образований мягких тканей с гипоинтенсивным или промежуточным гиперинтенсивным сигналом в Т2-ВИ для прогнозирования злокачественности.

off value was ≤2.25x10-3 mm2/s for malignant STTs as whole, with a high sensitivity of 90.91%, a low specificity of 20%, PPV was 62.5%, and NPV was 60%. Accuracy was 62.16%, the Youden's index was calculated 0.11, which indicated that there might be a false positive or false negative

which was statistically significant (P-value <0.000) for the diagnosis of malignant STTs. The ROC curve was obtained by plotting ADC variables at different cut-off values. SPSS software was used to estimate the area under the curve (AUC), was (0.861; SE= 0.066; 95%CI=0.731–0.99), as shown in Table 5 (Fig. 5).

Particularly, the ADC cut off value was ≤1.42 x10-3 mm2/s for malignant soft tissue masses with low signal or intermediate hyperintensity signal of the enhancing part in T2-WI, with a high sensitivity of 94.44%, a high specificity of 87.5%, PPV was 94.44%, and NPV was 87.5%. Accuracy was 92.31%. The Youden's index was calculated 0.82, which indicated that there were no false positive or false negative results. These were statistically significant association (P-value <0.000) for the diagnosis of malignant soft tissue masses. The ROC curve was obtained and the AUC, was (0.979; SE= 0.023; 95%CI=0.935–1), as shown in Table 6 (Fig. 6).

Discussion.

MRI is the modality of choice for evaluating soft tissue masses regarding diagnosis, characterization and planning for effective tumor management [10]. DWI is a functional MRI technique and can be incorporated into routine MRI protocols with little additional scanning time, resulting in a non-invasive method for the evaluation of STTs based on their histological composition [11].

The lower limbs represented the common

site of STTs in this study. In Romeih et al. study reported 30 patients had lower limb soft tissue lesions, while other lesions were detected in the upper limbs and trunk [12].

The benign STTs recorded in 40.5%, while malignant tumors were found in 59.5% of patients. That is agreement with the results of Romeih et al. (benign 44% vs. malignant 56%), but disagree with Chung et al., as 102 lesions were malignant and 164 were benign, and Lee et al., as 66 lesions were non-malignant and 29 were malignant [12, 13, 14].

In reviewing previous studies, we found the evaluation of MR images by experienced radiologists with a centralized approach has been found to yield better diagnoses of soft-tissue tumours. Since most of soft tissue tumors are T1-isointense or hypointense and T2-hyperintense in signal intensity. The presence of T1-hyperintensity or T2-hypointensity in soft tissue tumors is occasionally found and helpful in differential diagnosis when present [7-9, 15-20, 21]. An intratumoral T1-hyperintensity is suggestive of fat, subacute hemorrhage, high proteinaceous fluid, or melanin. Fat-suppression techniques are helpful to distinguish fat from the other T1-hyperintense materials. T2-hypointense substances include calcifications/ossifications, hemorrhages, vascular signal voids, or collagenous tissues. The T2-hypointense element can be a clue of some benign soft tissue tumors such as tenosynovial giant cell tumor, fibromatosis, and desmoplastic fibroblastoma [16, 21].

DW-MRI with ADC mapping is a rapidly, valuable, non-invasive, non-contrast tool for reliably differentiating between benign and malignant STTs [12].

In a meta-analysis study conducted by Zou et al., patients with malignant STTs have low ADC values measurements with DWI as compared to benign. Consequently, ADC measurements with DWI may be reliable imaging techniques in differential diagnosis of soft tissue tumor [11].

In this study, we calculated ADC values for benign and malignant masses. Regarding benign, it was (1.97x10-3 mm2/s ±0.39) for hemangiomas which was highest among other masses, (1.62x10-3 mm2/s ±0.256) for benign neurogenic tumors, (1.54x10-3 mm2/s ±0.014) for fibromatosis. While in malignant masses, the myxoid liposarcoma was the greatest ADC with (2.11 x10-3 mm2/s ±0.45), followed by MPNST with (1.23x10-3 mm2/s ±0.26), whereas lowest ADC value were found NHL and extramedullary plasmacytoma (0.545x10-3 mm2/s ±0.035) with a case of myeloid sarcoma (0.48x10-3 mm2/s), and all these masses are related to hematological disease.

Almost always all pervious researchers showed different recordings in their published paper, like study of Hassanien et al., they mentioned that the highest ADC value for malignant STTs seen in high-grade myxofibrosarcoma (2.02×10−3 mm2/s) and synovial sarcoma (1.02×10−3 mm2/s), while the lowest ADC value was seen in undifferentiated round cell sarcoma (0.53×10−3mm2/s), and nearly all malignant soft tissue neoplasms (except for high-grade myxofibrosarcoma) have ADC values less than 1.1×10−3mm2/s. They calculated the mean ADC value of benign and malignant soft tissue tumors was 1.53 ± 0.91 x10 -3 mm2/s and 0.84 ± 0.33 x10 -3 mm2/s, respectively [22]. Regarding the benign tumors, the greatest ADC value was seen in case of hemangioma (2.65×10−3mm2/s) and cavernous hemangiomas (2.5×10−3mm2/s) while the lowest one was seen in lipoma (0.3×10−3mm2/s) [22].

Other study done by Romeih et al., they reported that the most common malignant lesion was rhabdomyosarcoma with low ADC values with a mean of 0.78 ± 0.25×10−3mm2/s. they found six cases of synovial sarcoma (the second-most common malignant lesions) a mean ADC value of 0.77 ± 0.21×10−3 mm2/s. also they included four cases of liposarcoma, and two cases each of undifferentiated round-cell sarcoma, Ewing's sarcoma and fibrosarcoma (ADC values of 0.53, 0.80, and 0.70×10−3 mm2/s, respectively) [12]. Also, they encountered four cases of malignant myxoid tumours (myxoid liposarcoma) with high ADC values of 2.30 ± 0.28×10−3 mm2/s [12]. They observed the highest ADC values in giant-cell tumours (2.35×10−3 mm2/s), haemangiomas (2.10×10−3 mm2/s), and schwannomas (1.9×10−3 mm2/s) [12]. Our findings are consistent with those reported by Costa, who found high ADC values in haemangiomas (2.3×10−3 mm2/s), but they reported that (fibromatosis and neurofibroma) had low ADC values (1.1×10−3 mm2/s and 1.35×10−3 mm2/s, respectively) [23].

Nagata et al. found that myxoid-containing and non-myxoid tumours had ADC values of 1.92 ± 0.41×10−3 mm2/s and 0.97 ± 0.33×1010−3 mm2/s, respectively (P < 0.01). Also they found that liposarcoma, Ewing's sarcoma and fibrosarcoma had ADC values of 1.20 ± 0.04, 0.83 ± 0.09, and 0.92 ± 0.07×1010−3 mm2/s, respectively. They stated that ADC values of, cystic, cartilaginous and myxomatous components tend to be higher than those of other neoplasms and even ADC values of malignant cartilaginous tumor may be higher than those of benign neoplasms [24].

The most common cause of increased diffusion in myxoid-containing tumors is the abundance of free water in the myxoid matrix, which lead to highest ADC values, directly reflecting the low collagen and high mucin content of these lesions as well as the large amount of extracellular

water seen histologically [25]. ADC values are relatively low in several non-myxoid malignant tumours, such as undifferentiated high-grade pleomorphic sarcoma, Ewing's sarcoma, malignant peripheral nerve sheath tumours, and lymphoma [26]. In contrast, myxoid-containing tumours, whether benign or malignant, exhibit significantly higher ADC values than non-myxoid tumours [25, 26].

Generally, the mean of ADC value was higher in benign STTs than that in malignant STTs (1.84±0.37 vs. 1.09±0.58), and it was strongly statistically significant difference (Paired T-test= 6.031, 95%CI= 1.211-5.756, P-value <0.000). These findings agree with findings of Romeih et al. study, and Hassanien et al. study [12, 27]. Romeih et al. reported that the mean ADC values of malignant STTs were significantly lower than those of benign STTs. They found the mean ADC value of benign STTs was 1.43 ± 0.56×10−3 mm2/s, while that of malignant STTs was 0.74 ± 0.18×10−3 mm2/s; these values were significantly different (P < .001) [12].

The studies made by Van Rijswijk, Neubauer et al., Zou et al., Grande et al., Nagata et al., Maeda et al., Jeon et al., and Song et al. also supported our data [9, 11, 17, 23, 24, 27, 28].

In our study \, we further subdivided the soft tissue masses into two groups according to the T2 signal intensity of the enhancing componenet and re measured the mean ADC value for each group and we found that: The mean ADC value for the malignant masses which their enhancing part expressed very hyperintense signal in T2-WI was higher than that of benign (2.11±0.45 vs. 2.03±0.39), and the same thing for cut off value (3.1 vs. 2.8), with no significant association (P=0.49), this group of masses included hemangiomas and tumors with myxomatous component (whether malignant as myxoid liposarcoma or benign as intramuscular myxoma), while the mean ADC value for the malignant masses with the enhancing solid component were of low signal or intermediate hyperintense signal in T2-WI was lower than the mean of benign (0.863±0.28 vs. 1.675±0.39), with statistically significant association (P=0.002), which can be helpful in differentiated between malignant from benign masses in this group of masses.

In DW-MRI, malignant STTs showed high signal intensity than benign STTs, with the ADC cut off value was ≤2.25 x10-3 mm2/s, which have high sensitivity, and low specificity with accuracy reached to 62.16%, those were statistically significant (P <0.000). Here, the area under the curve (AUC), was 0.852 (SE= 0.067; 95%CI=0.721–0.983). Similarly, Neubauer et al. reported an area under the ROC curve of 0.89 with the same sensitivity of 90%, but a high specificity of 91% [26]. Whereas our results were higher than that of Romeih et al. study, since they obtained the following values: area under the ROC curve=0.829 (SE=0.084; 95% CI 0.82–1.03), a sensitivity of 83.3%, a specificity of 72.7% (higher than we obtained); (P < 0.001), and a PPV and NPP of 80% [12].

In practical manner, the ADC cut off value was ≤1.42 x10-3 mm2/s for malignant soft tissue masses with low signal or intermediate hyperintensity signal of the enhancing part in T2-WI, with a high sensitivity of 94.44%, a high specificity of 87.5%, and accuracy was reached to 92.31%, with statistically significant association (P-value <0.000).

ADC values are comparatively low in several non-myxoid malignant tumors such as malignant peripheral nerve sheath tumor, lymphoma, undifferentiated high-grade pleomorphic sarcoma and Ewing sarcoma. The pathologic outcomes of such tumors reveal hypercellularity. In contrast, myxoid-containing tumors, either benign or malignant, showed significant values of ADC higher than non-myxoid tumors [19, 26, 29].

In Hassanien et al. study, the mean ADC value of benign was significantly higher than that of malignant soft tissue tumors, and the ROC curve showed: confidence interval (95% CI: 0.510–0.932 and AUC: 0.721) [22]. The study had obtained threshold value 1.235×10−3 mm2/s with 73% sensitivity (lower than we obtained) and 91.7% specificity (higher than we obtained), where there was a high significant difference between malignant and benign soft tissue neoplasms [22].

By conclusion, Hassanien et al. said that supplement of DWI with quantitative ADC mapping to the routine MR examination is of great value as non-invasive tool in discrimination between benign and malignant soft tissue neoplasm especially in the inconclusive cases and in differentiation between myxoid tumors from cystic lesions [22].

Pekcevik et al. concluded that the preliminary results showed that ADC values are significantly higher in benign tumors. Although there was some overlap between benign and malignant tumors, adding DWI MRI to routine soft tis¬sue tumor protocols may improve diagnostic accuracy [20].

Subhawong et al. in their study, stated that use of a mean value for ADC more than (2.5×10−3mm2/s) yielded a (80% and 100%) sensitivity and a specificity respectively in diagnosis of cysts and benign cystic lesions. ADC mapping may be particularly helpful in suggesting the true neoplastic nature of tumors, such as myxomas, that mimic cysts by displaying homogeneous T2-hyperintensity as they have high ADC value but less than (2.5×10−3mm2/s) [19].

Conclusions.

In a selected group of soft tissue masses which their enhancing componenet express low or intermediate hyperintense signal in T2-WI, the mean ADC value was lower in malignant soft tissue masses than that in benign masses with a cut off value of 1.42 x10-3 mm2/s gives a high sensitivity and a high specificity.

Authors contributions.

All authors equally contributed to Conceptualization; Data curation; Formal analysis; Investigation; Methodology; Resources; Software; Visualization; Roles/Writing - original draft; Writing - review & editing.

References:

1. Enzinger F, Weiss S. Soft Tissue Tumors. 2nd ed. St. Louis: Mosby. 1988; PP. 1-18.

2. Grainger G, Adam A, Dixon A et al, Grainger and Allison's Diagnostic Radiology: A text book of medical imaging 6th edition 2015

3. Wu JS, Hochman MG. Soft-tissue tumors and tumor like lesions: a systematic imaging approach. Radiology. 2009; 253 (2): 297-316.

4. Benedikt RA, Jelinek JS, Kransdorf MJ, Moser RP, Berrey BH. MR imaging of soft tissue masses: role of gadopentetate dimeglumine. J Magn Reson Imaging. 1994; 4 (3): 485-90.

5. van Rijswijk CS, Geirnaerdt MJ, Hogendoorn PC, Taminiau AH, van Coevorden F, Zwinderman AH, et al. Soft tissue tumors: value of static and dynamic gadopentetate dimeglumine-enhanced MR imaging in prediction of malignancy. Radiology. 2004; 233 (2): 493-502.

6. Vilanova JC, Baleato A, Balliu E. Muscoloskeletal Application of DWI. In: Luna A, Ribes R, Soto JA, editors. In diffusion MRI outside the brain. Heidelber Springer. 2012; PP. 339-64.

7. Mirowitz SA, Totty WG, Lee JK. Characterization of musculoskeletal masses using dynamic Gd-DPTA enhanced spin-echo MRI. J Comput Assist Tomogr. 1992; 16 (1): 120-5.

8. Van Rijswijk CS, Kunz P, Hogendoorn PC, Taminiau AH, Doornbos J, Bloem JL. Diffusion-Weigthe MRI in the characterization of soft tissue tumors. J Magn Reson Imaging. 2002; 15 (3): 302-7.

9. Benassi MS, Rimondi E, Balladelli A, Ghinelli C, Magagnoli G, Vanel D. The role of imaging for translational research in bone tumors. Eur J Radiol. 2011; 82 (12): 2115-23.

10. Ahlawat SH, Fayad LM. De novo assessment of pediatric musculoskeletal soft tissue tumors: beyond anatomic imaging. Pediatrics. 2015; 136 (1): 194-201.

11. Zou Y, Wang QD, Zong M, Zou YF, Shi HB. Apparent diffusion coefficient measurements with diffusion-weighted imaging for differential diagnosis of soft-tissue tumor. J Can Res Ther. 2016; 12: 864-70.

12. Romeih M, Raafat T, Khalaf M, Sallam K. The diagnostic value of diffusion-weighted magnetic resonance imaging in characterization of musculoskeletal soft tissue tumors. Egypt J Radiol Nucl Med. 2018; 49: 400-407.

13. Chung WJ, Chung HW, Shin MJ, Lee SH, Lee MH, Lee JS, Kim MJ, Lee WK. MRI to differentiate benign from malignant soft-tissue tumours of the extremities: a simplified systematic imaging approach using depth, size and heterogeneity of signal intensity. Br J Radiol. 2012; 85 (1018): e831–6.

14.Lee JH, Kim HS, Yoon YC, et al. Characterization of small, deeply located soft-tissue tumors: Conventional magnetic resonance imaging features and apparent diffusion coefficient for differentiation between non-malignancy and malignancy. PLoS One. 2020; 15 (5): e0232622.

15. Liu L, Wu N, Ouyang H. Diagnostic value of delineating deep fascia in distinguishing between benign and malignant soft-tissue tumors in lower limbs using 3.0 T magnetic resonance imaging. J Magn Reson Imaging. 2011; 33 (1): 173-9.

16. Gielen JL, De Schepper AM, Vanhoenacker F, Parizel PM, Wang XL, Sciot R, et al. Accuracy of MRI in characterization of soft tissue tumors and tumor-like lesions. A prospective study in 548 patients. Eur Radiol. 2004; 14: 2320-2330.

17. Jeon JY, Chung HW, Lee MH, Lee SH, Shin MJ. Usefulness of diffusion-weighted MR imaging for differentiating between benign and malignant superficial soft tissue tumours and tumour-like lesions. Br J Radiol. 2016; 89: 20150929.

18. Song Y, Yoon YC, Chong Y, Seo SW, Choi YL, Sohn I, et al. Diagnostic performance of conventional MRI parameters and apparent diffusion coefficient values in differentiating between benign and malignant soft-tissue tumours. Clin Radiol. 2017; 72: 691 e691-691 e610.

19. Subhawong TK, Jacobs MA, Fayad LM. Insights into quantitative diffusion-weighted MRI for musculoskeletal tumour imaging. AJR. 2014; 203: 560-572.

20. Pekcevik Y, Kahya MO, Kaya A. Characterization of Soft Tissue Tumors by Diffusion-Weighted Imaging. Iran J Radiol. 2015; 12 (3): e15478.

21. Kang HS et al. Oncologic Imaging: Soft Tissue Tumors. 2017; 10. 100/978-981-287-718-5_17

22.Hassanien OA, Younes RL, Dawoud RM. Diffusion weighted MRI of soft tissue masses: Can measurement of ADC value help in the differentiation between benign and malignant lesions?. The Egyptian Journal of Radiology and Nuclear Medicine. 2018; 49: 681-688.

23. Battal B, Akg¨un V, Kocao¨glu M. Diffusion weighted MRI beyond the central nervous system in children. Diagn Interv Radiol. 2012; 18: 288-97.

24. Bancroft LW, Kransdorf MJ, Peterson JJ, O'Connor MI. Benign fatty tumors: classification, clinical course, imaging appearance, and treatment. Skeletal Radiol. 2006; 35: 719-733.

25. Subhawong TK, Fishman EK, Swart JE, Carrino JA, Attar S, Fayad LM. Soft-tissue masses and masslike conditions:what does CT add to diagnosis and management?AJR Am J Roentgenol. 2010; 194 (6): 1559-67.

26. Neubauer H, et al. Diffusion-weighted MRI for detection and differentiation of musculoskeletal tumorous and tumor-like lesions in pediatric patients. World J Pediatr November. 2012; 8 (4): 342-9.

27. Grande FD, Subhawong T, et al. Detection of soft-tissue sarcoma recurrence: added value of functional MR imaging techniques at 3.0 T1. Radiology. 2014; 271 (2): 499-511.

28. Costa FM, Ferreira EC, Vianna EM. Diffusion-weighted magnetic resonance imaging for the evaluation of musculoskeletal tumors. Magn Reson Imaging Clin N Am. 2011; 19 (1): 159-80.

29. Lee SY, Jee WH, Jung JY, Park MY, Kim SK, Jung CK, et al. Differentiation of malignant from benign soft tissue tumours: use of additive qualitative and quantitative diffusion-weighted MR imaging to standard MR imaging at 3.0 T. Eur Radiol. 2016; 26: 743-754.

ОРИГИНАЛЬНАЯ СТАТЬЯ

ВОЗМОЖНОСТИ МАГНИТНО-РЕЗОНАНСНОЙ ТОМОГРАФИИ В ДИАГНОСТИКЕ ПОВРЕЖДЕНИЙ СПИННОГО МОЗГА У ПОСТРАДАВШИХ С ТРАВМОЙ ШЕЙНОГО ОТДЕЛА ПОЗВОНОЧНИКА

Тихова К.Е., Савелло В.Е., Мануковский В.А.

ГБУ СПб НИИ Скорой Помощи им. И.И. Джанелидзе, Санкт-Петербург, Россия.

Цель исследования. Изучить возможности МРТ в диагностике повреждений спинного мозга у пострадавших с травмой шейного отдела позвоночника.

Материалы и методы. Обследовано 100 пострадавших в возрасте 39±16 лет со спинальной травмой. Из них 86% мужчин и 14% женщин. МРТ-изображения получали на томографе «Signa HD, GE» (1,5 Т) по стандартной методике при помощи катушки для головы и шеи. Пациентам, в тяжелом состоянии, томографию проводили в условиях ИВЛ. Первичное МРТ исследование выполнялось в течении 48 ч после получения травмы, повторные – через 1, 3 и 12 месяцев.

Результаты. Было выделено шесть видов изолированных и сочетанных повреждений спинного мозга: ушиб (9%), сдавление извне (9%), перерыв (3%), ушиб/сдавление с полным (45%) и частичным (13%) ограничением резервных пространств позвоночного канала, сдавление извне/отек (13%) спинного мозга. Смертность в течение месяца после получения травмы составила 9%. Повреждения спинного мозга (83%) изучались в динамике с определением исхода и сопоставлением с клиническими данными. Варианты исходов травм по данным МРТ: полные спинальные повреждения 26% (ASIA A/B 24%, C 2%), неполные спинальные повреждения 37% (ASIA C/D 36%, B 1%), регресс травматических изменений спинного мозга 20% (норма 18%, ASIA D 2%). Большое количество случаев (84%) полного спинального повреждения (разрушение всего поперечника мозга) было следствием совокупности взаимосвязанных между собой двух видов повреждений, ушиба и сдавления. При этом определялись следующие индикаторы тяжести травмы: гематомиелоишемия (58%), полное отсутствие ликворных пространств (84%), генерализованный отек мозга, степень сдавления >20%. При неполных спинальных повреждениях доминирующей травмой при первичной диагностике у пострадавших был ушиб спинного мозга (84%), при котором отмечался сочетанный его характер (76%), гематомиелия (5%), полное отграничение резервных пространств (51%). Сдавление спинного мозга извне (70%) представляло собой повреждение, которое наиболее часто встречалось у пострадавших с благоприятным исходом травмы. Одним из условий для полного неврологического восстановления было отсутствие распространенного отека мозгового вещества спинного мозга при его сдавлении. Чувствительность МРТ при первичной диагностике травмы спинного мозга составила 92%, специфичность 97%, общая точность 94%.

Заключение. Применение МРТ для оценки повреждений спинного мозга шейного отдела позвоночника позволяет разграничивать обратимые и необратимые изменения мозгового вещества, прогнозировать вероятность исхода заболевания, а также предотвращать вторичные повреждения благодаря своевременному применению адекватных лечебных мероприятий.

Ключевые слова: магнитно-резонансная томография, шейный отдел позвоночника, повреждение шейного спинного мозга.

Контактный автор: Тихова К.Е., email: ksusha-tihova@yandex.ru

Для цитирования: Тихова К.Е., Савелло В.Е., Мануковский В.А. Возможности магнитно-резонансной томографии в диагностике повреждений спинного мозга у пострадавших с травмой шейного отдела позвоночника. REJR 2021; 11(3):151-161. DOI: 10.21569/2222-7415-2021-11-3-151-161.

Статья получена: **24.05.21** **Статья принята:** **30.08.21**

POSSIBILITIES OF MAGNETIC RESONANCE TOMOGRAPHY IN DIAGNOSTICS OF SPINAL CORD INJURIES IN PATIENTS WITH A NECK SPINE INJURY

Tixova K.E., Savello V.E., Manukovsky V.A.

St. Petersburg I.I. Dzhanelidze Research Institute of Emergency Medicine. St. Petersburg, Russia.

Purpose. To study the possibilities of MRI in the diagnosis of traumatic injuries of the spinal cord of the cervical spine.

Materials and methods. A total of 100 victims aged 39±16 years with spinal cord injury were examined. Of these, 86% are men, 14% are women. MRI images were obtained on a Signa HD, GE (1.5 T) scanner according to the standard technique using a head and neck coil. Patients in serious condition underwent tomography under mechanical ventilation. The primary MRI examination was performed within 48 hours after injury, and repeated ones after 1, 3 and 12 months.

Results. Six types of isolated and combined spinal cord injuries were identified: contusion (9%), external compression (9%), interruption (3%), contusion/compression with complete (45%) and partial (13%) limitation of reserve spaces spinal canal, external compression/edema (13%) of the spinal cord. The mortality rate within a month after the injury was 9%. Traumatic spinal cord injuries (83%) were studied in dynamics with the determination of the outcome and comparison with clinical data. Variants of trauma outcomes according to MRI data in victims: complete spinal injuries 26% (ASIA A/B 24%, C 2%), incomplete spinal injuries 37% (ASIA C/D 36%, B 1%), regression of traumatic changes in the spinal cord 20% (normalization of neurological status 18%, ASIA D 2%). A large number of cases (84%) of complete spinal injury (destruction of the entire diameter of the brain) was the result of a combination of interrelated two types of injury, contusion and compression. The following indicators of trauma severity were determined: hematomyeloischemia (58%), complete absence of CSF spaces (84%), generalized cerebral edema, degree of compression >20%. In case of incomplete spinal injuries, the dominant trauma during the initial diagnosis was spinal cord contusion (84%), in which there was a combined nature (76%), hematomyelia (5%), complete delimitation of the reserve spaces (51%). External compression of the spinal cord (70%) was the injury most frequently encountered in patients with favorable trauma outcomes. One of the conditions for complete neurological recovery was the absence of widespread edema of the medulla of the spinal cord when it was compressed. The sensitivity of MRI in the primary diagnosis of spinal cord injury was 92%, specificity 97%, overall accuracy 94%.

Conclusion. The use of MRI to assess injuries of the spinal cord of the cervical spine makes it possible to distinguish between reversible and irreversible changes in the medulla, predict the likelihood of an outcome of the disease, and also prevent secondary injuries due to the timely use of adequate therapeutic measures.

Keywords: magnetic resonance imaging, cervical spine, cervical cord injury.

Corresponding author: Tixova K.E., e-mail: ksusha-tihova@yandex.ru

For citation: Tixova K.E., Savello V.E., Manukovsky V.A. Possibilities of magnetic resonance tomography in diagnostics of spinal cord injuries in patients with a neck spine injury. REJR 2021; 11(3):151-161. DOI: 10.21569/2222-7415-2021-11-3-151-161.

Received: **24.05.21** **Accepted:** **30.08.21**

Травма спинного мозга является тяжелым видом повреждения и ассоциируется с серьезными последствиями, приводящими к смерти и стойкой инвалидности [1]. Группой риска данной травмы является преимущественно мужское население в возрасте 20-50 лет [2]. Несмотря на значительные успехи в лучевой диагностике, ранней спинальной хирургии, медикаментозной терапии показатели инвалидности не имеют тенденции к снижению и прежде всего это связано с разрушением проводниковой функции спинного мозга [1, 3-5]. На сегодняшний день особое внимание

уделяется патофизиологическому методу исследования травмы спинного мозга с изучением механизмов первичного и вторичного повреждения и поиском эффективных средств, направленных на блокирование запуска каскада патологический реакций с целью сохранения неповреждённых нервных клеток на периферии от эпицентра травмы [1, 2]. Восстановление проводниковой функции после травмы является сложной задачей, многообещающие положительные результаты связывают с внедрением в клиническую практику нейропротективной и регенеративной медикаментозной терапии [1, 2]. Визуализация спинного мозга в острый и отдаленные периоды травмы играет важную роль, поскольку позволяет оценивать эффективность лечения [1]. При подозрении на осложненную травму позвоночника инструментальные методы исследования начинают с компьютерной томографии, которая сравнительно легко выполнима и доступна [6]. Приоритетом компьютерной томографии является оценка костной травмы с определением ее вида и характера [6, 7]. Однако ее роль в оценке повреждений спинного мозга ограничена, прежде всего, за счет отсутствия специфичности. Единственным методом прижизненной диагностики состояния спинного мозга с получением анатомических изображений является магнитно-резонансная томография [6, 8, 9]. При помощи МРТ определяют качественные и количественные характеристики повреждения спинного мозга, полученные результаты сопоставляются с неврологическим статусом, делается прогноз на исход травмы, изучается состояние мозга на разных этапах травматической болезни [2, 7-12]. Наиболее актуально применение МРТ при травме спинного мозга на шейном уровне в связи с высокими показателями повреждений при данной локализации (50-70% от всей спинальной травмы) [11]. Практическое использование МРТ при повреждениях шейного спинного мозга влияет на тактику лечения пострадавших с изменением времени операции в 41%, хирургического подхода в 50%, уровня операции в 57% случаев [13]. При этом выделяют отдельную группу пострадавших без костной травмы, но с клинически подтвержденным спинальным повреждением, которые особо нуждаются в применении МРТ для оценки состояния спинного мозга. Схожая ситуация с высокой значимостью МРТ для определения тактики лечения возникает и у пострадавших с неврологическим дефицитом после незначительной травмы на фоне дегенеративного многоуровневого стеноза позвоночного канала [14].

Таким образом, получение полной информации о характере повреждения спинного мозга методом МРТ может способствовать увеличению эффективности применения хирургического лечения и медикаментозной терапии у пострадавших.

Цель исследования.

Изучить возможности МРТ в диагностике повреждений спинного мозга у пострадавших с травмой шейного отдела позвоночника.

Материал и методы.

Обследовано 100 пострадавших в возрасте 39±16 лет со спинальной травмой. Из них 86% мужчин и 14% женщин. Причины травмы: кататравма у 30%, травма ныряльщика у 27%, ДТП у 21%, падение с высоты собственного роста у 17%, падение тяжелого предмета на голову у 2%, ножевое ранение у 2%, неизвестная причина у 1% пострадавших. МРТ шейного отдела позвоночника (ШОП) выполняли на томографе «Signa HDi» (GE) с напряженностью магнитного поля 1,5 Тесла. Использовалась специализированная катушка для головы и шеи, которая предусматривает положение пациента во время исследования на спине с расположением рук вдоль туловища. Пациентам, находившимся в тяжелом состоянии, МРТ проводили в условиях ИВЛ. Обязательный протокол исследования включал в себя стандартные импульсные последовательности (ИП) быстрое спин-эхо и инверсия-восстановление в трех проекциях (T2 frFSE, T1 Flair, STIR irFSE), а также последовательность градиентное эхо (T2* GRE). Первым этапом исследования являлось выполнение T2 ВИ, T1 ВИ, STIR ИП в сагиттальных проекциях. Полученные изображения позволяли выявлять основные травматические изменения спинного мозга и планировать дальнейший объем исследования. Вторым этапом использовались аксиальные срезы с прицельным исследованием повреждённого мозгового вещества. Предварительно всем пострадавшим была выполнена КТ на томографе «Aquilion-16, Toshiba» с определением вида костной травмы позвоночника. Хирургическое вмешательство было выполнено 69% пострадавшим. Смертность в течение месяца составила 9% случаев. Первичное МРТ исследование выполнялось в течении 48 ч после получения травмы, повторные – через 1, 3 и 12 месяцев. При оценке неврологического статуса применяли шкалу ASIA\ISCSCI (международный стандарт неврологической и функциональной классификации повреждений спинного мозга): A – полное нарушение проводимости спинного

мозга, B – неполное, тетраплегия, C – неполное, парезы менее 3 баллов, D – неполное, парезы более 3 баллов. Степень стеноза позвоночного канала (%), сдавления спинного мозга (%), увеличения объема спинного мозга в результате отека/набухания мозгового вещества (%), распространенности отека (сегмент) были оценены количественно.

Результаты.

По данным КТ были проанализированы виды костной травмы ШОП, выраженность которых оценивалась с учетом тяжести неврологических нарушений (ASIA) и степенью стеноза позвоночного канала (ПК). Разделяли повреждения по анатомической локализации и характеру травмы (закрытая, открытая). Травма нижнего уровня ШОП составила 79% и была представлена следующими морфологическими повреждениями: компрессионный перелом (32%), передний переломо-вывих (20%), перелом дужки (16%), задний подвывих (10%) шейных позвонков, проникающее ножевое ранение ПК (1%). Пострадавшие с компрессионными переломами отличались тяжелыми нарушениями проводимости спинного мозга (ASIA A/B 59%) при стенозе ПК на 26,2±13,9%. Более высокие показатели степени стеноза ПК (40,46±16,8%) диагностировались у пострадавших с передними переломо-вывихами, но при этом число клинически тяжелых нарушений функций спинного мозга (ASIA A/B) у них было меньше и составило 35%. У пострадавших с переломами дужек тяжелые категории травм спинного мозга отмечались в 50% при стенозе ПК на 31,3±23,2%. Аналогичные показатели выраженности неврологических нарушений (ASIA A/B 50%) были получены у пострадавших с задними подвывихами, у которых стеноз ПК составил 37,5±9,3%. Отягощающим состоянием на момент травмы у 80% пострадавших данной группы было наличие стеноза ПК, обусловленного сопутствующими дегенеративными и/или оссифицирующими заболеваниями позвоночника. Переломы C2 ШОП составили 7% при стенозе ПК на 25,7±18,9% и с преобладанием спинальных повреждений категорий ASIA C/D (86%), ножевое ранение спинного мозга на уровне C1 – 1%. Пострадавшим с ножевыми ранениями ШОП (2%) были характерны тяжелые неврологические нарушения (ASIA A/B 100%).

Отрицательные результаты КТ, случаи спинальной травмы без повреждения костной части позвоночника, составили 13%. Из них у 77% пострадавших определялся дегенеративный стеноз ПК (33,9±9,8%), у 70% неврологический дефицит соответствовал ASIA C/D.

Травматические повреждения спинного мозга при МРТ исследовании были выявлены у 92% пострадавших. У 8% пострадавших обследование не показало признаков травмы мозгового вещества, регресс неврологического дефицита у которых в последующем позволил установить преходящий характер функциональных нарушений (сотрясение спинного мозга, ASIA D) и исключить тяжелое повреждение. Данные пострадавшие с сотрясением спинного мозга были исключены из динамического наблюдения.

Среди повреждений невральных структур на МР-изображениях различали сдавление, ушиб и перерыв спинного мозга.

Сдавление спинного мозга было диагностировано у 80% пострадавших, которое происходило извне и\или изнутри. В 69% случаев сдавление спинного мозга носило многофакторный характер. Сдавление извне (87,5%) явилось результатом смещения в ПК травмированных костно-фиброзных структур позвоночника с переднего/заднего направления. Сдавление изнутри (12,5%) расценивалось как вторичное компрессионное повреждение, обусловленное возникновением масс-эффекта при ушибах мозгового вещества.

Анализ причин сдавления спинного мозга извне основывался на количественных показателях степени их влияния на тяжесть стеноза ПК и оказывающего сдавливающего воздействия на мозговое вещество. Доказательными признаками сдавления извне явились: сужение диаметра ПК (100%), деформация контура спинного мозга (100%), сужение\отсутствие ликворных пространств (100%), смещение спинного мозга (85%), увеличение объема спинного мозга (отек/набухание мозгового вещества) выше и/или ниже уровня компрессии (63%). Показатели сдавления спинного мозга составили 24,5±14,9%. При этом выделялись компрессионные интервалы (<10%; 10–20%, >20%). Основными причинами компрессии спинного мозга были: грыжи межпозвоночных дисков (72%), дислокации позвонков (31%), костные отломки (21%), отек и/или гематома эпидурального пространства (18%), дегенеративный стеноз ПК (21%). Одним из этапов исследования было определение преобладающего направления сдавления извне, которое у большинства пострадавших было расценено как передние (86%), переднезадние (11%), задние (3%). Также важным моментом при визуализации спинного мозга при его сдавлении извне было наличие или отсутствие отека мозгового вещества.

Сдавление изнутри диагностировалось

тогда, когда зона ушиба спинного мозга с кровоизлиянием и/или отеком оказывала сдавливающее и смещающее воздействие на прилежащее мозговое вещество до такой степени, что возникала встречная компрессия со стороны стенок ПК с увеличением первичной травмы. Следует отметить, что схожая ситуация была отмечена у 17% пострадавших с прогрессирующим отеком спинного мозга при его сдавлении извне. В результате отека/набухания мозгового вещества выше и\или ниже уровня основной компрессии происходило значительное увеличение объема спинного мозга, несоответствующее объему ПК, что и создавало условия для дополнительного ущемления мозга в отграниченном пространстве.

Таким образом, для планирования сроков и объема оперативного доступа важное значение имели качественные и количественные характеристики сдавливающих факторов спинного мозга с определением ведущего направления.

Ушиб спинного мозга был диагностирован у 67% пострадавших. Проявлением ушиба на МР-изображениях был отек мозгового вещества (100%). Различали травматические отеки без структурных нарушений (55%) и с нарушением целостности мозгового вещества в виде контузионных очагов двух типов (45%). Первый тип (33%) контузионных очагов представлял собой участок, частично или полностью окруженный ликворным ободком, что свидетельствовало о разобщение очага ушиба с окружающим мозговым веществом. Второй тип (77%) – участок геморрагии без четких контуров (гематомиелия, гематомиелоишемия), который расценивался как показатель тяжелого повреждения спинного мозга.

Полный перерыв спинного мозга (1%) на МР-изображениях диагностировался при наличии отстоящих друг от друга оборванных его концов в области повреждения. Частичный перерыв спинного мозга наблюдался при проникающих ножевых ранениях позвоночника (2%) с визуализацией линейной зоны разреза мозгового вещества, составляющую единую линию с раневым каналом в мягких тканях шеи. Также ножевым ранениям сопутствовали гематомиелия, ишемия, субарахноидальные кровоизлияния с блоком ликвородинамики, ликворея.

В зависимости от выявленных травматических изменений на МР-изображениях, у пострадавших было выделено шесть видов изолированных и сочетанных повреждений спинного мозга: ушиб (9%), сдавление извне (9%), перерыв (3%), ушиб/сдавление с полным ограничением резервных пространств ПК (45%), ушиб/сдавление с частичным ограничением резервных пространств (13%), сдавление извне/отек спинного мозга (13%).

Сочетанные повреждения спинного мозга.

Ушиб/сдавление спинного мозга с полным ограничением резервных пространств ПК (45%). При данном виде повреждения спинного мозга было выделено три варианта. Первый вариант (гематомиелоишемия, 16%), при котором множественная гематомиелия была первичным доминирующим повреждением с последующим развитием генерализованного отека и вторичного многоуровневого сдавления спинного мозга стенками ПК. При втором варианте (62%) диагностировалось сочетание ушиба и сдавление извне как результат первичной травмы с одинаковой долей участия обоих видов повреждения (рис. 1).

При третьем варианте (22%) ушиб спинного мозга сопровождался совместным сдавливающим воздействием как изнутри, так и снаружи, с равномерным распределением их между собой. Показатели количественной/качественной оценки на уровне спинальной травмы у пострадавших: стеноз ПК на 43,1±13,3%, сдавление спинного мозга извне на 28,2±15%, распространенность отека на 3,3±1,1 сегментов, отек/набухание мозговой ткани на 21,5±10,5%, частота интрамедуллярных кровоизлияний при ушибах 31%. Распределение неврологического статуса у пострадавших при первичной оценке: ASIA A/B 67%, ASIA C/D 33%. Неврологический исход травмы у пострадавших: ASIA A/B 47%, ASIA C/D 44%, смерть 9%. Исход травмы по данным МРТ у пострадавших: полные спинальные повреждения 49%, неполные спинальные повреждения 42%.

Ушиб/сдавление спинного мозга с частичным ограничением резервных пространств ПК (13%). Основной первичной травмой у пострадавших данной группы был ушиб мозга, при котором возникающие патологические изменения в зоне повреждения мозговой ткани являлись инициирующими факторами для присоединения сдавливающего воздействия. Различали два варианта развития вторичной компрессии спинного мозга при его ушибе. При первом варианте (43%) зона ушиба сама расценивалась как центр сдавливающей силы, в результате чего происходило дополнительное локальное сдавление мозга извне стенками ПК. При втором варианте (57%) источником сдавления мозга извне были поврежденные смещенные мягкотканые и/или костные структуры позво-

Рис. 1 а (Fig. 1 a)

Рис. 1 б (Fig. 1 b)

Рис. 1 в (Fig. 1 c)

Рис. 1. МРТ сочетанного повреждения спинного мозга (ушиб/сдавление с полным ограничением резервных пространств позвоночного канала) при переломовывихе С5, сагиттальная проекция.

а – Т2 ВИ: сочетание ушиба первого типа и сдавления извне (дислокация С5), ASIA B; б – Т2* ВИ: отсутствие геморрагического компонента в ушибе; в – Т1 ВИ: отсутствие изображения ликворных пространств.

Fig. 1. MRI of associated spinal cord injury (contusion/compression with complete limitation of the reserve spaces of the spinal canal) with fracture-dislocation C5, sagittal projection.

a – T2: a combination of type I contusion and external compression (C5 dislocation), ASIA B; b – T2*: absence of a hemorrhagic component in spinal cord injury; c – T1: absence of cerebrospinal fluid spaces.

Рис. 2 а (Fig. 2 a)

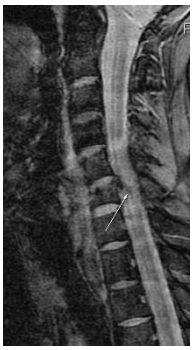

Рис. 2 б (Fig. 2 b)

Рис. 2 в (Fig. 2 c)

Рис. 2. МРТ сочетанного повреждения спинного мозга (ушиб/сдавление с частичным ограничением резервных пространств позвоночного канала) при компрессионном переломе С6, сагиттальная проекция.

а – Stir ИП: сочетание ушиба первого типа и сдавления извне (костный отломок тела С5), ASIA C; б – Т2* ВИ: отсутствие геморрагического компонента в ушибе; в – Т2 ВИ: частичное сохранение проходимости ликворных пространств.

Fig. 2. MRI of associated spinal cord injury (contusion/compression with partial limitation of the reserve spaces of the spinal canal) with C6 compression fracture, sagittal projection.

a – Stir: combination of type I contusion and external compression (bone fragment of the body C5), ASIA C; b – T2*: absence of a hemorrhagic component in spinal cord injury; c – T2: partial preservation of the patency of cerebrospinal fluid spaces.

ночника, включение которых в повреждающий процесс носило вторичный характер по отношению к первоначальной травме (рис. 2).

Количественная/качественная оценка повреждения спинного мозга у пострадавших: стеноз ПК на 27,6±10,13%, сдавление спинного мозга на 6,4±2,2%, распространенность отека мозга на 2,8±1,1 сегментов, отек/набухание мозговой ткани на 13,1±7,7%, частота интрамедуллярных кровоизлияний при ушибах 38%. Первичные клинические данные у пострадавших: ASIA A/B 31%, ASIA C/D 69%. Неврологический исход травмы у пострадавших: ASIA B 8%, ASIA C/D 62%, выздоровление 15%, смерть 15%. Исход травмы по данным МРТ у пострадавших: полные спинальные повреждения 15%, неполные спинальные повреждения 55%, регресс травматических изменений спинного мозга 15%.

Сдавление извне/отек спинного мозга (13%). В данную группу вошли пострадавшие со сдавлением спинного мозга извне с отеком мозгового вещества (рис. 3).

Следует отметить, что у 23% пострадавших с тяжелой степенью сдавления извне имелись другие скрытые сочетанные повреждения, такие как ушиб и разрыв спинного мозга, диагностика которых была возможна только после хирургической декомпрессии ПК при расправлении мозга. Таким образом, при наличии выраженного сдавливающего фактора извне не всегда возможно диагностировать повреждения спинного мозга в полном объёме при первичном МРТ исследовании. Показатели количественной оценки на уровне повреждения спинного мозга у пострадавших данной группы: стеноз ПК на 48,1±6,3%, сдавление спинного мозга на 33,3±12,3%, распространенность отека на 2,5±1,3 сегментов, отек/набухание мозговой ткани на 15,9±10,1%. Первичные клинические данные у пострадавших: ASIA A/B 31%, ASIA C/D 69%. Неврологический исход травмы у пострадавших: ASIA C/D 61%, выздоровление 31%, смерть 8%. Исход травмы по данным МРТ у пострадавших: неполные спинальные повреждения 46%, регресс травматических изменений 46%.

Изолированные повреждения спинного мозга (рис. 4).

Ушиб спинного мозга (9%). В данную группу вошли пострадавшие с ушибом мозга при сохранности резервных пространств ПК. Вокруг измененного участка мозгового вещества визуализировались ликворные пространства и отсутствовала деформация контура спинного мозга. Показатели количественной/качественной оценки на уровне травмы спинного мозга у пострадавших: стеноз ПК на 9,7±7,2%, распространенность отека на 1,6±0,7 сегментов, набухание/отек мозговой ткани на 9,6±10,5%, интрамедуллярные кровоизлияния при ушибах 11%. Первичные клинические данные у пострадавших: ASIA A/B 33%, ASIA C/D 67%. Исход травмы у пострадавших: ASIA B 33%, ASIA C/D 22%, выздоровление 45%. Исход травмы по данным МРТ у пострадавших: полные спинальные повреждения 22%, неполные спинальные повреждения 33%, регресс травматических изменений спинного мозга 45%.

Сдавление извне спинного мозга (9%). В данную группу вошли пострадавшие со сдавлением спинного мозга с переднего/заднего направления (78%/22%) без отека мозгового вещества. Показатели количественной оценки на уровне травмы спинного мозга у пострадавших: стеноз ПК на 38±14,8%, компрессия спинного мозга на 28,8±16,3%. Клинические данные у пострадавших: ASIA C/D 100%. Неврологический исход травмы у пострадавших: ASIA C 11%, выздоровление 89%. Исход травмы по данным МРТ у пострадавших: полные спинальные повреждения 11%, регресс травматических изменений спинного мозга 89%.

Полный\частичный перерыв спинного мозга (3%). Полный анатомический перерыв мозга (1%) стал результатом тотального стеноза ПК в результате тяжелой сегментарной дислокации на субаксиальном уровне ШОП (ASIA A). Неполный перерыв (2%) диагностировался при ножевых ранениях спинного мозга и характеризовался наличием линейной зоны разрыва в мозговом веществе (ASIA A/B 100%). Неврологический исход травмы у пострадавших: ASIA C 33%, смерть 67%. Исход травмы по данным МРТ у пострадавших: неполные спинальные повреждения 33%.

Среди исходов по данным МРТ различали необратимые изменения (полные и неполные спинальные повреждения) и обратимые состояния с нормализацией МР-картины спинного мозга после перенесенной травмы. При необратимых состояниях диагностировались следующие посттравматические изменения: кистозная полость, атрофия спинного мозга, рубцовые изменения субарахноидального пространства. Отрицательная динамика при промежуточной МРТ в виде нарастания/появления отека мозга отмечалась в 2% наблюдений.

Полные спинальные повреждения (31%) стали результатом значительного разрушения мозговой ткани на уровне травматического

Рис. 3 а (Fig. 3 a)

Рис. 3 б (Fig. 3 b)

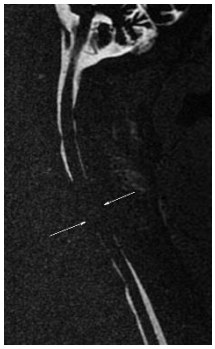

Рис. 3 в (Fig. 3 c)

Рис. 3. МРТ сочетанного повреждения спинного мозга (сдавление извне/отек) при переломовывихе в сегменте С6–7 на фоне оссифицирующего заболевания позвоночника, сагиттальная проекция.

а – Т2 ВИ: сдавление извне спинного мозга (костный отломок С7) с отеком мозгового вещества, ASIA C; б – Stir ИП: отек спинного мозга на уровне и ниже сдавления; в – Т2 myelo: отграничение ликворных пространств на уровне сдавления мозга.

Fig. 3. MRI of associated spinal cord injury (external compression/edema) with fracture-dislocation in the C6-7 segment against the background of ossifying spinal disease, sagittal projection.

a – T2: compression from the outside of the spinal cord (bone fragment C7) with cerebral edema, ASIA C; b – Stir: edema of the spinal cord at the level and below the compression; c – T2 myelo: delimitation of cerebrospinal fluid spaces at the level of brain compression.

Рис. 4 а (Fig. 4 a)

Рис. 4 б (Fig. 4 b)

Рис. 4 в (Fig. 4 c)

Рис. 4. МРТ шейного спинного мозга у разных пострадавших, сагиттальная проекция, Т2 ВИ.

Различные виды изолированных повреждений спинного мозга. а – ушиб спинного мозга второго типа, гематомиелия (ASIA B); б – сдавление извне спинного мозга эпидуральной гематомой (ASIA D); в – частичный перерыв спинного мозга, ножевое ранение (ASIA A).

Fig. 4. MRI of the cervical spinal cord in different victims, sagittal projection, T2.

Various types of isolated spinal cord injuries. a – spinal cord injury of the second type, hematomyelia (ASIA B); b – compression from the outside of the spinal cord by an epidural hematoma (ASIA D); c – partial break of the spinal cord, stab wound (ASIA A).

воздействия, последствиями которого было формирование кистозной полости на весь диаметр спинного мозга. Стенки кистозной полости и прилежащие субарахноидальные пространства имели рубцовый характер. Полным спинальным повреждениям предшествовали следующие виды первичной травмы: ушиб/сдавление с полным ограничением резервных пространств (84%) и ушиб спинного мозга (16%). Выводы по результатам МРТ о полном разрушение проводящей системы спинного мозга были подтверждены клиническими данными у 92% пострадавших (ASIA A/B, тетраплегия). Однако при одинаковой МРТ картине у 8% пострадавших сохранялась двигательная активность в нижних конечностях (ASIA C, тетрапарез), важность этого обстоятельства заключалась в сохранении целостности нервных волокон в стенках кистозных полостей и возможности улучшения неврологического статуса при дальнейшем лечении. Для сравнительного прогностического анализа у пострадавших с полными спинальными повреждениями были уточнены характеристики состояния спинного мозга в острый период травмы: стеноз ПК на 40,1±19,26%, сдавление спинного мозга на 22,7±16,9%, распространенность отека на 3,6±1 сегментов, отек/набухание мозговой ткани на 19,4±10,1%, частота гематомиелии 58%.

При неполных спинальных повреждениях (45%) посттравматические изменения спинного мозга занимали 1\2 или меньше его диаметра. Виды повреждений спинного мозга при первичной диагностике: ушиб/сдавление с полным (51%) и частичным (19%) ограничением резервных пространств, сдавление извне/отек (16%), ушиб (8%), сдавление извне (3%), частичный перерыв (3%). У большинства пострадавших (97%) при неполных спинальных повреждениях сохранялись двигательные нарушения и неврологический дефицит был в пределах категорий ASIA C и D. И лишь единичное наблюдение (3%) соответствовало ASIA B с полной утратой двигательной функции, но с потенциалом для ее частичного восстановления по данным МРТ. Характеристики состояния спинного мозга в острый период травмы были следующие: стеноз ПК на 39±14,8%, сдавление спинного мозга на 19,8±13,6%, распространенность отека на 2,6±1 сегментов, отек/набухание мозговой ткани на 16,3±9,5%, частота гематомиелии 5%.

Обратимые изменения спинного мозга (24%) характеризовались регрессом ранее выявленных травматических изменений мозгового вещества без видимых последствий. Перечень видов повреждений при первичной диагностике с благоприятным исходом включал: сдавление извне (40%), сдавление извне/отек (30%), ушиб (20%), ушиб/сдавление спинного мозга с частичным с ограничением резервных пространств (10%). Нормализация состояния спинного мозга по данным МРТ сопровождалась полным клиническим восстановлением функций спинного мозга у 90% пострадавших. У 10% пострадавших сохранялся тетрапарез (ASIA D). Характеристики повреждения спинного мозга в острой период: стеноз ПК на 34,05±17,9%, сдавление спинного мозга на 23,3±19,5%, распространенность отека на 0,96±1,05 сегментов, отек/набухание мозговой ткани на 4,9±7,5%.

Обсуждение.

При первичной диагностики были выделены и рассмотрены различные виды повреждений спинного мозга, акцент при изучении которых делался в отношении исхода травмы. При этом особое внимание уделялось тем видам повреждений спинного мозга и степени выраженности их лучевых проявлений, которые имели либо крайне неблагоприятный исход со стойким неврологическим дефицитом, либо благоприятный с положительными результатами после лечения. Среди клинических исходов у пострадавших были следующие состояния: наступление смерти у 9%, тяжелые формы нарушения проводимости спинного мозга (ASIA A/B) у 25%, менее тяжелые (ASIA C/D) у 40%, неврологическое выздоровление у 26%. При инвалидизации пострадавших по данным МРТ анализировался объём выявляемых посттравматических изменений спинного мозга, который в большинстве случаев (94%) соответствовал степени неврологических нарушений.

При полном спинальном повреждении основными представители по половому признаку, получившие данную тяжелую травму спинного мозга, были молодые мужчины трудоспособного возраста (94%). При оценке причин тяжелых травм спинного мозга более одной трети случаев приходилось на ныряния на мелководье (39%), далее следовали с незначительной разницей между собой падения с высоты больше 2 метров (25%) и ДТП (22%). Относительно видов костных повреждений было выделено два травматических состояния, которые ассоциируются с наиболее неблагоприятным исходом: это компрессионные переломы и переломы дужек шейных позвонков. Одним из условий для получения тяжелой травмы спинного мозга при обоих видах костных повреждений является

воздействие компрессионной нагрузки на позвоночник с поглощением ее травматической энергии именно в спинномозговом канале. При этом наиболее тяжелые повреждения возникают тогда, когда эпицентр травмы локализуется в центре (сером веществе) спинного мозга, что в дальнейшем может привести к полному разрушению его поперечника с исходом в кистозную полость. Что касается характеристик травмы спинного мозга с наиболее неблагоприятными исходами, то они на момент первичной диагностики были обусловлены изначальным наличием двух взаимноотягощающих повреждений, ушиба и сдавления, со следующими индикаторами тяжести: полное отграничение резервных пространств (84%), генерализованный отек мозга, степень сдавления спинного мозга >20% (22,7±16,9%). Важное значение при полных спинальных повреждениях имела гематомиелоишемия, которая отличалась высокой летальностью (21%) и отсутствием у всех выживших пострадавших положительной динамики неврологического восстановления после проведенного лечения (ASIA A/B). Отличительным моментом гематомиелоишемии является отсутствие возможности хирургической декомпрессии спинного мозга путем удаления внутримозговой гематомы в связи с развитием еще более тяжелых осложнений и высоким риском повреждения неизменённых нейронов. Поэтому именно консервативному медикаментозному способу лечению с уменьшением вторичных посттравматических повреждений в таких случаях должно уделяться особое внимание.

При рассмотрении случаев неполного спинального повреждения также отмечался высокий уровень травматизма у молодых мужчин (78%). Обстоятельства получения травмы были связаны с падениями с высоты больше 2 метров (43%) и меньше 2 метров (23%). Диагностировались различные костные повреждения шейных позвонков: передний переломо-вывих (25%), компрессионный перелом (19%) и перелом дужки (17%). Отдельно были выделены пострадавшие (17%) без костной травмы, но у которых диагностировался дегенеративный стеноз ПК с различными возникающими условиями при его наличии для повреждения спинного мозга. Прежде всего речь идет о ишемическом компоненте повреждения при медленном сдавлении мозга и его усугубление в условиях травмы. На фоне дегенеративно-дистрофических заболеваний также снижается устойчивость позвоночника к внешнему травматическому воздействию. При неполных спинальных повреждениях доминирующей травмой при первичной диагностике у 84% пострадавших был ушиб спинного мозга, при котором отмечался сочетанный его характер (76%), гематомиелия (5%), полное отграничение резервных пространств (51%). У 16% пострадавших диагностировался еще один вид повреждения − сдавление извне/отек мозгового вещества, при этом необратимые изменения возникали тогда, когда отеки занимали больше чем один сегмент спинного мозга (2,6±1) с набуханием мозговой ткани на 16,3±9,5%.

В группе с обратимыми изменениями спинного мозга наиболее часто встречающимися обстоятельствами травмы были падения с высоты меньше 2 метров и травма ныряльщика (по 25%). Наибольшие шансы на неврологическое выздоровление имели пострадавшие с декомпенсацией на фоне травмы дегенеративного стеноза ПК (30%) и с дальнейшим регрессом отека спинного мозга после лечения, а также пострадавшие (25%) с успешным хирургическим устранением передних вывихов. Предположение о пропорциональной зависимости степени стеноза ПК и компрессии спинного мозга извне, с одной стороны, распространенности отека и степени набухания мозговой ткани – с другой, в нашем исследовании у пострадавших данной группы не подтвердилось. Другими словами, не всегда тяжелые стенозы ПК и сдавления спинного мозга извне приводят к необратимым изменениям мозгового вещества. Решающим влиянием на исход травмы имело первоначальное состояние мозгового вещества. У пострадавших с регрессом травматических изменений при первичной диагностике отсутствовали значимые повреждения спинного мозга, такие как структурные нарушения, гематомиелия/гематомиелоишемия, распространенный отек, выраженное отек/набухание мозговой ткани. Наиболее благоприятными видами повреждениями спинного мозга явились сдавление извне (40%), сдавление извне/отек мозгового вещества (30%) и ушибы первого типа (30%).

Чувствительность МРТ в неотложной первичной диагностике травмы спинного мозга составила 92%, специфичность – 97%, общая точность – 94%.

Заключение.

Лучевые проявления травмы спинного мозга при МРТ исследовании в большинстве случаев характеризовались сочетанием двух видов повреждений (ушиб/сдавление и сдавление извне/отек), степень выраженности которых позволяет предположить невро-

логический исход. Ушиб/сдавление мозгового вещества с полным ограничением резервных пространств ПК явился наиболее прогностически неблагоприятным видом повреждения спинного мозга с развитием грубых стойких нарушений проводниковой функции спинного мозга (p<0,001). При этом, индикаторами тяжелого исхода травмы были гематомиелоишемия, генерализованный отек/набухание мозга. В свою очередь отсутствие или минимальный отек спинного мозга при его сдавлении извне свидетельствовало о благоприятном прогнозе у пострадавших при условии своевременной диагностики и ранней декомпрессии ПК. Также шансы на полное неврологическое выздоровление имели пострадавшие с ушибом спинного мозга без структурных изменений мозгового вещества.

Таким образом, применение МРТ для оценки повреждений спинного мозга шейного отдела позвоночника позволяет разграничивать обратимые и необратимые изменения мозгового вещества, прогнозировать вероятность исхода заболевания, а также предотвращать вторичные повреждения спинного мозга благодаря своевременному применению адекватных лечебных мероприятий, тем самым способствовать улучшению и восстановлению неврологического дефицита.

Источник финансирования и конфликт интересов.

Авторы данной статьи подтвердили отсутствие финансовой поддержки исследования и конфликта интересов, о которых необходимо сообщить.

References:

1. Badhiwala J.H., Ahuja C.S., Fehlings M.G. Time is spine: a review of translational advances in spinal cord injury. J. Neurosurg. Spine. 2018; 30 (1): 1-18. DOI: 10.3171/2018.9.SPINE18682. PMID: 30611186

2. Seif M., Gandini Wheeler-Kingshott C.A., Cohen-Adad J., Flanders A.E., Freund P. Guidelines for the conduct of clinical trials in spinal cord injury: Neuroimaging biomarkers. Spinal Cord. 2019; 57 (9): 717-728. DOI: 10.1038/s41393-019-0309-x

3. Cao B.H., Wu Z.M., Liang J.W. Risk Factors for Poor Prognosis of Cervical Spinal Cord Injury with Subaxial Cervical Spine Fracture-Dislocation After Surgical Treatment: A CONSORT Study. Med. Sci. Monit. 2019; 25: 1970-1975. DOI: 10.12659/MSM.915700

4. Tsuji O., Suda K., Takahata M. Matsumoto-Harmon S., Komatsu M., Menjo Y., et al. Early surgical intervention may facilitate recovery of cervical spinal cord injury in DISH. J. Orthop. Surg. (Hong Kong). 2019; 27 (1): 2309499019834783. DOI: 10.1177/2309499019834783

5. Mori E., Ueta T., Maeda T., Ideta R., Yugué I., Kawano O. et al. Sequential neurological improvements after conservative treatment in patients with complete motor paralysis caused by cervical spinal cord injury without bone and disc injury. J. Neurosurg. Spine. 2018; 29 (1): 1-9. DOI:10.3171/2017.10.SPINE17844

6. Izzo R., Popolizio T., Balzano R.F., Pennelli A.M., Simeone A., Muto M. Imaging of cervical spine traumas. Eur. J. Radiol. 2019; 117: 75-88. DOI: 10.1016/j.ejrad.2019.05.007

7. Goldberg A.L., Kershah S.M. Advances in imaging of vertebral and spinal cord injury. J. Spinal Cord Med. 2010; 33 (2): 105-116. DOI: 10.1080/10790268.2010.11689685

8. Aarabi B., Sansur C.A., Ibrahimi D.M., Simard J.M., Hersh D.S., Le E. et al. Intramedullary Lesion Length on Postoperative Magnetic Resonance Imaging is a Strong Predictor of ASIA Impairment Scale Grade Conversion Following Decompressive Surgery in Cervical Spinal Cord Injury. Neurosurgery. 2017; 80 (4): 610-620. DOI: 10.1093/neuros/nyw053

9. Matsushita A., Maeda T., Mori E., Yuge I., Kawano O., Ueta T. et al. Can the acute magnetic resonance imaging features reflect neurologic prognosis in patients with cervical spinal cord injury?. Spine J. 2017; 17 (9): 1319-1324. DOI: 10.1016/j.spinee.2017.05.009

10. Martineau J., Goulet J., Richard-Denis A., Mac-Thiong J.M. The relevance of MRI for predicting neurological recovery following cervical traumatic spinal cord injury. Spinal Cord. 2019; 57 (10): 866-873. DOI: 10.1038/s41393-019-0295-z

11. Boldin C., Raith J., Fankhauser F., Haunschmid C., Schwantzer G., Schweighofer F. Predicting neurologic recovery in cervical spinal cord injury with postoperative MR imaging. Spine (Phila Pa 1976). 2006; 31 (5): 554-559. DOI: 10.1097/01.brs.0000201274.59427.a4

12. Bozzo A., Marcoux J., Radhakrishna M., Pelletier J., Goulet B. The role of magnetic resonance imaging in the management of acute spinal cord injury. J. Neurotrauma. 2011; 28 (8): 1401-1411. DOI:10.1089/neu.2009.1236

13. Grassner L., Wutte C., Zimmermann G., Grillhösl A., Schmid K., Weiß T. et al. Influence of preoperative magnetic resonance imaging on surgical decision making for patients with acute traumatic cervical spinal cord injury: A survey among experienced spine surgeons. World Neurosurg. 2019; 131: e586-e592. DOI: 10.1016/j.wneu.2019.08.009

14. Mohamed M.A., Majeske K.D., Sachwani-Daswani G., Coffey D., Elghawy K.M., Pham A., et al. Impact of MRI on changing management of the cervical spine in blunt trauma patients with a 'negative' CT scan. Trauma Surg. Acute Care Open. 2016; 1 (1): e000016. DOI: 10.1136/tsaco-2016-000016.

СЛУЧАЙ ИЗ ПРАКТИКИ

АЛЬВЕОЛЯРНЫЙ ГЕМОРРАГИЧЕСКИЙ СИНДРОМ У ПАЦИЕНТКИ С КРИТИЧЕСКИМ АОРТАЛЬНЫМ СТЕНОЗОМ И ОСТРЫМ ИНФАРКТОМ МИОКАРДА

Комлев А.Е., Ромакина В.В., Коробкова И.З., Курилина Э.В., Макеев М.И., Федотенков И.С., Имаев Т.Э., Акчурин Р.С.

ФГБУ «НМИЦ кардиологии» Минздрава России, Москва, Россия.

Цель исследования. Осветить вопросы дифференциального диагноза альвеолярного геморрагического синдрома (АГС) с кардиогенным отеком легких и тактические сложности, возникающие в лечении больных с критическим аортальным стенозом (АС) при вынужденной эскалации антитромботической терапии.

Материалы и методы. Приводится собственное наблюдение АГС у пациентки 80 лет с критическим аортальным стенозом и механическим протезом митрального клапана, ожидающей транскатетерную имплантацию аортального клапана (ТИАК) и находящейся на тройной антитромботической терапии (ТАТ). Показанием к назначению ТАТ была постоянная форма фибрилляции предсердий и выполненное в острую стадию эмбологенного инфаркта миокарда чрескожное коронарное вмешательство с имплантацией стента с лекарственным покрытием.

Результаты. Представлена динамика клинических и рентгенологических проявлений АГС и особенности течения данного синдрома у пациентки кардиохирургического профиля. Показано, что одной из клинически значимых причин АГС может явиться многокомпонентная антитромботическая терапия у больных с высокой легочной гипертензией.

Заключение. Ведущая роль в диагностике данного осложнения принадлежит рентгенологическим методам исследования.

Ключевые слова: альвеолярный геморрагический синдром, транскатетерная имплантация аортального клапана, стентирование коронарной артерии, тройная антитромботическая терапия, рентгенография грудной клетки, компьютерная томография.

Контактный автор: Комлев А.Е.; e-mail: pentatonika@bk.ru

Для цитирования: Комлев А.Е., Ромакина В.В., Коробкова И.З., Курилина Э.В., Макеев М.И., Федотенков И.С., Имаев Т.Э., Акчурин Р.С. Альвеолярный геморрагический синдром у пациентки с критическим аортальным стенозом и острым инфарктом миокарда. REJR 2021; 11(3):162-170. DOI: 10.21569/2222-7415-2021-11-3-162-170.

Статья получена: **21.01.21** **Статья принята:** **25.03.21**

DIFFUSE ALVEOLAR HAEMORRHAGE IN FEMALE PATIENT WITH SEVERE AORTIC STENOSIS AND ACUTE MYOCARDIAL INFARCTION

Komlev A.E., Romakina V.V., Korobkova I.Z., Kurilina E.V., Makeev M.I., Fedotenkov I.S., Imaev T.E., Akchurin R.S.

National Medical Research Center of Cardiology. Moscow, Russia.

Purpose. To highlight the issues of differential diagnosis of diffuse alveolar hemorrhage syndrome (AHS) and cardiogenic pulmonary edema as far as difficulties in treatment of patients with critical aortic stenosis (AS) when escalation of antithrombotic therapy is needed.

Materials and methods. The authors present the clinical case of 80 years old female pa-

tient with critical AS and mechanical mitral valve prosthesis scheduled for transcatheter aortic valve implantation (TAVI). The patient had been given triple antithrombotic therapy due to urgent percutaneous coronary intervention with drug-eluted stent implanted at the time of acute myocardial infarction.

Results. The clinical and rentgenological features of AHS in the patient of cardiovascular department are presented. Using of multiple antithrombotic therapy may cause AHS in patients with advanced pulmonary hypertension.

Conclusion. The key role of radiologic imaging modalities, including chest X-ray and computed tomography, in diagnostics of AHS is focused on in the paper.

Keywords: diffuse alveolar hemorrhage syndrome (AHS), transcatheter aortic valve implantation (TAVI), coronary artery stenting, triple antithrombotic therapy (TAT), chest X-ray, computed tomography.

Corresponding author: Komlev A.E., e-mail: pentatonika@bk.ru

For citation: Komlev A.E., Romakina V.V., Korobkova I.Z., Kurilina E.V., Makeev M.I., Fedotenkov I.S., Imaev T.E., Akchurin R.S. Diffuse alveolar haemorrhage in female patient with severe aortic stenosis and acute myocardial infarction. REJR 2021; 11(3):162-170. DOI: 10.21569/2222-7415-2021-11-3-162-170.

Received: **21.01.21** **Accepted:** **25.03.21**

Альвеолярный геморрагический синдром – жизнеугрожающий клинический синдром, характеризующийся накоплением крови в интерстициальном и внутриальвеолярном пространстве вследствие диффузного повреждения структур легочной микроциркуляции (легочные артериолы, венулы, альвеолярные капилляры) с последующим нарушением диффузионной способности легких. В литературе для обозначения этого синдрома встречаются следующие синонимы: синдром диффузного альвеолярного кровоизлияния, легочный геморрагический синдром.

Альвеолярный геморрагический синдром характеризуется триадой признаков: кровохарканье, анемия (в ряде случаев они могут и отсутствовать) и двусторонние инфильтраты в легких. Кровохаркание наблюдается у 2/3 пациентов [1]. Даже при наличии двух из перечисленных признаков следует заподозрить диффузное легочное кровоизлияние. Другими частыми симптомами являются кашель, одышка и лихорадка. В гемограмме помимо анемии могут обращать на себя внимание неспецифические изменения в виде лейкоцитоза и повышения уровня маркеров воспаления. У каждого пациента с альвеолярным геморрагическим синдромом имеются признаки дыхательной недостаточности, причем наиболее тяжелые ее проявления встречаются при диффузном поражении легких. Смертность при данном синдроме, в зависимости от этиологии, колеблется от 20% до 100% [2].

Патологоанатомические изменения при альвеолярном геморрагическом синдроме характеризуются повреждением артериол, венул, альвеолокапиллярной мембраны, результатом чего является депонирование эритроцитов в интерстициальной ткани легких и в просвете альвеол. Нагруженные гемосидерином макрофаги скапливаются в пораженных участках легких в течение 48-72 часов. В дальнейшем гемосидерин обнаруживается в легких до 2 месяцев от момента кровоизлияния [3]. Значительную роль в патогенезе многих форм АГС играют иммунологические механизмы [4].

Общепринятой классификации данного синдрома не существует. Можно выделить три группы причин, приводящих к развитию диффузного альвеолярного кровоизлияния: легочный васкулит, острое диффузное повреждение легких с дыхательной недостаточностью и ограниченные кровоизлияния. Некоторые из них приведены в таблице 1.

Диагностический алгоритм при альвеолярном геморрагическом синдроме включает в себя тщательно собранный анамнез, физикальное обследование, с помощью которых могут быть выявлены признаки системного заболевания. В дальнейшем должны быть определены специфические иммунологические маркеры, в том числе антинейтрофильные цитоплазматические антитела. Особую группу составляют больные с легочным кровоизлиянием без признаков системного заболевания. В данном случае необходимо ис-

Таблица №1. Этиология альвеолярного геморрагического синдрома (адаптировано из [5,6].

Первичный АГС (легочный капиллярит)	Вторичный АГС (вследствие острого диффузного повреждения легких)	Ограниченные кровоизлияния в легких
Гранулематоз Вегенера, микроскопический полиангиит и другие системные васкулиты	Бактериальные и вирусные пневмонии	Легочная гипертензия при патологии левых отделов сердца
Синдром Гудпасчера	Острый респираторный дистресс-синдром	Легочная вено-окклюзионная болезнь
Синдром Бехчета	Легочный капиллярный гемангиоматоз	Новообразования легких
Криоглобулинемия	Воздействие лекарственных средств: амиодарона, кокаина, нитрофуранов, пеницилламина, сиролимуса и др.	Абсцесс легкого
Идиопатическая тромбоцитопеническая пурпура		Микролитиаз легких
Системная красная волчанка		Антикоагулянтная терапия
Ревматоидный артрит		
Антифосфолипидный синдром		
Идиопатический гемосидероз легких		

ключать влияние лекарственных и токсических препаратов. Иногда установление нозологического диагноза требует проведения биопсии легкого.

Всем пациентам с подозрением на легочное альвеолярное кровоизлияние необходимо выполнять рентгенологическое исследование и мультиспиральную компьютерную томографию органов грудной клетки (МСКТ). Особенности визуализации зависят от стадии процесса и характера основного заболевания. В 20-50% случаев в остром периоде заболевания наблюдается нормальная рентгенологическая картина легких [7]. Рентгенологическими проявлениями альвеолярного геморрагического синдрома являются диффузные изменения альвеолярного пространства, участки снижения прозрачности легочной ткани в прикорневых и базальных отделах легких, не затрагивающие реберно-диафрагмальные углы. При МСКТ эти изменения соответствуют очагам затемнения легочной ткани по типу «матового стекла», очаговые тени носят сливной характер. В ряде случаев возникает необходимость проведения дифференциального диагноза с тромбоэмболией легочной артерии. Спустя 48 часов (подострая стадия) развиваются утолщение междольковых и внутридольковых перегородок, которое может происходить при сохранении снижения прозрачности легочной ткани по типу «матового стекла», что приводит к формированию мозаичного рисунка на МСКТ-изображениях. Разрешение «острых» затемнений легочной ткани и утолщения перегородок обычно происходит в течение 2 недель при единичном эпизоде легочного кровотечения. При рецидивах альвеолярного кровотечения развивается легочный фиброз с участками изменения архитектоники органа

Клинический случай.

Пациентка 80 лет поступила в ФГБУ «НМИЦ кардиологии» с явлениями недостаточности кровообращения III ФК по NYHA. В возрасте 15 лет перенесла ревматическую атаку с формированием митрального стеноза. Несмотря на проводившуюся бициллинопрофилактику, митральный порок прогрессировал, в связи с чем в 60 лет пациентке было выполнено протезирование митрального клапана механическим протезом. В 2007 г. выявлен тяжелый аортальный стеноз (АС) и постоянная форма фибрилляции предсердий. Постоянно принимала аценокумарол с поддержанием целевых значений МНО в диапазоне 2,5-3,5.

Объективный статус при поступлении: Рост 160 см, вес 83 кг, индекс массы тела 32 кг/м2. Состояние средней тяжести. Кожные покровы обычной окраски. Кифосколиотическая деформация грудной клетки. Отеки голеней и стоп. ЧДД: 19/мин. Дыхание везикулярное с жестким оттенком, хрипов нет. То-

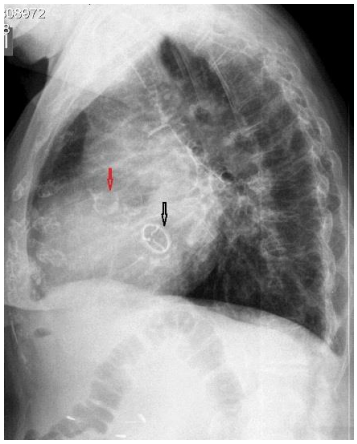

Рис. 1 (Fig. 1)

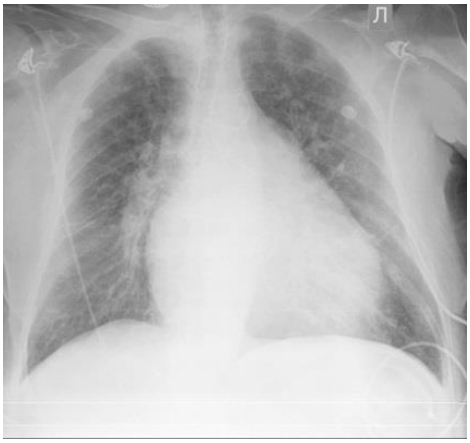

Рис. 2 (Fig. 2)

Рис. 1. Рентгенограмма органов грудной клетки, левая боковая проекция.

Венозная и артериальная легочная гипертензия, малый двусторонний гидроторакс. Кальциноз аортального клапана (красная стрелка). Механический протез в проекции митрального клапана (черная стрелка).

Fig. 1. Chest X-ray at admission, left lateral view.

Pulmonary venous and arterial hypertension, small bilateral hydrothorax. Aortic valve calcification (red arrow). Mechanical valve at mitral position (black arrow).

Рис. 2. Обзорная рентгенограмма органов грудной клетки, 1-е сутки инфаркта миокарда.

Интерстициальный отек легких.

Fig. 2. Chest X-ray, day 1 of acute myocardial infarction.

Interstitial pulmonary oedema.

ны сердца ясные; отчетливая мелодия митрального протеза. Грубый систолический шум во всех точках аускультации. Ритм неправильный, ЧСС 88 уд/мин, дефицит пульса 10 в мин. АД 130/70 мм рт. ст.

Данные лабораторных и инструментальных исследований при поступлении:

В анализах крови при поступлении отмечалось значительное повышение концентрации мозгового натрийуретического пептида (BNP) – 1899 пг/мл, подтверждающее наличие застойной недостаточности кровообращения, а также нормохромная анемия легкой степени (гемоглобин – 105 г/л).

Электрокардиография (ЭКГ): фибрилляция предсердий с ЧСЖ 78 уд/мин. Нормальное положение электрической оси сердца. Неспецифические нарушения внутрижелудочковой проводимости. Признаки гипертрофии левого желудочка

При рентгенография грудной клетки (РГК) изменений инфильтративного характера в легких на выявлялось, определялся венозный застой 2 степени; расширение легочного ствола, левой и правой легочной артерии (ЛА) свидетельствовало о наличии артериальной легочной гипертензии (ЛГ). В плевральных полостях наблюдалось незначительное количество плеврального выпота (малый гидроторакс). Атриомегалия. Кардиоторакальный индекс (КТИ) 55%. Выраженный кальциноз аортального клапана (АК); в проекции митрального клапана тень механического протеза (Рис.1).

Эхокардиография (ЭхоКГ): АС тяжелой степени с выраженным кальцинозом створок АК. Средний систолический градиент давления на АК 55 мм рт.ст., площадь раскрытия 0,6 см2. Фракция выброса левого желудочка (ФВ) 50%, систолическое давление в легочной артерии (СДЛА) 70 мм рт. ст. Функция митрального протеза не нарушена.

Мультиспиральная компьютерная грудной клетки с внутривенным контрастированием (МСКТ): Кальциноз трехстворчатого АК, фиброзное кольцо 24х27х25х26мм, устье левой коронарной артерии расположено на 14мм выше фиброзного кольца, устье правой коронарной артерии расположено на 18мм выше фиброзного кольца. Патологические изменения в легких не выявляются.

Учитывая возраст больной, высокий риск периоперационных осложнений при повторном вмешательстве в условиях искусственного кровообращения, принято решение о проведении транскатетерной имплан-

тации аортального клапана (ТИАК), однако на 4-е сутки стационарного лечения у пациентки развился типичный острый коронарный синдром с подъемом сегмента ST в отведениях II, III, aVF. В анализе крови – повышение уровня высокочувствительного тропонина I до 21205 пг/мл. На ЭхоКГ отмечено появление зоны гипокинезии миокарда левого желудочка верхушечно-нижнебоковой локализации. При рентгенографии наблюдалось усугубление застойных изменений в легких и развитие типичного интерстициального отека легких (Рис. 2).

При экстренной коронароангиографии выявлена острая тромбоэмболическая окклюзия задней нисходящей артерии при отсутствии гемодинамически значимых сужений в других коронарных артериях (Рис. 3).

В связи с диагностированным острым инфарктом миокарда (ИМ) 1 типа, экстренно выполнена ангиопластика со стентированием инфаркт-связанной артерии стентом с лекарственным покрытием.

После чрескожного коронарного вмешательства (ЧКВ) по абсолютным показаниям к проводимой антикоагулянтной терапии были добавлены 2 антиагреганта (аспирин и клопидогрель). С первых суток после начала тройной антитромботической терапии отмечено появление кровохаркания.

На фоне проводимой терапии, в том числе внутривенного введения высоких доз петлевых диуретиков, состояние пациентки несколько стабилизировалось, однако сохранялась одышка при минимальных физических нагрузках и кровохарканье. Учитывая отрицательную рентгенологическую картину в виде множественных двусторонних очагов с нечеткими контурами и инфильтративных изменений в легких, не характерных для альвеолярного отека легких (Рис. 4), на 9-е сутки после ИМ принято решение о проведении МСКТ-ангиопульмонографии для верификации диагноза.

При исследовании данных за тромбоэмболию легочной артерии не получено, выявлены многочисленные участки «матового стекла» и консолидации, утолщение междольковых перегородок в паренхиме обоих легких (признаки множественных легочных кровоизлияний в подострой стадии) (Рис. 5).

Дополнительное снижение сократительной функции левого желудочка (присоединение острой сердечной недостаточности

Рис. 3 (Fig. 3)

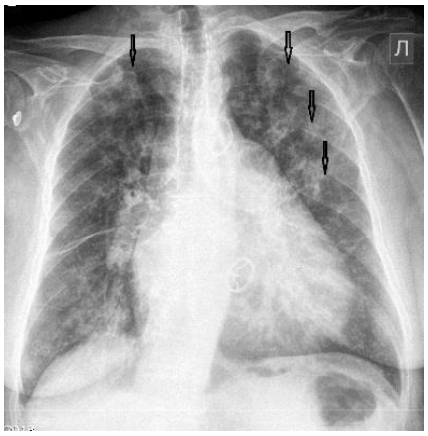

Рис. 4 (Fig. 4)

Рис. 3. Коронарография правой коронарной артерии.

Красной стрелкой обозначена острая окклюзия задней нисходящей артерии, дистальнее которой заведен коронарный проводник.

Fig. 3. Angiogram of right coronary artery.

Acute occlusion of posterior descendent artery crossed with a wire is marked with red arrow.

Рис. 4. Обзорная рентгенограмма органов грудной клетки на 9-е сутки острого инфаркта миокарда.

Множественные двусторонние очаги и инфильтраты (указаны стрелками). Венозный застой и незначительное количество двустороннего плеврального выпота.

Fig. 4. Chest X-ray, day 9 of acute myocardial infarction.

Widespread bilateral patchy consolidation. Venous pulmonary congestion, small hydrothorax.

к хронической) вследствие перенесенного ИМ у больной с критическим АС привело к усугублению декомпенсации кровообращения. Нарастание явлений левожелудочковой недостаточности, необходимость массивной внутривенной диуретической терапии потребовали проведения ТИАК по витальным показаниям в ранние сроки после ИМ (на 11-е сутки). С использованием трансфеморального доступа был имплантирован баллонрасширяемый биопротез Edwards SAPIEN XT 26 мм (Рис. 6).

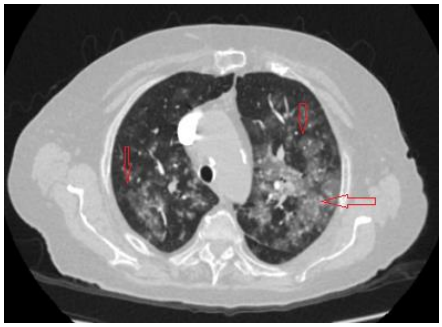

Рис. 5 а (Fig. 5 a)

Рис. 5 б (Fig. 5 b)

Рис. 5. Мультиспиральная компьютерная томография грудной клетки с внутривенным контрастированием на 9-е сутки острого инфаркта миокарда (а – аксиальная проекция, б – фронтальная проекция).

Многочисленные участки «матового стекла» и консолидации с утолщением междольковых перегородок в паренхиме обоих легких (некоторые указаны стрелками).

Fig. 5. Multispiral computed tomography with contrast enhancement on day 9 of acute myocardial infarction (a – axial recostruction, b - frontal recostruction).

Multiple areas of widespread «ground glass» opacification and consolidation with interlobular septal thickening in both lungs (some are marked with arrows).

После оперативного вмешательства состояние пациентки стабилизировалось, клиническая картина отека легких регрессировала. Больная была выписана в удовлетворительном состоянии на 20 сутки после ИМ и на 9 сутки после ТИАК под наблюдение кардиологом по месту жительства. Однако несмотря на значительную положительную клиническую динамику, кровохаркание продолжалось еще в течение 1 месяца. На момент выписки рентгенолологически венозный застой в легких не определялся, но сохранялись признаки артериальной ЛГ и усиление легочного рисунка в участках состоявшихся кровоизлияний (Рис. 7).

При осмотре спустя 6 месяцев после выписки состояние пациентки было удовлетворительным. По данным ЭхоКГ протезированные аортальный и митральный клапаны функционируют нормально, сохраняется гипокинез среднего сегмента заднебоковой стенки ЛЖ, ФВ 48%, СДЛА 50 мм рт.ст. При рентгенографии очаговые и инфильтративные изменения, венозный застой в легких не выявляются.

Обсуждение.

У нашей пациентки АГС был обусловлен ятрогенной гипокоагуляцией в результате тройной антитромботической терапии (ТАТ). Примечательно, что этот побочный эффект ТАТ проявился именно в условиях высокой посткапиллярной лёгочной гипертензии 2 группы. Исходное систолическое давление в легочной артерии, отражающее соответствующую стадию прогрессирования АС, составляло 70 мм рт.ст.

Рентгенологическая картина характеризовалась появлением на фоне застойных изменений в легких двусторонних негомогенных несегментарных инфильтратов с нечеткими контурами (участки кровоизлияний), разрешение которых значительно отставало от клинической динамики, что является весьма типичным для АГС.

Дифференциальный диагноз АГС в приведенном нами случае не представлял значительных трудностей, учитывая классическое течение заболевания. Гораздо более сложной клинической проблемой стал выбор оптимальной тактики антитромботической терапии.

Вопрос эффективности и безопасности назначения ТАТ на сегодняшний день является одним из актуальнейших в кардиологии. При выборе лечебной тактики для пациентов с показаниями к ТАТ, необходимо соблюде-

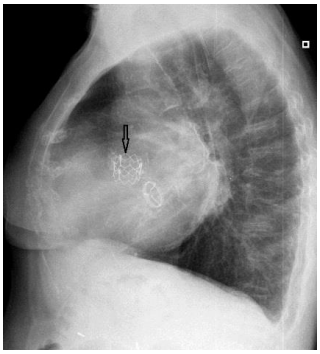

Рис. 6 (Fig. 6)

Рис. 7 (Fig. 7)

Рис. 6. Рентгенограмма органов грудной клетки, левая боковая проекция.

В проекции аортального клапана – тень каркаса транскатетерного клапана (указана стрелкой).

Fig. 6. Chest X-ray, left lateral view.

In the projection of the aortic valve - the shadow of transcatheter valve frame.

Рис. 7. Рентгенограмма органов грудной клетки.

Усиление легочного рисунка в участках кровоизлияний (указаны стрелками).

Fig. 7. Chest X-ray.

The pulmonary pattern in the areas of hemorrhage is enhanced (marked with arrows).

ние баланса между риском развития тромбоэмболических и геморрагических осложнений [8]. Механический протез в митральной позиции и постоянная форма ФП являются самостоятельными показаниями для назначения антикоагулянтной терапии. Причем при сочетании обоих показаний единственным допустимым вариантом становится назначение антагонистов витамина К (с поддержанием целевого МНО). С другой стороны, хорошо известно, что двойная антиагрегантная терапия (комбинация ингибиторов P2Y12-рецепторов и ацетилсалициловой кислоты) достоверно лучше снижает риск развития тромбоза стента по сравнению с антагонистами витамина К. Экстренное чрескожное коронарное вмешательство, выполненное в остром периоде ИМ с подъемом сегмента ST, с имплантацией стента с лекарственным покрытием, однозначно требует назначения двойной антиагрегантной терапии. Таким образом, в продемонстрированном нами клиническом случае пациентка нуждалась в назначении ТАТ. Известно, что использование ТАТ по сравнению с двойной антитромботической терапией после коронарной ангиопластики ведет к достоверному увеличению частоты всех геморрагических осложнений с 19,4% в течение до 44,4% в течение 1 года (ОР 0,36, 95%ДИ 0,26–0,50, p<0·0001) [9].

Перенесенное кровоизлияние в паренхиму легких, сохраняющиеся кровохарканье и анемия (снижение гемоглобина со 110 г/л до 70 г/л несмотря на трансфузию эритроцитной массы) стали веским доводом в пользу деэскалации тройной антитромботической терапии, несмотря на риск тромбоэмболических осложнений. Аспирин был отменен на 15 сутки после ИМ. Отмена клопидогреля, согласно действующим рекомендациям, возможна через 3 месяца после выполненного эндоваскулярного лечения [9], однако у нашей больной риск геморрагических осложнений был по меньшей мере сопоставим с риском тромбоза коронарного стента (CHA2DS2-VASc – 5 баллов, HAS-BLED – 4 балла). При этом зона кровоснабжения задней нисходящей артерии относительно невелика и после устранения критического АС потенциальное нарушение локальной сократимости в случае реокклюзии стентированного сегмента, скорее всего, не могло бы привести к столь тяжелым гемодинамическим последствиям, как это имело место перед ТИАК. Таким образом, с учетом клинической ситуации, продолжительность приема клопидогреля была сокращена до 2-х месяцев, после чего возобновлена монотерапия аценокумаролом с поддержание МНО (2,5-3,5).

Заключение.

Альвеолярный геморрагический синдром является крайне важным с клинической точки зрения легочным осложнением ряда заболеваний. Диагностика данного синдрома бывает затруднена в связи с вариабельностью клинических особенностей и

отсутствием специфических рентгенологических признаков. В качестве ключа к клиническому диагнозу может выступать сочетание таких симптомов, как кровохарканье, двусторонние инфильтраты в легких и анемия. Важнейшим среди инструментальных методов диагностики, бесспорно, следует признать компьютерную томографию грудной клетки высокого разрешения, которая позволяет не только верифицировать состоявшееся легочное кровотечение, но также адекватно оценить динамику патологического процесса. В тактическом отношении необходимо помнить о потенциальном риске развития вторичного альвеолярного геморрагического синдрома у больных с выраженной легочной гипертензией и тщательно взвешивать все pro et contra при принятии решения об эскалации антитромботической терапии у таких пациентов.

Источник финансирования и конфликт интересов.

Авторы данной статьи подтвердили отсутствие финансовой поддержки исследования и конфликта интересов, о которых необходимо сообщить.

Список литературы:

1. Zamora M.R., Warner M.L., Tuder R., Schwarz M.I. Diffuse alveolar hemorrhage and systemic lupus erythematosus. Clinical presentation, histology, survival, and outcome. Medicine (Baltimore). 1997; 76 (3): 192-202. DOI: 10.1097/00005792-199705000-00005

2. De Prost N., Parrot A., Picard C., Ancel P.Y., Mayaud C., Fartoukh M . et al. Diffuse alveolar haemorrhage: factors associated with in-hospital and long-term mortality. Eur Respir J. 2010; 35 (6): 1303-11. DOI: 10.1183/09031936.00075309. .

3. Богорад А.Е., Розинова Н.Н., Мизерницкий Ю.Л., Лев Н.С., Костюченко М.В., Дьякова С.Э. и др. Альвеолярный геморрагический синдром у детей. Российский вестник перинатологии и педиатрии. 2018; 63 (1): 57-65. DOI:10.21508/1027-4065-2018-63-1-57-65

4.Jin S.M., Yim J.J., Yoo C.G., Kim Y.W., Han S.K., Shim Y.S. et al. Aetiologies and outcomes of diffuse alveolar haemorrhage presenting as acute respiratory failure of uncertain cause. Respirology. 2009; 14 (2): 290-4. DOI: 10.1111/j.1440-1843.2008.01444.x.

5. Самсонова М.В., Черняев А.Л. Альвеолярный геморрагический синдром и кровотечения в легких. Пульмонология и аллергология. 2013; (3): 66-69.

6. Чучалин А.Г. Синдром диффузного альвеолярного кровоизлияния. Пульмонология. 2010; (2): 5-8. DOI: 10.18093/0869-0189-2010-2-5-8

7.Lichtenberger, J. P., Digumarthy, S. R., Abbott, G. F. et al. Diffuse Pulmonary Hemorrhage: Clues to the Diagnosis. Current Problems in Diagnostic Radiology. 2014; 43 (3): 128-139. DOI:10.1067/j.cpradiol.2014.01.002

8. Rubboli A, Colletta M, Herzfeld J, Sangiorgio P, Di Pasquale G. Periprocedural and medium-term antithrombotic strategies in patients with an indication for long-term anticoagulation undergoing coronary angiography and intervention. Coron Artery Dis. 2007; 18 (3): 193-9. DOI:10.1097/MCA.0b013e328012a964

9. Dewilde W.J.M., Oirbans T., Verheugt F.W.A., Kelder J.C., De Smet B.J.G.L., Herrman J-P. et al. Use of clopidogrel with or without aspirin in patients taking oral anticoagulant therapy and undergoing percutaneous coronary intervention: an open-label, randomised, controlled trial. Lancet. 2013; 381: 1107-15. DOI: 0.1016/S0140-6736(12)62177-1.

References:

1. Zamora M.R., Warner M.L., Tuder R., Schwarz M.I. Diffuse alveolar hemorrhage and systemic lupus erythematosus. Clinical presentation, histology, survival, and outcome. Medicine (Baltimore). 1997; 76 (3): 192-202. DOI: 10.1097/00005792-199705000-00005

2. De Prost N., Parrot A., Picard C., Ancel P.Y., Mayaud C., Fartoukh M. et al. Diffuse alveolar haemorrhage: factors associated with in-hospital and long-term mortality. Eur Respir J. 2010; 35 (6): 1303-11. DOI: 10.1183/09031936.00075309. .

3. Bogorad A.T., Rozinova N.N., Mizernitsky Y.L., Lev N.S., Kostyuchenko M.V., Dyakova S.E., et al. Alveolar hemorrhagic syndrome in children. Rossiyskiy Vestnik Perinatologii i Pediatrii (Russian Bulletin of Perinatology and Pediatrics). 2018; 63 (1): 57-65 DOI :10.21508/1027-4065-2018-63-1-57-65 (in Russian).

4. Jin S.M., Yim J.J., Yoo C.G., Kim Y.W., Han S.K., Shim Y.S. et al. Aetiologies and outcomes of diffuse alveolar haemorrhage presenting as acute respiratory failure of uncertain cause. Respirology. 2009; 14 (2): 290-4. DOI: 10.1111/j.1440-1843.2008.01444.x.

5. Samsonova M.V., Chernyaev A.L. Alveolar haemorrage syndrome and lung bleeding. Pulmonologia i allergologia. 2013; (3): 66-69 (in Russian).

6. Chuchalin A.G. Diffuse alveolar haemorrage syndrome. Pulmonologia. 2010; (2): 5-8. DOI: 10.18093/0869-0189-2010-2-5-8 (in Russian).

7. Lichtenberger, J. P., Digumarthy, S. R., Abbott, G. F. et al. Diffuse Pulmonary Hemorrhage: Clues to the Diagnosis. Current Problems in Diagnostic Radiology. 2014; 43 (3): 128-139. DOI:10.1067/j.cpradiol.2014.01.002

8. Rubboli A, Colletta M, Herzfeld J, Sangiorgio P, Di Pasquale G. Periprocedural and medium-term antithrombotic strategies in patients with an indication for long-term anticoagulation undergoing coronary angiography and intervention. Coron Artery Dis. 2007; 18 (3): 193-9. DOI:10.1097/MCA.0b013e328012a964

9. Dewilde W.J.M., Oirbans T., Verheugt F.W.A., Kelder J.C.,

De Smet B.J.G.L., Herrman J-P. et al. Use of clopidogrel with or without aspirin in patients taking oral anticoagulant therapy and undergoing percutaneous coronary intervention: an open-label, randomised, controlled trial. Lancet. 2013; 381: 1107-15. DOI: 0.1016/S0140-6736(12)62177-1.

СЛУЧАЙ ИЗ ПРАКТИКИ

МЕТАБОЛИЧЕСКАЯ ОДНОФОТОННАЯ ЭМИССИОННАЯ КОМПЬЮТЕРНАЯ ТОМОГРАФИЯ С «99MTC-1-ТИО-D-ГЛЮКОЗОЙ» – НОВЫЕ ВОЗМОЖНОСТИ СТАДИРОВАНИЯ ЛИМФОМЫ ХОДЖКИНА

Муравлева А.В., Чернов В.И., Дудникова Е.А., Симолина Е.И., Высоцкая В.В., Лукина Н.М., Рыбина А.Н., Гольдберг А.В., Табакаев С.А.

Научно-исследовательский институт онкологии, Томский национальный исследовательский медицинский центр Российской академии наук. г. Томск, Россия.

Цель исследования. Демонстрация клинического случая ведения пациентки с верифицированным диагнозом Лимфома Ходжкина на этапах первичной диагностики и стадирования с использованием однофотонной эмиссионной компьютерной томографии (ОФЭКТ) с новым радиофармацевтическим препаратом (РФП) «99mTc-1-тио-D глюкоза» (99mTc-ТГ).

Материалы и методы. Пациентке с диагнозом Лимфома Ходжкина для оценки распространенности процесса выполнена компьютерная томография с внутривенным контрастированием, ОФЭКТ/КТ с 99mTc-ТГ и магнитно-резонансная томография. Контрольное обследование по завершении медикаментозного лечения включало ПЭТ/КТ с 18F-ФДГ.

Результаты. Комплексное обследование пациентки с применением ОФЭКТ с 99mTc-ТГ позволило диагностировать изменения в костной ткани головки левой плечевой кости, обусловленные лимфомой Ходжкина, при этом стандартный метод обследования (компьютерная томография с болюсным внутривенным контрастированием) в данном случае был не информативен. Полученные результаты ОФЭКТ полностью соответствовали данным магнитно-резонансной томографии.

Обсуждение. Продемонстрирована возможность современных методов ядерной медицины в стадировании злокачественных лимфом. Однофотонная эмиссионная компьютерная томография с использованием инновационного РФП на основе производной глюкозы, меченной технецием-99m «99mTc-1-тиоD-глюкоза» позволила визуализировать метаболически активную опухоль. Выявленный с помощью ОФЭКТ/КТ очаг лимфомы в головке плечевой кости повлиял на стадирование процесса, соответственно была скорректирована программа лечения. Учитывая проблему обеспечения регионов РФ оборудованием ПЭТ/КТ, сложности технологического процесса синтеза РФП, данный метод диагностики может являться хорошей альтернативой стандартной 18F-ФДГ ПЭТ/КТ.

Заключение. Таким образом, ОФЭКТ с новым отечественным радиофармпрепаратом 99mTc-ТГ обладает большим потенциалом применения для метаболической визуализации лимфомы Ходжкина на этапах первичной диагностики.

Ключевые слова: ПЭТ/КТ, 11С-метионин, очаги в легких, стандартизированные показатели захвата, коэффициенты восстановления, эффект частичного объема, фантом NEMA IEC PET Body.

Контактный автор: Муравлева А.В., e-mail: albina_danilova7487@mail.ru

Для цитирования: Муравлева А.В., Чернов В.И., Дудникова Е.А., Симолина Е.И., Высоцкая В.В., Лукина Н.М., Рыбина А.Н., Гольдберг А.В., Табакаев С.А. Метаболическая однофотонная эмиссионная компьютерная томография с «99mTC-1-ТИО-D-глюкозой» – новые возможности стадирования лимфомы ходжкина. REJR 2021; 11(3):171-177. DOI: 10.21569/2222-7415-2021-11-3-171-177.

Статья получена: **18.05.21** **Статья принята:** **09.09.21**

METABOLIC SINGLE-PHOTON EMISSION COMPUTED TOMOGRAPHY WITH "99MTC-1-THIO-D-GLUCOSE" – NEW POSSIBILITIES FOR HODGKIN'S LYMPHOMA STAGING

Muravleva A.V., Chernov V.I., Dudnikova E.A., Simolina E.I., Vysockaja V.V., Lukina N.M., Ribina A.N., Goldberg A.V. , Tabakaev S.A.

Tomsk National Research Medical Center Russian Academy of Sciences. Tomsk, Russia.

Purpose. To demonstrate a clinical case using single-photon emission computed tomography (SPECT) with a new radiopharmaceutical (RP) "99mTc-1-thio-D glucose" (99mTc-TG) for managing a patient with a verified diagnosis of Hodgkin's lymphoma.

Material and methods. To assess the disease stage the Hodgkin's lymphoma patient was underwent computed tomography with intravenous contrast, SPECT/CT with 99mTc-TG and magnetic resonance imaging. Follow-up examination at the end of treatment included 18F-FDG PET/CT.

Results. A comprehensive examination of the patient using 99mTc-TG SPECT made it possible to diagnose bone lesion in the head of the left humerus caused by Hodgkin's lymphoma, while the standard examination method (computed tomography with bolus intravenous contrast enhancement), in this case, was not informative. The SPECT results were in complete agreement with the data of magnetic resonance imaging.

Discussion. The possibility of modern nuclear medicine methods in staging malignant lymphomas has been demonstrated. Single-photon emission computed tomography using an innovative radiopharmaceutical based on a glucose derivative labeled with technetium-99m "99mTc-1-thioD-glucose" made it possible to visualize a metabolically active tumor. The focus of lymphoma in the head of the humerus revealed by SPECT/CT influenced the staging of the process, and the treatment program was adjusted accordingly. Taking into account the problem of providing the regions of the Russian Federation with PET/CT equipment, the complexity of the technological process of RP synthesis, this diagnostic method can be a good alternative to the standard 18F-FDG PET/CT.

Conclusion. Thus, SPECT with a new domestic radiopharmaceutical 99mTc-TG has great potential for metabolic imaging of Hodgkin's lymphoma for staging of the disease.

Keywords: SPECT, 99mTc-1-thio-D glucose, Hodgkin's lymphoma.

Corresponding author: Muravleva A.V., e-mail: albina_danilova7487@mail.ru

For citation: Muravleva A.V., Chernov V.I., Dudnikova E.A., Simolina E.I., Vysockaja V.V., Lukina N.M., Ribina A.N., Goldberg A.V., Tabakaev S.A. Metabolic single-photon emission computed tomography with "99mTc-1-thio-D-glucose" – new possibilities for hodgkin's lymphoma staging. REJR 2021; 11(3):171-177. DOI: 10.21569/2222-7415-2021-11-3-171-177.

Received: **18.05.21** **Accepted:** **09.09.21**

Лимфома Ходжкина (ЛХ) – это В-клеточное злокачественное лимфопролиферативное заболевание с выраженным полиморфноклеточным микроокружением. К опухолевой популяции лимфомы Ходжкина относят клетки Ходжкина, клетки Березовского-Штернберга-Рид, лакунарные, мумифицированные , LP-клетки [1].

Заболеваемость лимфомой Ходжкина варьируется от 0,1 до 2,8 на 100000 населения, с минимальной заболеваемостью в азиатской популяции и максимальной в западно-европейской. В Российской Федерации заболеваемость составляет 2,1 на 100000 населения, с пиками в возрасте 16-30 лет и старше 55 лет [1, 2].

Лимфома Ходжкина является высококурабельным заболеванием с частотой излечения до 90% [2].

Немаловажную роль в исходе заболевания и качестве жизни пациента играет корректное стадирование заболевания. Объем поражения определяет стадию ЛХ. С учетом полученных данных выбирается тактика ведения пациента и протоколы химиотерапии.

До недавнего времени стадирование лимфом основывалось на результатах клинических исследований и данных компьютерной томографии (КТ). Но возможности КТ-

диагностики ограничены. Невозможно отдифференцировать специфическое поражение органов от неспецифических изменений. Кроме того, в ходе химиотерапии необходимо проведение рестадирования заболевания и оценки активности опухолевой ткани. Применение КТ-диагностики не позволяет дифференцировать метаболически активную опухолевую ткань от остаточной фиброзной ткани. Внедрение в практику позитронной эмиссионной компьютерной томографии с 18F-дезоксиклюкозой (18F-ФДГ ПЭТ/КТ) значительно облегчило решение поставленных задач. В тоже время, применение данного вида исследования в регионах РФ значительно ограничено.

Согласно рекомендациям Всемирной организации здравоохранения (ВОЗ), на 1 млн. населения необходим, по меньшей мере, один ПЭТ-сканер. В России, исходя из этих рекомендаций, необходимо не менее 145 ПЭТ-сканеров. Сейчас этот показатель обеспеченности высокотехнологичным диагностическим оборудованием составляет около 0,5 на 1 млн. населения [8].

Альтернативой ПЭТ может стать однофотонная эмиссионная компьютерная томография (ОФЭКТ). Этот метод широко используется в регионах РФ, где по экспертным оценкам функционирует около 280 ОФЭКТ-сканеров. Более того, в мировой ядерной медицине около 85% диагностических процедур выполняется с 99mTc. К его преимуществам относится невысокая стоимость, удобство генераторного получения, короткий период полураспада и оптимальный для визуализации на гамма-камерах спектр излучения. Создание радиофармацевтических препаратов (РФП) на основе производных глюкозы, меченных 99mTc может существенно расширить возможности высокоинформативной радионуклидной диагностики лимфопролиферативных заболеваний [3, 4].

В НИИ онкологии Томского НИМЦ в кооперации с Томским политехническим университетом был разработан новый радиофармацевтический препарат на основе производной глюкозы, меченной технецием-99m «99mTc-1-тиоD-глюкоза» (99mTc-ТГ). Работы выполнялись в рамках ФЦП «Фарма-2020». Было показано, что 99mTc-ТГ характеризуется высокой аккумуляцией в опухолевых клетках in vitro и in vivo. Пилотные клинические исследования показали принципиальную возможность использования ОФЭКТ с 99mTc-ТГ для диагностики и оценки эффективности лечения злокачественных лимфом [3 - 5].

Цель исследования.

Демонстрация возможности использования ОФЭКТ с 99mTc-ТГ на этапах первичной диагностики и стадирования у пациентки с верифицированным диагнозом Лимфома Ходжкина.

Данные истории болезни.

Пациентка М., 1984 г.р. С весны 2020 г. стали беспокоить боли в области левого плечевого сустава, увеличение аксиллярных лимфоузлов справа, повышение температуры тела до 38,50 С. При проведении гисто-

Рис. 1 а (Fig. 1 a)

Рис. 1 б (Fig. 1 b)

Рис. 1 в (Fig. 1 c)

Рис. 1. КТ органов грудной полости с контрастированием, аксиальная плоскость.

а, б – Увеличенные паравазальные до 16х11 мм, паратрахеальные до 19х14 мм, парааортальные до 14х6 мм, правые бронхопульмональные до 14х9 мм, пекторальные и правые аксиллярные лимфатические узлы до 21х15 мм.

в – Объемное образование размером до 42х30х45 мм верхнего переднего средостения.

Fig. 1. MSCT, chest, with contrast, axial view.

a, b – enlarged paravasal up to 16x11 mm, paratracheal up to 19x14 mm, para-aortic up to 14x6 mm, right bronchopulmonary up to 14x9 mm, pectoral and right axillary lymph nodes up to 21x15 mm.

c – space-occupying mass up to 42x30x45 mm.

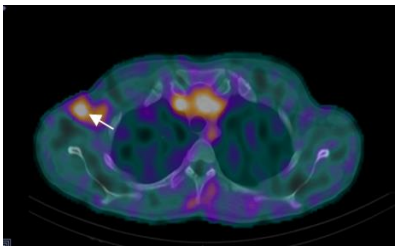

Рис. 2 а (Fig. a)

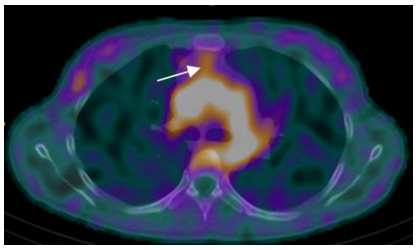

Рис. 2 б (Fig. 2 b)

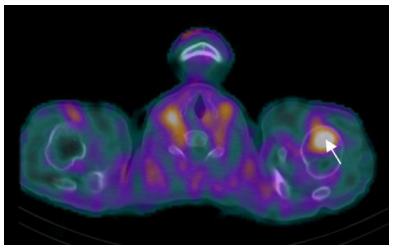

Рис. 2 в (Fig. 2 c)

Рис. 2. Совмещенное ОФЭКТ/КТ-изображение с 99mTc-ТГ.

а – Визуализируется повышенная аккумуляция РФП в увеличенном лимфатическом узле справа (SUVmax=0,99); б – в объемном образовании верхнего этажа переднего средостения (SUVmax=1,29); в – в головке левой плечевой кости (SUVmax=1,21).

Fig. 2. Combined SPECT/CT image with 99mTc-TG.

a – an increased accumulation of RP is visualized in the enlarged lymph node on the right (SUVmax = 0.99); b – in the space-occupying mass of the upper floor of the anterior mediastinum (SUVmax = 1.29); c – the head of the left humerus (SUVmax = 1.21).

Рис. 3 а (Fig. 3 a)

Рис. 3 б (Fig. 3 b)

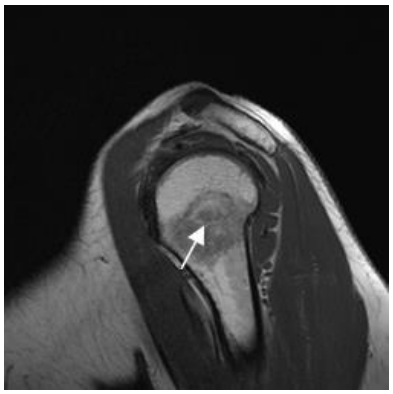

Рис. 3 в (Fig. 3 c)

Рис. 3. МРТ левого плечевого сустава.

а – В метаэпифизе плечевой кости по медиальной поверхности определяется участок изменения сигнала, неоднородно изо-/гипоинтенсивный на Т1-ВИ; б, в – неоднородно гиперинтенсивный на изображениях, взвешенных по протонной плотности с подавлением сигнала от жировой ткани (PD FS), неровными, нечеткими контурами, размерами 30х28х28 мм. Кортикальный слой не прерывается на уровне участка поражения.

Fig. 3. MRI of the left shoulder joint.

a – in the metaepiphysis of the humerus along the medial surface, an area of signal change is determined, nonuniformly iso-/hypointense on T1 weighted images; b, c – nonuniformly hyperintense on proton density weighted images with suppression of the signal from adipose tissue (PD FS) uneven, indistinct contours, dimensions 30x28x28 mm. The cortical layer is not interrupted at the level of the lesion site.

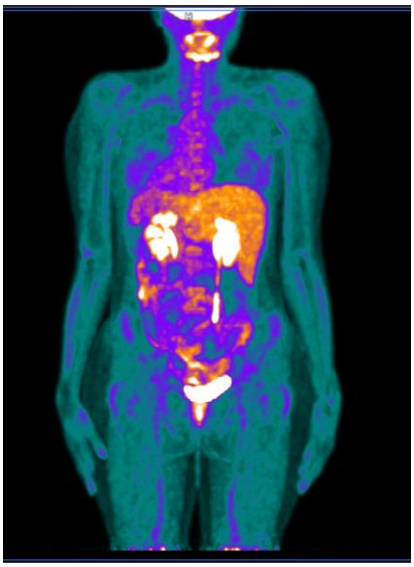

Рис. 4 (Fig. 4)

Рис. 4. ПЭТ-КТ.

Очагов патологической гиперфиксации радиофармпрепарата 18F-ФДГ не выявлено.

Fig. 4. PET-CT.

No foci of pathological hyperfixation of the 18F-FDG radiopharmaceutical were detected.

логического и иммуногистохимического исследования удаленного аксиллярного лимфоузла верифицирована Лимфома Ходжкина, вариант нодулярного склероза. В общеклинических анализах крови обращал на себя внимание лейкоцитоз – 11х10*9, эозинофилия – 7%, высокая СОЭ – 56 мм/ч, что является относительно неблагоприятным прогностическим признаком [7]. В биохимическом анализе крови, коагулограмме – без особенностей.

Данные лучевого обследования.

При детальном обследовании выявлено следующее (по данным компьютерной томографии с болюсным внутривенным контрастированием): в переднем этаже верхнего средостения визуализируется объемное образование (конгломерат лимфатических узлов с вилочковой железой). На фоне уплотненной клетчатки определяются отдельные увеличенные паравазальные, паратрахеальные, парааортальные, бронхопульмональные (справа), пекторальные и аксиллярные (справа) лимфатические узлы (рис. 1).

Для оценки распространенности процесса выполнена ОФЭКТ/КТ с 99mТс-ТГ. Исследование проводили через 120 мин после внутривенного введения РФП в дозе 500 МБк по стандартному протоколу. Осуществляли запись 64 проекций в матрицу 256×256 пикселей без аппаратного увеличения.

При выполнении исследования регистрировалась гиперфиксация туморотропного радиофармпрепарата в увеличенном аксиллярном лимфатическом узле справа, в объемном образовании верхнего этажа переднего средостения, головке левой плечевой кости (рис. 2).

Повышенная метаболическая активность в опухолевой инфильтрации в головке плечевой кости по данным ОФЭКТ/КТ с 99mТс-ТГ по времени предшествует развитию структурных изменений в кости, поэтому признаки поражения проявляются раньше, чем рентгенологические [10].

С учетом предъявляемых жалоб на боли в области левого плечевого сустава, отсутствия в анамнезе травмы, наличия гиперфиксации РФП в головке плечевой кости (по данным ОФЭКТ), с целью подтверждения локализации очага лимфомы выполнено МРТ левого плечевого сустава.

В метаэпифизе плечевой кости по медиальной поверхности определялся участок изменения сигнала, неоднородно изо-/гиперпо Т2, изо-/гипо- по Т1, неоднородно гиперинтенсивный по FS, с неровными, нечеткими контурами. Прерывания кортикального слоя не визуализировалось (рис. 3).

Таким образом, диагностический диапазон ОФЭКТ с применением инновационного РФП 99mТс-ТГ оказался чувствительнее стандартного метода КТ-диагностики и стадия патологического процесса была изменена с III В стадии на IV В.

По результатам комплексного обследования был установлен диагноз: Лимфома Ходжкина, вариант нодулярного склероза, с поражением аксиллярных л/узлов справа, ВГЛУ, пекторальных лимфоузлов, тимуса, головки левой плечевой кости. КС IVB.

В отделении химиотерапии НИИ онкологии Томского НИМЦ пациентке проведены курсы полихимиотерапии в соответствии с установленным диагнозом. На фоне проводимого лечения отмечалась положительная динамика в виде значительного уменьшения опухолевой массы, улучшения общего самочувствия, перестали беспокоить боли в области левого плечевого сустава. Пациентка прошла полный курс предложенной терапии. По данным контрольного обследования, включающего ПЭТ/КТ с 18F-ФДГ, констатирована ремиссия (рис. 4). В настоящее время пациентка находится под наблюдением гематолога Томского НИМЦ.

Обсуждение полученных результатов.

Продемонстрирована возможность современных методов ядерной медицины в стадировании злокачественных лимфом. Однофотонная эмиссионная компьютерная томография с использованием инновационного РФП на основе производной глюкозы, меченной технецием-99m «99mTc-1-тиоD-глюкоза», позволила визуализировать метаболически активную опухоль. В данном клиническом случае очаг лимфомы в головке плечевой кости, выявленный с помощью ОФЭКТ/КТ, повлиял на стадирование процесса, соответственно была скорректирована программа лечения. Немаловажным аспектом является доступность РФП, включая экономическую сторону вопроса. Учитывая проблему обеспечения регионов РФ оборудованием ПЭТ-КТ, сложности технологического процесса синтеза РФП, данный метод диагностики может являться хорошей альтернативой стандартной 18F-ФДГ ПЭТ/КТ.

Заключение.

Таким образом, ОФЭКТ с новым отечественным радиофармпрепаратом 99mTc-ТГ обладает большим потенциалом применения для метаболической визуализации лимфомы Ходжкина на этапах первичной диагностики.

Источник финансирования и конфликт интересов.

Авторы данной статьи подтвердили отсутствие финансовой поддержки исследования и конфликта интересов, о которых необходимо сообщить.

Список литературы:

1. Российские клинические рекомендации по диагностике и лечению лимфопролиферативных заболеваний под редакцией академика И.В. Поддубной, академика В.Г. Савченко. Москва, 2018. С. 28-38

2. Савченко В.Г. Алгоритмы диагностики и протоколы лечения заболеваний системы крови под редакцией академика РАН Москва. 2018; 2: 41-42.

3. Chernov V.I., Dudnikova E.A., Zelchan R.V., Kravchuk T.L., Danilova A.V., Medvedeva A.A., Sinilkin I.G., Bragina O.D., Goldberg V.E., Goldberg A.V., Frolova I.G. The first experience of using 99mTc-1-thio-d-glucose for single-photon emission computed tomography imaging of lymphomas Siberian Journal of Oncology. 2018; 17 (4): 81-87.

4. Чернов В.И., Дудникова Е.А., Гольдберг В.Е., Кравчук Т.Л., Данилова А.В., Зельчан Р.В., Медведева А.А., Синилкин И.Г., Брагина О.Д., Попова Н.О., Гольдберг А.В. Позитронная эмиссионная томография в диагностике и мониторинге лимфопролиферативных заболеваний Медицинская радиология и радиационная безопасность. 2018; 63 (6): 41-50.

5. Зельчан Р.В., Медведева А.А., Синилкин И.Г., Брагина О.Д., Белевич Ю.В., Чернов В.И., Дудникова Е.А., Гольдберг В.Е., Кравчук Т.Л., Данилова А.В., Королева Е.С. Однофотонная эмиссионная компьютерная томография в диагностике и мониторинге лимфопролиферативных заболеваний Медицинская радиология и радиационная безопасность. 2019; 64 (3): 58-63.

6. Wang HW, Balakrishna JP, Pittaluga S, Jaffe ES Diagnosis of Hodgkin lymphoma in the modern era Br J Haematol . 2019; 184 (1): 45-59. doi: 10.1111/bjh.15614. Epub 2018 Nov 8.

7. Hasenclever D. The disappearance of prognostic factors in Hodgkin`s disease. Annals of Oncology. 2002; 13 (sup 1): 75-78.

8. Чанчикова Н.Г., Дудникова Е.А., Карлова Е.А., Савельева А.С., Силкина О.А., Зельчан Р.В., Синилкин И.Г., Брагина О.Д., Медведева А.А., Чернов В.И. Возможности ПЭТ/КТ с 18F-ФДГ в диагностике и стадировании лимфом Вопросы онкологии. 2019; 65 (1): 147-153.

9. Новиков С.Н., Гиршович М.М. Диагностика и стадирование лимфомы Ходжкина. Проблемы туберкулеза и болезней легких. 2007; 8 (2): 65-72.

10. Barrington S, Trotman J The role of PET in the first-line treatment of the most common subtypes of non-Hodgkin lymphoma Lancet Haematol. 2021; 8 (1): e80-e93. doi: 10.1016/S2352-3026(20)30365-3. Epub 2020 Dec 22.

References:

1. Russian clinical guidelines for the diagnosis and treatment of lymphoproliferative diseases, edited by Academician I.V. Poddubnaya, academician V.G. Savchenko. Moscow, 2018. PP. 28-38 (in Russian).

2. Savchenko V.G. Diagnostic algorithms and protocols for the treatment of diseases of the blood system, edited by Academician of the Russian Academy of Sciences V.G. Savchenko. Moscow. 2018; 2: 41-42 (in Russian).

3. Chernov V.I., Dudnikova E.A., Zelchan R.V., Kravchuk T.L., Danilova A.V., Medvedeva A.A., Sinilkin I.G., Bragina O.D., Goldberg V.E., Goldberg A.V., Frolova I.G. The first experience of using 99mTc-1-thio-d-glucose for single-photon emission computed tomography imaging of lymphomas Siberian Journal of Oncology. 2018; 17 (4): 81-87.

4. Chernov V.I., Dudnikova E.A., Goldberg V.E., Kravchuk T.L., Danilova A.V., Zelchan R.V., Medvedeva A.A., Sinilkin I.G., Bragina O.D., Popova N.O., Goldberg A.V. Positron emission tomography in the diagnosis and monitoring of lymphoproliferative diseases Medical radiology and radiation safety. 2018; 63 (6): 41-50 (in Russian).

5. Zelchan R.V., Medvedeva A.A., Sinilkin I.G., Bragina O.D., Belevich Yu.V., Chernov V.I., Dudnikova E.A., Goldberg V.E., Kravchuk T.L., Danilova A.V., Koroleva E.S. Single-photon emission computed tomography in the diagnosis and monitor-

ing of lymphoproliferative diseases Medical radiology and radiation safety. 2019; 64 (3): 58-63 (in Russian).

6. Wang HW, Balakrishna JP, Pittaluga S, Jaffe ES Diagnosis of Hodgkin lymphoma in the modern era Br J Haematol. 2019; 184 (1): 45-59. doi: 10.1111/bjh.15614. Epub 2018 Nov 8.

7. Hasenclever D. The disappearance of prognostic factors in Hodgkin`s disease. Annals of Oncology. 2002; 13 (sup 1): 75-78.

8. Chanchikova N.G., Dudnikova E.A., Karlova E.A., Savelyeva A.S., Silkina O.A., Zelchan R.V., Sinilkin I.G., Bragina O.D., A.A. Medvedeva, V.I. Chernov Possibilities of PET/CT with 18F-FDG in the diagnosis and staging of lymphomas Oncological issues. 2019; 65 (1): 147-153 (in Russian).

9. Novikov S.N., Girshovich M.M. Diagnosis and staging of Hodgkin's lymphoma. Problems of tuberculosis and lung disease. 2007; 8 (2): 65-72 (in Russian).

10. Barrington S, Trotman J The role of PET in the first-line treatment of the most common subtypes of non-Hodgkin lymphoma Lancet Haematol. 2021; 8 (1): e80-e93. doi: 10.1016/S2352-3026(20)30365-3. Epub 2020 Dec 22.

СЛУЧАЙ ИЗ ПРАКТИКИ

КЛИНИЧЕСКИЙ СЛУЧАЙ ПРОГРЕССИРОВАНИЯ ПОЧЕЧНО-КЛЕТОЧНОГО РАКА, ВЫЯВЛЕННОГО ПРИ СЦИНТИГРАФИИ СОМАТОСТАТИНОВЫХ РЕЦЕПТОРОВ ЧЕРЕЗ 17 ЛЕТ ПОСЛЕ РАДИКАЛЬНОГО ЛЕЧЕНИЯ

Леонтьев А. В., Халимон А.И., Антоневская Т.Л.,
Кулиев М.Т., Крянева Е.В., Каприн А.Д.

МНИОИ им. П.А. Герцена – филиал ФГБУ «НМИЦ радиологии» Минздрава России. г. Москва, Россия.

Цель исследования. Наглядно продемонстрировать неспецифический характер накопления радиомеченых аналогов соматостатина.

Материалы и методы. Представлено клиническое наблюдение прогрессирования почечно-клеточного рака у пациента 61 года спустя 17 лет после радикальной односторонней нефрэктомии. Пациенту в рамках динамического наблюдения по поводу основного заболевания выполнена мультиспиральная рентгеновская компьютерная томография (МСКТ) органов грудной и брюшной полости с внутривенным контрастированием, по данным которой было обнаружено объемное образование головки поджелудочной железы (ПЖ), активно накапливающее рентгеноконтрастный препарат. С целью дообследования проведена сцинтиграфия соматостатиновых рецепторов в режиме «все тело» с 99mTc-HYNIC-TOC, дополненная однофотонной эмиссионной компьютерной томографией, совмещенной с рентгеновской компьютерной томографией (ОФЭКТ/КТ) от уровня свода черепа до дистальной трети голени с внутривенным введением рентгеноконтрастного препарата.

Результаты. При планарной сцинтиграфии в режиме «все тело» и однофотонной эмиссионной компьютерной томографии, совмещенной с рентгеновской компьютерной томографией (ОФЭКТ/КТ), была обнаружена патологическая гиперфиксация радиомеченного аналога соматостатина 99mTc-HYNIC-TOC в образованиях поджелудочной железы и мягких тканей голени. С учетом анамнеза, характер данных образований был расценен как метастазы почечно-клеточного рака, что было подтверждено при последующем морфологическом исследовании биопсийного материала.

Заключение. Данный случай из практики служит примером необходимости учитывать анамнез пациента при дифференциальной диагностике нейроэндокринных опухолей.

Ключевые слова: почечно-клеточный рак, ПКР, нейроэндокринная опухоль, НЭО, сцинтиграфия соматостатиновых рецепторов, ОФЭКТ/КТ.

Контактный автор: Леонтьев А.В., e-mail: aleksleont@yandex.ru

Для цитирования: Леонтьев А. В., Халимон А.И., Антоневская Т.Л., Кулиев М.Т., Крянева Е.В., Каприн А.Д. Клинический случай прогрессирования почечно-клеточного рака, выявленного при сцинтиграфии соматостатиновых рецепторов через 17 лет после радикального лечения. REJR 2021; 11(3):178-184. DOI: 10.21569/2222-7415-2021-11-3-178-184.

Статья получена: **08.12.20** **Статья принята:** **25.03.21**

PROGRESSION OF RENAL CELL CARCINOMA DETECTED BY SOMATOSTATIN RECEPTOR SCINTIGRAPHY 17 YEARS AFTER RADICAL TREATMENT

Leontyev A.V., Khalimon A.I., Antonevskaya T.L.,
Kuliev M.T., Kryaneva E.V., Kaprin A.D.

P.A. Herzen Moscow Research Oncology Institute – branch of "National Medical Research Center of Radiology". Moscow, Russia.

Purpose. To demonstrate visually the non-specific character of accumulation of radiolabeled somatostatin analogs.

Materials and methods. We present a case report of renal cell carcinoma progression 17 years after unilateral radical nephrectomy in a 61-year-old patient. Follow-up multidetector row computed tomography (MDCT) of the chest and abdomen with intravenous contrast enhancement showed lesion of the pancreatic head with high contrast enhancement. Whole-body planar scintigraphy and single-photon emission computed tomography combined with X-ray computed tomography (SPECT/CT), performed to clarify the nature of the lesion in the pancreas previously detected by MDCT.

Results. Pathological uptake of the radiolabeled analogue of somatostatin 99mTc-HYNIC-TOC was revealed in the pancreas and soft tissues of the shin. Considering patient's clinical history, these lesions was interpreted as metastatic, which was confirmed during the subsequent morphological examination.

Conclusion. This case report demonstrates the importance of patient's history in differential diagnosis of NET.

Keywords: Renal cell carcinoma, RCC, Neuroendocrine tumor, NET, Somatostatin Receptor Scintigraphy, SRS, SPECT/CT.

Corresponding author: Leontyev A.V., e-mail: aleksleont@yandex.ru

For citation: Leontyev A.V., Khalimon A.I., Antonevskaya T.L., Kuliev M.T., Kryaneva E.V., Kaprin A.D. Progression of renal cell carcinoma detected by somatostatin receptor scintigraphy 17 years after radical treatment. REJR 2021; 11(3):178-184. DOI: 10.21569/2222-7415-2021-11-3-178-184.

Received: 08.12.20 **Accepted:** 25.03.21

По темпам прироста в течение последних лет светлоклеточный вариант почечно-клеточного рака (ПКР) занимает одну из лидирующих позиций среди онкологических заболеваний в мире и составляет 3% заболеваемости злокачественными новообразованиями среди взрослого населения с возрастной медианой пациентов в 50–70 лет. Светлоклеточный ПКР характеризуется высоким метастатическим потенциалом и многообразием локализаций вторичного поражения. Наиболее часто ПКР метастазирует в легкие (75%), регионарные лимфатические узлы (65%), кости (40%), печень (40%), надпочечники и головной мозг, а также контралатеральную почку (11%). Локализация метастатических очагов ПКР в поджелудочной железе (5%) и в скелетной мускулатуре (1%) встречается относительно редко. Они могут быть выявлены как на этапе первичного стадирования, так и в период динамического наблюдения за пациентом после радикального лечения [1 – 3].

Дифференциальная диагностика метастатического ПКР может быть затруднена в силу отсутствия патогномоничных признаков метастатических очагов при компьютерной и магнитно-резонансной томографии, по результатам которых возможно лишь констатировать факт опухолевого поражения, но не его морфологическую принадлежность. Кроме того, схожесть такой клеточной характеристики ПКР, как гиперэкспрессия ССТР, с другими злокачественными процессами, в том числе с НЭО, также вызывает определенные сложности при дифференциальной диагностике с помощью методик радионуклидной визуализации. Стоит так же отметить, что большинство радиомеченых аналогов соматостатина обладают наибольшей аффинностью к ССТР 2 типа, которые пре-

Рис. 1 (Fig. 1)

Рис. 1. Планарная сцинтиграфия с 99mTc-HYNIC-TOC в режиме «все тело» в передней прямой проекции.

Визуализируются очаги патологической гиперфиксации 99mTc-HYNIC-TOC (желтые стрелки) в проекции головки поджелудочной железы и мягких тканей левой голени.

Fig. 1. 99mTc-HYNIC-TOC whole-body planar scintigraphy.

Pathological 99mTc-HYNIC-TOC focal uptake (yellow arrows) in projection of the pancreatic head and left shin soft tissues.

обладают как при ПКР, так и при НЭО [4].

В литературе встречаются упоминания о применении гибридных радионуклидных методик визуализации (ПЭТ/КТ и ОФЭКТ/КТ) для оценки экспрессии ССТР в злокачественных новообразованиях помимо НЭО, таких как диффузная В-клеточная лимфома, высокодифференцированная глиома, рак молочной железы, кастрационно-резистентный рак предстательной железы, а также метастатический ПКР [5 – 13].

Цель исследования.

Наглядно продемонстрировать неспецифический характер накопления радиомеченых аналогов соматостатина.

Материалы и методы.

У мужчины 61 года, перенесшего 17 лет назад радикальную левостороннюю нефрэктомию по поводу светлоклеточного ПКР II стадии (T2aN0M0 G2), при проведении плановой компьютерной томографии органов брюшной полости в рамках динамического наблюдения после радикального лечения, было выявлено объемное образование головки поджелудочной железы (ПЖ), активно накапливающее рентгеноконтрастный препарат. С учетом локализации образования было проведено исследование общих маркеров НЭО – хромогранина А (ХгА) и парапанкреатического полипептида (ПП), показатели которых составили 83 мкг/л (N<100 мкг/л) и 480 пг/мл (N<800 пг/мл) соответственно. Также, с целью дообследования, лечащим врачом была назначена сцинтиграфия соматостатиновых рецепторов в режиме «все тело» с 99mTc-HYNIC-TOC (рис. 1), дополненная ОФЭКТ/КТ от уровня свода черепа до ди-



Рис. 2 а (Fig. 2 a)

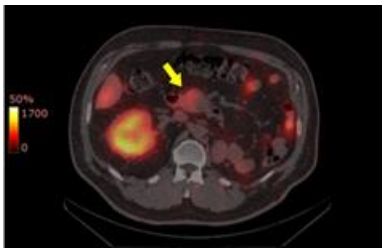

Рис. 2 б (Fig. 2 b)

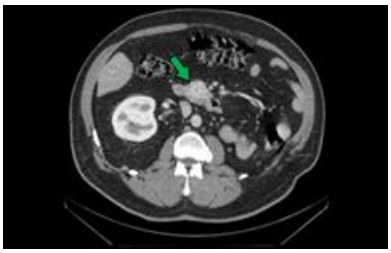

Рис. 2 в (Fig. 2 c)

Рис. 2. ОФЭКТ/КТ с 99mTc-HYNIC-TOC с внутривенным введением рентгеноконтрастного препарата на уровне головки поджелудочной железы.

а – ОФЭКТ, б – ОФЭКТ/КТ, в – КТ. Визуализируется очаг патологической гиперфиксации 99mTc-HYNIC-TOC (желтые стрелки) в проекции узлового образования в головке поджелудочной железы, активно накапливающий рентгеноконтрастный препарат (зеленая стрелка).

Fig. 2. 99mTc-HYNIC-TOC SPECT/CT tomograms with intravenous contrast enhancement at the level of the pancreatic head.

a – SPECT, b – SPECT/CT, c – CT. Pathological 99mTc-HYNIC-TOC uptake (yellow arrows) in lesion of the pancreatic head with high contrast enhancement (green arrow).

Рис. 3 а (Fig. 3 a)

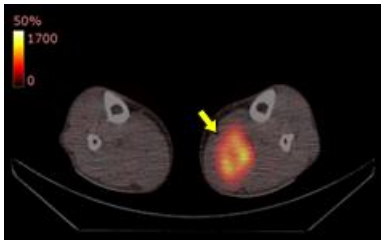

Рис. 3 б (Fig. 3 b)

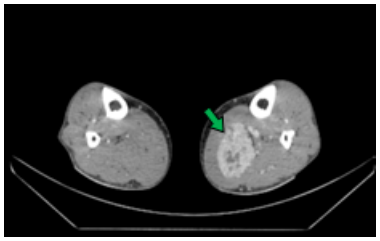

Рис. 3 в (Fig. 3 c)

Рис. 3. ОФЭКТ/КТ с 99mTc-HYNIC-TOC с внутривенным введением рентгеноконтрастного препарата на уровне голеней.

а – ОФЭКТ, б – ОФЭКТ/КТ, в – КТ. Визуализируется очаг патологической гиперфиксации 99mTc-HYNIC-TOC (желтые стрелки) в проекции узлового образования в мягких тканях левой голени, активно накапливающий рентгеноконтрастный препарат (зеленая стрелка).

Fig. 3. 99mTc-HYNIC-TOC SPECT/CT tomograms with intravenous contrast enhancement at the level of shins.

a – SPECT, b – SPECT/CT, c – CT. Pathological 99mTc-HYNIC-TOC uptake (yellow arrows) in lesion of left shin soft tissues with high contrast enhancement (green arrow).

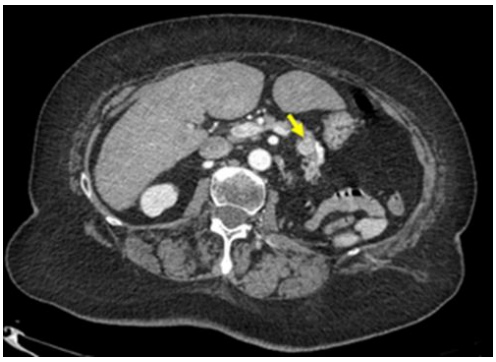

Рис. 4 (Fig. 4)

Рис. 5 (Fig. 5)

Рис. 4. КТ с внутривенным введением рентгеноконтрастного препарата, поздняя артериальная фаза, мягкотканое электронное окно.

Пациент с метастатическим очагом ПКР в ПЖ. Желтой стрелкой указано узловое образование в хвосте поджелудочной железы, активно накапливающее рентгеноконтрастный препарат. Однозначно определить природу выявленного образования на основании только результатов визуализации, без учета анамнеза пациента, затруднительно.

Fig. 4. CT. Contrast-enhanced computed tomograms of patient with metastatic foci of RCC in the pancreas, soft tissue window.

Yellow arrows indicate nodular lesion in the tail of the pancreas with high contrast enhancement. It is difficult to unambiguously determine the nature of the identified lesion based just on imaging results, without taking patient's medical history into account.

Рис. 5. КТ с внутривенным введением рентгеноконтрастного препарата, поздняя артериальная фаза, мягкотканое электронное окно.

Пациент с метастатическим очагом ПКР в ПЖ. Желтой стрелкой указано узловое образование в теле поджелудочной железы, активно накапливающее рентгеноконтрастный препарат. Однозначно определить природу выявленного образования на основании только результатов визуализации, без учета анамнеза пациента, затруднительно.

Fig. 5. CT. Contrast-enhanced computed tomograms of patient with metastatic foci of RCC in the pancreas, soft tissue window.

Yellow arrows indicate nodular lesion in the body of the pancreas with high contrast enhancement. It is difficult to unambiguously determine the nature of the identified lesion based just on imaging results, without taking patient's medical history into account.

стальной трети голени с внутривенным введением рентгеноконтрастного препарата. По результатам проведенного исследования был выявлен очаг патологической гиперфиксации 99mTc-HYNIC-TOC в образовании головки ПЖ (рис. 2). Кроме того, с помощью визуализации в режиме «все тело» и расширения зоны сканирования при ОФЭКТ/КТ, дополнительно удалось обнаружить опухолевое образование в мягких тканях левой голени, так же активно накапливающее рентгеноконтрастный препарат и 99mTc-HYNIC-TOC (рис. 3). По результатам визуализации была проведена биопсия выявленных образований, материал направлен на патологоанатомическое исследование, по данным которого, при сопоставлении с результатами исследования препаратов удаленной почки, морфологическая картина оказалась идентична [14, 15].

Обсуждение.

Ранее в нашей клинической практике уже имели место случаи, когда при обнаружении солитарных гиперваскулярных узлов в ПЖ у пациентов с длительной ремиссией после радикального лечения ПКР дифференциальная диагностика была затруднена в силу схожести семиотических признаков метастатических очагов ПКР и НЭО (рис. 4, 5).

В представленном клиническом случае длительная ремиссия после радикального лечения ПКР и солитарный характер образования в поджелудочной железе послужили основанием предположить его нейроэндокринную природу и провести дообследование в объеме анализа биохимических маркеров НЭО, а также сцинтиграфии соматостатиновых рецепторов. Стоит отметить, что чувствительность ХгА и ПП при диагностике нейроэндокринных новообразований поджелудочной железы варьирует в широких пределах и по результатам разных авторов составила 53%-85% для ХгА и 45%-83% для ПП [16 – 21].

На примере данного случая из практики, установить природу вышеописанного образования, основываясь лишь на лабораторных показателях общих маркеров и КТ-семиотики, не удалось. Благодаря визуализации в режиме «все тело», при планарной сцинтиграфии стало возможным обнаружение дополнительного, не вошедшего в зону сканирования при традиционном плановом обследовании патологического очага, наличие и характеристики которого, наряду с анамнестическими данными, позволили предположить метастатическую природу выявленных изменений.

Заключение.

При радионуклидной диагностике НЭО стоит помнить о неспецифическом характере радиомеченых аналогов соматостатина и всегда комплексно оценивать вероятность связи выявленных изменений с имеющимися синхронными или метахронными ЗНО, а также доброкачественными процессами.

Источник финансирования и конфликт интересов.

Авторы данной статьи подтвердили отсутствие финансовой поддержки исследования и конфликта интересов, о которых необходимо сообщить.

Список литературы:

1. NCCN Clinical Practice Guidelines in Oncology. Kidney Cancer. Version 1. 2021; 15: 20.

2. Крянева Е.В., Рубцова Н.А., Левшакова А.В., Халимон А.И. Редкая локализация метастазов рака почки в придаточных пазухах носа и молочной железе: клинический случай. Медицинская визуализация. 2018; 6.

3. Alyaev Yu.G., Glybochko P.V., Pushkar D. Yu. Urology. Russian clinical guidelines M., Medforum, 2017; 293-357.

4. Леонтьев А. В., Рубцова Н. А., Халимон А. И., Хамадеева Г. Ф. и соавт. Биохимические основы визуализации при позитронной эмиссионной томографии в онкологии. Часть 1. Медицинская визуализация. 2019; 4.

5. Chan K., T. Vinh Luong, S. Navalkissoor. 111In-DTPA-Octreotide SPECT (OctreoScan) Uptake in Metastatic Renal Cell Carcinoma to the Pancreas. Clin Nucl Med. 2018; 43 (1): e29-e30. DOI: 10.1097/RLU.00000000000018987.

6. Hoög A., M. Kjellman, P. Mattsson. Somatostatin Receptor Expression in Renal Cell Carcinoma - A New Front in the Diagnostics and Treatment of Renal Cell Carcinoma. Clin Genitourin Cancer 2018; 16 (3): e517-e520. DOI: 10.1016/j.clgc.2018.03.011.

7. Ruuska T., YR Escalante, S. Vaittinen. Somatostatin receptor expression in lymphomas: a source of false diagnosis of neuroendocrine tumor at 68Ga-DOTANOC PET/CT imaging. Acta Oncol. 2018; 57 (2): 283-289 doi: 10.1080/0284186X.2017.1342864.

8. Peter L., J. Sanger, M. Hommann. Molecular Imaging of Late Somatostatin Receptor Positive Metastases of Renal Cell Carcinoma in the Pancreas by 68Ga DOTATOC PET/CT. Clin Nucl Med 2014; 39 (8): 713-6. DOI: 10.1097/RLU.0000000000000351

9. Kiviniemi A., M. Gardberg, J. Frantzén. Somatostatin receptor subtype 2 in high-grade gliomas: PET/CT with 68Ga-DOTA-peptides, correlation to prognostic markers, and implications for targeted radiotherapy. EJNMMI Res. 2015; 22; 5: 25.doi: 10.1186/s13550-015-0106-2. doi: 10.1016/j.radcr.2020.05.054.

10. Ambinder E., R. Werner, S. Rowe. Incidental primary

breast cancer detected on surveillance 68Ga-DOTATATE PET/CT in a patient with metastatic neuroendocrine carcinoma. Radiol Case Rep. 2020; 15 (8): 1344-1347. doi: 10.1016/j.radcr.2020.05.054.

11. Zhang, Na; Zhou, Bing; Huang, Qian et al. Multiple metastases of clear- cell renal cell carcinoma to different region of the nasal cavity and paranasal sinus 3 times successively: A case report and literature review. Medicine (Baltimore). 2018; 97 (14): e0286. doi: 10.1097/MD.0000000000010286.

12. Katsourakis A., G. Noussios, I. Hadjis. Late Solitary Pancreatic Metastasis from Renal Cell Carcinoma: A Case Report. Case Reports in Medicine. 2012; (5): 464808. https://doi.org/10.1155/2012/464808.

13. Savelli G., A. Muni, R. Falchi. Somatostatin receptors over-expression in castration resistant prostate cancer detected by PET/CT: preliminary report of in six patients. Ann Transl Med. 2015; 3 (10): 145. doi: 10.3978/j.issn.2305-5839.2015.06.10.

14. O'Toole D., A.B. Grossman, D. Gross. ENETS Consensus Guidelines for the Standards of Care in Neuroendocrine Tumors: Biochemical Markers. Neuroendocrinology. 90 (2): 194-202. DOI: 10.1159/000225948.

15. Stridsberg M., B. Eriksson, K. Oberg. A comparison between three commercial kits for chromogranin A measurements. J Endocrinol. 2003; 177 (2): 337-41. DOI: 10.1677/joe.0.1770337.

16. Paik WH, JK Ryu, BJ Song. Clinical Usefulness of Plasma Chromogranin A in Pancreatic Neuroendocrine Neoplasm. J Korean Med Sci. 2013; 28: 750-754. http://dx.doi.org/10.3346/jkms. 2013.28.5.750.

17. Nobels F.R., Kwekkeboom D.J., Coopmans W. Chromogranin A as serum marker for neuroendocrine neoplasia: comparison with neuron-specific enolase and the alpha-subunit of glycoprotein hormones. The Journal of Clinical Endocrinology and Metabolism. 1997; 82 (8): 2622-2628. DOI: 10.1210/jcem.82.8.4145.

18. Tomassetti P., M. Migliori, P. Simoni. Diagnostic value of plasma chromogranin A in neuroendocrine tumours. European Journal of Gastroenterology & Hepatology. 2001; 13: 55-58.

19. Walter T., L. Chardon, X. Chopinlaly. Is the combination of chromogranin A and pancreatic polypeptide serum determinations of interest in the diagnosis and follow-up of gastro-entero-pancreatic neuroendocrine tumours? Eur J Cancer. 2012; 48 (12): 1766-73. doi: 10.1016/j.ejca.2011.11.005.

20. Adrian T. E., L. O. Uttenthal, S. J. Williams. Secretion of pancreatic polypeptide in patients with pancreatic endocrine tumors. J Med. 1986; 315 (5): 287-91. doi: 10.1056/NEJM198607313150504.

21. Любимова Н.В., Кушлинский Н.Е. Биохимические маркеры в диагностике нейроэндокринных опухолей. Клиническая лабораторная диагностика. 2014; 7.

References:

1. NCCN Clinical Practice Guidelines in Oncology. Kidney Cancer. Version 1. 2021; 15: 20.

2. Kryaneva E.V., Rubtsova N.A., Levshakova A.V., Khalimon A.I. Rare localization of renal cell carcinoma metastases in the paranasal sinuses and breast: a case report. Medical Visualization. 2018; 6 (in Russian).

3. Alyaev Yu.G., Glybochko P.V., Pushkar D. Yu. Urology. Russian clinical guidelines M., Medforum, 2017; 293-357.

4. Leontyev A.V., N.A. Rubtsova, A.I. Khalimon, G.F. Khamadeeva, M.T. Kuliev, I.V. Pylova, T.N. Lazutina, A.A Kostin, A.D. Kaprin. Biochemical basics of imaging in positron emission tomography in oncology. Part 1. (literature review) Medical Visualization. 2019; 4 (in Russian).

5. Chan K., T. Vinh Luong, S. Navalkissoor. 111In-DTPA-Octreotide SPECT (OctreoScan) Uptake in Metastatic Renal Cell Carcinoma to the Pancreas. Clin Nucl Med. 2018; 43 (1): e29-e30. DOI: 10.1097/RLU.00000000000018987.

6. Hoög A., M. Kjellman, P. Mattsson. Somatostatin Receptor Expression in Renal Cell Carcinoma - A New Front in the Diagnostics and Treatment of Renal Cell Carcinoma. Clin Genitourin Cancer 2018; 16 (3): e517-e520. DOI: 10.1016/j.clgc.2018.03.011.

7. Ruuska T., YR Escalante, S. Vaittinen. Somatostatin receptor expression in lymphomas: a source of false diagnosis of neuroendocrine tumor at 68Ga-DOTANOC PET/CT imaging. Acta Oncol. 2018; 57 (2): 283-289 doi: 10.1080/0284186X.2017.1342864.

8. Peter L., J. Sanger, M. Hommann. Molecular Imaging of Late Somatostatin Receptor Positive Metastases of Renal Cell Carcinoma in the Pancreas by 68Ga DOTATOC PET/CT. Clin Nucl Med 2014; 39 (8): 713-6. DOI:10.1097/RLU.0000000000000351

9. Kiviniemi A., M. Gardberg, J. Frantzén. Somatostatin receptor subtype 2 in high-grade gliomas: PET/CT with 68Ga-DOTA-peptides, correlation to prognostic markers, and implications for targeted radiotherapy. EJNMMI Res. 2015; 22; 5: 25. doi: 10.1186/s13550-015-0106-2. doi: 10.1016/j.radcr.2020.05.054.

10. Ambinder E., R. Werner, S. Rowe. Incidental primary breast cancer detected on surveillance 68Ga-DOTATATE PET/CT in a patient with metastatic neuroendocrine carcinoma. Radiol Case Rep. 2020; 15 (8): 1344-1347. doi: 10.1016/j.radcr.2020.05.054.

11. Zhang, Na; Zhou, Bing; Huang, Qian et al. Multiple metastases of clear- cell renal cell carcinoma to different region of the nasal cavity and paranasal sinus 3 times successively: A case report and literature review. Medicine (Baltimore). 2018; 97 (14): e0286. doi: 10.1097/MD.0000000000010286.

12. Katsourakis A., G. Noussios, I. Hadjis. Late Solitary Pancreatic Metastasis from Renal Cell Carcinoma: A Case Report. Case Reports in Medicine. 2012 (5): 464808. https://doi.org/10.1155/2012/464808.

13. Savelli G., A. Muni, R. Falchi. Somatostatin receptors over-expression in castration resistant prostate cancer detected by PET/CT: preliminary report of in six patients. Ann Transl Med. 2015; 3 (10): 145. doi: 10.3978/j.issn.2305-5839.2015.06.10.

14. O'Toole D., A.B. Grossman, D. Gross. ENETS Consensus Guidelines for the Standards of Care in Neuroendocrine Tumors: Biochemical Markers. Neuroendocrinology. 90 (2): 194-202. DOI: 10.1159/000225948.

15. Stridsberg M., B. Eriksson, K. Oberg. A comparison be-

tween three commercial kits for chromogranin A measurements. J Endocrinol. 2003; 177 (2): 337-41. DOI: 10.1677/joe.0.1770337.

16. Paik WH, JK Ryu, BJ Song. Clinical Usefulness of Plasma Chromogranin A in Pancreatic Neuroendocrine Neoplasm. J Korean Med Sci. 2013; 28: 750-754. http://dx.doi.org/10.3346/jkms.2013.28.5.750.

17. Nobels F.R., Kwekkeboom D.J., Coopmans W. Chromogranin A as serum marker for neuroendocrine neoplasia: comparison with neuron-specific enolase and the alpha-subunit of glycoprotein hormones. The Journal of Clinical Endocrinology and Metabolism. 1997; 82 (8): 2622-2628. DOI: 10.1210/jcem.82.8.4145.

18. Tomassetti P., M. Migliori, P. Simoni. Diagnostic value of plasma chromogranin A in neuroendocrine tumours. European Journal of Gastroenterology & Hepatology. 2001; 13: 55-58.

19. Walter T., L. Chardon, X. Chopinlaly. Is the combination of chromogranin A and pancreatic polypeptide serum determinations of interest in the diagnosis and follow-up of gastro-entero-pancreatic neuroendocrine tumours? Eur J Cancer. 2012; 48 (12): 1766-73. doi: 10.1016/j.ejca.2011.11.005.

20. T. E. Adrian, L. O. Uttenthal, S. J. Williams. Secretion of pancreatic polypeptide in patients with pancreatic endocrine tumors. J Med. 1986; 315 (5): 287-91. doi: 10.1056/NEJM198607313150504.

21. Lyubimova N.V., Kushlinskii N.E. Biochemical markers of neuroendocrine tumors. Russian Clinical Laboratory Diagnostics. 2014; 7 (in Russian).

СЛУЧАЙ ИЗ ПРАКТИКИ

ASYMPTOMATIC PRIMARY BREAST ANGIOSARCOMA IN 45-YEARS-OLD WOMAN

Edith Tenorio-Flores[1], Maria-del-Carmen Garcia-Blanco[1], Jesús Cienfuegos-Meza[2], Leslie-Marisol González-Hermosillo[3], Ernesto Roldan-Valadez[4,5]

1 - Department of Radiology, Hospital Angeles Acoxpa. Mexico City, Mexico.
2 - Department of Anatomic Pathology, Hospital Angeles Clínica Londes, Mexico City, Mexico.
3 - Escuela de Medicina, Universidad de Guadalajara and Clinical practices in Hospital General Regional No46. Jalisco State, Mexico.
4 - Hospital General de Mexico "Dr Eduardo Liceaga". Mexico City, Mexico.
5 - I.M. Sechenov First Moscow State Medical University (Sechenov University), Department of Radiology. Moscow, Russia.

Primary breast angiosarcoma is an extremely rare tumour type (0.05% of primary breast cancers with an incidence of 4.5 cases per million in the USA), so diagnosis can be difficult. They arise within the breast parenchyma and generally present as a breast mass. This report presents the case of a 45-year-old woman who attended the imaging department to participate in the screening program of early detection of breast cancer. A core needle biopsy revealed an angiosarcoma.

This case points to the subtle imaging findings in a lesion smaller than one centimeter (mammogram and ultrasound) that led the radiologist to perform a biopsy to find malignant breast cancer in a patient with no history of any known risk factors.

Keywords: angiosarcoma of the breast, magnetic resonance imaging, mammography, ultrasonography, metastasis.

Corresponding author: Edith Tenorio-Flores, e-mail: tenoflo@yahoo.com.mx; Ernesto Roldan-Valadez, e-mail: ernest.roldan@usa.net

For citation: Edith Tenorio-Flores, Maria-del-Carmen Garcia-Blanco, Jesús Cienfuegos-Meza, Leslie-Marisol González-Hermosillo, Ernesto Roldan-Valadez. *Asymptomatic primary breast angiosarcoma in 45-years-old woman. REJR 2021; 11(3):185-190. DOI: 10.21569/2222-7415-2021-11-3-185-190.*

Received: **02.07.21** **Accepted:** **09.09.21**

БЕССИМПТОМНАЯ АНГИОСАРКОМА МОЛОЧНОЙ ЖЕЛЕЗЫ У ЖЕНЩИНЫ 45 ЛЕТ

Эдит Тенорио-Флорес[1], Мария-дель-Кармен Гарсия-Бланко[1], Хесус Сьенфуэгос-Меза[2], Лесли-Марисоль Гонсалес-Эрмосильо[3], Эрнесто Ролдан-Валадес[4,5]

1 - Отделение лучевой диагностики, больница Angeles Acoxpa. Мехико, Мексика.
2 - Отделение анатомической патологии, Госпиталь Angeles Клиники Londes, Мехико, Мексика.
3 - Университет Гвадалахары и больница общего профиля № 46. Штат Халиско, Мексика.
4 - Главный госпиталь Мексики " Dr Eduardo Liceaga ". Мехико, Мексика.
5 - Первый МГМУ им. И.М. Сеченова Минздрава России (Сеченовский Университет). Москва, Россия.

Первичная ангиосаркома молочной железы является чрезвычайно редким типом опухоли (0,05% от первичного рака молочной железы с частотой 4,5 случая на миллион в США), поэтому диагностика бывает затруднена. Ангиосаркома возникает в паренхиме молочной железы и обычно представляют собой образование. В данном клиническом наблюдении представлен случай 45-летней женщины, которая обратилась в отделение лучевой диагностики для участия в программе скрининга раннего выявления рака мо-

лочной железы. Биопсия стержневой иглой выявила ангиосаркому.

Этот клинический случай указывает на сложности при визуализации поражений размером менее одного сантиметра (при маммографии и УЗИ), которые побуждают рентгенологов выполнять биопсию, чтобы обнаружить злокачественное новообразование молочной железы у пациентки без известных факторов риска в анамнезе.

Ключевые слова: ангиосаркома молочной железы, магнитно-резонансная томография (МРТ), маммография, эхография, метастазы.

Контактный автор: Эдит Тенорио-Флорес, e-mail: tenoflo@yahoo.com.mx; Эрнесто Ролдан-Валадес, e-mail: ernest.roldan@usa.net

Для цитирования: Эдит Тенорио-Флорес, Мария-дель-Кармен Гарсия-Бланко, Хесус Сьенфуэгос-Меза, Лесли-Марисоль Гонсалес-Эрмосильо, Эрнесто Ролдан-Валадес. Бессимптомная ангиосаркома молочной железы у женщины 45 лет. REJR 2021; 11(3):185-190. DOI: 10.21569/2222-7415-2021-11-3-185-190.

Статья получена: **02.07.21** **Статья принята:** **09.09.21**

Introduction.

Breast angiosarcoma is a rare malignant neoplasm arising from endothelial cells lining blood or lymphatic vessels [1, 2]. The breast is one of the most common sites for developing an angiosarcoma [3]. It is divided into primary and secondary types depending on the cause of the tumours. It is a sporadic type of tumour (0.05% of primary breast cancers), so reaching a diagnosis can be challenging [4]. Furthermore, the recurrence rate is 67% making essential early detection, knowing the tumour size, and clear margins to determine the patient outcome [1].

Available literature reports focus on post-radiation angiosarcomas, but only a small series of patients affected by primary angiosarcoma are presented. Outcomes in breast AS consist mainly of retrospective studies, and optimal management remains a challenge [2, 4].

This report aimed to show a brief review of the mammographic and ultrasonographic characteristics of primary breast angiosarcoma that helped specialize radiologists to identify this type of lesion in a young asymptomatic woman.

Case presentation.

A 45-year-old woman with no relevant personal and family history underwent mammography for early detection of breast cancer. The mammogram presented with a diffuse hard mass and fullness in the lower internal quadrant and middle third of the left breast (Fig. 1 A-C).

Ultrasonography revealed a hypoechoic nodule with lobulated border with echogenic halo measuring 4.2x5.3x4.0 mm with central vascularity (Fig. 2 A-E).

Core needle biopsy revealed a low-grade angiosarcoma with smooth, well-formed vascular channels demonstrating a permeative growth pattern that dissects through the mammary parenchyma (Fig. 3 A-D). Based on the imaging findings and biopsy, a diagnosis of breast angiosarcoma was made.

Discussion.

Clinical relevance of this report.

Knowing the imaging features of breast angiosarcoma, it is essential for clinicians attending patients with breast pathology to perform a correct diagnosis considering the aggressive behaviour and poor prognosis of this kind of tumour.

Aetiology.

Primary breast angiosarcoma occurs sporadically with unknown aetiology. The secondary one is radiation-induced angiosarcoma, which arises in the dermal and subcutaneous layers of the skin and the average latency period is 5-6 years [5, 6]. The typical patient with primary breast angiosarcoma is a young woman with no previous cancer history with dense breast parenchyma [1, 4]. Other signs such as a bluish or purplish discolouration indicate vascular tumours, similar to mastitis. In contrast with secondary angiosarcoma, the mean age is about 65 years [5, 7].

Classification.

Primary angiosarcoma tends to spread hematogenously and shows a high propensity for metastasis toward bone, lung and liver; nevertheless, angiosarcoma does not typically distribute through the lymphatic system [2, 8].

The breast sarcoma family is represented mainly by fibrosarcomas, angiosarcomas and malignant fibrous histiocytomas and is usually presents as an insufficiently defined mass in breast parenchyma characterized by rapid growth and

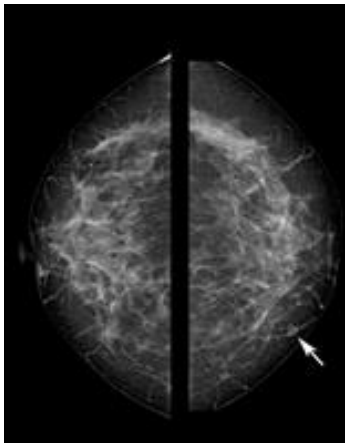

Fig. 1 a (Рис. 1 а)

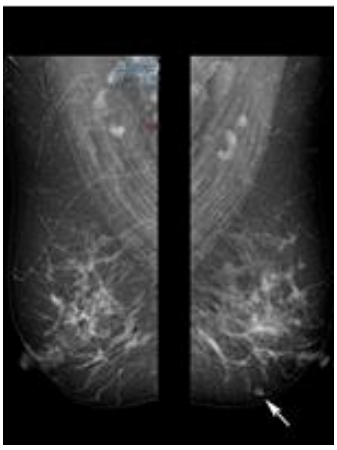

Fig. 1 b (Рис. 1 б)

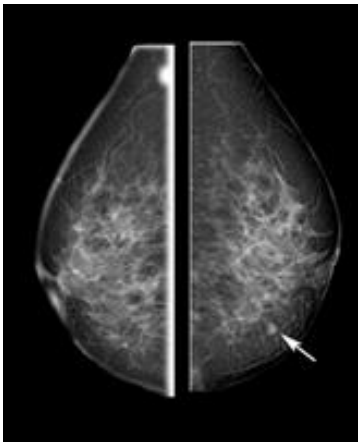

Fig. 1 c (Рис. 1 в)

Fig. 1. Mammograms. A – craniocaudal view, B – mediolateral oblique view, C – laterals de 90° view.

A round, isodense nodule with irregular border in the lower internal quadrant and middle third of the left breast (white arrows).

Рис. 1. Маммограммы, A – краниокаудальная проекция, B – медиолатеральная косая проекция; C – 90° боковая проекция.

Визуализируется круглый изоденсный узел с неровными границами в нижнем внутреннем квадранте и средней трети левой молочной железы (белые стрелки).

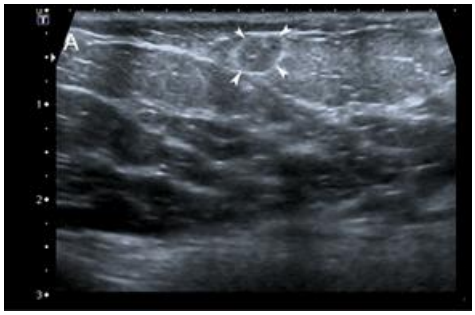

Fig. 2 a (Рис. 2 а)

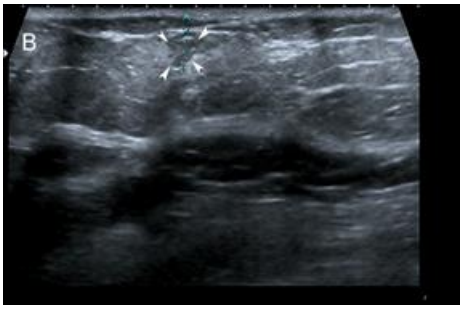

Fig. 2 b (Рис. 2 б)

Fig. 2 c (Рис. 2 в)

Fig. 2 d (Рис. 2 г)

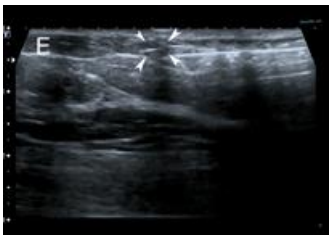

Fig. 2 e (Рис. 2 д)

Fig. 2. US, breast.

A breast ultrasound shows a hypoechoic nodule with a lobulated border with an echogenic halo measuring 4.2x5.3x4.0 mm with central vascularity (white arrowheads).

Рис. 2. УЗИ молочной железы.

Визуализируется гипоэхогенный узел с дольчатой границей, с эхогенным ореолом, размером 4,2x5,3x4,0 мм, с центральной васкуляризацией (белые стрелки).

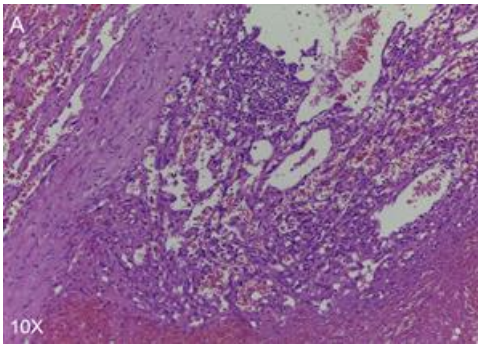

Fig. 3 a (Рис. 3 а)

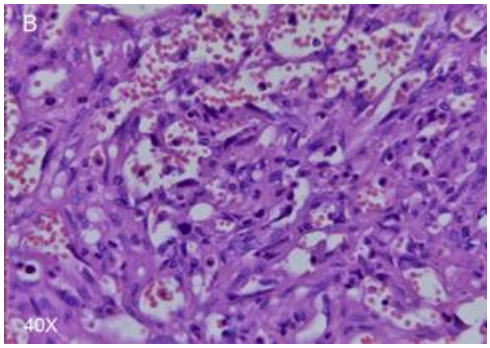

Fig. 3 b (Рис. 3 б)

Fig. 3. Microsection.

a – angiosarcoma is characterized by anastomosing vascular channels with an infiltrative growth pattern (H&E, 10x).

b – at higher magnification neoplasic cells show pleomorphism and variable mitotic activity (H&E, 40x).

Рис. 3. Микропрепарат.

а – ангиосаркома характеризуется анастомозированием сосудистых каналов с инфильтративным типом роста (гематоксилин-эозин, 10х).

б – при большем увеличении опухолевые клетки демонстрируют плеоморфизм и различную митотическую активность (гематоксилин-эозин, 40х).

most commonly presents as painless and rapidly growing palpable mass [4, 8].

The three histopathological patterns have been described type I, characterized by vascular channels invading the tissue with scarce endothelial proliferation; type II, presenting papillary endothelial components and type III, endothelial features, necrosis and haemorrhage [4].

Clinical presentation.

The correct diagnosis of a breast sarcoma is hugely relevant due to its aggressive behaviour and poor prognosis; moreover, it is also characterized by local recurrence rates ranging from 54-92% [9]. Altogether, breast angiosarcoma has a 5-year survival rate of approximately 33% [7]. The imaging findings are not pathognomonic but can identify the site of percutaneous biopsy, which is always required to make the definitive diagnosis.

Imaging findings.

Although mammography and US are the most commonly used diagnostic tools, the method of choice is considered magnetic resonance imaging (MRI) that can show typical malignant signs (heterogeneous mass with low signal intensity on T1-weighted and high signal intensity T2-weighted images) [1]. Enhancement of the mass depends on the tumour grade; low-grade angiosarcoma shows progressive enhancement, besides high-grade angiosarcoma shows rapid enhancement and large vessels [3, 4].

The mammography findings are nonspecific; it can be a solitary well-defined, or ill-defined mass, it is no associated with calcification or speculation the most time. It can present several findings: well-defined round nodules, a large asymmetric dense shadow that affects the whole breast, trabecular breast patterns, thickened local vessels, cloudy subcutaneous fat, and skin thickening [7]. Ultrasonography is a tool for confirmation of a lesion when a palpable abnormality mass is found. Diffuse, abnormal, hyperechogenic and hypoechogenic regions with hypervascularity are detected with colour Doppler US [3].

Treatment.

The treatment for breast angiosarcoma includes surgery, chemotherapy or radiation therapy. In current years, mastectomy is the main recommended curative intervention, and radical resection is associated with better outcomes [2].

With a lack of prospective studies, the optimal management is based on expert opinion. Both of the subtypes of breast angiosarcoma are managed similarly, with surgical excision. Complete resection with negative margins is the goal of surgical intervention [10].

The role of chemotherapy is unclear and had no survival impact in both breast angiosarcoma groups [10, 11]. Nevertheless, the role of adjuvant chemotherapy remains questionable, except in high-grade tumours where it has shown to be more beneficial [10].

Radiation therapy has been suggested to

Table №1. Imaging features of angiosarcoma.

Type of imaging study	Main characteristics		References
Ultrasonography	Features are nonspecific. Masses may be circumscribed or ill-defined and hypoechoic or hyperechoic. Can present as diffuse, mixed echotexture regions without a discrete mass.		[7, 8]
Color Doppler	It shows hypervascularity .		[7, 8]
Mammography	Findings are nonspecific. Visible masses may appear round or irregular in shape and may exhibit circumscribed or indistinct margins. May present as focal asymmetry in conjunction with coarse calcifications.		[7, 8]
Magnetic resonance imaging	T1	The tumour tends to have low-grade intensity.	[7, 8]
	T2	The tumour tends to have high-grade intensity.	

improve local control, even in the irradiation setting [2]. Radiotherapy is considered for angiosarcoma size >5 cm, high-grade tumours and patients with positive margins [11]. Currently, it is believed that more aggressive surgery with mastectomy concurs clinical advantage with more regional control [10].

Prognosis factors.

The prognosis is related to the tumour size, grade, the resection margin status and mitotic index defining the tumour grade. Most papers show how a positive margin is strictly connected with both local relapse and worst survival [4].

Conclusion.

In summary, breast angiosarcoma is a rare but aggressive tumour with a 5-year overall survival of 44% with a high recurrence rate. It is necessary to use multimodality imaging methods, as well as for the treatment from the extent of primary resection to making local excision. In the future, a better knowledge of the molecular basis of this tumour will improve the treatment and help to develop targets of therapies for a better patient's prognosis.

Acknowledgements.

L.M.G.H. was a research fellow at directorate of research of HGMEL under the supervision of E.R.V. in 2021.

References:

1. Aljohani B, Al-Twajeri T, Alameer A, Alzaydi T, Alawwad S, Anwar I, Alshabanh M, Tulba A, Almalik O (2017) Clinicopathological features of breast angiosarcoma: A 16-years single-institution experience. Int J Surg Case Rep. 2017; 37: 211-215. doi:10.1016/j.ijscr.2017.06.040

2. Gutkin PM, Ganjoo KN, Lohman M, von Eyben R, Charville GW, Nazerali RS, Dirbas FM, Horst KC (2020) Angiosarcoma of the Breast: Management and Outcomes. Am J Clin Oncol. 2020; 43 (11): 820-825. doi:10.1097/coc.0000000000000753

3. Glazebrook KN, Magut MJ, Reynolds C (2008) Angiosarcoma of the breast. AJR Am J Roentgenol. 2008; 190 (2): 533-538. doi:10.2214/ajr.07.2909

4. Bordoni D, Bolletta E, Falco G, Cadenelli P, Rocco N, Tessone A, Guarino S, Accurso A, Amato B, Magalotti C (2016) Primary angiosarcoma of the breast. Int J Surg Case Rep. 2016; 20s (Suppl): 12-15. doi:10.1016/j.ijscr.2016.02.003

5. Varghese B, Deshpande P, Dixit S, Koppiker CB, Jalnapurkar N (2019) Primary Angiosarcoma Of the Breast: A Case Report. J Radiol Case Rep. 2019; 13 (2): 15-25. doi:10.3941/jrcr.v13i2.3449

6. Cassou-Mounat T, Champion L, Bozec L, Laurence V, Huchet V, Luporsi M, Jehanno N (2019) Primary and Secondary Breast Angiosarcoma: FDG PET/CT Series. Clin Nucl Med. 2019; 44 (1): e33-e35. doi:10.1097/rlu.0000000000002334

7. Wu WH, Ji QL, Li ZZ, Wang QN, Liu SY, Yu JF (2019) Mammography and MRI manifestations of breast angiosarcoma. BMC Womens Health. 2019; 19 (1): 73. doi:10.1186/s12905-019-0769-3

8. Im S, Chae BJ, Kim SH, Kang BJ, Song BJ, Lee A (2019) Primary angiosarcoma of the breast: a case report. Int J Clin Exp Pathol. 2019; 12 (2): 664-668

9. Gervais MK, Burtenshaw SM, Maxwell J, Dickson BC, Catton CN, Blackstein M, McCready D, Escallon J, Gladdy RA (2017) Clinical outcomes in breast angiosarcoma patients: A rare tumor with unique challenges. J Surg Oncol. 2017; 116 (8): 1056-1061. doi:10.1002/jso.24780

10. Abdou Y, Elkhanany A, Attwood K, Ji W, Takabe K, Opyrchal M (2019) Primary and secondary breast angiosarcoma: single center report and a meta-analysis. Breast Cancer Res Treat. 2019; 178 (3): 523-533. doi:10.1007/s10549-019-05432-4

11. Masai K, Kinoshita T, Jimbo K, Asaga S, Hojo T (2016) Clinicopathological features of breast angiosarcoma. Breast Cancer. 2016; 23 (5): 718-723. doi:10.1007/s12282-015-0630-y.

СЛУЧАЙ ИЗ ПРАКТИКИ

ВТОРИЧНОЕ ПОРАЖЕНИЕ ПЕРИКАРДА ПРИ РАКЕ ЯИЧНИКОВ

Беляевская А.А., Седов В.П., Терновой С.К.

ФГАОУ ВО «Первый МГМУ имени И.М. Сеченова» Минздрава России (Сеченовский Университет).
г. Москва, Россия.

Цель исследования. Представить редкое клиническое наблюдение – вторичное поражение перикарда при раке яичников.

Материалы и методы. Представлено клиническое наблюдение пациентки З., 64 лет, с клиническими признаками тампонады сердца, с жалобами на одышку при ходьбе до 10 метров и в положении лежа, с приступообразным сухим кашлем с периодическими позывами к рвоте, отеками нижних конечностей. Из анамнеза известно, что у пациентки рак яичников (серозная аденокарцинома GIII) с метастазами по брюшине, сальнику с инвазией тонкой кишки и ее брыжейки, метастазы в окологрудные лимфатические узлы. Пациентке было проведено комплексное обследование: эхокардиография, МСКТ грудной клетки, МРТ сердца с контрастированием.

Результаты. Описаны возможности визуализационных методов исследования при метастатическом поражении перикарда у пациентки с раком яичников. Диагноз верифицирован при цитологическом исследовании перикардиального выпота.

Заключение. Метастатическое поражение перикарда представляет собой редкое проявление атипичного метастазирования рака яичников. Мультимодальная визуализация в диагностике вторичного поражения сердца и перикарда позволяет получить полную диагностическую информацию о локализации и размерах опухоли, что определяет дальнейшую тактику ведения пациента.

Ключевые слова: рак яичников, метастатическое поражение перикарда.

Контактный автор: Беляевская А.А., e-mail: a_beliaevskaia@list.ru.

Для цитирования: Беляевская А.А., Седов В.П., Терновой С.К. Вторичное поражение перикарда при раке яичников. REJR 2021; 11(3):191-197. DOI: 10.21569/2222-7415-2021-11-3-191-197.

Статья получена: **05.07.21** **Статья принята:** **09.09.21**

SECONDARY PERICARDIAL DAMAGE IN OVARIAN CANCER

Beliaevskaia A.A., Sedov V.P., Ternovoy S.K.

I.M. Sechenov First Moscow State Medical University (Sechenov University). Moscow, Russia.

Purpose. To present a rare clinical observation – secondary lesion of the pericardium in ovarian cancer.

Materials and methods. A clinical observation of a 64-year-old female patient Z. with clinical signs of cardiac tamponade, with complaints of shortness of breath when walking up to 10 meters and lying down, with paroxysmal dry cough with recurrent urge to vomit, edema of the lower extremities is presented. From the anamnesis it is known that the patient has ovarian cancer (serous adenocarcinoma GIII) with metastases in the peritoneum, omentum with invasion of the small intestine and its mesentery, metastases in the peri-pectoral lymph nodes. The patient underwent a comprehensive examination: echocardiography, MSCT of the chest, MRI of the heart with con-

trast.

Results. The possibilities of imaging research methods for metastatic lesions of the pericardium in a patient with ovarian cancer are described. The diagnosis was verified by cytological examination of the pericardial effusion.

Conclusion. Pericardial metastatic disease is a rare manifestation of atypical metastasis of ovarian cancer. Multimodal imaging in the diagnosis of secondary lesions of the heart and pericardium allows obtaining complete diagnostic information about the location and size of the tumor, which determines the further tactics of patient management.

Keywords: ovarian cancer, metastatic lesion of the pericardium.

Corresponding author: Beliaevskaia A.A., e-mail: a_beliaevskaia@list.ru

For citation: Beliaevskaia A.A., Sedov V.P., Ternovoy S.K. Secondary pericardial damage in ovarian cancer. REJR 2021; 11(3):191-197. DOI: 10.21569/2222-7415-2021-11-3-191-197.

Received: **05.07.21** **Accepted:** **09.09.21**

Первичные опухоли сердца считаются редким явлением (0,001–0,28%), а частота вторичных составляет от 2,3% до 18,3%. Наиболее частым типом сердечных метастазов является поражение перикарда в 70% всех случаев. Распространенность рака яичников как первичного очага среди всех новообразований, приводящих к вторичному поражению сердца, составляет 10,3%, наиболее распространенным клиническим проявлением является перикардиальный выпот, который может сопровождаться тампонадой сердца [1, 2, 6].

Клиническое наблюдение.

В кардиологическое отделение поступила пациентка З., 64 лет, с клиническими признаками тампонады сердца. Жалобы на одышку при ходьбе до 10 метров и в положении лежа, приступообразный сухой кашель с периодическими позывами к рвоте, отеки нижних конечностей. Из анамнеза известно, что у пациентки рак яичников (серозная аденокарцинома GIII) с метастазами по брюшине, сальнику с инвазией тонкой кишки и ее брыжейки, метастазы в околоградные лимфоузлы. В октябре 2017 года выполнено оперативное лечение в объёме опухолевого конгломерата, резекция тонкой кишки, овариоэктомия с двух сторон, удаление большого сальника. В марте 2018 года проведена экстирпация матки, удаление культи большого сальника. Состояние после паллиативной химиотерапии в 2017-2018 г. и дистанционной лучевой терапии от 2019 г., высокий уровень микросателлитной нестабильности опухолевой ДНК (MSI-H), саркоидоз. В ноябре 2020 года перенесла новую коронавирусную инфекцию Covid-19. На электрокардиограмме (ЭКГ) при поступлении ритм синусовый с ЧСС 83 уд. в минуту, ЭОС влево, низкий вольтаж зубцов R во всех отведениях, без острых очаговых изменений. По данным эхокардиографии (ЭхоКГ) отмечалось значительное количество жидкости в полости перикарда (не менее 500 мл) с признаками коллабирования стенок правого желудочка (ПЖ) и обоих предсердий, визуализировались наложения на висцеральном листке перикарда, наиболее выраженные в области свободной стенки ПЖ. Пациентке был проведен перикардиоцентез, при котором выделено 720 мл красной полупрозрачной жидкости. По результатам цитологического исследования выпота были обнаружены отдельные скопления опухолевых клеток с цитологическими признаками злокачественности и железистой дифференцировкой.

При проведении мультиспиральной компьютерной томографии (МСКТ) органов грудной клетки: КТ-картина метастатического поражения лимфатических узлов, в проекции верхних отделов перикарда, в нижних отделах вдоль свободной стенки ПЖ визуализируется зона несколько повышенной плотности 40-45 ед. Н (рис. 1). Лимфатические узлы средостения увеличены до 25 мм с нечёткими контурами. В полости перикарда определялись участки частично осумкованной жидкости. В плевральных полостях определялось небольшое количество жидкости, больше справа.

Пациентке проведена магнитно-резонансная томография (МРТ) сердца с контрастированием. По данным исследования в полости перикарда в верхних отделах на уровне дуги аорты и ствола легочной артерии, вдоль стенок правого предсердия (ПП) и ПЖ визуализируется мягкотканное объёмное образование с чёткими неровными контура-

Рис. 1 (Fig. 1)

Рис. 1. МСКТ, нативное исследование.

Стрелкой указана зона повышенной плотности вдоль свободной стенки правого желудочка (ПЖ). ЛЖ – левый желудочек, ЛП – левое предсердие, ПП – правое предсердие, НАо – нисходящая аорта.

Fig. 1. MSCT, native phase.

The arrow indicates the area of increased density along the free wall of the right ventricle (ПЖ). ЛЖ – left ventricle, ЛП – left atrium, ПП – right atrium, НАо – descending aorta.

ми, неоднородной структуры (рис. 2). Образование деформирует переднюю поверхность сердца, преимущественно правый желудочек (рис. 3). Вышеописанная структура тесно прилежит к висцеральному листку перикарда в области правых отделов сердца, нельзя исключить инвазию структуры в миокард ПП и свободной стенки ПЖ. В толще образования лежит правая коронарная артерия (рис. 4). Образование муфтообразно охватывает восходящий отдел аорты (рис. 5), прилежит к правому коронарному синусу Вальсальвы, компремируя ствол и правую ветвь легочной артерии, устье верхней полой вены. После введения контрастного препарата отмечается его раннее интенсивное негомогенное накопление в образовании (рис. 6). В полости перикарда определяется повышенное скопление жидкости максимальной толщиной слоя до 25 мм (объемом около 350 – 400 мл). При сравнении с данными МСКТ органов грудной клетки отмечалось нарастание жидкости в плевральных полостях.

Через месяц пациентке повторно была проведена ЭхоКГ, по данным которой было выявлено повышенное скопление жидкости в перикарде (объёмом более 500 мл), с признаками сдавления сердца, и дополнительные эхомассы в полости перикарда (рис. 7 - 10).

Обсуждение.

Данный случай представляет собой редкое проявление атипичного метастазирования рака яичников. Известно, что типичными путями метастазирования рака яичников являются внутрибрюшинное и забрюшинное пространства. В большом ретроспективном анализе аутопсий с подтвержденными злокачественными новообразованиями разных локализаций метастазы в сердце выявлялись в 10% случаев. Чаще всего метастазы в сердце встречается при раке лёгких и молочной железы, меланоме, лимфоме и лейкемии. По данным мировой литературы известно несколько случаев метастазирования эпителиальной карциномы яичников в перикард с сопутствующей тампонадой сердца [3]. У пациентов со злокачественным выпотом перикарда существует высокий риск повторного накопления жидкости после первоначального перикардиоцентеза и требуется повторная процедура или хирургическое вмешательство, что предвещает неблагоприятный прогноз [5].

Эхокардиография является методом визуализации, наиболее часто используемым для неинвазивного исследования сердца и перикарда. Метод обеспечивает быструю оценку состояния сердца. Исследование позволяет одновременно количественно оценить выпот в перикард и исследовать камеры сердца на наличие подозрительных находок, включая метастатическое поражение сердца и перикарда, признаки кровотечения и тампонаду сердца. Однако, в случаях, когда новообразование локализовано в верхушке левого желудочка (ЛЖ) или вдоль правых камер сердца интерпретация данных ЭхоКГ очень часто затруднена вследствие «плохого акустического окна» или анатомических особенностей пациента. В отличие от ЭхоКГ, КТ и МРТ обеспечивают большое поле зрения, что позволяет оценить легочную ткань и плевру, средостение, а также сосуды сердца.

Преимуществом компьютерной томографии является скорость исследования и высокое разрешение, в результате чего анатомия сердца видна даже при рутинных исследованиях. Основным достоинством этого метода является отличное пространственное разрешение. КТ чувствительна к кальцификации, что полезно при оценке средостенных лимфатических узлов или метастатических поражений от внесердечных первичных злокачественных новообразований, которые часто кальцифицируются, при остеосаркоме или муцинозных новообразованиях [4]. Исследование сердца необходимо для оценки внутрисердечных метастазов и используется

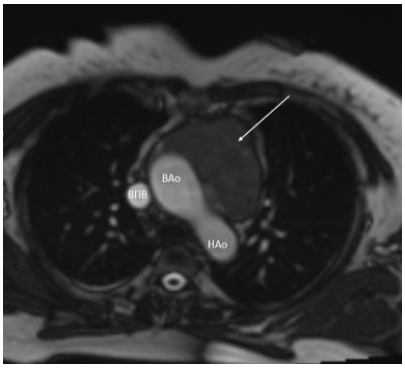

Рис. 2 а (Fig. 2 a)

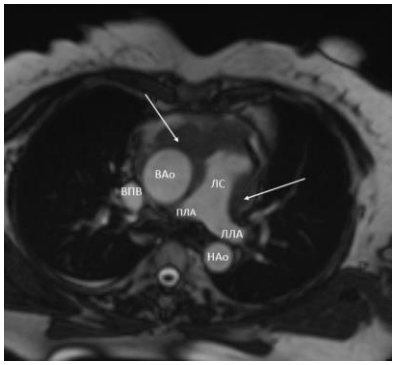

Рис. 2 б (Fig. 2 b)

Рис. 2 в (Fig. 2 c)

Рис. 2. МРТ сердца, нативные изображения.

а, б – поперечная проекция, в – выходной тракт правого желудочка. Стрелками указано объёмное образование. ВАо – восходящая аорта, ДАо – дуга аорты, НАо – нисходящая аорта, ЛС – лёгочный ствол, ЛЛА – левая лёгочная артерия, ПЛА – правая лёгочная артерия, ВПВ – верхняя полая вена, ЛЖ – левый желудочек, ПЖ – правый желудочек, ЛП – левое предсердие, ПП – правое предсердие.

Fig. 2. Cardiac MRI, precontrast images.

a, b – transverse projection, c – right ventricular outflow tract. Arrows indicate volumetric formation. ВАо – ascending aorta, ДАо – aortic arch, НАо – descending aorta, ЛС – pulmonary trunk, ЛЛА – left pulmonary artery, ПЛА – right pulmonary artery, ВПВ – superior vena cava, ЛЖ – left ventricle, ПЖ – right ventricle, ЛП – left atrium, ПП – right atrium.

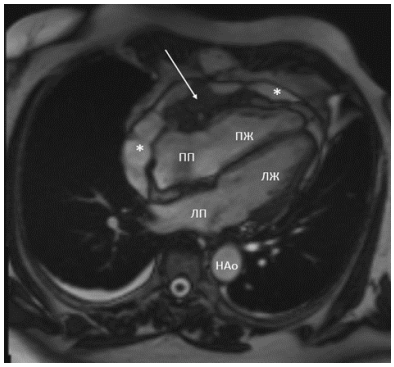

Рис. 3 (Fig. 3)

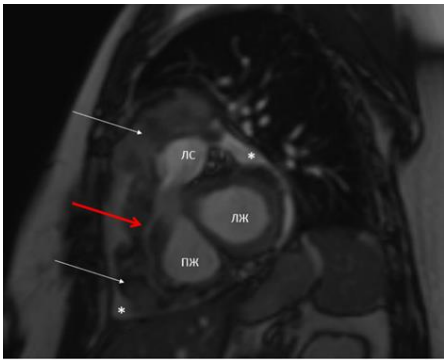

Рис. 4 (Fig. 4)

Рис. 3. Кино-МРТ сердца, длинная ось левого желудочка четырехкамерная проекция в конечную систолу.

Стрелкой указано объёмное образование. Выпот в полость перикарда (*). ЛЖ – левый желудочек, ПЖ – правый желудочек, ЛП – левое предсердие, ПП – правый желудочек, НАо – нисходящая аорта.

Fig. 3. Cine cardiac MRI, long axis of the left ventricle is a four-chamber projection into the terminal systole.

The arrow indicates the volume formation. Effusion into the pericardial cavity (*). ЛЖ – left ventricle, ПЖ – right ventricle, ЛП – left atrium, ПП – right ventricle, НАо – descending aorta.

Рис. 4. Кино-МРТ сердца, короткая ось левого желудочка в конечную диастолу.

Белыми стрелками указано объёмное образование. Правая коронарная артерия в толще образования (красная стрелка). Выпот в полость перикарда (*). ЛЖ – левый желудочек, ПЖ – правый желудочек, ЛС – лёгочный ствол.

Fig. 4. Cine cardiac MRI, short axis of the left ventricle with a terminal diastole.

The white arrows indicate the volume formation. The right coronary artery is in the thickness of the formation (red arrow). Effusion into the pericardial cavity (*). ЛЖ – left ventricle, ПЖ – right ventricle, ЛС – pulmonary trunk.

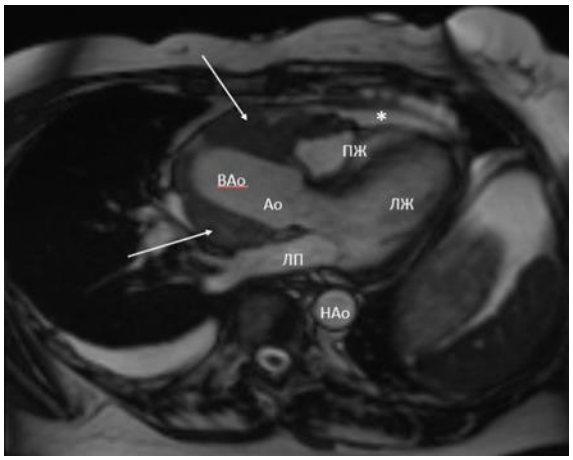

Рис. 5 (Fig. 5)

Рис. 5. Кино-МРТ сердца, выходной тракт левого желудочка в конечную диастолу.

Стрелками указано образование, муфтообразно охватывающее восходящий отдел аорты. Звёздочкой указан выпот в полость перикарда. ЛЖ – левый желудочек, ПЖ – правый желудочек, Ао – луковица аорты, ВАо – восходящая аорта, НАо – нисходящая аорта.

Fig. 5. Cine cardiac MRI, output tract of the left ventricle to the final diastole.

The arrows indicate a formation that covers the ascending aorta in a muff-like manner. An asterisk indicates an effusion into the pericardial cavity. ЛЖ – left ventricle, ПЖ – right ventricle, Ao – aortic bulb, ВАо – ascending aorta, НАо – descending aorta.

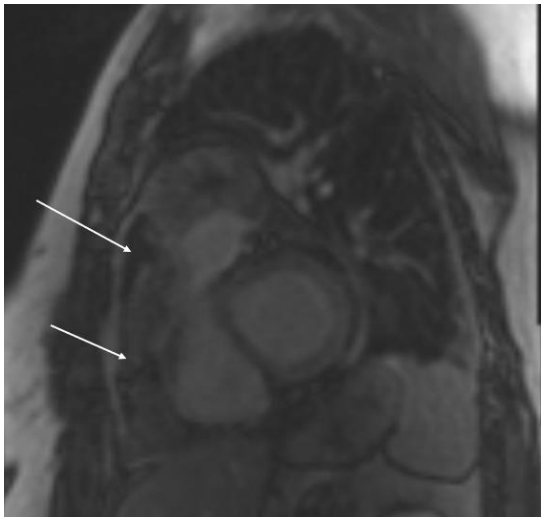

Рис. 6 а (Fig. 6 a)

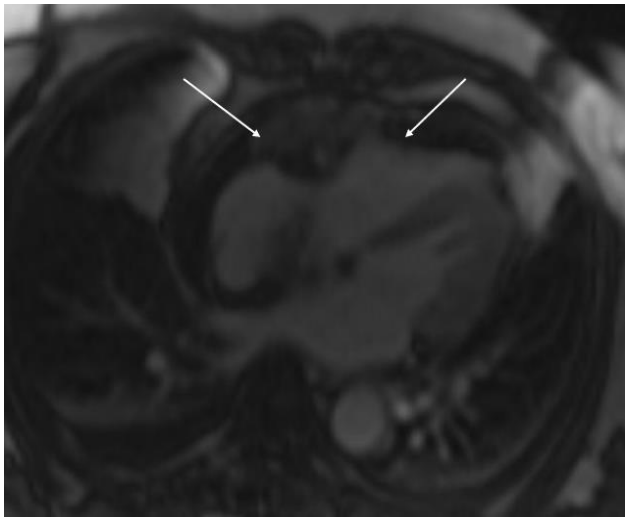

Рис. 6 б (Fig. 6 b)

Рис. 6. МРТ сердца. Ранняя фаза контрастирования.

а – короткая ось левого желудочка, б – длинная ось левого желудочка, четырехкамерная проекция. Стрелками указано образование, неоднородно накапливающее контрастный препарат.

Fig. 6. MRI of the heart. The early phase of contrast.

a – short axis of the left ventricle, b – long axis of the left ventricle, four-chamber projection. The arrows indicate a formation that inhomogeneously accumulates a contrast agent.

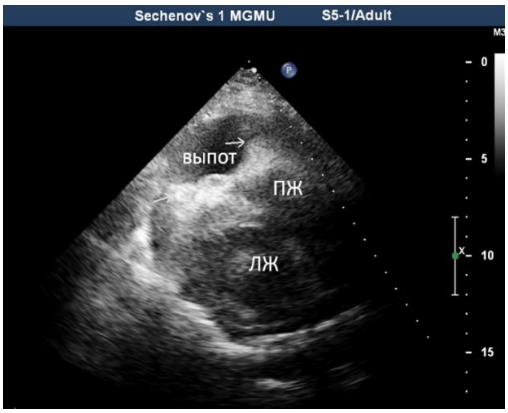

Рис. 7 (Fig. 7)

Рис. 7. ЭхоКГ.

В полости перикарда перед правым желудочком (ПЖ) определятся выпот и эхомассы (указаны стрелками). ЛЖ – левый желудочек.

Fig. 7. EchoCG.

EchoCGIn the pericardial cavity in front of the right ventricle (ПЖ), effusion and echomasses are determined (indicated by arrows). ЛЖ – the left ventricle.

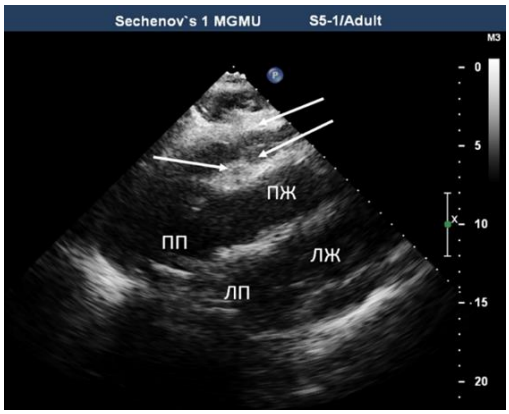

Рис. 8 (Fig. 8)

Рис. 8. ЭхоКГ.

В полости перикарда перед правым желудочком (ПЖ) определятся выпот и эхомассы (указаны стрелками). ЛЖ – левый желудочек, ЛП – левое предсердие, ПП – правое предсердие.

Fig. 8. EchoCG.

In the pericardial cavity in front of the right ventricle (ПЖ), effusion and echomasses are determined (indicated by arrows). ЛЖ– left ventricle, ЛП – left atrium, ПП – right ventricle.

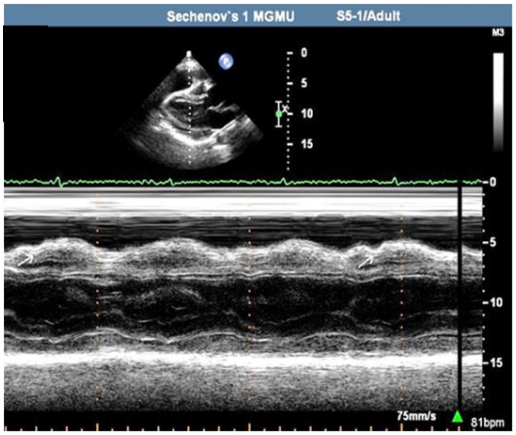

Рис. 9 (Fig. 9)

Рис. 9. М-ЭхоКГ.

Диастолическое коллабирование правого желудочка – признак сдавления сердца.

Fig. 9. M-EchoCG.

Diastolic collapse of the right ventricle is a sign of compression of the heart.

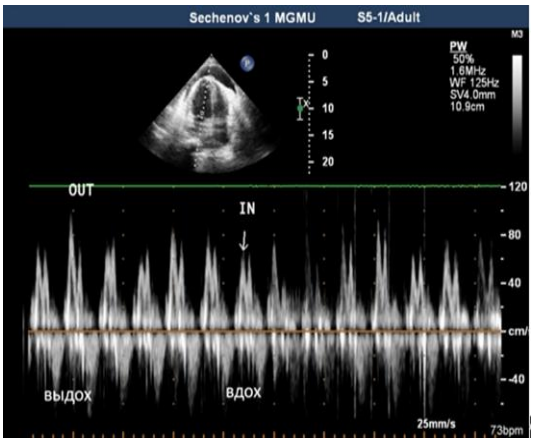

Рис. 10 (Fig. 10)

Рис. 10. Допплер-ЭхоКГ.

Чрезмерная вариабельность скорости трансмитрального кровотока – признак сдавления сердца.

Fig. 10. Doppler-echocardiogram.

Excessive variability of the transmittal blood flow rate is a sign of compression of the heart.

для локализации поражения и оценки анатомических взаимоотношений с такими важными сердечными структурами, как створки клапанов и сосуды сердца. Эта информация важна для планирования хирургического вмешательства или лучевой терапии. При ретроспективном исследовании, КТ сердца также может оценить влияние метастазов на движение опухолей в течение сердечного цикла для планирования лучевой терапии. Основным ограничением этого метода в контексте оценки метастазов сердца является плохая характеристика ткани, особенно с учетом того, что тромб является возможным альтернативным диагнозом, который следует учитывать при оценке внутрисердечного образования.

МРТ сердца – лучший метод визуализации для оценки миокарда при метастатическом поражении [4]. Возможности тканевой характеристики МРТ сердца можно использовать для дифференциации инфильтрирующих метастазов от нормальной ткани миокарда и от тромба. Оценка сердца в нескольких плоскостях позволяет более полно описать анатомическую характеристику камер сердца и магистральных сосудов. МРТ имеет более высокую тканевую специфичность по сравнению с эхокардиографией и КТ, что позволяет лучше оценить распространение сердечной и экстракардиальной опухоли. Пациентам с метастатическим поражением сердца и перикарда необходимо проведение МРТ сердца с контрастным усилением.

Заключение.

В представленном редком клиническом случае метастазирования рака яичников в перикард показано, что проведение МРТ сердца с контрастированием необходимо у пациентов с кардиологическими жалобами и онкологическим анамнезом. Исследование позволило установить точный диагноз и изменить дальнейшую тактику лечения.

Источник финансирования и конфликт интересов.

Авторы данной статьи подтвердили отсутствие финансовой поддержки исследования и конфликта интересов, о которых необходимо сообщить.

References:

1. Bogani G, Ditto A, Martinelli F, et al. Surgical Techniques for Diaphragmatic Resection During Cytoreduction in Advanced or Recurrent Ovarian Carcinoma: A Systematic Review and Metaanalysis. Int J Gynecol Cancer. 2016; 26 (2): 371-80. doi: 10.1097/IGC.0000000000000597.

2. Dracham C.B., Gupta S., Das C.K., Elangovan A. Platinum sensitive carcinoma of ovary relapsed as pericardial effusion with cardiac tamponade. BMJ Case Rep. 2019; 49: 281-283. doi: 10.1136/bcr-2018-228268.

3. Dracham CB, Gupta S, Das CK, Elangovan A. Platinum sensitive carcinoma of ovary relapsed as pericardial effusion with cardiac tamponade. BMJ Case Rep. 2019; 12 (3): e228268. doi: 10.1136/bcr-2018-228268.

4. John P. Lichtenberger III1, David A. Reynolds2, Jonathan Keung2, Elaine Keung2 and Brett W. Carter; American Journal of Roentgenology. 2016; 207: 764-772. 10.2214/AJR.16.16148.

5. Kooy J, Findley R, Nelson G, Chu P. Cytology positive pericardial effusion causing tamponade in patients with high grade serous carcinoma of the ovary. Gynecol Oncol Rep. 2020; 33: 100621. Published 2020 Aug 7. doi:10.1016/j.gore.2020.100621.

6. Perri T., Lantsberg D., Ben-Baruch G., Beiner M.E., Jakobson-Setton A., Korach J. Malignant Pericardial Effusion in Ovarian Malignancy: A Treatable Oncologic Emergency. J. Emerg. Med. 2015. doi: 10.1016/j.jemermed.2015.04.024.

СЛУЧАЙ ИЗ ПРАКТИКИ

ABDOMINAL COCOON SYNDROME IN A 13-WEEKS PREGNANT WOMAN

Fatima Palacio-Lopez[1], Maria-del-Carmen Garcia-Blanco[1], Leslie-Marisol Gonzalez-Hermosillo[2], José-Alfredo Zuñiga-Montiel[3], Ernesto Roldan-Valadez[4,5]

1 - Department of Radiology, Hospital Angeles Acoxpa. Mexico City, Mexico.
2 - Escuela de Medicina, Universidad de Guadalajara. Jalisco State, Mexico.
3 - Division of Gynaecology, Hospital Angeles Acoxpa. Mexico City, Mexico.
4 - Hospital General de Mexico "Dr Eduardo Liceaga". Mexico City, Mexico.
5 - I.M. Sechenov First Moscow State Medical University (Sechenov University), Department of Radiology. Moscow, Russia.

Encapsulating peritoneal sclerosis, also known as abdominal Cocoon syndrome (ACS) is a rare condition presenting with small-bowel obstruction due to a thick fibrous membrane encasing portions of the intestine. We present the case of a 29-years-old pregnant woman referring to abdominal pain in the last three days. Her past medical and surgical history was unremarkable, and she had never complained of similar symptoms ever before; she had no history of previous abdominal operations or medication. On clinical examination, the abdomen was tender and distended; the patient was pregnant; the US was ordered, and analysis revealed a 13-weeks old fetus.

This report aimed to evaluate the radiological and clinical characteristic of ACS in a pregnant patient using MRI.

Keywords: encapsulating peritoneal sclerosis, peritoneal encapsulation, abdominal cocoon syndrome.

Corresponding author: Maria-del-Carmen Garcia-Blanco, e-mail: vacosta313@gmail.com, Ernesto Roldan-Valadez, e-mail: ernest.roldan@usa.net

For citation: Fatima Palacio-Lopez, Maria-del-Carmen Garcia-Blanco, Leslie-Marisol Gonzalez-Hermosillo, José-Alfredo Zuñiga-Montiel, Ernesto Roldan-Valadez. *Abdominal cocoon syndrome in a 13-weeks pregnant woman. REJR 2021; 11(3):198-203. DOI: 10.21569/2222-7415-2021-11-3-198-203.*

.

Received: **26.06.21** **Accepted:** **30.08.21**

СИНДРОМ АБДОМИНАЛЬНОГО «КОКОНА» У БЕРЕМЕННОЙ ЖЕНЩИНЫ НА СРОКЕ 13 НЕДЕЛЬ

Фатима Паласио-Лопес[1], Мария-дель-Кармен Гарсия-Бланко[1], Лесли-Марисоль Гонсалес-Эрмосильо[2], Хосе-Альфредо Зунига-Монтьель[3], Эрнесто Ролдан-Валадес[4,5]

1 - Отделение лучевой диагностики больницы Angeles Acoxpa. Мехико, Мексика.
2 - Университет Гвадалахары. Штат Халиско, Мексика.
3 - Отделение гинекологии, больница Angeles Acoxpa. Мехико, Мексика.
4 - Генеральная больница Мексики "Dr Eduardo Liceaga". Мехико, Мексика.
5 - Первый МГМУ им. И.М. Сеченова Минздрава России (Сеченовский Университет). г. Москва, Россия.

Инкапсулирующий перитонеальный склероз, так же известный как синдром абдоминального «кокона», представляет собой редкое заболевание, проявляющееся непроходимостью тонкой кишки из-за наличия толстой фиброзной мембраны, покрывающей отделы кишечника. Представлен клинический случай 29-летней беременной женщины с жалобами на боль в животе в течение последних 3-х дней, без отягощенного анамнеза, пациентка ранее никогда не жаловалась на подобные симптомы. При клиническом осмотре живот болезненный и увеличенный в объёме. При УЗИ определялась беременность, 13-недельный плод.

Данный клинический случай демонстрирует клинические, рентгенологические и МРТ-признаки синдрома «абдоминального кокона» у беременной пациентки.

Ключевые слова: инкапсулирующий перитонеальный склероз, перитонеальная инкапсуляция, синдром абдоминального «кокона».

Контактный автор: Мария-дель-Кармен Гарсия-Бланко, e-mail: vacosta313@gmail.com; Эрнесто Ролдан-Валадес, e-mail: ernest.roldan@usa.net

Для цитирования: Фатима Паласио-Лопес, Мария-дель-Кармен Гарсия-Бланко, Лесли-Марисоль Гонсалес-Эрмосильо, Хосе-Альфредо Зунига-Монтьель, Эрнесто Ролдан-Валадес. Синдром абдоминального «кокона» у беременной женщины на сроке 13 недель. REJR 2021; 11(3):198-203. DOI: 10.21569/2222-7415-2021-11-3-198-203.

Статья получена: **26.06.21** **Статья принята:** **30.08.21**

Introduction.

Abdominal cocoon syndrome (ACS) is a rare condition causing small bowel obstruction; it may present the first time in an emergency without prior significant medical history [1, 2]. ACS, also known as sclerosing peritonitis, is generally regarded as a chronic condition. The small bowel is partially or totally encased by a thick fibro-collagenous membrane that gives a cocoon-like appearance [3]. Other studies report that ACS is an acquired condition caused by an inflammatory process that is not yet completely understood [1].

In this report, we present the case of a pregnant woman in whom imaging findings using MRI (to avoid excessive ionising radiation because of pregnancy) allowed a diagnosis of ACS. We present the clinical vignette with a brief, updated review of the medical literature.

Case presentation.

A 29-years-old pregnant woman presented to the emergency department, referring to abdominal pain in the last three days. Her past medical history referred irritable bowel syndrome, and her surgical history was unremarkable; she had never complained of similar symptoms ever before and did not have a history of previous abdominal operations or medication.

The patient began with pain in the epigastrium and radiated to both hypochondria. The pain was burning, stabbing and intermittent. Clinical examination revealed a mass in the right hypochondrium and hypogastrium, positive rebound, rigid abdomen, no peristalsis and abdominal distension; the patient was pregnant; an abdominal US examination showed clumping of small bowel loops in the right and left inferior quadrants (Fig. 1 A-B). Plain abdominal X-ray showed small bowel type air-fluid levels; findings of laboratory studies were within normal limits (Fig. 2).

Non-enhanced MRI of the abdomen was performed, showing a cluster of small bowel loops in the lower abdomen and the pelvic region anteromedial to the mesocolon with a surrounding sac. The entire small bowel was clumped together within a sclerosing membrane like a cocoon; the large bowel loops appeared outside the sac (Fig. 3 A-F). Based on the imaging findings, a diagnosis of sclerosing peritonitis or cocoon abdomen syndrome without bowel obstruction was made. Because the patient did not present intestinal obstruction and the condition remitted, she was discharged from the hospital, and continue her follow-up in the gynecology division of hospital.

Discussion.

Historical data.

The existence of an abnormal membrane encapsulating the intestine has been reported since 1968 [4]. However, reports from a century ago termed this entity as peritonitis chronica fibrosa incapsulata to describe a membrane encasing the intestine [5]. Foo first introduced the term cocoon syndrome in 1978 [5].

Clinical relevance of this report.

Knowing about ACS is necessary for clinicians attending the emergency room. This clinical

Fig. 1 a (Рис. 1 а)

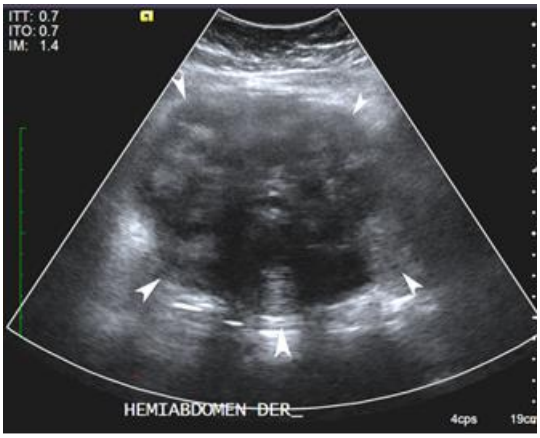

Fig. 1 b (Рис. 1 б)

Fig. 1. Ultrasound, abdomen.

Abdominal US examination showed clumping of small bowel loops (white arrows and head arrow) in the right and left inferior quadrants.

Рис. 1. УЗИ брюшной полости.

УЗИ брюшной полости демонстрирует скопление петель тонкой кишки (белые стрелки) в правом и левом нижних квадрантах.

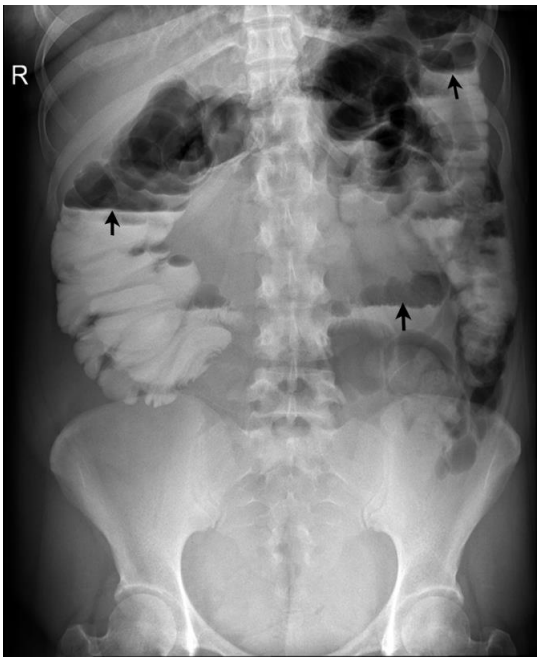

Fig. 2 (Рис. 2)

Fig. 2. X-Ray, abdomen.

Examination showed air-fluid levels (black arrows) and dilated small bowel loops.

Рис. 2. Обзорная рентгенограмма органов брюшной полости.

Уровни газа и жидкости (черные стрелки) и расширенные петли тонкой кишки.

entity may have an unusual clinical presentation and be picked up initially as perforated viscus or internal herniation and is not often suspected preoperatively. It also sometimes presents as frank peritonitis with systemic signs and radiologic features mimicking an internal herniation of the bowel [6]. In many cases, ACS remains asymptomatic [4].

Aetiology.

The aetiology is currently unknown, and some authors propose that, because there is no evidence that ACS's membrane is formed due to an inflammatory process, the disease is considered congenital [7]. On the other hand, other studies have associated ACS with an infectious process like Mycobacterium Bovis from unpasteurised cow's milk [8].

Classification.

An additional abdominal cavity membrane report has been described in the literature as encapsulating peritoneal sclerosis or sclerosing encapsulating peritonitis (SEP) [7]. This disease can be either primary or secondary [1]. The primary SEP is the one named idiopathic SEP or ACS; secondary SEP is considered acquired and associated with diverse abdominal conditions. Table 1 presents a summary of the EPS classification.

The case presented was diagnosed as an ACS type 2, as only the small intestine was encapsulated with free colon segments.

Imaging findings.

The initial evaluation on admission with an X-ray abdomen supine is non-specific. Computed

Fig. 3 a (Рис. 3 а)

Fig. 3 b (Рис. 3 б)

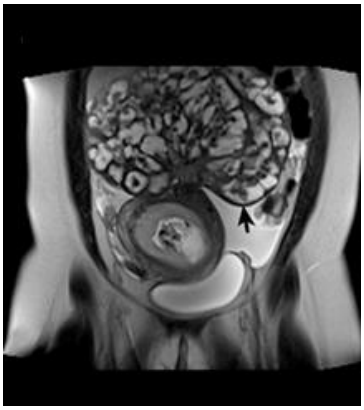

Fig. 3 c (Рис. 3 в)

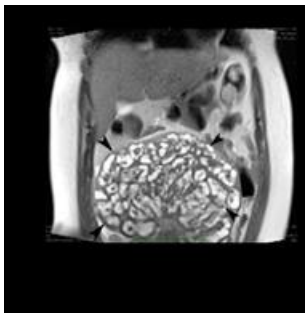

Fig. 3 d (Рис. 3 г)

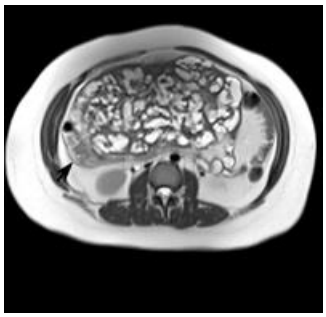

Fig. 3 e (Рис. 3 д)

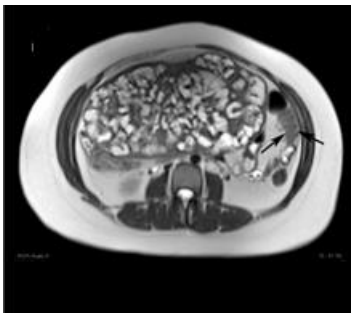

Fig. 3 f (Рис. 3 е)

Fig. 3. MRI, abdomen.

a, b – sagittal plane of the abdomen, with the evidence of the 13-weeks-old fetus (arrow) and thickened membrane and the clopping of the intestinal loop (white arrow);

c, d – coronal plane of the abdomen, showing the thickened peritoneal membrane (black arrow) encapsulating the loops of the small intestine (black arrowheads);

e, f – axial plane of the abdomen, showing the left and right large intestine (black arrow).

Рис. 3. МРТ органов брюшной полости.

а, б – сагиттальная плоскость, признаки 13-недельного плода (стрелка), утолщенной мембраны и скопления кишечных петель (белая стрелка);

в, г – корональная плоскость, визуализируется утолщенная перитонельаная мембрана (черная стрелка), заключающая в себе петли тонкой кишки (черные стрелки);

д, е – аксиальная плоскость, визуализируется левая и правая части толстой кишки (черная стрелка).

tomography with intravenous contrast (CECT) can depict the entrapment of bowel loops inside the sclerosing layer forming a cocoon [12]. CECT is considered the most useful radiological examination for diagnosing this abnormality for decision-making [7]. In the magnetic resonance of previous ACS, imaging bowel loops used to be collected into the centre of the abdomen as a sign of adhesions enhanced thickened peritoneum with calcifications and ascites into the omentum or between bowel loops [4].

Differential diagnosis.

Differential diagnosis should include peritoneal encapsulation, which is a development anomaly where the whole of the small bowel is encased [13]. Other differential diagnosis includes perforated viscus or internal herniation and other causes of abdominal obstruction [14]

Treatment.

Therapeutic options vary from conservative to open or laparoscopic surgical intervention [4, 15, 11]. Conservative management includes nil per mouth, nasogastric tube and enteral or parenteral nutrition [4, 7, 11]. Patient showing amelioration with this approach could be treated on a chronic basis with medications, such as colchicine, steroids and immunosuppressants [1, 16].

Surgical intervention treatment requires

Table №1. Classification of sclerosing encapsulating peritonitis (SEP).

Type	Clinical features	References
Primary (abdominal cocoon syndrome)	Type 1, only part of the small intestine is encased.	[4, 9, 7]
	Type 2, the membrane covers the entire small intestine.	
	Type 3, other organs, such as part of the colon, ovaries, liver, stomach, or appendix, are also included in the encapsulated viscera.	
Secondary	Secondary SEP is highly associated with peritoneal dialysis, intra-abdominal inflammation, previous abdominal surgery or trauma and beta-blocker intake.	[1, 9-11]

Table №2. Clinical characteristics of ACS, according to Yip and Lee.

Criteria	References
A. Young female patient without another cause of intestinal obstruction. B. Medical history of similar episodes associated with spontaneous relief of symptoms. C. Symptoms of intestinal obstruction but the absence of severe abdominal distention. D. Presence of palpable, non-tender and soft abdominal mass.	[11, 16]

open exploration because of the nature of adhesions and bowel entrapment; excision of the entire sclerosing membrane resulting in entrapment of bowel loops and straightening all entrapped bowel loops to prevent future attacks of bowel obstruction is mandatory [17]. Resection and anastomosis are generally not required unless there is an iatrogenic injury of the bowel during adhesiolysis [18].

Clinical presentation.

Manifestation of clinical symptoms depends on the extent of the fibrous capsule and has non-specific presentation, making the diagnosis challenging [19]. The most common presentation in Cocoon syndrome is acute abdomen and small-bowel obstruction. Clinically is characterised by an intermittent acute, sub-acute or chronic intestinal obstruction. In contrast, the acute form exhibits stronger symptomatology [4, 20, 21]. The involvement of the stomach, large intestine, liver or other abdominal organs are infrequently occurring [21].

The preeminent clinical manifestations are abdominal pain (colic pain), nausea, vomiting and occasional constipation. In some cases, it has an association with anaemia, low albumin and high C-reactive protein [4]. The small-bowel obstruction results, such as dehydration, electrolytes imbalance, and acute kidney injury with raise creatinine, are presented [13].

Chronic symptoms are abdominal tension, changes in bowel habits, mild abdominal pain and non-frequently anorexia and weight loss [19]. Abdominal ascites might be detected in long-standing cases [1]. Infrequently present chronic constipation, anorexia, weight loss, intrabdominal masses, perforation or ischemia-related necrosis [14].

On physical examination, there is an increase of bowel sounds with abdominal distention. Non-mobile intestines may cause asymmetric abdominal distention. Besides, in palpation of the abdominal wall, enlarged bowel in the proximal of the adhered section is palpated soft, while the obstructed zone is palpated rigid, flat and painless due to fibrous tissue [14, 19]

Complications.

Complication includes the entrapment of bowel or twisting leading to vascular insufficiency and a state of low perfusion in the bowel, which can present with signs of peritonitis and, on rare occasions, with systemic sepsis [6].

Conclusion.

In conclusion, ACS is one of the rare causes of chronic bowel obstruction. Its presentation with sepsis is sporadic but considers this abnormality a possible cause of sub-acute or chronic abdominal pain and small-bowel obstruction. In cas-

es of emergency presentation, it is found at the time of laparotomy as an unexpected finding. Removal of the sclerosing membrane and straightening up the bowel is the treatment of choice if the bowel on inspection is healthy and viable. In our experience, we recommended MRI to avoid excessive ionising radiation in case of pregnancy. The patient did not present intestinal obstruction, and the condition remitted; she was discharged from the hospital.

References:

1. Karona P, Blevrakis E, Kastanaki P, Tzouganakis A, Kastanakis M (2021) Abdominal Cocoon Syndrome: An Extremely Rare Cause of Small Bowel Obstruction. Cureus. 2021; 13 (4): e14351. doi:10.7759/cureus.14351

2. Tannoury JN, Abboud BN (2012) Idiopathic sclerosing encapsulating peritonitis: abdominal cocoon. World J Gastroenterol. 2012; 18 (17): 1999-2004. doi:10.3748/wjg.v18.i17.1999

3. Yamada S, Tanimoto A, Matsuki Y, Hisada Y, Sasaguri Y (2009) Sclerosing encapsulating peritonitis (abdominal cocoon) associated with liver cirrhosis and diffuse large B-cell lymphoma: autopsy case. Pathol Int. 2009; 59 (9): 681-686. doi:10.1111/j.1440-1827.2009.02427.x

4. Allam H, Al Yahri O, Mathew S, Darweesh A, Suliman AN, Abdelaziem S, Khairat M, Toro A, Di Carlo I (2016) The enigma of primary and secondary encapsulating peritoneal sclerosis. BMC Surg. 2016; 16 (1): 81. doi:10.1186/s12893-016-0198-2

5. Machado NO (2016) Sclerosing Encapsulating Peritonitis: Review. Sultan Qaboos Univ Med J. 2016; 16 (2): e142-151. doi:10.18295/squmj.2016.16.02.003

6. Saqib SU, Farooq R, Saleem O, Moeen S, Chawla TU (2021) Acute presentation of cocoon abdomen as septic peritonitis mimicking with strangulated internal herniation: a case report. Surg Case Rep. 2021; 7 (1): 93. doi:10.1186/s40792-021-01179-7

7. Akbulut S (2015) Accurate definition and management of idiopathic sclerosing encapsulating peritonitis. World J Gastroenterol. 2015; 21 (2): 675-687. doi:10.3748/wjg.v21.i2.675

8. Anantha RV, Salvadori MI, Hussein MH, Merritt N (2015) Abdominal cocoon syndrome caused by Mycobacterium bovis from consumption of unpasteurised cow's milk. Lancet Infect Dis. 2015; 15 (12): 1498. doi:10.1016/S1473-3099(15)00438-7

9. Xia J, Xie W, Chen L, Liu D (2018) Abdominal cocoon with early postoperative small bowel obstruction: A case report and review of literature in China. Medicine (Baltimore). 2018; 97 (25): e11102. doi:10.1097/MD.0000000000011102

10. Frost JH, Price EE (2015) Abdominal cocoon: idiopathic sclerosing encapsulating peritonitis. BMJ Case Rep. 2015. doi:10.1136/bcr-2014-207524

11. Solak A, Solak I (2012) Abdominal cocoon syndrome: preoperative diagnostic criteria, good clinical outcome with medical treatment and review of the literature. Turk J Gastroenterol. 2012; 23 (6): 776-779. doi:10.4318/tjg.2012.0500.

.

12. Gorsi U, Gupta P, Mandavdhare HS, Singh H, Dutta U, Sharma V (2018) The use of computed tomography in the diagnosis of abdominal cocoon. Clin Imaging. 2018; 50: 171-174. doi:10.1016/j.clinimag.2018.03.014

13. Saqib SU, Pal I (2019) Sclerosing peritonitis presenting as complete mechanical bowel obstruction: a case report. J Med Case Rep. 2019; 13 (1): 310. doi:10.1186/s13256-019-2243-0

14. Çolak Ş, Bektaş H (2019) Abdominal cocoon syndrome: A rare cause of acute abdomen syndrome. Ulus Travma Acil Cerrahi Derg. 2019; 25 (6): 575-579. doi:10.14744/tjtes.2019.48380

15. Singh B, Gupta S (2013) Abdominal cocoon: a case series. Int J Surg. 2013; 11 (4): 325-328. doi:10.1016/j.ijsu.2013.02.011

16. Solmaz A, Tokocin M, Arici S, Yigitbas H, Yavuz E, Gulcicek OB, Ercetin C, Celebi F (2015) Abdominal cocoon syndrome is a rare cause of mechanical intestinal obstructions: a report of two cases. Am J Case Rep. 2015; 16: 77-80. doi:10.12659/AJCR.892658

17. Kumar M, Deb M, Parshad R (2000) Abdominal cocoon: report of a case. Surg Today. 2000; 30 (10): 950-953. doi:10.1007/s005950070053

18. Li N, Zhu W, Li Y, Gong J, Gu L, Li M, Cao L, Li J (2014) Surgical treatment and perioperative management of idiopathic abdominal cocoon: single-center review of 65 cases. World J Surg. 2014; 38 (7): 1860-1867. doi:10.1007/s00268-014-2458-6

19. Akbas A, Hacım NA, Dagmura H, Meric S, Altınel Y, Solmaz A (2020) Two Different Clinical Approaches with Mortality Assessment of Four Cases: Complete and Incomplete Type of Abdominal Cocoon Syndrome. Case Rep Surg. 2020; 4631710. doi:10.1155/2020/4631710

20. Yang CS, Kim D (2016) Unusual intestinal obstruction due to idiopathic sclerosing encapsulating peritonitis: a report of two cases and a review. Ann Surg Treat Res. 2016; 90 (4): 231-234. doi:10.4174/astr.2016.90.4.231

21. Sovatzidis A, Nikolaidou E, Katsourakis A, Chatzis I, Noussios G (2019) Abdominal Cocoon Syndrome: Two Cases of an Anatomical Abnormality. Case Rep Surg. 2019: 3276919. doi:10.1155/2019/3276919.

СЛУЧАЙ ИЗ ПРАКТИКИ

ХОРИОНАНГИОМА ПЛАЦЕНТЫ. АСПЕКТЫ УЛЬТРАЗВУКОВОЙ ОЦЕНКИ ГЕМОДИНАМИКИ ПЛОДА

Нормурадова Н.М.[1,2], Юсупбаев Р.Б.[2], Бабаханова А.М.[2]

1 - Ташкентский институт усовершенствования врачей. г. Ташкент, Узбекистан.

2 - Специализированный научно-практический медицинский центр акушерства и гинекологии. г. Ташкент, Узбекистан.

Цель исследования. Продемонстрировать возможности ультразвуковой диагностики в оценке гемодинамики плода с хорионангиомой в плаценте.

Материалы и методы. Представлено клиническое наблюдение пациентки с хорионангиомой плаценты, осложненной развитием кардиомегалии, гепатомегалии и отека у плода.

Результаты. У пациентки 29 лет на сроке 26 недель беременности в полости матки в области плаценты определялась опухоль округлой формы, размерами 9х8 см и живой плод женского пола. Вес плода превышал нормативы, соответствовал 92 перцентилям. Отмечалось выраженное многоводие. Кровоток внутри опухоли имел низкорезистентный характер, частота ритма была аналогичной ритму в артерии пуповины. Несмотря на то, что допплерографические показатели артерии пуповины, средней мозговой артерии имели нормальные значения и индексы резистентности в венозном протоке были снижены, у плода отмечалась кардиомегалия (КФИ 0,73) и гепатомегалия, а после рождения ребенка были получены данные, свидетельствующие о полицитемии.

Обсуждение. Артерио-артериальные шунты между сосудами опухоли и плацентой приводят к гиперволемии и перегрузке правых отделов сердца плода. Признаки гиперволемии проявляются выраженным расширением диаметра вены пуповины, утолщением пупочного канатика, увеличением размеров печени. В условиях гиперволемии усиливается фильтрация почек и, как следствие, развивается выраженное многоводие. Перегрузка сердца обуславливает кардиомегалию. Следующими этапами развития патологии является сердечная декомпенсация, развитие отека плода, что часто приводит к перинатальной смерти.

Заключение. При хорионангиоме плаценты, наряду с выраженным многоводием, увеличением размеров печени и диаметра пупочной вены, при нормальных допплерографических показателях артерии пуповины и средней мозговой артерии, у плода наблюдаются признаки повышения преднагрузки к сердцу: кардиомегалия (повышение КФИ) и снижение PI в венозном протоке. Применение современных ультразвуковых технологий и знание механизмов развития сердечной перегрузки у плода при хорионангиоме плаценты способствуют своевременной оценке состояния плода и выбору оптимальной тактики ведения беременности.

Ключевые слова: хорионангиома плаценты, кардиомегалия плода, кардиофеморальный индекс, гепатомегалия, отек плода.

Контактный автор: Нормурадова Н.М., e-mail: n.normuradova@mail.ru

Для цитирования: Нормурадова Н.М., Юсупбаев Р.Б., Бабаханова А.М. Хорионангиома плаценты. Аспекты ультразвуковой оценки гемодинамики плода. REJR 2021; 11(3):204-211. DOI: 10.21569/2222-7415-2021-11-3-204-211.

Статья получена: **21.09.20** **Статья принята:** **09.09.21**

PLACENTAL CHORIOANGIOMA. ASPECTS OF ULTRASONIC ASSESSMENT OF THE FETUS HEMODYNAMICS

Normuradova N.M.[1,2], Yusupbayev R.B.[2], Babakhanova A.M.[2]

1-Tashkent Institute Postgraduate Medical Education.
2- Republican specialized scientific practice medical center of Obstetrician and Gynecology. Tashkent, Uzbekistan.

Purpose. To demonstrate the possibilities of ultrasound diagnostics in assessing the hemodynamics of a fetus with chorionangioma in the placenta.

Material and methods. A clinical case of a patient with placental chorionangioma complicated by the development of cardiomegaly, hepatomegaly and edema in the fetus is presented.

Results. In a 29-year-old female patient at 26 weeks of gestation, a round tumor of 9x8 cm in size, and a live female fetus were detected in the uterine cavity in the placenta region. Fetal weight exceeded the standards, corresponded to 92 percentiles. Pronounced polyhydramnios was detected. The blood flow inside the tumor was of a low resistance, the rhythm frequency was similar to the rhythm in the umbilical artery. Despite the fact that the Doppler parameters of the umbilical cord artery and the middle cerebral artery had normal values and the resistance indices in the venous duct were reduced, the fetus had cardiomegaly (CFI 0.73) and hepatomegaly, and obtained data after the birth of the child indicated polycythemia.

Discussion. Arterio-arterial shunts between the vessels of the tumor and the placenta lead to hypervolemia and overload of the right heart of the fetus. Signs of hypervolemia are visualized by a pronounced expansion of the diameter of the umbilical cord vein, thickening of the umbilical cord, and an increase in the size of the liver. In the state of hypervolemia, the filtration of the kidneys increases, and as a result, pronounced polyhydramnios develops. Heart overload causes cardiomegaly. The next stages in the development of pathology are cardiac decompensation, the development of fetal edema, which often lead to perinatal death.

Conclusion. With chorionangioma of the placenta, along with pronounced polyhydramnios, an increase in the size of the liver and the diameter of the umbilical vein, with normal Doppler indices of the umbilical artery and middle cerebral artery, the fetus shows signs of increased preload to the heart: cardiomegaly (increased CFI) and a decrease in PI in the venous duct. The use of modern ultrasound technologies and knowledge of the mechanisms of the development of cardiac overload in the fetus with placental chorionangioma, contribute to the timely assessment of the condition of the fetus and the choice of optimal tactics for managing the pregnancy.

Keywords: placental chorionangioma, fetal cardiomegaly, cardiofemoral index, hepatomegaly, fetal edema.

Corresponding author: Normuradova N.M., e-mail: n.normuradova@mail.ru

For citation: Normuradova N.M., Yusupbayev R.B., Babakhanova A.M. Placental chorioangioma. Aspects of ultrasonic assessment of the fetus hemodynamics. REJR 2021; 11(2):143-152. DOI: 10.21569/2222-7415-2021-11-2-143-152.

Received: **21.09.20** **Accepted:** **09.09.21**

Хорионангиома (ХА) – наиболее часто встречающаяся доброкачественная опухоль плаценты. При гистологическом исследовании она выявляется в 0,6-1,0% случаев. Большие (>5 см) или множественные ХА встречаются реже – с частотой примерно от 1:3500 до 1:16 000 родов [1]. Развивается она из примитивной хориальной мезенхимы, является нетрофобластической опухолью и представлена большим количеством новообразованных сосудов капиллярного типа [2]. Гистологически различают 3 типа опухоли: первый – клеточный тип, представлен компактной структурой, состоящей преимущественно из незрелых клеточных элементов; второй – ангиоматозный, или сосудистый (наиболее часто встречаемый тип), представлен многочисленными мелкими кровеносными сосудами или капиллярами, окруженными плацентарной стромой; третий тип с дегенеративными изменениями [3]. Опухолевая масса часто

Рис. 1 а (Fig. 1 a)

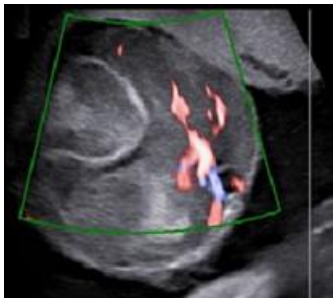

Рис. 1 б (Fig. 1 b)

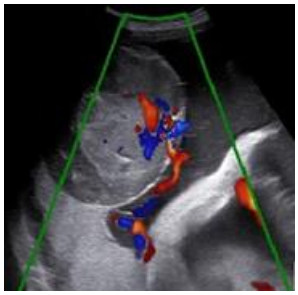

Рис. 1 в (Fig. 1 c)

Рис. 1. Эхограммы. Хорионангиома плаценты. Выраженное многоводие.

а – В-режим; 1 – хорионангиома, 2 – утолщенная пуповина, 3 – плацента.

б – В-режим + направленная энергетическая допплерография; крупные сосуды внутри хорионангиомы плаценты.

в – В-режим + цветная допплерография; анастомоз между сосудами хорионангиомы и пуповины плода по плодовой поверхности плаценты.

Fig. 1. Ultrasound image. Placental chorioangioma. Pronounced polyhydramnios.

a – B-mode. 1 – chorioangioma, 2 – thickened umbilical cord, 3 – placenta;

b – Duplex scanning. Large vessels inside the placental chorioangioma;

c – Duplex scanning. Anastomosis between the vessels of the chorioangioma and the umbilical cord along the fetal surface of the placenta.

состоит из плотной пролиферации капилляров внутри коллагеновой стромы [4].

Перинатальная смертность при ХА достигает 30-40% [1] и часто обусловлена преждевременными родами из-за выраженного многоводия, а также перегрузкой сердечно-сосудистой системы плода [5, 6]. В ХА больших размеров формируются артериовенозные шунты с сосудами пуповины; у плода развивается гиперволемия, тахикардия, кардиомегалия, застойная сердечная недостаточность, водянка плода [1]. Диагностика таких состояний крайне важна для предупреждения антенатальной гибели и для обоснования показаний к инвазивным методам лечения: амниодренированию, лазерной коагуляции анастомозов в плаценте.

Клиническое наблюдение.

Пациентка М.Н., 29 лет, 26 неделя беременности. Данная беременность третья, в анамнезе двое родов, девочки здоровы. Соматический и наследственный анамнез женщины не отягощен. Группа крови женщины A(II)Rh+. Муж здоров, брак не родственный, супруги вредных привычек не имеют. Ультразвуковые исследования проведены на ультразвуковом сканере Sumsung WS80A, датчиками C 2-6 МГц, V 4-8 МГц. В ходе ультразвукового исследования в полости матки обнаружен один живой плод женского пола, в неустойчивом положении из-за выраженного многоводия, с индексом амниотической жидкости 638 мм. Максимальный вертикальный размер (МВР) наибольшего свободного кармана составил 17 см. Срок беременности по последней менструации 26 недель 1 день, предполагаемый вес плода (ПВП) 1100±166 г, что соответствовало 92,15 перцентилям. Признаков отека плода не наблюдалось. Шевеления плода были активными. Плацента располагалась по правой боковой стенке матки, с переходом на заднюю стенку. Отмечалось утолщение пупочного канатика и увеличение пупочной вены. Ближе к месту прикрепления пуповины к плаценте, на плодовой ее поверхности определялась опухоль округлой формы, с четкими контурами, размерами 9,0x8,0 см, гипоэхогенной структуры с некоторыми гетерогенными участками средней эхогенности (рис. 1 а). Внутри опухоли имелись крупные, радиально расположенные, кровеносные сосуды (рис. 1 б). При допплерографии опухоли определялся крупный питающий кровеносный сосуд, располагающийся по ее плодовой поверхности. Между артерией пуповины и питающим сосудом опухоли имелись артерио-артериальные анастомозы (рис. 1 в).

Кровоток внутри опухоли имел низкорезистентный характер, а частота сердечных

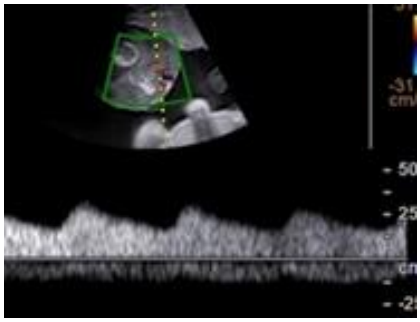

Рис. 2 а (Fig. 2 a)

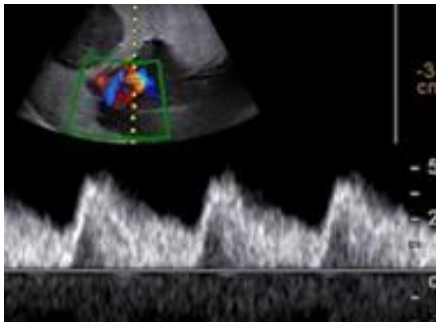

Рис. 2 б (Fig. 2 b)

Рис. 2. Эхограммы. В-режим + цветная допплерография + спектральная допплерография.

а – Спектр кровотока артерии внутри опухоли; б – спектр кровотока в артерии пуповины: низкорезистентный тип кровотока.

Fig. 2. Ultrasound image. Triplex scanning.

a – arterial blood flow spectrum inside the tumor; b – the blood flow spectrum in the umbilical artery: low resistance type of blood flow.

сокращений совпадала с таковой в артерии пуповины (рис. 2 а, б). У плода отмечалась кардиомегалия (рис. 3 а). Кардиофеморальный индекс (КФИ) составил 0,73, кардиоторокальное отношение (КТО) – 0,65, ЧСС – 146 уд. в минуту, пульсационный индекс (PI) в артерии внутри опухоли составил 0,57, а в артерии пуповины – 0,76. Размеры печени были увеличены (74х61 мм), что соответствовало свыше 99 перцентилям. Желудок лоцировался слева, имел относительно меньшие размеры. Отмечалось расширение пупочной вены до 10 мм, желчный пузырь не визуализировался (рис. 3 б). Спектр кровотока в венозном протоке имел антеградный поток с PI 0,24 (рис. 4 б), в средней мозговой артерии (СМА) с PI 2,25 (рис. 4 в).

Для профилактики преждевременных родов на фоне спазмолитической терапии, в асептических условиях произведен амниодренаж. Выпущено 800 мл околоплодной жидкости. МВР сразу после процедуры составил 13 см. Самочувствие женщины улучшилось. При повторном ультразвуковом исследовании через 10 дней у плода появились признаки подкожного отека, визуализируемые в виде двойного контура в области головы плода (рис. 3 в). КФИ составил 0,75, КТО – 0,67, размеры печени – 82х62 мм. Диаметр пупочной вены в внутрипеченочном отделе увеличился до 12 мм, ПВП составил 1900,0±350 г, что соответствовало 99 перцентилям. МВР бокового кармана лоцировался 15 см. Учитывая повышение КФИ и КТО, нарастание признаков сердечной недостаточности, увеличение диаметра пупочной вены, гепатоспленомегалию и появление подкожного отека, консилиум врачей предложил произвести родоразрешение. Путем кесарева сечения из полости матки беременной женщины извлечен плод женского пола, весом 1650 г, ростом 42 см, по шкале Апгар на 3/5 баллов. При осмотре после рождения опухолевое образование имело сосудистую ножку, которая прикреплялась к пуповине плода. Опухоль имела собственную оболочку и при осмотре легко отделилась от плаценты. Она имела овальную форму и мягко-эластическую консистенцию. Размеры опухоли составили 9х10 см. На разрезе опухоль была светло-желтого цвета, с небольшими участками темно-бурого цвета, напоминала мозговую или жировую ткань (рис. 5). Препарат при гистологическом исследовании был представлен доброкачественной нетрофобластической опухолью с большим количеством мелких кровеносных сосудов, преимущественно капиллярного типа, с уплощенной эндотелиальной выстилкой. Местами опухоль характеризовалась гиперклеточностью, встречались фокусы с выраженным гиалинозом сосудов артериального типа, наличием обширных участков дегенеративных изменений, с зонами некробиоза и некроза опухоли (рис. 6 а). Имели место также крупные аномальные сосуды, участвующие в артериовенозном шунтировании (рис. 6 б).

Новорожденная девочка переведена в отделение реанимации новорожденных, в последующем консультирована кардиологом, генетиком. Анализы крови сразу после рождения показали: гемоглобин – 193 г/л, эритроциты – 5,4х1012, цветной показатель – 1,1,

Рис. 3 а (Fig. 3 a)

Рис. 3 б (Fig. 3 b)

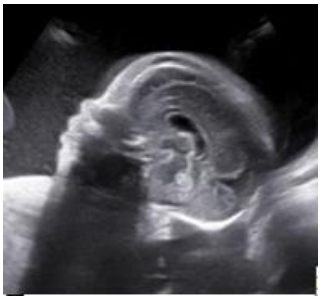

Рис. 3 в (Fig. 3 c)

Рис. 3. Эхограммы. В-режим.

а – Поперечный скан грудной клетки плода на уровне четырехкамерного среза сердца; кардиомегалия, КФИ 0,73.

б – Поперечный скан живота плода на уровне пупочной вены и желудка. Пупочная вена расширена, гепатомегалия.

в – Профиль лица плода (скан при увеличении изображения). Подкожный отек, двойной контур головы.

Fig. 3. Ultrasound image. B-mode.

a – a transverse scan of the chest of the fetus at the level of a four-chamber heart slice. Cardiomegaly, CFI 0.73;

b – a transverse scan of the abdomen of the fetus at the level of the umbilical vein and stomach. The umbilical vein is expanded, hepatomegaly;

c – fetal face profile (zoomed image). Subcutaneous edema, double contour of head.

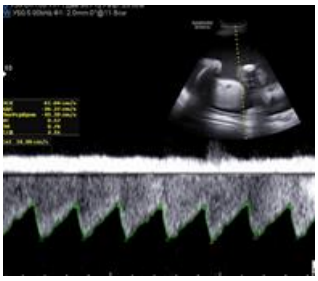

Рис. 4 а (Fig. 4 a)

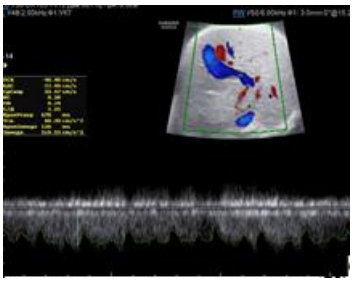

Рис. 4 б (Fig. 4 b)

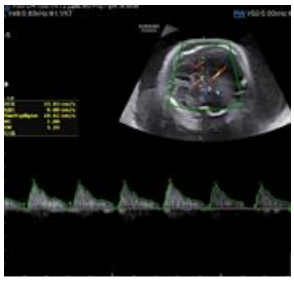

Рис. 4 в (Fig. 4 c)

Рис. 4. Эхограммы. В-режим + цветная допплерография + спектральная допплерография.

а – Спектр кровотока в артерии пуповины, PI 0,76 (в норме 0,74-1,40).

б – Спектр кровотока в венозном протоке 0,24 (в норме 0,31-0,83).

в – Спектр кровотока в СМА 2,25 (в норме 1,53-2,45).

Fig. 4. Ultrasound image. Triplex scanning.

a – blood flow spectrum in the umbilical artery, PI 0.76 (normal 0.74-1.40);

b – blood flow spectrum in the ductus venous 0.24 (normal 0.31-0.83);

c – blood flow spectrum in the MCA 2.25 (normal 1.53-2.45).

Рис. 5 а (Fig. 5 a)

Рис. 5 б (Fig. 5 b)

Рис. 5. Фотографии. Внешний вид плаценты с хорионангиомой.

а – Макропрепарат плаценты и хорионангиомы.

б – Макропрепарат хорионангиомы на разрезе.

Fig. 5. Photos. Placenta with chorionangioma.

a – gross specimen of the placenta and chorionangioma;

b – gross specimen of a chorioangioma, sectional view.

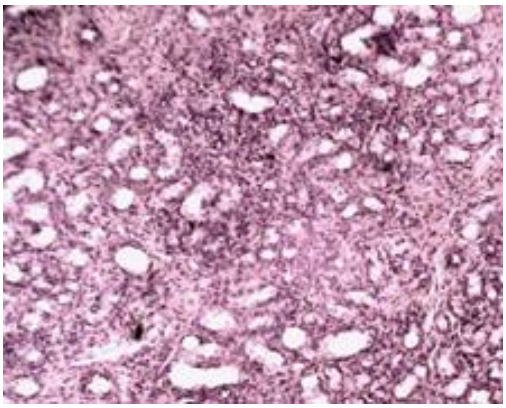

Рис. 6 а (Fig. 6 a)

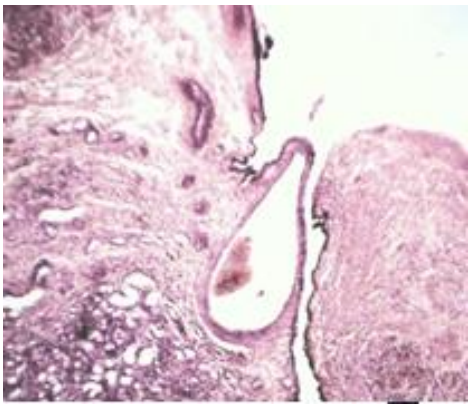

Рис. 6 б (Fig. 6 b)

Рис. 6. Микропрепарат хорионангиомы (гемангиомы) плаценты.

Окраска гематоксилин-эозин, увеличение х 50.

Fig. 6. Microslide of chorioangioma (hemangioma) of a fetus.

Hematoxylin-eosin stain. 50-times zoom.

тромбоциты – 199х109, лейкоциты – 10,2х109, эозинофилы – 1%, лимфоциты – 19%, моноциты – 14%, общий белок – 30,72 г/л, мочевина – 0,66 мкмоль/л, креатинин – 36,9 мкмоль/л, глюкоза – 2,9 ммоль/л. Группа крови новорожденной 0(I)Rh+. В последующем у ребенка развился дисстресс-синдром, сердечная недостаточность и энцефалопатия. Ребенок умер в возрасте 2 месяцев.

Обсуждение.

Перегрузка правых отделов сердца плода при ХА плаценты обусловлены артерио-артериальными шунтами между сосудами пуповины и опухолью. В представленном наблюдении питающий сосуд опухоли имел анастомоз с сосудами пуповины в области впадения пуповины в плаценту; артериальный тип кровотока внутри опухоли и кровоток в артерии пуповины имели схожий спектр и одинаковую частоту сердечных сокращений, что соответствует данным других исследователей [1, 7]. Это обстоятельство подтверждает то, что кровоснабжение ХА происходит за счет кроветворения плода, сердце которого дополнительно «качает» кровь для опухоли. ХА, по сути, является «паразитом» для плода. Кровообращение в опухоли – это дополнительный сегмент в замкнутом круге «плод – плацента». Сердечная недостаточность проявляется кардиомегалией, которая обусловлена гиперволемией, повышением преднагрузки к сердцу [7]. В данном наблюдении, признаки гиперволемии проявились выраженным расширением диаметра вены пуповины, утолщением пупочного канатика, увеличением размеров печени. В условиях гиперволемии усиливается фильтрация почек и, как следствие, развивается выраженное многоводие. Следующими этапами развития патологии является сердечная декомпенсация, развитие отека плода, что часто приводит к антенатальной гибели плода. Смертность в случаях кардиомегалии без отека плода составляет 10%, а в случаях с отеками плода возрастает до 67% [8]. Тем не менее, в литературе описаны случаи благоприятного исхода даже при больших размерах опухоли, расположенной вблизи впадения пуповины в плаценту, без таких осложнений как: многоводие, кардиомегалия, сердечная недостаточность, анемия, отек плода [4]. На наш взгляд, имеет важное значение тщательное изучение допплерографической оценки характера кровотока сосудов опухоли, наличия или отсутствия анастомозов с сосудами пуповины. Опухоли небольших размеров подлежат ультразвуковому контролю каждые 6-8 недель, в то время как опухоли больших размеров – каждые 1-2 недели [1].

Оценка кардиомегалии осуществляется КТО и КФИ. КТО – отношение длины окружности сердца к окружности грудной клетки [7]. По данным Paladini D. и соавт. [9], в норме он практически не изменяется в течении беременности, лишь с небольшим увеличением от 0,45 в 17 недель до 0,50 в доношенном сроке. КФИ включает в себя соотношение ширины сердца на уровне желудочков в момент их диастолы к длине бедренной кости, который, на наш взгляд, легко воспроизводим и более информативен в оценке кардиомегалии. Высокая чувствительность КФИ была отмечена также в диагностике анемии у плода, где использовались показатели более 0,59 [10,11]. В представленном наблюдении КФИ у плода изначально без отека составил 0,73, а при развитии подкожного отека – 0,75. Допплерографическая оценка кривых скоростей кровотока в артерии пуповины и средней мозговой артерии показала нормальные значения. В венозном протоке отмечалось снижение PI ниже 5 перцентилей. Церебро-плацентарное отношение (ЦПО) составило 2,96 (при норме для данного срока 1,04-2,66). PI артерии пуповины (0,76) было намного ниже, чем PI СМА (2,25), что способствовало усилению кровотока в сторону плаценты. Преобладание кровотока в плаценту над током крови в мозг плода могло способствовать развитию тяжелой энцефалопатии у новорожденной. Отсутствие «brain-sparing» эффекта обусловлено высокими показателями гемоглобина, полицитемией. Гиперволемия является основным механизмом развития сердечной перегрузки, кардиомегалии и отека плода при беременности с хорионангиомой в плаценте.

Таким образом, наше наблюдение свидетельствует о том, что при ХА плаценты, наряду с выраженным многоводием, увеличением размеров печени и пупочной вены плода, при нормальных допплерографических показателях артерии пуповины и СМА, у плода наблюдаются признаки повышения преднагрузки к сердцу, кардиомегалия (повышение КФИ) и снижение PI в венозном протоке.

Получено согласие от пациентки на публикацию результатов исследования с соблюдением мер конфиденциальности.

Источник финансирования и конфликт интересов.

Авторы данной статьи подтвердили отсутствие финансовой поддержки исследования и конфликта интересов, о которых необходимо сообщить.

Список литературы:

1. Идимешева С.В., Баженова Е.Г., Козыренко Е.М., Карманова А.В., Нелидова Н.Э. Случай из практики: хорионангиома больших размеров. Пренатальная диагностика. 2016; 15(4): 363-369.

2. Шелаева Е.В., Прохорова В.С., Нагорнева С.В. Хорионангиомы плаценты: диагностика и тактика ведения. Журнал акушерства и женских болезней. 2017; LXVI (3): 124-134.

3. Marchetti A.A. A consideration of certain types of benign tumors of the placenta. Surgery, Gynecology and Obstetrics. 1939; 68: 733–743.

4. Kirkpatrick A.D., Podberesky D.J., Gray A.E., Mc.Dermott J.H. Placental Chorioangioma. Radio Graphics. 2007; 27(4): 1187-1190.

5. Sepulveda W., Alcalde J.L., Schnapp C., Bravo M. Perinatal outcome after prenatal diagnosis of placental chorioangioma. Obstetrics and Gynecology. 2003; 102 (5): 1028-1033.

6. Zalel Y., Weisz B., Gamzu R., Schif E., Shalmon B., Achiron R. Chorioangiomas of the placenta: sonographic and Doppler flow characteristics. Journal Ultrasound of Medicine. 2002; 21(8): 825-935.

7.Медведев М.В. Пренатальная эхография. Дифференциальный диагноз и прогноз. М:Реал Тайм. 2016; 640 с.

8. García-Díaz L., Carreto P., Costa-Pereira S., Antinolo G. Prenatal management and perinatal outcome in giant placental chorioangioma complicated with hydrops fetalis, fetal anemia and maternal mirror syndrome. Pregnancy Childbirth. 2012; 12: 72-76.

9. Paladini D., Chita S.K., Allan L.D. Prenatal measurement of cardiothoracic ratio in evaluation of heart disease. Archives of Disease in Childhood. 1990; 65: 20-23.

10. Cabral A.C.V., Reis Z.S.N., Leite H.V., Lage E.M., Ferreira A.L.P., Melo I.G. Cardiofemoral index as an ultrasound marker of fetal anemia in isoimmunized pregnancy. International Journal of Obstetrics and Gynecology. 2008; 100 (1): 60-64.

11. Ouzounian J.G., Monteiro H.A., Alsulyman O.M., Songster G.S. Ultrasonographic fetal cardiac measurement in isoimmunized pregnancies. Journal of Reproductive Medicine. 1997; 42(6):342-346.

References:

1. Idimesheva S.V., Bazhenova E.G., Kozyrenko E.M., Karmanova A.V., Nelidova N.E. Case study: large chorionangioma. Prenatal diagnosis. 2016; 15(4): 363-369 (in Russian).

2. Shelaeva E.V., Prokhorova V.S., Nagorneva S.V. Chorionangiomas of the placenta: diagnosis and management tactics. Journal of Obstetrics and Women's Diseases. 2017; LXVI (3): 124-134 (in Russian).

3. Marchetti A.A. A consideration of certain types of benign tumors of the placenta. Surgery, Gynecology and Obstetrics. 1939; 68: 733-743.

4. Kirkpatrick A.D., Podberesky D.J., Gray A.E., J.H. Mc.Dermott. Placental Chorioangioma. Radio Graphics. 2007; 27(4): 1187-1190.

5. Sepulveda W., Alcalde J.L., Schnapp C., Bravo M. Perinatal outcome after prenatal diagnosis of placental chorioangioma. Obstetrics and Gynecology. 2003; 102 (5): 1028-1033.

6. Zalel Y., Weisz B., Gamzu R., Schif E., Shalmon B., Achiron R. Chorioangiomas of the placenta: sonographic and Doppler flow characteristics. Journal Ultrasound of Medicine. 2002; 21(8): 825-935.

7. Medvedev M.V. Prenatal ultrasound Differential diagnosis and prognosis. M: Real Time. 2016; 640 (in Russian).

8. García-Díaz L., Carreto P., Costa-Pereira S. et al. Prenatal management and perinatal outcome in giant placental chorioangioma complicated with hydrops fetalis, fetal anemia and maternal mirror syndrome. Pregnancy Childbirth. 2012; 12: 72-76.

9. Paladini D., Chita S.K., Allan L.D. Prenatal measurement of cardiothoracic ratio in evaluation of heart disease. Archives of Disease in Childhood. 1990; 65: 20-23.

10. Cabral A.C.V., Reis Z.S.N., Leite H.V., Lage E.M., Ferreira A.L.P., Melo I.G. Cardiofemoral index as an ultrasound marker of fetal anemia in isoimmunized pregnancy. International Journal of Obstetrics and Gynecology. 2008; 100 (1): 60-64.

11. Ouzounian J.G., Monteiro H.A., Alsulyman O.M., Songster G.S. Ultrasonographic fetal cardiac measurement in isoimmunized pregnancies. Journal of Reproductive Medicine. 1997; 42(6):342-346.

АВТОРАМ

ТРЕБОВАНИЯ К ПУБЛИКАЦИЯМ В ЖУРНАЛЕ

REJR

Российский Электронный Журнал Лучевой Диагностики (REJR, www.rejr.ru) принимает к публикации оригинальные статьи, обзоры литературы, описания клинических случаев, лекции и тезисы докладов конференций.

Публикации принимаются по электронному адресу: rejr@rejr.ru

Публикации должны соответствовать тематике журнала, т.е. касаться следующих направлений – лучевая диагностика, лучевая терапия и интервенционная хирургия.

Публикации в журнале бесплатны.

Все статьи проходят двойное слепое рецензирование членами редакционного совета, а также ведущими специалистами по соответствующим научным и клиническим направлениям.

Требования к публикациям составлены согласно "Единым требованиям к рукописям, представляемым в биомедицинские журналы (Ann Intern Med 1997;126:36-47)".

1. Статьи принимаются на двух языках: русском и английском.

Для подачи статьи необходимо представить официальное направление от учреждения, в котором выполнена работа, с визой руководителя на первой странице.

Статья направляется в редакцию по электронной почте. Сопроводительные документы могут быть направлены в отсканированном виде и/или обычной почтой.

Сопроводительные документы могут быть направлены в сканированном виде/обычной почтой.

Статья должна быть напечатана шрифтом Times New Roman № 12 через 1,5 интервала. Страницы должны быть пронумерованы.

На первой странице необходимо указать инициалы и фамилию автора (авторов), название статьи, полное название учреждения (учреждений), в котором выполнена работа, город, страна. Обязательно следует указать, в каком учреждении работает каждый из авторов.

Редакция оставляет за собой право при необходимости сокращать, проводить коррекцию текста и оформления статьи без уведомления авторов.

Правила оформления научных статей.

Оригинальные статьи должны иметь следующие разделы: краткое введение, материал и методы исследования, результаты исследования и обсуждение, заключение или выводы.

Случаи из практики должны иметь следующие разделы: введение/актуальность проблемы, данные истории болезни, данные клинического, лабораторного и лучевого обследования пациента, обсуждение полученных результатов, заключение.

Для написания оригинальных статей используются стандарты CONSORT,

систематических обзоров и мета-анализов – стандарты PRISMA.

Рекомендуется воспользоваться учебным пособием Н.Г. Поповой, Н.Н Коптяевой «Академическое письмо: статьи IMRAD» (Попова Н.Г., Коптяева Н.Н. Академическое письмо: статьи IMRAD. Учебное пособие для аспирантов и научных сотрудников естественнонаучных специальностей. Екатеринбург: ИФиП УрО РАН, 2015. 160 с.).

Титульная страница:

На русском языке: заглавие статьи; инициалы и фамилии авторов; принадлежность автора к соответствующему учреждению; полное название учреждений, из которых вышла работа.

На английском языке: заглавие статьи; инициалы и фамилии авторов; принадлежность автора к соответствующему учреждению; полное название учреждений, из которых вышла работа.

Для первого автора необходимо дополнительно указать телефон; e-mail для обратной связи

Структурированное резюме на русском и английском языках, для оригинальных статей и случаев из практики, построенное СТРОГО по схеме:

Цель исследования.

Материал и методы.

Результаты.

Обсуждение.

Выводы/Заключение.

Подзаголовки резюме выделяются жирным шрифтом. Для обзорных статей строгая структура резюме не обязательна.

Резюме должно сопровождаться ключевыми словами (не менее трех). **Объем текста авторского резюме не должно превышать 250 слов.**

Ключевые слова через запятую на русском и английском языках.

При выборе ключевых слов рекомендуется руководствоваться словарем ключевых слов MeSH.

Авторам следует пользоваться современной русскоязычной научной терминологией и не употреблять «кальки» терминов, транскрибированных с иностранных слов. Сокращение слов и названий (не более 3), кроме общепринятых сокращений мер, физических и математических величин и терминов, допускается только с первоначальным указанием полного названия. Узкоспециальные термины должны быть расшифрованы.

Содержание оригинальной статьи.

Введение.

Цель исследования.

Материал и методы.

Результаты.

Обсуждение.

Выводы/Заключение.

Список литературы.

Содержание случаев из практики.

Введение/Актуальность проблемы.

Данные истории болезни.

Данные клинического, лабораторного и лучевого обследования.

Обсуждение.

Заключение.

Список литературы.

Статья должна быть тщательно выверена автором. В математических формулах необходимо четко разметить все элементы: латинские и греческие буквы, надстрочные и подстрочные индексы, прописные и строчные буквы, сходные по написанию буквы и цифры.

Список составляют по правилам оформления пристатейных списков литературы (библиография) для авторов с учетом «Единых требований к рукописям, представляемым в биомедицинские журналы» Международного комитета редакторов медицинских журналов (Uniform Requirements for Manuscripts Submitted to Biomedical Journals).

Библиографические ссылки должны быть пронумерованы, в тексте они даются в скобках в соответствии со списком литературы.

Автор несет полную ответственность за точность данных списка литературы.

Ссылки на рефераты и авторефераты не признаются международным сообществом, поэтому давать их не следует.

Таблицы должны содержать обобщенные и статистически обработанные данные. Каждая таблица должна иметь номер и заголовок. Единицы измерения даются в системе СИ.

Иллюстративный материал (фотографии, рисунки, схемы, диаграммы) прилагается **по тексту** и **отдельным файлом**.

Подрисуночные подписи.

После каждого рисунка необходимо указывать **подрисуночные подписи на русском и английском языках.**

Пример. Рис. 1. Метод исследования, проекции. Область исследования. Краткое описание рисунка.

Fig. 1. Method, reconstractions. Area of interest. Description.

В подписях к микрофотографиям необходимо указать метод окраски и увеличение.

Фотографии должны быть предоставлены в оригинальном виде без применения ретуши и цветокоррекции.

Изображения должны быть представлены в форматах TIFF, JPG (самого высокого качества).

Размер снимка должен быть не менее 1500*1500 пикселей.

Объект съемки должен быть в фокусе.

Ответственность авторов.

Автор обязательно подписывает статью. Коллективная статья должна быть подписана всеми авторами. Ставя под статьей свою подпись, автор тем самым передает редакции право на ее издание, гарантирует ее оригинальность и удостоверяет, что ни сама статья, ни рисунки к ней не были опубликованы ранее и не посланы для публикации в другие издания.

При определении авторства рекомендуется руководствоваться критериями ICJME.

Автор должен иметь точную и полную информацию по исследованию, описанному в статье, которая может быть представлена по запросу.

Автор не имеет право представлять одну статью на публикацию в нескольких научных изданиях. В случае использования в статье информации, которая была ранее опубликована, автор обязан указать источник и автора цитируемой информации. Кроме того, автор обязан предоставить редактору копию цитируемой статьи.

Автору необходимо подтвердить, что его статья оригинальна, и указать источники цитируемой информации, при наличии таковой, для получения разрешения ссылки на работы других авторов.

Автор несет ответственность за соблюдение национальных и местных законов при проведении исследований с участием людей и животных.

Автор должен получить разрешение на публикацию от человека (людей), который принимал участие в исследовании, и соблюдать конфиденциальность.

Необходимо заявить о наличии или отсутствии потенциального конфликта интересов (например, конкурирующие интересы, которые, по мнению автора, могут иметь прямое или опосредованное влияние на публикационный процесс) (см. рекомендации ICJME).

При идентификации значительной ошибки в публикации автор обязан незамедлительно сообщить об этом редактору. На протяжении всего процесса публикации автор обязан сотрудничать с редактором и издателем, добавляя, убавляя и исправляя статью, в случае необходимости. При выявлении значительной ошибки, неточности данных и др. после публикации редакция оставляет за собой право изъять опубликованную статью.

Автор полностью берет на себя ответственность за возможный плагиат текста, рисунков и др. Любое нарушение авторских прав будет рассмотрено согласно алгоритму COPE.

При рассмотрении полученных авторских материалов Редакция руководствуется «Едиными требованиями к рукописям, представляемым в биомедицинские журналы» (Intern. committee of medical journal editors. Uniform requirements for manuscripts submitted to biomedical journals // Ann. Intern. Med. 1997; 126: 36–47), принципами EASE и «Singapore Statement on Research Integrity».

Авторам рекомендуется предоставлять ссылку на свой цифровой профиль в ORCID.

Статьи, представленные с нарушением правил оформления, не рассматриваются.

Корректура авторам не высылается.

Правила оформления пристатейных списков литературы.

Правила оформления пристатейных списков литературы (библиография) для авторов составлены с учетом "Единых требований к рукописям, представляемым в биомедицинские журналы" Международного комитета редакторов медицинских журналов (Uniform Requirements for Manuscripts Submitted to Biomedical Journals).

Правильное описание используемых источников в списках литературы является залогом того, что цитируемая публикация будет учтена при оценке научной деятельности ее авторов и организаций, где они работают.

Библиографическое описание отечественных журналов полное, иностранные должны соответствовать стилю PubMed или MEDLINE.

Порядок составления списка: 1) автор(ы) книги или статьи (при авторском коллективе до 6 человек включительно упоминаются все, при больших авторских коллективах -- 6 первых авторов "и др.", в иностранных -- "et al."); 2) если в качестве авторов книг выступают редакторы, после фамилии следует ставить "ред.", в иностранных "ed."; 3) название книги и статьи; 4) выходные данные.

Образец списка литературы (состоит из двух частей):

Литература

1. Tasali N., Cubuk R., Sinanoğlu O., Sahin K., Saydam B. MRI in Stress Urinary Incontinence Endovaginal MRI With an Intracavitary Coil and Dynamic Pelvic MRI. Urology Journal. 2012; 9 (1): 397□404.

2. Тупикина Н.В., Касян Г.Р., Гвоздев М.Ю., Баринова М.Н., Пушкарь Д.Ю. Недержание

мочи при напряжении после хирургического лечения пролапса тазовых органов. Экспериментальная и клиническая урология. 2014; 2: 98-102.

3. Баринова М.Н., Солопова А.Е., Гвоздев М.Ю., Годунов Б.Н., Терновой С.К. Магнитно-резонансная томография при стрессовом недержании мочи. Акушерство, гинекология, репродуктология. 2015; 9 (1): 43-52.

References

1. Tasali N., Cubuk R., Sinanoğlu O., Sahin K., Saydam B. MRI in Stress Urinary Incontinence Endovaginal MRI With an Intracavitary Coil and Dynamic Pelvic MRI. Urology Journal. 2012; 9 (1): 397-404.

2. Tupikina N.V., Kasyan G.R., Gvozdev M.Yu., Barinova M.N., Pushkar' D.Yu. Stress incontinence after surgery for pelvic organ prolapse. Experimental and clinical urology. 2014; 2: 98-102 (in Russian).

3. Barinova M.N., Solopova A.E., Gvozdev M.Yu., Godunov B.N., Ternovoy S.K. Magnetic Resonance Imaging for Stress Urinary Incontinence. Obstetrics, gynecology, reproductology. 2015; 9 (1): 43-52 (in Russian).

Оформление книг, монографий, сборников:

Юдин Л.А., Кондрашин С.А. Лучевая диагностика заболеваний слюнных желез. Москва, Видар, 1995. 120 с.

Yudin L.A., Kondrashin S.A. Radiology of the salivary glands diseases. Moscow, Vidar, 1995. 120 p. (in Russian).

Оформление статьи с DOI:

McHugh K., Disini L. Commentary: for the children’s sake, avoid non-contrast CT. Cancer Imaging. 2011; 1 (11): 16–18. DOI: 10.1102/1470–7330.2011.0003

Оформление интернет-ресурса:

Chronic respiratory disease (2015). Available at: http://www.who.int/respiratory/other/Pulmonary_hypertension/ru/ (accessed 7 February 2014) (in Russian).

.

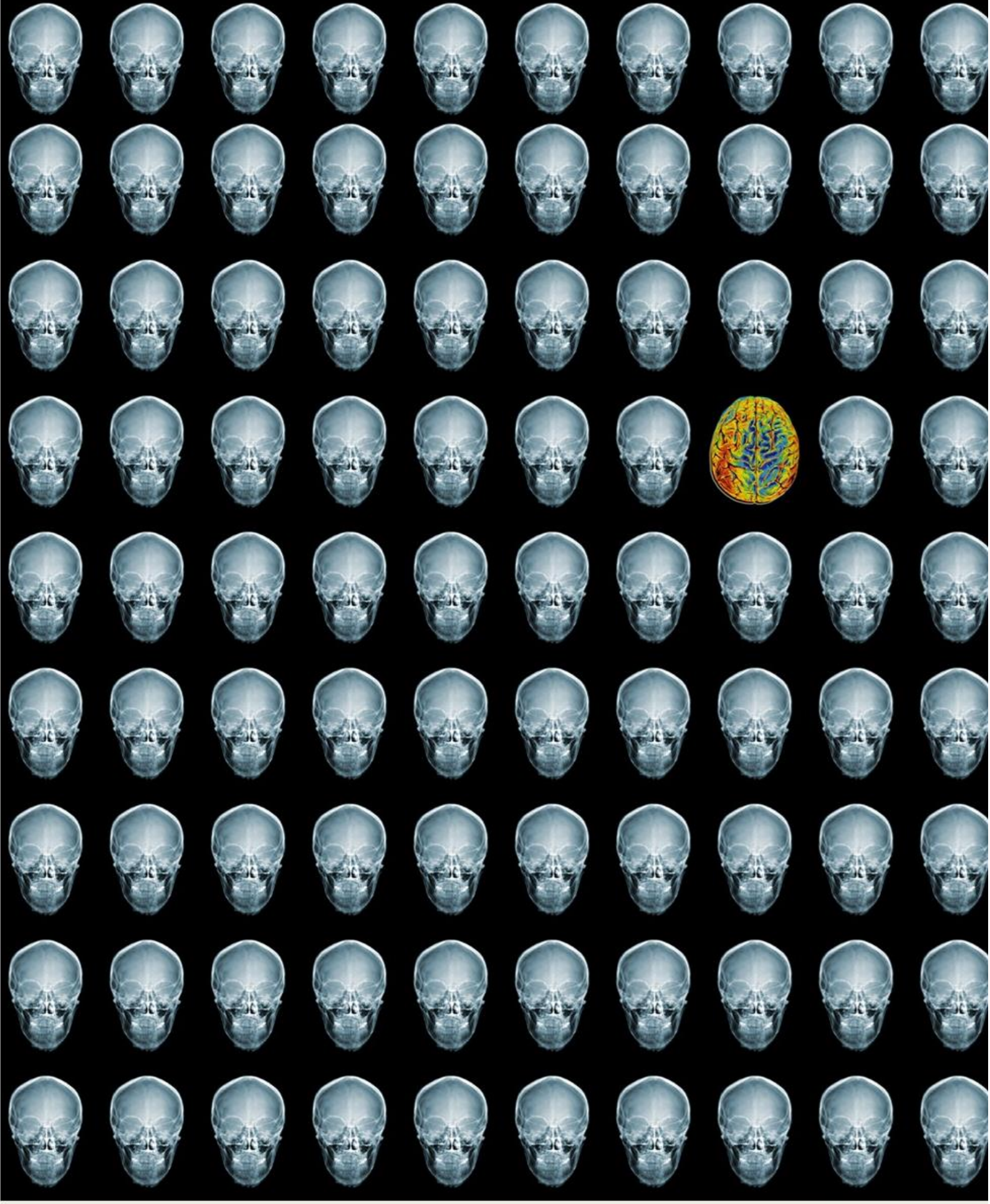

REJR

Том 11. № 3. 2021 год.