ОРИГИНАЛЬНАЯ СТАТЬЯ

РЕЗУЛЬТАТЫ ДИНАМИЧЕСКОГО УЛЬТРАЗВУКОВОГО ИССЛЕДОВАНИЯ ПАЦИЕНТОВ ПОСЛЕ КОМБИНИРОВАННОЙ МАММОПЛАСТИКИ

Решетов И.В.[1], Файзуллин Т.Р.[2], Алексанян Т.А.[2]

1- ФГАОУ ВО Первый МГМУ им. И.М. Сеченова МЗ РФ (Сеченовский университета). г. Москва, Россия.
2- ФГБУ ФНКЦ ФМБА, г. Москва, Россия.

Обследование женщин после аугментационной маммопластики с применением имплантов имеет свои особенности. Многие авторы отмечают, что наличие силиконового имплантата ухудшает визуализацию молочных желез традиционными методами лучевой диагностики и уменьшает возможность ранней инструментальной диагностики рака молочной железы (РМЖ). Крайне важно в послеоперационном периоде маммопластики продолжать скрининг и оценку состояния молочной железы (МЖ) в целом, а также контролировать риски развития опухолевых процессов. Послеоперационный период после маммопластики занимает в среднем около года, и за это время ткань молочной железы претерпевает изменения. Паренхима железы динамически взаимодействует с установленным имплантатом и может менять структуру ткани, что необходимо учитывать при проведении ультразвуковой диагностики (УЗИ).

Цель исследования. Оценить результаты УЗИ при динамическом наблюдении за пациентами после комбинированной маммопластики.

Материалы и методы. У 40 пациентов женского пола после комбинированной маммопластики был проведен анализ результатов динамического ультразвукового исследования пациентов до операции, через 3 месяца и через 12 месяцев после операции. При этом оценивали различия по толщине ткани молочной железы, состояние паренхимы, наличие и отсутствие признаков рака молочной железы. УЗИ выполнялось на аппарате Samsung HS60-RUS, датчиком LA3-14AD, в режиме 2D молочные железы, S-harmonic, плюс elastoscan.

Результаты. Анализ полученных данных УЗИ показал, что после комбинированной маммопластики в динамике происходят изменения ткани молочной железы: через 3 месяца было выявлено утолщение ткани молочной железы за счет ее отека, но через 12 месяцев было регистрировано истончение толщины ткани за счет атрофии на 9%. При динамическом ультразвуковом наблюдении наших пациенток не было зарегистрировано случаев развития рака молочной железы.

Обсуждение. Результаты проведенного исследования показали особенности изменения толщины ткани молочной железы после комбинированной маммопластики в сочетании аугментации с мастопексией. При этом мы наблюдаем исходно достаточную толщину ткани молочной железы, которая в послеоперационном периоде после ее утолщения через 3 месяца подвергается атрофии до 9% через 12 месяцев. Кроме того, результаты динамического наблюдения за пациентками в течение года после комбинированной маммопластики показали отсутствие случаев новообразований.

Заключение. Полученные нами результаты необходимо учитывать при оценке результатов УЗИ у женщин после комбинированной маммопластики с целью исключения ложной интерпретации полученных данных. Для прогнозирования конечного результата операции комбинированной маммопластики необходимо учитывать данный показатель атрофии молочной железы в послеоперационном периоде, а использование имплантатов, в свою очередь, не вызывает развития пролиферативных процессов.

Ключевые слова: маммопластика, мастопексия, послеоперационный рубец.

Контактный автор: Файзуллин Т.Р., e-mail: Tagir@dr-fayzullin.ru.

Для цитирования: Решетов И.В., Файзуллин Т.Р., Алексанян Т.А. Результаты динамического ультразвукового исследования пациентов после комбинированной маммопластики. REJR 2025; 15(2):65-72. DOI: 10.21569/2222-7415-2025-15-2-65-72.

Статья получена: **13.12.24** **Статья принята:** **26.03.25**

RESULTS OF DYNAMIC ULTRASONOGRAPHIC STUDY IN PATIENTS AFTER COMBINED MAMMOPLASTY

Reshetov I.V.[1], Faizullin T.R.[2], Aleksanyan T.A.[2]

1 - Sechenov University.
2 - Federal Medical and Biological Agency. Moscow, Russia.

The examination of women after augmentation mammoplasty using implants has its peculiarities. Many authors note that the presence of a silicone implant worsens the visualization of the mammary glands by traditional radiological diagnostic methods and reduces the possibility of early instrumental diagnosis of breast cancer (BC). It is extremely important to continue screening and assessing the condition of the breast (B) as a whole in the postoperative period following mammoplasty, as well as to monitor the risks of tumor processes. The postoperative period after mammoplasty averages about a year, during which the breast tissue undergoes changes. The parenchyma of the gland dynamically interacts with the implanted device and its tissue structure may change, which must be taken into account during ultrasound diagnostics (US).

Purpose. To evaluate the results of ultrasound during dynamic monitoring of patients after combined mammoplasty.

Materials and methods. An analysis of the results of dynamic ultrasound examinations was conducted in 40 female patients after combined mammoplasty before surgery, 3 months after and 12 months post-surgery. Differences in breast tissue thickness, parenchyma condition and the presence or absence of signs of BC were assessed. Ultrasound was performed on a Samsung HS60-RUS device using an LA3-14AD probe in 2D mode for mammary glands, S-harmonic, plus elastoscan.

Results. The analysis of the obtained ultrasound data showed that after combined mammoplasty, there are changes in breast tissue over time: at 3 months we observed thickening of the breast tissue due to edema, but at 12 months we registered a thinning of tissue thickness due to atrophy by 9%. During dynamic ultrasound monitoring, no cases of BC development were recorded in our patients.

Discussion. The results of this study demonstrated specific changes in breast tissue thickness after combined mammoplasty with augmentation and mastopexy. Initially, we observe a sufficient thickness of breast tissue, which thickens postoperatively after 3 months but undergoes atrophy of up to 9% by 12 months. Furthermore, the results of dynamic monitoring of patients over the year following combined mammoplasty showed no cases of neoplasms.

Conclusion. The results obtained should be considered when evaluating ultrasound results in women after combined mammoplasty to avoid false interpretation of the data. To predict the final outcome of combined mammoplasty surgery, it is essential to take into account this indicator of breast atrophy in the postoperative period, and the use of implants does not lead to the development of proliferative processes.

Keywords: mammoplasty, mastopexy, postoperative scar.

Corresponding author: Fayzullin T.R., e-mail: Tagir@dr-fayzullin.ru

For citation: Reshetov I.V., Faizullin T.R., Aleksanyan T.A. Results of dynamic ultrasonographic study in patients after combined mammoplasty. REJR 2025; 15(2):65-72. DOI: 10.21569/2222-7415-2025-15-2-65-72.

Received: **13.12.24** **Accepted:** **26.03.25**

Увеличение груди остается самой распространенной хирургической операцией для женщин, по данным Международного Общества Эстетической Пластической Хирургии (ISAPS) в 2023 году было выполнено 1,892,777 аугментаций молочных желез [1].

С ростом числа эстетических и реконструктивно пластических операций остается открытым вопрос о тактике обследования данных пациенток. Имплантат в той или иной степени создает компрессию на ткань молочной железы независимо от его расположения, что со временем приводит к растяжению, с постепенным истончением тканей молочной железы. Эти изменения позволяют облегчить клинический осмотр и самообследование у пациенток и тем самым выявить новообразования малых размеров [2-4]. При простой аугментационной маммопластике, когда ткань молочной железы не выражена, а ткани, покрывающие переднюю поверхность имплантата, имеют небольшую толщину, то достаточно легко на УЗИ диагностировать уплотнения небольших размеров [5, 6]. Сложность диагностики возникает при комбинированной маммопластике в случае сочетания аугментации с мастопексией. У данных пациенток толщина молочной железы имеет хороший объем собственной ткани, плюс после мастопексии мы получаем рубцовую деформацию практически по всей поверхности молочной железы, что затрудняет интерпретацию результатов УЗИ.

При сравнении эффективности диагностики рака молочной железы у женщин после эндопротезирования силиконовыми имплантатами с помощью рентгеновской маммографии (РМГ), ультразвукового исследования (УЗИ) и магнито-резонансной томографии (МРТ), наиболее высокая точность отмечалась у МРТ: чувствительность и специфичности МРТ составили 85,7% и 98,25%, а точность – 98,1%. При этом чувствительность и специфичность РМГ составили 28,6% и 66,1%, а точность – 65,7%. Чувствительность, специфичность и точность УЗИ были равны 71,4%, 85,7% и 85,6% соответственно [3, 6, 7].

Таким образом, инструментом для скрининга при наличии грудных имплантатов является УЗИ [8]. Преимущества данного метода состоят в отсутствии ионизирующего излучения, риска повреждения имплантата и безболезненности процедуры. Данный метод позволяет выявить не только новообразования, но и развитие таких послеоперационных осложнений на ранних стадиях, как серомы, гематомы, фиброзные капсулы и кистозные изменения [9-11]. Ультразвуковая диагностика представляет особую ценность при динамическом наблюдении, благодаря своей неинвазивности. Однако ультразвуковые признаки рубцевания, особенно при низкой эхогенности, могут напоминать злокачественные опухоли, что требует более расширенной диагностики дополнительными методами исследования [12].

Знакомство с передовыми хирургическими методами аугментации, течением послеоперационного периода и их характеристиками визуализации необходимо для интерпретации результатов УЗИ, и может помочь предотвратить ложноположительные результаты визуализации.

Цель исследования.

Оценить результаты УЗИ при динамическом наблюдении за пациентами после комбинированной маммопластики.

Материалы и методы.

Данное исследование проведено в течение 1 года (период наблюдения: сентябрь 2023 г. – сентябрь 2024 г.) на базе кафедры онкологии и пластической хирургии ФГБУ ФНКЦ ФМБА России. В группу исследования было включено 40 пациенток, которым была выполнена комбинированная аугментационная маммопластика с Т-образной мастопексией.

Критериями включения в исследование были следующие признаки: возраст от 25 до 45 лет (37,6± 0,1 лет), верифицированный диагноз инволюционной гипотрофии молочных желёз, наличие показаний к проведению комбинированной аугментационной маммопластики с Т-образной мастопексией, относительная симметрия молочных желез, объем исходной железы от 200 до 250 мл (в среднем он составил 223,4± 0,5 мл), отсутствие противопоказаний к проведению хирургической операции, подписанное информированное согласие пациентки на операцию и на контроль УЗИ до и после операции в динамике и участие в наблюдательном исследовании. Имплантаты подбирались по конституции пациентов без выхода за пределы пятна молочной железы.

Критериями исключения были признаки несоответствия критериям включения.

Всем наблюдаемым пациенткам с учетом анамнеза и оценки клинического статуса были проведены лабораторно-инструментальные (общелабораторное исследование, УЗИ молочных желез) исследования в рамках стандарта амбулаторного обследования по специальности пластическая хирургия.

УЗИ молочных желез проводилось на

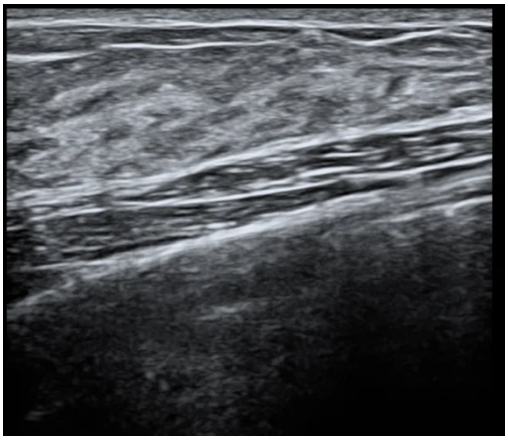

Рис. 1 (Fig. 1)

Рис. 2 (Fig. 2)

Рис. 1. УЗИ молочной железы.

Пациентка А., состояние молочной железы до операции. Тип строения молочной железы смешанный с равным соотношением жировой и железистой ткани. Эхографическая структура гландулярной ткани в пределах возрастной нормы, толщина 34 мм, представлена диффузно расположенными фрагментами средней эхогенности. Дифференцировка тканей четкая. Протоки визуализируются, не расширены до 1,5 мм. Нарушение архитектоники и очаговые образования не выявлены.

Fig. 1. Ultrasound, breast.

Patient A. Condition of the breast before surgery. The structure type of the mammary glands is mixed with an equal ratio of fatty and glandular tissue. The echographic structure of the glandular tissue is within the age norm, with a thickness of 34 mm, represented by diffusely located fragments of medium echogenicity. Tissue differentiation is clear. Ducts are visualized and not dilated up to 1.5 mm. Architectural disruption: none. Focal formations: not detected.

Рис. 2. УЗИ молочной железы.

Пациентка А., состояние молочной железы на 3-й месяц после комбинированной маммопластики. Тип строения молочной железы смешанный с равным соотношением жировой и железистой ткани. Эхографическая структура гландулярной ткани в пределах возрастной нормы, повышение эхогенности паренхимы молочной железы, толщина 3,6 мм. Протоки визуализируются, не расширены. Очаговые образования не выявлены. В молочной железе определяется имплант, структура без особенностей.

Fig. 2. Ultrasound, breast.

Patient A. Condition of the breast 3 months after combined mammoplasty. The structure type of the mammary glands is mixed with an equal ratio of fatty and glandular tissue. The echographic structure of the glandular tissue is within the age norm, with increased echogenicity of the breast parenchyma, and a thickness of 3.6 mm. Ducts are visualized and not dilated. Focal formations are not detected. An implant is identified in the mammary glands, with a structure showing no abnormalities.

аппарате Samsung HS60-RUS, датчиком LA3-14AD, в режиме 2D молочные железы, S-harmonic, плюс elastoscan до операции, через 3 месяца после операции и 12 месяц после операции. УЗИ проводилось на 6-й день менструального цикла методом мультипараметрического УЗИ, в которое входило УЗИ с применением не менее трех методик, т.е. к стандартной УЗ-методике добавлялась эластография, спектральный анализ кровотока и УЗИ с контрастированием.

Кроме стандартной оценки состояния молочной железы, которая включала в себя:

1. толщину кожи и подкожной клетчатки, их равномерность;
2. состояние выводных млечных протоков, их диаметр;
3. структуру ткани железистого треугольника с определением зон неоднородности/ объемных образований;
4. состояние ретромаммарного пространства; состояние регионарных лимфоузлов.

Через 12 месяцев производилась оценка состояния имплантатов и их капсулы. Для выявления атрофии ткани молочной железы после операции производился замер толщины ткани молочной железы до операции и через 12 месяцев после операции.

Статистический анализ полученных данных осуществлялся с помощью пакета программ Microsoft Excel, Statistica 12.0

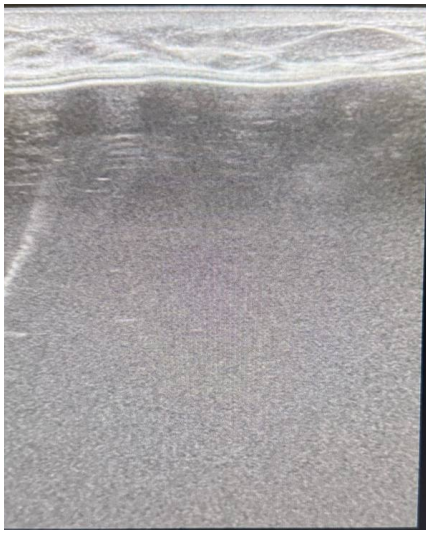

Рис. 3 (Fig. 3)

Рис. 3. УЗИ молочной железы.

Пациентка А., состояние молочной железы на 12-й месяц после комбинированной маммопластики. Тип строения молочной железы смешанный с равным соотношением жировой и железистой ткани. Эхографическая структура гландулярной ткани в пределах возрастной нормы, изменилась толщина паренхимы молочной железы, ее толщина составила 1,9 мм. Протоки визуализируются, не расширены. Очаговые образования не выявлены. В молочной железе определяется имплант, структура без особенностей.

Fig. 3. Ultrasound, breast.

Patient A. Condition of the breast 12 months after combined mammoplasty. The structure type of the mammary glands is mixed with an equal ratio of fatty and glandular tissue. The echographic structure of the glandular tissue is within the age norm, with a change in the thickness of the breast parenchyma, measuring 1.9 mm. Ducts are visualized and not dilated. Focal formations are not detected. An implant is identified in the mammary glands, with a structure showing no abnormalities.

(«StatSoft»). Различия считали статистически значимыми при $p<0,05$. Проверка нормальности распределения признака в группах сравнения проводилась с помощью критерия Колмогорова-Смирнова. При распределении, отличном от нормального, для статистической обработки данных применялся Т-критерий Уилкоксона, используемый для сравнения двух связанных (парных) выборок.

Поправку на множественность сравнений осуществляли, вычисляя значение FDR (false discovery rate – средняя доля ложных отклонений гипотез (среди всех отклонений), применяя методику Бенжамини-Хохберга с помощью онлайн калькулятора False Discovery Rate Online Calculator (https://tools.carbocation.com/FDR).

Результаты.

Анализ полученных результатов показал, что на 12 месяц после проведенной комбинированной маммопластики происходит атрофия ткани молочной железы на 9% от исходной толщины ткани молочной железы. Основное истончение происходит за счет уменьшения толщины паренхимы молочной железы.

До операции 40 пациенток имели толщину ткани от 3,5 см до 4,7 см, в среднем толщина составила 4,35 [3,85-4,6] см (рис. 1).

Через 3 месяца после операции показатель толщины был неравномерный из-за послеоперационного отека и варьировался от 3,9 см до 5,1 см, в среднем толщина составила 4,55 [4,25-4,6] см (рис. 2).

Через 12 месяцев после операции толщина ткани от 2,6 см до 4,2 см, в среднем толщина составила 3,8 [3,55-3,85] см (рис. 3).

Результаты представлены в таблице №1 и на рисунке 4.

Проверка нормальности распределения толщины ткани молочной железы в группах сравнения с помощью критерия Колмогорова-Смирнова выявила распределение, отличное от нормального. Толщина ткани молочной железы через 3 месяца после операции у обследованных пациенток была статистически значимо больше, чем до операции в связи с наличием отека. Через 12 месяцев после операции было зафиксировано снижение средней толщины ткани молочной железы на 9% по сравнению с показателями до операции, различия оказались статистически значимыми. Статистическая значимость различий сохранялась и после введения поправки на множественность сравнений.

Обсуждение.

По окончании проведенного нами исследования были выявлены статистически значимые различия по результатам исследования у пациентов до проведения комбинированной маммопластики и после по толщине ткани молочной железы.

На 12-й месяц после проведенной комбинированной маммопластики происходит атрофия ткани молочной железы в среднем около 9% от исходной толщины ткани.

Заключение.

Таким образом, наше исследование показало динамику изменения толщины ткани молочной железы после комбинированной маммопластики. Ткани молочной железы у

Таблица №1. Толщина ткани молочной железы (МЖ) у пациенток до и после проведенной комбинированной маммопластики.

Время проведения УЗИ	Толщина ткани МЖ, см Me [Q25-Q75]	p
до операции	4,35 [3,85-4,6]	p1=0,001
3 мес. после операции	4,55 [4,25-4,6]	p2=0,000001
12 мес. после операции	3,8 [3,55-3,85]	p3=0,000001

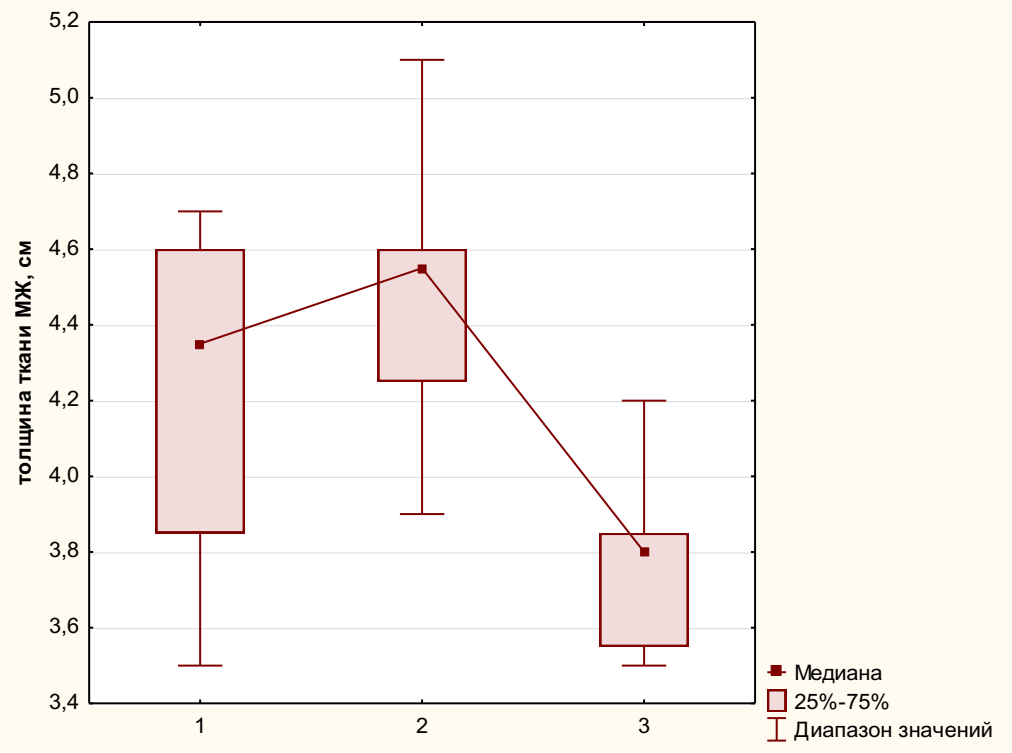

Рис. 4 (Fig. 4)

Рис. 4. Диаграмма. Толщина тканей молочной железы (МЖ) обследованных пациенток.

1 – толщина ткани МЖ до операции, 2 – толщина ткани МЖ через 3 месяца после операции, 3 – толщина ткани МЖ через 12 месяцев после операции. Медиана демонстрирует изменения толщины ткани молочной железы от 1 столбца (столбец значений до комбинированной маммопластики) к столбцу 3 (столбец значений через 12 месяцев после комбинированной маммопластики). Через 12 месяцев после операции было зафиксировано снижение средней толщины ткани молочной железы на 9%.

Fig. 4. Diagram. Thickness of breast tissue (BT) in examined patients.

1 – thickness of BT before surgery, 2 – thickness of BT 3 months after surgery, 3 – thickness of BT 12 months after surgery. The median demonstrates changes in breast tissue thickness from column 1 (values before combined mammoplasty) to column 3 (values 12 months after combined mammoplasty). Twelve months after surgery, a decrease in the average thickness of breast tissue by 9% was recorded.

женщин с показаниями к проведению аугментационной маммопластики исходно имеют хороший объем и толщину. При динамическом проведении УЗИ необходимо учитывать, что через 3 месяца после маммопластики у пациенток определяется утолщение ткани за счет послеоперационного отека, но через 12 месяцев мы отмечаем ее атрофию до 9%. Полученные данные могут быть полезны для специалистов, проводящих УЗИ при интерпретации результатов обследования. В то же время они должны учитываться хирургами для более точного прогнозирования эстетического результата после комбинированной маммопластики. У наблюдаемых нами женщин не были выявлены признаки рака молочной железы в течение динамического наблюдения на протяжении 12-ти месяцев. Полученные данные могут быть положены в основу предварительного обсуждения изменения ткани молочной железы в течение первого года после комбинированной маммопластики и информирования пациентки об ожидаемых результатах через 12 месяцев.

Источник финансирования и конфликт интересов.

Авторы данной статьи подтвердили отсутствие финансовой поддержки исследования и конфликта интересов, о которых необходимо сообщить.

Список литературы:

1 . Ходорович О. С., Солодкий В. А., Калинина-Масри А. А., Саркисян К. Д., Шерстнева Т. В., Клешнева В. О., Канахина Л. Б. Рак молочной железы у пациенток после аугментации имплантами. Вопросы онкологии. 2021; 4.

2. Kim YH, Park DW, Song KY, Lim HG, Jeong JP, Kim JH. Use of High-Resolution Ultrasound in Characterizing the Surface Topography of a Breast Implant. Medicina (Kaunas). 2023 Jun 5;59(6):1092.

3. Pontello J, Roxo AC, Abreu ML, Torezani R, Pamplona D. Relation Between Post-Augmentation Parenchymal Atrophy and Local Tissue Pressure. Aesthet Surg J. 2021 Oct 15;41(11):NP1486-NP1495. DOI: 10.1093/asj/sjab242.

4. Ходорович О. С., Солодкий В. А, Шерстнева Т В., Канахина Л Б., Дибирова Ш М. Особенности и сложности диагностики рака молочной железы после аугментации и реконструктивно-пластических операций с использованием имплантатов. Опухоли женской репродуктивной системы. 2023; 4.

5. Пасынков Д.В, Тухбатуллин М.Г., Егошин И.А., Колчев А.А., Клюшкин И.В. Ультразвуковой скрининг рака молочной железы при маммографически плотной паренхиме: роль системы компьютерного анализа маммограмм (одноцентровое проспективное рандомизированное клиническое исследование). REJR. 2021; 11(1):103-113.

6. Новикова Е.В., Серова Н.С., Нуднов Н.В. Комплексная лучевая диагностика непальпируемых образований молочных желез в период пременопаузы. REJR. 2017; 7(3):90-107.

7. Абильдаева А. Е., Жұмахан А., Шапамбаев Н. З, Тұрымбет Б. Ж., Оразгелди Н. А., Узақбай А. Б. Часто встречаемые осложнения послеоперационных рубцов в узи-диагностике молочных желез. Medicine, Science and Education. 2024; 4.

8. Алиева Г.С., Корженкова Г.П., Колядина, И.В. Предсказательная ценность цифровой маммографии, ультразвукового исследования и их комбинации в диагностике раннего рака молочной железы. Современная Онкология. 2019; 21 (3): 38-45.

9. Зикиряходжаев А.Д., Сарибекян Э.К., Аблицован. В. и др. Рак молочной железы после аугментационной маммопластики. Хирургическая тактика. Вопросы онкологии. 2018;64(6):768-773.

10. Cho E.H., Shammas R.L., Phillips B.T. et al. Breast Cancer after Augmentation: oncologic and Reconstructive Considerations among Women Undergoing Mastectomy. Plast. Reconstr. surg. 2017;139(6):1240-1249

11. Максимов Д.А., Морозов А.М., Пенязь Е.В., Роговенко В.В., Беляк М.А. Современные методы визуализационной диагностики неинвазивных карцином молочной железы (обзор литературы). Вестник медицинского института «РЕАВИЗ». Реабилитация, Врач и Здоровье. 2023;13(6):74-79.

12. Marques-Piubelli ML, Lyapichev KA, Fnu A, Adrada B, Stewart J, Hunt KK, Clemens MW, Iyer S, Wu Y, El Hussein S, Xu J, Ok CY, Li S, Pierson DM, Ferrufino-Schmidt MC, Nahmod KA, Yoga A, Hunsicker L, Evans MG, Resetkova E, Qiu L, Khanlari M, Garces SA, Bueso-Ramos CE, Medeiros LJ, Miranda RN. The Spectrum of Non-neoplastic Changes Associated With Breast Implants: Histopathology, Imaging, and Clinical Significance. Am J Surg Pathol. 2024 Jun 1;48(6):e43-e64.

References:

1. Khodorovich O.S., Solodky V.A., Kalinina-Masri A.A., Sarkisyan K.D., Sherstneva T.V., Kleshneva V.O., Kanakhina L.B. Breast cancer in patients after augmentation with implants. Questions of Oncology. 2021; 4 (in Russian).

2. Kim YH, Park DW, Song KY, Lim HG, Jeong JP, Kim JH. Use of High-Resolution Ultrasound in Characterizing the Surface Topography of a Breast Implant. Medicina (Kaunas). 2023 Jun 5;59(6):1092.

3. Pontello J, Roxo AC, Abreu ML, Torezani R, Pamplona D. Relation Between Post-Augmentation Parenchymal Atrophy and Local Tissue Pressure. Aesthet Surg J. 2021 Oct 15;41(11):NP1486-NP1495. doi: 10.1093/asj/sjab242. PMID: 34096996.

4. Khodorovich O. S., Solodky V. A., Sherstneva T. V., Ka-

nakhina L. B., Dibirnova Sh. M., Features and Challenges in Diagnosing Breast Cancer After Augmentation and Reconstructive Plastic Surgery Using Implants. Tumors of the Female Reproductive System. 2023; 4 (in Russian).

5. Pasynkov D.V., Tukhbatullin M.G., Egoshin I.A., Kolchev A.A., Klyushkin I.V. Ultrasound Screening for Breast Cancer in Mammographically Dense Parenchyma: The Role of a Computerized Mammogram Analysis System (Single-Center Prospective Randomized Clinical Study). REJR. 2021; 11(1):103-113 (in Russian).

6. Novikova E.V., Serova N.S., Nudnov N.V. Comprehensive Radiological Diagnosis of Non-Palpable Lesions of the Breast During the Premenopausal Period. REJR. 2017; 7(3):90-107 (in Russian).

7. Abildaeva A.E., Zhumakhan A., Shapambaev N.Z., Turymbet B.Z., Orazgeldi N.A., Uzakbay A.B. Common complications of postoperative scars in ultrasound diagnosis of breasts. Medicine, Science and Education. 2024; 4 (in Russian).

8. Alieva G.S., Korzhenkova G.P., Kolyadina I.V. Predictive Value of Digital Mammography, Ultrasound Examination, and Their Combination in Diagnosing Early Breast Cancer. Modern Oncology. 2019;21(3):38-45 (in Russian).

9. Zikirakhodjaev A.D., Saribekyan E.K., Ablitsovan V. et al. Breast Cancer After Augmentation Mammoplasty: Surgical Tactics. Questions of Oncology. 2018;64(6):768-773. ISSN: 0507-3758 (in Russian).

10. Cho E.H., Shammas R.L., Phillips B.T. et al. Breast Cancer after Augmentation: Oncologic and Reconstructive Considerations among Women Undergoing Mastectomy. Plast Reconstr Surg. 2017;139(6):1240-1249.

11. Maksimov D.A., Morozov A.M., Peniaz E.V., Rogovenko V.V., Belyak M.A. Modern Methods of Visual Diagnostic for Non-Invasive Carcinomas of the Breast (Literature Review). Bulletin of the Medical Institute "REAVIZ". Rehabilitation, Doctor and Health. 2023;13(6):74-79 (in Russian).

12. Marques-Piubelli M.L., Lyapichev K.A., Fnu A., Adrada B., Stewart J., Hunt K.K., Clemens M.W., Iyer S., Wu Y., El Hussein S., Xu J., Ok C.Y., Li S., Pierson D.M., Ferrufino-Schmidt M.C., Nahmod K.A., Yoga A., Hunsicker L., Evans M.G., Resetkova E., Qiu L., Khanlari M., Garces S.A., Bueso-Ramos C.E., Medeiros L.J., Miranda R.N. The Spectrum of Non-Neoplastic Changes Associated With Breast Implants: Histopathology, Imaging, and Clinical Significance. Am J Surg Pathol. 2024 Jun 1;48(6):e43-e64.