www.rejr.ru

ISSN 2222-7415

REJR

Russian Electronic Journal of Radiology
Российский Электронный Журнал Лучевой Диагностики

Том 2. № 4. 2012 год.

Rö

La revolución en la medicina!

REJR

Российский Электронный Журнал Лучевой Диагностики
Russian Electronic Journal of Radiology (REJR)
Том 2. № 4. 2012 год.

Администрация
Технический редактор:
К.А. Харламов
Редактор перевода:
А.Е. Солопова
Редактор:
Е.В. Вовкогон
Верстка:
А.А. Лисавин

Адрес журнала:
www.rejr.ru
Почта журнала:
rejr@rejr.ru
(Все материалы - лекции, статьи и пр. присылать только на этот адрес)

Техническая поддержка:
admin@rejr.ru

REJR *– рецензируемое научное электронное периодическое издание по лучевой диагностике*

Периодичность издания 4 раза в год.

Языки: русский и английский

Журнал зарегистрирован в Федеральной службе по надзору за соблюдением законодательства в сфере массовых коммуникаций и охране культурного наследия
Регистрационный номер:
Эл №ФС77-44003
от 01 марта 2011 г.

ISSN 2222-7415

Все статьи в журнале рецензируются

Дизайн логотипа, обложки, сайта:
М.С. Кеслер
Mikhail Kesler Design
www.kezz.ru

Редакционная коллегия:
Главный редактор:
Академик РАМН, профессор **С.К. Терновой** (Москва)
Заместители главного редактора:
Профессор **Бахтиозин Р.Ф.** (Москва)
Профессор **Шехтер А.И.** (Москва)
Ответственный редактор:
Профессор **Серова Н.С.** (Москва)

Профессор **Абдураимов А.Б.** (Москва)
Профессор **Вишнякова М.В.** (Москва)
Член-корр. РАМН, профессор **Глыбочко П.В.** (Москва)
Профессор **Домбровский В.И.** (Ростов-на-Дону)
Профессор **Карлова Н.А.** (Санкт-Петербург)
Профессор **Лаптев В.Я.** (Новосибирск)
Профессор **Рогожин В.А.** (Киев, Украина)

Редакционный совет:
Академик РАМН, профессор **Адамян Л.В.** (Москва)
Академик РАМН, профессор **Акчурин Р.С.** (Москва)
Член-корр. РАМН, профессор **Алекян Б.Г.** (Москва)
Профессор **Амосов В.И.** (Санкт- Петербург)
Профессор **Аржанцев А.П.** (Москва)
Академик РАМН, профессор **Беляков Н.А.** (Санкт- Петербург)
Профессор **Брюханов А.В.** (Барнаул)
Профессор **Варшавский Ю.В.** (Москва)
Член-корр. РАМН, профессор **Васильев А.Ю.** (Москва)
Академик РАМН, профессор **Гранов А.М.** (Санкт-Петербург)
Профессор **Дергилев А.П.** (Новосибирск)
Член-корр. РАМН, профессор **Долгушин Б.И.** (Москва)
Профессор **Жестовская С.И.** (Красноярск)
Профессор **Завадовская В.Д.** (Томск)
Профессор **Зеликман М.И.** (Москва)
Профессор **Игнатьев Ю.Т.** (Омск)
Профессор **Кармазановский Г.Г.** (Москва)
Член-корр. РАМН, профессор **Коков Л.С.** (Москва)
Академик РАМН, профессор **Корниенко В.Н.** (Москва)
Профессор **Костылев В.А.** (Москва)
Академик РАМН, профессор **Котельников Г.П.** (Москва)
Академик РАМН, профессор **Лопаткин Н.А.** (Москва)
Член-корр. РАМН, профессор **Мардынский Ю.С.** (Москва)
Профессор **Митьков В.В.** (Москва)
Профессор **Морозов А.К.** (Москва)
Академик РАМН, профессор **Перельман М.И.** (Москва)
Профессор **Ратников В.А.** (Санкт-Петербург)
Профессор **Синицын В.Е.** (Москва)
Профессор **Трофимова Т.Н.** (Санкт- Петербург)
Профессор **Труфанов Г.Е.** (Санкт- Петербург)
Профессор **Тюрин И.Е.** (Москва)
Профессор **Тютин Л.А.** (Санкт- Петербург)
Профессор **Хайт Г.Я.** (Ставрополь)
Академик РАМН, профессор **Цыб А.Ф.** (Москва)
Профессор **Черемисин В.М.** (Санкт-Петербург)
Профессор **Шахов Б.Е.** (Нижний Новгород)
Иностранные члены ред. совета:
Профессор **Адам Андриас** (Великобритания)
Профессор **Гурцоянис Николос** (Греция)
Профессор **Маргулис Александр** (США)
Профессор **Рахимжанова Раушан** (Казахстан)
Профессор **Риенмюллер Райнер** (Австрия)
Профессор **Рингертс Ганс** (Швеция)
Профессор **Холодный Андрей** (США)
Профессор **Ходжибеков Марат** (Узбекистан)

TOSHIBA

Leading Innovation >>>

PRIME Aquilion

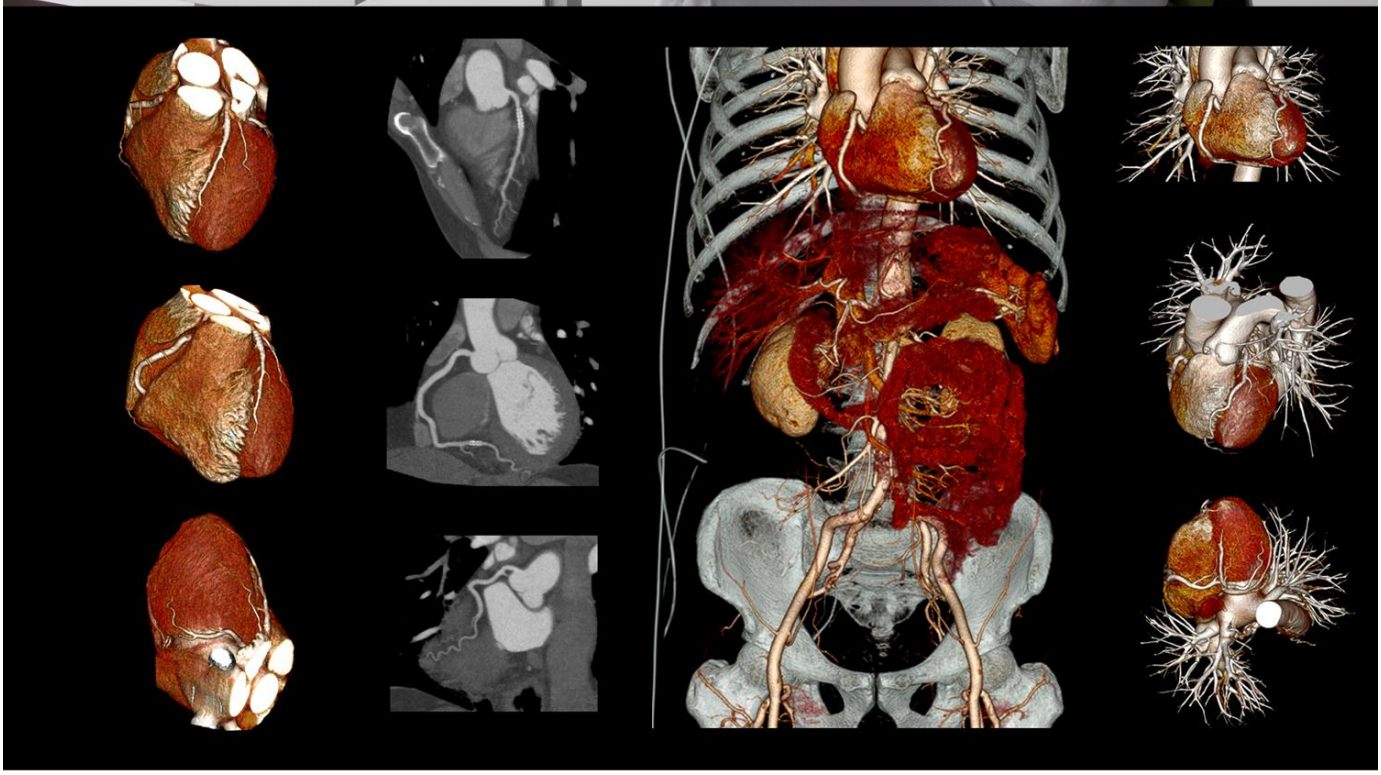

Aquilion PRIME -
Компьютерный томограф нового поколения

ЗАО «ТОШИБА МЕДИКАЛ СИСТЕМЗ»

123242, Новинский бульвар, 31, ТДЦ «Новинский Пассаж»,тел.: +7(495) 626 58 09,
факс: +7 (495) 626 58 07. www.toshiba-medical.ru

COVIDIEN

positive results for life™

Контрастное средство для магнитно-резонансной томографии

Оптимарк™

ГАДОВЕРСЕТАМИД

Регистрационный номер: ЛСР-001897/10

Комплексное решение для контрастного усиления при МРТ

Официальный представитель в России:
ООО «Ковидиен Евразия»
115054, г. Москва, ул. Дубининская, д. 53, стр. 5
тел.: +7 (495) 933-6469; www.covidien.com

СОДЕРЖАНИЕ

ОТ РЕДАКЦИИ.....6
ИСТОРИЯ
К 50-ЛЕТИЮ НАУЧНО-ПРАКТИЧЕСКОЙ ДЕЯТЕЛЬНОСТИ РЕНТГЕНОЛОГИЧЕСКОГО ОТДЕЛЕНИЯ ФГБУ «ЦНИИС И ЧЛХ» МИНЗДРАВСОЦРАЗВИТИЯ РОССИИ.....7
Аржанцев А.П.
ЗАМЕТКИ РЕНТГЕНОЛОГА
ОТКРЫТИЕ Х-ЛУЧЕЙ. ВЗГЛЯД СО СТОРОНЫ ОБЫВАТЕЛЕЙ.....13
Кеслер М.С.
ЛЕКЦИЯ
ТЭЛА – ИСТОРИЯ ДИАГНОСТИКИ И РАЗВИТИЯ ТЕХНОЛОГИЙ.....17
Королева И. М
ОРИГИНАЛЬНЫЕ СТАТЬИ
ОСОБЕННОСТИ МЕТОДИКИ ОЦЕНКИ ЭФФЕКТИВНЫХ ДОЗ ПРИ ИСПОЛЬЗОВАНИИ МНОГОСРЕЗОВЫХ СПИРАЛЬНЫХ КОМПЬЮТЕРНЫХ ТОМОГРАФОВ 30
Бурашов В.В., Зеликман М.И., Кручинин С.А.
МАГНИТНО-РЕЗОНАНСНАЯ ТОМОГРАФИЯ ВИСОЧНО-НИЖНЕЧЕЛЮСТНЫХ СУСТАВОВ В АМБУЛАТОРНОЙ ПРАКТИКЕ.....37
Манакова Я.Л., Дергилев А.П.
ПЕРСПЕКТИВЫ ИСПОЛЬЗОВАНИЯ СЦИНТИГРАФИИ С ^{199}TL-ХЛОРИДОМ В ИНДИКАЦИИ И ДИФФЕРЕНЦИАЛЬНОЙ ДИАГНОСТИКЕ ОПУХОЛЕВЫХ ПРОЦЕССОВ ОРГАНОВ ГРУДНОЙ КЛЕТКИ.....46
Куражов А. П., Завадовская В. Д., Зоркальцев М. А., Килина О.Ю., Гербек И. Э., Маевская З. А.
ПРЕДОПЕРАЦИОННАЯ ЛУЧЕВАЯ ДИАГНОСТИКА АНГИОМИОЛИПОМЫ ПОЧКИ.....58
Попов А.А., Поляруш Н.Ф., Полетаева С.В.
СЛУЧАИ ИЗ ПРАКТИКИ
ДИАГНОСТИКА ИНВОЛЮТИВНЫХ ИЗМЕНЕНИЙ БРОНХОВ МЕТОДОМ МУЛЬТИСПИРАЛЬНОЙ КОМПЬЮТЕРНОЙ ТОМОГРАФИИ.....64
Федотенков И.С., Белькинд М.Б.
БЕРЕМЕННОСТЬ И ОСТЕОПОРОЗ.....68
Драпалюк И.Б., Серова Н.С., Бабкова А.А.
КОМПЛЕКСНАЯ ДИАГНОСТИКА РАКА МОЧЕВОГО ПУЗЫРЯ.....74
Коробкин А.С., Терновой С.К., Пушкарь Д.Ю.
ВОЗМОЖНОСТИ ПРЕНАТАЛЬНОЙ УЛЬТРАЗВУКОВОЙ ДИАГНОСТИКИ УГРОЖАЮЩИХ СОСТОЯНИЙ ПЛОДА.....79
Нагайцева Е. А.
МАСТЕР-КЛАСС
МРТ ЧЕРЕПНЫХ НЕРВОВ.....82
Трофимова Т.Н.
ЮБИЛЕИ
К 55-ЛЕТИЮ ПРОФЕССОРА БАХТИОЗИНА РУСТАМА ФАРИДОВИЧА 84
К 55-ЛЕТИЮ ПРОФЕССОРА ГРОМОВА АЛЕКСАНДРА ИГОРЕВИЧА.....86
К 55-ЛЕТИЮ ПРОФЕССОРА КОРОЛЕВОЙ ИРИНЫ МИХАЙЛОВНЫ.....87
К 70-ЛЕТИЮ ПРОФЕССОРА РАЙНЕРА РИЕНМЮЛЛЕРА 89
К 75-ЛЕТИЮ ПРОФЕССОРА ТЮТИНА ЛЕОНИДА АВРАМОВИЧА.....91
К 75-ЛЕТИЮ ПРОФЕССОРА ХАМЗАБАЕВА ЖАНГАЛИ ХАМЗАБАЕВИЧА.....93
ПОЗДРАВЛЕНИЯ
ЛАУРЕАТ ПРЕМИИ РАМН НА ЛУЧШУЮ РОССИЙСКУЮ ИННОВАЦИОННУЮ МЕДИЦИНСКУЮ ТЕХНОЛОГИЮ ПО ТЕРАПИИ.....96
ОТЧЕТЫ О НАУЧНЫХ МЕРОПРИТИЯХ
ОБЗОР ВЫСТАВКИ ЕЖЕГОДНОГО СОБРАНИЯ РАДИОЛОГИЧЕСКОГО ОБЩЕСТВА СЕВЕРНОЙ АМЕРИКИ (RSNA 2012).....98
АВТОРАМ.....102

CONTENTS

FROM THE EDITOR.....6
HISTORY
ON THE 50TH ANNIVERSARY OF THE SCIENTIFIC AND PRACTICAL ACTIVITIES OF RADIOLOGY DEPARTMENT OF THE CENTRAL RESEARCH INSTITUTE OF DENTISTRY AND ORAL SURGERY.....7
Arzhantsev A.P.
NOTES OF RADIOLOGIST
X-RAYS DISCOVERY. VIEW FROM OUTSIDE OF MOST PART OF PEOPLE 13
Kesler M.S.
LECTURE
PULMONARY EMBOLISM — HISTORY OF DIAGNOSTIC AND TECHNOLOGY DEVELOPMENT 17
Koroleva I.M.
ORIGINAL ARTICLES
FEATURES OF EFFECTIVE DOSE EVALUATION WHEN USING MULTISLICE SPIRAL COMPUTED TOMOGRPHY.....30
Burashov V.V., Zelikman M.I., Kruchinin S.A.
MAGNETIC RESONANSE IMAGING OF TEMPOROMANDIBULAR JOINTS IN OUT-PATIENT SETTING 37
Manakova Ya.L., Dergilev A.P.
PROSPECTS OF ^{199}TL-CHLORIDE SCINTIGRAPHY USE FOR IDENTIFICATION AND DIFFERENTIAL DIAGNOSTICS OF CHEST NEOPLASTIC PROCESSES.....46
Kurazhov A.P., Zavadovskaya V.D., Zorkaltsev M.A., Kilina O.Yu., Gerbek I.E., Mayevskaya Z.A.
PREOPERATIVE RADIOLOGIC DIAGNOSIS OF RENAL ANGIOMYOLIPOMA.....58
Popov A.A., Polyarush N. Ph., Poletaeva S. V.
CASE REPORT
DIAGNOSTICS OF INVOLUTIVE CHANGES OF BRONCHIAL TREE USING MULTISLICE COMPUTED TOMOGRAPHY.....64
Fedotenkov I.S., Belkind M.B.
PREGNANCY AND OSTEOPOROSIS 68
Drapalyuk I.B., Serova N.S., Babkova A.A.
COMPREHENSIVE DIAGNOSIS OF BLADDER CANCER.....74
Korobkin A.S., Ternovoy S.K., Pushkar D.Yu.
AVAILABILITY OF PRENATAL ULTRASOUND DIAGNOSTIC OF PERILOUS FETAL CONDITIONS.....79
Nagaitseva E.A.
MASTER-CLASS
CRANIAL NERVES MRI.....82
Trofimova T.N.
ANNIVERSARIES
TO THE 55TH ANNIVERSARY OF PROFESSOR BAKHTIOZIN RUSTAM FARIDOVICH.....84
TO THE 55TH ANNIVERSARY OF PROFESSOR GROMOV ALEXANDER IGOREVICH.....86
TO THE 55TH ANNIVERSARY OF PROFESSOR KOROLEVA IRINA MIKHAILOVNA.....87
TO THE 70TH ANNIVERSARY OF PROFESSOR RAINER RIENMUELLER 89
TO THE 75TH ANNIVERSARY OF PROFESSOR TYUTIN LEONID AVRAMOVICH 91
TO THE 75TH ANNIVERSARY OF PROFESSOR HAMZABAEV ZHANGALI HAMZABAEVICH.....93
GREETINGS
LAUREATE OF THE PRIZE OF RUSSIAN ACADEMY OF MEDICAL SCIENCES FOR THE BEST RUSSIAN INNOVATIVE MEDICAL TECHNOLOGY FOR THERAPY.....96
REPORT ON THE SCIENTIFIC EVENT
EXHIBITION OVERVIEW OF THE ANNUAL MEETING OF THE RADIOLOGICAL SOCIETY OF NORTH AMERICA.....98
FOR AUTHORS.....102

От редакции

Дорогие друзья!

Перед вами заключительный номер нашего Электронного Журнала за 2012 год!

Он выходит в четвертом квартале года, когда 8 ноября мировая профессиональная общественность впервые отметила Международный "День радиологии".

Этот праздник, по решению Европейского Общества Радиологов (ESR), Общества Радиологов Северной Америки (RSNA) и Американского Колледжа Радиологии (ACR), приурочен ко дню открытия Х-лучей Вильгельмом К. Рентгеном 8 ноября 1985 году. Цель создания Международного дня радиологии — привлечение внимания к этому важнейшему разделу медицины, к преимуществам, которые дает правильное использование современных средств визуализации. Это те важнейшие задачи, которые ставит перед собой и наш Журнал!

Мы отдаем дань уважения нашему великому предшественнику - Вильгельму К. Рентгену - революционеру, заложившему основу нашей специальности, которая с момента открытия Х-лучей преобразовалась в важнейшее и интереснейшее направление - лучевую диагностику (radiology), без которой сегодня медицина немыслима!

Дорогие наши читатели! Я поздравляю Вас с наступающим 2013 годом!

Здоровья и счастья вам! Профессиональных успехов и удовлетворения от работы и жизни!

До новых встреч на страницах REJR!

Главный Редактор,
Академик РАМН **С.К. Терновой**

ИСТОРИЯ

К 50-ЛЕТИЮ НАУЧНО-ПРАКТИЧЕСКОЙ ДЕЯТЕЛЬНОСТИ РЕНТГЕНОЛОГИЧЕСКОГО ОТДЕЛЕНИЯ ФГБУ «ЦНИИС И ЧЛХ» МИНЗДРАВСОЦРАЗВИТИЯ РОССИИ

Аржанцев А.П.

Представлен обзор истории рентгенологической службы ФГБУ «Центральный научно - исследовательский институт стоматологии и челюстно-лицевой хирургии» Минздравсоцразвития России, которая была создана в 1962 году. Становление и совершенствование рентгенодиагностики в стоматологии и челюстно-лицевой хирургии осуществлялось на базе использования нового специализированного рентгеновского оборудования и научно-исследовательской работы. В настоящее время рентгенологическое отделение является научно-диагностическим центром, проводящим исследование пациентов с различными заболеваниями челюстно-лицевой области, направляемых из лечебных учреждений страны.

ФГБУ «Центральный научно-исследовательский институт стоматологии и челюстно-лицевой хирургии» Минздравсоцразвития России.
г. Москва, Россия

Ключевые слова: рентгенологическое отделение, диагностика, челюстно-лицевая область.

ON THE 50TH ANNIVERSARY OF THE SCIENTIFIC AND PRACTICAL ACTIVITIES OF RADIOLOGY DEPARTMENT OF THE CENTRAL RESEARCH INSTITUTE OF DENTISTRY AND ORAL SURGERY

Arzhantsev A.P.

This paper reviews the history of radiology services of the Central Research Institute of Dentistry and Oral Surgery, which was founded in 1962. The establishment and improvement of radiology in dentistry and oral surgery was carried out on the basis of a new specialized X-ray equipment and research. Currently, X-ray department is scientific and diagnostic centers conducting the study in patients with various diseases of the maxillofacial region sent from hospitals of the country.

Central Research Institute of Dentistry and Oral Surgery.
Moscow, Russia

Keywords: x-ray department, diagnosis, maxillofacial area.

История рентгенологического отделения ФГБУ «Центральный научно - исследовательский институт стоматологии и челюстно-лицевой хирургии» Минздравсоцразвития России (ЦНИИС и ЧЛХ) тесно связана со становлением и совершенствованием рентгенодиагностики в стоматологии в нашей стране.

Рентгеновская служба в Центральном научно-исследовательском институте стоматологии МЗ СССР начала функционировать сразу после открытия института в 1962 г. Основателем рентгенологического отделения является известный рентгенолог, Заслуженный врач РФ, доктор медицинских наук, профессор Н.А. Рабухина (Рис. 1), которая возглавляла отделение в течение 26 лет.

В 1959 г. Н.А. Рабухина под руководством Заслуженного деятеля науки РСФСР, профессора И.А. Шехтера защитила кандидатскую диссертацию на тему: «Томография височно-челюстного сустава и ее клиническое значение». Основой диссертационного исследования было использование новой на тот период времени методики - линейной томографии височно-нижнечелюстного сустава (ВНЧС) - при диагностике патологии сустава. Поэтому, будучи рентгенологом общего профиля, Н.А. Рабухина, переходя на работу в ЦНИИС и ЧЛХ, уже имела опыт диагностики заболеваний челюстно-лицевой области.

В первые годы своего становления отделение располагало только рентгеновским дентальным аппаратом и рентгеновским аппаратом общего профиля с томографической при-

Рис. 1. Заслуженный врач РФ, профессор Н.А. Рабухина возглавляла рентгенологическое отделение с 1963 г. по 1968 г. и с 1985 г. по 2006 г.

ставкой. Используя накопленный опыт известных ученых-рентгенологов, стоящих у истоков зарождения рентгенологии в стоматологии как специальности: С.А. Вайндруха, С.Г. Симонсона, А.Ю. Депутовича, С.Л. Копельмана, Л.Г. Берман, С.А. Рейнберга, В.Г. Гинзбурга, Г.А. Зедгенидзе, Р.С. Шиловой-Механик, сотрудники рентгенологического отделения осуществляли диагностику патологии различных отделов лицевого отдела черепа.

Позже рентгенологическое отделение было оснащено аппаратом для панорамной рентгенографии челюстей и ортопантомографии, а также еще одним общепрофильным рентгенодиагностическим аппаратом. На базе этих аппаратов врачи-рентгенологи Н.А. Рабухина, Э.И. Жибицкая, И.Г. Степанова проводили изучение рентгеноскиалогической картины заболеваний пародонта, кариеса зубов, травм, врожденных и приобретенных деформаций лицевого скелета, патологии ВНЧС.

Следует отметить, что в крупных изданиях тех лет, посвященных рентгенологии челюстно-лицевой области, рассматривались только частные вопросы патологии ВНЧС. Поэтому вышедшая в 1966 г. монография Н.А. Рабухиной «Заболевания височно-челюстного сустава и их рентгенологическое распознавание» предоставила важную информацию практическим врачам о методиках исследования, нормальной рентгеноанатомии и патологии ВНЧС.

В 1968 г. сотрудником отделения, врачом-рентгенологом Э.И. Жибицкой, была защищена кандидатская диссертация на тему: «Рентгенологические проявления пародонтоза», в которой трактовался принципиально новый подход к вопросу о патогенезе и рентгенодиагностике заболеваний пародонта.

После перехода Н.А. Рабухиной на научную работу в МНИРРИ МЗ РСФСР (ныне ФГБУ «Российский научный центр рентгенорадиологии» Минздравсоцразвития России) в 1969 г. рентгенологическое отделение возглавила старший научный сотрудник, кандидат медицинских наук Э.И. Жибицкая (Рис. 2), оставаясь на этом посту в течение 17 лет.

В 70-х годах прошлого века клиника института включилась в дежурства по неотложной челюстно-лицевой хирургии по г. Москве. В связи с этим активизировались научные исследования по рентгенодиагностике переломов и воспалительных процессов челюстей с использованием линейной зоно- и томографии, ортопантомографии лицевых костей. Проводилась оценка возможностей и недостатков электрорентгенографии и стереорентгенографии при

Рис. 2. Кандидат медицинских наук Э.И. Жибицкая заведовала рентгенологическим отделением с 1968 г. по 1985 г.

Рис. 3. Коллектив сотрудников отделения (1987 г.). В первом ряду первая слева к.м.н. Э.И. Жибицкая, вторая слева профессор Н.А. Рабухина.

диагностике приобретенных и врожденных деформаций лицевого черепа. Изучались возможности артрографии ВНЧС, сиалографии, фистулографии, рентгенокинематографии ВНЧС, телерентгенографической краниометрии.

Сотрудники отделения принимали участие в создании первой модели отечественного ортопантомографа, разработке технических параметров для отечественных дентальных аппаратов, пакетированной дентальной рентгеновской плёнки, усиливающих экранов для рентгенографии черепа, рентгенозащитных фартуков при исследовании зубов и челюстей.

В этот период времени издаются монографии, ставшие настольными книгами для стоматологов и рентгенологов: «Рентгенодиагностика некоторых заболеваний зубочелюстной системы» (Рабухина Н.А., 1974) и «Деформации лицевого черепа» (Каламкаров Х.А., Рабухина Н.А., Безруков В.М., 1981), в которых освещены вопросы методологии рентгенологического исследования, его роли в общем диагностическом процессе, влияние на клинические результаты.

В 1985 г. профессор Н.А. Рабухина вновь возглавила рентгенологическое отделение ЦНИИС и ЧЛХ (Рис. 3). Были продолжены научные исследования по сопоставлению диагностических возможностей рентгенологических методик при выявлении различных заболеваний челюстно-лицевой области, разрабатывались организационные основы рентгенодиагностики в стоматологии.

К началу 90-тых годов отделение было укомплектовано ортопантомографами зарубежных фирм, в том числе с телерентгенографическими приставками, панорамным рентгеновским аппаратом, разными типами дентальных аппаратов, специальным рентгеновским аппаратом для съемки экспериментальных животных. Большая заслуга в освоении работы с новым рентгеновским оборудованием принадлежит рентгенолаборанту, Заслуженному медицинскому работнику РФ В.Ф. Никульниковой (Рис. 4), проработавшей 49 лет в ЦНИИС и ЧЛХ. Использование современных рентгеновских аппаратов позволило расширить круг научно-практических вопросов. Определялась диагностическая значимость панорамной зонографии различных отделов лицевого скелета, оценивалась информативность телерентгенографии черепа, дакриоцистографии, изучалась рентгеносемиотика и патогенез врожденных аномалий лицевого черепа, остеомиелита, кист и опухолей челюстей, дисфункции ВНЧС. Осуществлялась рентгенологическая оценка результатов оперативных вмешательств с использованием силиконовых и дентальных имплантатов, костных трансплантатов, биологически инертных остеопластических материалов, разных способов остеосинтеза нижней челюсти. Проанализированы и предложены нормативы проведения рентгенологических исследований челюстно-

Рис. 4. Заслуженный медицинский работник РФ В.Ф. Никульникова.

лицевой области и обеспечения кадрами рентгенологов стоматологической службы.

Под руководством Н.А. Рабухиной в отделении были выполнены кандидатская и докторская диссертационные работы на темы: «Стандартизация методик рентгенологического исследования в стоматологии» (1989 г.) и «Диагностические возможности панорамной зонографии челюстно-лицевой области» (1998 г.) (А.П. Аржанцев). На базе полученных данных предложены рациональные и информативные схемы рентгенологического исследования при заболеваниях челюстно-лицевой области, изучены вопросы лучевой нагрузки на пациентов, разработан табель технического оснащения рентгеновских кабинетов в учреждениях стоматологического профиля.

Результатом обобщения опыта работы рентгенологического отделения было издание монографии «Рентгенодиагностика в стоматологии (Рабухина Н.А., Аржанцев А.П., 1999) и «Атласа рентгенограмм. Стоматология и челюстно-лицевая хирургия» (Рабухина Н.А., Аржанцев А.П., 2002), руководства для врачей «Деформации лицевого черепа» (Безруков В.М., Рабухина Н.А., 2005).

С первых лет этого столетия в отделении проводилось изучение эффективности спиральной компьютерной томографии (СКТ) при диагностике заболеваний челюстно-лицевой области. Разработаны методические основы для использования СКТ при травмах, посттравматических деформациях лицевого черепа, врожденных пороках формирования костей черепа у взрослых и детей, патологии ВНЧС, дентальной имплантации, пародонтите, ретенции зубов. В результате проведенных исследований предложена методика моделирования и проектирования интраоперационных шаблонов с изготовлением стереолитографических моделей по данным СКТ при костно-реконструктивных операциях и дентальной имплантации. На основе этих исследований старшим научным сотрудником рентгенологического отделения Г.И. Голубевой была защищена докторская диссертация, а в 2006 г. издается монография «Спиральная компьютерная томография при заболеваниях челюстно-лицевой области» (Н.А. Рабухина, Г.И. Голубева, С.А. Перфильев). Использование компьютерного томографа позволило за счет постпроцессорной обработки изображения внести ценные дополнения в рентгеносемиотику различных заболеваний челюстно-лицевой области.

В 2006 году профессор Н.А. Рабухина становится научным консультантом отделения. Рентгенологическое отделение возглавил автор этих строк, доктор медицинских наук, профессор А.П. Аржанцев (Рис. 5).

Моральный и физический износ имеющегося аналогового оборудования требовал неотложных мер по переоснащению рентгенологического отделения на более высоком технологическом уровне. За первое десятилетие этого века в отделении были установлены и начали активно использоваться современные аппараты для цифровой ортопантомографии, зонографии и телерентгенографии черепа, внутриротовой

Рис. 5. Профессор А.П. Аржанцев заведует рентгенологическим отделением с 2006 г.

рентгенографии, а также рентгенодиагностический комплекс, конусно-лучевой компьютерный томограф, аппараты для ультразвуковой диагностики.

Наличие современного рентгенологического оборудования явилось стимулом для нового этапа научных исследований. Получение цифрового изображения, его последующая постпроцессорная обработка с использованием фильтров для повышения резкости изображения и устранения шумового эффекта дало дополнительные возможности для прецизионной диагностики. Цифровая рентгенология предоставила возможность снизить лучевую нагрузку на пациентов за счет применения высокочувствительных датчиков и сокращения времени воздействия ионизирующего излучения, создать электронные рентгеновские архивы.

В настоящее время цифровая ортопантомография занимает ведущее место по количеству исследований в отделении, что объясняется значительным объемом информации о зубочелюстной системе, получаемом в течение нескольких минут на цифровой носитель или распечатываемом на специальной рентгеновской пленке с высококачественных термографических принтеров.

Научные перспективы рентгенологического отделения базируются на изучении диагностических возможностей конусно-лучевой компьютерной томографии (КЛКТ) при исследовании челюстно-лицевой области. В настоящее время в отделении проводится изучение закономерностей формирования и достоверности рентгеноскиалогической картины патологии зубочелюстной системы при КЛКТ в сопоставлении с разными способами внутриротовой рентгенографии и ортопантомографией. Изучается диагностическая значимость КЛКТ при выявлении заболеваний зубочелюстной системы и ВНЧС, проведении дентальной имплантации и ортодонтического лечения. Определяются особенности формирования изображения, информативность программного обеспечения и методические приемы выполнения КЛКТ на томографах разных конструкций. Разрабатываются диагностические алгоритмы при заболеваниях челюстно-лицевой области на основе использования достоверных рентгенологических методик.

Полученные результаты оценки диагностической значимости КЛКТ на этапах эндодонтического лечения и при оценке его качества нашли отражение в монографии «Инструментальная обработка и рентгенологическое исследование корневых каналов зубов» (Ахмедова З.Р., Винниченко Ю.А., Аржанцев А.П., 2010). На протяжении многих лет рентгенологическое отделение ЦНИИС и ЧЛХ тесно взаимодействовало по научным и техническим вопросам с ведущими научными учреждениями и подразделениями страны. В этой связи, хотелось бы упомянуть сотрудников Российского научного центра рентгенорадиологии: профессора П.Л. Жаркова, д.т.н. Э.Г. Чикирдина, к.х.н., старшего научного сотрудника М.И. Томбака; сотрудников Всероссийского научно-исследовательского и испытательного института

Рис. 6. Коллектив сотрудников отделения (2012 г.)

медицинской техники: профессора Н.Н. Блинова, к.т.н., старшего научного сотрудника М.Е. Смехова; коллектив сотрудников кафедры лучевой диагностики и лучевой терапии Первого Московского государственного медицинского университета им. И. М. Сеченова, возглавляемой Лауреатом Государственной премии СССР, академиком РАМН, профессором С.К. Терновым; сотрудников кафедры лучевой диагностики Московского государственного медико-стоматологического университета им. А.И. Евдокимова, в разный период времени руководимой Заслуженным деятелем науки РФ, профессором Ю.И. Воробьевым и Заслуженным деятелем науки РФ, член-корреспондентом РАМН, профессором А.Ю. Васильевым; коллектив Научно-практического центра медицинской радиологии г. Москвы под руководством профессора Ю.В. Варшавского.

В настоящее время рентгенологическое отделение ЦНИИС и ЧЛХ является крупным диагностическим центром, базирующимся в корпусах детской и взрослой челюстно-лицевой хирургии и в поликлинике института. В отделении работают высококвалифицированные специалисты: врачи-рентгенологи Н.С. Панина, И.В. Рябова, С.Ю. Махатадзе; научные сотрудники: А.Е. Ходячий и Е.В. Гаврилова; инженер - старший научный сотрудник, к.т.н. С.А. Перфильев. Консультативный прием по ультразвуковой диагностике осуществляет д.м.н., профессор А.Г. Надточий и к.м.н. Д.Л. Вейзе. На протяжении нескольких десятилетий работы в отделении сформировались высококвалифицированные кадры рентгенолаборантов (Рис. 6).

За 50-летний период работы отделения его сотрудниками опубликовано более 300 научных работ, в том числе 14 монографий и руководств, посвященных рентгенологии челюстно-лицевой области. Проводятся выступления с докладами на Всероссийских и Международных съездах, научно-практических конференциях, форумах и заседаниях научных обществ, читаются лекции по вопросам рентгенодиагностики в стоматологии.

В рентгенологическом отделении осуществляется исследование пациентов с различными заболеваниями челюстно-лицевой области, поступающих из ЦНИИС и ЧЛХ, лечебных учреждений Москвы, Московской области и других регионов РФ. Проводится обучение на рабочих местах врачей-стоматологов, рентгенологов и рентгенолаборантов.

Сотрудники отделения являются членами проблемной комиссии «Хирургическая стоматология и обезболивание» при Научном совете РАМН и Минздравсоцразвития РФ по стоматологии, правления секции «Лучевая диагностика в стоматологии» Стоматологической Ассоциации России, редакционного совета «Российского электронного журнала лучевой диагностики», журналов «Медицинский алфавит. Стоматология», «Образование и информационные технологии», а также Международной академии энергоинформационных наук.

ОТКРЫТИЕ Х-ЛУЧЕЙ. ВЗГЛЯД СО СТОРОНЫ ОБЫВАТЕЛЕЙ

Кеслер М.С.

Клиника Рамбам. Отделение рентгенологии. г. Хайфа, Израиль

X-RAYS DISCOVERY. VIEW FROM OUTSIDE OF MOST PART OF PEOPLE

Kesler M.S.

Rambam Hospital. Radiology department. Haifa, Israel

Все мы знаем, какой огромный вклад сделал Вильгельм Рентген для науки. Но многие из нас никогда не задумывались над тем, как повлияло открытие Х-лучей на простое население. Итак…

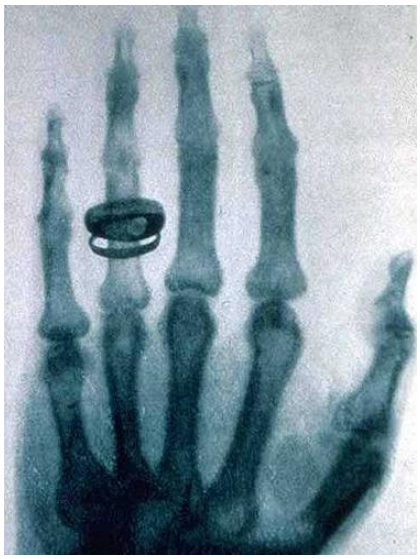

Рис. 1. Снимок руки Берты, жены Вильгельма Рентгена.

После месяца экспериментов в своей лаборатории профессор Рентген был готов показать свое открытие миру. В середине декабрьской ночи 1895 года профессор привел жену в свою лабораторию, чтобы показать ей именно то, что занимало его в течение нескольких недель.

Миссис Рентген положила свою руку на фотографическую пластинку и стала ждать, пока ее муж настроит механизм, направленный непосредственно на ее кисть. Несколько минут спустя профессор взял пластинку и показал ей результат – знаменитый «снимок Берты» (рис. 1). Она воскликнула: "Боже мой!!! Мне кажется, что я смотрю на свою собственную смерть!".

Её реакция на увиденное была распространенной в то время. Весть о невидимых икс-лучах быстро разнеслась по миру. Многие люди ощущали страх и панику, считая предвестником смерти то, что они могут увидеть свои внутренности (рис. 2).

Другие, наоборот, испытывали любопытство и интерес. Сам факт того, что теперь с помощью Х-лучей можно лицезреть скрытое от глаз, начал будоражить умы всей творческой интеллигенции от художников до писателей. На открытках и газетах того времени стали появляться фантастические, не лишенные юмора, иллюстрации и сообщения о том, что пришел конец конфиденциальности и частной жизни. В основном это были шутки о нахождении скрытых доходов налоговыми органами или проверке бандитами карманов у потенциальных жертв (рис. 3, рис. 4).

Рис. 2. Журнал «Life». 1896 г. Новая рентгенологическая фотография.

Рис. 3. **Открытка. 1900 г. Hildebrands. Полиция наблюдает через стену за преступниками с помощью Х-лучей.**



Рис. 4. **Открытка. 1900 г. Пляжная идиллия под Х-лучами.**



Рис. 5. **Fred Herzog. 1905 г. Игра в карты под Х-лучами.**

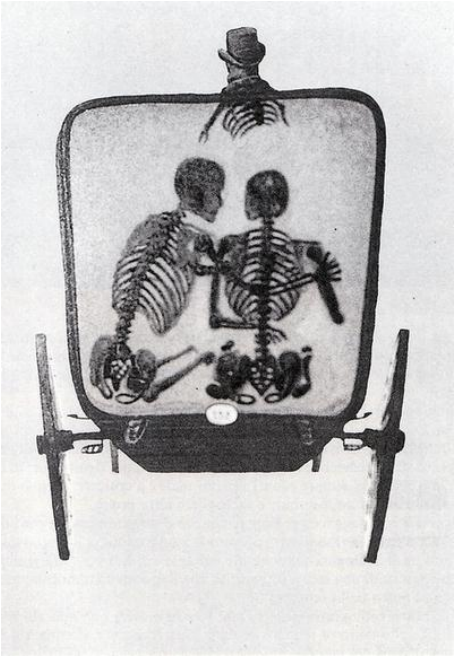

Рис. 6. **Открытка. 1900 г. Соблазнение в карете.**

Весьма актуальными были сюжеты с подглядыванием через стены и кареты за любовными играми неверных супругов, соседей и публичными людьми того времени (рис. 6, рис. 7, рис. 8).

Встречались даже самые безумные фантазии о том, что скоро, по мере развития Х-лучей, можно будет увидеть мысли человека. Ну и естественно, самые распространенные шутки касались портативных рентгеновских аппаратов, в частности очков, с помощью которых можно было увидеть человека без одежды. В итоге этот страх перед невидимыми лучами сохранялся первые 10 лет, пока в умах людей не появилось осознание того, что лучевая диагностика не представляет угрозы для их частной жизни, а служит лишь во благо их здоровья.

Новый бум фантазий, связанных с Х-лучами, возник в 60-е годы XX века, в эпоху расцвета супергероев и комиксов. Это было рентгеновское зрение. Развитие данного интереса началось с Супермена, который дебютировал в 1938 году, и уже тогда он обладал этой «суперспособностью» (рис. 9).

В 1963 году на экраны вышел фильм Роджера Кормана «Человек с рентгеновскими глазами» (или по-английски просто “X”), рассказывающий о враче, экспериментировавшем на себе капли для глаз, после применения которых у него развилось рентгеновское зрение. Жизнь этого врача кардинально изменилась: он мог визуализировать патологию, видеть карты и,

Рис. 7. **Журнал «La Nature». Люди, скрывающиеся от рентгеновских лучей. Париж, 1886 г.**

конечно, «сканировать» красоток (рис. 10).

Также в 60-е года, вслед за фильмом «X» и нарастающей популярностью Супермена, вышли в продажу, в качестве игрового аксессуара, «рентгеновские очки». Они широко рекламировались, а на деле представляли просто пластиковую оправу с маленькими отверстиями для глаз. Данные очки предназначались для того, чтобы смущать скромных дам в мужских компаниях, а также их использовали в попытке подражать супергероям и их дару (рис. 11).

В современном обществе бурное развитие технологий в медицине (и особенно в нашей специальности) не вызывает у пациентов страха и сильного удивления. Это связано с несколькими факторами. Во-первых, с тем, что лучевая диагностика существует уже более ста лет. Рентгеновский аппарат стал таким же



Рис. 8. **Открытки. 1905 г. Серия из 5 сюрреалистических образов. Иллюстрации о "рентгеновском эффекте", показывающие, что происходит за закрытыми дверями и стенами. Париж. (Открытки являются собственностью Roseros).**

обычным предметом для человека, как телевизор или холодильник. Во-вторых, как правило, пациент не разбирается в медицинской технике и не понимает принципы работы и устройство аппарата. Также сам процесс, от сканирования пациента до получения изображения, скрыт от посторонних глаз. Обыватель не может уследить за стремительным развитием методов лучевой диагностики и областей их применения. Эти факторы сдерживают появление страха и фантазий на современном этапе, что дает нам, врачам, возможность спокойно делать свою работу.

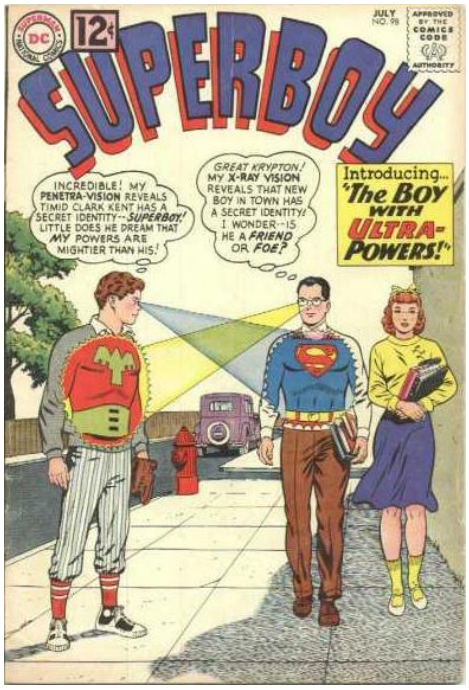

Рис. 9. Супермен и Супербой сканируют друг друга. 1950-е гг.

Рис. 10. Афиша, 1963 г. Человек с рентгеновским зрением.

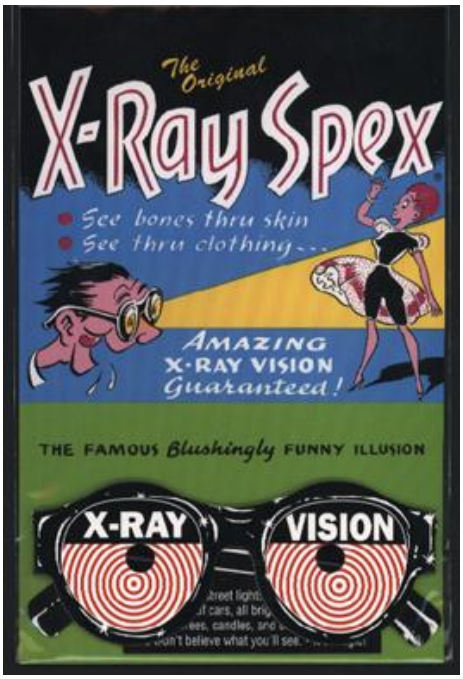

Рис. 11. Реклама, 1960-е г. Рентгеновские очки.

ЛЕКЦИЯ

ТЭЛА – ИСТОРИЯ ДИАГНОСТИКИ И РАЗВИТИЯ ТЕХНОЛОГИЙ

Королёва И.М.

Первый Московский Государственный Университет им. И.М. Сеченова. г. Москва, Россия

Тромбоэмболия легочной артерии (ТЭЛА) остается одним из наиболее тяжелых острых сосудистых заболеваний, связанных с чрезвычайно высоким уровнем смертности. Так, Всемирная Организация Здравоохранения признала ТЭЛА, одним из самых распространенных сердечно-легочных заболеваний в Америке и Европе. В настоящей лекции представлены актуальные сведения об истории и современных стандартах диагностики ТЭЛА. Мультисрезовая компьютерная томография (МСКТ) имеет наибольшую диагностическую ценность, обеспечивая всестороннюю оценку сосудистого русла при наличии тромбоэмболов в легочной артерии, до субсегментарного уровня, и в нижней полой вене, венах таза, а также венах нижних конечностей.

Ключевые слова: тромбоэмболия легочной артерии, МСКТ, сцинтиграфия.

PULMONARY EMBOLISM — HISTORY OF DIAGNOSTIC AND TECHNOLOGY DEVELOPMENT

Koroleva I.M.

I.M.Sechenov First Moscow State Medical University Moscow, Russia

Pulmonary embolism (PE) remains one of the most severe and catastrophic acute vascular diseases associated with extremely high mortality. Therefore, the World Health Organization has recognized PE as one of the most common cardio-pulmonary diseases in America and Europe. The lecture presents actual information about the history and modern standards of PE diagnostic. MSCT has the greatest diagnostic value, providing a comprehensive evaluation of the vascular bed in the presence of thromboembolism in the pulmonary artery, up to the subsegmental level, and in the inferior vena cava, the pelvic veins as well as the veins of lower extremities to the level of the foot.

Key words: pulmonary embolism, MSCT, scintigraphy.

В современной клинической практике ТЭЛА продолжает оставаться одним из тяжелейших и катастрофически протекающих острых сосудистых заболеваний, сопровождающихся высокой летальностью. Поэтому Всемирная организация здравоохранения признала ТЭЛА одним из самых распространенных сердечно-легочных заболеваний в Америке и Европе.

Тромбоэмболия легочной артерии является интернациональной проблемой, т.к. показатели заболеваемости и смертности в развитых странах мира остаются на высоком уровне. ТЭЛА становится третьей по частоте причиной смерти в высокоразвитых странах, уступая только сердечно-сосудистым заболеваниям и злокачественным новообразованиям. Во Франции ежегодно регистрируется 100 тысяч случаев ТЭЛА, 65 тысяч случаев – среди госпитализированных пациентов в Англии и Уэльсе; 60 тысяч новых случаев в Италии. В России в условиях многопрофильного стационара ТЭЛА наблюдается у 15-20 из 1000 лечившихся больных, включая пациентов, подвергшихся оперативному вмешательству (Рис.1). При этом летальность среди нелеченых пациентов достигает 40%, однако при проведении своевременной и адекватной терапии она не превышает 10%. Легочная эмболия занимает одно из ведущих мест в структуре причин летальности в акушерской практике: смертность от этого осложнения колеблется от 1,5% до 2,7%, а в структуре материнской смертности составляет 2,8-9,2%. Доказано, что даже массивная легочная эмболия прижизненно не диагностируется у 40-70% больных.

Подобный разброс эпидемиологических данных обусловлен, вероятнее всего, отсутствием точной статистики распространенности ТЭЛА, что объясняется вполне объективными причинами:

- даже массивная легочная эмболия прижиз-

Рис. 1. Распространенность ТЭЛА в развитых странах мира.

ненно не диагностируется у 40-70% больных;
- в большинстве случаев при аутопсии только тщательное исследование легочных артерий позволяет обнаружить тромбы;
- клиническая симптоматика ТЭЛА неспецифична, т.к. сходные симптомы могут наблюдаться при целом ряде различных заболеваний.

В клинической практике в настоящее время применяется классификация, разработанная академиком В. С. Савельевым, в которой отражены уровень окклюзии, распространенность эмболической обструкции, состояние гемодинамики и наличие осложнений, т. е. все факторы, влияющие на выбор методов лечения. Для клинических целей ТЭЛА классифицируют на массивную и немассивную.

Классификация ТЭЛА (Савельев В.С.)

1. Локализация:
А. Проксимальный уровень эмболической окклюзии:
- сегментарные артерии
- долевые и промежуточные артерии
- лавные легочные артерии и легочный ствол
Б. Сторона поражения:
- левая
- правая
- двустороннее поражение
2. Степень нарушения перфузии легких:
- I легкая
- II средняя
- III тяжелая
- IV крайне тяжелая
3. Характер гемодинамических расстройств:
- отсутствуют или умеренные
- выраженные
- резко выраженные
4. Осложнения:
- инфаркт легкого (инфарктная пневмония)
- парадоксальная эмболия большого круга кровообращения
- хроническая легочная гипертензия

Тромбозы в системе нижней полой вены представляют собой наиболее частую и опасную причину тромбоэмболии легочной артерии и составляют 95% всех венозных тромбозов. Ежегодная частота возникновения тромбоза глубоких вен (ТГВ) в России составляет 145 тысяч новых случаев, т.е. 100 случаев на 100 тысяч населения, и занимает третье место после таких сердечно-сосудистых заболеваний, как ишемическая болезнь сердца и инсульт головного мозга. В подавляющем большинстве случаев (70-90%) источником эмболии служит острый тромбоз в системе нижней полой вены, значительно реже (3-10%) – в системе ВПВ, ее притоках и в правых отделах сердца. Непосредственным причинным фактором легочной эмболии является отрыв венозного тромба, имеющего единственную точку фиксации в своем дистальном отделе (так называемый «флотирующий» тромб), и обтурация им части или всего русла легочной артерии, причем наиболее часто такой тромб локализуется в илео-феморальном сегменте (64%), реже – в подколенно-бедренном (14,5%). Одним из основных причинных факторов, способствующих тромбообразованию в магистральных венах нижних конечностей, служит гиподинамия. Отмечающаяся при этом ограниченная работа мышечно-венозной помпы голеней приводит к регионарным гиподинамическим нарушениям и застою крови. Наибольшему риску развития венозного тромбоза подвержены больные с факторами риска, которые подразделяются на первичные (наследственные) и вторичные (приобретенные). Острый венозный тромбоз может развиваться на фоне различных злокачественных заболеваний, т.к. развивается гиперкоагуляция и угнетение фибринолиза. Согласно данным международного Консенсуса по профилактике ТГВ и ТЭЛА у терапевтических больных, находящихся в палатах интенсивной терапии, ТЭЛА развивается в 30% случаев; при ишемическом инсульте, сопровождающимся параличом ног – до 60% случаев; в ранние сроки ОИМ – до 30 случаев. При окклюзионном тромботическом поражении вен ТЭЛА не развивается. Все факторы риска ТГВ можно разделить на первичные (резистентность как

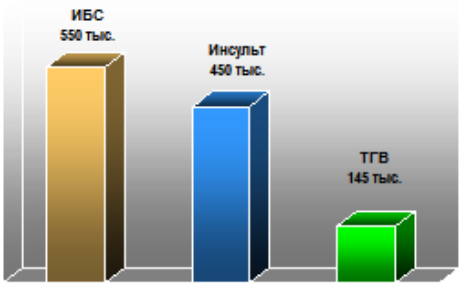

Рис. 2. Частота встречаемости тромбоза глубоких вен в сравнении с встречаемостью ИБС и инсультов.

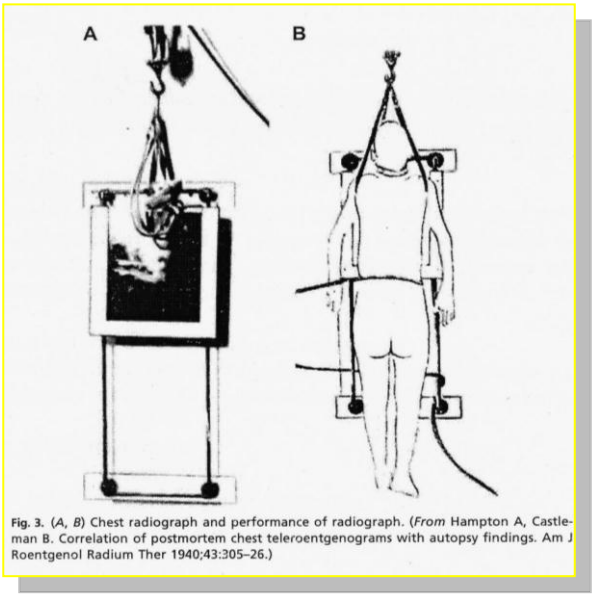

Рис. 3. Иллюстрация из Am. J. Roentgenol. Radium Ther. 1940 г.

тивированному протеину С, гипергомоцистеинемия, врожденные дисфибриногенемии) и вторичные (онкологические заболевания, ожирение, хирургические вмешательства и травмы, прием оральных гормональных контрацептивов).

Клиническая симптоматика ТЭЛА разнообразна и неспецифична, сходные данные могут наблюдаться при целом ряде клинических состояний. Поэтому Rodgers и Wells в 2001 году была предложена предварительная бальная оценка вероятности ТЭЛА:
- низкая вероятность < 2-х баллов,
- умеренная от 2-х до 6 балов,
- высокая > 6 баллов.

Правильная интерпретация клинических данных позволяет заподозрить эмболию и наметить адекватный план обследования, предполагающий решение ряда важнейших задач, а именно:
- установление факта эмболии,
- определение локализации тромбоэмболов,
- оценка степени эмболии,
- установление источника эмболии.

Для этих целей традиционно использовалось выполнение рентгенографии грудной клетки, вентиляционно-перфузионной сцинтиграфии и «золотого стандарта» рентгенологии – ангиопульмонографии. Инструментальные методы обследования больных с подозрением на ТЭЛА в нашей стране доступны узкому кругу медицинских учреждений, так, например, ангиопульмонография проводится у 5-20% пациентов, нуждающихся в точной диагностике, перфузионная сцинтиграфия – у 30-40% пациентов.

История диагностики ТЭЛА – это история развития эндоваскулярных и рентгеновских технологий.

В 1938 году Westermark впервые дал описание рентгеновского признака ТЭЛА в виде аваскулярного участка легочной ткани, обусловленного ишемией вследствие закупорки сосуда тромбом. Этот признак носит его имя. В 1949 году A. Hampton и B. Castman опубликовали результаты исследования пациентов с ТЭЛА, в котором сопоставляли данные аутопсии и рентгенограмм, выполненных postmortem (Рис. 3). Позднее Fleischner систематизировал рентгеновские признаки и описал полную рентгенологическую картину ТЭЛА.

Практическая значимость обзорной рентгенографии в диагностике ТЭЛА невелика; метод позволяет скорее исключить другую, нежели эмболия, патологию легких, сходную с ней по симптоматике.

В 1929 году доктор Форсман (Рис. 4) в Эберсвальдской клинике (Германия) выполнил первую в мире катетеризацию сердца. В присутствии медсестры под местной анестезией он ввел себе катетер в вену и продвинул его на 60см, пока тот не вошел в правое предсердие и затем в рентгеновском кабинете убедился, что кончик катетера достиг сердца. Открытие было зафиксировано. Однако, доктор В. Форсман был изгнан из клиники за проведение неразрешенных исследований, и на долгие 10 лет методика была забыта. И только в 1956 году В. Форсман вместе с американскими учеными А. Курнаном и Дикинсоном Ричардом (Рис. 5), которые впервые стали использовать катетеризацию сердца как метод диагностики, были награждены Нобелевской премией по физиологии и медицине «за открытия, связанные с катетеризацией сердца и изучением патологических изменений в системе кровообращения». Первое сообщение о легочной ангиографии было сделано G. Robb в 1938 году, который осуще-

Рис. 4. W. Forssman, 1926 г.



Рис. 5. **A. Cournand, D. Richard.**

ствил визуализацию камер сердца, легочного кровотока и крупных сосудов, введя контрастное вещество в кубитальную вену через большую трансфузионную иглу пациенту, сидящему перед кассетой с пленкой.

До 60-х годов в научной литературе встречались лишь единичные сообщения о применении АПГ при ТЭЛА. Ряд отечественных ученых (Савельев В.С., Яблоков Е.Г., Прокубовский В.И., Мазаев П.Н., Рабкин И.Х) внесли существенный вклад в разработку, оптимизацию и внедрение методики АПГ и ретроградной илиокаваграфии в клиническую практику.

В настоящее время невозможно представить современную медицину без методов минимально инвазивного лечения. Под этим понятием объединяются все щадящие хирургические вмешательства и методы лучевой диагностики. Интервенционная радиология быстро развивается, используя для этого самые современные технологии и научные достижения. Методы минимально инвазивного лечения стали логическим продолжением развития методов инвазивной диагностики. Ангиография, являясь предшественницей интервенционной радиологии, многими авторами до сих пор считается основным методом диагностики ТЭЛА – «золотым стандартом» (Рис. 6). Однако, существуют и объективные ограничения метода: выполнение только в специализированных отделениях, инвазивность, длительность исследования, проекционные искажения, лучевая нагрузка и, наконец, возможные осложнения.

Осложнения при ангиопульмонографии разделяют на две группы:

I группа. Тяжелые нарушения гемодинамики, возникающие сразу после введения контрастного препарата (у больных с массивной ТЭЛА):

- стойкая гипотензия;
- тяжелые нарушения ритма (синусовая бради-

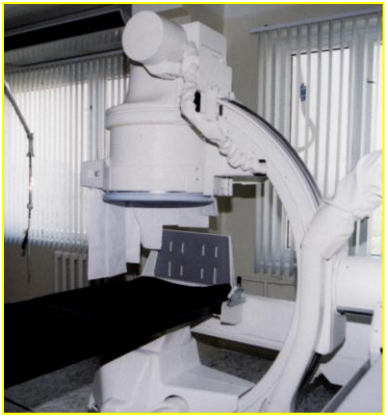

Рис. 6,а

Рис. 6,б

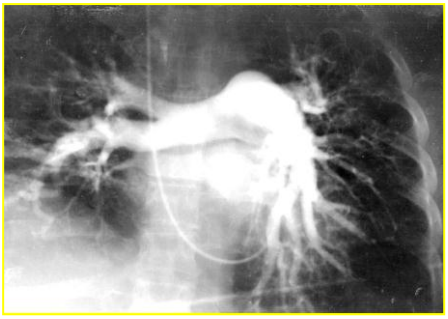

Рис. 6,в

Рис. 6. **Ангиографическая установка с С-дугой (а). Ангиограммы (б,в).**

Рис. 7,а

Рис. 7,б

Рис. 7,в

Рис. 7. а - непрямая трансвенозная имплантация кава-фильтра; б, в - кава-фильтр «Bird-nest».

кардия, фибрилляция желудочков и др.);
- асистолия (2%);

II группа. Осложнения, связанные с катетеризацией подключичной вены и зондированием сердца:
- гемоторакс, пневмоторакс;
- перфорация миокарда (1%);
- гемоперикард, тампонада сердца.

Однако, по данным разных авторов риск смертельных и тяжелых осложнений при АПГ не превышает 0,1% - 0,5%. В настоящее время при наличии современных компьютерных технологий классическая ангиогиопульмонография становится в большей степени лечебной процедурой, нежели диагностической. Таким образом, АПГ является «методом выбора» у пациентов, которым планируется лечебное ангиохирургическое вмешательство. Частью комплексной ангиографии является исследование венозного русла для поиска источника эмболии - флебография. Вторичная профилактика ТЭЛА осуществляется при развившемся флеботромбозе или состоявшейся ТЭЛА. Оптимальным методом является непрямая трансвенозная имплантация кава-фильтров различной конструкции непосредственно ниже устьев почечных вен (Рис. 7).

Кава-фильтры достаточно надежно предотвращают ТЭЛА и для их имплантации разработаны четкие показания. Основными показаниями являются:
- флотирующий тромб;
- профилактика ТЭЛА у больных с венозными тромбозами перед операцией;
- состоявшаяся ТЭЛА у больных с подтвержденным тромбозом в системе v.cava;
- повторные ТЭЛА с неустановленным источником;
- противопоказания к антикоагулянтной терапии;
- активное кровотечение или риск жизнеугрожающего кровотечения.



Рис. 8,а

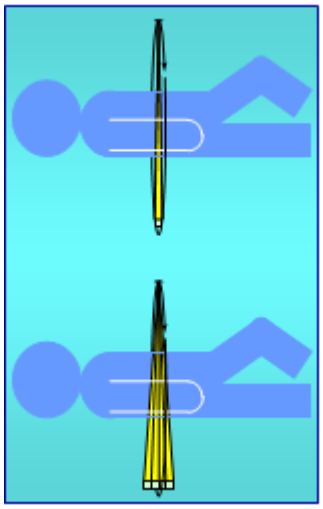

Рис. 8,б

Рис. 8. а – принцип работы СКТ; б - схема получения изображения на спиральном и мультиспиральном компьютерных томографах.

Рис. 9,а

Рис. 9,б

Рис. 9. а – СКТ; б - МСКТ.

Появление современных компьютерных технологий (СКТ и МСКТ) существенно меняет устоявшийся подход к инструментальной диагностике ТЭЛА. Принцип действия спирального компьютерного томографа заключается в непрерывном сканировании тела пациента при постоянном поступательном движении стола при движении трубки по окружности. Отличие СКТ и МСКТ состоит в наличии в последнем нескольких рядов детекторов, что позволяет одномоментно, т. е. за один оборот трубки, получать несколько томографических срезов. В настоящее время существуют мультиспиральные томографы, позволяющие получить до 320 срезов одновременно.

Исследование пациентов с подозрением на ТЭЛА может проводиться как на спиральном, так и на мультиспиральном компьютерных томографах (Рис. 9).

Для оценки состояния легочной артерии и ее ветвей применяется методика СКТ-ангиопульмонографии, заключающаяся в болюсном введении 100мл неионного контрастного препарата со скоростью 3 мл/сек. Томография проводится с толщиной среза 2,5мм в направлении к голове. Методика МСКТ-ангиопульмонографии существенно отличается от таковой при СКТ. Для контрастирования русла легочной артерии и сосудов в бассейне НПВ требуется меньшее количество (70-80 мл) контрастного препарата, что имеет существенное значение для функции почек, показателем которой является уровень креатинина в плазме крови. Креатинин — это вещество, циркулирующее в крови и образующееся в результате обменных процессов в мышечной ткани. Обычно креатинин быстро фильтруется почками и выводится с мочой, но при нарушении функции почек скорость его фильтрации клубочками почек значительно снижается и его уровень в крови повышается.

Одним из возможных осложнений вве-

Рис. 10,а

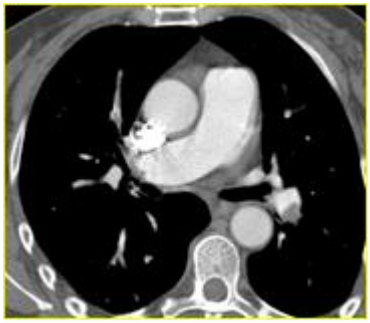

Рис. 10,б

Рис. 10,в

Рис. 10. КТ. Аксиальная проекция.
Прямые признаки ТЭЛА: дефект наполнения сосуда (а), локальное расширение пораженного сосуда (б) и симптом «ампутации» сосуда (в).

Рис. 11,а

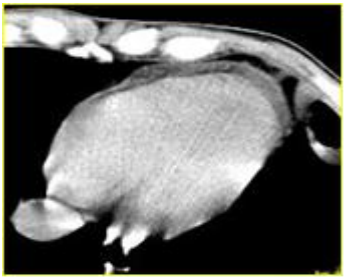

Рис. 11,б

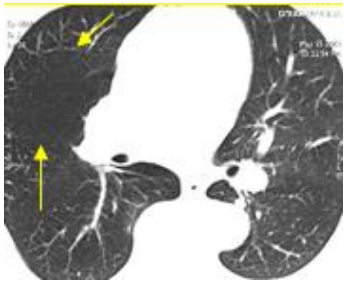

Рис. 11,в

Рис. 11. КТ. Аксиальная проекция.
Косвенные КТ-признаки ТЭЛА: гидроторакс (а), гидроперикард (б), симптом Вестермарка (в).

дения контрастных препаратов является нарушение функции почек. В настоящее время актуальным вопросом лучевой диагностики является феномен контраст-индуцированной нефропатии (КИН).

Контраст-индуцированная нефропатия (КИН) характеризуется:

- увеличением в сыворотке содержания креатинина на ≥ 25% от исходного уровня после введения контрастного вещества;
- наблюдается в течение 3-х дней после введения КВ при отсутствии других причин нарушения функции почек.

Факторы риска КИН (Рекомендации ЕОУР):

- повышенный уровень креатинина в сыворотке, особенно при диабетической нефропатии;
- дегидратация;
- застойная сердечная недостаточность;
- возраст старше 70 лет;
- одновременный прием нефротоксичных препаратов, например, нестероидных противовоспалительных препаратов.

Для ТЭЛА характерен ряд КТ-признаков. Выделяют прямые и косвенные КТ-признаки при тромбоэмболии легочной артерии. К первым относят обнаружение тромбоэмболов в просвете кровеносного сосуда в виде дефектов наполнения разной формы и положения, «ампутацию» дистальных отделов пораженного сосуда, локальное расширение их калибра в центральных или проксимальных отделах.

КТ-признаки ТЭЛА:

1. Прямые:
а) дефект наполнения
б) симптом локального расширения
в) симптом «ампутации» сосуда
2. Косвенные:
а) симптом Вестермарка
б) инфаркт легкого
в) гидроторакс
г) гидроперикард
д) дисковидные ателектазы

На компьютерных томограммах в аксиальной проекции тромбоэмбол выглядит как дефект наполнения. Отчетливо визуализируется локальное расширение пораженного сосуда на уровне тромбоэмбола и полное отсутствие изображения сосуда дистальнее тромба.

Косвенными признаками ТЭЛА могут быть аваскулярные зоны легочной ткани (симптом Вестермарка), дисковидные ателектазы, плевральный выпот, гидроперикард и инфаркт легкого.

Инфаркты легких могут быть различной формы, размеров и локализации. Преимущественно, инфаркты располагаются субплев-

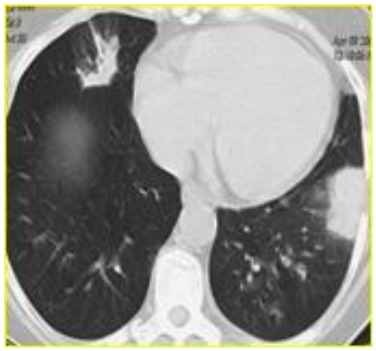

Рис. 12,а

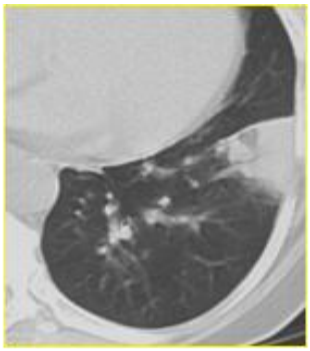

Рис. 12,б

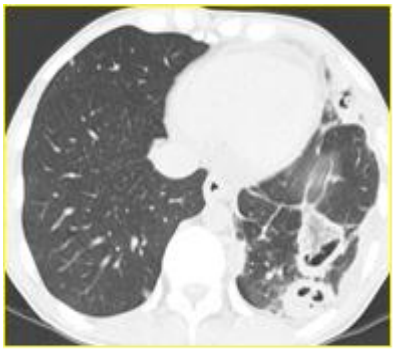

Рис. 12,в

Рис. 12. КТ. Аксиальная проекция.
Инфаркты легких типичные (а, б) и с распадом (в).

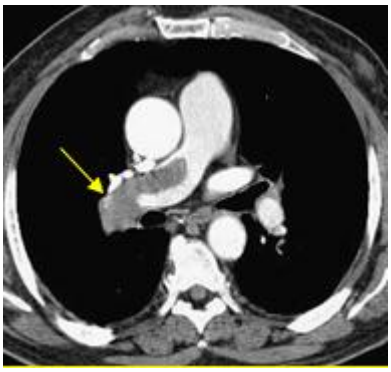

Рис. 13,а

Рис. 13,б

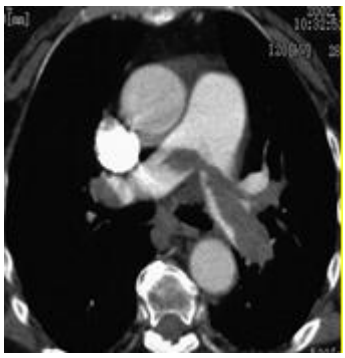

Рис. 13,в

Рис. 13. КТ. Аксиальная проекция.
Односторонняя (а) и двусторонняя (б) локализация ТЭЛА. Тромб - «наездник» (в).

рально и имеют треугольную форму. Однако, нередко, инфаркты имеют внутрилегочное расположение, их форма при этом может быть неправильно-овальной, полицикличной или неопределенной, иногда, с распадом. По количеству инфаркты бывают одиночными, занимающими две-три зоны или множественные.

На томограммах в аксиальной проекции тромбы видны в виде дефектов наполнения в просвете легочного сосуда с достаточно четкими, ровными контурами, различной формы и размеров, мягкотканой плотности (35-50Hu), частично или полностью обтурирующих пораженный сосуд. Отмечена своеобразная седловидная форма тромбоэмбола, располагающегося на бифуркации легочного сосуда, так называемый тромб - «наездник». Выделяют одностороннюю локализацию ТЭЛА, когда тромбоэмболы визуализируются в просвете легочной артерии с одной стороны, и двустороннюю - с наличием дефектов наполнения в просветах легочных артерий с обеих сторон (Рис. 13).

В числе основных методов диагностики ТГВ всегда были сцинтиграфия и дуплексное сканирование. Для исследования вен нижних конечностей компьютерная томография раньше не применялась. Поэтому для выявления источника эмболии и определения уровня поражения вен таза и нижних конечностей были разработаны методики КТ-флебографии, условно называемые «нижняя» и «верхняя». Методика «нижней» МСКТ-флебографии заключается в визуализации сосудистого русла в бассейне НПВ.

Так как источник ТЭЛА теоретически может локализоваться не только в системе НПВ, но и в сосудах ВПВ, была разработана оригинальная методика «верхней» КТ-флебографии. Протокол «верхней» СКТ-флебографии отличается от предыдущей методики, во-первых, направлением томографирования, во-вторых, временем задержки томографирования, в-третьих, меньшей зоной покрытия. На аксиальных компьютерно-томографических срезах тромбы визуализируются в виде дефектов наполнения округлой, овально или серповидной формы, различной степени протяженности. Последние показатели лучше отражаются при построении мультипланарных реформаций (Рис.16).

Наиболее часто тромбы в бассейне ВПВ выявляются у пациентов с острыми гнойными заболеваниями челюстно-лицевой зоны (одонтогенные флегмоны нижней челюсти, карбун-

Рис. 14,а

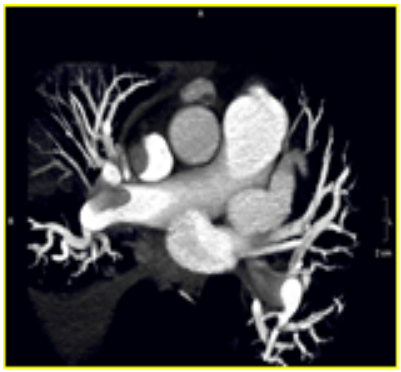

Рис. 14,б

Рис. 14,в

Рис. 14. Методы математического моделирования: виртуальная эндоскопия (а), МПР (б, в).

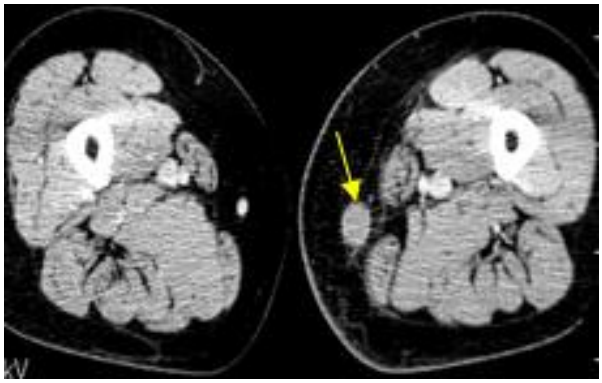

Рис. 15,а

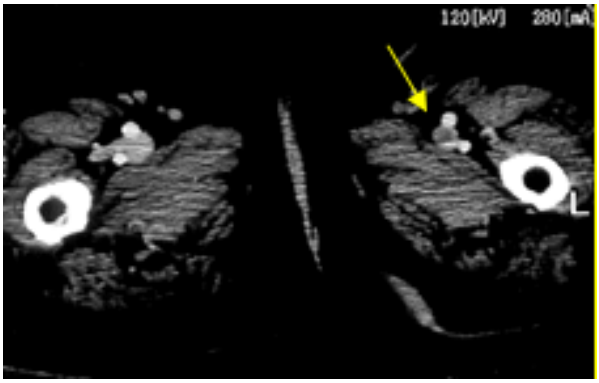

Рис. 15,б

Рис. 15. а – СКТ; б - МСКТ.

кулы и фурункулы мягких тканей лица, заглоточные абсцессы), а также с хроническими процессами этой зоны такими, как хронический одонтогенный остеомиелит нижней челюсти и др. (Рис. 17). Гнойные процессы челюстно-лицевой области нередко приводят к развитию септического тромбофлебита внутренней яремной вены с осложнением в виде септической эмболии легких.

Компьютерная томография позволяет выявлять прямые и косвенные признаки ТЭЛА, которые являются клинически значимыми и могут служить показаниями к антикоагулянтной терапии. В большом рандомизированном исследовании (простое слепое) с участием 5 клинических центров Канады и США в 2001-2005 годах было достоверно доказано преимущество КТА перед вентиляционно-перфузионной сцинтигрфией при диагностике ТЭЛА (D. Anderson et al. Computed Tomographic Pulmonary Angiography vs Ventilation-Perfusion Lung Scanning in Patients with suspected PE. Randomized Controlled. 2001-2005).

Применение МРТ в диагностике ТЭЛА весьма привлекательно из-за отсутствия лучевой нагрузки и высокой чувствительности к мягкотканным и сосудистым структурам. Однако длительное время проведения исследования в значительной степени снижает ценность метода в ургентной ситуации.

Одним из традиционных методов диагностики ТЭЛА в нашей стране была и, пока, остается перфузионная сцинтиграфия (Рис. 19). Перфузионная сцинтиграфия – метод весьма чувствительный к выявлению перфузионных дефектов различной этиологии, но имеющий очень низкую специфичность в отношении диагностики ТЭЛА, поэтому практическая значимость метода в настоящее время подвергается существенной критике.

С целью выявления источника тромбоэмболии легочной артерии у пациентов с подозрением на ТЭЛА в настоящее время производится дуплексное сканирование (ДС) вен нижних конечностей. Основным признаком тромбоза является обнаружение эхопозитивных

Рис. 16,а

Рис. 16,б

Рис. 16. «Верхняя» МСКТ-флебография.
На аксиальном срезе (а) и при МПР (б) виден тромб в просвете левой внутренней яремной вены (стрелки).

Рис. 17,а

Рис. 17,б

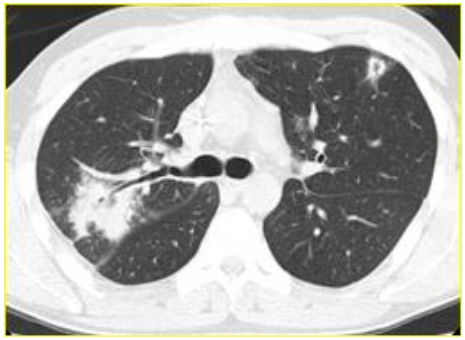

Рис. 17,в

Рис. 17. «Верхняя» МСКТ-флебография МПР в прямой (а) и боковой (б) проекциях.
В просвете внутренней яремной вены визуализируется тромб большой протяженности. Аксиальный срез (в): в легких визуализируются множественные септические очаги с полостями распада и участки инфильтрации легочной ткани.

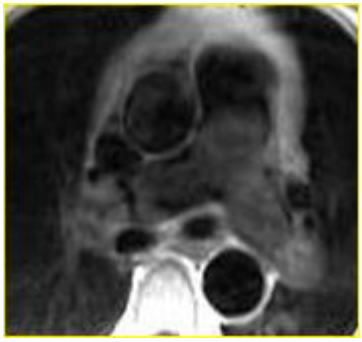

Рис. 18,а

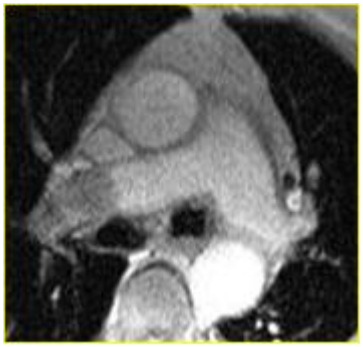

Рис. 18,б

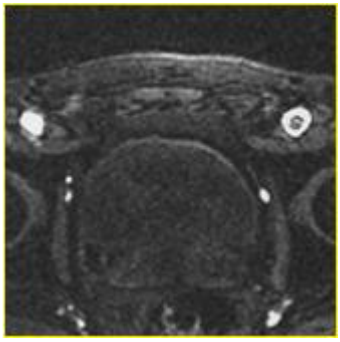

Рис. 18,в

Рис. 18,г

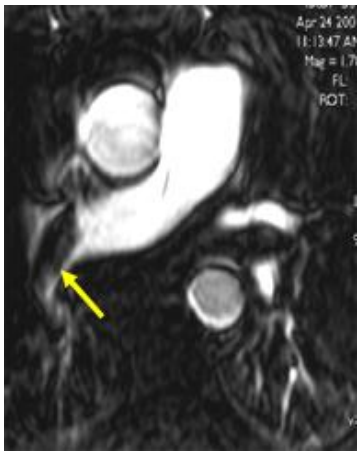

Рис. 18,д

Рис. 18. «Верхняя» МСКТ-флебография МПР в прямой (а) и боковой (б) проекциях.
В просвете внутренней яремной вены визуализируется тромб большой протяженности. Аксиальный срез (в): в легких визуализируются множественные септические очаги с полостями распада и участки инфильтрации легочной ткани.

тромботических масс в просвете сосуда. ДС является методом быстрой и неинвазивной диагностики ТГВ. Однако, отрицательный результат ДС при высокой клинической вероятности процесса не исключает развитие ТЭЛА, и в таких ситуациях следует применить дополнительные усилия для поиска источника тромбоэмболии (Рис. 20).

Рис. 19,а

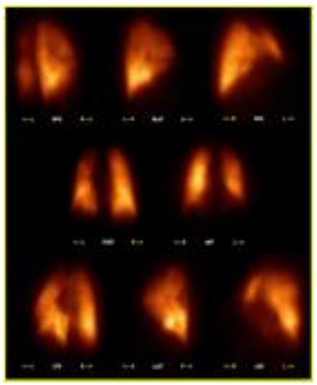

Рис. 19,б

Рис. 19. Перфузионная сцинтиграфия. ТЭЛА у пациентов с ХОБЛ.
Сегментарное (а) и полисегментарное (б) поражение легких.

Основной целью применения Эхо-КГ при обследовании пациентов с подозрением на ТЭЛА является осмотр правых отделов сердца для обнаружения тромбов как источника процесса, оценки состояния клапанного аппарата, выявления открытого овального окна и выявления признаков легочной гипертензии (Рис. 21).

D-димер является продуктом деградации перекрестно-связанного фибрина. Одной из основных структур формирующегося тромба являются нити фибрина. В результате активизации фибринолиза под влиянием плазмина фибрин лизируется до конечных продуктов - димеров (D-D) и тримеров (D-E-D). Степень нарастания уровня D-димера в плазме служит маркером внутрисосудистого свертывания крови. Уровень D-димера, оцениваемый количественно методом ELISA, имеет высокую чувствительность (более 90%) при ТЭЛА и ТГВ при значении 500 мкг/мл и выше. Следовательно, уровень D-димера ниже этого показателя исключает ТЭЛА. С другой стороны, хотя D-димер очень специфичен для фибрина, специфичность фибрина для венозной тромбоэмболии низка. Действительно, фибрин продуцируется при различных состояниях таких, как опухоли, воспаление, инфекция, некроз. Следовательно, уровень D-димера выше 500мкг/мл, свидетельствующий об активно идущем процессе образования и разрушения тромбов, что неспецифично для ТЭЛА, имеет небольшую предсказательную ценность для эмболии и не может быть решающим критерием развития заболевания.

Так как клиническая картина ТЭЛА неспецифична, то неизбежно случаются диагностические ошибки. Это может быть острый инфаркт миокарда, приступ бронхиальной астмы, гемо- и гидроперикард, острая бактериальная

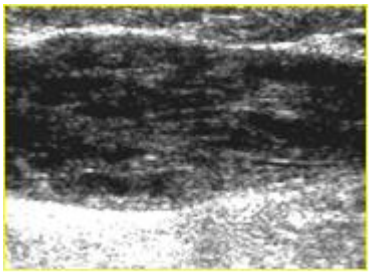

Рис. 20,а

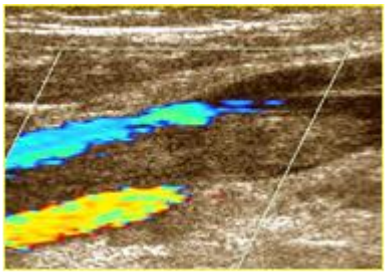

Рис. 20,б



Рис. 20,в

Рис. 20,г

Рис. 20. Дуплексное исследование вен нижних конечностей.

Рис. 21,а

Рис. 21,б

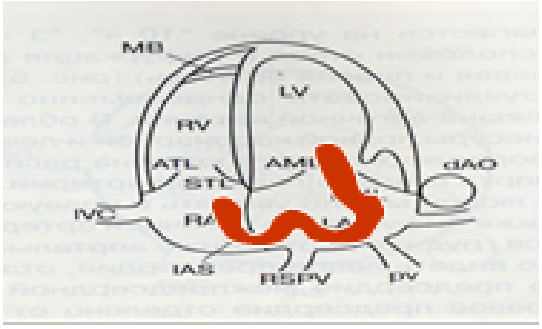

Рис. 21,в

Рис. 20. а - Эхо-КГ. б – фотография тромбов, удаленные из правого предсердия. в - схема расположения тромбов.

пневмония, так называемые рецидивирующие пневмонии и, конечно, хроническая ТЭЛА.

При проведении дифференциального диагноза между острой и хронической ТЭЛА имеет значение наличие прецедентов в анамнезе, хотя немассивная ТЭЛА иногда имеет бессимптомное течение. Дифференциально-диагностическими КТ-критериями в данном случае являются пристеночное расположение тромбоэмболов в просвете ствола и главных ветвей легочной артерии, иногда с наличием кальцинатов в них, признаки реканализации тробоэмбола, неравномерное, «четкообразное» расширение сосуда на большом протяжении и выраженные признаки легочной гипертензии (Рис. 22).

В настоящее время выработаны и внедрены в клиническую практику различные варианты диагностических алгоритмов. В алгоритме, где применяется СКТ, отсутствует возможность одновременной оценки (в рамках одного исследования) состояния легочной артерии и вен нижних конечностей. При данном варианте обследования источник ТЭЛА устанавливают либо при СКТ-флебографии, выполненной как самостоятельное исследование, либо при дуплексном сканировании на ультразвуковом аппарате высокого разрешения. При отсутствии в лечебном учреждении МСКТ пациентам с подозрением на тромбоэмболию легочной артерии в первую очередь следует выполнять СКТ-ангиопульмонографию. Она наиболее показательна при локализации тромбов в стволе легочной артерии, а также главных, долевых и сегментарных ее ветвях и менее демонстративна при субсегментарном поражении.

Количество получаемой информации о состоянии артериального и венозного русла при МСКТ значительно выше, чем при СКТ, а необходимое количество процедур для установления диагноза ТЭЛА существенно меньше. С помощью методики МСКТ, благодаря значительному увеличению скорости томографирования, возможно проведение комплексной оценки сосудистого русла на наличие тромбоэмболов как в системе легочной артерии, вплоть до субсегментарного уровня, так и в нижней полой вене, венах малого таза и нижних конечностей до уровня стопы. Полученные данные комплексного обследования показывают, что МСКТ имеет наибольшую диагностическую ценность.

Рис. 22,а

Рис. 22,б

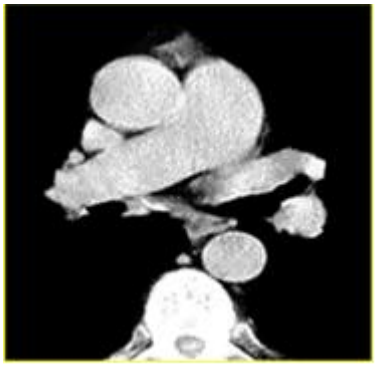

Рис. 22,в

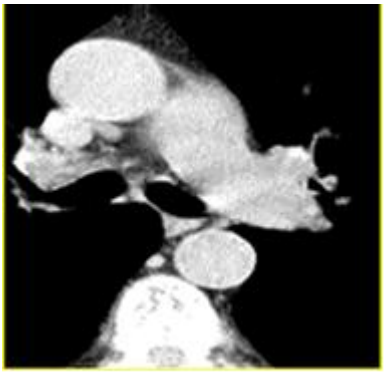

Рис. 22,г

Рис. 22. КТ. Аксиальная проекция.
КТ-признаки хронической ТЭЛА: реканализация тромба (а),вторичная легочная гипертензия (б, в, г).

Список литературы:

1. *Дадвани С.А., Терновой С.К., Синицын В.Е., Артюхина Е.Е. Неинвазивные методы диагностики в хирургии брюшной аорты и артерий нижних конечностей. 2000. Видар. с. 11-43.*

2. *Королева И.М. Современные методы диагностики тромбоэмболии легочной артерии и причин ее вызывающих. VIII Всероссийский съезд рентгенологов и радиологов. 29 мая-1июня 2001 г., Москва.*

3. *Королева И.М. Лучевая диагностика ТЭЛА в многопрофильном стационаре. 11 национальный конгресс по болезням органов дыхания. Москва, 9-13 ноября 2001 г., программа стр.23.*

4. *Королева И.М. МСКТ легких и средостения. 1 Научно-практическая конференция «Мультиспиральная компьютерная томография – новые горизонты диагностики», Москва, ММА им. И.М.Сеченова, 14 марта, 2002 г.*

5. *Матюшенко А.А., Леонтьев С.Г., Познякова Н.Н. Тромбоэмболия легочных артерий как общемедицинская проблема //Русский медицинский журнал. 1999.том7. №13. с.611-615.*

6. *Савельев В.С., Яблоков Е.Г., КириенкоА.И. Массивная эмболия легочных артерий. М.:Медицина, 1990. 336с.*

7. *Salah D. Qanadli, Mostafa El Hajjam. Pulmonary Embolism Detection: Prospective Evaluation of Dual-Section Helical CT versus Selective Pulmonary Arteriography in 157 Pations. Radiology. 2000. 217: 447-455.*

8. *Ahmed Farag, Philip Costello. CT of Pulmonary Thromboembolic Diesease. Applied Radiology. 2001 30(2):22-26.*

9. *U.Joseph Schoert, Nicolas Holzknecht, Tomas K.Helmberger, Alexander Crispin. Subsegmental Pulmonary Emboli Improved Detection with Thin-Collimation Multi-Detector Row Spiral CT. Radiology.2002. 222:483-490.*

10. *M. Remy-Jardin, F.Baghaie, F. Bonnel. Toracic helical CT in fluence of subsecond scan time and thin collimation on evaluation of peripheral pulmonary arteries. European Radiology. 2000. Vol. 10. Number 8. p.1297-1303.*

11. *Королева И.М., Терновой С.К. КТ-флебография и дуплексное сканирование вен нижних конечностей у пациентов с тромбоэмболией легочной артерии. Медицинская визуализация. 2004. №2. С.94-98.*

12. *Терновой С.К., Королева И.М. Алгоритмы обследования пациентов с подозрением на тромбоэмболию легочной артерии. Медицинская визуализация. 2003. №4. С.6-9.*

ОРИГИНАЛЬНАЯ СТАТЬЯ

ОСОБЕННОСТИ МЕТОДИКИ ОЦЕНКИ ЭФФЕКТИВНЫХ ДОЗ ПРИ ИСПОЛЬЗОВАНИИ МНОГОСРЕЗОВЫХ СПИРАЛЬНЫХ КОМПЬЮТЕРНЫХ ТОМОГРАФОВ

Бурашов В.В., Зеликман М.И., Кручинин С.А.

ГБУЗ «Научно-практический центр медицинской радиологии Департамента здравоохранения г. Москвы».
г. Москва, Россия

Целью работы является анализ погрешностей в оценке эффективной дозы, возникающих при использовании традиционного тестового оборудования и традиционных процедур, основанных на измерении параметра «произведение дозы на длину» для многосрезовых спиральных КТ.

Материалы и методы.

Испытания проводились на четырех моделях 64-срезовых КТ. В качестве эталонных принимались оценки эффективной дозы, полученные при помощи антропоморфного фантома тела человека с помещенными внутри термолюминесцентными датчиками. Для оценки кривых дозовых распределений вдоль оси сканирования применялись сдвоенные цилиндрические фантомы из оргстекла и термолюминесцентные датчики. Оценка эффективных доз проводилась с использованием взвешивающих коэффициентов для различных органов и тканей из «старых» и «новых» рекомендаций Международной Комиссии по Радиологической Защите (МКРЗ).

Результаты и обсуждение.

В процессе экспериментов было установлено, что недоучет вклада рассеянного в теле пациента излучения, возникающий при использовании традиционных процедур оценки поглощенной в цилиндрическом фантоме дозы на длине 100 мм, приводит к недооценке эффективной дозы примерно на 21% как в режиме исследования «грудная клетка», так и в режиме исследования «голова» для взрослых пациентов. Сравнение оценок эффективных доз, полученных эталонным методом, показало, что использование взвешивающих коэффициентов из «новых» рекомендаций МКРЗ дает результат на 14% превосходящий для режима «грудная клетка» и на 30% - для режима «голова» данные, рассчитанные с использованием коэффициентов из «старых» рекомендаций.

Выводы.

Для рассматриваемых типов КТ практически полностью учесть вклад рассеянного излучения при расчете параметра «произведение дозы на длину» удается, основываясь на кривых распределения дозы в интервале ±200 мм относительно центра пучка. Появление «новых» рекомендаций МКРЗ неминуемо потребует уточнения значений коэффициентов пересчета параметра «произведение дозы на длину» в эффективную дозу для различных типов КТ-исследований.

Ключевые слова: компьютерная томография, эффективная доза, рассеянное излучение, фантом, термолюминесцентные датчики.

FEATURES OF EFFECTIVE DOSE EVALUATION WHEN USING MULTISLICE SPIRAL COMPUTED TOMOGRAPHY

Burashov V.V., Zelikman M.I., Kruchinin S.A.

Research and Practical Centre of Medical Radiology.
Moscow, Russia

The purpose of the paper is to provide analysis concerning errors in multislice spiral CT effective dose estimation when using traditional methods and techniques based on dose-length product (DLP) parameter evaluation.

Materials and methods.

All experiments were conducted on the basis of four models of 64-slice CT scanners from various manufacturers. Effective dose estimates obtained using anthropomorphic phantom and thermoluminescent dosimeters housed inside were chosen as model ones. Doubled cylindrical Plexiglas phantoms and thermoluminescent sensors were used for eval-

uation of dose distribution curves along z-axis. Weighting factors for various organs and tissue from “old” and “new” International Commission on Radiological Protection (ICRP) recommendations were utilized for model effective dose estimations.

Results and discussion.

It was discovered during the experiments that neglecting of scattered radiation when using traditional method of absorbed dose evaluation on the length of 100 mm (utilizing cylindrical phantoms) leads to approximately 21% effective doses underestimation for adult chest and head studies. Dose estimates comparison obtained on the basis of a model method shows that using the “new” ICRP recommendation instead of “old” results in increasing of dose values up to 14% for chest and 30% for head studies in the average for all scanners.

Conclusions.

For considered types of CT scanners it is possible to take a full account of scattered radiation when calculating DLP parameter by using dose distribution curves on the range of ±200 mm relatively beam centre. The appearance of the "new" ICRP recommendations will necessarily require the recalculated values of conversion factors (DLP – effective dose) for different types of CT studies.

Keywords: computed tomography, effective dose, scattered radiation, phantom, thermoluminescent sensors.

Одной из особенностей многосрезовых спиральных компьютерных томографов (МСКТ), нашедших широкое применение в современной диагностической практике, является относительно широкая коллимация рентгеновского пучка. Так, например, для 64-срезовых аппаратов значение этого параметра, как правило, лежит в диапазоне 20-40 мм, а для КТ с бóльшим количеством одновременно регистрируемых срезов может превышать указанный верхний предел. Использование широких пучков приводит к заметному возрастанию уровня рассеянного в теле пациента излучения, что соответственно влияет и на оценку эффективной дозы.

В Российской Федерации оценка эффективных доз пациентов при проведении различных КТ-исследований для взрослых и детей осуществляется в соответствии с Методическими указаниями [1]. В этих случаях на первом этапе оценивают взвешенный индекс дозы КТ (CT dose index – CTDI) для заданного режима исследования и возрастной категории (взрослый или ребенок), затем с учетом питча и размеров области сканирования определяют параметр «произведение дозы на длину» (dose-length product – DLP). Используя значение DLP и набор коэффициентов пересчета из DLP в эффективную дозу из [1], определяют искомое значение эффективной дозы. Необходимо заметить, что в современных моделях КТ значения взвешенного CTDI, а также DLP для заданных параметров исследования отображаются на консоли прибора, и необходимости в их экспериментальной оценке нет. Однако раз в полгода необходимо оценивать значение CTDI при проведении испытаний на постоянство параметров КТ в соответствии с требованиями соответствующего стандарта [2] .



Рис. 1. Тест-объекты ТОКТ-3 (диаметр 16 см) и ТОКТ-4 (диаметр 32 см) производства компании «КБ РентгенТест», а также детектор карандашного типа компании «Unfors», используемые для оценки CTDI.

При проведении испытаний применяют тест-объекты для оценки CTDI, представляющие собой цилиндры из оргстекла (PMMA) различных диаметров: 32 см для дозовых оценок в режимах КТ «грудная клетка», «желудочно-кишечный тракт» и «тазовая область» (взрослые), а также 16 см для оценок в режимах КТ «голова и шея» (взрослые) и всех анатомических областей (дети). Длина тест-объектов обоих диаметров порядка 15 см; в центре и в четырех областях на периферии, соответствующих положениям часовой стрелки 12, 3, 6 и 9 часов, имеются продольные отверстия, в которые при проведении измерений вставляют датчик дозиметра цилиндрической формы. Вид тест-объектов обоих типов представлен на Рис.1. На этом же рисунке показан детектор в виде иони-

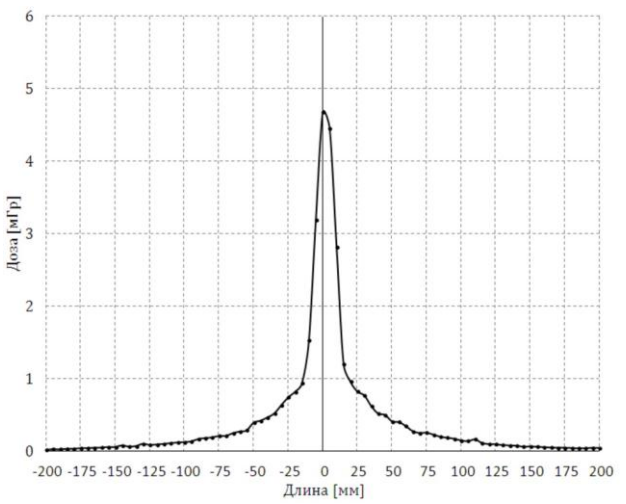

Рис. 2. Результирующая кривая дозового распределения, полученная для системы Somatom Sensation 64.

зационной камеры карандашного типа, используемый совместно с универсальным дозиметром. При использовании описанного тестового оборудования в шаговом режиме работы аппарата (при неподвижном положении стола) измеряют поглощенную в каждой из областей фантома дозу за один оборот рентгеновской трубки и по результатам измерений оценивают взвешенный CTDI [1]. Особенностью описанных измерений является то, что поглощенная тест-объектом доза накапливается (интегрируется) ионизационной камерой на длине 100 мм вдоль оси сканирования (оси z), то есть в диапазоне ±50 мм относительно центра пучка. Однако, как уже было отмечено выше, при достаточно широкой коллимации рентгеновского пучка (20 мм и более) вклад в поглощаемую пациентом дозу привносит рассеянное в теле излучение, причем вклад этот остается заметным и за пределами зоны ±50 мм вдоль оси сканирования [3-4].

Целью данной публикации является анализ погрешностей (по сравнению с эталонными методами) в оценке эффективной дозы, возникающих при применении традиционного тестового оборудования и традиционных процедур, основанных на измерении параметра DLP и использовании соответствующих коэффициентов пересчета, а также выработка предложений по уменьшению этих погрешностей для исследований на МСКТ.

Материалы и методы.

Эксперименты проводились при использовании четырех моделей 64-срезовых спиральных КТ от основных производителей подобного оборудования: Aquilion (Toshiba Medical Systems), Light Speed VCT (GE Healthcare), Somatom Sensation (Siemens Healthcare) и Brilliance CT (Philips Healthcare). В процессе испытаний коллимация рентгеновского пучка в различных моделях выбиралась в диапазоне от 18 до 40 мм.

В качестве эталонных принимались оценки эффективной дозы, полученные при использовании антропоморфного фантома торса взрослого человека компании CIRS (гермафродит), а также тканеэквивалентного фантома головы взрослого человека с размещенными внутри этих фантомов термолюминесцентными дозиметрами (ТЛД). В процессе испытаний при выборе режима работы КТ «грудная клетка» в различные секции фантома, имитирующего торс, помещалось около 100 датчиков, распределенных следующим образом: красный костный мозг – 7, толстая кишка – 5, легкие – 24, желудок – 4, грудь – 2, гонады – 2, мочевой пузырь – 2, печень – 5, пищевод – 8, щитовидная железа – 6, кожа – 11, поверхность костей – 10, остальные органы – 13. При испытаниях в режиме работы КТ «голова» в соответствующий фантом помещалось 20 термолюминесцентных датчиков, а еще 60 – внутрь соединенного с фантомом головы фантома торса. В качестве оценки поглощенной дозы для каждого органа (ткани) выбиралось среднее значение показаний всех ТЛД, размещенных в этом органе (ткани).

Таблица №1. Параметры съемки в режиме КТ «грудная клетка».

Тип КТ	Ширина пучка рентгеновского излучения, мм	Анодное напряжение, кВ	Количество электричества, мАс	Питч	Реальная длина исследования, мм
Somatom Sensation 64	19,2	120	100	1,4	403,2
Brilliance CT 64	40	120	100	1,078	430,2
LightSpeed VCT	40	120	100	0,984	405,9
Aquilion 64	32	120	100	1,484	457,3

Таблица №2. Параметры съемки в режиме КТ «голова».

Тип КТ	Ширина пучка рентгеновского излучения, мм	Анодное напряжение, кВ	Количество электричества, мАс	Питч	Реальная длина исследования, мм
Somatom Sensation 64	19,2	120	100	0,8	273,4
Brilliance CT 64	40	120	200	0,673	261,5
LightSpeed VCT	40	120	100	0,516	278,6
Aquilion 64	32	120	210	0,641	275,8

При проведении эталонных измерений серьезное внимание было уделено калибровке ТЛД. Дело в том, что энергетический спектр рассеянного излучения отличается от спектра в прямом пучке, а использовавшиеся нами ТЛД (LiF:Mg, Ti; диаметр 4,5±0,12 мм, толщина 0,9±0,1 мм) имеют заметный разброс в показаниях в зависимости от энергии поглощаемого ими излучения. То есть в показаниях датчиков, даже закрепленных приблизительно на одинаковой глубине от поверхности антропоморфного фантома в тканях одинаковой плотности, будет присутствовать составляющая ошибка измерений, изменяющаяся в зависимости от того, какой рентгеновский поток превалирует в области измерений – прямой или рассеянный. В этом случае приходится применять специальные методы калибровки, так как традиционная калибровка в воздухе с использованием эталонных источников излучения, например 137Cs, или с использованием рентгеновского пучка КТ не приводят к приемлемому результату. Значительно более адекватный решаемой задаче способ калибровки термолюминесцентных датчиков сводится к размещению группы из 22–24 калибруемых датчиков внутри соответствующих отверстий фантома CTDI, который установлен в середине гентри сканера; облучению фантома при неподвижном столе за несколько оборотов рентгеновской трубки (для уверенного превышения накопленной дозой порога чувствительности ТЛД); снятию показаний с датчиков на длине 100 мм и расчету взвешенного CTDI, который сравнивается со значением взвешенного CTDI, получаемого традиционным способом при тех же параметрах съемки (можно считать соответствующее значение с консоли прибора). Отношение этих двух значений взвешенного CTDI и определяет калибровочный коэффициент для испытуемой группы. Далее осуществляют калибровку всех остальных термолюминесцентных датчиков, которые предполагается использовать совместно с тканеэквивалентными фантомами. Подробно с предложенным методом калибровки ТЛД можно ознакомиться в [5].

Для того, чтобы оценить вклад рассеянного излучения в регистрируемую за время исследования дозу, необходимо измерить полное дозовое распределение вдоль оси сканирования. Сделать это можно различными способами. Нами был выбран, на наш взгляд, достаточно простой и эффективный способ, связанный с построением кривых дозовых распределений. Для построения кривых распределения дозы используется набор откалиброванных описанным выше способом термолюминесцентных датчиков и по паре CTDI фантомов из оргстекла «тело» и «голова». Сдвоенные (совмещенные вплотную один к другому) фантомы «тело» или «голова» имеют длину порядка 300 мм, что позволяет оценить распределение дозы в основном пучке, а также для одного из «хвостов» на длине около 200 мм. При использовании коллимации рентгеновского пучка КТ порядка 40 мм на длине «хвостов» распределения 200 мм удается учесть вклад рассеянного излучения в общую

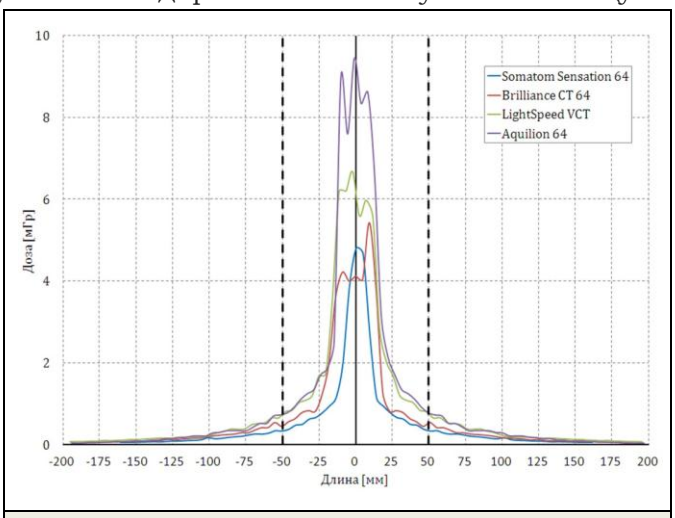

Рис. 3. Взвешенные кривые дозовых распределений для всех типов испытуемых томографов, полученные для режима исследования «грудная клетка».

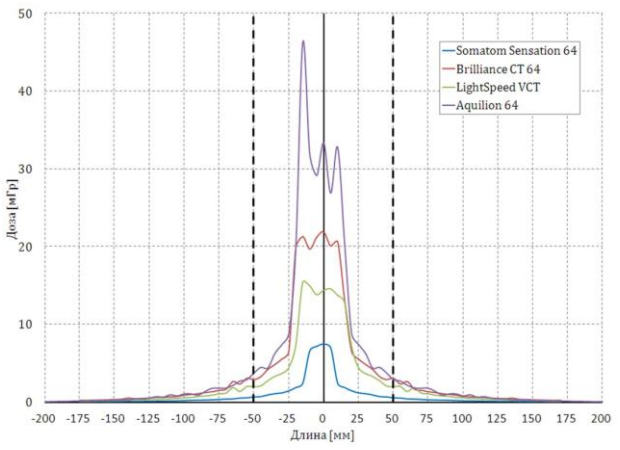

Рис. 4. **Взвешенные кривые дозовых распределений для всех типов испытуемых томографов, полученные для режима исследования «голова».**

пределение поглощенной дозы в диапазоне от –200 до +200 мм (Рис. 2). На представленном рисунке хорошо виден симметричный характер «хвостов» дозового распределения (коэффициент корреляции данных на интервалах от –200 до –10 мм и от +10 до +200 мм составляет 0,98). Ввиду наличия симметрии для других томографов осуществлялась оценка дозового распределения лишь для основного пучка и правого «хвоста», а затем с учетом этих данных достраивался левый «хвост». Взвешенные кривые распределения поглощенной дозы вдоль оси сканирования были получены с использованием взвешивающих коэффициентов 1/3 и 2/3 для кривых в центральном и периферических отверстиях цилиндрических фантомов CTDI соответственно.

Как уже было отмечено выше, в рутинной практике для оценки эффективных доз по методу DLP в различных режимах КТ-исследований используют всего два типа фантомов CTDI – 32 и 16 см в диаметре. По этой причине было решено ограничить достаточно трудоемкие эксперименты двумя видами исследований – «грудная клетка» взрослого (CTDI фантом «тело») и «голова» взрослого (CTDI фантом «голова»).

Таблица №3. Параметры съемки в режиме КТ «голова».

Тип КТ	Отношение оценки взвешенного CTDI при учете полного вклада рассеянного излучения и оценки, полученной с использованием традиционного метода	
	Режим исследования «грудная клетка»	Режим исследования «голова»
Somatom Sensation 64	1,25	1,13
Brilliance CT 64	1,21	1,28
LightSpeed VCT	1,20	1,27
Aquilion 64	1,17	1,16
Среднее значение	1,21	1,21

поглощенную дозу практически полностью. В процессе экспериментов в сдвоенные фантомы (в их центральные или периферийные отверстия) помещались ТЛД, уложенные в специально разработанные для этих целей цилиндрические контейнеры из оргстекла.

Для системы Somatom Sensation построение результирующей кривой дозового распределения осуществлялось в два этапа. На первом было оценено распределение для основного пучка и правого «хвоста» в диапазоне от –20 до +200 мм (относительно центра пучка). Затем положение сдвоенного фантома внутри гентри сканера было изменено таким образом, чтобы получить распределение, соответствующее основному пучку и левому «хвосту» в диапазоне от –200 до +20 мм. Объединение кривых, полученных на каждом из этапов, и дает полное рас-

Оценка эффективных доз при использовании антропоморфных фантомов проводилась с учетом взвешивающих коэффициентов для различных органов и тканей, представленных в рекомендациях Международной Комиссии по Радиологической Защите – МКРЗ (International Commission on Radiological Protection – ICRP). Проводилось сравнение оценок доз, полученных при использовании «старых» из Публикации 60 и «новых» (Публикация 103) значений весовых коэффициентов [6-8].

Для аппарата Somatom Sensation значе-

Таблица №4. Параметры съемки в режиме КТ «голова».

Тип КТ	Эффективная доза, мЗв			
	Режим исследования «грудная клетка»		Режим исследования «голова»	
	МКРЗ Публикации 60	МКРЗ Публикации 103	МКРЗ Публикации 60	МКРЗ Публикации 103
Somatom Sensation 64	5,08	5,84	1,17	1,57
Brilliance CT 64	5.91	6,65	2,73	3,40
LightSpeed VCT	6,53	7,61	3,02	3,92
Aquilion 64	6,98	7,98	5,37	7,02

ние CTDI в пошаговом режиме работы при неподвижном столе определялось при коллимации рентгеновского пучка 18 мм.

Параметры съемки в обоих режимах исследований для всех МСКТ представлены в таблицах 1 и 2.

Результаты и обсуждение.

Взвешенные кривые дозовых распределений для всех типов испытуемых аппаратов в режимах исследования «грудная клетка» и «голова» представлены на Рис. 3 и Рис. 4. соответственно. На этих рисунках выделены пунктиром границы зоны ±50 мм, за пределами которой вклад рассеянного излучении не может быть учтен при использовании традиционного метода оценки доз на основе одного фантома CTDI и дозиметра с ионизационной камерой длиной 100 мм. Заметим, что при калибровке КТ производители оборудования используют традиционную методику, и именно по этой методике рассчитываются значения взвешенного CTDI и DLP, отображаемые на консоли прибора. Отношения оценок взвешенного CTDI при учете полного вклада рассеянного излучения (вычислении интеграла под кривыми дозовых распределений) и полученных с использованием традиционного метода представлены в таблице 3.

Из данных таблицы 3 следует, что для 64-срезовых спиральных КТ только недоучет вклада рассеянного в теле пациента излучения при прочих равных условиях, приводит к недооценке дозы в среднем примерно на 21% как для режима исследования «грудная клетка», так и для режима исследования «голова».

В таблице 4 представлены оценки эффективных доз, полученные на основе метода, заявленного нами в качестве эталонного, то есть при использовании антропоморфных фантомов и ТЛД. Приведенные в таблице данные рассчитаны с учетом взвешивающих коэффициентов для отдельных органов и тканей, как из «старых», так и из «новых» рекомендаций МКРЗ. Из представленных оценок следует, что использование коэффициентов из «новых» рекомендаций МКРЗ приводит к увеличению значения эффективной дозы в среднем на 14% для режима «грудная клетка» и в среднем примерно на 30% для режима исследования «голова». С учетом допуска на ошибки эксперимента, эти результаты согласуются с оценками для режимов «грудная клетка» и «голова» взрослого человека (7 % и 19% соответственно), полученных при анодном напряжении 120 кВ для КТ Somatom Sensation методом математического моделирования в [9], где этот метод выбран в качестве эталонного. Для режима КТ «грудная клетка» имеется полное совпадение полученных данных и с информацией, представленной в [10], однако в последней работе для режима «голова» взрослого человека при сопоставимой цифре в 39% указывается на увеличение дозы в случае использования «старых» рекомендаций.

Выводы.

Представленные в работе результаты свидетельствуют о том, что оценка эффективной дозы с использованием традиционных процедур на базе параметра DLP для 64-срезовых спиральных КТ с относительно широкой коллимацией рентгеновского пучка (до 40 мм) приводит к заметной (порядка 21% в режимах исследований «грудная клетка» и «голова» взрослого человека) недооценке эффективной дозы. Занижение оценок происходит за счет игнорирования составляющей рассеянного в теле пациента излучения за пределами зоны ±50 мм вдоль оси сканирования. Практически полностью

учесть вклад рассеянного излучения для 64-срезовых спиральных КТ удается при расчете DLP на основе кривых распределения дозы на интервале ±200 мм относительно центра рентгеновского пучка.

Также необходимо отметить, что появление «новых» рекомендаций МКРЗ, касающихся значений взвешивающих дозовых коэффициентов для различных органов и тканей, неминуемо потребует уточнения значений коэффициентов пересчета DLP в эффективную дозу для различных типов КТ-исследований, возрастных, а, возможно, и гендерных групп.

Список литературы:

1. Методические указания МУ 2.6.1.2944-11. Контроль эффективных доз облучения пациентов при проведении медицинских рентгенологических исследований. Роспотребнадзор; 2011.

2. IEC 61223-2-6 ed. 2.0. Evaluation and routine testing in medical imaging departments – Part 2-¬6: Constancy tests –¬ Imaging performance of computed tomography X-ray equipment; 2006.

3. Kruchinin S, Zelikman M, Isaycheva E. Comparison of 64-slice CT patient effective dose estimates obtained on the basis of dose-length product parameter, absorbed dose distribution curves and using an anthropomorphic human body phantom. DOI: 10.1594/ecr2012/C-0200; 2012.

4. Календер В. Компьютерная томография. Основы, техника, качество изображений и области клинического использования. Москва: Техносфера; 2006.

5. Зеликман МИ, Кручинин СА. Калибровка термолюминесцентных дозиметров, используемых для оценки эффективных доз в компьютерной томографии. Медицинская техника 5 (275): 11–15; 2012.

6. Санитарные правила и нормативы СП 2.6.1.2612-10. Основные санитарные правила обеспечения радиационной безопасности (ОСПОРБ 99/2010). Роспотребнадзор; 2011.

7. 1990 Recommendations of the International Commission on Radiological Protection. Pergamon Press; ICRP Publication 60; Ann ICRP 21 (1-3); 1991.

8. 2007 Recommendations of the International Commission on Radiological Protection. Pergamon Press; ICRP Publication 103; Ann ICRP 37 (2–4); 2007.

9. Deak P, Smal Y, Kalender W. Multisection CT protocols: sex- and age- specific conversion factors used to determine effective dose from dose-length product. Radiology, 257: 158–166; 2010.

10. Christner JA, Kofler JM, McCollough CH. Estimating Effective Dose for CT Using Dose–Length Product Compared With Using Organ Doses: Consequences of Adopting International Commission on Radiological Protection Publication 103 or Dual-Energy Scanning. American Journal of Roentgenology 194: 881–889; 2010.

ОРИГИНАЛЬНАЯ СТАТЬЯ

МАГНИТНО-РЕЗОНАНСНАЯ ТОМОГРАФИЯ ВИСОЧНО-НИЖНЕЧЕЛЮСТНЫХ СУСТАВОВ В АМБУЛАТОРНОЙ ПРАКТИКЕ

Манакова Я.Л., Дергилев А.П.

ООО "Интегральная медицина".
ГБОУ ВПО Новосибирский государственный медицинский университет МЗ РФ.
Кафедра лучевой диагностики.
г. Новосибирск, Россия.

В данной статье приведен анализ результатов магнитно-резонансной томографии (МРТ) височно-нижнечелюстных суставов (ВНЧС) пациентов, обратившихся для проведения МРТ в амбулаторных условиях. На МР-томографе APERTO фирмы Hitachi с напряженностью магнитного поля 0,4 Тл с использованием специализированной катушки обследовано 288 ВНЧС у 141 пациента. Протокол исследования включал получение T1-, Pd- и T2- взвешенных изображений в косо-сагиттальных и косо-корональных плоскостях. Всем пациентам проводилось функциональное исследование. При обследовании в 197 (68%) суставах были выявлены различные виды внутренних нарушений, среди которых преобладала дислокация суставного диска без репозиции.

Ключевые слова: магнитно-резонансная томография, височно-нижнечелюстной сустав (ВНЧС), дислокация суставного диска без репозиции.

MAGNETIC RESONANSE IMAGING OF TEMPOROMANDIBULAR JOINTS IN OUT-PATIENT SETTING

Manakova Ya.L., Dergilev A.P.

Joint-stock company "Integrated medicine".
Novosibirsk State Medical University.
Department of Radiology.
Novosibirsk, Russia

This article analyzes the results of magnetic resonance imaging (MRI) of the temporomandibular joint (TMJ) patients referred for MRI in the outpatient setting. Two hundred eighty-eight temporomandibular joints of one hundred forty-four patients were examined with the help of APERTO Hitachi MRI (magnetic field intensity 0,4TL and specialized coil). The study protocol included T1-, Pd - and T2-weighted images in slanting sagittal and coronary planes. All patients underwent functional evaluation. Examination in 197 (68%) joints evaluated a various types of internal derangements, from which the disk displacement without reduction were prevalent.

Keywords: magnetic resonance imaging, temporomandibular joint, disk displacement without reduction.

Люди разного возраста, пола и социального положения считают важными для качества жизни различные аспекты стоматологического здоровья, влияющие на физическое и психологическое состояние человека, а также на его социальное благополучие. Заболевания височно-нижнечелюстного сустава (ВНЧС) причиняют значительную боль и страдания, изменяют рацион питания человека, его речь, отрицательно влияют на его благополучие. Еще в 1918 H.J. Prentiss в статье «A preliminary report upon the temporomandibular articulation in the human type» предположил, что развитие проблем в ВНЧС зачастую обусловлено вторичной адентией с последующей краниальной дислокацией мыщелковых отростков нижней челюсти и атрофией суставного диска вследствие повышенного на него давления [1].

В 1934 отоларинголог J.B.Costen объяснял появление боли в околоушной области, сопровождающейся звоном в ушах, снижением слуха, головокружением, головной болью и болью при жевании, утратой боковых зубов с последующим верхне-задним смещением головок нижней челюсти, вызывающих компрессию наружного слухового прохода и сосудисто-нервных структур [2].

За последующие 8 десятилетий проблема патологии ВНЧС претерпела множество концептуальных изменений. Наиболее распространенными на протяжении многих лет являются окклюзионно-артикуляционная и миогенная теории возникновения нарушений функции ВНЧС. По мнению приверженцев окклюзионно-

артикуляционной теории, патология суставов связана с эксцентричным расположением головок нижней челюсти в нижнечелюстных ямках, обусловленным потерей зубов, их повышенной стираемостью, зубочелюстными аномалиями и т.д. Сторонники миогенной теории считают, что в большинстве случаев нарушение функции сустава обусловлено смещением суставного диска кпереди вследствие повышенного тонуса латеральной крыловидной мышцы с последующей дискоординацией движений диска и головки нижней челюсти. По мнению ряда авторов, механистические, ориентированные только на стоматологические проблемы теории и связанные с ними методы лечения в виде устранения структурной дисгармонии и корректирующей терапии в пределах ортодонтической структуры, являются антиэтиологическими [3].

В настоящее время проводится множество разнообразных исследований, в которых изучается влияние стоматологического статуса на психофизиологическое и соматическое здоровье человека и демонстрируется зависимость качества жизни от состояния сустава.

Согласно данным проведенного в Австралии в 2004-2006 годах среди 3954 человек в возрасте от 18 до 91 лет Национального обследования «National Survey of Adult Oral Health» распространенность TMD-связанных (Temporomandibular dysfunction/disorder) орофациальных болевых симптомов составила 10,1% [4].

При помощи специально разработанных анкет, заполненных в 2009 году 1103 студентами (827 женщин и 276 мужчин) университета в Иордании, выявлено, что 68,6% опрошенных (757 человек) имеют, по крайней мере, один симптом поражения височно-нижнечелюстных суставов [5].

По результатам углубленных диспансерных осмотров юношей и девушек в возрасте 16-25 лет, обучающихся в ВУЗах и колледжах г. Москвы в 2009 году, патология ВНЧС выявлена у 12% студентов [6].

В исследовании G.-H.E Tjakkes et al, проведенном в Нидерландах в 2010 г. при изучении степени влияния болевого синдрома, обусловленного дисфункцией ВНЧС, на качество жизни (Health Related Quality of Life) 95 жителей Нидерландов (90 женщин и 5 мужчин), доказан более низкий уровень функционального и социально-психологического благополучия, чем в популяции в целом [7].

При изучении влияния стоматологического здоровья на качество жизни (OHRQoL - Oral Health Related Quality of Life), проведенном в 2011году среди 547 учащихся государственных школ Бразилии в возрасте 8-14 лет, показана существенная зависимость функционального и эмоционального состояния детей и подростков от нарушения функции ВНЧС [8].

В исследовании, выполненном в Испании среди пациентов в возрасте старше 65 лет без когнитивных нарушений, неврологических расстройств и системных заболеваний, 42,7% имели, по крайней мере, один из симптомов, связанных с нарушением функции ВНЧС. Среди них наиболее распространены симптомы мышечной усталости (26,6%), суставные шумы (21,3%) и боли (14,9%). В 48,9% случаев выявленные изменения сопровождались функциональными ограничениями в орофациальной деятельности [9].

По данным Guardia C.F. et al. до 75% жителей США в течение жизни испытывает проблемы с ВНЧС, однако только у 5-10% из них диагностируются заболевания суставов, соответствующие критериям TMD (Temporomandibular dysfunction/disorder) [10].

Эпидемиологические данные свидетельствуют о высокой распространенности заболевании ВНЧС среди взрослых женщин. До наступления половой зрелости гендерные различия несущественны, однако механизм действия гормональных эффектов до сих пор является предметом дебатов. Рядом авторов высказывается предположение о непосредственном влиянии эстрогенов на присутствующие в синовиальной оболочке ВНЧС моноциты и макрофаги, регулирующие продукцию цитокинов при воспалении [11].

Признано, что роль психологических факторов в начале и течении нарушения функции ВНЧС является одной из основополагающих. В исследовании, выполненном в Греции среди жителей острова Крит, показана зависимость количества амбулаторных пациентов с головной болью, головокружением, шумом в ушах и нарушением функции ВНЧС от уровня социально-экономического стресса на фоне внутреннего финансового кризиса [12].

Биопсихосоциологическая модель развития поражений сустава, представленная комбинацией биологических, психологических и социальных факторов, также имеет большое количество сторонников [3,13,14].

У молодых пациентов мужского пола особенно актуальна роль макро- и микротравмы в инициировании патологических процессов в ВНЧС. Прямые травмы челюсти такие, как удар в подбородок, удары по челюсти и лицу, приводят к нарушению целостности костных и мягкотканых структур с сопутствующими асимметричными сокращениями жевательных мышц. После челюстно-лицевой травмы в суставах зачастую развиваются воспалительные и дегенеративные изменения [15].

Микротравмы в виде перенапряжения связок и суставной капсулы при широком открытии рта, например, во время зевоты, приеме пищи, либо во время длительного стоматоло-

гического лечения или интубации трахеи также инициируют формирование внутренних нарушений в суставах [3,10,14].

Существуют противоречивые данные о связи внутрисуставных патологических изменений с предшествующей автомобильной травмой, сопровождавшейся переразгибанием шеи (whiplash -“хлыстовая” травма) [16].

Общеизвестно, с момента описания в конце XIX века английским педиатром G.F. Still, вовлечение в патологический процесс ВНЧС при ювенильном ревматоидном артрите. Однако данные о частоте поражения суставов при ревматоидном артрите у взрослых колеблются от 1 до 25% [17].

Первичные, вторичные опухоли и опухолеподобные заболевания, исходящие из костных и мягкотканых структур ВНЧС, встречаются достаточно редко, и в литературе имеются описания только единичных клинических случаев. На основании данных публикаций в отечественной и зарубежной литературе первичные опухоли представлены остеохондромами, хондромами, гигантоклеточными опухолями [18,19,20]. Метастатическое поражение ВНЧС наиболее часто возникает у пациентов с аденокарциномой молочной железы и легкого [21].

При изучении зависимости характера патологии височно-нижнечелюстных суставов

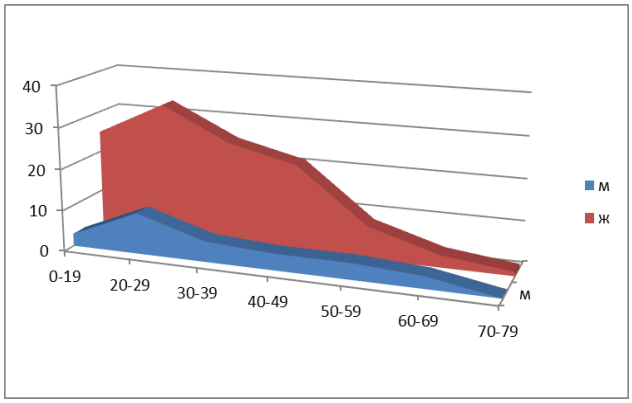

Рис. 1. Диаграмма распределения пациентов по полу и возрасту.

от возраста, среди 528 пациентов в Университете Padova в Италии, выявлено, что дислокация диска чаще диагностируется в молодом возрасте, дегенеративно-дистрофические изменения - в старшем возрасте, а мышечные расстройства - в группе среднего возраста [22].

Для описания патологии ВНЧС, связанной с нетравматическим поражением мягкотканных суставных структур, часть иностранных и отечественных авторов считает более правильным применять термин "дисфункция" (dysfunction /disorder) [3-10,13,22,24]. Другие авторы используют термин "внутренние нарушения" (internal derangement) [14,23].

Диагностические критерии дисфункции ВНЧС (RDC/TMD) были разработаны и опубликованы Dworkin S.F., Le Resche L. в 1992 и в последующем переведены на 19 языков [13]. Их валидность и эффективность для диагностики TMD были подтверждены в углубленном и разностороннем исследовании Truelove E.L et al., опубликованном в 2010 году [24].

Общепризнано, что "золотым стандартом" исследования ВНЧС является магнитно-резонансная томография (МРТ) [14,23,25,26]. Трудно переоценить возможности мультидетекторной компьютерной томографии (МДКТ) с 3D реконструкцией в диагностике механических повреждений лицевого скелета [27]. Прецизионная диагностика изменений костных структур сустава при вторичном остеоартрозе, объемная визуализация врожденных и приобретенных деформаций зубочелюстной системы, оценка степени вовлечения костных элементов сустава при опухолях эффективны при использовании МДКТ с реконструкцией трехмерных изображений, а также при дентальной компьютерной томографии [27, 28].

Цель работы.

Изучение структуры заболеваемости ВНЧС у пациентов, обратившихся для проведения МРТ в медицинский центр "Интегральная медицина" по направлению врачей-стоматологов и предъявляющих однотипного характера жалобы: разнообразные болевые ощущения и шумовые явления в суставе, сопровождающие различной степени выраженности ограничение открывания рта.

Материалы и методы.

С декабря 2008 г. по октябрь 2012 г. выполнено 144 МРТ ВНЧС 141 пациенту, из них у 3 пациенток проведено исследование в динамике для оценки результатов лечения. У всех пациентов обследованы оба сустава, таким образом, изучено состояние 288 ВНЧС.

Среди пациентов было 112 (79,5%) женщин (диапазон от 13 до 72 лет, в среднем 31,4±14,6 лет) и 29 (20,5%) мужчин (диапазон возраста от 15 до 65 лет, в среднем 36,9± 15,5 лет), что отражено на рисунке 1.

МРТ выполнялась на томографе APERTO производства фирмы Hitachi с напряженностью магнитного поля 0,4 Тл и использованием специализированной катушки. Протокол исследования включал получение T1-, Pd- и T2-взвешенных изображений в косо-сагиттальных и косо-корональных плоскостях с толщиной среза 3 мм. Всем пациентам проводилось функциональное исследование, включающее сканирование в положениях привычной окклюзии и максимально возможного отведения нижней челюсти.

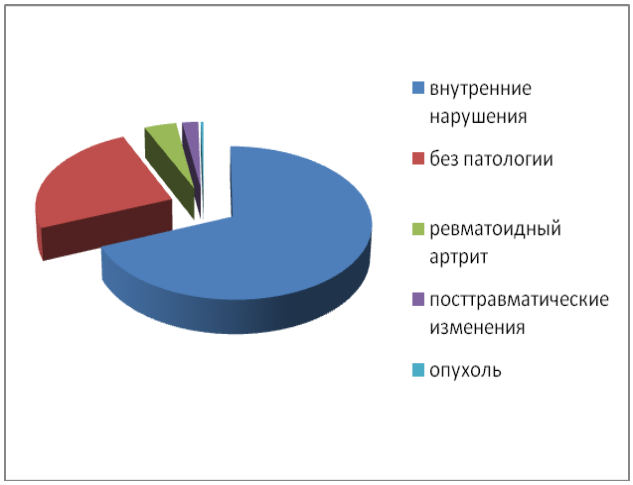

Рис. 2. Структура выявленной патологии.

Для фиксации положения нижней челюсти использовались индивидуальные межчелюстные распорки.

Протокол исследования включал оценку положения диска по отношению к головке нижней челюсти. Также на МР-томограммах в обеих плоскостях оценивались форма, размеры головки нижней челюсти, ее положение в нижнечелюстной ямке височной кости, структура губчатого вещества и толщина кортикального слоя, а также состояние латеральных крыловидных мышц.

При функциональной МРТ изучались смещение головок нижней челюсти и суставного диска при открывании рта, целостность внутрисуставных связок и структура биламинарной зоны.

В 36 (25,5%) случаях пациенты имели результаты предшествующего рентгенологического обследования в виде ортопантомограмм, линейных томограмм и рентгенограмм ВНЧС по Парма.

В последующем 12 пациентам для уточнения характера морфологических изменений мыщелковых отростков и тела нижней челюсти (в случаях травматических повреждений, ревматоидного артрита, ретро- или макрогнатии, доброкачественной опухоли) выполнена МДКТ в других лечебных учреждениях города.

Результаты исследования.

Из вошедших в исследование пациентов жалобы на затруднение при открывании рта предъявляли 115 (81,5%), на головные боли - 106 (75,1%), на боли при боковых движениях нижней челюсти - 82 (58,1%). Различные шумовые явления при движениях нижней челюсти в виде щелчков и хруста отмечали 92 (65,2%) и 57 (40,4%) пациентов соответственно.

В анамнезе заболевания 20 (14,1%) пациентов указывали на травму, 27 (19,1%) - на заболевания периферических суставов. У 11 пациенток ранее были диагностированы дисплазии соединительной ткани. Зубные ряды были сохранены у 97 (68,8%) пациентов, у 42 (29,8%) пациентов наблюдалась вторичная частичная адентия и 2 (1,4%) пользовались зубными протезами. Аномалии строения зубочелюстной системы диагностированы у 51 (36,2%) пациента. Связь появления симптомов или их усугубления с длительными стоматологическими манипуляциями отмечали 10 (7,1%) пациентов.

В нашем исследовании, как и в большинстве отечественных и зарубежных работ,

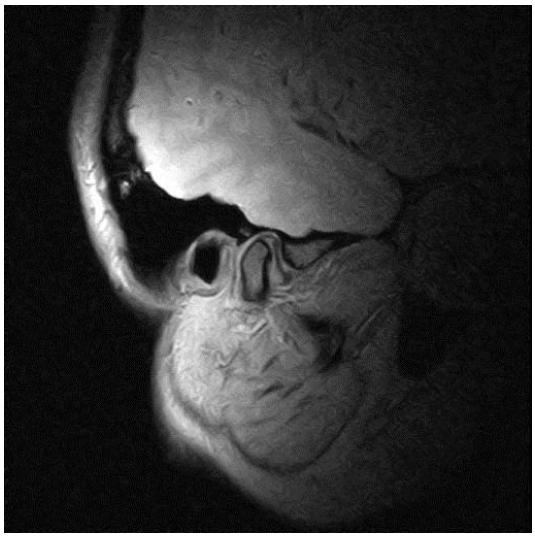

Рис. 3,а

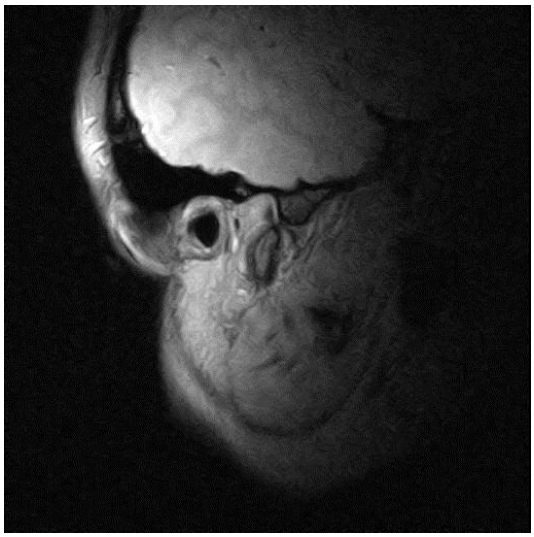

Рис. 3,б

Рис. 3. Функциональная МРТ правого ВНЧС. Косо-сагиттальная плоскость, Pd-взвешенные изображения.
Переднее смещение суставного диска с репозицией.

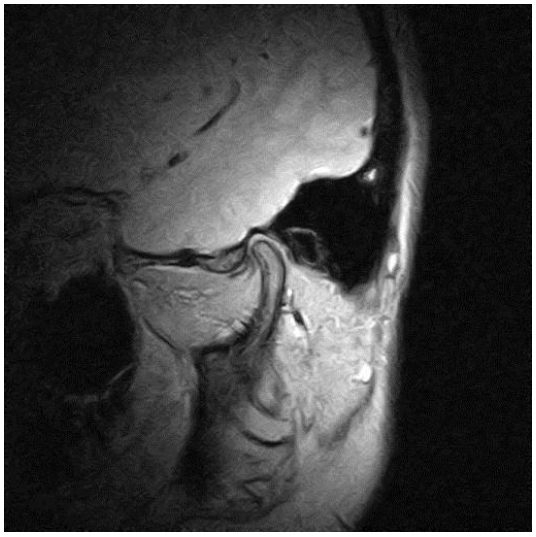

Рис. 4,а

Рис. 4,б

Рис. 4. Функциональная МРТ левого ВНЧС. Косо-сагиттальная плоскость, Т2-взвешенные изображения.
Передняя дислокация суставного диска без репозиции. Нарушение целостности задней диско-височной связки.

определяется существенное преобладание женщин - 79,5% [9,11,22]. Встречаемость заболеваний ВНЧС, в отличие от заболеваний других суставов в организме человека, начинает увеличиваться на 2-3-ем десятилетии жизни, с наличием статистически значимых пиков заболеваемости как у мужчин, так и у женщин [3,22,26].

Патологические изменения в костных и мягкотканых элементах ВНЧС диагностированы в 213 суставах. У 57 пациентов структурные нарушения были выявлены только в одном суставе, у 7 пациентов патологических изменений в суставах найдено не было. Билатеральные, различной степени выраженности, асимметричные патологические изменения при МРТ визуализированы у 71 пациента.

Рис. 5. МРТ правого ВНЧС. Косо-сагиттальная плоскость, Т2-взвешенное изображение. Дистрофические изменения суставного диска, фиброзные изменения латеральной крыловидной мышцы.

На МР-томограммах в косо-сагиттальных плоскостях суставной диск имеет форму двояковогнутой линзы, расположенной между головкой нижней челюсти и задним скатом суставного бугорка. Критерием правильного положения суставного диска является локализация его заднего края по отношению к головке нижней челюсти в позиции "12 часов" условного циферблата относительно полной окружности головки нижней челюсти [14, 25]. При этом передний край диска располагается между головкой нижней челюсти и задним скатом суставного бугорка. Вариации расположения заднего края диска в пределах "11-13 часов" допустимы и не являются признаком его дислокации. На МР-томограммах в косо-корональных плоскостях суставной диск имеет форму полумесяца, располагающегося над суставной поверхностью головки нижней челюсти, вогнутой стороной книзу [3,13,23].

При проведении функциональной МРТ в 147 суставах при открывании рта верхний край головки нижней челюсти визуализировался у вершины суставного бугорка. В 104 суставах определялось ограничение подвижности головки нижней челюсти, которая при открывании рта не достигала вершины суставного бугорка и локализовалась у его заднего ската. В 37 суставах выявлены признаки гипермобиль-

Рис. 6. МРТ левого ВНЧС. Косо-корональная плоскость, Т1-взвешенное изображение. Деформация головки нижней челюсти, краевые остеофиты, латеральное смещение суставного диска.

ности - головка нижней челюсти при максимальном открывании рта визуализировалась у переднего ската суставного бугорка.

На МР-томограммах в косо-сагиттальных плоскостях в 103 суставах задний полюс диска располагался в диапазоне "11-13 часов".

Расположение переднего края диска вариабельно и зависит не только от степени его дислокации, но и от размеров диска и выраженности его деформации. В 185 суставах было выявлено переднее смещение диска - его задний полюс располагался в диапазоне "8-10 часов". Заднее смещение суставного диска диагностировано только в одном суставе, т.е. задний полюс суставного диска в положении функционального покоя локализовался на "14 часах". Переднее смещение диска в 57 суставах сопровождалось его частичным медиальным смещением, в 78 суставах определялась частичная латеральная дислокация. В 12 случаях мы наблюдали изолированную латеральную дислокацию диска без его переднего смещения. В исследовании Choi Y.S., et al. 2009 г. при ретроспективном анализе данных МРТ ВНЧС в группе 1265 пациентов описаны разнообразные типы дислокаций и деформаций суставных дисков с отчетливым различием патологических изменений у пациентов с односторонним и билатеральным поражением [26].

При проведении функциональной МРТ полная репозиция суставного диска выявлена в 57 суставах: в состоянии привычной окклюзии диск находился в положении переднего либо передне-бокового смещения, а при открывании рта центральная часть диска располагалась между головкой нижней челюсти и суставным бугорком (Рис. 3 (а, б)).

Передняя дислокация суставного диска с репозицией наиболее часто выявлялась у пациентов с невправляемым смещением диска в контралатеральном суставе. В изолированном виде вправляемое смещение было диагностировано только в 16 случаях. На протяжении последних десятилетий в зарубежной литературе встречаются работы, доказывающие наличие переднего смещения суставного диска с репозицией у асимптомных волонтеров примерно в 25% случаев [29].

Дислокация суставного диска без репозиции выявлена в 129 суставах (Рис. 4 (а, б)),

Рис. 7,а

Рис. 7,б

Рис. 7. МРТ левого ВНЧС. Косо-корональная и косо-сагиттальная плоскости, Т2- и Т1-взвешенные изображения.
Деформация головки нижней челюсти, деструкция суставного диска.

т.е. диск визуализировался в переднем или переднебоковом (латеральном или медиальном) положении у передней поверхности головки нижней челюсти в состоянии привычной окклюзии и при максимальном отведении нижней челюсти. Эти изменения обусловлены тем, что задние внутрисуставные связки в силу механического повреждения или дистрофических изменений утратили способность возвращать диск кзади, и его положение регулировалось только верхней головкой латеральной крыловидной мышцы [3,14,25].

В 57 суставах визуализированы дистрофические изменения структуры суставного диска в виде микроучастков умеренно гиперинтенсивного сигнала на Т1-взвешенных изображениях (Рис.5). Патологические изменения биламинарной зоны в виде неоднородности ее структуры, уменьшения либо увеличения объема, нарушения целостности внутрисуставных связок выявлены в 98 суставах.

Синовит был диагностирован в 86 суставах – в одном или обоих его отделах визуализировалось избыточное количество суставной жидкости в виде субстрата с гиперинтенсивным на Т2- и Pd-взвешенных изображениях сигналом. При этом невправляемое смещение суставного диска сопровождалось синовитом в три раза чаще, чем вправляемое.

У 25 пациенток с различными аномалиями зубочелюстной системы диагностирована гипоплазия головки нижней челюсти, которая сопровождалась различными типами дислокации суставного диска и ранним формированием остеоартроза в контралатеральном суставе.

Длительно существующие нарушения биомеханики сустава при отсутствии адекватного лечения приводят к развитию вторичного остеоартроза, проявляющегося деформацией суставной поверхности головки нижней челюсти и изменениями губчатого вещества (субхондральный остеосклероз, кистовидая перестройка, жировая инволюция) [10,22,23].

Патологические изменения локализовались преимущественно по передне-верхней поверхности головки нижней челюсти, которая в наибольшей степени несет функциональную нагрузку. Кроме того, аналогичные изменения достаточно часто выявляются в наружном отделе суставной поверхности головки нижней челюсти, где вследствие смещения суставного диска возникает локальное увеличение механической нагрузки [27]. Более поздним признаком остеоартроза является изменение формы головки нижней челюсти, уплощение или увеличение суставного бугорка вследствие адаптивного ремоделирования. Признаки вторичного остеоартроза выявлены в 78 суставах (Рис. 6).

Фиброзные изменения латеральных крыловидных мышц (в наибольшей степени верхней головки) в виде линейных участков с гипоинтенсивным сигналом на Т1-, Т2- и Pd-взвешенных изображениях выявлены в 64 суставах (Рис. 5).

При исследовании ВНЧС у 9 пациентов с ревматоидным артритом было выявлено поражение 12 суставов: билатеральное в 3 случаях и одностороннее у 6 пациенток. В 3 суставах на Т1-, Т2-взвешенных изображениях в головках нижней челюсти выявлялись негомогенные изменения МР-сигнала, соответствующие отеку костного мозга. В 5 головках нижней челюсти отчетливо визуализировались субкортикальные и интраоссальные кистовидные образования

Рис. 8,а

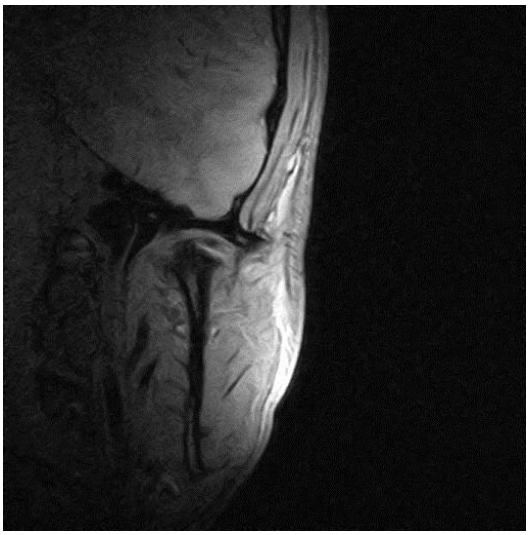

Рис. 8,б

Рис. 8. МРТ правого ВНЧС. Косо-корональная и косо-сагиттальная плоскости, Т2-взвешенные изображения.
Посттравматическая деформация головки нижней челюсти, перфорация суставного диска, синовит, отек биламинарной зоны.

размерами от 1 до 3 мм. В 7 суставах визуализированы эрозии компактного костного вещества в виде неровности и нечеткости контура суставной поверхности головки нижней челюсти. В 6 суставах выявлено изменение формы и уменьшение размеров головки нижней челюсти в результате поверхностного остеолиза, вследствие которого в корональной плоскости головка приобретала форму "наконечника флейты". Изменения суставного диска в виде неоднородности структуры, деформации и уменьшения размеров при проведении МРТ отмечены нами в 9 суставах. В 3 суставах визуализирована деструкция суставного диска (Рис. 7 (а, б)).

Последствия механических повреждений сустава выявлены у 5 пациентов в 6 суставах. Патологические изменения локализовались преимущественно в мягкотканных элементах сустава в виде деформации суставного диска, отека биламинарной зоны, синовита. В 2 суставах визуализирована перфорация суставного диска. Деформация головок нижней челюсти с наличием дефектов кортикального слоя выявлена в 3 суставах (Рис. 8 (а, б)).

Первичные и вторичные опухоли ВНЧС встречаются крайне редко, их диагностика затруднена, т.к. клиническая картина неспецифична и идентична таковой при внутренних нарушениях ВНЧС. В нашем исследовании у одной пациентки диагностирована остеохондрома, которая в последующем была верифицирована при успешном оперативном лечении (Рис. 9 (а, б)).

Рис. 9,а

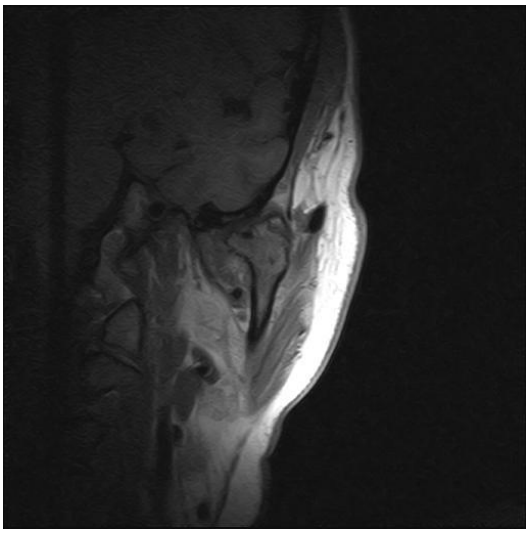

Рис. 9,б

Рис. 9. МРТ правого ВНЧС. Косо-корональная и косо-сагиттальная плоскости, Т2- и Т1-взвешенные изображения.
Остеохондрома левой головки нижней челюсти.

Выводы.

Среди пациентов, которым проводилась МРТ ВНЧС, преобладали женщины (79,5%). Структура выявленных при МРТ изменений соответствует распространенности различных форм патологии сустава в популяции. Наиболее часто (44,7%) нами диагностировалось невправляемое смещение суставного диска, что обусловлено, на наш взгляд, не только большим количеством пациентов с такой патологией, но выраженностью клинических изменений, заставляющих пациентов обращаться к врачу.

Список литературы:

1. Prentiss H.J. A preliminary report upon the temporomandibular articulation in the human type. // Dent Cosmos 1918; 60(6):505–12.

2. Costen J.B. A syndrome of ear and sinus symptoms dependent upon disturbed function of the temporomandibular joint. //Ann Otol Rhinol Laryngol 1934; 43(1):1–15.

3. Klasser G.D., Greene C.S. The Changing Field of Temporomandibular Disorders: What Dentists Need to Know JCDA. www.cda-adc.ca/jcd. February 2009, Vol.75, No.1.

4. Sanders A.E., Slade G.D. Gender modifies effect of perceived stress on orofacial pain symptoms: National Survey of Adult Oral Health. //J Orofac Pain. 2011;25(4):317-26.Ryalata S.,

5. Baqaina Z.H., Amina W.M., et al. Prevalence of Temporomandibular Joint Disorders among Students of the University of Jordan. // J Clin Med Res. 2009;1(3):158-164.

6. Дорошина В.Ю., Макеева И.М., Проценко А.С. Стоматологическая диспансеризация студентов московских вузов и пути повышения ее эффективности // Стоматология. 2010; 1: 7-9.

7. Tjakkes G-H.E., Reinders J.-J., Tenvergert E.M. and et al. TMD pain: the effect on health related quality of life and the influence of pain duration // Health and Quality of Life Out-

comes 2010; 8:46.

8. Barbosa T.S., Leme M.S., Castelo P.M., and et al. Evaluating oral health-related quality of life measure for children and pre-adolescents with temporomandibular disorder // Health Qual Life Outcomes. 2011;9: 32. http://www.ncbi.nlm.nih.gov /pmc/articles

9. Almagro Céspedes I., Castro Sánchez A.M., Matarán Peñarocha G.A., et al. Temporomandibular joint dysfunction, disability and oral health in a community-dwelling elderly population // Nutr Hosp. 2011;26(5):1045-51.

10. Guardia C.F., Robert A. E., Berman S.A. et al. Temporomandibular Disorders //Jan 11, 2012 http://emedicine.medscape.com/

11. Ribeiro-Dasilva M. C., Line S. R. P., dos Santos M.C. L. G. et al. Estrogen Receptor-α Polymorphisms and Predisposition to TMJ Disorder // J Pain. 2009 May; 10(5): 527–533.

12. Karatzanis A.D., Symvoulakis E.K., Nikolaou V. et al. Potential Impact of the Financial Crisis on Outpatient Hospital Visits due to Otorhinolaryngologic Disorders in Crete, Greece // Int J Med Sci. 2012; 9(2): 126–128.

13. Dworkin S.F., Le Resche L. Research diagnostic criteria for temporomandibular disorders: review, criteria, examinations and specifications, critique // J Craniomandib Disord. 1992 Fall;6(4):301-55.

14. Westesson P.L., Otonari-Yamamoto M., Sano T., Okano T. Anatomy, Pathology, and Imaging of the Temporomandibular //Chapter 26 Head and Neck Imaging, By Som P.M., Curtin H.D. 2 Volume Set, 5th Edition 2011.

15. Yun P.Y., Kim Y.K. The role of facial trauma as a possible etiologic factor in temporomandibular joint disorder // J Oral Maxillofac Surg. 2005 Nov;63(11):1576-83.

16. Charles F.E., Abid A., Joseph J. et al. The relationship of whiplash injury and temporomandibular disorders: a narrative literature review // J Chiropr Med. 2009 December; 8(4): 171–186.

17. Ringold S., Tzaribachev N., Cron R.Q. Management of temporomandibular joint arthritis in adult rheumatology practices: A survey of adult rheumatologists // Pediatr Rheumatol Online J. 2012 Aug 20;10(1):26.

18. Семкин В.А., Рабухина Н.А., Ляшев И. Н. Случай остеохондромы мыщелкового отростка нижней челюсти // Стоматология, 2004; 5. С.50-52 .

19. Watanabe F., Saiki T., Ochochi Y. Extraskeletal Chondroma of the Preauricular Region: A Case Report and Literature Review // Case Report Med. 2012; 2012: 121743.

20. Park S.R., Chung S.M., Lim J.-Y. et al. Giant Cell Tumor of the Mandible // Clinical and Experimental Otorhinolaryngology 2012; Vol. 5, No.1: 49-52.

21. Kruse A.L., Luebbers H.T., Obwegeser J.A. et al. Temporomandibular disorders associated with metastases to the temporomandibular joint: a review of the literature and 3 additional cases // Oral Surg Oral Med Oral Pathol Oral Radiol Endod. 2010;110 (2): 21-8.

22. Manfredini D., Arveda N., Guarda-Nardini L., et al. Distribution of diagnoses in a population of patients with temporomandibular disorders // Oral Surg Oral Med Oral Pathol Oral Radiol. 2012; Aug 23.

23. Arayasantiparb R., Tsuchimochi M. Quantification of disc displacement in internal derangement of the temporomandibular joint using magnetic resonance imaging // Odontology . 2010; 98: 73-81.

24. Schiffman E.L., Truelove E.L., Ohrbach R. et al. Assessment of the Validity of the Research Diagnostic Criteria for Temporomandibular Disorders: Overview and Methodology // J Orofac Pain. 2010; 24(1): 7–24.

25. Orsini M.G., Kuboki T., Terada S., et al. Diagnostic value of 4 criteria to interpret temporomandibular joint normal disk position on magnetic resonance images // Oral Surg Oral Med Oral Pathol Oral Radiol Endod 1998; 86: 489-97.

26. Choi Y.-S., Asaumi J.-I., Hisatomi M. et al. Analysis of Magnetic Resonance Images of Disk Positions and Deformities in 1,265 Patients with Temporomandibular Disorder // The Open Dentistry Journal, 2009, 3, 1-20.

27. Лучевая диагностика в стоматологии: национальное руководство / гл. ред. тома А.Ю.Васильев. М.: 2010. 288с.

28. Фадеев Р.А. Зотова Н.Ю. Кузакова А.В. Метод обследования височно-нижнечелюстных суставов с использованием дентальной компьютерной томографии // http://alenta.com.ua/.

29. Badel T., Pandurić J., Marotti M. et al. Metric analysis of temporomandibular joint in asymptomatic persons by magnetic resonance imaging // Acta Med Croatica. 2008 Dec;62(5):455-60.

ОРИГИНАЛЬНАЯ СТАТЬЯ

ПЕРСПЕКТИВЫ ИСПОЛЬЗОВАНИЯ СЦИНТИГРАФИИ С ^{199}TL-ХЛОРИДОМ В ИНДИКАЦИИ И ДИФФЕРЕНЦИАЛЬНОЙ ДИАГНОСТИКЕ ОПУХОЛЕВЫХ ПРОЦЕССОВ ОРГАНОВ ГРУДНОЙ КЛЕТКИ

Куражов А. П., Завадовская В. Д., Зоркальцев М. А., Килина О. Ю., Гербек И. Э., Маевская З. А.

ГБОУ ВПО «Сибирский государственный медицинский университет» Минздравсоцразвития России.
г. Томск, Россия

Цель исследования: изучение перспектив использования сцинтиграфии с ^{199}Tl-хлоридом в индикации и дифференциальной диагностике опухолевых процессов органов грудной клетки.

Материалы и методы.

Пациентам с опухолевыми (n=34) и неспецифическими воспалительными (n=12) процессами органов грудной клетки проводилась сцинтиграфия с ^{199}Tl-хлоридом (49 исследований).

Результаты.

Чувствительность, специфичность, положительный, отрицательный предсказательный уровни и точность неспецифической индикации опухолевых процессов органов грудной клетки составили 76,0%, 100,0%, 100,0%, 66,7% и 83,8% соответственно. Дифференцирование опухолевых процессов органов грудной клетки с воспалительными осуществлялось по величине относительного индекса ретенции RI(relative)=RI+0,092(ER) при пороговом значении RI(relative)=1,025. В итоге чувствительность, специфичность, положительный, отрицательный предсказательные уровни и точность диагностики опухолей органов грудной клетки составили 70,4%, 100,0%, 100,0%, 72,4% и 83,3% соответственно.

Выводы.

Сцинтиграфия с ^{199}Tl-хлоридом – перспективный метод индикации опухолевых процессов органов грудной клетки и может быть успешно использован для выявления новообразований размерами более 2-3 см и, особенно, их дифференцирования с очагами неспецифического воспаления.

Ключевые слова: сцинтиграфия с ^{199}Tl-хлоридом, опухолевые процессы, индекс ретенции, органы грудной клетки, диагностическая эффективность.

PROSPECTS OF ^{199}TL-CHLORIDE SCINTIGRAPHY USE FOR IDENTIFICATION AND DIFFERENTIAL DIAGNOSTICS OF CHEST NEOPLASTIC PROCESSES

Kurazhov A.P., Zavadovskaya V.D., Zorkaltsev M.A., Kilina O.Yu., Gerbek I.E., Mayevskaya Z.A.

Siberian State Medical University.
Tomsk, Russia

Purpose: assessment of prospects for the use of ^{199}Tl-chloride scintigraphy for indication and differential diagnostics of chest neoplastic processes.

Material and methods. Patients with chest tumors (n=34) and inflammations (n=12) were underwent ^{199}Tl-chloride scintigraphy (49 studies).

Results.

Sensitivity, specificity, positive and negative predictive values, and accuracy in nonspecific indication of the tumors were 76.0%, 100.0%, 100.0%, 66.7%, and 83.8%, respectively. Differentiation between the chest tumors and inflammatory processes was performed using relative retention index RI(relative)=RI+0.092(ER) and cut-off value RI(relative)=1.025. In conclusion, sensitivity, specificity, positive, negative predictive value, and accuracy 199Tl-chloride scintigraphy in diagnostics of the chest tumors were 70.4%, 100.0%, 100.0%, 72.4%, and 83.3%, respectively.

Conclusion.

^{199}Tl-chloride scintigraphy is a perspective method of chest malignancy identification and could be used successfully for detection of tumors with the size of more than 2-3 cm, especially for differention from foci of nonspecific inflammations.

Keywords: ^{199}Tl-chloride scintigraphy, neoplastic processes, retention index, chest, diagnostic efficiency.

Индикация и дифференциальная диагностика опухолевых процессов органов грудной клетки (ОГК), невзирая на активное внедрение в клиническую практику новых методов медицинской визуализации, представляет собой известную медико-социальную проблему. Ее особая острота определяется, с одной стороны, широкой распространенностью онкологической патологии легких и средостения, а с другой – сильной зависимостью результатов лечения от стадии, на которой выявлено опухолевое заболевание данной локализации.

Для решения этих проблем в клинической медицине используются методы медицинской визуализации и, прежде всего, рентгенография, которая является доступной и простой диагностической технологией. Однако недостаточно высокая разрешающая способность и суммационный эффект, присущие рентгенографии, не всегда позволяют выявлять опухолевые процессы ОГК эффективно и своевременно.

Компьютерная томография (КТ) позволяет значительно повысить качество диагностики заболеваний легких и средостения, являясь на сегодняшний день методом выбора при исследовании пациентов с данной локализацией патологических процессов. В частности, КТ используется как для диагностики первичных опухолевых процессов, так и для установления их распространенности, прорастания смежных органов, стадирования и оценки радикальности, ближайших и отдаленных результатов лечения [1, 2]. Внедрение в КТ-диагностику методик с болюсным контрастированием позволило успешно определять отдельные патофизиологические характеристики опухолей, особенно интенсивность и тип опухолевого кровотока [1, 3-5]. Это сделало возможным не только дифференциальную диагностику неоплазм с воспалением, но и некоторых опухолей друг с другом [1]. Однако также сообщается о недостаточных возможностях КТ в определении стадии некоторых новообразований ОГК, например, рака легкого [1]. А по данным McLoud et al. [6] чувствительность и специфичность КТ в установлении метастазирования злокачественных опухолей во внутригрудные лимфоузлы составляет всего 62% и 64% соответственно.

Таблица №1. Гистологические типы опухолей органов грудной клетки.

Гистологический тип опухоли ОГК	Первичная опухоль	Метастазы
Злокачественные опухоли		
Рак легкого (плоскоклеточный)	5	1
Рак легкого (аденокарцинома)	4	1
Лимфогранулематоз, вариант нодулярного склероза	5	–
Лимфогранулематоз, смешанно-клеточный вариант	1	–
Тимома злокачественная	1	–
Невринома злокачественная	1	–
В-крупноклеточная лимфома	1	–
Остеосаркома G_3	–	2
Хондросаркома G_3	–	1
Гемангиоперицитома злокачественная G_2	–	1
Доброкачественные опухоли		
Тимома доброкачественная	1	x
ВСЕГО	19	6

Принципиально другой диагностический подход заключается в использовании радионуклидных методов исследования, которые основаны на способности туморотропных радиофармацевтических препаратов (РФП) отражать наличие и активность опухолевых процессов. С появлением ОЭКТ- и ПЭТ-технологий стала возможной эффективная метаболическая визуализация неоплазм ОГК [7, 8]. С другой стороны, недостаточно высокое пространственное разрешение радионуклидных методик не всегда позволяет выявлять онкологический процесс на его ранних стадиях ввиду малых размеров опухоли, а выявленным изменениям найти точный морфологический эквивалент. Решить данную проблему позволяет использование «гибридных» технологий, основанных на совмещении диа-

Таблица №2. Нозологические формы заболеваний пациентов с воспалительными процессами ОГК.

Нозологическая форма	Абс. число больных	Отн., %
Нижнедолевая пневмония неосложненная	3	30,0
Абсцесс легкого хронический	2	20,0
Деструктивная пневмония	2	20,0
Гнойный бронхит	2	20,0
Верхнедолевая пневмония неосложненная	1	10,0
ВСЕГО	10	100,0

гностических изображений, полученных с помощью КТ и ОЭКТ или ПЭТ [7-9]. Однако повысив таким путем чувствительность индикации новообразований ОГК, далеко не всегда обеспечивается высокая специфичность их диагностики. В частности, это связано с отсутствием избирательности накопления 18-фтордезоксиглюкозы (^{18}ФДГ), наиболее часто используемого РФП для ПЭТ, в опухолевых очагах, что не позволяет дифференцировать их от воспалительных [9]. Это послужило толчком к созданию новых эффективных, но более дорогих и менее распространенных РФП для индикации новообразований, таких как 2-[^{18}F]фтор-L-тирозин [10], о-(2-[^{18}F]фторэтил)-l-тирозин [11], ^{18}F-холин [12], 11C-холин, 11C-метионин, [13], 3'-[^{18}F]фтор-3'-дезокситимидин [7, 11], 5-(2-[^{18}F]фторэтокси)триптофан [14], что еще более сузило доступ к ПЭТ.

Другим путем повышения специфичности методов радионуклидной визуализации неоплазм ОГК является использование рецепторных РФП [15], которые, однако, в силу высокой себестоимости производства недоступны для широкого контингента больных онкологического профиля в России. Поэтому представляется оправданным дальнейший поиск более простых альтернативных радионуклидных методик диагностики новообразований органов грудной клетки.

С целью индикации и дифференциальной диагностики новообразований легких и средостения за рубежом используется неспецифический туморотропный РФП – ^{201}Tl-хлорид [16]. Наши предыдущие исследования показали высокий потенциал сцинтиграфии с ^{199}Tl-хлоридом, аналогом зарубежного ^{201}Tl-хлорида, в выявлении и дифференцировании опухолевых заболеваний опорно-двигательного аппарата [17]. В связи с этим актуально изучение перспектив использования ^{199}Tl-хлорида для индикации и дифференциальной диагностики опухолевых процессов легких и средостения.

Цель исследования – изучение перспектив использования сцинтиграфии с ^{199}Tl-хлоридом в индикации и дифференциальной диагностике опухолевых процессов органов грудной клетки.

Материалы и методы.

Сцинтиграфия с ^{199}Tl-хлоридом выполнялась 34 пациентам (14 мужчинам, 20 женщинам, средний возраст 44,4±25,0 лет), которым исследовалось 37 областей предполагаемых новообразований ОГК. Из них у 31 больного предполагалась одна локализация неоплазм, у 3 – две. Наличие новообразования ОГК подтверждено в 25 (67,6%) случаях, отвергнуто в остальных 12 (32,4%). Из числа опухолевых процессов 24 (96,0%) имели злокачественную природу, 1 (4,0%) – доброкачественную. Злокачественные опухоли представляли собой первичные новообразования (включая первично-диссеминированные формы) (n=19) и их метастазы (n=6), верифицированные гистологически. Данные о гистологической природе неоплазм представлены в таблице 1.

Поскольку известно, что ^{199}Tl-хлорид может интенсивно накапливаться в очагах воспаления [17], с целью корректного установления специфичности сцинтиграфии с данным РФП и разработки соответствующих дифференциально-диагностических критериев дополнительно проводилось радионуклидное исследование 12 больных (6 мужчин, 6 женщин, средний возраст 51,5±16,9 лет) по поводу подозреваемых воспалительных процессов. С помощью клинико-лабораторных и лучевых (рентгенография, КТ) методов исследования их наличие подтверждено у 10 (83,3%) пациентов, отвергнуто – у 2 (16,7%). Сведения о нозологических формах подтвержденных воспалительных процессов ОГК представлены в таблице 2.

Сцинтиграфия с ^{199}Tl-хлоридом 99,5%-ной степени радиохимической чистоты проводилась на гамма-камере Serle LFOV (29 человек, 30 локализаций) в планарном режиме полипозиционно и на двухдетекторных гамма-камерах E.cam–180 Siemens (3 человека, 3 локализации) и Philips BrightView (14 человека, 16 локализаций) в планарном и томографическом режимах, с коллиматором на 300 кэВ, набором импульсов до 0,5-1 млн при настойке гамма-камер на фотопик 72,5 кэВ и ширине энергетического окна дифференциального дискриминатора 20%.

Всем пациентам (кроме одного больного с абсцессом легкого) сцинтиграфия выполнялась в раннюю и отсроченную фазы исследования – через 20 и 180 минут соответственно после внутривенного введения ^{199}Tl-хлорида активностью 185 МБк взрослым и 1,85 МБк/кг

массы тела детям до 18 лет. Оценка результатов проводилась качественно и количественно. Качественно (визуально) определялись: 1) наличие и характер гиперфиксации РФП в зоне интереса (имеется/ отсутствует); 2) четкость контуров очага гиперфиксации маркера в раннюю фазу исследования (имеется/ отсутствует); 3) структура участка повышенной аккумуляции ^{199}Tl-хлорида в раннюю фазу исследования (однородная/ неоднородная), 4) геометрическая форма очага гиперфиксации РФП в раннюю фазу исследования (правильная/ неправильная). Геометрическую форму участка гиперфиксации ^{199}Tl-хлорида считали правильной, если она была овальной или округлой. По полуколичественной шкале определяли: 1) изменение интенсивности аккумуляции ^{199}Tl-хлорида в зоне интереса; 2) изменение четкости контуров очагов гиперфиксации ^{199}Tl-хлорида в зависимости от фазы исследования (1 балл – выраженное снижение, 2 балла – незначительное снижение, 3 балла – отсутствие существенных изменений, 4 балла – незначительное возрастание, 5 баллов – выраженное возрастание). Количественная оценка включала вычисление ER (early ratio) и DR (delayed ratio), являющихся отношениями «зона поражения/ интактная контралатеральная или прилежащая область» в раннюю и отсроченную фазы исследования соответственно, и индекса ретенции RI (RI=DR/ER) по аналогии с зарубежными исследованиями [18].

Методы статистической обработки результатов.

Статистическая обработка материала проводилась с использованием компьютерных программ STATISTICA 8.0. и MedCalc 12.1.14.0. Ввиду отсутствия нормальных распределений

Рис. 1,а

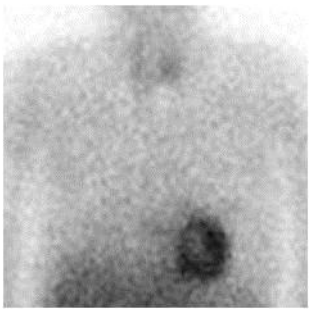

Рис. 1,б

Рис. 1,(а,б). Сцинтиграфия ОГК с ^{199}Tl-хлоридом. Передняя прямая проекция.
Больная Ч., 51 год. Гематогенный солитарный метастаз в S3 верхней доли левого легкого злокачественной гемангиоперицитомы G3 мягких тканей плеча. На планарных сцинтиграммах в раннюю (а) и отсроченную (б) фазы исследования очаг патологической гиперфиксации ^{199}Tl-хлорида виден сомнительно.

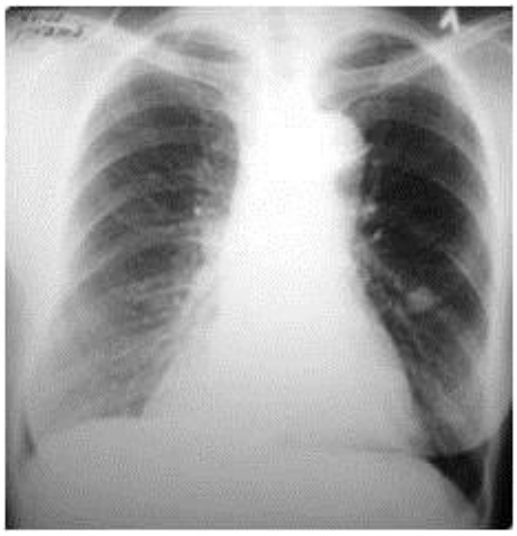

Рис. 1,в

Рис. 1,в. Рентгенография ОГК. Прямая проекция.
В S3 левого легкого определяется объемное образование 19 мм в диаметре.

величин вариационных рядов выявлено использовались методы непараметрической статистики. Для оценки значимости различий количественных и ранговых величин в двух независимых выборках использовался непараметрический критерий Манна-Уитни. Сравнение количественных величин двух зависимых групп осуществлялось с помощью критерия Вилкоксона. Сравнение частот бинарного признака в двух несвязанных группах осуществлялось с помощью двустороннего точного критерия Фишера. Поиск взаимосвязи изучаемых величин проводился путем корреляционного анализа по Спирмену. При величине ошибки $p<0,05$ выявленные различия считались статистически значимыми. Для нахождения дифференциальной границы (cut-off value) между исследуемыми величинами в независимых выборках и сравнения диагностической эффективности исследуемых в работе методик проводился ROC-анализ с построением ROC-кривых и вычислением площади под ними (AUC).

Результаты.

Неспецифическая индикация опухолевых процессов органов грудной клетки.

Опухолевые процессы ОГК с помощью сцинтиграфии с ^{199}Tl-хлоридом визуализированы в 19 из 25 случаев (76,0%) по наличию гиперфиксации РФП в зоне интереса (рис. 1(а, б, в, г, д, е)). Среди нозологических форм неоплазм у пациентов с отсутствием включения индикатора в новообразование (ЛО результаты) были представлены: аденокарцинома легкого (n=2), плоскоклеточный рак легкого (n=1), гематогенные метастазы остеосаркомы G3 больше-

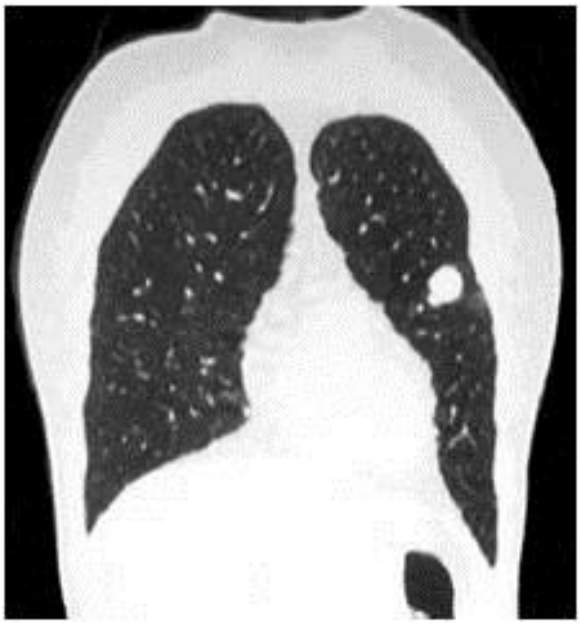

Рис. 1,г

Рис. 1,г. КТ ОГК. Корональная проекция. В S3 левого легкого определяется объемное образование 19 мм в диаметре.

берцовой кости (n=1), хондросаркомы подвздошной кости G3 (n=1), доброкачественная тимома (n=1). При этом у 3 пациентов размеры неоплазмы не превышали 2 см, еще у одного – 3 см.

Визуально очаги гиперфиксации ^{199}Tl-хлорида у пациентов с новообразованиями ОГК чаще имели нечеткие контуры (n=13, 68,4%), однородную структуру (n=16, 84,2%) и неправильную форму (n=10, 52,6%). Интенсивность гиперфиксации индикатора в зоне интереса в отсроченную фазу сцинтиграфии по сравнению с ранней фазой чаще незначительно (n=8, 42,1%) или значительно (n=5, 26,3%) возрастала, реже – незначительно снижалась (n=3, 15,8%) или не изменялась (n=3, 15,8%). Существенного снижения интенсивности гиперфиксации ^{199}Tl-хлорида не наблюдалось ни в одном случае. Четкость контуров участка патологического накопления РФП в отсроченную фазу исследования по сравнению с ранней фазой чаще не изменялась (n=6, 31,6%), значительно (n=6, 31,6%) или незначительно (n=4, 21,1%) возрастала, реже – незначительно снижалась (n=3, 15,8%). Значительного снижения четкости контуров очага повышенной аккумуляции индика-

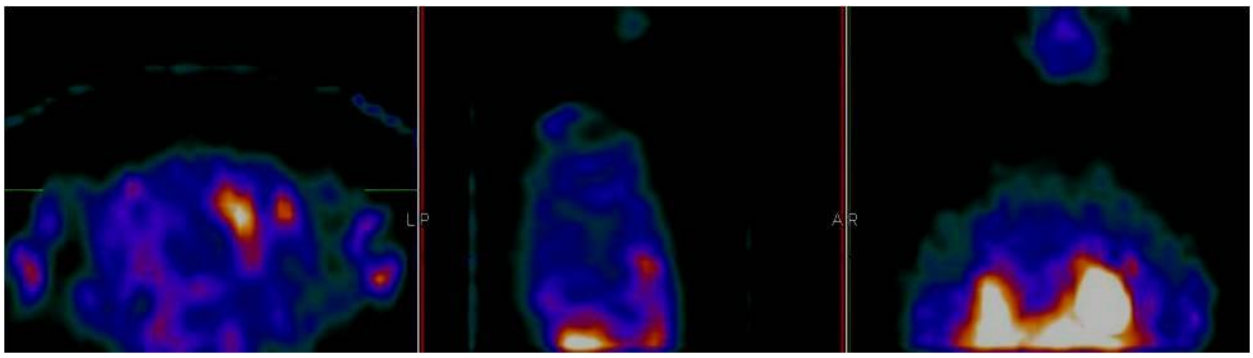

Рис. 1,д

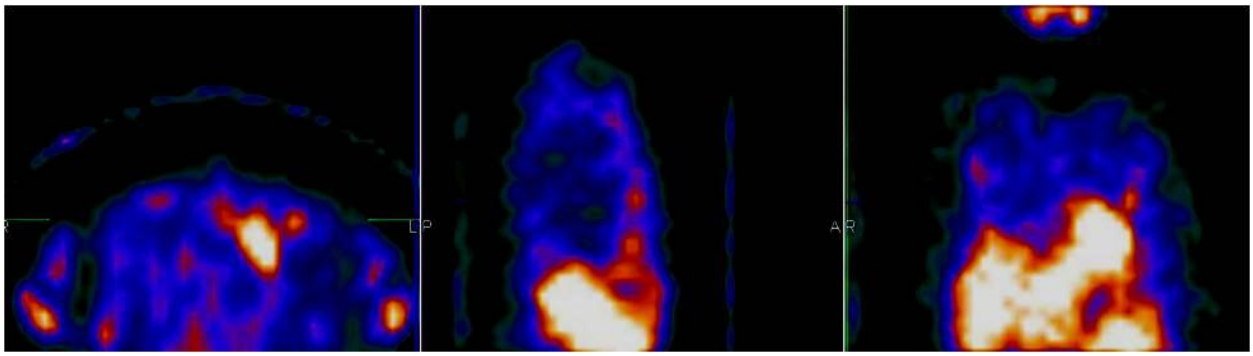

Рис. 1,е

Рис. 1,(д,е). Сцинтиграфия ОГК с 199Tl-хлоридом. Аксиальная, сагиттальная, корональная проекции. На томосцинтиграммах в раннюю (д) и отсроченную (е) фазы исследования визуализируется очаг повышенной аккумуляции маркера с четкими контурами, однородной структуры, правильной формы. В динамике интенсивность гиперфиксации индикатора в данном очаге незначительно возросла, четкость контуров существенно не изменилась.

тора не зарегистрировано ни в одном наблюдении.

В среднем значения количественных показателей сцинтиграфии с ^{199}Tl-хлоридом составили ER=1,32±0,26, DR=1,44±0,22, RI=1,10±0,12. ER статистически значимо был ниже DR (p=0,008). ER и RI имели тенденцию к слабой обратной корреляционной взаимосвязи, не достигающей уровня статистической значимости, возможно, в силу небольшого числа наблюдений (r=-0,31, p=0,21). У пациентов с отсутствием новообразований ОГК патологическое накопление ^{199}Tl-хлорида отсутствовало во всех случаях (n=12).

В итоге, в неспецифической индикации неоплазм ОГК с помощью сцинтиграфии с ^{199}Tl-хлоридом получено 19 ИП, 12 ИО, 0 ЛП и 6 ЛО результатов, чувствительность, специфичность, положительный, отрицательный предсказательные уровни и точность составили 76,0%, 100,0%, 100,0%, 66,7% и 83,8% соответственно.

Неспецифическая индикация воспалительных процессов органов грудной клетки. Воспалительные процессы органов грудной клетки визуализировались с помощью сцинтиграфии с ^{199}Tl-хлоридом в 8 из 10 наблюдений (80,0%) в случаях пневмоний (n=6) и абсцессов легких (n=2) (рис. 2(а, б, в, г, д, е)). У 2 больных гнойным бронхитом гиперфиксация индикатора в пределах ОГК отсутствовала (ЛО результаты).

У пациентов с воспалительными процессами ОГК участки патологической аккумуляции РФП в зоне интереса чаще имели нечеткие контуры (n=6, 75,0%), однородную структуру (n=7, 87,5%) и неправильную форму (n=6, 75,0%). Интенсивность накопления индикатора в зоне интереса в отсроченную фазу исследования по сравнению с ранней фазой значительно (n=6, 85,7%) или незначительно (n=1, 14,3%) снижа-

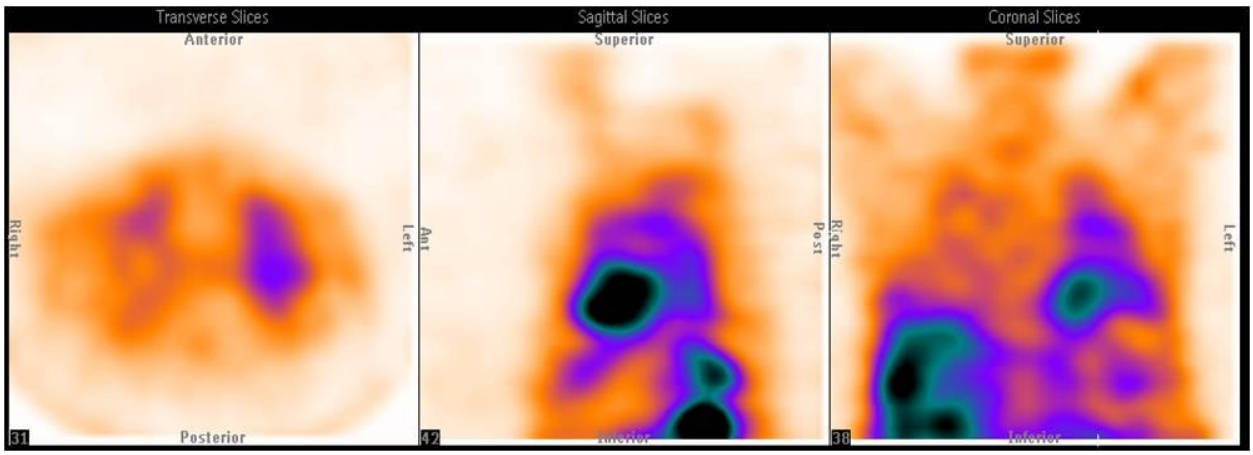

Рис. 2,а

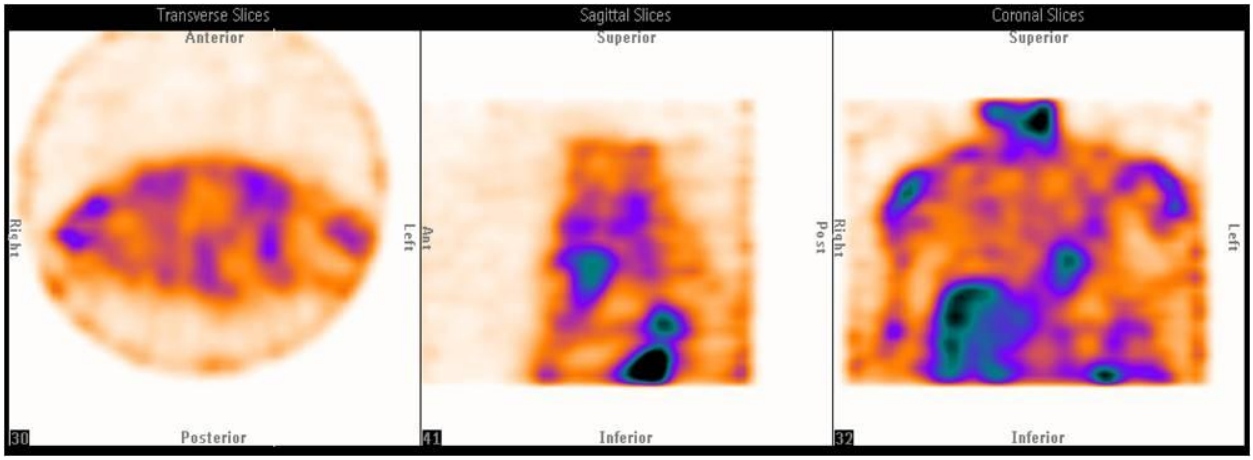

Рис. 2,б

Рис. 2,(а,б). Сцинтиграфия ОГК с ^{199}Tl-хлоридом. Аксиальная, сагиттальная, корональная проекции.

Больная П., 49 лет. Верхнедолевая деструктивная пневмония в S4, S5 слева. На планарных томосцинтиграммах, выполненных в раннюю (а) и отсроченную (б) фазы исследования, в проекции язычковых сегментов левого легкого определяется участок патологической гиперфиксации РФП с нечеткими контурами, неоднородной структуры, неправильной формы. В динамике интенсивность гиперфиксации индикатора в данном участке и четкость его контуров существенно уменьшились.

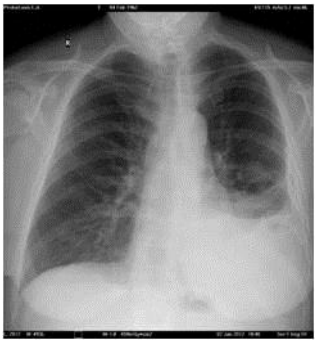

Рис. 2,в

Рис. 2,г

Рис. 2,(в,г). Рентгенография ОГК. Прямая (в) и боковая (г) проекции.
На фоне гидроторакса слева неотчетливо определяются участки воспалительной инфильтрации в язычковых сегментах верхней доли слева.

лась. Четкость контуров участка гиперфиксации ^{199}Tl-хлорида в отсроченную фазу исследования относительно ранней фазой существенно (n=4, 57,1%) или незначительно (n=2, 28,6%) уменьшалась, а также существенно не изменялась (n=1, 14,3%).

Количественные показатели сцинтиграфии с ^{199}Tl-хлоридом в среднем составили ER=1,69±0,23, DR=1,32±0,13, RI=0,78±0,08. ER статистически значимо (p=0,02) превышал DR. ER и RI имели тенденцию к сильной обратной корреляционной связи, которая не достигала уровня статистической значимости, вероятно, в силу небольшого числа наблюдений (r=-0,64, p=0,11). У пациентов с отсутствием воспалительных процессов ОГК патологической гиперфиксации ^{199}Tl-хлорида не зарегистрировано.
Таким образом, в неспецифической индикации воспалительных процессов ОГК с помощью сцинтиграфии с ^{199}Tl-хлоридом получено 8 ИП, 2 ИО, 0 ЛП и 2 ЛО результатов, чувствительность, специфичность, положительный, отрицательный предсказательные уровни и точность составили 80,0%, 100,0%, 100,0%, 50,0% и 83,3% соответственно.

Дифференциальная диагностика опухолевых процессов органов грудной клетки.

Основным сцинтиграфическим признаком воспалительных и опухолевых процессов ОГК явилась гиперфиксация ^{199}Tl-хлорида в зоне интереса. Следовательно, провести дифференциальную диагностику данных процессов по наличию патологической аккумуляции РФП не представлялось возможным. Поэтому для их дифференцирования сравнивались другие качественные и полуколичественные сцинтиграфические признаки. Так, неоплазмы ОГК относительно воспалительных процессов чаще визуализировались как участки гиперфиксации индикатора с четкими контурами в раннюю фазу исследования (p=0,65), чаще имели однородную структуру (p=0,63) и правильную геометрическую форму (p=0,27). При этом различие по данным признакам не достигало степени статистической значимости ни в одном случае (p>0,05). Однако снижение интенсивности гиперфиксации РФП и уменьшение четкости контуров участка повышенного накопления индикатора в отсроченную фазу исследования по сравнению с ранней наблюдались статистически значимо чаще при воспалительных процессах относительно новообразований (p<0,001 и p<0,001 соответственно). Проведенный ROC-анализ выявил, что отсутствие выраженного снижения интенсивности гиперфиксации РФП в зоне интереса является высокоточным признаком опухолевых процессов ОГК (рис. 3(а, б)). Используя данный критерий в дифференцировании неоплазм от воспалительных процессов ОГК получено 19 ИП, 6 ИО, 1 ЛП и 0 ЛО результатов, чувствительность, специфичность, положительный, отрицательный предсказательные уровни и точность составили 100,0%, 85,7%, 95,0%, 100,0% и 96,2% соответственно.

Другим полуколичественным признаком, пригодным для дифференцирования новообразований от воспалительных процессов ОГК, но менее точным, явилось отсутствие снижения четкости контуров участка гиперфиксации РФП в зоне интереса в отсроченную фазу исследования относительно ранней (рис. 4(а, б)).

На основании использования данного признака в дифференцировании неоплазм от воспалительных процессов ОГК получено 16 ИП, 6 ИО, 1 ЛП и 3 ЛО результатов, чувствительность, специфичность, положительный, отрицательный предсказательные уровни и точность составили 84,2%, 85,7%, 94,1%, 66,7% и 84,6% соответственно.

При анализе количественных сцинтиграфических признаков установлено, что по величинам ER и RI у пациентов с воспалитель-

Рис. 2,д

Рис. 1,е

Рис. 2,(д,е). КТ ОГК. Аксиальная проекция.
Гидроторакс слева в сочетании с участками воспалительной инфильтрации в S4, S5 слева с наличием в их структуре полостей распада.

ными и опухолевыми процессами ОГК имелись статистически значимые различия (p=0,006 и p<0,001 соответственно), в отличие от DR (p=0,32). Однако значение ER не могло быть положено в основу дифференциальной диагностики, так как его бóльшая величина у пациентов с воспалительными процессами ОГК могла быть объяснена их высокой активностью. С помощью ROC-анализа установлено наилучшее значение RI для дифференцирования опухолевых процессов ОГК от воспалительных – RI=0,902 (площадь под ROC-кривой AUC=0,992, p<0,0001 по сравнению с Area=0,5) (рис. 5(а, б)). В дифференцировании неоплазм от воспалительных процессов ОГК по величине RI=0,902, получено 18 ИП, 7 ИО, 0 ЛП и 1 ЛО результатов,

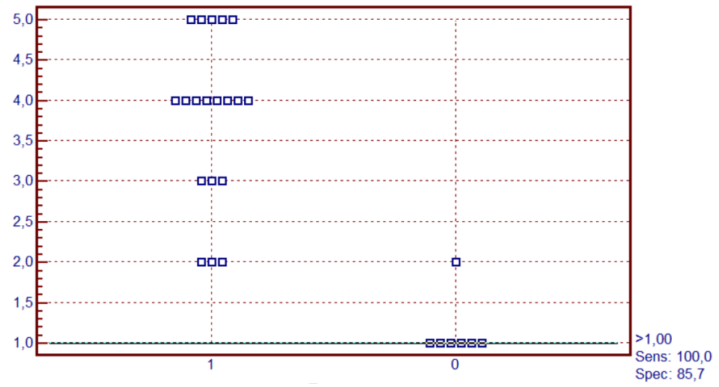

Рис. 3,а

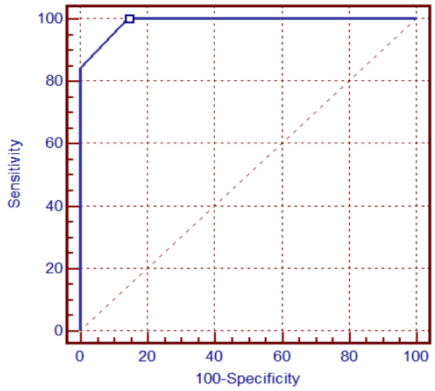

Рис. 3,б

Рис. 3. Результаты сравнения изменения интенсивности гиперфиксации ^{199}Tl-хлорида в зоне интереса в отсроченную фазу исследования относительно ранней у пациентов с воспалительными и опухолевыми процессами ОГК с помощью ROC-анализа: точечная диаграмма (а) и ROC-кривая (б) эффективности дифференцирования.

Ранги изменения интенсивности гиперфиксации ^{199}Tl-хлорида в зоне интереса в отсроченную фазу относительно ранней фазы:
1 – выраженное снижение
2 – незначительное снижение
3 – отсутствие изменений
4 – незначительное возрастание
5 – выраженное возрастание

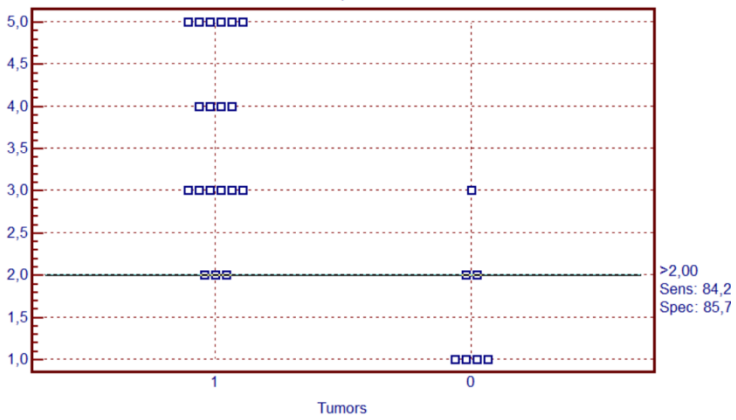

Рис. 4,а

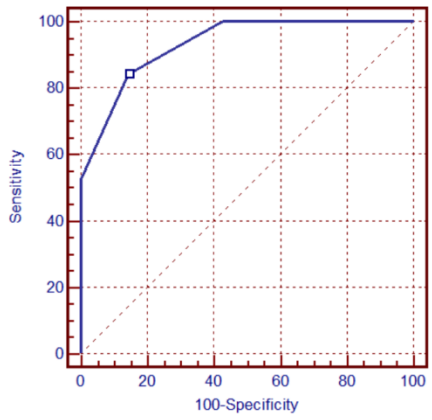

Рис. 4,б

Рис. 4. Результаты сравнения изменения четкости контуров участка гиперфиксации ^{199}Tl-хлорида в зоне интереса в отсроченную фазу исследования относительно ранней у пациентов с воспалительными и опухолевыми процессами ОГК с помощью ROC-анализа: точечная диаграмма (а) и ROC-кривая (б) эффективности дифференцирования.

Ранги изменения четкости контуров участка гиперфиксации ^{199}Tl-хлорида в зоне интереса в отсроченную фазу относительно ранней фазы:
1 – выраженное снижение
2 – незначительное снижение
3 – отсутствие изменений
4 – незначительное возрастание
5 – выраженное возрастание

чувствительность, специфичность, положительный, отрицательный предсказательные уровни и точность составили 94,7%, 100,0%, 100,0%, 87,5% и 96,2% соответственно.

Учитывая тенденции к обратной корреляционной связи RI и ER как при опухолевых, так и при воспалительных процессах, на основании ROC-анализа предложено их дифференцировать по величине зависимого от ER относительного индекса ретенции RI(relative)=1,025 при вычислении в каждом конкретном наблюдении RI(relative) по формуле: RI (relative)=RI+0,092(ER) (рис. 6(а, б)).

Таким образом, наиболее эффективным дифференциально-диагностическими критерием опухолевых процессов ОГК явился: RI (relative) >1,025, где RI (relative) = RI +0,092(ER).

Используя в качестве дифференциальной границы опухолевых и воспалительных процессов ОГК у пациентов с гиперфиксацией ^{199}Tl-хлорида в зоне интереса RI (relative) = RI + 0,092 (ER) при граничном значении RI (relative) = 1,025, получено 19 ИП, 7 ИО, 0 ЛП и 0 ЛО результатов, чувствительность, специфичность, положительный, отрицательный предсказательные уровни и точность составили 100,0%, 100,0%, 100,0%, 100,0% и 100,0% соответственно.

Всего в диагностике опухолевых процессов ОГК получено 19 ИП, 21 ИО, 0 ЛП и 8 ЛО результатов, чувствительность, специфичность, положительный, отрицательный предсказательные уровни и точность составили 70,4%, 100,0%, 100,0%, 72,4% и 83,3% соответственно. Всего в диагностике воспалительных процессов ОГК получено 7 ИП, 39 ИО, 0 ЛП и 2 ЛО результатов, чувствительность, специфичность, положительный, отрицательный предсказательные уровни и точность составили 77,8%, 100,0%, 100,0%, 95,1% и 95,8% соответственно (из числа наблюдений исключался результат исследования пациента, которому не выполнялась отсроченная сцинтиграфия).

Обсуждение.

Наше исследование ставило целью оценить перспективы использования сцинтиграфии с ^{199}Tl-хлоридом в индикации и дифференциальной диагностике опухолевых процессов ОГК.

Установлено, что информативность сцинтиграфии с ^{199}Tl-хлоридом в неспецифической индикации неоплазм недостаточна для проведения надежной их диагностики, особенно если она выполнялась только в планарном варианте. При этом показатели чувствительности совпадения диагнозов оказались идентичными полученным в недавнем отечественном исследовании Тютина Л.А. и др. [19], изучавших диагностические возможности сцинтиграфии с ^{201}Tl-хлоридом в визуализации рака легкого. Наиболее часто ложноотрицательные результаты визуализации опухолевых процессов (n=6) были связаны с метаболическими особенностями новообразований (2/6) или малыми (менее 2-3 см) размерами опухолевого очага (3/6). Из данных зарубежной литературы известно, что бронхиоло-альвеолярный рак легкого накапливает ^{201}Tl+ только в 50% случаев [16]. В то же время, новообразования размерами менее 2 см при проведении сцинтиграфии с ^{201}Tl-хлоридом могут не визуализироваться [16]. Выполнение сцинтиграфического исследования в томографическом варианте позволяет значительно увеличить чувствительность методики и получить вполне удовлетворительное качество диагностических изображений даже при размерах

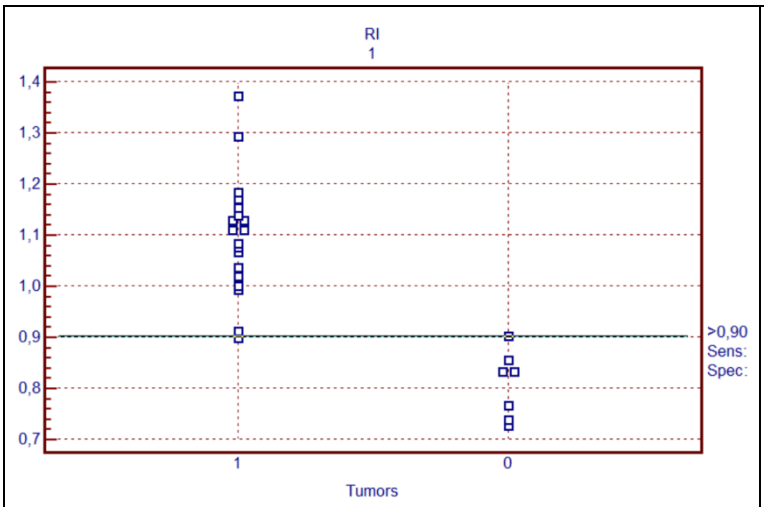

Рис. 5,а

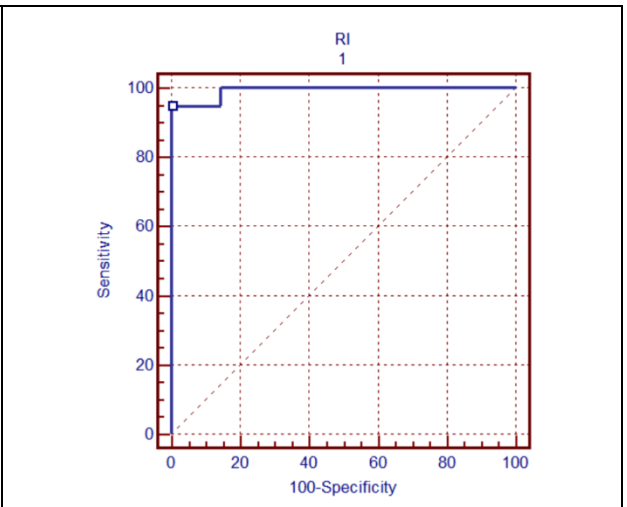

Рис. 5,б

Рис. 5. Точечная диаграмма (а) и ROC-кривая (б) эффективности дифференцирования неспецифических воспалительных процессов и неоплазм ОГК по величине RI=0,902 (площадь под ROC-кривой AUC=0,992, p<0,0001 по сравнению с Area=0,5).

опухолевого очага менее 2 см (рис. 1(д, е)). Вместе с тем, и ОЭКТ не всегда позволяет визуализировать новообразования ОГК со 100%-ной чувствительностью [16]. По-видимому, помимо перечисленных причин, это может быть обусловлено дыхательной экскурсией диафрагмы при наддиафрагмальном расположении новообразования и, вследствие этого, снижением качества сцинтиграфического изображения из-за динамической нерезкости. Однако эта тривиальная причина снижения информативности ОЭКТ ОГК в литературе серьезно не обсуждается.

Вторая часть нашего исследования посвящалась поиску путей повышения специфичности сцинтиграфии с ^{199}Tl-хлоридом в диагностике опухолевых процессов ОГК, поскольку известно, что данный РФП способен активно аккумулироваться и в очагах воспаления [17]. Для этого, по аналогии с зарубежными работами, мы изучали фармакокинетику ^{199}Tl-хлорида с помощью проведения сцинтиграфии в два этапа – в раннюю и отсроченную фазы исследования. Считается, что аккумуляция ^{201}Tl-хлорида возрастает со временем в активно метаболизирующих опухолях ОГК (DR>ER, RI>1), а в неопухолевых поражениях (в частности, очагах воспаления), напротив, снижается вследствие «вымывания» индикатора из них (DR<ER, RI<1). Полагают, что это связано с различиями в механизмах накопления РФП в опухолевых и воспалительных очагах. Так, в новообразованиях ОГК со временем аккумуляция индикатора возрастает вследствие его захвата и длительного депонирования в жизнеспособных опухолевых клетках [20]. Напротив, из очагов воспаления со временем РФП быстро выводится благодаря усиленному кровотоку, поскольку внутриклеточный его захват иммуноцитами минимальный [20]. Однако в нашем исследовании в некоторых случаях (4/19, 21,1%) наблюдалось «вымывание» ^{199}Tl+ и из опухолей, что приводило к снижению индекса ретенции (DR<ER, RI<1) и невозможности дифференцирования их с воспалением по данному сцинтиграфическому признаку. Поэтому затем проводился детальный анализ полуколичественных сцинтиграфических признаков. Так, снижение интенсивности гиперфиксации РФП и уменьшение четкости контуров участка повышенного накопления индикатора в отсроченную фазу исследования по сравнению с ранней фазой наблюдались статистически значимо чаще при воспалительных процессах относительно новообразований (p<0,001 и p<0,001 соответственно). Однако наилучшие показатели диагностической эффективности сцинтиграфии с ^{199}Tl-хлоридом в дифференцировании опухолевых процессов ОГК от воспалительных достигались при использовании количественных критериев. Проведенный ROC-анализ позволил установить границу неопластических и воспалительных процессов ОГК по величине индекса ретенции RI=0,902. Однако в аналогичной зарубежной работе Yu Y.H. et al. [21], изучавшей многочисленную выборку пациентов (n=161), для различения злокачественных и доброкачественных поражений легких получена несколько бóльшая величина индекса ретенции (RI=1,20), а чувствительность, специфичность и точность сцинтиграфии с ^{201}Tl-хлоридом составили 71,9%, 83,1% и 76,4% соответственно [21]. По всей видимости, высокая величина дифференциально-диагностической границы опухолевых и воспалительных процессов в работе Yu Y.H. et al. [21] связана с включением в исследование пациентов с гранулематозным воспалением (туберкулезом, саркоидозом и др.), которое может в силу внутриклеточного депонирования РФП имитировать опухолевые очаги. Вероятно, вы-

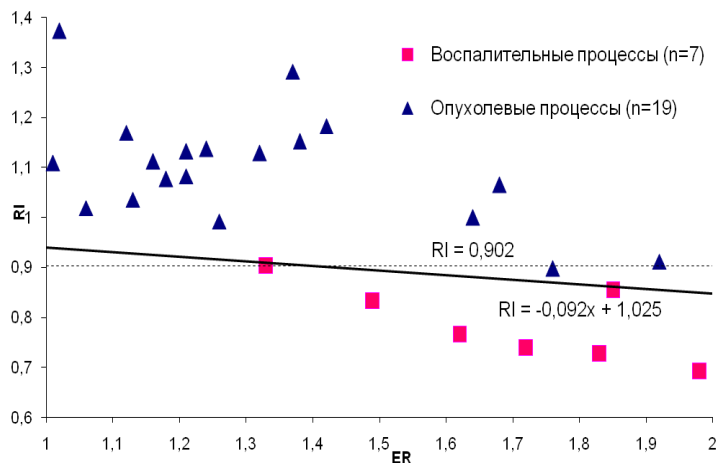

Рис. 6,а

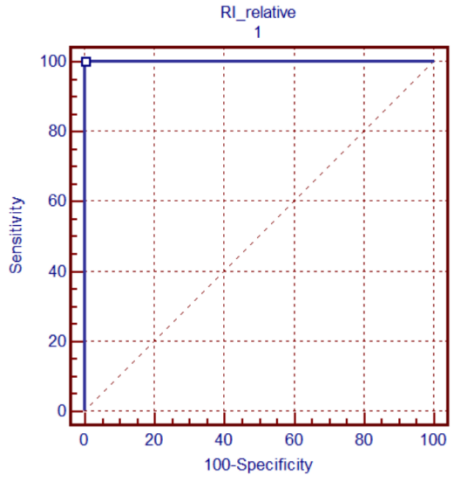

Рис. 6,б

Рис. 6. Точечная диаграмма (а) и ROC-кривая (б) эффективности дифференцирования воспалительных процессов и новообразований ОГК по величине RI(relative)=1,025 (площадь под ROC-кривой AUC=1,000, p<0,0001 по сравнению с Area=0,5).

сокие показатели диагностической эффективности сцинтиграфии с ^{199}Tl-хлоридом в нашей работе обусловлены отсутствием пациентов с хроническим гранулематозным воспалением в исследованной выборке больных.

В то же время, самым эффективным подходом к дифференцированию опухолевых и воспалительных процессов ОГК при проведении сцинтиграфии с ^{199}Tl-хлоридом явилось использование относительного индекса ретенции. Его применение уже доказало свою эффективность при локализации новообразований и очагов воспаления в пределах опорно-двигательного аппарата [17]. В основе вычисления относительного индекса ретенции лежит учет отрицательной корреляционной связи RI и ER, которая обусловлена эффектами кровотока как в опухолях, так и в очагах воспаления. Однако если данные связи достигали уровня статистической значимости при локализации патологических процессов в костях и мягких тканях, о чем сообщалось в наших предыдущих работах [17], то в данном исследовании обозначилась только тенденция к наличию подобных связей. Это может быть обусловлено небольшим количеством пациентов в настоящей работе, особенно с воспалительными процессами.

В итоге, используя относительный индекс ретенции, удалось повысить специфичность сцинтиграфии с ^{199}Tl-хлоридом в диагностике опухолевых процессов ОГК до 100%, увеличив и точность методики. Однако полученные нами данные основаны на сравнительно небольшой выборке пациентов и нуждаются в дальнейшей коррекции по мере увеличения числа наблюдений. В то же время, необходимо отметить, что приведенные результаты в целом согласуются с данными зарубежных исследований [16, 21, 22] и результатами дифференциальной диагностики воспалительных и опухолевых процессов опорно-двигательного аппарата с помощью сцинтиграфии с ^{199}Tl-хлоридом [17].

Заключение.

Сцинтиграфия с ^{199}Tl-хлоридом – перспективный метод неспецифической индикации опухолевых процессов органов грудной клетки, эквивалентный по диагностической эффективности сцинтиграфии с ^{201}Tl-хлоридом, и может быть успешно использован для выявления новообразований размерами более 2-3 см. При наличии гиперфиксации ^{199}Tl-хлорида в зоне интереса неопластические процессы наиболее успешно дифференцируются от воспалительных по количественным сцинтиграфическим критериям (в первую очередь, относительному индексу ретенции), учитывающим различие фармакокинетики РФП в опухолевых и воспалительных очагах.

Список литературы:

1. Тюрин И.Е. Компьютерная томография органов грудной клетки / И.Е. Тюрин – СПб.: Из-во Элби-СПб, 2003. 326 с.

2. Godoy M.C., Naidich D.P. Subsolid pulmonary nodules and the spectrum of peripheral adenocarcinomas of the lung: recommended interim guidelines for assessment and management // Radiology. 2009. V. 253, N. 3. P. 606-622.

3. Бурякина С.А. Кармазановский Г.Г. Клиническое значение контрастных исследований Часть 2: Особенности болюсного контрастного усиления в компьютерной томографии // Медицинская визуализация. 2012. № 1. С. 120-125.

4. Прокоп М. Спиральная и многослойная компьютерная томография. В 2 т. / Матиас Прокоп, Михаэль Галански; пер. с англ.; под ред. А.В. Зубарева, Ш.Ш. Шотемора / М. Прокоп – М.: МЕДпресс-информ. 2006. Т. 1. 416 с. : ил.

5. Прокоп М. Спиральная и многослойная компьютерная томография. В 2 т. / Матиас Прокоп, Михаэль Галански; пер. с англ.; под ред. А.В. Зубарева, Ш.Ш. Шотемора / М. Прокоп – М.: МЕДпресс-информ. 2007. Т. 2. 712 с. : ил.

6. McLoud T.C., Bourgouin P.M., Greenberg R.V. et al. Bronchogenic carcinoma: analysis of staging in the mediastinum with CT correlative lymphnode mapping and sampling // Radiology. 1992. V. 182, N. 2. P. 319-323.

7. Divgi C.R. Molecular imaging of pulmonary cancer and inflammation // Proc. Am. Thorac. Soc. 2009. V. 6, N. 5. P. 464-468.

8. Kayani I., Conry B.G., Groves A.M. et al. A comparison of 68Ga-DOTATATE and 18F-FDG PET/CT in pulmonary neuroendocrine tumors // J. Nucl. Med. 2009. V. 50, N. 12. P. 1927-1932.

9. Nguyen N.C., Tran I., Hueser C.N. et al. F-18 FDG PET/CT characterization of talc pleurodesis-induced pleural changes over time: a retrospective study // Clin. Nucl. Med. 2009. V. 34, N. 12. P. 886-890.

10. Fedorova O.S., Kuznetsova O.F., Shatik S.V. et al. (18)F-labeled tyrosine derivatives: synthesis and experimental studies on accumulation in tumors and abscesses // Bioorg Khim. 2009. V. 35, N. 3. P. 334-343.

11. Lee T.S., Ahn S.H., Moon B.S. Comparison of 18F-FDG, 18F-FET and 18F-FLT for differentiation between tumor and inflammation in rats // Nucl. Med. Biol. 2009. V. 36, N. 6. P. 681-686.

12. Schillaci O., Calabria F., Tavolozza M. et al. 18F-choline PET/CT physiological distribution and pitfalls in image interpretation: experience in 80 patients with prostate cancer // Nucl. Med. Commun. 2010. V. 31, N. 1. P. 39-45.

13. van Waarde A., Elsinga P.H. Proliferation markers for the differential diagnosis of tumor and inflammation / Curr. Pharm. Des. 2008. V. 31, N. 14. P. 3326-3339.

14. Li R., Wu S.C., Wang S.C. et al. Synthesis and evaluation of l-5-(2-[(18)F]fluoroethoxy)tryptophan as a new PET tracer / Appl. Radiat. Isot. 2010. V. 68, N. 2. P. 303-308.

15. Karathanos E., Datseris I., Vlontzou E. et al. Con-

tribution of (99m)Tc-depreotide (Neospect) scintigraphy in lung cancer staging // J. BUON. 2010. V. 15, N. 1. P. 147-152.

16. Higashi K. Comparison of [18F]FDG PET and 201Tl SPECT in evaluation of pulmonary nodules // J. Nucl. Med. 2001. V. 42. P. 1489-1496.

17. Куражов А.П., Завадовская В.Д., Зоркальцев М.А. и др. Дифференцирование злокачественных опухолей и доброкачественных поражений опорно-двигательного аппарата при выполнении сцинтиграфии с 199Tl-хлоридом // Радиология-Практика. 2012. №3. С. 26-36.

18. Lorberboym M., Wallach F., Estok L. et al. Thallium-201 retention in focal intracranial lesions for differential diagnosis of primary lymphoma and nonmalignant lesions in AIDS patients // J. Nucl. Med. 1998. V. 39, N. 8. P. 1366-1369.

19. Тютин Л.А., Савченко О.Н., Иванова А.А. и др. Возможности использования современных туморотропных радиофармпрепаратов для молекулярной визуализации рака легкого (по данным ЦНИРРИ) / Материалы научной конференции «Новые технологии в ядерной медицине», г. Санкт-Петербург. 2006. С. 37.

20. Ando A., Ando I., Katayama M. et al. Biodistributions of radioactive alkaline metals in tumor bearing animals: comparison with 201Tl // Eur. J. Nucl. Med. 1988. V. 14, N. 7–8. P. 352-357.

21. Yu Y.H., Hsu W.H., Hsu N.Y. et al. Comparison of two-phase (201)Tl SPECT with chest CT to differentiate thoracic malignancies from benign lesions // Q. J. Nucl. Med. Mol. Imaging 2008. V. 52, N. 1. P. 66-73.

22. Waxman A., Eller D., Ashook G. et al. Comparison of Gallium-67-Citrate and Thallium-201 Scintigraphy in Peripheral and Intrathoracic Lymphoma // J. Nucl. Med. 1996. V. 37, N. 1. P. 46-50.

ОРИГИНАЛЬНАЯ СТАТЬЯ

ПРЕДОПЕРАЦИОННАЯ ЛУЧЕВАЯ ДИАГНОСТИКА АНГИОМИОЛИПОМЫ ПОЧКИ

Попов А.А., Поляруш Н.Ф., Полетаева С.В.

Самарский областной клинический онкологический диспансер.
Самарский медицинский институт «РЕАВИЗ».
г. Самара, Россия

Выявление ангиомиолипомы почки с помощью КТ или МРТ не является прямым показанием к оперативному лечению, но нередки случаи резекции почки или нефрэктомии с гистологически верифицированной ангиомиолипомой.

Ретроспективному анализу подверглись данные КТ и МРТ 12 пациентов, прооперированных по поводу опухоли почки; 2 пациента были прооперированы в связи с внутриопухолевым кровоизлиянием; 1 пациент – в связи с крупным размерами опухоли. В указанных наблюдениях предоперационное исследование выявило ангиомиолипому, что впоследствии было подтверждено гистологически. У 9 больных перед операцией был установлен диагноз злокачественной опухоли почки. Из них у 7 человек гистологическое исследование операционного материала выявило ангиомиолипому без признаков малигнизации; у одного пациента имело место озлокачествление ангиомиолипомы в лейомиосаркому, и еще в одном случае была выявлена злокачественная эпителиоидная ангиомиолипома с метастазами в регионарные лимфатические узлы и печень.

Причиной ложноположительных заключений о злокачественном характере опухоли почки явились: слабая выраженность или полное отсутствие жирового компонента в опухоли, а также выраженный солидный компонент опухоли, схожий по КТ-картине с почечно-клеточным раком. КТ и МРТ с использованием болюсного контрастного усиления в большинстве случаев позволяют провести дифференциальную диагностику между ангиомиолипомой и злокачественной опухолью почки.

Ключевые слова: ангиомиолипома почки, эпителиоидная ангиомиолипома, рак почки, компьютерная томография, магнитно-резонансная томография.

PREOPERATIVE RADIOLOGIC DIAGNOSIS OF RENAL ANGIOMYOLIPOMA

Popov A.A., Polyarush N. Ph., Poletaeva S. V.

Samara Regional Clinical Oncology Center.
Samara Medical Institute "Reaviz".
Samara, Russia

Detection of renal angiomyolipoma with CT or MRI is not a direct indication for surgical treatment, but cases of nephrectomy or partial nephrectomy with histologically confirmed angiomyolipoma are not uncommon. CT and MRI findings of 12 patients, operated for kidney tumor, histologically represented an angiomyolipoma, underwent retrospective analysis. Two patients were operated because of the intratumoral hemorrhage and one patient due to the large size of the tumor; in these cases preoperative examination revealed angiomiolipoma and there were no differences with histological data. 9 patients had a preoperative diagnosis of malignant kidney tumor. Of these, in 7 patients microscopic examination of removed tumors showed angiomyolipoma without any signs of malignancy, in one case there was a malignant transformation of angiomyolipoma to leiomyosarcoma, and in another the malignant epithelioid angiomyolipoma with metastases to the regional lymph nodes and liver was found.

A small amount of the fatty component in the tumor or its absence, and large solid component of the tumor, similar to renal cell carcinoma, were causes of false-positive findings of malignant kidney tumors. CT and MRI with a bolus contrast enhancement allow for a differential diagnosis between angiomyolipoma and malignant kidney tumor in most cases.

Keywords: renal angiomyolipoma, epithelioid angiomyolipoma, renal cancer, computed tomography, magnetic resonance imaging.

Ангиомиолипома почки является доброкачественным новообразованием мезенхимального происхождения, состоящим из жировой ткани, гладкой мышечной ткани и кровеносных сосудов в различных соотношениях, в неосложненном состоянии не требующим оперативного лечения [1, 2]. Выявление жирового компонента в образовании с помощью современных методов лучевой диагностики – спиральной компьютерной томографии и магнитно-резонансной томографии (КТ и МРТ) – позволяет с высокой степенью вероятности предположить ангиомиолипому и избежать операции [3]. Однако, время от времени, гистологическое исследование операционного материала пациентов, подвергшихся нефрэктомии или резекции почки с подозрением на злокачественную опухоль по данным лучевого исследования, выявляет ангиомиолипому.

Цель работы.

Поиск возможных путей снижения числа ложноположительных заключений о злокачественном характере опухоли почки с помощью анализа данных предоперационной лучевой диагностики (КТ или МРТ).

Материалы и методы.

Ретроспективному анализу подверглись данные предоперационной компьютерной и магнитно-резонансной томографии 12 пациентов, которым в 2008-2011 гг. в отделении онкоурологии СОКОД было выполнено оперативное вмешательство на почках с последующей гистологической верификацией ангиомиолипомы. Список составили 6 женщин и 5 мужчин, возраст пациентов на момент выявления заболевания составлял от 21 года до 76 лет. 7 пациентов перенесли нефрэктомию, 5 пациентов – частичную резекцию почки. В 10 наблюдениях в качестве предоперационного исследования выступала КТ, в 2 – МРТ. Компьютерная томография выполнялась на 16-срезовом спиральном аппарате GE LightSpeed, с толщиной реконструируемого среза 2,5 мм и интервалом 2,5 мм; исследование проводилось с болюсным контрастным усилением (Ультравист, 100 мл), с выполнением нативной фазы, а также артериальной, паренхиматозной и отсроченной фаз. Магнитно-резонансную томографию проводили на аппарате GE Signa Excite с напряжением магнитного поля 1,5 Тл; выполнялись Т1- и Т2-взвешенные нативные изображения, в том числе в корональной плоскости и с подавлением сигнала от жира. Болюсное контрастное усиление проводили 20 мл препарата Магневист, выполняя артериальную, паренхиматозную и отсроченную фазы исследования.

Результаты.

2 пациента из вышеназванного списка

Рис. 1,а

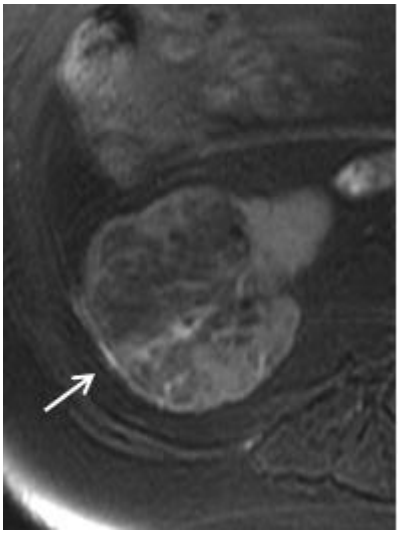

Рис. 1,б

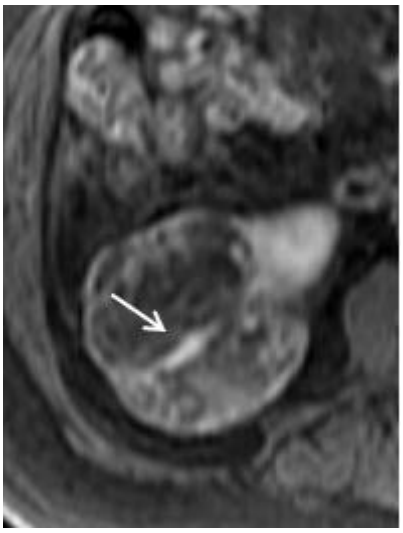

Рис. 1,в

Рис. 1,а МРТ правой почки. Корональная проекция, Т2-ВИ. Пациентка З., 63 года.

Рис. 1,б МРТ правой почки. Аксиальная проекция, Т2- ВИ FS.

Рис. 1,в МРТ правой почки. Аксиальная проекция, Т1-ВИ с контрастным усилением, паренхиматозная фаза.

Ангиомиолипома почки с малигнизацией. В нижнем и среднем сегментах правой почки определяется крупное многоузловое образование неоднородной структуры, с наличием выраженного жирового компонента (А, Б, стрелки) и солидного компонента в виде «прослоек», интенсивно накапливающего контрастное вещество (В, стрелка).

Рис. 2,а

Рис. 2,б

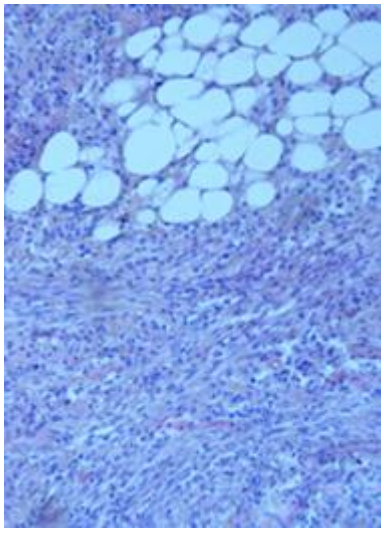

Рис. 2,в

Рис. 2,а. КТ. Нативная фаза исследования. Аксиальная проекция.
В правой почке имеется крупная опухоль преимущественно мягкотканной плотности, с небольшими участками жира (стрелка).

Рис. 2,б. КТ с контрастным усилением, артериальная фаза. Аксиальная проекция.
Опухоль интенсивно повышает свою плотность, хорошо визуализируется сосудистый компонент образования. В печени выявляются метастатические очаги преимущественно жировой плотности (стрелки).

Рис. 2,в. Гистологический препарат. Окраска гематоксилином и эозином, х100.
Хорошо выявляются жировой, гладкомышечный, сосудистый и эпителиоидный компоненты опухоли.

подверглись нефрэктомии по причине наличия кровоизлияния в структуру опухолевого узла и в околопочечную жировую клетчатку. Компьютерная томография выявила крупные образования (101 и 43 мм в наибольшем размере) с преимущественно экстраренальным распространением, преобладанием в структуре жирового компонента и признаками кровоизлияния. Еще 1 пациенту была выполнена сегментарная резекция почки в связи с крупными размерами образования (83 мм). Заключение врача-радиолога в названных случаях звучало как «ангиомиолипома почки», и расхождения данных предоперационной КТ с данным и гистологии, таким образом, выявлено не было.

В следующем наблюдении при проведении предоперационной МРТ была выявлена крупная опухоль в среднем и нижнем сегментах почки, размером до 84 мм, с выраженным как жировым, так и мягкотканным компонентом и бугристым контуром, вдающимся в околопочечную клетчатку (рис. 1). Специалист МРТ предположил наличие злокачественной опухоли, была выполнена нефрэктомия и гистологически верифицирована ангиомиолипома с малигнизацией в лейомиосаркому.

У следующей пациентки при КТ была выявлена крупная опухоль (90 мм в размере), занимающая собой значительную часть почечной паренхимы и распространяющаяся в паранефрий. Структура ее была преимущественно мягкотканной, с выраженным сосудистым компонентом и немногочисленными небольшими участками жировой плотности. Помимо образования в почке, выявлялись также немногочисленные очаговые образования в печени, имеющие преимущественно жировое строение. Последующий за нефрэктомией гистологический анализ выявил эпителиоидный тип ангиомиолипомы (т.н. PEComa) с метастазами в единичные регионарные лимфатические узлы. Очаги в печени, ввиду злокачественности первичной опухоли, были расценены как метастазы (рис. 2).

Еще у 1 пациентки, подвергшейся нефрэктомии, при предоперационном проведении МРТ обнаружена опухоль в верхнем полюсе почки с преимущественным экстраренальным расположением, до 55 мм в наибольшем диаметре. В опухоли преобладал жировой компонент, но причиной заключения специалиста МРТ о вероятном злокачественном процессе стал крупный солидный узел в структуре опухоли, размерами до 27 мм, интенсивно и неоднородно накапливающий контрастное вещество (рис. 3 (А)). Гистологическое исследование выявило ангиомиолипому без признаков малигнизации.

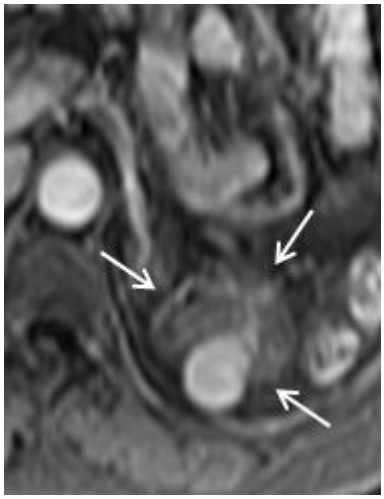

Рис. 3,а

Рис. 3,б

Рис. 3,в

Рис. 3,а. МРТ, Т1-ВИ с контрастным усилением, артериальная фаза. Аксиальная проекция. Пациентка С., 62 года. Ангиомиолипома почки. В верхнем полюсе левой почки определяется образование с преимущественным экстраренальным расположением, имеющее в большей части своего объема жировую структуру и схожее по сигналу с окружающей клетчаткой (стрелки). В опухоли имеется солидный компонент в виде узла, интенсивно повышающий свой сигнал после контрастного усиления.

Рис. 3,б. КТ. КТ с контрастным усилением, артериальная фаза. Аксиальная проекция.

Рис. 3,в. КТ с контрастным усилением, нативная фаза исследования. Аксиальная проекция.

Пациент М., 33 года. Ангиомиолипома почки. В левой почке, располагаясь преимущественно экстраренально, определяется крупное опухолевое образование мягкотканной структуры, содержащее в своей структуре сосуды (Б, черная стрелка) и зоны низкой (15-20 HU) плотности (Б, белая стрелка). Жировой компонент в опухоли не выявляется. Гистологический диагноз ангиомиолипомы установлен лишь на основании иммуногистохимического исследования.

У 1 пациента выявлена крупная опухоль (до 97 мм в размере) в среднем и нижнем сегментах почки, с четким контуром, распространяющаяся в почечный синус; структура опухолевого узла на КТ была неоднородно солидной, с наличием зон низкой плотности, но без жирового компонента. Опухоль интенсивно и довольно равномерно накапливала контрастное вещество в артериальную фазу исследования (рис. 3 (Б, В)). Радиолог сделал заключение о злокачественной природе новообразования; первоначальное заключение гистолога звучало как «саркома» и диагноз ангиомиолипомы был выставлен лишь на основании иммуногистохимического анализа (экспрессия антигена HMB-45).

Наконец, у 5 пациентов при КТ обнаруживались небольшие одиночные опухолевые узлы размерами от 23 до 38 мм, расположенные как в полюсах, так и в среднем сегменте почки. Структура опухолей была солидной, отмечалось выраженное, довольно однородное накопление ими контрастного вещества, преимущественно в артериальную фазу исследования. Жировой компонент образований выявлялся в незначительном количестве, лишь в виде мелких участков жировой плотности размерами от 2 до 5 мм, и не был обнаружен при первичном анализе данных КТ. Следует отметить, что более четко мелкие включения жировой ткани в опухолях визуализировались без контрастного усиления, в нативную фазу сканирования (рис. 4). Заключение специалиста КТ во всех случаях предполагало наличие злокачественного процесса, но гистологическое исследование выявило ангиомиолипомы без малигнизации.

Обсуждение результатов.

Выявление в структуре опухолевого образования почки участков жировой ткани (т.е. с отрицательным значением единиц Хаунсфилда при КТ и гиперинтенсивных на Т1- и Т2-взвешенных изображениях, понижающих свой сигнал на изображениях с подавлением жира при МРТ) позволяет в подавляющем большинстве наблюдений точно поставить диагноз ангиомиолипомы, без необходимости в последующей биопсии и оперативном вмешательстве [4]. Принципиального значения для диагноза соотношение количества жирового, сосудистого и

Рис. 4,а

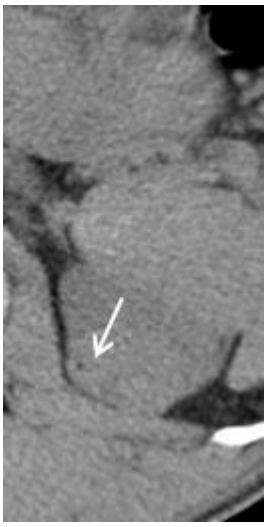

Рис. 4,б

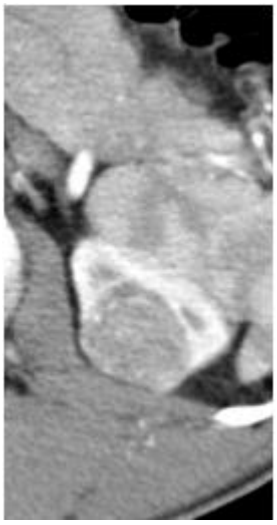

Рис. 4,в

Рис. 4,г

Рис. 4,а. КТ с контрастным усилением, артериальная фаза. Аксиальная проекция. Пациентка К., 52 года. Ангиомиолипома почки. В правой почке выявляется небольшое опухолевое образование преимущественно солидной структуры (белая стрелка), с наличием небольшой «прослойки» жировой ткани у своего переднего полюса (черная стрелка). Контрастное вещество накапливается образованием интенсивно и довольно равномерно.

Рис. 4,б. КТ. Нативная фаза исследования. Аксиальная проекция. Пациент И., 57 лет. Ангиомиолипома почки. Образование в верхнем полюсе левой почки имеет солидную структуру, с наличием лишь единичного мелкого (2 мм) участка жировой плотности (стрелка).

Рис. 4,в. КТ с контрастным усилением, артериальная фаза. Аксиальная проекция. Опухоль интенсивно повысила свою плотность, жировой участок четко не визуализируется.

Рис. 4,г. КТ, нативная фаза исследования. Аксиальная проекция. Пациентка Х., 48 лет. Ангиомиолипома почки. Схожая картина с наличием опухоли в среднем сегменте левой почки, имеющей небольшие включения жира в структуре (стрелка).

мягкотканного компонентов в образовании не имеет, наличие крупных мягкотканных узлов в «жировом» образовании, схожих по плотности и характеристикам контрастного усиления с гипернефромой, не свидетельствует о его злокачественной природе. При этом большое значение следует придавать выявлению даже единичных мелких включений жировой структуры [5, 6]. В этой связи, врачам-радиологам следует внимательно анализировать структуру «солидного», на первый взгляд, образования, применять тонкие срезы (2-3 мм), а также не пренебрегать анализом нативных изображений, на которых может быть лучше виден жировой компонент опухоли. Помощь в дифференциальной диагностике может также оказать гомогенное постконтрастное усиление ангиомиолипом и более продолжительная задержка в них контрастного вещества по сравнению с почечно-клеточным раком [7].

Тем не менее, выявление методами лучевой диагностики жира в структуре опухоли в отдельных случаях не позволяет исключить злокачественный процесс; так, описаны случаи обнаружения жировой ткани при почечно-клеточном раке [8, 9], опухоли Вильмса [10] и липосаркоме почки [11].

Кроме того, следует иметь в виду возможность озлокачествления ангиомиолипомы в саркому со способностью к метастазированию и рецидивам [12, 13]. Отдельно стоит сказать и об эпителиоидном типе ангиомиолипомы или опухоли из периваскулярных эпителиоидных клеток (т.н. PEComa). Данный вариант опухоли также является потенциально злокачественным; описаны случаи метастазирования в регионарные лимфатические узлы, печень, легкие и позвоночник [14, 15].

В свою очередь, даже отсутствие видимо-

го жирового компонента в опухоли не исключает диагноза ангиомиолипомы; в подобных отдельных случаях даже внимательное изучение данных стандартного КТ- или МРТ-исследования не позволяет провести дифференциальную диагностику между ангиомиолипомой и злокачественным новообразованием почки. Перспективным с точки зрения дифференцирования «безжировых» ангиомиолипом и почечно-клеточного рака представляется применение анализа КТ-гистограмм [16] и анализа химического сдвига на изображениях градиентного эхо при МРТ [17].

Выводы.

Компьютерная томография и магнитно-резонансная томография с болюсным контрастным усилением обладают высокой чувствительностью в выявлении ангиомиолипомы почки. При анализе данных томографической картины следует анализировать как нативные, так и постконтрастные изображения и обращать внимание на наличие даже слабо выраженного жирового компонента в опухолевом образовании. В отдельных случаях наличие жирового компонента в опухоли не позволяет провести дифференциальную диагностику ангиомиолипомы и злокачественной опухоли почки. Отсутствие жирового компонента в образовании, по данным КТ и МРТ, также в редких случаях не исключает диагноза ангиомиолипомы.

Список литературы:

1. Eble J.N., Sauter G., Epstein J.I., Sesterhenn I.A. eds. World Health Organization classification of tumors: pathology and genetics of tumors of the urinary system and male genital organs. Lyon, France: IARC Press, 2004.

2. В.М. Буйлов, А.В. Борисанов, А.П. Иванов. Спиральная компьютерная томография при опухолях почки. По ред. Б.И. Долгушина. М.: Практическая медицина, 2009.

3. Helenon O., Merran S., Paraf F., Melki P., Correas J.M., Chretien Y., Moreau J.F. Unusual fat-containing tumors of the kidney: a diagnostic dilemma. Radiographics. 1997. Jan-Feb; 17(1):129-144.

4. Lemaitre L., Claudon M., Dubrulle F. and Mazeman E.: Imaging of angiomyolipomas // Semin. Ultrasound CT MR. 1997. Vol. 18. P. 100–109.

5. Bosniak M.A., Megibow A.J., Hulnick D.H., Hon S., Raghavendra BN. CT diagnosis of renal angiomyolipoma: the importance of detecting small amounts of fat // AJR 1988; 151:497-501.

6. Jinzaki M., Tanimoto A., Narimatsu, Y. et al. Angiomyolipoma: imaging findings in lesions with minimal fat // Radiol. 1997. Vol. 205. P. 497–501.

7. Kim J.K., Park S.Y., Shon J.H., Cho K.S. Angiomyolipoma with minimal fat: differentiation from renal cell carcinoma at biphasic helical CT // Radiology. 2004 Mar; 230(3): 667-684.

8. Helenon O., Chretien Y., Paraf F., Melki P., Denys A., Moreau J.F.. Renal cell carcinoma containing fat: demonstration with CT // Radiology 1993; 188:429-430.

9. Strotzer M., Lehner K.B., Becker K. Detection of fat in a renal cell carcinoma mimicking angiomyolipoma // Radiology 1993; 188:427-428.

10. Williams M.A., Schropp K.P., Norman N.H. Fat containing renal mass in childhood: a case report of teratoid Wilms tumor // J. Urol. 1994. Vol. 151. P. 1662–1667.

11. Cano J.Y., D'Altoria R.A. Renal liposarcoma: case report // J. Urol. 1976. Vol. 115. P. 747–750.

12. Ferry J.A., Malt R.A., Young R.H. Renal angiomyolipoma with sarcomatous transformation and pulmonary metastases // Am J Surg Pathol. 1991 Nov;15(11):1083-1088.

13. Martignoni G., Pea M., Rigaud G., Manfrin E., Colato C., Zamboni G., Scarpa A., Tardanico R., Roncalli M., Bonetti F. Renal angiomyolipoma with epithelioid sarcomatous transformation and metastases: demonstration of the same genetic defects in the primary and metastatic lesions // Am J Surg Pathol. 2000 Jun;24(6):889-894.

14. Nese N., Martignoni G., Fletcher C.D., Gupta R., Pan C.C., Kim H., Ro J.Y., Hwang I.S., Sato K., Bonetti F., Pea M., Amin M.B., Hes O., Svec A., Kida M., Vankalakunti M., Berel D., Rogatko A., Gown A.M., Amin M.B. Pure epithelioid PEComas (so-called epithelioid angiomyolipoma) of the kidney: A clinicopathologic study of 41 cases: detailed assessment of morphology and risk stratification // Am J Surg Pathol. 2011

15. Yamamoto T, Ito K, Suzuki K, Yamanaka H, Ebihara K, Sasaki A. Rapidly progressive malignant epithelioid angiomyolipoma of the kidney. J Urol. 2002 Jul;168(1):190-191.

16. Kim J.Y., Kim J.K., Kim N., Cho K.S.. CT histogram analysis: differentiation of angiomyolipoma without visible fat from renal cell carcinoma at CT imaging // Radiology. 2008 Feb;246(2):472-9.

17. Kim J.K., Kim S.H., Jang Y.J., Ahn H., Kim C.S., Park H., Lee J.W., Kim S., Cho K.S.. Renal angiomyolipoma with minimal fat: differentiation from other neoplasms at double-echo chemical shift FLASH MR imaging // Radiology. 2006 Apr;239(1):174-80.

СЛУЧАЙ ИЗ ПРАКТИКИ

ДИАГНОСТИКА ИНВОЛЮТИВНЫХ ИЗМЕНЕНИЙ БРОНХОВ МЕТОДОМ МУЛЬТИСПИРАЛЬНОЙ КОМПЬЮТЕРНОЙ ТОМОГРАФИИ

Федотенков И.С., Белькинд М.Б.

Одышка и затруднённое дыхание являются частыми жалобами у пациентов пожилого возраста. Дифференциальный ряд причин данных симптомов включает множество патологий как со стороны сердечно-сосудистой системы, так и со стороны лёгких. У пациентов старше 40 лет в бронхах наблюдаются инволютивные процессы: атрофия слизистой оболочки и подслизистой ткани, обызвествление хрящей и, как следствие, снижение эластичности бронха. У пациентов с жалобами на одышку и затруднение дыхания метод МСКТ может быть рекомендован к обязательному включению в алгоритм обследования. Неинвазивность, быстрота и исключительно высокая точность получаемой анатомической информации позволяют максимально быстро поставить точный диагноз. МСКТ позволяет детально визуализировать небольшие анатомические структуры, такие как бронхи, на всём протяжении.

Институт клинической кардиологии им. А.Л. Мясникова «ФГБУ Российский кардиологический научно-производственный комплекс» Минздравсоцразвития России.
Первый Московский Государственный Медицинский Университет им. И. М. Сеченова.
г. Москва, Россия

Ключевые слова: МСКТ, отдышка, бронхиальное дерево.

DIAGNOSTICS OF INVOLUTIVE CHANGES OF BRONCHIAL TREE USING MULTISLICE COMPUTED TOMOGRAPHY

Fedotenkov I.S., Belkind M.B.

Dyspnea and labored breathing are the most frequent complaints in elderly patients. Differential leading causes for such complaints are really wide, of which the most common are different types of heart and lung diseases. Involutive changes of bronchial tree such as mucosa and submucosa atrophy, calcification of the cartilages and as the consequence decreasing of bronchial elasticity are widely spread in patents after 40 years old. Multislice computed tomography (MSCT) should be recommended as a part of diagnostic algorithm in patients with dyspnea complaints. Being absolutely noninvasive, MSCT allows getting precise anatomical data in extremely short period of time. MSCT is the method of choice in bronchial tree assessment, due to it's capability in evaluation of extremely small anatomical structures.

Cardiology Research Center Russian Federation.
I.M. Sechenov First Moscow State Medical University.
Moscow, Russia

Keywords: multislice computed tomography, dyspnea, bronchial tree.

Для оценки состояния средостения, бронхов и более детальной визуализации паренхимы лёгких была выполнена МСКТ грудной полости. МСКТ выполнялась на 64-спиральном компьютерном томографе Aquilion 64, толщина томографического среза – 0,5 см. По данным МСКТ определялось умеренное усиление лёгочного рисунка, признаки диффузного пневмосклероза. Однако наиболее диагностически значимым было обнаружение нежного обызвествления стенок трахеи, главных, долевых, сегментарных и субсегментарных бронхов справа и слева. При построении мультипланарных реконструкций определялось протяжённое обызвествление стенок бронхов. Участки обызвествления бронхов имели циркулярную форму, представляя собой как бы «слепок» просвета бронха – данные изменения не определялись по данным рентгенографии грудной полости (Рис. 3-8).

Одышка и затруднённое дыхание являются частыми жалобами у пациентов пожилого возраста. Дифференциальный ряд причин данных симптомов включает множество патологий как со стороны сердечно-сосудистой системы, так и со стороны лёгких [1,2]. Хроническая обструктивная болезнь лёгких, ишемическая болезнь сердца (ИБС), тромбоэмболия ветвей лёгочной артерии, интерстициальный фиброз лёгких и другие патологии должны приниматься в

Рис. 1

Рис. 2

Рис. 1. Рентгенография грудной клетки. Прямая проекция.
Признаки диффузного пневмосклероза.

Рис. 2. Рентгенография грудной клетки. Боковая проекция.
Признаки диффузного пневмосклероза.

расчёт врачом при обнаружении у пациента жалоб на одышку и затруднённое дыхание. На настоящий момент существует алгоритм обследования таких пациентов, включающий: осмотр пульмонолога и кардиолога, определение функции внешнего дыхания, проведение рентгенографии лёгких и, при необходимости, мультиспиральной компьютерной томографии (МСКТ), которая в большинстве случаев позволяет поставить верный диагноз. В случае, если врач достоверно исключил кардиологические причины одышки и затруднённого дыхания, пациенту должно быть проведено углублённое обследование бронхо-лёгочной системы с использованием метода МСКТ, так как зачастую жалобы пациента связаны не с изменениями паренхимы лёгких, а с изменениями стенок бронхов.

Стенка бронха состоит из трёх оболочек: слизистой, фиброзно-мышечно-хрящевой и адвентициальной. Слизистая оболочка плотно соединена с подлежащей оболочкой и не образует складок. Фиброзно-мышечно-хрящевая оболочка образована незамкнутыми гиалиновыми хрящевыми кольцами, свободные концы которых соединены гладкими мышцами. Хрящевые кольца соединены между собой плотной фиброзной тканью. С уменьшением калибра бронха уменьшается количество хрящевых колец и их размеры, хрящ становится эластичным. Особенно интенсивно бронхи растут на первом году жизни и в период полового созревания, к 20 годам размеры всех бронхов увеличиваются в 3,5-4 раза. После 40 лет в бронхах наблюдаются инволютивные процессы: атрофия слизистой оболочки и подслизистой ткани, обызвествление хрящей и, как следствие, снижение эластичности бронха. Наиболее часто обызвествление стенок трахеи и крупных бронхов встречается у женщин и протекает медленно, не вызывая значимого снижения качества жизни. Большее значение имеет состояние, при котором обызвествляются бронхи 3 и 4 порядка с пропитыванием солями кальция стенок. В этом случае бронхи превращаются в ригидные трубки, что отражается на акте дыхания и сопровождается одышкой, кашлем и затруднением дыхания [3].

Клиническое наблюдение.

В клинику обратилась пациентка 74 лет с жалобами на прогрессирующую одышку в течение нескольких месяцев, жалобы отмечались как при физической нагрузке, так и в покое, в том числе, в положении лёжа.

В анамнезе у пациентки артериальная гипертония более 20 лет, резекция щитовидной железы в 2001 г., с 2008 г. в остатках ткани щитовидной железы узлы гиперплазии – рецидивирующий многоузловой зоб. Диффузный пневмосклероз. Хронический бронхит с обострениями до 1 раза в год. Поллиноз. Хронический калькулёзный холецистит, ремиссия. Мочекаменная болезнь, ремиссия. Остеопороз. Органическое эмоционально-лабильное расстройство с ипохондрическими нарушениями.

Пациентка обратилась в клинику для

Рис. 3

Рис. 3. МСКТ. Аксиальная проекция.
Обызвествление стенок трахеи.

Рис. 4

Рис. 4. МСКТ. Аксиальная проекция.
Обызвествление главных бронхов.

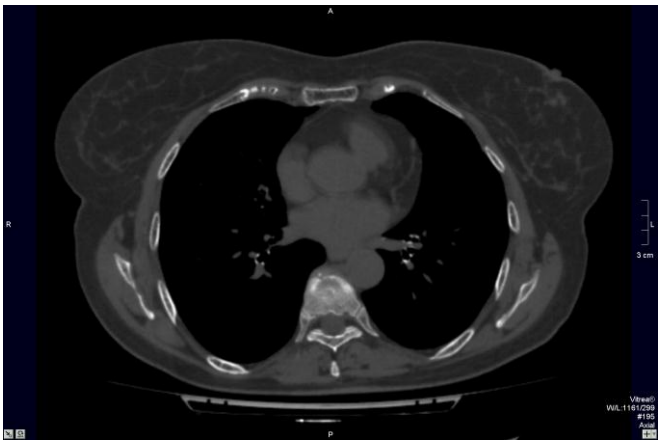

Рис. 5

Рис. 5. МСКТ. Аксиальная проекция.
Обызвествление стенок сегментарных бронхов.

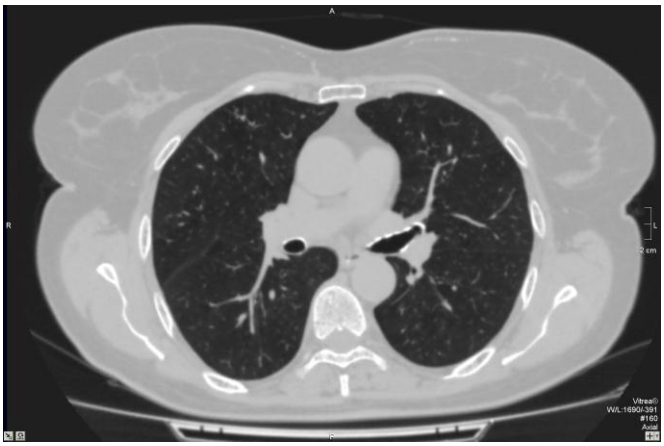

Рис. 6

Рис. 6. МСКТ. Аксиальная проекция.
Диффузное усиление лёгочного рисунка, признаки диффузного пневмосклероза.

углублённого кардиологического обследования, по результатам которого данных за ИБС не получено. Уровень холестерина в пределах нормы, биохимический анализ крови и анализ мочи в пределах нормы. Имеются признаки атеросклероза брахиоцефальных артерий – стенотические изменения ВСА справа и слева до 20%. При нагрузочной пробе на фоне одышки ишемических изменений на ЭКГ не зафиксировано. По данным ЭХО-КГ органической патологии сердца не выявлено, значимой лёгочной гипертензии не выявлено, СДЛА – 35 мм рт. ст. При осмотре кожные покровы чистые, слизистые розовые. Отёков нет. Грудная клетка обычной формы.

При аускультации дыхание жёсткое, единичные сухие хрипы. ЧДД – 18 в минуту. Тоны сердца ясные, ритмичные. ЧСС- 58 ударов в минуту. АД- 140/90 мм рт. ст.

Пациентке была выполнена рентгенография органов грудной клетки, по данным которой был подтверждён диагноз диффузного пневмосклероза. Очаговой и инфильтративной патологии паренхимы лёгких выявлено не было (Рис.1, Рис. 2).

Выводы.

У пациентов с жалобами на одышку и затруднение дыхания метод МСКТ должен быть рекомендован к обязательному включению в алгоритм обследования. Неинвазивность, быстрота и исключительно высокая точность получаемой анатомической информации позволяют максимально быстро поставить точный диагноз. Высокое пространственное разрешение и малая толщина томографического среза (0,5 мм) позволяют детально визуализировать небольшие анатомические структуры, такие как бронхи среднего и мелкого калибра на протяжении, чем выгодно отличают МСКТ от рентгенографии [4].

Рис. 7

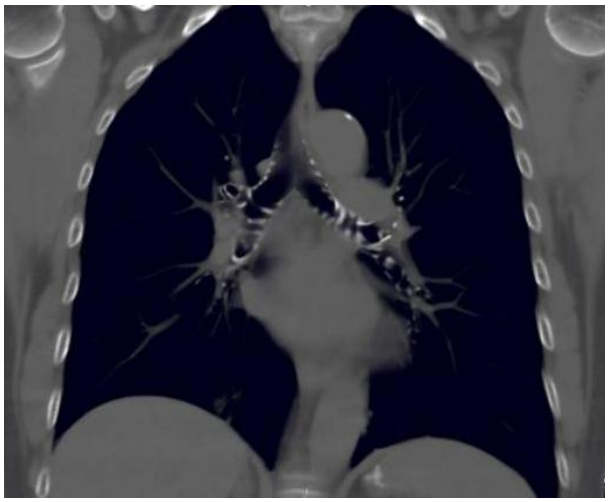

Рис. 8

Рис. 7. МСКТ. Корональная проекция. Лёгочный режим. Проекция максимальной интенсивности.
Обызвествление стенок трахеи бронхов на протяжении.

Рис. 8. МСКТ. Корональная проекция. Мягкотканный режим. Проекция максимальной интенсивности.
Обызвествление стенок трахеи бронхов на протяжении.

Достоверно судить об этиологии развития вышеописанных инволютивных изменений стенок бронхов сложно, однако, вероятно, немаловажную роль в развитии данного состояния у данной пациентки сыграло наличие рецидивирующего многоузлового зоба и остеопороза. Нарушение синтеза тиреоидных и паратиреоидных гормонов приводит к нарушению фосфорно-кальциевого обмена. Соли кальция вымываются из костей, повышая его содержание в крови, что, в свою очередь, способствует его отложению в стенках бронхов, сосудов и других тканях [5]. Однако во многих случаях кальцификация бронхов возникает без значимых нарушений обмена кальция.

По результатам проведенного обследования пациентка была направлена в НИИ пульмонологии с диагнозом: выраженное обызвествление стенок трахеи и бронхов до уровня субсегментарных, приводящих к нарушению механики дыхания.

Список литературы:

1. *Терновой С.К., Синицын В.Е. Спиральная компьютерная и электронно-лучевая ангиография. М.: Издательство Видар, 1998.*

2. *Терновой С.К., Федотенков И. С. МСКТ сердца. М.: Издательство ГЭОТАР-Медиа, 2011*

3. *Розенштраух Л.С., Рыбакова Н.И., Виннер М.Г Рентгенодиагностика заболеваний органов дыхания. М.: Издательство: Медицина, 1985*

4. *A. L. Baert (Foreword), J. Remy, M. Remy-Jardin. Spiral Ct Of The Chest. Springer-Verlag Berlin Heidelberg New York, Springer 2001*

5. *Hirota S, Imakita M, Kohri K et al (1993) Expression of osteopontin messenger rna by macrophages in atherosclerotic plaques. A possible association with calcification. Am J Pathol 143:1003-1008.*

СЛУЧАЙ ИЗ ПРАКТИКИ

БЕРЕМЕННОСТЬ И ОСТЕОПОРОЗ

Драпалюк И.Б., Серова Н.С., Бабкова А.А.

ГБОУ ВПО Первый МГМУ им. И.М. Сеченова.
г. Москва, Россия

Представленные случаи из практики демонстрируют редкое патологическое состояние - остеопороз у беременных. Представлены случаи двух пациенток 30 и 32 лет, у которых в третьем триместре беременности были выявлены атравматические переломы позвоночника и тазобедренного сустава соответственно. Данные лучевых методов исследования (остеоденситометрия, рентгенография) позволили выявить наличие переломов, определить минеральную плотность костей (МПК), проследить дальнейшую динамику изменения МПК костей.

Ключевые слова: остеопороз, связанный с беременностью, остеоденситометрия.

PREGNANCY AND OSTEOPOROSIS

Drapalyuk I.B., Serova N.S., Babkova A.A.

I.M. Sechenov First Moscow Medical University.
Moscow, Russia

The presented cases demonstrate a rare pathological condition – osteoporosis during pregnancy – in 30- and 32- year-old female patients with atraumatic fractures of the spine and hip, revealed in the third trimester of pregnancy. Data from radiological diagnostic methods (osteodensitometry, conventional radiography) allowed clarifying the fractures, detecting mineral bone density (BDM) and tracing the further dynamic of changes in BDM.

Keywords: pregnancy-related osteoporosis, osteodensitometry.

Остеопороз - системное заболевание скелета из группы метаболических остеопатий, характеризующееся уменьшением массы костной ткани и нарушениями микроархитектоники, что снижает прочность кости и увеличивает риск развития переломов. Прочность кости отражает интеграцию двух главных характеристик: минеральной плотности кости (МПК) и качества кости (архитектоника, обмен, минерализация).

Определение остеопороза разработано ВОЗ для европеоидных женщин и основано на определении МПК в любой точке по Т-критерию при использовании остеоденситометрии:

- нормальные показатели МПК по Т-критерию: до -1 стандартного отклонения от пиковой костной массы;
- остеопения: показатели Т-критерия от -1 до –2,5 стандартного отклонения;
- остеопороз: показатели Т-критерия – 2,5 стандартного отклонения и ниже;
- тяжелый остеопороз: показатели Т-критерия - 2,5 стандартных отклонения и ниже с наличием в анамнезе 1 и более переломов.

Критерии ВОЗ не должны использоваться в качестве метода диагностики у женщин в период пременопаузы (возраст от 20 лет до менопаузы), в том числе у женщин во время беременности и в период лактации, предпочтительнее использовать Z- критерии. У этих женщин остеопороз может быть диагностирован, если есть сочетание низкой МПК с вторичными причинами остеопороза или с факторами риска переломов, но диагноз не должен базироваться только на денситометрических показателях. Мониторинг терапии рекомендуется проводить 1 раз в год [1, 2].

Отдельную группу составляет остеопороз, связанный с беременностью, - редкое патологическое состояние, приводящее к развитию переломов во время беременности или в раннем послеродовом периоде [4].

Остеопороз, связанный с беременностью, впервые был зарегистрирован более 50 лет назад. В то время исследователями были обследованы 4 пациентки в послеродовом перио-

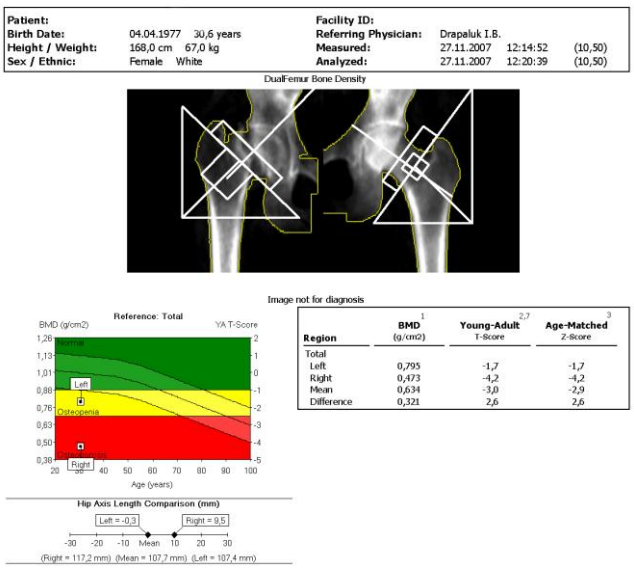

Рис. 1. Результаты измерений МПКТ проксимальных отделов левого и правого бедра (шейка бедра, треугольник Ward, trochanter) на двухэнергетическом костном денситометре «Lunar Expert».

де и выявлены различные степени остеопороза позвоночника. В 1955 году было обследовано 5 женщин в послеродовом периоде, у которых был выявлен перелом позвоночника. Таким образом, был установлен факт наличия остеопороза, связанного с беременностью.

К 2000 году в литературе было описано менее 100 случаев. Также условием, затрудняющим полноценные исследования в данной области в тот период времени, оказалась невозможность использования современных радиологических методов.

Остеопороз, связанный с беременностью, обычно определяется в послеродовом периоде (56%) или в третьем триместре беременности (41%). Женщины, как правило, жалуются на боли в спине, незначительное уменьшение роста, определяются переломы позвонков. Боли и переломы бедра менее распространены. Данное патологическое состояние обычно появляется во время первой беременности, носит временный характер и, как правило, не повторяется [4, 5.]

Остеоденситометрия, как метод лучевой диагностики, играет важную роль в оценке МПК у таких больных, и в дальнейшем позволяет выполнять динамические исследования для оценки эффективности проводимой терапии [1].

Приводим клинические наблюдения.

Клиническое наблюдение №1.

В клинику обратилась 30-летняя пациентка А. для проведения рентгеновской денситометрии с целью выяснения состояния минеральной плотности кости (МПК).

Из анамнеза известно: мать пациентки имела атравматический перелом верхней конечности в возрасте 30 лет. Сама пациентка в течение 5 лет наблюдалась у гинеколога-эндокринолога по поводу первичного бесплодия. Два месяца назад были срочные роды. Во время третьего триместра беременности пациентка почувствовала боль в правом бедре, походка стала неустойчивой, появились боли при ходьбе. Последние 2 недели до родов женщина вела малоподвижный образ жизни, соблюдая щадящий режим. Рентгенография не проводилась. После родов было проведено рентгенологическое исследование правого тазобедренного сустава, при котором выявлен перелом шейки бедра. Произведена остеоденситометрия области обоих тазобедренных суставов. Получены следующие данные: снижение показателей Z-критерия: правое бедро до –4,2 стандартных отклонений, левое бедро до – 1,7. Данные соответствуют остеопорозу справа и остеопении слева (Рис. 1).

При проведении денситометрии области поясничного отдела позвоночника в L2- L4 показатели Z- критерия снижены до -2,0 ст. откл., что соответствует остеопении (Рис. 2).

Далее пациентке было проведено оперативное лечение – тотальное эндопротезирование правого тазобедренного сустава (Рис. 3). Одновременно пациентка принимала Фосаванс 70 мг один раз в неделю; затем препараты, содержащие кальций, без контроля врачей.

Через четыре года проведена контрольная денситометрия области левого тазобедренного

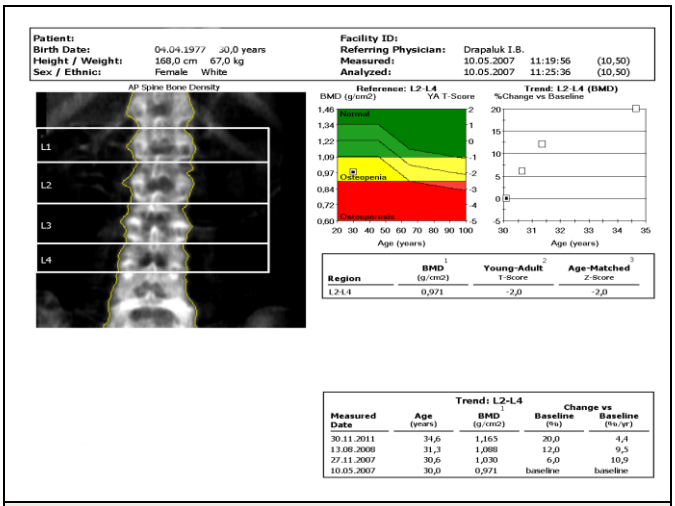

Рис. 2. Результаты измерений МПКТ на двухэнергетическом костном денситометре «Lunar Expert» (поясничные позвонки L1-L4 в передне-задней проекции).

Рис. 3. Рентгенограмма тазобедренных суставов, прямая проекция.
Определяется эндопротез правого тазобедренного сустава.

сустава: показатели Z- критерия снижены до- 1,1 ст. откл., что соответствует пограничному состоянию между возрастной нормой и остеопенией (Рис. 4).

При проведении денситометрии области поясничного отдела позвоночника в L2- L4 показатели Z- критерия в пределах возрастной нормы: -0,7 ст. откл. (Рис. 5).

Также проведено рентгенологическое исследование области тазобедренных суставов (Рис. 6).

Рекомендовано дальнейшее проведение рентгенологической остеоденситометрии один раз в год.

Таким образом, применение двухэнергетической остеоденситометрии у данной пациентки позволило не только оценить МПК при первичном исследовании, но также провести динамическое исследование оценки МПК через 4 года, при использовании лекарственной терапии и косвенно оценить ее эффективность.

Клиническое наблюдение №2.

В клинику обратилась 32-летняя пациентка А. для проведения рентгеновской денситометрии с целью выяснения состояния минеральной плотности кости (МПК).

По данным анамнеза: мать и бабушка пациентки имели атравматические переломы шейки бедра в возрасте 30-35 лет. Сама пациентка наблюдалась у гинеколога-эндокринолога по поводу дисфункции яичников, принимала гормональную терапию, имеет небольшой интервал между родами, длительный период лактации после первых родов (больше года). Первая беременность протекала без особенностей, завершилась родами в срок. Также у пациентки имеется непереносимость молочных продуктов.

Два месяца назад были срочные роды. На 37 неделе беременности неожиданно почувствовала острую боль в поясничном отделе позвоночника без предшествующей травмы. Оставшиеся дни беременности вела малоподвижный образ жизни, соблюдая щадящий режим. Рентгенография не проводилась.

По данным проведенной денситометрии области поясничного отдела позвоночника показатели Z- критерия снижены до – 3,8 ст. откл., что соответствует остеопорозу (Рис. 7).

Показатели при денситометрии области левого тазобедренного сустава: снижение МПК по Z- критерию до -2 ст. откл., что соответствует остеопении (Рис. 8).

При проведении боковой морфометрии выявлена клиновидная деформация тел позвонков L1-L2 (Рис. 9).

При проведении рентгенографии поясничного отдела позвоночника определен компрессионный перелом позвонков L1-L2.

Пациентка направлена к гинекологу-эндокринологу для дообследования и назначения терапии. Рекомендована повторная рентгенологическая денситометрия через год от начала лечения.

Применение остеоденситометрии у пациентки позволило оценить МПК, соответствующую по Z- критерию остеопорозу, предположить наличие данного заболевания, рекомендовать дальнейшую динамическую оценку МПК через год.

Обсуждение.

В нашем исследовании двухэнергетическая остеоденситометрия позволила непосред-

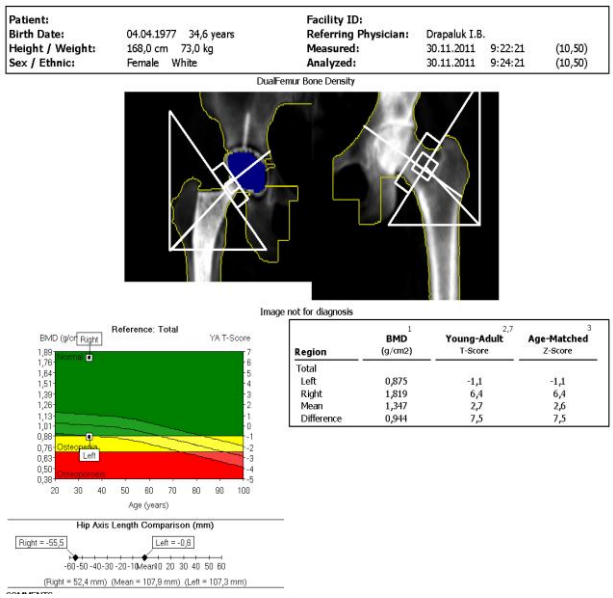

Рис. 4. Результаты измерений МПКТ проксимальных отделов левого бедра (шейка бедра, треугольник Ward, trochanter) на двухэнергетическом костном денситометре «Lunar Expert».

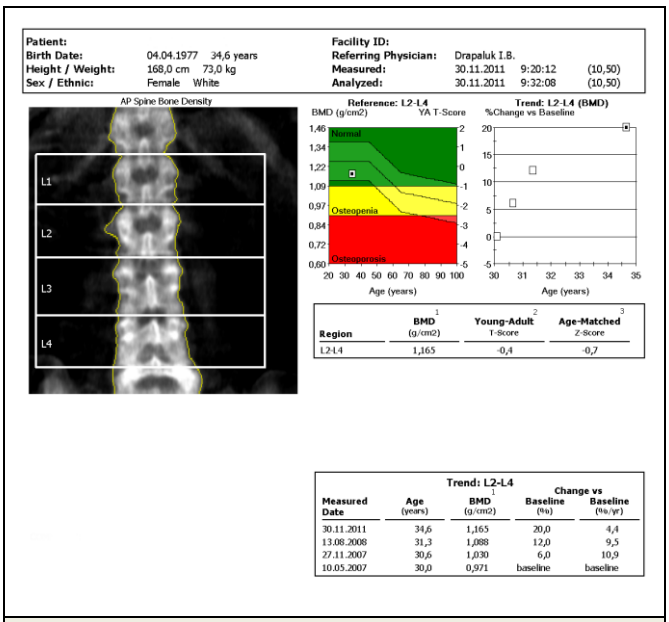

Рис. 5. Результаты измерений МПКТ на двухэнергетическом костном денситометре «Lunar Expert» (поясничные позвонки L1-L4 в передне-задней проекции).

ственно оценить МПК, провести морфометрическое исследование, динамическую оценку изменения МПК у пациенток. Полученные данные имеют важное значение для планирования дальнейшей тактики терапевтического лечения.

Остеопороз, связанный с беременностью, - редкое состояние. На сегодняшний день патофизиология данного состояния остается до конца неизученной, так же как и методы терапевтического воздействия.

Остается неясным, является ли заболевание прямым следствием беременности или оно связано с изменениями в организме женщины до беременности. Генетические факторы играют роль в развитии остеопороза, связанного с беременностью. Так, в исследовании Dunne и соавторов, у матерей пациенток с данным состоянием выявлено значительно больше переломов, чем в контрольной группе [5, 6].

При нормальном физиологическом состоянии несколько адаптивных механизмов обеспечивают защиту костной системы матери в период беременности и лактации, в то время как плод или новорожденный получают все необходимые минеральные вещества для роста и развития. Во время беременности уровень кальция повышается. Абсорбция кальция в кишечнике удваивается в связи со значительным увеличением после первого триместра в крови уровня 1,25-дигидрокси –витамина Д. Образование данного витамина в материнском организме помимо почек происходит также и в плаценте, а позже в почках плода, способствуя еще большему увеличению его уровня. Экскреция кальция с мочой у беременной женщины также увеличивается.

С другой стороны, в настоящее время известно, что «паратиреоидсвязанный белок» материнской крови увеличивает костную резорбцию, особенно во время третьего триместра. Паратиреоидсвязанный белок вырабатывается молочными железами, плацентой, децидуальной тканью, амнионом, пуповиной, паращитовидными железами плода. Он необходим для передачи кальция плоду, нормального эмбриогенеза, роста и развития плода и продукции молока. Два физиологических механизма отвечают за потерю минеральных веществ костями во время лактации: увеличение мобилизации кальция из костных депо и гипоэстрогения, обусловленная высоким уровнем пролактина. Хотя минеральная плотность костей (МПК) может быть значительно снижена во время лактации, как правило, данное состояние временное. Исследования показали, что при существенных потерях МПК в период лактации уже через 6 месяцев после прекращения кормления определялось полное восстановление костной плотности. Kalkwarf, Specker в своих исследованиях выявили, что женщины, у которых раньше восстановился менструальный цикл, теряли меньше МПК в период лактации и у них раньше восстанавливались показатели МПК после прекращения кормления [4].

Послеродовый остеопороз.

Данный вид остеопороза, как правило, выявляют в послеродовом периоде (в 60% зарегистрированных случаев) или в третьем триместре беременности (40%). Чаще всего он проявляется болями в спине, возникающими ближе к концу беременности или в раннем послеродовом периоде. Отмечаются уменьшение роста (вер-

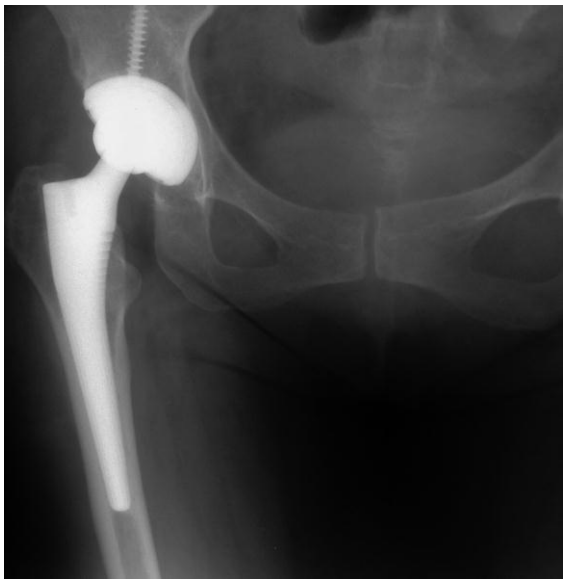

Рис. 6. Рентгенограмма правого тазобедренного сустава в прямой проекции.
Определяется эндопротез правого тазобедренного сустава.

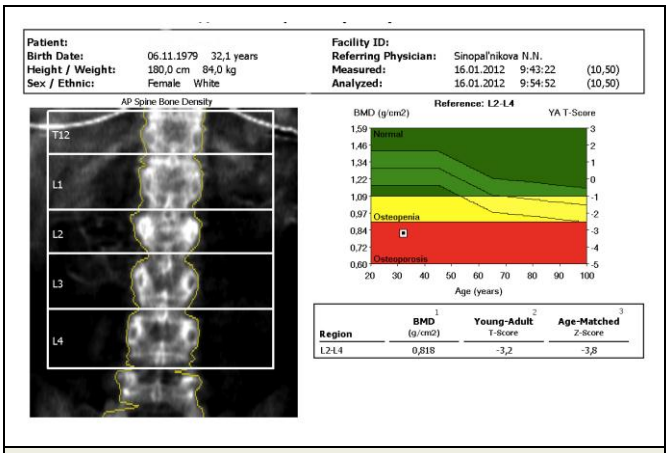

Рис. 7. Результаты измерений МПКТ на двухэнергетическом костном денситометре «Lunar Expert» (поясничные позвонки L1-L4 в передне-задней проекции).

тебральная компрессия) и наличие переломов.

Согласно опубликованным данным, минеральная плотность костей (МПК) поясничного отдела позвоночника уменьшается на 25-50% в сравнении с здоровыми пациентками того же

возраста. МПК в области проксимального отдела бедра может быть также ниже нормы. В проведенных исследованиях уменьшение МПК варьировалось в довольно широких пределах. В некоторых случаях МПК оказалась значительно ниже порога, принятого ВОЗ в качестве критерия для определения остеопороза (Т –критерий < -2,5 для позвоночника) .

Послеродовый остеопороз позвоночника обычно возникает во время первой беременности, носит временный характер и не повторяется вновь, как считалось раньше. Однако, в исследовании с участием 10 женщин, страдающих послеродовым остеопорозом, возникшим во время первой беременности, в четырех из четырнадцати последующих беременностей был зафиксирован повторный эпизод остеопороза [7].

Также не следует забывать о роли генетического фактора в развитии данной формы остеопороза. В исследовании выше упомянутых Dunne с соавторами было выявлено, что у матерей пациенток, страдающих послеродовым остеопорозом позвоночника, переломы случались чаще и в более молодом возрасте, чем в контрольной группе [3, 4].

Существует путь, направленный на профилактику развития послеродового остеопороза позвоночника. В проведенных исследованиях большинство женщин с остеопорозом в момент постановки диагноза кормили детей грудью. В связи с этим, прекращение грудного вскармливания стало первым этапом по предотвращению дальнейшего прогрессирования заболевания. Далее в разных исследованиях применялись различные дозы кальция (600-1,500 мг/сутки), различные типы и дозировки витамина Д (витамин Д2 или Д3 200- 800 IU/сутки; кальцитриол). В последнее время в качестве антирезорбтивных препаратов некоторые ученые использовали бисфосфонаты. В одном исследовании девять женщин лечили разными бисфосфонатами (алендронат, памидронат, золендронат). Пять из этих женщин принимали препараты 24 месяца, у них отмечалось увеличение МПК на 23%, тогда как у женщин, принимавших только кальций и витамин Д, МПК увеличилось лишь на 6-9,5 %. Безусловно, даже при использовании бисфосфонатов применение кальция и витамина Д необходимо. К сожалению, небольшое количество исследований и разработок различных методов лечения не позволяют адекватно оценить эффективность проводимого лечения, поэтому рациональная стратегия терапии при данном заболевании остается до сих пор не ясной [6, 7].

В нашем исследовании также нет явной корреляции улучшения показателей МПК с проводимой терапией, однако, роль остеоденситометрии как метода первичного выявления остеопороза и дальнейшей динамической оценки изменений МПК несомненна.

Заключение.

Таким образом, очевидно, что и в настоящее время остается ряд нерешенных вопросов, связанных с костным ремоделированием во время беременности, выяснением причин предрасположенности некоторых женщин к потере костной массы и последующему развитию переломов.

Остеопороз, связанный с беременностью, - это редкое состояние, характеризующееся появлением болевого синдрома, атравматических переломов в третьем триместре беременности или в послеродовом периоде. В настоящий момент патофизиология и терапевтическая кор-

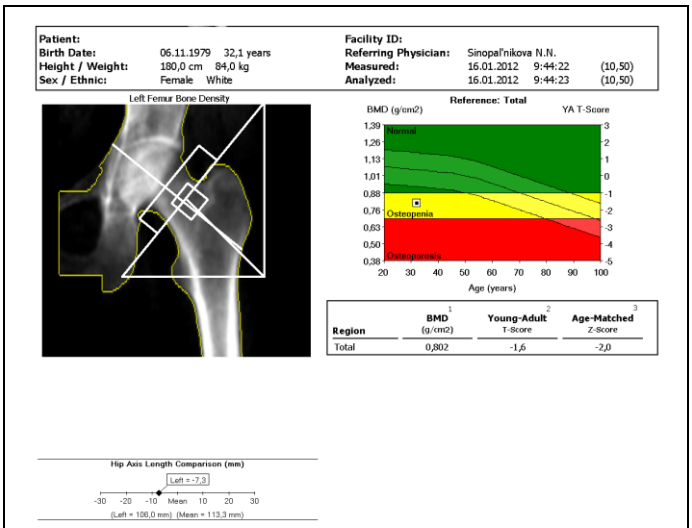

Рис. 8. Результаты измерений МПКТ проксимальных отделов левого бедра (шейка бедра, треугольник Ward, trochanter) на двухэнергетическом костном денситометре «Lunar Expert».

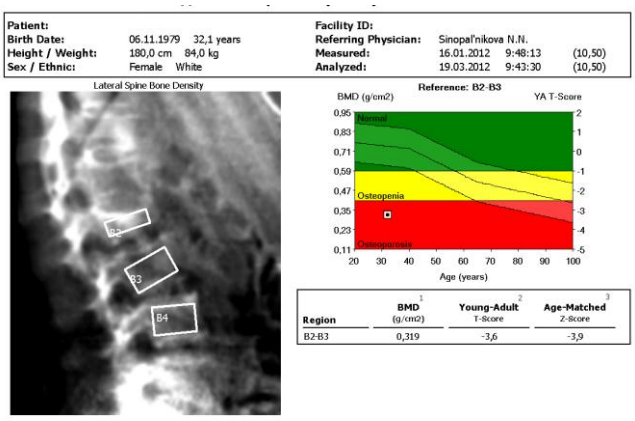

Рис. 9. Результаты морфометрии на двухэнергетическом костном денситометре «Lunar Expert» (поясничные позвонки L1-L4 в боковой проекции).

рекция данного состояния остаются до конца неизученными. Эффективное лечение остеопороза, ассоциированного с беременностью, остается спорным вопросом из-за малого количества случаев, зарегистрированных в литературе, и широко распространенной недооценкой этого костного нарушения обмена веществ. Отсутствие контролируемых исследований и тяжесть самого заболевания заслуживают разработки эффективного терапевтического режима. В настоящее время в Марбурге (Германия) создан центр по изучению остеопороза Марбургского университета, где регистрируются и анализируются все случаи остеопороза, связанного с беременностью, для дальнейших исследований в этой области.

Остеоденситометрия, как метод диагностики, остается неотъемлемой частью в комплексном исследовании женщин с подозрением на наличие остеопороза, в том числе, связанного с беременностью. В наших клинических случаях применение двухэнергетической остеоденситометрии позволило дать оценку МПК, предположить наличие данного заболевания, а также провести динамические исследования МПК через определенные временные интервалы для оценки эффективности проводимой терапии.

Список литературы:

1. *Л.И Беневоленская, О.М Лесняк. Клинические рекомендации. Остеопороз. Диагностика, профилактика и лечение. – М.:Гэотар-Медиа,2006.с. 31-36.*

2. *Л.Я Рожинская. Практическое руководство для врачей. Системный остеопроз. –М.: Издатель Мокеев,2006.с.28-30.*

3. *Э.А Щербавская, Б.И Гельцер. Лактация и костный метаболизм. Остеопороз и остеопатии. Научно-практический медицинский журнал №3. 2002.с. 24-29.*

4. *Baszko-Balszyk D, Horst-Sikorska W, Sowinski J. Pregnancy-associated osteoporosis manifesting for the first time during second pregnancy. Ginekol Pol, 2005; 76(1) p. 67-69.*

5. *Kabi F, Mkinsi O, Zrigui J. Pregnancy-associated osteoporosis. Rev Med Interne, 2006 May 15 (Epub ahead of print).*

6. *Maria Luisa Bianchi. Osteoporosis during pregnancy. Bone metabolism unit, Instituto Auxologico Italiano IRCCS, Milan, Italy. Touch Briffings 2009.p. 30-34.*

7. *Stumpf UC1, Kurth AA2, Windolf J1, Fassbender WJ. Pregnancy-associated osteoporosis: an underestimated and underdiagnosed severe disease. A review of two cases in short- and long-term follow-up. Advances in Medical Sciences • Vol. 52. 2007. p. 94-97.*

СЛУЧАЙ ИЗ ПРАКТИКИ

КОМПЛЕКСНАЯ ДИАГНОСТИКА РАКА МОЧЕВОГО ПУЗЫРЯ

Коробкин А.С.[1], Терновой С.К.[2], Пушкарь Д.Ю.[3]

1 - ФГБУ «Российский кардиологический научно-производственный комплекс» Министерства здравоохранения и социального развития РФ.
2 - ГБОУ ВПО Первый МГМУ им. И.М. Сеченова Минздрава России.
3 - ГБОУ ВПО «Московский государственный медико-стоматологический университет» им. А.И. Евдокимова.
г. Москва, Россия

Представлено клиническое наблюдение пациента З. с выявленным во время плановой диспансеризации объемным образованием мочевого пузыря. Продемонстрирована необходимость комплексной диагностики при выявлении новообразований мочевого пузыря.

Ключевые слова: мочевой пузырь, опухоль, комплексная диагностика, УЗИ, МСКТ, МРТ.

COMPREHENSIVE DIAGNOSIS OF BLADDER CANCER

Korobkin A.S.[1], Ternovoy S.K.[2], Pushkar D.Yu.[3]

1 - Cardiology research center
2 - I. M. Sechenov First Moscow State Medical University
3 - Moscow State University of Medicine and Dentistry named after A.I. Evdokimov.
Moscow, Russia

The article presents a clinical observation of the patient Z. with bladder tumor detected at the routine medical examination. The article demonstrates the need for an integrated diagnosis in detecting of bladder malignancies.

Keywords: bladder cancer, integrated diagnostics, ultrasound, MSCT, MRI.

Рак мочевого пузыря составляет, по данным Всемирной Организации Здравоохранения (ВОЗ), около 3% от всех злокачественных новообразований. В структуре заболеваемости злокачественными опухолями в большинстве развитых стран среди мужчин на первом месте стоит рак легкого, который составляет 30,9% всех случаев рака (за исключением плоскоклеточного рака и базалиомы кожи); на втором месте – рак желудка (17,7%); на третьем – рак ободочной и прямой кишки (8,5%); рак мочевого пузыря (3,9%) – на шестом. В структуре заболеваемости злокачественными опухолями на долю урологических локализаций приходится 7,7%. Среди них более 68% занимает рак мочевыделительных органов. Опухоли мочевого пузыря составляют около 4% всех новообразований, диагностированных у человека. За последние годы отмечается тенденция к увеличению частоты этого заболевания. У мужчин опухоли мочевого пузыря встречаются в 3-4 раза чаще, чем у женщин. Преимущественное возникновение рака мочевого пузыря у мужчин многие связывают с застоем мочи в пузыре, особенно в пожилом возрасте. Новообразования мочевого пузыря встречаются в основном у лиц старше 50 лет. Опухоли мочевого пузыря у детей наблюдаются редко – в 60 раз реже, чем у взрослых, чаще у мальчиков. Опухоли могут располагаться во всех отделах мочевого пузыря, однако наиболее частая их локализация – мочепузырный треугольник и прилегающие к нему участки.[1,2]

Рак мочевого пузыря относится к новообразованиям, имеющим своеобразное географическое распространение. Наиболее часто он встречается среди жителей некоторых стран Африки, что связывают с высокой заболеваемостью шистосоматозом мочевого пузыря. В Египте, по данным ВОЗ, раком мочевого пузыря заболевает половина урологических больных и 11% всех больных раком различных локализаций. Другой особенностью эпидемиологии рака мочевого пузыря является то, что городские жители заболевают чаще, чем живущие в деревнях. Холостые мужчины болеют раком мочевого пузыря чаще, чем женатые.

Основным симптомом опухоли мочевого пузыря является гематурия. С жалобами на наличие крови в моче пациент может обратиться к врачу любой специальности (уролог, гинеколог, терапевт, хирург и т.д.). Правильная ин-

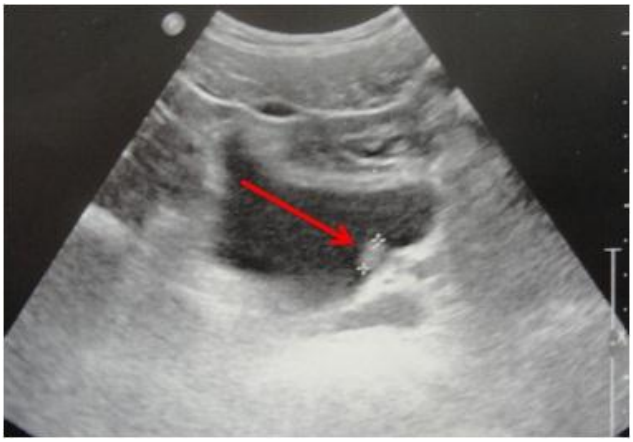

Рис. 1. Трансабдоминальное (надлобковое) УЗИ.
Стрелкой указана дополнительная структура мочевого пузыря.

терпретация этого симптома и своевременно выполненный диагностический алгоритм является основой раннего установления диагноза и успешного лечения больных. Это обуславливает необходимость изучения и активного использования врачом всего арсенала методов и средств диагностики, которыми он владеет.[1]

История болезни.

В отдел томографии ИКК РКНПК обратился пациент З. 45 лет, проходивший ежегодную диспансеризацию у уролога. При трансабдоминальном УЗИ органов малого таза в мочевом пузыре была выявлена дополнительная структура. Пациент не предъявлял жалоб на момент исследования, однако за три недели до обращения у больного однократно определялась кровь в моче, что было выяснено при дополнительном сборе анамнеза.

Результаты обследования.

По данным трансабдоминального ультразвукового исследования (УЗИ) (Рис. 1) в мочевом пузыре по левой боковой стенке определяется гиперэхогенное образование размером 4х6х9 мм. Рекомендовано дообследование. Выполнена цистоскопия с забором материала для гистологического исследования.

По данным гистологического исследования (Рис. 2):

1) Уротелиальная папиллярная карцинома, низкой степени злокачественности, 1 (из 3) степени клеточной анаплазии без инвазии в подслизистый слой.

2) Фрагмент слизистой мочевого пузыря, покрыт уротелием без признаков дисплазии.

3) Фрагмент мышечного слоя мочевого пузыря без признаков опухолевого роста.

Для определения распространенности и топографии процесса, выбора лечебной тактики проведены МСКТ и МРТ.

Мультиспиральная компьютерная томография выполнена на аппарате Toshiba Aqulion One (64-х срезовый) с болюсным внутривенным введением неионного йодсодержащего контрастного вещества (Оптирей - 100 мл, со скоростью 3,5 мл/сек), толщина среза 0,5 мм (Рис. 3).

В проекции боковой стенки мочевого пузыря, чуть выше устья левого мочеточника, определяется мягкотканное образование с неровными четкими контурами размером 0,7х1,0х0,4 см. Образование не накапливает контрастный препарат в артериальную, венозную и отсроченную фазы. На остальном протяжении стенка мочевого пузыря не утолщена.

Увеличенных лимфоузлов, костной деструкции на исследованном уровне не определяется.

Заключение: Образование мочевого пузыря.

Магнитно-резонансная томография выполнена на аппарате Philips Achieva 3T TX без контрастного усиления, толщина среза 3 мм (рис. 5).

Исследование проведено при частично наполненном мочевом пузыре. Мочевой пузырь расправлен, по левой нижне-боковой стенке определяется небольших размеров (9,8х7,1х5,1 мм) изоинтенсивная структура с неровными контурами, выступающая в полость мочевого пузыря, без признаков инвазии мышечного слоя. Мочеточники на исследованном уровне не расширены. Предстательная железа размерами 50х32х27 мм. Центральная часть железы умеренно увеличена, представлена небольшими узлами гиперплазии, в мочевой пузырь не вдается. На Т2-взвешенных изображениях периферическая зона преимущественно обычной (высокой) интенсивности сигнала. Сигнал от базальных отделов периферической зоны несколько неоднородный, возможно, за счет явлений воспалительного характера; при бескон-

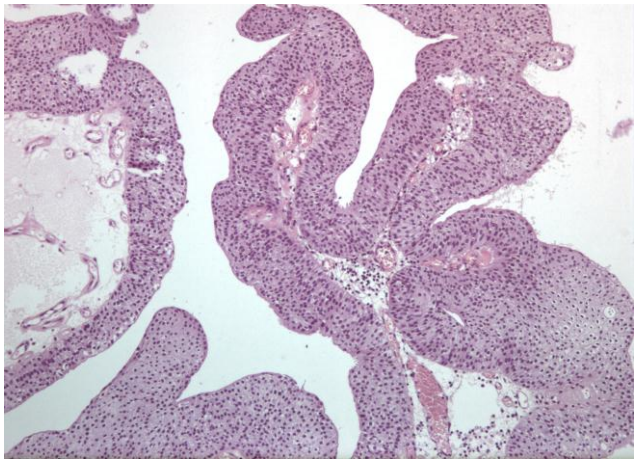

Рис. 2. Микропрепарат.
Уротелиальная папиллярная карцинома низкой степени злокачественности.

Рис. 3,а

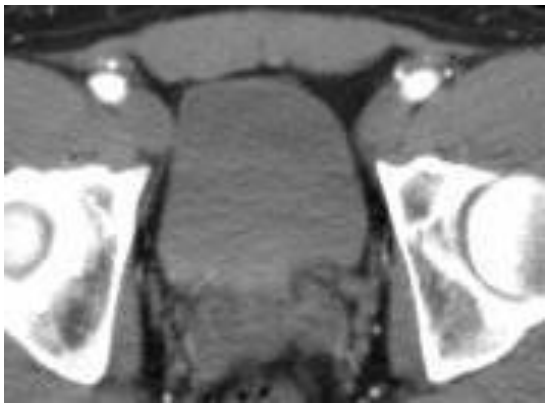

Рис. 3,б

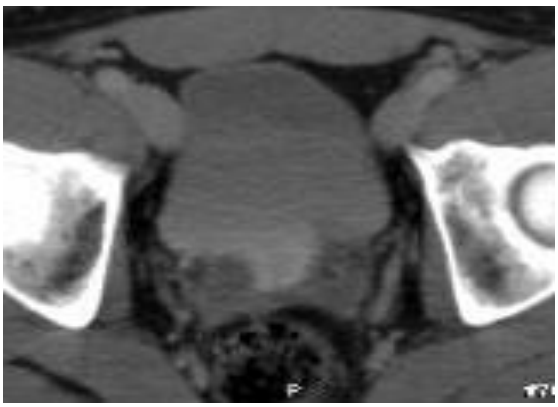

Рис. 3,в

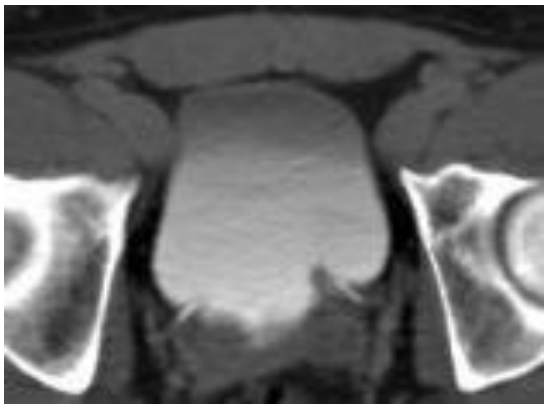

Рис. 3,г

Рис. 3. МСКТ в аксиальной плоскости.
Визуализируется дополнительное образование в проекции боковой стенки мочевого пузыря, чуть выше устья левого мочеточника. а – нативные изображения, б – артериальная фаза, в – венозная фаза, г – отсроченная фаза. Образование не накапливает контрастный препарат в артериальную, венозную и отсроченную фазы.

трастном исследовании четких данных за наличие дополнительных структур не получено.

Семенные пузырьки с четкими контурами, нормальных размеров, однородной структуры. Клетчаточные пространства таза дифференцированы. Крупные сосуды таза не изменены. Увеличенных лимфатических узлов на исследованном уровне не выявлено.

Заключение: При бесконтрастном исследовании картина образования мочевого пузыря без признаков инвазии в мышечный слой.

После обследования и оценки степени инвазии, локализации и размеров образования мочевого пузыря пациенту была выполнена трансуретральная цистоскопия с удалением вышеописанной структуры (Рис. 6).

Обсуждение.

Основными клиническими проявлениями рака мочевого пузыря являются: гематурия, дизурия и боли в надлобковой области. В начальной стадии заболевания клинические проявления рака мочевого пузыря малоспецифичны, чем объясняется поздняя обращаемость больных. Наиболее частый симптом – безболевая гематурия среди полного здоровья, наблюдающаяся у 60% больных.

Микрогематурия обнаруживается, как правило, случайно, в основном, при проведении обследования по поводу других заболеваний. Гематурия может носить эпизодический характер, то есть, возникнув однократно, длительное время она отсутствует. Иногда кровотечение носит интенсивный характер, что может стать причиной тампонады мочевого пузыря. У всех больных с имеющейся макро- или микрогематурией в первую очередь должна быть исключена опухоль мочевыводящих путей, даже если обнаружена другая возможная причина гематурии.

Начало гематурии не коррелирует со стадией заболевания, длительность, частота и интенсивность гематурии может быть различной. Вторым по частоте симптомом является дизурия, которая наблюдается в 15-35% случаях. У больных с инфильтративной опухолью, внутриэпителиальной карциномой или опухолью, локализующейся в области шейки мочевого пузыря, могут быть симптомы учащенного мочеиспускания, императивные позывы, жжение при мочеиспускании. Указанный симптомокомплекс более выражен в случае присоединения инфекции и развитии вторичного цистита, который наблюдается у 50% больных, особенно

Рис. 4. МСКТ, 3D-реконструкция.
Стрелкой указано объемное образование мочевого пузыря по левой нижне-боковой стенке.

При диагностике рака мочевого пузыря важно не только поставить диагноз, но и определить стадию процесса, локализацию и распространенность, отношение новообразования к устьям мочеточников, состояние слизистой оболочки мочевого пузыря вокруг опухоли, наличие и отсутствие метастазов. Все это требует детального исследования не только мочевых органов, но и других органов и систем. Полученные результаты позволяют определить степень операционного риска, выбрать тактику лечения, назначить предоперационную терапию.

При подозрении на опухоль мочевого пузыря начинать обследование следует с ультразвукового исследования. При этом используют трансабдоминальное, трансректальное и внутрипузырное исследования. УЗИ всегда должно проводиться при наполненном мочевом пузыре. При этом возможно оценить объем мочевого пузыря, наличие и количество остаточной мочи, наличие опухолевых разрастаний в пузыре, их локализацию, размеры, количество, взаимоотношения с шейкой пузыря. В независимости от используемого оборудования специалисту уль-

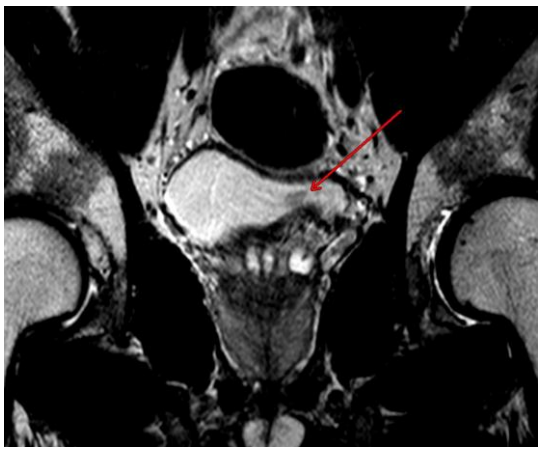

Рис. 5,а

Рис. 5,б

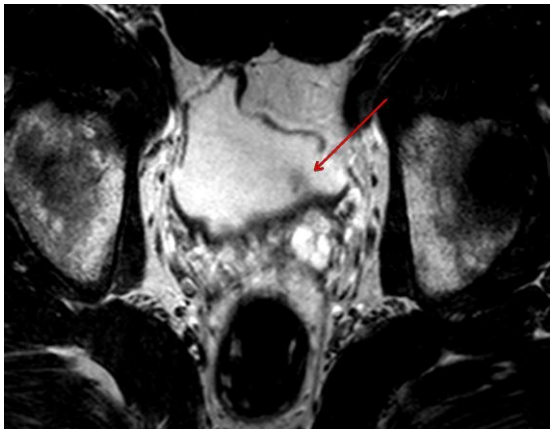

Рис. 5,в

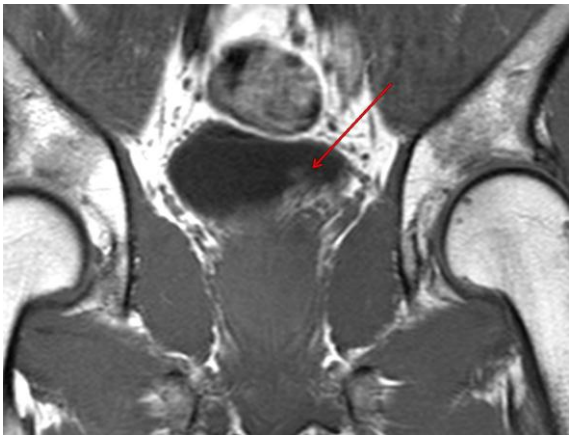

Рис. 5,г

Рис. 5. МРТ.
Стрелкой указано объемное образование мочевого пузыря по левой нижне-боковой стенке: а – Т2-взвешенное изображение во фронтальной плоскости, б – Т2-взвешенное изображение в сагиттальной плоскости, в – Т2-взвешенное изображение в поперечной плоскости, г – Т1-взвешенное изображение во фронтальной плоскости.

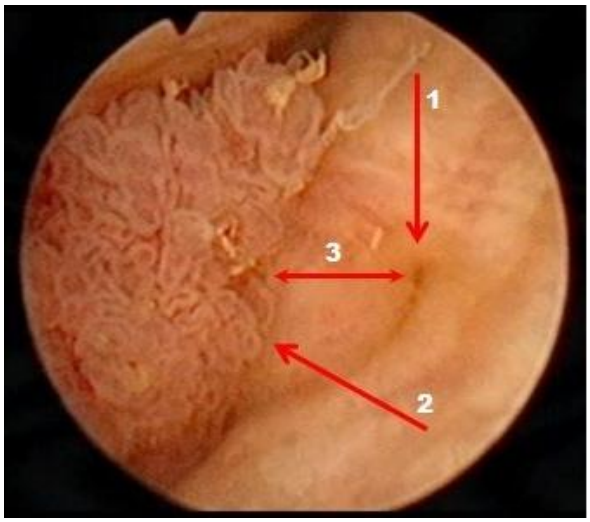

Рис. 6,а

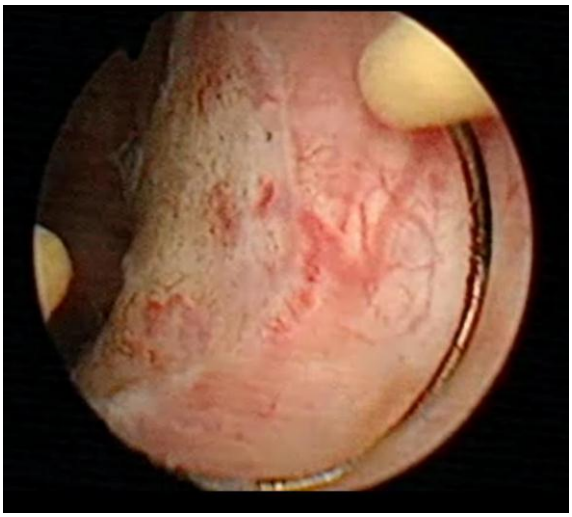

Рис. 6,б

Рис. 6. Трансуретральная цистоскопия мочевого пузыря.
а – по боковой стенке определяется дополнительное образование, стрелками указаны: 1 – мочеточник, 2 – опухоль мочевого пузыря, 3 – расстояние от левого мочеточника до опухоли 11 мм; б – стенка мочевого пузыря после удаления опухоли резектоскопом.

тразвуковой диагностики удается определить степень прорастания стенки мочевого пузыря крайне редко.

МСКТ не позволяет дифференцировать различные слои стенки мочевого пузыря, но полезна для исключения перивезикального распространения опухоли и оценки состояния лимфатических узлов. Получение изображений тонкими срезами в сочетании с высокой скоростью введения контрастного средства увеличивает возможность оценки инфильтрации стенки мочевого пузыря для определения Т-стадии. Даже на нативных МСКТ-изображениях выявляется локальное утолщение стенки, которое может показывать рост опухоли (бляшковидный, в виде полипов на широком основании и на ножке). МСКТ может быть использована для определения стадии опухоли, однако МРТ с контрастированием превосходит МСКТ в дифференцировании слоев стенок пузыря.

С внедрением в клиническую практику МРТ и накоплением опыта исследования мочевого пузыря в мировой литературе появились работы, показывающие широкие перспективы в применении данного метода в диагностике заболеваний мочевого пузыря. МРТ обеспечивает высокую тканевую дифференциацию, что позволяет дифференцировать инвазию рака в пределах одной стадии – T2a и T2b, на T2-взвешенных изображениях, однако при решении подобных задач целесообразно проведение МРТ с контрастным усилением. Большинство исследователей признают большую, по сравнению с МСКТ, информативность МРТ в выявлении экстравезикальной инвазии опухоли.

Таким образом, наш клинический пример показал, насколько важен и необходим системный подход к оценке результатов и выбора верной и эффективной дальнейшей тактики лечения. При этом точное установление диагноза (в том числе гистологического) позволяет выработать правильную до- и послеоперационную тактику лечения.

Список литературы:

1. *Кузьменко В.В., Золотухин О.В., Мадыкин Ю.Ю., Семенов Б.В., Кузьменко А.В., Кочетов М.В. Опухоли мочевого пузыря. Воронеж, 2009г., С.5-11.*

2. *Аляев Ю.Г., Синицын В.Е., Григорьев Н.А. Магнитно-резонансная томография в урологии. – М.: Практическая медицина, 2005. С. 127-158.*

3. *Харченко В.П., Каприн А.Д., Ставицкий Р.В. и др. Интервенционная радиология: рак мочевого пузыря. Москва, 2002. С. 26-42.*

4. *Прокоп М., Галански М. Спиральная и многослойная компьютерная томография. Т. II. Под редакцией А.В. Зубарева, Ш.Ш. Шотемора. Москва: "Медпресс-информ", 2007. С. 489-496.*

5. *Давыденко П.И. , Кармазановский Г. Г. Расширенные возможности спиральной (мультиспиральной) компьютерной томографии при применении современных контрастных препаратов, Электронный журнал ANGIOLOGIA.ru №1/2010, http://www.angiologia.ru/specialist/journal_angiologia/001_2010/03/*

СЛУЧАЙ ИЗ ПРАКТИКИ

ВОЗМОЖНОСТИ ПРЕНАТАЛЬНОЙ УЛЬТРАЗВУКОВОЙ ДИАГНОСТИКИ УГРОЖАЮЩИХ СОСТОЯНИЙ ПЛОДА

Нагайцева Е. А.

Родильный дом № 18.
г. Москва, Россия

Данный клинический случай иллюстрирует высокую диагностическую значимость ультразвукового исследования при угрожающем состоянии плода, определяющего тактику ведения родов.

Ключевые слова: УЗИ, угрожающие состояния плода.

AVAILABILITY OF PRENATAL ULTRASOUND DIAGNOSTIC OF PERILOUS FETAL CONDITIONS

Nagaitseva E.A.

Maternity hospital № 18.
Moscow, Russia

Present case report illustrates the high diagnostic value of ultrasound in fetal threatening conditions, which determines the tactics of labor management.

Keywords: ultrasound, perilous fetal conditions, fetus.

В современном акушерстве и перинатологии актуальными являются вопросы, связанные с гестационными осложнениями, в основе которых лежат нарушения физиологических взаимодействий между материнским, плацентарным и плодовым компонентами фетоплацентарной системы.

Развитие плацентарной недостаточности, обусловленное морфофункциональными изменениями в плаценте, пуповине, водах, нередко в родах сопровождается внутриутробной гипоксией, угрожающей асфиксией плода.

Частота плацентарной недостаточности колеблется от 20 до 50% в зависимости от факторов, отягощающих беременность. Высокая частота плацентарной недостаточности обусловлена повышением доли беременных, страдающих экстрагенитальными и гинекологическими заболеваниями, имеющих хронические бактериальные и вирусные инфекции. Так, например, при хронических неспецифических заболеваниях легких у матери отмечается 30,8 % рождения детей с признаками внутриутробной инфекции, частота плацентарной недостаточности повышается в 2 раза, более чем в 3 раза увеличивается гипоксия плода.[1]

Современная клиническая медицина по-праву выводит ультразвуковое исследование плода и околоплодных структур на лидирующие позиции и часто отводит ему доминирующую роль в комплексном обследовании беременных при подозрении на плацентарную недостаточность. Высокая информативность и неинвазивность этого метода позволяет все чаще использовать ультразвуковую визуализацию для диагностики доклинических стадий плацентарной недостаточности, а также для выбора адекватных методов родоразрешения.

Установлена четкая зависимость между изменениями количества и качества околоплодных вод. Околоплодные воды являются средой обитания для плода с момента имплантации эмбриона и до родов. Их основное функциональное значение состоит в механической защите, терморегуляции, обмене веществ между матерью и плодом. При присоединении инфекции и гипоксических состояниях околоплодные воды становятся патологической средой для плода.

Диагностика маловодия основывается на отсутствии или крайне незначительном количестве околоплодных вод, которые определя-

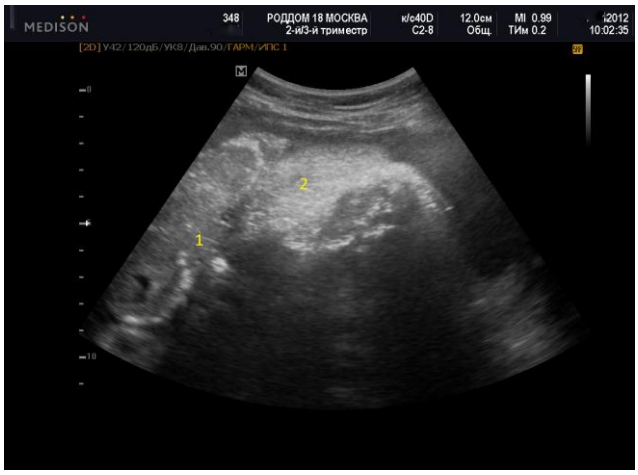

Рис. 1. УЗИ. В-режим, поперечное сканирование.
1 - фрагмент плаценты, 2 - воды в виде «снежной бури».

ются только в паховых, коленных складках и в области шеи, что значительно затрудняет визуализацию наружных контуров и внутренних органов плода. Часто маловодие сочетается с пороками развития плода, в 89% случаев наблюдается задержка роста плода.

Для новорожденных, родившихся от матерей с выраженным маловодием, характерно снижение адаптационных возможностей. При уменьшенном объеме околоплодных вод частота дистресс-синдрома у плода во время родов составляет 10% , риск внутриутробного инфицирования возрастает в 5 раз. Внутриутробное инфицирование отмечается в 1,6% наблюдений, пневмония – 4,9%. [7]

Клиническое наблюдение.

В родильный дом поступила первородящая 22 лет в сроке 39 - 40 недель с предвестниками родов. При ультразвуковом исследовании фетометрические показатели и допплерометрия были в пределах нормативных значений для данного срока. Обращало на себя внимание выраженное маловодие - карман вод определялся только в области верхних конечностей. Сами воды представляли собой гиперэхогенную густую взвесь, имеющую вид «снежной бури», индекс амниотической жидкости был меньше 5 см. Понять, что это околоплодные воды удавалось только при движении плода. Петли толстого кишечника были расширены и заполнены гиперэхогенным содержимым. Также имели место участки кишечника с гиперэхогенным сигналом. Содержимое желудка было неоднородным, преимущественно гипоэхогенным с анэхогенным компонентом, густое. Визуализация и измерения затруднялись из-за акустических теней от вод и костных структур. Было высказано предположение о том, что воды имеют мекониальный характер и, если роды вести через естественные родовые пути, плоду будет грозить аспирационный синдром. Акушерами были произведены соответствующие исследования и манипуляции, в результате которых были получены в небольшом количестве густые мекониальные воды 3 Б степени по шкале Г.М. Савельевой, что подтвердило внутриутробное страдание плода, плацентарную недостаточность в стадии декомпенсации. С целью снижения перинатальной заболеваемости от консервативного ведения родов решено было отказаться, и принято решение родоразрешить пациентку путем операции кесарево сечение в экстренном порядке.

Во время операции, после извлечения ребенка, было получено небольшое количество задних вод, представлявших собой темно - зеленую густую массу с неприятным запахом. В первые минуты у ребенка при отсасывании слизи из верхних дыхательных путей, трахеи и желудка отделялось большое количество густого мекония с неприятным запахом.

Послеоперационный период у женщины протекал с повышением температуры тела, высоким лейкоцитозом, парезом кишечника. Ребенок с тяжелой пневмонией на фоне внутриутробной инфекции, по результатам бактериологического анализа вызванной Eterococcus faecalis , три недели лечился в детской больнице. Из анамнеза известно: во время беременности у пациентки было обострение хронического тонзиллита и пиелонефрита, протекающее с повышением температуры тела.

Достоверных ультразвуковых признаков внутриутробного инфицирования и угрожающих состояний плода получено не было, имелись лишь косвенные признаки. Однако при наличии нескольких косвенных признаков можно с достаточной точностью спрогнозировать дальнейший исход беременности и правильно провести роды.

В данном клиническом наблюдении та-

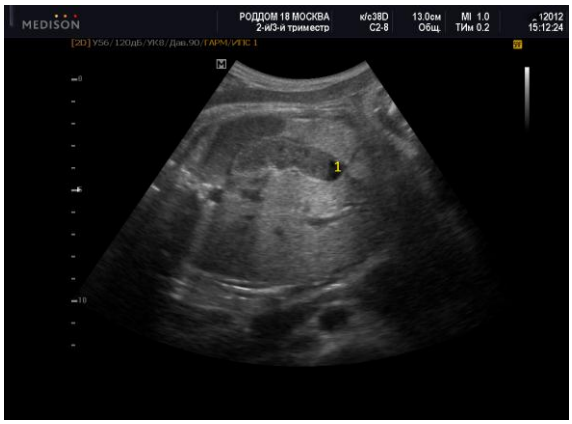

Рис. 2. УЗИ. В-режим, поперечное сканирование живота плода.
1- содержимое желудка.

Рис. 3. УЗИ. В – режим, поперечное сканирование живота плода.
1 - желудок; 2-гиперэхогенный кишечник.

кими признаками были:

1. чрезмерная гиперэхогенность околоплодных вод, имеющих вид «снежной бури» (повышение эхоплотности вод за счет мелких белковых частиц в виде мелкодисперсного содержимого и, вследствие этого, улучшение визуализации пуповины расценивается как норма, при амниоскопии такие воды, как правило, светлые) (Рис.1);

2. при физиологически протекающей беременности желудок плода имеет анэхогенное содержимое, у данного плода содержимое было неоднородным (Рис.2);

3. с увеличением срока беременности происходит расширение петель кишечника за счет заполнения его меконием, кишечник гипоэхогенный. Гиперэхогенность кишечника данного плода была связана с замедлением перистальтики кишечника и уменьшением водного компонента мекония, т.к. на фоне внутриутробного инфицирования нередко отмечается снижение активности ферментов околоподных вод и селективная редукция мезентериального кровотока, возникающие вследствие гипоксии плода (Рис.3);

4. выраженное маловодие, присутствие мекония в околоплодных водах бывает при длительном дистресс-синдроме плода, признаках низкой оценки новорожденного по шкале Апгар. Наш новорожденный при рождении оценен на 5 – 7 баллов, при норме 8 -10 баллов. Ему потребовались реанимационные мероприятия, ИВЛ, длительное лечение и реабилитация.

Обсуждение.

Описанное клиническое наблюдение представляет интерес для практических врачей, особенно для врачей ультразвуковой диагностики, работающих в акушерских стационарах. От того, насколько внимательным и клинически грамотным будет врач на начальных этапах исследования в приемном отделении, настолько понятны и правильны будут дальнейшие решения акушеров в ведении родов, благоприятен перинатальный прогноз, что приведёт к снижению показателей мертворождаемости, неонатальной заболеваемости и смертности.

Таким образом, именно высокая актуальность проблемы плацентарной недостаточности и пренатальной диагностики угрожающих состояний плода объясняет все большее внимание к своевременной диагностике, дальнейшему исследованию и поиску достоверных ультразвуковых признаков этих состояний.

Список литературы:

1. *Коколина В.Ф., Картелишев А.Ф., Васильева О.А. Фетоплацентарная недостаточность. - Руководство для врачей. – М.: Медпрактика, 2006, стр. 11-13,стр. 196 -197*

2. *М. М. Митьков, М.В. Медведев. Клиническое руководство по ультразвуковой диагностике. - М.: Видар, 1996. Том 2, стр. 73 – 75*

3. *Экстраэмбриональные и околоплодные структуры при нормальной и осложненной беременности./ Под ред. проф. В. Е. Радзинского и А. П. Милованова. - М.: Медицинское информационное агентство, 2004, стр. 160 – 166, 278 -292*

4. *Артур Флейшер, Роберто Ромеро, Фрэнк Меннинг, Филипп Дженти Эхография в акушерстве и гинекологии. Часть 1. - М.: Видар, 2005, стр. 447 -458*

5. *М.В. Медведев, Е.В. Юдина Дифференциальная ультразвуковая диагностика в акушерстве. - М.: Видар,1997, стр. 154 -173, 305- 306*

6. *Э. К. Айламазян, В.И. Кулаков, В. Е. Радзинский, Г.М. Савельева Акушерство: национальное руководство. - М.: ГЭОТАР- Медиа, 2009, стр. 159- 160.*

7. *В. И. Радзинский Руководство к практическим знаниям по акушерству. – М.: МИА , 2004, стр. 255 -258.*

МАСТЕР-КЛАСС

МРТ ЧЕРЕПНЫХ НЕРВОВ

Трофимова Т.Н.

Головной мозг всегда привлекал внимание, как врачей, так и исследователей. С появлением новых методик лучевой диагностики, расширились границы понимания как закономерностей нормальной работы, так и возникновения и развития патологии головного мозга. В то же время, объем информации, получаемой при проведении исследования головного мозга, растет экспоненциально. Как интерпретировать полученные данные? Какие перспективные направления в исследовании наиболее значимы с прикладной точки зрения? Обо всем этом пойдет речь в сегодняшнем мастер-классе.

Санкт-Петербургский государственный университет;
Институт мозга человека им. Н. П. Бехтеревой РАН,
г. Санкт-Петербург,
Россия.

Ключевые слова: головной мозг, МР-трактография, FIESTA, SPGR.

CRANIAL NERVES MRI

Trofimova T.N.

The brain always attracted the attention of both doctors and researchers. With the advent of new visualization techniques, the borders of understanding of the normal brain physiology patterns as well as the pathology development significantly widened. At the same time, the volume of information obtained in the research of the brain, is growing exponentially. How to interpret the data? What perspective directions in the research are the most significant from the practical point of view? All of this this aspects are discussed in present master-class.

Saint Petersburg State University;
N.P. Bekhtereva Institute of Human Brain RAS,
Saint Petersburg,
Russia.

Keywords: brain, MR- tractography, FIESTA, SPGR.

Для просмотра мастер-класса перейдите на сайт:
http://rejr.ru/vosmoy_nomer/master-class.html

Мастер-класс. МРТ ЧЕРЕПНЫХ НЕРВОВ

Для запуска презентации нажмите на любое место в области презентации, чтобы она загрузилась (если Вы просматриваете журнал в окне браузера, то вначале сохраните журнал к себе на компьютер и откройте его с локального диска, иначе презентация не пойдет).

1) Используйте кнопки влево и вправо в левом нижнем углу страницы для перемещения по слайдам.
2) Каждая презентация сопровождается текстовым или звуковым комментарием автора. Включите в верхнем левом углу третью вкладку – ЗАМЕТКИ. Следите за текстом автора при переключении презентации на новый слайд. Если презентация сопровождается звуком, то отрегулируйте уровень звука, нажав на иконку динамика.
3) Чтобы включить полноэкранный просмотр презентации достаточно нажать левой кнопкой мыши на правую нижнюю клавишу перехода в полноэкранный режим.

Если у Вас не отображается мастер-класс – установите Adobe Flash Player:
http://get.adobe.com/ru/flashplayer/

YouTube™

Внимание! Презентация защищена авторскими правами. Полное или частичное копирование материала запрещено, без предварительного согласия авторов.

ЮБИЛЕЙ

Бахтиозин Рустам Фаридович

55 ЛЕТ

23 августа 2012 г. исполнилось 55 лет врачу - лучевому диагносту, доктору медицинских наук, профессору кафедры лучевой диагностики и лучевой терапии Первого МГМУ им. И.М. Сеченова Рустаму Фаридовичу Бахтиозину.

Рустам Фаридович родился в г. Казани, в семье известного на весь Татарстан детского ортопеда Фарида Бахтиозина. Следуя семейным традициям, по стопам отца Рустам Фаридович пришел в медицину, и, окончив Казанский Государственный Медицинский институт им. С.В. Курашова, продолжил образование в клинической ординатуре.

С самого начала в сферу научных и профессиональных интересов Р.Ф. Бахтиозина попали исследования в области компьютерной и магнитно-резонансной томографии (КТ, МРТ), а также ультразвуковые исследования (УЗИ). Этим вопросам посвящены его кандидатская диссертация на тему "Ультразвуковое исследование с анаприлиновой пробой и холеретическим тестом в диагностике заболеваний желчевыводящей системы" (1989 г.) и диссертация на соискание ученой степени д.м.н. по теме "МР томография в диагностическом алгоритме очаговых заболеваний печени" (1996г.). В 1999г. Р.Ф. Бахтиозин получил научное звание профессора.

За более чем 15 летний стаж работы в Татарстане Рустам Фаридович Бахтиозин прошел путь от ассистента кафедры лучевой диагностики Казанского Государственного института для усовершенствования врачей (ГИДУВ), заведующего курсом диагностической интервенционной радиологии Института до заведующего отделением компьютерной томографии и затем заместителя главного врача Республиканского медицинского диагностического центра г. Казани. Рустам Фаридович Бахтиозин первым внедрил в республиканских клиниках методы магнитно-резонансных и ультразвуковых исследований.

С конца 90-х годов трудовая деятельность Р.Ф. Бахтиозина связана с Москвой, где он работал заведующим отделением МРТ в АО «Медицина» и главным рентгенологом ЦКГ МВД РФ. В 2009 г. Рустам Фаридович на конкурсной основе был избран на должность профессора кафедры лучевой диагностики и лучевой терапии Первого МГМУ им. И.М. Сеченова. И сегодня в научной и преподавательской деятельности профессор Р.Ф. Бахтиозин по-прежнему уделяет большое внимание вопросам применения новых подходов к КТ/МРТ исследованиям. Он является заместителем главного редактора Российского электронного журнала лучевой

диагностики, входит в состав редколлегии таких специализированных изданий, как «Медицинская визуализация», «Вестник Медицинского стоматологического института» и др.

На сегодняшний день багаж научных трудов профессора Р.Ф. Бахтиозина насчитывает десятки докладов на профильных медицинских симпозиумах и конференциях, более 80 публикаций. Среди них труды по ультразвуковой диагностике органов гепатобилиарной системы, магнитно-резонансной томографии, несколько монографий и руководств по лучевой диагностике и терапии, написанных, в том числе, и в соавторстве с ведущими специалистами в этой области.

Входя в состав Организационного комитета ежегодного Российского национального радиологического конгресса, а также, будучи действительным членом Европейского Общества Радиологов (ESR), профессор Р.Ф. Бахтиозин демонстрирует активную позицию в вопросах развития лучевой диагностики не только в России, но и за рубежом.

Редакционная коллегия Российского Электронного Журнала Лучевой Диагностики от души поздравляет дорогого Рустама Фаридовича с юбилеем!

ЮБИЛЕЙ

Громов Александр Игоревич

55 ЛЕТ

Громов Александр Игоревич родился 8 сентября 1957 года в городе Ленинграде.

После окончания средней школы он поступил в Военно-медицинскую академию им. С.М. Кирова, которую окончил в 1980 году. По окончании факультета подготовки врачей для Сухопутных, Ракетных и Воздушно-десантных войск Александр Игоревич был распределён врачом парашютно-десантного батальона, в котором проходил службу с 1980 по 1982 гг. В 1980 году он защитил кандидатскую диссертацию.

С 1982 по 1985 гг. Александр Игоревич был назначен врачом-рентгенологом медицинского батальона воздушно-десантной дивизии.

В 1985 году Громов А.И. поступил в клиническую ординатуру на кафедру рентгенологии и радиологии Военно-медицинской академии им. С.М. Кирова, которую окончил в 1987 году. После окончания клинической ординатуры он был распределён в Центральный военный клинический госпиталь им. П.В. Мандрыка на должность начальника отделения ультразвуковых исследований, где прослужил в течение 11 лет (до 1998 года).

В 1997 году защитил докторскую диссертацию, посвященную лучевой диагностике заболеваний предстательной железы.

Учитывая большой клинический опыт и организаторские способности, в 1998 году Александр Игоревич был назначен начальником рентгеновского центра – главным рентгенологом ЦВКГ им. П.В. Мандрыка.

С 1999 г. он является членом диссертационного совета Медицинского радиологического научного центра РАМН (г. Обнинск).

В 2006 ему присвоено научное звание профессор.

После увольнения в отставку в звании полковника медицинской службы, в 2008 году Громов А.И. назначен заведующим отделом лучевой диагностики Московской городской онкологической больницы №62.

Заслуженный врач РФ Громов А.И. с октября 2012 года является директором Научно-практического центра медицинской радиологии Департамента здравоохранения города Москвы, главным рентгенологом Департамента здравоохранения города Москвы.

Редакционная коллегия Российского Электронного Журнала Лучевой Диагностики поздравляет уважаемого Александра Игоревича со знаменательной датой.

ЮБИЛЕЙ

КОРОЛЁВА ИРИНА МИХАЙЛОВНА

55 ЛЕТ

Королева Ирина Михайловна закончила I ММИ им. И. М. Сеченова в 1982 году. В течение четырех лет она работала терапевтом.

В 1986-87 годах Ирина Михайловна проходила первичную специализацию по рентгенологии под руководством Л. М. Портного в МОНИКИ им. М. Ф. Владимирского.

В 1990 году она обучалась в клинической ординатуре на кафедре лучевой диагностики и лучевой терапии при ММА им. И. М.Сеченова и после окончания поступила в очную аспирантуру, которую досрочно закончила в связи с написанием кандидатской диссертации.

В 1995 году Ирина Михайловна защитила диссертацию на тему «Компьютерная томография плевры». После защиты диссертации она работала на кафедре лучевой диагностики и лучевой терапии в качестве ассистента, а затем доцента.

В 2004 году Королёва И.М. защитила докторскую диссертацию на тему «Спиральная и мультиспиральная компьютерная томография в диагностике тромбоэмболии легочной артерии».

С 2006 года и по настоящее время Ирина Михайловна работает на кафедре лучевой диагностики и лучевой терапии, в 2008 году она получила звание профессора.

И. М. Королева активно ведет научную и преподавательскую работу: проводит практические занятия со студентами, ординаторами и аспирантами Университета, читает лекции на актуальные темы.

Также Ирина Михайловна ведет активную работу по постдипломной подготовке медицинских кадров, читает лекции на стационарных и выездных курсах факультета.

Профессор И. М. Королева непрерывно повышает свой научный и практический потенциал, посещая конференции и съезды радиологов в России и за границей (в Вене, Тунисе, Нидерландах, Германии) и активно выступая с докладами и сообщениями. Также она постоянно ведет консультативный прием пациентов в рентгеновском отделении.

Ирина Михайловна является ведущим специалистом в различных направлениях лучевой диагностики, хорошо известна своими научными работами (в списке печатных работ 100 научных трудов) и подготовленными кадрами.

И. М. Королева внесла огромный вклад в практическое здравоохранение, а именно, в создание и оснащение рентгеновской аппаратурой Отдела лучевой диагно-

стики Первого МГМУ им. И.М. Сеченова. Она возглавляла вышеуказанный отдел в течение 5 лет.

Профессор Ирина Михайловна Королева является пионером в разработке неинвазивной методики КТ-диагностики тромбоэмболии легочной артерии и внедрении этой методики в практическую работу рентгеновских отделений не только ПМГМУ им. И. М. Сеченова, но и многих рентгеновских отделений лечебных учреждений г. Москвы. И. М. Королева проводила активную работу по популяризации этой методики в целях быстрой и точной диагностики этого тяжелого, нередко, летального состояния в целях сохранения жизни многих пациентов.

За добросовестный и безупречный труд, профессиональное мастерство, большой практический стаж в отрасли (30 лет) и в коллективе кафедры лучевой диагностики и лучевой терапии (22года), а также за огромный вклад в развитие здравоохранения И.М. Королева награждена нагрудным знаком «Отличник здравоохранения».

Редакционная коллегия Российского Электронного Журнала Лучевой Диагностики поздравляет дорогую Ирину Михайловну с днем рождения.

ЮБИЛЕЙ



Райнер Риенмюллер

70 ЛЕТ

Профессор, доктор медицинских наук, Райнер Риенмюллер 27 декабря 2012 года отмечает свое 70-летие.

Уроженец Праги (Чешская республика), доктор Риенмюллер закончил Медицинский университет в г. Мюнхене (Германия).

Пройдя путь врача общей практики в Штутгарте, он закончил резидентуру в Медицинском университете в г. Мюнхене и впоследствии возглавил подразделение рентгенологии, где преподавал диагностическую рентгенологию в течение 20 лет.

Уже во время резидентуры Райнер Риенмюллер увлекся компьютерной томографией сердца. В 1976 году он получил специализацию по рентгенологии грудной клетки в Бостоне (США) и в дальнейшем продолжил заниматься данной тематикой в Национальном институте здоровья США.

Его научные работы, посвященные диагностике заболеваний сосудов сердца, в 1984 году нашли отражение в диссертационной работе «КТ в клинической оценке заболеваний сердца».

В 1984 году доктор медицинских наук Риенмюллер был приглашен в университетскую клинику Сан-Франциско (Калифорния), в медицинский университет Айовы и в медицинский центр Майами Бич (Флорида) США преподавателем и приглашенным лектором.

В этом же году он становится преподавателем и профессором Медицинского университета г. Мюнхена. В 1992 году Р. Риенмюллер возглавил отделение диагностической рентгенологии в Медицинском университете г. Грац, где основал «Междисциплинарный кардиальный центр».

Основное направление его научной деятельности с 1992 года было связано с компьютерной томографией сердца, MSCT, EBCT, DSCT в клинической оценке ишемической болезни сердца, миокардиальной перфузии и перикардиальных заболеваний.

Профессор Риенмюллер был первым президентом Европейского общества сердечно-сосудистой рентгенологии и руководил им в течение 3 лет.

От имени европейского общества рентгенологии (президент Альберт Баерт) вместе с Европейской школой рентгенологии (директор ESOR Николас Гурцоянис) профессор Риенмюллер организовал 40 радиологических обучающих школ в течение 2 недель на базе Медицинского университета г. Грац (Австрия) в период с 1993 по 2011 годы.

Более 650 молодых радиологов из Восточной Европы прошли обучение на этих курсах, и впоследствии многие из них, став профессорами, возглавили основные направления радиологической службы стран СНГ.

Профессор Райнер Риенмюллер является автором более 120 работ и 400 резюме в самых известных журналах Европейской радиологии, активным членом 16 национальных и международных научных обществ.

В 2005 году за вклад в образовательную программу он был награжден медалью «Бориса Раевского» Европейского общества рентгенологии.

В настоящее время профессор Риенмюллер является главным научным сотрудником в отделении рентгенологии Института сердечно-сосудистой хирургии им. Бакулева.

Редакционная коллегия Российского Электронного Журнала Лучевой Диагностики поздравляет уважаемого Райнера Риенмюллера с юбилеем!

Тютин Леонид Аврамович

75 ЛЕТ

Леонид Аврамович Тютин родился 30 августа 1932 года в г. Ташкенте. В 1950 году поступил на лечебный факультет Ташкентского медицинского института, в 1954 году был переведен на военный факультет при Саратовском медицинском институте, который закончил в 1956 году.

После окончания военно-медицинского факультета в течение 9 лет служил в лечебных учреждениях Советской Армии в различных регионах страны, что дало ему большой опыт в организации медицинской службы и повседневной практической работе в области лучевой диагностики.

С 1965 по 1967 г. Л.А.Тютин прошел курс рентгенорадиологии на факультете усовершенствования врачей в Военно-медицинской академии им. С.М.Кирова, затем работал в Научно-исследовательском испытательном институте авиационной и космической медицины (1967-1971 гг.), где занимался изучением влияния факторов авиационного и космического полета на организм человека.

С 1971 по 1986 гг. Л.А.Тютин работал на кафедре рентгенологии и радиологии Военно-медицинской академии им. С.М. Кирова. В Военно-медицинской академии Леонид Аврамович занимался не только педагогической деятельностью, но и научно-исследовательскими разработками. В 1976 г. он становится доктором медицинских наук, в 1987 г. ему присвоено звание профессора.

С 1987 года его научная, педагогическая и организаторская деятельность связана с Центральным научно-исследовательским рентгенорадиологическим институтом (ныне ФГБУ «Российский научный центр радиологии и хирургических технологий» Минздрава РФ), где он работал сначала в должности руководителя отдела лучевой диагностики (1987г.), а с 1988 года по настоящее время – заместителем директора по научной работе.

Его энергия и научная прозорливость позволили создать на базе института новые наукоемкие технологии лучевой диагностики и ядерной медицины. При непосредственном участии Л.А.Тютина были разработаны современные передовые технологии применения магнитно-резонансной томографии (МРТ) для исследования различных органов и систем, в том числе МР-ангиография и МР-спектроскопия.

В 1999 году профессору Л.А.Тютину присвоено почетное звание «Заслуженный деятель науки РФ».

Особенно велики заслуги Л.А.Тютина в развитии технологий ядерной медицины

– одного из приоритетных направлений в медицинской радиологии. При этом особенно большое внимание в своих исследованиях Л.А.Тютин уделяет всестороннему изучению диагностических возможностей позитронной эмиссионной томографии (ПЭТ) в онкологической, кардиологической, неврологической и психиатрической клинике, оптимизации технологий исследования.

Трудно переоценить роль Л.А.Тютина в организации производства, доклинических и клинических испытаний новых радиофармацевтических препаратов (РФП). В течение последних 5 лет в РНЦРХТ было синтезировано 15 РФП для ядерной медицины, из них 7 РФП прошли государственную регистрацию и используются в клинической практике.

За последние 2 года на базе РНЦРХТ впервые в России разработаны и апробированы отечественные генераторы для производства РФП на основе рубидия-82 и галлия-68. В Центре прошел доклинические и клинические испытания первый в России РФП для ПЭТ на основе ультракороткоживущего радионуклида генераторного производства "Рубидия хлорид, 82Rb из генератора". Эти разработки позволят значительно расширить возможность использования технологий ПЭТ.

В 2006 году Л.А.Тютин с группой соавторов был удостоен премии Правительства Российской Федерации в области науки и техники за создание и внедрение отечественного комплекса аппаратуры и технологий производства радиофармпрепаратов, «меченых» ультракороткоживущими радионуклидами, для диагностических центров позитронно-эмиссионной томографии.

Профессор Тютин - вице-президент Санкт-Петербургской ассоциации рентгенологов и радиологов, член нескольких проблемных комиссий.

Деятельность Л.А.Тютина была отмечена государственной наградой «Орден Дружбы» (2002 год), медалями «За безупречную службу» I, II, III степеней, медалью «За воинскую доблесть» в ознаменование 100-летия со дня рождения В.И.Ленина»; ведомственными и региональными наградами.

Профессором Л.А.Тютиным создана научная школа специалистов в области лучевой диагностики. Под его руководством и при научном консультировании защищено 24 кандидатских и 16 докторских диссертаций. Многие его ученики в настоящее время являются профессорами, возглавляют крупные исследовательские лаборатории или кафедры медицинских институтов в Москве, Санкт-Петербурге, Ташкенте, Астане, Кишиневе, Томске и др. городах. Л.А.Тютин - автор и соавтор более 450 научных работ, учебника по военно-полевой рентгенологии, двух руководств, 14 монографий и 31 патента на изобретение.

Л.А.Тютин встречает свой юбилей, окруженный многочисленными учениками, сохранив массу творческой энергии и большой интеллектуальный потенциал, который реализуется в новых идеях и разработках.

Леонид Аврамович пользуется огромным уважением и любовью в коллективе Центра за доброту, отзывчивость и глубокую порядочность, а обаяние и чувство юмора делают общение с ним не только плодотворным, но и приятным.

Коллектив Центра желает дорогому Леониду Аврамовичу крепкого здоровья, долгих лет жизни и новых творческих успехов.

Редакционная коллегия Российского Электронного Журнала Лучевой Диагностики присоединяется к поздравлениям!

Хамзабаев Жангали Хамзабаевич

75 ЛЕТ

10 октября 2012 года исполняется 75 лет со дня рождения Президента ассоциации рентгенорадиологов Казахстана, заведующего кафедрой радиологии № 2 Медицинского университета г. Астаны, академика Академии профилактической медицины (АПМ), Почетного иностранного члена Санкт – Петербургского радиологического общества, доктора медицинских наук, профессора Хамзабаева Жангали Хамзабаевича.

Хамзабаев Ж.Х. после окончания Карагандинского Государственного медицинского института (ныне академия) работал в течение двух лет в НИИ гигиены труда и профзаболеваний (г. Караганда).

В 1965 г. Жангали Хамзабаевич поступает в очную аспирантуру по рентгенологии в НИИ хирургии им. А.В. Вишневского АМН СССР. В эти годы он в Москве получает профессиональное образование по рентгенологии. Научная его работа была посвящена изучению и разработке рентгено - ангиографических признаков сложных сочетанных пороков трехстворчатого клапана сердца. Данная проблема, в особенности рентгенологические ее аспекты, в то время были недостаточно изучены. Путем сопоставления результатов рентгенологических, рентгенокимографических и электрокимографических исследований с результатами внутрисердечной катетеризации и интраоперационными данными Жангали Хамзабаевичем был впервые описан ряд новых для этого порока признаков. К ним относятся: симптом «поворота» сердца вокруг своей оси с выходом правого желудочка на левый его контур (вместо обычного правого), симптом «кофейного зерна», обусловленный задержкой контрастированной крови в карманах непарных вен при высоком давлении в правом предсердии, симптом «парадоксального» несоответствия огромных размеров сердца и «прозрачных» легочных полей при трикуспидальном пороке и др.

Всем этим новым рентгеноангиографическим симптомам Жангали Хамзабаевичем было дано гемодинамическое обоснование, основываясь на данных, полученных методом катетеризации полостей сердца.

Результаты своих исследований Хамзабаев Ж.Х. суммировал в кандидатской диссертации, которая была успешно защищена им в 1968 г. в г. Москве, на Ученом Совете института хирургии им. А.В. Вишневского АМН СССР.

После завершения учебы в аспирантуре (г. Москва) Жангали Хамзабаевич с ок-

тября 1968 года начал свою научно-практическую деятельность в НИИ клинической и экспериментальной хирургии им. А.Н. Сызганова, (г.Алматы), последовательно занимая должности старшего научного сотрудника, руководителя отдела лучевой диагностики, а затем заместителя директора института по научно-клинической работе. В этот ответственный период становления и развития кардиохирургии в республике Жангали Хамзабаевичу было доверено директором института, академиком Сызгановым А.Н., возглавить важнейшую диагностическую службу института - отдел лучевой диагностики с лабораторией внутрисердечных исследований. Этой службой он бессменно и успешно руководил на протяжении 25 лет.

Новый, исключительно важный этап научной деятельности Ж.Х. Хамзабаева связан с его учебой в докторантуре (1975-1980 г.г.) в Москве, при институте сердечно - сосудистой хирургии им. А.Н. Бакулева АМН СССР. В эти годы Жангали Хамзабаевич под руководством выдающегося ученого академика Покровского Анатолия Владимировича разрабатывает рентгенорадиологические дифференциально-диагностические критерии различных форм артериальной гипертензии почечного и надпочечникового генеза.

В результате рентгеноурологических, фармакоангиографических и радионуклидных исследований были получены диссертантом новые данные, которые позволили эффективно проводить дифференциальную диагностику сложных клинических форм симптоматической артериальной гипертензии и определить рациональную лечебную тактику.

Все эти новые данные были суммированы в его докторской диссертации, которая была успешно защищена в Москве в 1980 году в Научном Центре хирургии МЗ РФ, возглавляемом академиком Б.В. Петровским.

Жангали Хамзабаевич является первым рентгенологом в Казахстане, защитившим докторскую диссертацию по лучевой диагностике.

В 1980 году он впервые в Казахстане организовал и сам возглавил Республиканский Центр по ренгеноконтрастным и ангиографическим методам исследования. Это явилось важной вехой в развитии этого перспективного лечебно-диагностического направления медицины в Республике Казахстан.

После завершения учебы в докторантуре Жангали Хамзабаевич активно работает над вопросами разработки и широкого внедрения в республике других новых и наиболее перспективных направлений рентгенологии (в том числе интервенционных радиологических вмешательств) в практику здравоохранения республики.

Результаты этих научных исследований отражены в многочисленных публикациях, методических рекомендациях, монографиях и диссертациях, выполненных под руководством проф. Хамзабаева Ж.Х.

• С 1980 по 2004г. проф.Хамзабаев Ж.Х. был главным внештатным рентгенологом МЗ РК.

• С 1988 года по настоящее время проф. Хамзабаев Ж.Х. является председателем научного общества (президентом Ассоциации) радиологов Казахстана;

• В 1995 году Хамзабаев Ж.Х. был избран академиком Академии профилактической медицины РК.

• С 2003г. Почетный член Грузинской ассоциации радиологов.

Также проф. Хамзабаев Ж.Х. предпринимает активные меры по внедрению в республике неионных контрастных веществ (омнипак, ультравист), эхоконтрастных средств для УЗИ диагностики (эховист, левовист), парамагнитных средств (омнискан, магневист), а также контрастных веществ для исследования желудочно-кишечного тракта (гастрографин, бар-випс).

• в 2005 г. он был избран Почетным членом ассоциации радиологов Узбекистана.

На юбилейной конференции, организованной компанией «Никомед» (Норвегия) в ноябре 2006 г. проф. Хамзабаев Ж.Х. был награжден Почетным дипломам компании с надписью «Первому врачу, применившему неионное контрастное вещество в Казахстане.

• с 2007г. является Почетым членом Санкт-Петербургского общества радиологов.

На 3-м Евразийском форуме радиологов (г.Астана, 2009г.) он был переизбран на новый срок президентом ассоциации радиологов Казахстана.

Хамзабаев Ж.Х. является Почетным профессором Карагандинской Государственной медицинской академии и Семипалатинской Государственной медицинской академии.

Профессор Хамзабаев Ж.Х. является членом редакционных коллегий ряда научных журналов таких, как «Травматология және ортопедия» МЗ РК, «Радиология – Практика» МЗ РФ, «Диагностическая и интервенционная радиология» МЗ РФ, «Лучевая диа-

гностика и терапия» МЗ РФ.

Жангали Хамзабаевич автор 410 научных работ, в том числе 14 монографий, 27 методических рекомендации и 14 изобретений.

Под руководстом проф. Хамзабаева Ж.Х. защищены более 50 кандидатских и докторских диссертаций.

За большой вклад в развитие Здравоохранения Республики, многолетнюю добросовестную работу, внесение значительного вклада в развитие международного сотрудничества профессор Хамзабаев Ж.Х. Указом Президента Республики Казахстан № 23 от 16 декабря 2007 года награжден орденом «Құрмет» (орден «Почета»).
Медицинская и радиологическая общественность, многочисленные ученики и друзья поздравляют уважаемого Жангали Хамзабаевича с юбилеем.

Редколлегия журнала присоединяется к поздравлениям и от всей души желает лидеру лучевой диагностики и крупному организатору здравоохранения РК доброго здоровья и творческого долголетия.

ПОЗДРАВЛЕНИЯ

ЛАУРЕАТ ПРЕМИИ РАМН НА ЛУЧШУЮ РОССИЙСКУЮ ИННОВАЦИОННУЮ МЕДИЦИНСКУЮ ТЕХНОЛОГИЮ ПО ТЕРАПИИ

Бодрова Ирина Витальевна

6 и 7 декабря 2012 г. Российской академией медицинских наук в рамках I Всероссийской научной конференции молодых ученых-медиков «Инновационные технологии в медицине XXI века» проводился конкурс научных работ молодых ученых. На конкурс было представлено 159 работ молодых ученых медицинских вузов по направлениям «Лучшая научная работа молодого ученого» и «Лучшая российская инновационная медицинская технология».

Лауреатом конкурса на лучшую российскую инновационную медицинскую технологию по терапии, занявшим 1 место, стала доцент кафедры лучевой диагностики и лучевой терапии Первого МГМУ им. И.М. Сеченова, к.м.н. Бодрова Ирина Витальевна с

Диплом лауреата Бодровой И.В.

Награждение дипломом лауреата Бодровой И. В. Президентом РАМН, Академиком РАН и РАМН И. И. Дедовым.

работой «Функциональная МСКТ (фМСКТ) – неинвазивный метод оценки подвижных структур среднего уха».

Ирина Витальевна окончила ММА им. И.М. Сеченова, клиническую ординатуру, аспирантуру, в настоящее время обучается в докторантуре по специальностям лучевая диагностика, лучевая терапия и болезни уха, горла и носа (научные руководители Академик РАМН, д.м.н., профессор С.К. Терновой и д.м.н., профессор А.С. Лопатин). Так же она имеет второе высшее образование по специальности «менеджмент организации».

И.В. Бодрова – автор более 60 научных работ, соавтор национального руководства «Оториноларингология». По результатам ее исследований получены 7 патентов РФ на изобретения. Полученные результаты по созданию и внедрению функциональной мультиспиральной компьютерной томографии были доложены на более, чем 20 научных мероприятиях в России и за рубежом.

Редакционная коллегия поздравляет Бодрову Ирину Витальевну с победой и желает дальнейшей успешной профессиональной и научной деятельности!

ОТЧЕТЫ О НАУЧНЫХ МЕРОПРИЯТИЯХ

ОБЗОР ВЫСТАВКИ ЕЖЕГОДНОГО СОБРАНИЯ РАДИОЛОГИЧЕСКОГО ОБЩЕСТВА СЕВЕРНОЙ АМЕРИКИ (RSNA 2012) (25-30 НОЯБРЯ 2012 г., ЧИКАГО)

Бахтиозин Р.Ф.

Целью данного отчета является обзор тяжелого оборудования, представленного на выставочных стендах основных ведущих компаний-производителей.

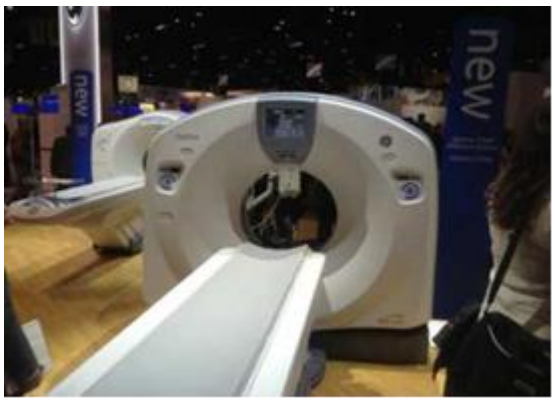

Фотография обновленного томографа “Discovery CT 750 HD”.

Компания GE.

В линейке рентгеновских компьютерных томографов были представлены обновленные модификации 64/128-срезовых систем “Optima CT 660”, “Optima CT 540” . Важным нововведением для этих систем является наличие активного (touch screen), интегрированного в гентри дисплея с возможностью управления параметрами сканирования и возможностью ввода данных непосредственно рядом с пациентом в комнате сканера.

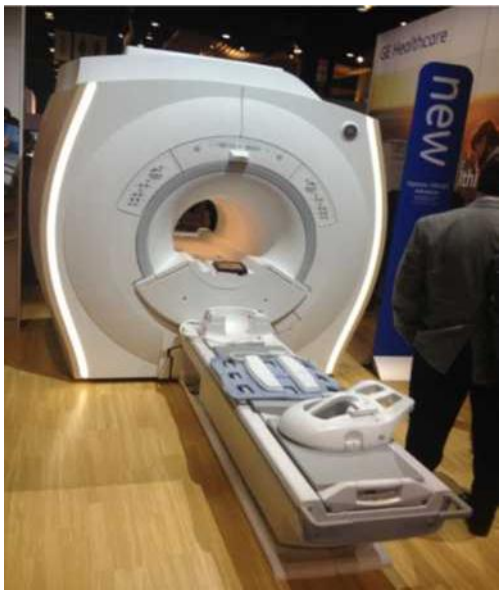

Фотография МРТ Optima MR 360 W 1.5 Тл.

Революционно-нового ничего нет: интеграционные алгоритмы реконструкции стали более совершенными (увеличена скорость реконструкции, повышено качество изображения).

В линейке магнитно-резонансных томографов появились 2 новые модели с высокими характеристиками: Optima MR 360 W 1.5 Тл; Optima MR 750 W 3.0 Тл.

Обе системы имеют широкую апертуру гентри - 70 см, испарение гелия - 0 л/час. Аналог матричной технологии сбора данных, градиент - 45 мТл/м. Системы комплектуются сверхлегкими гибкими 16-канальными многоэлементными универсальными катушками, имеют интегрированные в стол многоэлементные катушки для спины, шеи и головы. Все катушки поддерживают матричную технологию сбора данных. МР-томографы компании GE Healthcare поставляются с отсоединяемыми столами пациента (Docable table).

Среди ультразвуковых систем компании GE Healthcare представлена новая версия аппарата Logiq E9, оснащенная технологией XDclear. Это позволяет значительно улучшить качество изображения, особенно у сложных пациентов, обеспечивая дополнительное проникновение ультразвукового луча на 2-4 см. Кроме того, увеличивается продуктивность исследований за счет возможной интеграции ультразвуковых изображений в реальном времени с изображениями от ранее проведенных CT, MR, PET.

Компания Hitachi.

Новинкой компании Hitachi, представленной на выставке, был магнитно-резонансный томограф Hitachi Oval 3,0 Тл. В Российской Федерации эта система находится в процессе регистрации. Апертура гентри у этой системы овальной формы, размерами 74x65 см.

Система имеет отсоединяемый стол, как и у МРТ компании «Дженерал Электрик».

Компания Hitachi Aloka представила новый портативный ультразвуковой прибор Noblus, разработанный на основе персонального компьютера, и, при необходимости, уста-

Фотография МРТ Hitachi Oval 3,0 Тл.

навливаемый на тележку. Данная система оснащена датчиками, которые используют технологию монокристалла. Особенностью данной портативной системы является поддержка режима эластографии в реальном времени, ранее доступного только у стационарных систем.

Компания Philips.

Фотография съемной деки стола для МРТ.

Из новинок - съемная дека стола для МРТ, предположительно для модели Achieva 1,5 Тл. Новое мультимодальное программное обеспечение, единый интерфейс для всех производимых компанией модальностей «Imaging 2.0»

В остальном на стенде Philips были представлены новые комплексные решения в области PET/MR и PET/CT. Ingenuity TF PET/CT – система, в состав которой входит 64 или 128-срезовый компьютерный томограф.

TF PET/MRI 3,0 Тл – система, в состав которой входит МРТ Ingenuity 3,0 Тл с «бесканальной» технологией (оцифровка сигнала производится непосредственно на приемных катушках).

Компания Siemens.

Компания представила обновленный двухтрубочный рентгеновский компьютерный томограф Somatom Definition Flash Dual Source. Наиболее интересным у данной системы после обновления является режим сверхбыстрого спирального томографирования “Split-Second Scanning”, который позволяет производить сбор данных двумя детекторами с двух рентгеновских трубок независимо и одновременно за один проход спирали, тем самым, увеличивается скорость продвижения стола при спиральном режиме сбора данных, до 458 мм/сек.

Фотография TF PET/MRI 3,0 Тл.

Так же в системе усовершенствованы интеграционные алгоритмы реконструкции, система интегрируется со всеми остальными модальностями, производимыми компанией Сименс, благодаря единому программному обеспечению с единым интерфейсом «Siemens Syngo» на основе серверной архитектуры.

На выставке был представлен новый МРТ 3,0 Тл «Magnetom Prisma». Данная система еще не зарегистрирована в РФ.

Особенностью системы является градиент 80 мТл/м, скорость нарастания 200 мТл/м/сек, диаметр апертуры 60 см и расширение до 128 каналов по сбору данных. Автоматическая оптимизация, ускорение и индивидуализация рабочего процесса «Tim + Dot». Так же был представлен МРТ «Magnetom Skyra 3,0 T» с диаметром апертуры 70 см.

В этом году в Чикаго компания Сименс представила первый в мире, интегрированный в единый гентри PET/MRI «Biograph mMR». Эта система сочетает в себе позитронно-эмиссионный томограф с углом обзора 360 градусов и магнитно-резонансный томограф с напряженностью магнитного поля 3,0 Тл. Аппарат зарегистрирован в РФ 28 ноября 2012 года.

Siemens Healthcare’s Acuson Freestyle – это ультразвуковая портативная система с беспроводными датчиками, которые особенно удобны при проведении интраоперационных исследований. Датчики оснащены специальными батареями питания, а также клавишами для регулировки качества изображения. Данные

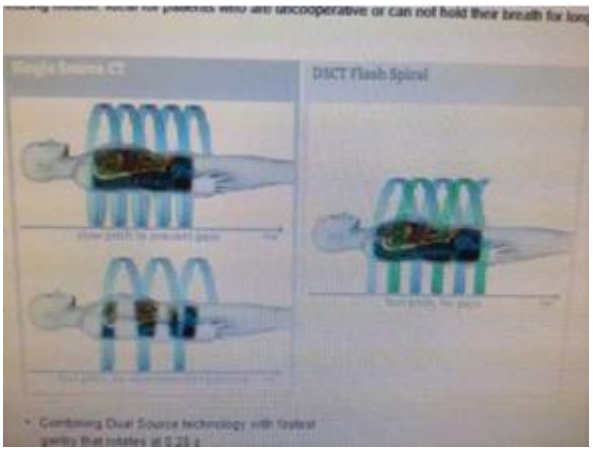

Фотография двухтрубочного рентгеновского компьютерного томографа Somatom Definition Flash Dual Source.

беспроводные датчики могут работать на расстоянии 3 м от основной системы. Acuson Freestyle имеет монитор высокого разрешения диаметром 38 см.

Компания Toshiba.

На стенде компании было представлено несколько новинок в области МРТ.

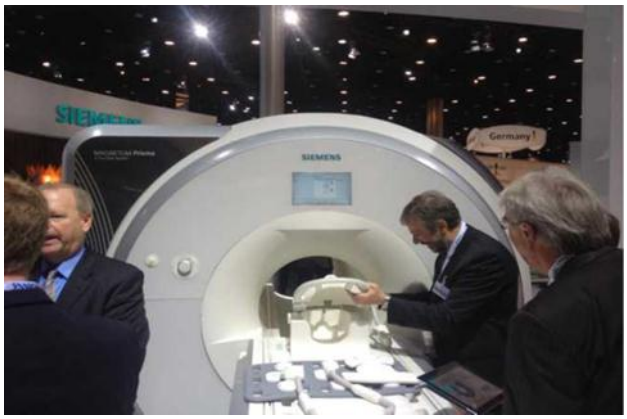

Фотография МРТ 3,0 Тл «Magnetom Prisma».

Это обновленная линейка МР-томографов семейства «Titan» с напряженностью магнитного поля 1,5 и 3,0 Тл. Особенностью семейства Titan с напряженностью магнитного поля 1,5 Тл является самая широкая апертура гентри - 71 см, матричная технология сбора данных с поддержкой 128- элементов.

Данные системы возможно комплектовать 8, 16 или 32-канальной электроникой и двумя видами градиентов 34 мТл/м или 36 мТл/м.

Так же на стенде была продемонстрирована съемная дека стола МРТ с интегрированными в нее матричными катушками.

Подразделение компьютерной томографии представило на стенде новейшую модификацию динамического объемного рентгеновского компьютерного томографа «Aquilion ONE VISION Edition».Эта система имеет апертуру гентри шириной 78 см, детектор с 320 рядами, с размером элемента в ряду - 0,5 мм и анатомическим охватом до 160 мм. Система укомплектована генератором мощностью 100 кВт и

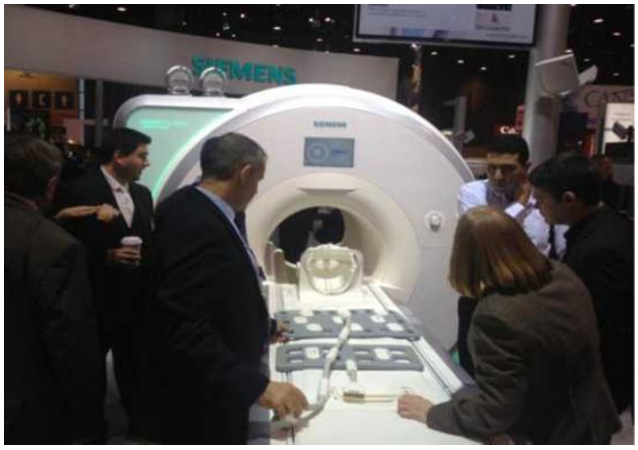

Фотография МРТ «Magnetom Skyra 3,0 Т», диаметр апертуры 70 см.

Фотография PET/MRI «Biograph mMR».

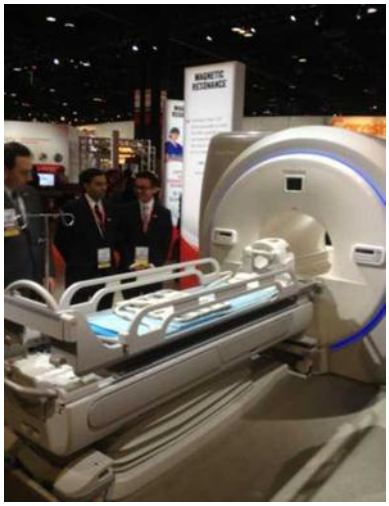

Фотография МРТ Toshiba «Titan» 1,5 Тл.

способна генерировать токи до 900 мА. Блок рентгеновская трубка - детектор способен делать оборот в 360 градусов за 0,275 сек. Данный аппарат способен реконструировать до 640 срезов за один оборот гентри, оснащен программным обеспечением с итерационным алгоритмом реконструкции последнего поколения AIDR 3D и системами, снижающими энергопотребление.

Так же представлена новая рабочая станция для ультразвуковых аппаратов серии Aplio, которая, в том числе, позволяет обрабатывать данные виртуальной объемной эндоэхографии Fly Thru. Впервые показана технология Luminance, предоставляющая новые возможности подсветки и окраски объемных изображений при проведении 3-х мерных ультразвуковых исследований плода в реальном времени.

Компания TerraRecon.

Американский производитель программного обеспечения и рабочих станций для обработки, анализа и реконструкции медицинских изображений в формате DICOM представил новое программное обеспечение “iNtuition”.

В основе данного программного обеспечения лежит принцип централизованного хранения и распределения информации ”облако” - iNtuition Cloud. Специальное программное приложение для удаленных компьютеров и мобильных устройств (HTC, Samsung, Apple etc.) позволяет подключаться авторизованным пользователям к центральному серверу из любой точки мира и работать дистанционно, используя все возможности реконструкции и анализа, которые доступны на стационарных графических рабочих станциях.

Компания OsiriX.

Данная компания специализируется на программном обеспечении по обработке медицинских изображений на графических станциях “Apple Macintosh”. В этом году на выставке компания представила приложение для удаленного просмотра медицинских изображений в формате DICOM высокого разрешения на мобильных устройствах ” iPad и iPhone”.

ТРЕБОВАНИЯ К ПУБЛИКАЦИЯМ В ЖУРНАЛЕ

REJR

Российский Электронный Журнал Лучевой Диагностики (REJR, www.rejr.ru) принимает к публикации проблемные статьи, научные и литературные обзоры, результаты оригинальных исследований, описания клинических случаев, лекции и тезисы докладов конференций.

Публикации принимаются по электронному адресу: rejr@rejr.ru

Публикации должны соответствовать тематике журнала, т.е. касаться следующих направлений – лучевая диагностика, лучевая терапия и интервенционная хирургия.

Журнал осуществляет публикацию на русском и английском языках.

Публикации в журнале бесплатны.

Требования к публикациям составлены согласно "Единым требованиям к рукописям, представляемым в биомедицинские журналы (Ann Intern Med 1997;126:36-47)".

ТЕХНИЧЕСКИЕ ТРЕБОВАНИЯ:

1) ОБЩИЙ ВЕС 1 письма должен быть не более 50 мегабайт!

2) Объём публикаций (с иллюстрациями):

Оригинальные статьи – от 5 до 12 страниц

Случаи из практики – от 2 до 5 страниц

При этом 4 иллюстрации – 1 страница

3) Файлы предоставляются в формате .doc или .rtf без нумерации страниц.

4) Текст должен быть набран 12 шрифтом «Times New Roman» с межстрочным одинарным интервалом и стандартными полями (левое - 3 см, правое - 1,5 см, верхнее и нижнее - 2 см.).

5) Подписи к рисункам, таблицам, а также сам текст в таблицах выполняются 11 шрифтом «Times New Roman» с межстрочным одинарным интервалом, с выравниванием по центру. Подписи к рисункам должны содержать: название метода исследования, плоскость исследования (вид реконструкции), данные о пациенте (если необходимо), описание.

6) Иллюстрации и таблицы размещаются в тексте. Сложные схемы, диаграммы, формулы, подписи, стрелки и пр. должны быть сведены в один графический элемент (картинку). В подписях под рисунками должны быть сделаны объяснения значений всех кривых, букв, цифр и прочих условных обозначений на русском языке. На рисунках не должно быть текста и данных о пациенте. Все графы в таблицах должны иметь заголовки. Сокращения слов в таблицах не допускаются.

7) Все иллюстрации и таблицы должны быть четкими и яркими.

8) Текст статьи должен быть выверен на предмет возможных ошибок. При форматировании не использовать знак переноса слов.

9) Все вводимые автором буквенные обозначения и аббревиатуры должны быть расшифрованы в тексте при первом их упоминании. Не допускаются сокращения простых слов.

10) Единицы измерения даются в системе СИ.

11) Фотографии авторов (по желанию) должны быть не более 600 px по длине или высоте и должны весить не более 500 кб.

ОБЩИЕ ТРЕБОВАНИЯ:

Публикация подается в редакцию в сверстанном виде. Авторские материалы не корректируются и печатаются по оригиналу. Журнал «REJR» не несет ответственности за достоверность информации в публикации.

Публикация должна иметь следующую структуру: титульная страница, содержательная часть, список литературы.

Титульная страница (На русском и английском языках каждый раздел):

1) Название статьи (прописным, полужирным шрифтом)

2) Фамилии и инициалы авторов (строчными буквами)

3) Название учреждения, адрес, телефон (строчный курсив)

4) Контактная информация авторов, с указанием ответственного за переписку: ФИО, e-mail и телефон. По желанию могут быть предоставлены фотографии авторов.

5) Резюме (не более 250 слов)

6) Ключевые слова (5-10 ключевых слов или словосочетаний)

Содержательная часть:
Структура литературного обзора, лекции:
1) Введение
2) Изложение основного материала
3) Заключение
4) Список литературы

Структура оригинальных исследований:
1) Введение
2) Цель исследования
3) Материалы и методы
4) Результаты исследования
5) Обсуждение результатов
6) Выводы
7) Список литературы

Список литературы:
Список литературы оформляется в соответствии с ГОСТом.

Каждый источник с новой строки под порядковым номером. Нумерация осуществляется по мере цитирования их в статье.

РЕЦЕНЗИРОВАНИЕ:

Все представленные к публикации материалы проходят предварительную экспертизу членами редколлегии, затем направляются на рецензирование.

Наряду с электронным вариантом, автор должен предоставить в редакцию рекомендацию от научного руководителя или руководителя подразделения.

Редколлегия журнала.

REJR

Том 2. № 4. 2012 год.